Über dieses Buch

Dies ist ein digitales Exemplar eines Buches, das seit Generationen in den Regalen der Bibliotheken aufbewahrt wurde, bevor es von Google im Rahmen eines Projekts, mit dem die Bücher dieser Welt online verfügbar gemacht werden sollen, sorgfältig gescannt wurde.

Das Buch hat das Urheberrecht überdauert und kann nun öffentlich zugänglich gemacht werden. Ein öffentlich zugängliches Buch ist ein Buch, das niemals Urheberrechten unterlag oder bei dem die Schutzfrist des Urheberrechts abgelaufen ist. Ob ein Buch öffentlich zugänglich ist, kann von Land zu Land unterschiedlich sein. Öffentlich zugängliche Bücher sind unser Tor zur Vergangenheit und stellen ein geschichtliches, kulturelles und wissenschaftliches Vermögen dar, das häufig nur schwierig zu entdecken ist.

Gebrauchsspuren, Anmerkungen und andere Randbemerkungen, die im Originalband enthalten sind, finden sich auch in dieser Datei – eine Erinnerung an die lange Reise, die das Buch vom Verleger zu einer Bibliothek und weiter zu Ihnen hinter sich gebracht hat.

Nutzungsrichtlinien

Google ist stolz, mit Bibliotheken in partnerschaftlicher Zusammenarbeit öffentlich zugängliches Material zu digitalisieren und einer breiten Masse zugänglich zu machen. Öffentlich zugängliche Bücher gehören der Öffentlichkeit, und wir sind nur ihre Hüter. Nichtsdestotrotz ist diese Arbeit kostspielig. Um diese Ressource weiterhin zur Verfügung stellen zu können, haben wir Schritte unternommen, um den Missbrauch durch kommerzielle Parteien zu verhindern. Dazu gehören technische Einschränkungen für automatisierte Abfragen.

Wir bitten Sie um Einhaltung folgender Richtlinien:

+ *Nutzung der Dateien zu nichtkommerziellen Zwecken* Wir haben Google Buchsuche für Endanwender konzipiert und möchten, dass Sie diese Dateien nur für persönliche, nichtkommerzielle Zwecke verwenden.

+ *Keine automatisierten Abfragen* Senden Sie keine automatisierten Abfragen irgendwelcher Art an das Google-System. Wenn Sie Recherchen über maschinelle Übersetzung, optische Zeichenerkennung oder andere Bereiche durchführen, in denen der Zugang zu Text in großen Mengen nützlich ist, wenden Sie sich bitte an uns. Wir fördern die Nutzung des öffentlich zugänglichen Materials für diese Zwecke und können Ihnen unter Umständen helfen.

+ *Beibehaltung von Google-Markenelementen* Das "Wasserzeichen" von Google, das Sie in jeder Datei finden, ist wichtig zur Information über dieses Projekt und hilft den Anwendern weiteres Material über Google Buchsuche zu finden. Bitte entfernen Sie das Wasserzeichen nicht.

+ *Bewegen Sie sich innerhalb der Legalität* Unabhängig von Ihrem Verwendungszweck müssen Sie sich Ihrer Verantwortung bewusst sein, sicherzustellen, dass Ihre Nutzung legal ist. Gehen Sie nicht davon aus, dass ein Buch, das nach unserem Dafürhalten für Nutzer in den USA öffentlich zugänglich ist, auch für Nutzer in anderen Ländern öffentlich zugänglich ist. Ob ein Buch noch dem Urheberrecht unterliegt, ist von Land zu Land verschieden. Wir können keine Beratung leisten, ob eine bestimmte Nutzung eines bestimmten Buches gesetzlich zulässig ist. Gehen Sie nicht davon aus, dass das Erscheinen eines Buchs in Google Buchsuche bedeutet, dass es in jeder Form und überall auf der Welt verwendet werden kann. Eine Urheberrechtsverletzung kann schwerwiegende Folgen haben.

Über Google Buchsuche

Das Ziel von Google besteht darin, die weltweiten Informationen zu organisieren und allgemein nutzbar und zugänglich zu machen. Google Buchsuche hilft Lesern dabei, die Bücher dieser Welt zu entdecken, und unterstützt Autoren und Verleger dabei, neue Zielgruppen zu erreichen. Den gesamten Buchtext können Sie im Internet unter `http://books.google.com` durchsuchen.



BIOLOGY
LIBRARY

Digitized by Google

Digitized by Google

Digitized by Google

ZENTRALBLATT FÜR DIE GESAMTE RADIOLOGIE

(RÖNTGEN, RADIUM, LICHT)

ZUGLEICH ABTEILUNG B DER „ZEITSCHRIFT FÜR DIE GESAMTE PHYSIKALISCHE THERAPIE“

HERAUSGEGEBEN VON

K. FRIK-BERLIN

VIERTER BAND

UNIV. OF CALIFORNIA

BERLIN
VERLAG VON JULIUS SPRINGER
1928

Digitized by Google

RM531
Z45
v. 4
BIOLOGY
LIBRARY

UNIV. OF
CALIFORNIA

Druck der Spamerschen Buchdruckerei in Leipzig.

Digitized by Google

Inhaltsverzeichnis.

Allgemeines. 1. 65. 209. 273. 337. 401. 465. 529. 593. 657. 721. 785.
Allgemeine Strahlenkunde.
Strahlenphysik (Röntgen, Radium, Licht). 5. 145. 215. 343. 408. 468. 531. 595. 667. 726. 792.
Biologie und Chemie der Strahlenwirkungen (Röntgen, Radium, Licht). 10. 68. 148. 224. 277. 348. 413. 471. 533. 600. 670. 728. 796.
Biologie und Klinik der Wirkung bestrahlter Substanzen. 78. 230. 288. 354. 735.
Strahlenkunde als Sonderfach der Medizin und als Lehrfach. 153. 422.
Strahlenkunde und Gesetz, Gutachtertätigkeit. 356.
Röntgenstrahlen.
Allgemeine Röntgentechnik. 155. 357. 537.
Röntgenstrahlen als Hilfsmittel für die Diagnostik.
Technisches (einschl. photographischer Technik). 18. 81. 157. 232. 360. 477. 539. 804.
Allgemeine Röntgendiagnostik und Fehlerquellen. 541.
Anatomische, physiologische, entwicklungsgeschichtliche und vergleichend-anatomische Röntgenstudien. 21. 83. 234. 481. 542.
Spezielle Röntgendiagnostik.
Skelettsystem (einschl. Zähne). 23. 85. 159. 236. 290. 362. 425. 485. 544. 606. 674. 740. 807.
Erkrankungen der Muskeln, Sehnen, Schleimbeutel und des Bindegewebes. 89. 614.
Kreislaufsorgane. 90. 163. 366. 435. 548. 616. 680. 813.
Atmungsorgane (einschl. Nasennebenhöhlen, Hilusdrüsen, Zwerchfell). 30. 93. 167. 244. 299. 369. 492. 551. 618. 682. 746. 817.
Mediastinum. 554.
Verdauungskanal (außer Zähne). 34. 102. 174. 248. 308. 373. 441. 497. 625. 688. 751.
Leber und Gallenblase. 37. 181. 313. 377. 502. 555. 634. 828.
Uropoetisches System. 107. 316. 380. 557. 637. 691.
Weiblicher Genitalapparat. 182. 318. 505. 754.
Nervensystem (einschl. Hirnhäute). 40. 119. 322. 450. 560. 756.
Augen. 562. 759.
Gehörorgan. 639.
Röntgenstrahlen als Hilfsmittel für die Therapie.
Technisches (einschl. Dosimetrie und Bestrahlungsmethoden). 43. 124. 184. 325. 508. 564. 641. 761.
Spezielle Röntgentherapie.
Röntgentherapie der malignen Tumoren (außer Haut). 47. 127. 186. 251. 328. 384. 514. 566. 644. 764. 830.
Röntgentherapie der tuberkulösen Erkrankungen (außer Haut). 129. 453. 569.
Röntgentherapie chirurgischer Entzündungen und Infektionskrankheiten (außer Tuberkulose). 190. 570.

M 10767

Digitized by Google

Röntgentherapie der Hautkrankheiten. 49. 130. 256. 332. 516. 699.
Röntgentherapie gynäkologischer Erkrankungen (außer Tuberkulose und malignen Tumoren). 192. 258. 455. 647. 766. 834.
Röntgentherapie der übrigen Erkrankungen. 50. 195. 262. 334. 385. 572. 703. 769. 837.
Strahlenschädigungen und ihre Behandlung. 54. 132. 197. 520. 649. 840.

Radioaktive Substanzen.

Allgemeine Technik der Anwendung radioaktiver Substanzen (einschl. Dosimetrie und Bestrahlungsmethoden). 57. 265. 576. 705.
Spezielle Technik für verschiedene Organe. 578.
Spezielle Therapie mit radioaktiven Substanzen.
Maligne Tumoren. 61. 135. 266. 389. 458. 523. 580. 709. 771.
Andere Erkrankungen. 63. 199. 393. 464. 583. 712.
Strahlenschädigungen und ihre Behandlung. 140. 585.

Kombinierte Therapie mit verschiedenen Strahlungen. 141. 774.

Licht.

Anwendung des Lichtes als Untersuchungsmittel. 270. 652.
Allgemeine Technik der Lichttherapie (einschl. Dosimetrie und Bestrahlungsmethoden). 203. 528. 653. 714.
Spezielle Therapie mit künstlichen Lichtquellen. 204. 271. 395. 587. 656. 717. 843.
Lichttherapie in der Veterinärmedizin. 399.
Strahlenschädigungen und ihre Behandlung. 777.
Heliotherapie. 64. 207. 336. 591. 719.

Diathermie.

Sammelreferat über die Fortschritte der Diathermie im 1. Halbjahr 1927: 778.

Autorenregister. 849.
Sachregister. 884.

Digitized by Google

Zentralblatt für die gesamte Radiologie.
Band IV, Heft 1 Seite 1—64

Allgemeines.

Vasiliu, Ilie: Etude sur les tumeurs des végétaux et leur analogie avec les tumeurs animales. (Studien über die Pflanzentumoren und ihre Analogie mit den tierischen Geschwülsten.) (*Clin. gynécol., hôp. Broca, Paris.*) Bull. de l'assoc. franç. pour l'étude du cancer Bd. **16**, Nr. 4, S. 257—277. 1927.

Verf. stellt die Urteile zusammen, welche frühere Autoren über die Verwandtschaft und Ähnlichkeit der Pflanzentumoren mit den Krebsgeschwülsten der Tiere vorgetragen haben. Von den Autoren, die sich mit der Kropfgalle (Crown-gall) beschäftigt haben, treten E. Smith und namentlich Magrou für ihre Analogie mit dem Krebs ein. Reichert und Blumenthal gehen fast soweit, die Identität der beiden Erscheinungen zu verteidigen. Vuillemin und Dufrénoy sind viel zurückhaltender. Bedeutungsvoll für die Beurteilung der tierischen und pflanzlichen Gewebeneubildungen findet Verf. den Umstand, daß in letzteren eine deutliche Gewebedifferenzierung eintritt; dadurch werden die Tumoren der Pflanzen dem Krebs unähnlich, sie gewinnen aber durch dasselbe Merkmal eine beachtenswerte Ähnlichkeit mit den Papillomen.

Küster (Gießen).$_{o}$

Leroux, Roger: Guérison spontanée des tumeurs du goudron chez le lapin. (Spontanheilung von Teertumoren beim Kaninchen.) (*Laborat. d'anat. pathol., univ., Paris.*) Bull. de l'assoc. franç. pour l'étude du cancer Bd. **16**, Nr. 1, S. 16—51. 1927.

Schwarze Kaninchen bekommen leichter, häufiger und in größerem Ausmaße Tumoren durch Teerpinselung. Die Tumorproduktion geht parallel mit der Güte des Allgemeinzustandes. Zeitpunkt und Art der Tumorentwicklung wird ausführlich beschrieben. Ebenso makroskopische und mikroskopische Bilder beim spontanen Zurückgehen der Tumoren, das oft noch während der Pinselung beobachtet wurde.

Aussprache: Menetrier weist im Gegensatz zum Vortr. auf die häufige Beobachtung von Metastasen hin und glaubt nicht, daß die in 14 Tagen entwickelten Tumoren Krebse sind. Lacassagne spricht sein Erstaunen über die große Zahl der Spontanheilungen aus. — Delbet.

Demuth (Berlin-Dahlem).$_{o}$

Meyenberger, Erwin: Über retroperitoneale Carcinome. (*Chir. Univ.-Klin., Zürich.*) Arch. f. klin. Chir. Bd. **146**, H. 1, S. 74—96. 1927.

Verf. erörtert an Hand zweier Fälle aus der Züricher Klinik das Problem der malignen Tumoren epithelialer Natur, die im mesenterialen und retroperitonealen Gebiet gefunden werden. 8 Fällen der Literatur, die referiert werden, schließt Verf. seinen 9. und 10. Fall an, welche einen 20jährigen Mann und eine 47jährige Frau betreffen. Beide Fälle operativ von Clairmont angegangen, endeten leider letal. — Verf. kommt zusammenfassend zu den Schlußsätzen: 1. Carcinome im retroperitonealen und mesenterialen Raum kommen sicher vor, sind aber sehr seltene Tumoren. 2. Sie werden zurückgeführt auf versprengte Keime des Deckelepithels des Darmes, der Urnierananlage und teratoider Mißbildungen. 3. Pathologisch-anatomisch und klinsich haben sie oft große Ähnlichkeit mit den Cystomen gleichen Ursprungs. 4. Nach den klinischen Erscheinungen scheiden sie sich in 2 Klassen: a) die mit langsamem Tumorwachstum, ohne schwerere Beeinträchtigung des Allgemeinbefindens verlaufende; b) die durch Schmerzen, früh gestörtes Allgemeinbefinden und raschen Verlauf charakterisierte Form. 5. Die Symptome sind, wie diejenigen der retroperitonealen und mesenterialen Tumoren überhaupt, durch Verdrängung und Infiltration der Nachbarorgane wechselreich und schwierig zu deuten. 6. Komplikationen betreffen meistens den Magen-Darmtraktus, in zweiter Linie die Nieren, seltener die inneren Genitalorgane und die Gallenwege. 7. Die ärztliche Kunst kann die letale Prognose durch operative Entfernung des Tumors günstig beeinflussen. Sie kommt aber meistens so spät, daß die radikale Exstirpation unmöglich oder der Eingriff durch Nebenoperationen sehr kompliziert wird. 8. Die bisherigen Resultate sind deshalb schlecht. Eine Besserung derselben ist nur durch die Frühdiagnose und die Möglichkeit der Operation im Anfangsstadium der Erkrankung zu erwarten.

E. Glass (Hamburg).^{oo}

Leegaard, Frithiof: Über maligne Geschwülste in den oberen Luft- und Speisewegen. (*5. Kongr. d. Hals-, Nasen- u. Ohrenärzte d. nordischen Länder, Aarhus,*

Digitized by Google

Sitzg. v. 27.—28. VI. 1926.) Acta oto-laryngol. Bd. **10**, H. 3/4, S. 310—315 u. 323—344. 1927.

Im Anschluß an ein Referat von Holmgren und Berven berichten Leegard und in der Diskussion eine ganze Anzahl von Autoren über ihre Erfahrungen mit Röntgen-, Radium- und Diathermiebehandlung bösartiger Geschwülste der oberen Luft- und Speisewege. L. empfiehlt die Diathermiebehandlung der Tumoren der Nase und Nebenhöhlen mit anschließender Radium- und evtl. noch Röntgenbehandlung. Komplikation: Ein Tumor der Keilbeinhöhle führte bei dieser Behandlung zu großem Hirnprolaps. Auch Holmgren empfiehlt auf Grund eines Materials von 75 Carcinomen und 13 Sarkomen die kombinierte Diathermie-Radiumbehandlung. Die postoperative Mortalität ergab bei 33 Totalexstirpationen am Oberkiefer nur einen Exitus. Strandberg sah 22 Fälle von Ca. laryngis und des Sin. pyrif. Auf Grund schlechter Erfahrungen lehnt er Radium im Kehlkopfe ab. Die Latenszeit wurde allerdings etwas verlängert, auch die Schmerzen etwas verringert, aber es entstanden häufig Nekrosen, ebenso bei Diathermie Nekrosen und starke Schwellungen. Diathermie hat nur Zweck, wenn der Tumor im Ganzen entfernt werden kann wegen sonst erhöhter Rezidivgefahr. Strandberg empfiehlt deshalb bei inoperablen Kehlkopftumoren nur Röntgenbehandlung. Schmiegelow weist auf die Gefahr der Stenosenbildung bei Radiumbehandlung im Kehlkopf hin. Berven sah bei inoperablen Oberkieferkrebsen nach kombinierter Röntgen-Radiumbehandlung in 40% eine Symptomfreiheit von $1^1/_2$—3 Jahren, aber keine dauernde Heilung. Bei operablen Carcinomfällen erhöht die Radiumnachbehandlung die Zahl der rezidivfreien Fälle von 7 auf 9%, bei operablen Sarkomfällen von 25—30% auf 38%. Gut waren die Erfahrungen der kombinierten Behandlung bei Sarkomen, die vom Alveolarfortsatz und vom Gaumen ausgingen (66% rezidivfrei nach 3 Jahren), schlecht reagierte der Buccalcancer, sobald Drüsen vorhanden waren (26% rezidivfrei). Beim Tonsillarcancer empfiehlt er nur radiologische Behandlung, bei Tonsillarsarkom kombinierte Röntgen-Radiumbehandlung. Blegvad empfiehlt die Röntgenbehandlung der Tumoren in Pharynx und Rhinopharynx, deren operatives Angehen er ablehnt. Im Kehlkopf sah er durch Radium auch bei Verwendung der Radiumnadeln mehrmals Nekrosen. Collin fand unter dem Material der Kopenhagener Radiumstation bei 81 Tumoren der Luftwege oberhalb des Larynx nur 11 Heilungen, die teilweise aber auch erst eine ungenügende Beobachtungszeit hinter sich haben, die geheilten Fälle waren teilweise sehr leichte. Jessen lehnt die Kombination Operation + Radium ab, empfiehlt Operation + Röntgenbehandlung. *H. G. Runge* (Hamburg).

Soiland, Albert, William E. Costolow and Orville N. Meland: The metallic colloids in the treatment of cancer. (A prelim. report.) (Die Metallkolloide in der Krebsbehandlung.) Radiology Bd. 8, Nr. 6, S. 469—481. 1927.

Verff. berichten über die Behandlung der Krebskrankheit mit Kolloiden von Gold, Kupfer und Blei. — Das Goldkolloid wurde nach der Vorschrift nach Ochsner per os verabfolgt. In keinem der behandelten Fälle wurde ein Einfluß auf den Tumor festgestellt. Gelegentlich traten gastrische Störungen auf. — Kupferkolloid wurde intramuskulär injiziert, ohne jeden Erfolg. — Bleikolloid wurde nach den Mitteilungen Blair Bell verwendet. Ausgesucht wurden Kranke mit so fortgeschrittenen Tumoren und Metastasen, daß eine chirurgische Behandlung nicht mehr in Frage kam. Die in mehreren intravenösen Injektionen verabfolgten Mengen von basischem, kolloidem Blei bewegten sich zwischen 73,5 und 247 mg. In den meisten Fällen war eine Radiumbestrahlung vorausgegangen. Meistens trat in unmittelbarem Anschluß an die Injektion Übelkeit und Erbrechen auf, im späteren Verlauf wurde eine Schädigung der Nieren und der roten Blutkörperchen erkennbar, die in einem Falle so hochgradig wurde, daß eine Bluttransfusion gemacht werden mußte. Ein Einfluß auf das Wachstum des Tumors konnte niemals festgestellt werden. In keinem Falle entsprach der Erfolg den durch Einverleibung des stark toxischen Mittels zugefügten Schädigungen.

Digitized by Google

Aussprache: Douglas Quick hält für wichtig die Herstellung des Präparates, das ganz nach den Vorschriften von Blair Bell gemacht werden muß, ehe man berechtigt ist, Vergleiche anzustellen. Dann müssen die Krankheitsfälle mehr ausgesucht werden. An aufgegebenen Kranken sollte man so eingreifende Methoden nicht versuchen. — Alvarez hält eine sorgfältige Prüfung des Empfängers gegen Blei für notwendig, die individuell entsprechend der Infektionsempfindlichkeit verschieden ist. — Bolliger: Unter 12 mit Bleikolloid behandelten Fällen (150 mg) ist kein plötzlicher Todesfall zu verzeichnen. Es wurde immer frisch bereitetes Bleikolloid verwendet. Die Lösungen müssen schwarz aussehen, dürfen kein Bleikarbonat oder Bleioxyd enthalten. Heilungen sind nicht beobachtet worden. Ein Fall von schnell wachsendem Basalzellenkrebs scheint zum Stillstand gekommen zu sein. — Wallace empfiehlt kleinere Dosen von Blei zu geben und nachher zu bestrahlen zur Erzeugung wirksamer Sekundärstrahlen. *Carl* (Königsberg i. Pr.).°°

Ullmann, H. J.: The use of colloidal lead in the treatment of cancer after the method of W. Blair Bell. Prelim. report. (Kolloidales Blei und Krebsbehandlung nach der Methode von W. Blair Bell. Vorläufiger Bericht.) (*Dep. of cancer research, Santa Barbara cottage hosp., Santa Barbara, Calif.*) Radiology Bd. 8, Nr. 6, S. 461—464. 1927.

Verf. versuchte, die Nachteile der Bredigschen Lösung aus dem Weg zu schaffen und es gelang ihm, eine Lösung herzustellen, die sich wochenlang hielt. Doch auch hierbei variieren die klinischen und toxischen Wirkungen noch enorm. Bei den einen Patienten war die von Bell angegebene toxische Dosis von 1,54 mg pro Kilogramm Körpergewicht besorgniserregend, bei den anderen von gar keiner Wirkung. Nach der Injektion sind Schmerzen in der Lumbalgegend, Temperatursteigerungen auf 38,6, Nausea und Brechen ziemlich konstant. Im Tumorgebiet treten Schmerzen und Schwellung auf. In manchen Fällen fällt das Hämoglobin von 100 auf 30, die roten Blutkörperchen von 4700000 auf 2 Millionen. Manchmal erhöht sich die Zahl der weißen. Deshalb ist die Behandlung kontraindiziert bei Patienten mit weniger als 50% Hämoglobin, oder mit weniger als 2 Millionen roten Blutkörperchen, oder bei solchen, die unfähig sind, 50% ihrer Nierenfunktion temporär einzubüßen, oder, wenn Lungenmetastasen vorhanden sind. Lebermetastasen erhöhen die Gefahren der Injektion. Verf. versuchte außerdem Bleiorthophosphat, $Pb_3(PO_4)_2$, von dem nur 0,13 mg pro Liter Serum löslich sind. Es ist stabil in neutralen Lösungen und geht in Gegenwart von Säuren in das 100mal löslichere $PbHPO_4$ über. Da in malignen Tumoren gewisse Mengen Milchsäure vorhanden sind, so etwartete Verf. gute Erfolge. Versuche an Kaninchen zeigten, daß 4—16 mg Metallgewichtsteile dieses Salzes pro Kilogramm Körpergewicht nur ganz geringe Veränderungen des Blutbildes herbeibrachten. Am Menschen angewandt, scheint es besser und konstanter als alle anderen zu wirken. Doch sind die Erfahrungen noch gering. *E. A. May* (Newark, N. J.).

Blatt, Paul, und Andreas Markus: Lymphogranulomatose der Prostata, ein bisher nicht beobachtetes Krankheitsbild. (*Urol. Abt. u. pathol.-bakteriol. Inst., allg. Poliklin., Wien.*) Zeitschr. f. urol. Chir. Bd. 22, H. 3/4, S. 208—218. 1927.

Mitteilung eines entsprechenden Falles, der bei den Operationen wie bei der Autopsie makroskopisch als ein von der Prostata ausgehendes Carcinom aufgefaßt wurde. Eingehende Krankengeschichte, Sektions- und histologischer Befund. Auffallend ist, daß im typischen Lymphogranulomatosegewebe allenthalben Tuberkel und Tuberkelbacillen gefunden wurden. Diese letzteren färbten sich nach den gewohnten Methoden sehr leicht schon bei Zimmertemperatur, Kulturen wurden nicht angelegt. Es bestehe die Möglichkeit einer Hühnertuberkulose, so daß die Annahme gestützt wurde, daß die Lymphogranulomatose von einer besonderen Art von Tuberkelbacillen erregt werde. Es handelte sich übrigens um ein Individuum, welches offenbar seit langer Zeit an Tuberkulose litt (Leber, Lungen, wahrscheinlich auch Epididymitis, Nieren usw.), so daß die Schlußfolgerungen der Verff. bezüglich des Bestehens einer Lymphogranulomatose doch vielleicht nicht ganz unwidersprochen bleiben dürften. *Janssen* (Düsseldorf).°

● **Riddell, James R.: Handbook of medical electricity and radiology.** (Handbuch der medizinischen Elektrologie und Strahlenkunde.) Edinburgh: E. & S. Livingstone 1926. XV, 239 S. geb. 8/6.—.

Ein kurzer Leitfaden des dem Verf. wichtig Erscheinenden aus den beiden heilkundlichen Wissensgebieten, die ihren Ausgangspunkt vor allem von der Elektrizitätslehre nehmen. Das Büchlein ist für den Studenten geschrieben, dem es an der Zeit gebricht, sich mit den ausgezeichneten ausführlichen Lehrbüchern über die einzelnen Zweige medizinischer Elektrologie und Strahlenkunde zu befassen, mögen sie nun krankheitserkennenden oder krankheitsheilenden Zwecken dienen. Die einzelnen Kapitel behandeln: Elektrotherapie, die elektrische Untersuchung der Nerven und Muskeln, die Erzeugung und Messung der Röntgenstrahlen, die Einwirkung der Röntgen-

Digitized by Google

strahlen auf das lebende Gewebe, die Röntgenstrahlen in der Diagnostik, die Röntgenstrahlen in der Therapie, das Radium, das Licht, den Kohlensäureschnee. Technisches geht in jedem Abschnitt dem Ärztlichen voraus. Die 110 Abbildungen zeigen Apparate, bringen Schemata, sind Wiedergaben von Röntgenbildern und stellen im Lichtbild Behandlungserfolge den ursprünglichen Krankheitszuständen gegenüber. Klare kurze Darstellung, sehr leserlicher Druck, gutes Papier und handliches Format mögen manchen angelsächsischen Leser finden lassen. In Deutschland ist man von der Zusammenfassung der physikalischen Heilmethoden in dieser Zusammenstellung abgekommen.

Heinz Lossen (Schatzalp-Davos).

● **Holmes, George W., and Howard E. Ruggles: Roentgen interpretation a manual for students and practitioners. 3. edit., rev.** (Röntgeninterpretation. Ein Handbuch für Studierende und Praktiker.) Philadelphia a. New York: Lea & Febiger 1926. 326 S. u. 226 Abb. geb. $ 5.—.

Auf 313 Seiten wird eine Übersicht über das ganze Gebiet der Röntgendiagnostik gegeben. Einleitend findet sich eine Darstellung von Irrtümern in Form von schattengebenden Salben usw., dann folgt eine Besprechung pathologischer Verkalkungsvorgänge, eine kurze Anführung anatomischer Variationen, eine größere Tafel über das Erscheinen der Knochenkerne, die Besprechung der Frakturen mit guten Abbildungen, die Erörterung der Knochenpathologie im Röntgenbild, wobei dem Ref. die guten Bilder von Knochensyphilis aufgefallen sind und Abb. 38 mit einer Coccidiosis. Im Kapitel Knochentumoren werden zuerst die multiplen kartilaginären Exostosen, dann die Osteome und Osteochondrome, die Riesenzellentumoren, die Cysten und die Ostitis fibrosa angeführt. Auch das Kapitel über die Knochensarkome enthält sehr gute Abbildungen. Seite 89—103 enthalten trophische Knochenstörungen. Mit Recht wird die Ostitis deformans Paget vollständig von der Ostitis fibrosa Recklinghausens getrennt. Ein eigenes Kapitel ist dem Schädel gewidmet, ein anderes der Wirbelsäule. Auch die Gelenke, Sehnen und Schleimbeutel finden eine gesonderte Darstellung. Schlecht sind die Abbildungen 132—136. Es handelt sich um Fernaufnahmen des Herzens. Die Darstellung selber ist sehr gut. Recht ausführlich ist das Lungenkapitel und die Darstellung des Magendarmkanales. Instruktive Skizzen zeigen die typischen Befunde des Ulcus und des Carcinoms. Den Schluß des sehr empfehlenswerten Buches bildet eine Besprechung der Durchleuchtungstechnik. Jedes Kapitel schließt mit einem Literaturverzeichnis zur weiteren Fortbildung. Natürlich ist die amerikanische Literatur in erster Linie berücksichtigt, doch finden sich auch recht viele deutsche Werke und Originalarbeiten zitiert. Ich glaube, das Werk als Einführung sehr empfehlen zu können. Wer dasselbe durchstudiert hat, kann zweifelsohne auch an die Deutung schwieriger Röntgenbilder herantreten. Das Buch enthält ungefähr das, was ein Student am Schlusse seines Studiums kennen und können sollte. Die Verff. sind beides Professoren für Röntgenologie und bringen in dem Buche wohl das, was sie in ihren Einführungskursen die Studenten lehren.

Schinz (Zürich).

Kögel, G.: Zur Konstitution der Flavindulin-Desensibilisatoren. Photogr. Korrespondenz Bd. **63**, Nr. 7, S. 193—195. 1927.

Verf. teilt seine ersten photochemischen Arbeiten über die Gruppe der Flavinduline mit. Entscheidende Bedeutung in den sogenannten Ausbleichfarbstoffen für ihr Sensibilisierungsvermögen durch Thiosinamin kommt der Azomethingruppe $> C = N -$ zu, deren 2 das Flavindulin besitzt. Es werden die Farben einer Reihe von Substitutionsprodukten des Flavindulins, und zwar sowohl in krystalliner als auch in gelöster Form, angegeben. Alle diese Farbstoffe, die durch Kondensation von Phenanthrenchinon mit dem entsprechenden Amidodiphenylamin in Essigsäureanhydrid gebildet werden, werden für das Ausbleichverfahren benutzt. Man kann auch zu derselben Gruppe von Verbindungen gelangen durch Nitrieren des Flavindulins und darauffolgendes Reduzieren. Die Konstitution dieser Körper hinsichtlich Stellung der Nitrogruppen ist noch nicht ermittelt worden. Es zeigt sich, daß die Nitrogruppe das Ausbleichvermögen

Digitized by Google

wohl aufhebt, nicht aber die Desensibilisierung. Schließlich wird darauf hingewiesen, daß Abkömmlinge des Phenanthrazoniumchlorids geeignete Ausbleichfarbstoffe und Desensibilisatoren möglicherweise darstellen können. *Walther Barth* (Berlin).

Mayer, A.: Über Striae gravidarum und ihre photochemische Bedeutung. (*Univ.-Frauenklin., Tübingen.*) Münch. med. Wochenschr. Jg. 74, Nr. 15, S. 627—630. 1927.

Im Gegensatz zu der alten Auffassung der Striae als Dehnungsstreifen betrachtet man sie heute als eine Schwangerschaftsreaktion der Bauchdecken. Diese Betrachtung läßt eine Reihe interessanter Fragen auftauchen. Die Tatsache, daß alte oder gar überalte Erstgebärende auffallend wenig Striae aufweisen, wird verständlich, weil der alte Körper den verspäteten Verjüngungsprozeß nicht mehr mitmachen kann, und es darum nicht mehr zu einer vollen Schwangerschaftsreaktion der Bauchdecken bringen kann. Des weiteren scheint die Striaebildung einen Gradmesser abzugeben für andere Schwangerschaftsreaktionen, indem starke Striaebildung gute Wehentätigkeit und verminderte Dammrißgefahr vermuten läßt. Manches spricht dafür, daß die Striae eine biochemische bzw. photochemische Aufgabe zu lösen haben in dem Sinne, das Capillarnetz der Oberfläche und damit der Lichteinwirkung näher zu bringen.

F. A. Schmitt (Oldenburg).

Allgemeine Strahlenkunde.

Strahlenphysik (Röntgen, Radium, Licht).

Kirsch, Gerhard, und Hans Pettersson: Über die Atomzertrümmerung durch α-Partikeln. V. Zur Frage der Existenz von Atomtrümmern kurzer Reichweite. (*Inst. f. Radiumforsch., Wien.*) Sitzungsber. d. Akad. d. Wiss., Wien. Mathem.-naturwiss. Kl. IIa, Bd. **136**, H. 3/4, S. 195—224. 1927.

Die vorliegende Arbeit steht im Zeichen der ernsten Diskrepanzen zwischen den Arbeiten des Wiener und Cambridger Instituts (Rutherford und Chadwick). Zur Aufklärung werden die verschiedenen Versuchsbedingungen diskutiert. Zunächst die Frage der Zählung lichtschwacher Szintillationen. Bei dem Vergleich der Zählmikroskope der Institute in Wien und in Cambridge kamen Verff. zu der Annahme, daß eine Erklärungsmöglichkeit für viele Widersprüche in der größeren Lichtstärke der Wiener Mikroskope und in der schwächeren Präparatintensität liegen könne. Diese Annahme wird durch vergleichende Prüfung verschiedener Mikroskope gestützt. Außerdem werden noch folgende Punkte ausführlich behandelt: Prüfung der Zähler mit H-Szintillationen, Atomzertrümmerungsversuche nach der retrograden Methode, nach anderen Methoden und die Zertrümmerung von Aluminium. Die neuen Versuchsergebnisse bestätigen vollauf die früheren Wiener Ergebnisse. „Die von den Verff. und ihren Mitarbeitern entdeckten zahlreichen Atomtrümmer kurzer Reichweite ebenso wie die Zertrümmerbarkeit verschiedener Elemente werden in vollem Umfang aufrechterhalten." *R. Jaeger* (Berlin-Friedenau).

Pettersson, Hans: Über die Atomzertrümmerung durch α-Partikeln. VI. Die Zertrümmerung von Kohlenstoff. II. Tl. (*Inst. f. Radiumforsch., Wien.*) Sitzungsber. d. Akad. d. Wiss., Wien. Mathem.-naturwiss. Kl. IIa, Bd. **136**, H. 3/4, S. 225—242. 1927.

(Vgl. G. Kirsch und H. Petterson, Mitt. Ra-Inst. 199, Wiener Ber. 137. 1927.) Verf. geht zunächst auf die verschiedenen Methoden ein, die zum Nachweis der Kohlenstoffzertrümmerung angewandt wurden. Als Strahlungsquellen kamen Radium C und Polonium zur Verwendung, die Atomtrümmer wurden mit der Szintillationsmethode nachgewiesen. Außerdem wird die Wilsonmethode, die Ionisationsmethode und die photographische Methode hinzugezogen. Die damit angestellten schon weiter zurückliegenden Versuche des Wiener Instituts werden vom Verf. kurz zusammengefaßt. Daß die beobachteten Atomtrümmer aus Kohlenstoff wenigstens größtenteils Wasserstoffkerne sind, geht aus den e/m-Bestimmungen Stetters hervor. Die Zahl der Atomtrümmer pro Million einfallender α-Teilchen wird zu wenigstens 60 gefunden.

Digitized by Google

Auch langsame α-Teilchen bis zur Reichweite 2,2 cm und darunter können zertrümmernd wirken. Die Beobachtungen führen zur Ablehnung eines ausschließlichen Heliumaufbaues der verschiedenen Elemente, auch für den Fall der isotopen freien, „Heliummultipeln", d. h. der Elemente mit dem Atomgewicht 4 n. *R. Jaeger* (Berlin-Friedenau).

Kuhn, W.: Polarisierbarkeit der Atomkerne und Ursprung der γ-Strahlen. (*Physikal.-chem. Inst., Univ. Zürich.*) Zeitschr. f. Physik Bd. 44, H. 1/2, S. 32 bis 35. 1927.

Im Zusammenhang mit der Überlegung, daß Atomkerne für gewisse Frequenzen im γ-Strahlgebiet eine selektive Absorption haben, wird die Frage der Polarisierbarkeit der Atomkerne betrachtet. Verf. macht es wahrschienlich, daß z. B. eine evtl. γ-Strahlung von Al, wenn sie nur annähernd im Bereich der bisher bekannten γ-Strahlung liegt, von H-Kernen oder He-Teilchen emittiert und absorbiert wird, nicht aber von im Kern gebundenen Elektronen. *R. Jaeger* (Berlin-Friedenau).

Wagner, Ernst, und Paul Ott: Weitere Versuche über die Polarisation spektral zerlegter Röntgenstrahlen. Verhandl. d. physikal.-med. Ges., Würzburg Bd. 51, Nr. 2, S. 65—67. 1926.

Die Versuche ergaben: 1. Der Polarisationsgrad P hat bei $\lambda = 2$ A für alle untersuchten Antikathoden Pt, Ag, Cu, Fe fast genau denselben Wert $P = 1{,}35$ (bei Al wird P etwas größer) bei 10700 Volt. 2. Bei Abnahme des Potentials wächst P für Platin immer steiler, je näher man an das M.P. heranrückt und erreicht beim tiefsten, der Messung noch zugänglichen Wert des Potentials, der ca. 100 Volt über dem M.P. liegt, den maximalen Wert ca. 2,5. Die immer mehr zunehmende Ungenauigkeit der Messung verhindert eine noch größere Annäherung an die Spektralgrenze. 3. Ob P bei noch weiterer, nicht mehr beobachtbarer Annäherung an die Grenze total ist oder einem endlichen Grenzwert zustrebt, der vielleicht für verschiedene Antikathodenmaterialien verschieden ist, muß offen bleiben. Wahrscheinlich ist, daß das beschleunigte Wachstum von P nach der Grenze zu in erster Linie durch die reineren Bremsverhältnisse in der Nähe der Grenze selbst bedingt ist. In welchem Betrage die Zunahme von P durch die Abnahme des Potentials an und für sich bedingt sein könnte, kann entschieden werden durch die angedeuteten Versuche an der Ebene (110) von NaCl. *Th. Naegeli* (Bonn).

Kirchner, Fritz: Über die Richtungsverteilung der von polarisierten Röntgenstrahlen ausgelösten Elektronen. (II. Mitt.) (*Physikal. Inst., Univ. München.*) Ann. d. Physik Bd. 83, Nr. 12, S. 521—534. 1927.

Verf. untersucht mit Hilfe von Nebelkammeraufnahmen nach Wilson die azimutale Richtungsverteilung der von polarisierten Röntgenstrahlen ausgelösten Photoelektronen. Er findet ein Maximum in Richtung des elektrischen Vektors und im übrigen eine Verteilung nach einem Sinusquadratgesetz, welche mit den theoretischen Forderungen der Wellenmechanik in Einklang ist. Die Verteilung ist unabhängig von der Wellenlänge im Bereich 0,3—0,8 A.-E. und unabhängig von der Ablösungsarbeit des Photoelektrons im Bereich von 300—3000 Volt. Für die Reichweite R gilt das Gesetz $V = \text{const.}\sqrt{R}$. V ist die Anfangsenergie des Elektrons in Kilovolt. Für Argon von 760 mm Druck und 0° C wird die Konstante zu 22,6 gefunden. (I. vgl. dies. Zentrlbl. 2, 780.) *Behnken* (Charlottenburg).

Clark, G. L., R. H. Aborn, E. W. Brugmann and R. L. Davidson: On X-ray diffraction patterns from liquids and colloidal gels. (Röntgenbeugungsfiguren von Flüssigkeiten und kolloiden Gelen.) (*Dep. of chem. engineer., Massachusetts inst. of technol., Cambridge.*) Proc. of the nat. acad. of sciences (U. S. A.) Bd. 13, Nr. 7, S. 549—552. 1927.

Mitteilung einiger Zahlen über die Abmessungen der Beugungsringe, die bei der Debye-Scherrer-Untersuchung von Nitrozellulose und Chinaholzöl nach verschiedener Vorbehandlung beobachtet werden. *Behnken* (Berlin).

Digitized by Google

Katz, J. R.: Einfluß der Polymerisierung auf das Röntgendiagramm. I. Hochpolymerisierung bei amorphen Röntgenspektra. Zeitschr. f. physikal. Chem. Bd. **125**, H. 5/6, S. 321—330. 1927.

Der Einfluß der Hochpolymerisierung von Flüssigkeiten zu amorphen Substanzen auf das Röntgendiagramm wurde mit der Keesomschen Versuchstechnik untersucht. Benutzt wurde z. B. Styrol-Metastyrol; Isopren-Kautschuk; Acrylsäure-polymerisierte Acrylsäure; Dicyclopentadien-Cyclopentadien-Kautschuk. Der Durchmesser des hauptsächlichen amorphen Ringes bleibt bei der Hochpolymerisierung in erster Annäherung unverändert. Das Röntgenspektrum von Kautschuk ist nicht zu unterscheiden von dem von Isopren im Diameter dieses amorphen Ringes. Auf Grund der Untersuchungen von Keesom an Flüssigkeiten mit kleinen Molekülen hätte man eher eine starke Abnahme des Diameters erwartet, da ja der Diameter eben dieses Ringes ein Maß sein soll für den mittleren Abstand zweier Moleküle.

Jochims (Kiel).

Jönsson, Axel: Zur Kenntnis der Intensitäten weicher Röntgenspektrallinien in ihrer Abhängigkeit von der Spannung. Zeitschr. f. Physik Bd. **43**, H. 11/12, S. 845 bis 863. 1927.

Die früheren Messungen dieser Abhängigkeit wurden teils nur bis zu relativ geringen Spannungen, teils mit nicht widerspruchsfreien Methoden ausgeführt. Verf. benutzt den neuesten Siegbahnschen Hochvakuumspektographen, eine ölgekühlte Antikathode und ein Glühventil-Aggrregat für maximal 20 KV, mißt die Spannung an der Röhre mit Drehspulvoltmeter auf 0,1 KV und die Strahlungsintensität mit Hilfe einer Geigerschen Spitzenkammer mit Kondensator, Quadrantelektrometer und auf —1500 Volt aufgeladenen, geschliffenen Platinfäden als empfindlichen Spitzen. Nach Prüfung der Proportionalität zwischen der Anzahl Entladungen und der Strahlenintensität, Feststellung der Korrekturen für die Elektrometermessungen, Justierung der Anordnung (Spektrographenspalt 0,09 mm) auf die Maximalintensität der Linie, endlich Abzug der Intensität der kontinuierlichen Strahlung durch Einstellen des Kammerspalts unmittelbar neben die Linie wurden Kurven der Linienintensität von AlKα, Kα_3, Kβ_1; AgLα_1; RhLα_1, Lβ_1, Lβ_2, Lγ_1; MoLα_1, Lβ_1; Tl Mα, Mβ; WoMα, Mβ in Funktion der Spannung erhalten, die alle in ihren Hauptzügen übereinstimmen, aber verschiedene Steilheit zeigen. Ein Vergleich mit den theoretischen Werten nach Formeln von Bergen-Davis bzw. Rosseland, die unter Benutzung der Thomsonschen Ionisationsfunktion umgeformt wurden, zeigt die Schwierigkeiten bei der Wahl des Koeffizienten μ/ϱ für die Absorption in der Antikathode; für Al Kα ergibt sich mit $\mu/\varrho = 855$ (Siegbahn) und der aufgestellten Formel sehr gute Übereinstimmung mit dem Experiment. Aus den gemessenen Werten wird eine Formel für die Ionisationsfunktion J (V) ermittelt.

Neeff (Würzburg).

Wentzel, Gregor: Zur Theorie des Comptoneffekts. II. (*Theoret.-physikal. Inst., Univ. Leipzig.*) Zeitschr. f. Physik Bd. **43**, H. 11/12, S. 779—787. 1927.

Rein theoretischer Versuch, das Intensitätsverhältnis der verschobenen und der unverschobenen Linie beim Comptoneffekt zu berechnen. (Vgl. dies. Zentrlbl. **3**, 717.)

Behnken (Charlottenburg).

Glocker, R.: Über das Grundgesetz der physikalischen Wirkungen von Röntgenstrahlen verschiedener Wellenlänge. (*Röntgenlaborat., techn. Hochsch., Stuttgart.*) Zeitschr. f. Physik Bd. **43**, H. 11/12, S. 827—838. 1927.

Es wird gezeigt, daß die von verschiedenen Forschern experimentell beobachtete Abhängigkeit der Ionisation, der photographischen Wirkung, der Helligkeit eines Leuchtschirmes, der Angabe einer Selenzelle usw. von der Wellenlänge der Röntgenstrahlen sich durch eine gemeinsame einfache Formel darstellen läßt, welche eine Vorausberechnung der Wellenlängenabhängigkeit jedes Dosimeters ermöglicht, sobald die chemische Zusammensetzung und die Dicke desselben bekannt ist. Außerdem gestattet die gefundene Beziehung die Umrechnung der mit Dosimetern verschiedener Art gemessenen Dosen.

R. Glocker (Stuttgart).

Glocker: Die Grundgesetze der physikalischen Wirkung von Röntgenstrahlen verschiedener Wellenlänge und ihre Beziehung zum biologischen Effekt. (*18. Kongr. d.*

Digitized by Google

dtsch. Röntgen-Ges., Wiesbaden, Sitzg. v. 28.—30. IV. 1927.) Fortschr. a. d. Geb. d. Röntgenstr. Bd. **36**, Kongreßh., S. 80 u. 83—85. 1927.

Vgl. dies. Zentrlbl. **3**, 800.

Kegerreis, Roy: The heat energy of X-rays. (Die Wärmeenergie der Röntgenstrahlen.) Physical review Bd. **29**, Nr. 6, S. 775—781. 1927.

Die Arbeit bezweckt die Bestimmung des Nutzeffekts einer Röntgenröhre in Abhängigkeit von der Röhrenspannung. Zu dem Zweck wird die Strahlenenergie der Röhre mit Hilfe eines Bleicalorimeters bestimmt, dessen Temperatur mit Widerstandsthermometern gemessen wird. Heizspulen gestatten die Berechnung der einer bestimmten Temperaturerhöhung entsprechenden Energie. Die der Röntgenröhre zugeführte Energie wird aus der Erwärmung eines Ölbades, in das die Röhre gesetzt wird, durch besonderen Versuch ermittelt, wobei die Erwärmung durch den Glühdraht der Kathode als Korrektur Berücksichtigung findet. Es ergibt sich, daß der Nutzeffekt proportional der Spitzenspannung ist. Der Proportionalitätsfaktor ist 0,0032, wenn der Nutzeffekt in Prozenten und die Spitzenspannung in Kilovolt angegeben wird. Die Gesamtenergie ist dem Quadrat der Spannung proportional.

Grebe (Bonn).

Morehouse, W. B.: Effect of chemical combination on X-ray absorption. (Der Einfluß der chemischen Bindung auf die Absorption von Röntgenstrahlen.) Physical review Bd. **29**, Nr. 6, S. 765—774. 1927.

Von Lösungen verschiedener Ionen wird vor und nach der Reaktion die Absorption von Röntgenstrahlen gemessen. Zur Messung wird eine Differential-Nullmethode benutzt. Als Strahlenquelle dient eine Coolidgeröhre mit Mo = Antikathode; angewandt wird ungefilterte und durch Zr-Filter gefilterte Strahlung. Die Berechnung erfolgt unter Berücksichtigung der Volumänderung beim Zusammengießen der einzelnen Lösungen nach bekannten Gleichungen. Die Ergebnisse sind: Bei Neutralisation (NaOH und KOH durch HCl) vor und nach dem Mischen der Lauge und Säure kein Unterschied in der Absorption; Reaktionen mit Jod (Typus: $J_2 \rightarrow 2\,J^-$) machen wahrscheinlich, daß Jod in freiem Zustand mehr absorbiert als in Ionenzustand. Unterschied im Massenabsorptionskoeffizienten etwa 0,3%. *Barth* (Berlin).

Eggert, J., und W. Noddack: Über die Quantenausbeute bei der Wirkung von Röntgenstrahlen auf Silberbromid. Zeitschr. f. Physik Bd. **43**, H. 3/4, S. 222—229. 1927.

Ein doppelt begossener Röntgenfilm wurde einer kräftigen Belichtung durch Röntgenstrahlen ausgesetzt, die erheblich über normalem photographischen Gebiet lag. Für die primär dadurch freigemachte Silbermenge ergab sich, daß durch ein absorbiertes $h\nu$ etwa 1000 Silberatome in Freiheit gesetzt werden. Andererseits ergab eine sehr schwache Exposition unter denselben Strahlungsbedingungen, daß durch ein absorbiertes $h\nu$ wahrscheinlich ein Bromsilberkorn entwickelbar gemacht wird. Mit Hilfe früher erhaltener Daten ergibt sich, daß die Quantenausbeute im Gebiete der Röntgenstrahlen etwa 1000mal größer ist als im Gebiete des sichtbaren Lichtes, die Energieausbeute dagegen für Röntgenstrahlen $^1/_{10}$ von der beim sichtbaren blauen Licht ist. Es erscheint nach den vorliegenden Ergebnissen möglich, die Röntgenstrahlenenergie auf photographischem Wege in absoluter Größe zu bestimmen. Schließlich wird noch ermittelt, daß für die Calciumwolframatfolie (Verstärkungsfolie) pro absorbiertes $h\nu$ der Röntgenstrahlung mindestens 30 $h\nu$ blaues Fluorescenzlicht erzeugt werden.

Walther Barth (Berlin).

Maracineanu, St.: Recherches sur la radioactivité du plomb, qui a été soumis pendant longtemps au rayonnement solaire. (Untersuchungen über die Radioaktivität des Bleis, das lange Zeit den Sonnenstrahlen ausgesetzt war.) Cpt. rend. hebdom. des séances de l'acad. des sciences Bd. **184**, Nr. 22, S. 1322—1324. 1927.

Das horizontale Bleidach des Pariser Observatoriums wird auf seine Radioaktivität untersucht. Auf das Dach wird eine Ionisationskammer mit abnehmbarem Boden aufgesetzt und der Ablauf eines Szilardschen Elektrometers beobachtet. Bei Be-

Digitized by Google

sonnung des Daches ist der Ablauf über dem Blei schneller als bei Bewölkung, immer ist er über dem Dachblei schneller als über Aluminium oder gewöhnlichem Handelsblei (5—7 mal). Der Effekt scheint also von der Sonne herzurühren. Die Versuche sollen fortgesetzt werden. *Grebe* (Bonn).

Friedrich: Physikalische Grundlagen der Radiumtherapie. (*18. Kongr. d. dtsch. Röntgen-Ges., Wiesbaden, Sitzg. v. 28.—30. IV. 1927.*) Fortschr. a. d. Geb. d. Röntgenstr. Bd. **36**, Kongreßh., S. 57 u. 62—63. 1927.

Vgl. dies. Zentrlbl. **3**, 866.

Plotnikow, J.: Einfache Methode zur Demonstration von sehr starkem Ultravioletticht. (*Physikal.-chem. Inst., techn. Fak., Univ. Zagreb.*) Photogr. Korrespondenz Bd. **63**, Nr. 7, S. 217—218. 1927.

Mit Hilfe der Goerz-Beck-Kohlenbogenlampe lassen sich Fluorescenzversuche mit Ultraviolettlicht einem großen Auditorium zugänglich machen. Das Ultraviolettschwarzglas von den Sendlinger optischen Glaswerken, Berlin-Lichterfelde, blendet die sichtbaren Lichtstrahlen ab. In dem so dem Auge unsichtbaren Ultraviolett fluorescieren alle erdenklichen Gegenstände in den verschiedensten Farben des sichtbaren Spektralgebietes. Die Stärke dieser ultravioletten Lichtquelle ist so groß, daß man die Gegenstände eines großen Saales zur Fluorescenz bringen kann. Ein spezieller Apparat für Versuche im Laboratorium und in den Kliniken wird von der Firma F. Köhler in Leipzig in den Handel gebracht. *Walther Barth* (Berlin).

Saidman, Jean, et L.-G. Dufestel: Sur la visibilité de la portion initiale du spectre ultraviolet. (Über die Sichtbarkeit des beginnenden Teiles des Ultraviolettspektrums.) Cpt. rend. hebdom. des séances de l'acad. des sciences Bd. **182**, Nr. 19, S. 1173 bis 1175. 1926.

Das Ultraviolett wird allgemein für unsichtbar gehalten. Die Verff. fanden, daß dies zutrifft, wenn man das gesamte Spektrum ins Augen fallen läßt. Ließen sie jedoch nur das Ultraviolett ins Auge fallen unter Benutzung einer Quecksilberlampe, eines Nickeloxydfilters und eines Monochromators, so wurde der Streifen bei 365 $\mu\mu$ dem Auge als Violett sichtbar, sonst nichts vom Ultraviolett, auch nichts vom sichtbaren Spektrum außer etwas Rot und Orange. — Dem akkomodierten Auge, dem durch den Monochromator die Strahlen von 365 $\mu\mu$ direkt zugeleitet werden, erscheinen sie violett wie die von 404 $\mu\mu$ und sind unter den gewöhnlichen Bedingungen von ihnen nicht zu unterscheiden. Bei Änderung des Strahleneinfalls und Schwächung der Beleuchtung wird ihre Farbe graublau bis weißlich. Durch Aufnahme von Spektrogrammen mit wechselnder Zeitdauer bis die Streifen bei 405 ebenso stark wiedergegeben werden wie die von 365, fand sich ein Zeitunterschied von 1500 Sek. : 2 Sek., woraus die Verf. berechnen, daß das menschliche Auge 900—1000 mal weniger empfindlich ist gegen Strahlen von 365 $\mu\mu$ als von 404 $\mu\mu$. Daher sind erstere bei Einwirkung des gesamten Lichtes nicht wahrnehmbar. Zudem bedarf es einer Dunkeladaptation von mehreren Minuten, um sie, auch isoliert zugeführt, wahrzunehmen. — Die Empfindlichkeit der Retina für die untersuchten ultravioletten Strahlen würde etwa 1 Millionstel der der für Licht empfindlichsten Stelle der Retina sein. *A. Loewy* (Davos).

Bruhat, G., et M. Pauthenier: Le problème de l'analyse d'une vibration rectiligne ultraviolette. (Analyse einer geradlinigen ultravioletten Schwingung.) Rev. d'opt. Jg. **6**, Nr. 4, S. 163—184. 1927.

Das Prinzip des von den Verff. benutzten Apparates beruht darauf, die Strahlen einer Quecksilberlampe durch einen doppelten Monochromator voneinander zu trennen. Das erwünschte Strahlenbündel wird durch ein erstes Prisma polarisiert, kann dann das Medium passieren, dessen optische Drehung man studieren will, geht durch ein zweites Prisma und wird schließlich auf eine photographische Platte geworfen. Man macht eine Reihe von Aufnahmen, deren Gesamtheit die betreffende Strahlung einschließt. Eine mikrophotometrische Untersuchung der photographischen Aufnahmen läßt aus ihnen eine Kurve konstruieren, deren Durchmesser die Richtung des Strahlen-

Digitized by Google

bündels erkennen läßt. Einzelheiten der Anordnung müssen im Original eingesehen werden. In einem zweiten Teile werden die theoretischen Grundlagen auseinandergesetzt an Hand mathematischer Ableitungen. *A. Loewy* (Davos).

Biologie u. Chemie d. Strahlenwirkungen (Röntgen, Radium, Licht).

Schneider, Erich: Experimentelle Untersuchungen über die Beeinflussung des Stärkeabbaues durch Röntgenstrahlen. (*Röntgenabt., Hosp. z. heiligen Geist, Frankfurt a. M.*) Strahlentherapie Bd. **23**, H. 2, S. 326—335. 1926.

Eine Beeinflussung des fermentlosen Stärkeabbaues durch Röntgenstrahlen findet nicht statt. *Paul Ruzsczinski* (Berlin).

Zunz, Edgard, et Jean La Barre: Variations de la coagulabilité, de la glycémie et de la calcémie sous l'influence des rayons X. (Veränderungen in der Gerinnbarkeit, dem Zucker- und Calciumgehalt unter dem Einfluß von Röntgenstrahlen.) (*Inst. de thérapeut. et centre des tumeurs, univ., Bruxelles.*) Cpt. rend. des séances de la soc. de biol. Bd. **96**, Nr. 2, S. 125—126. 1927.

Bei Bestrahlung der Milzgegend von Kaninchen mit weichen Röntgenstrahlen von geringer Penetration und großer Wellenlänge wird im strömenden Blut weder eine Veränderung der Gerinnbarkeit noch eine Änderung der Zucker- oder Calciumwerte beobachtet. Bei Bestrahlung mit harten Strahlen beobachtet man bei mäßig starken Dosen eine Beschleunigung der Gerinnung, bei starken eine Hemmung; Zucker- und Calciumgehalt sind sowohl bei mäßig starken wie bei starken Dosen erhöht. Die Bestrahlung erzeugt ferner bei mäßig starken Dosen eine Blutdrucksteigerung, während bei den stärksten Dosen eine Blutdrucksenkung hervorgerufen wird. *Borger* (München).

Dustin, A.-P.: Etude comparative entre l'action des radiations et l'action des poisons caryoclasiques. (Vergleichende Untersuchung über die Strahlenwirkung und die Wirkung von Zellkerngiften.) Cancer Jg. **4**, Spez.-Nr., S. 117—137. 1927.

Die Rindenzellen der Thymus sind zahlreich bei gutem Ernährungszustand, gehen bei Nahrungsmangel jedoch plötzlich pyknotisch zugrunde. Da im Hungerzustand eine Säuerung des Blutes auftritt, wurde versucht, diese Erscheinung durch Säureeinspritzung nachzuahmen. 24 Stunden nach Säureeinspritzung waren die Zellen pyknotisch; nach 48 Stunden waren diese Zellen von Makrophagen größtenteils beseitigt. Ähnliche Bilder findet man bei den Keimzentren der Lymphdrüsen, der Milz und der Peyerschen Plaques. Ähnliche Bilder treten auch bei Alkalischmachen des Blutes auf; ferner bei Einspritzung von Trypanblau, Trypaflavin, Pyrrolblau, Methylenblau, Neutralrot und manchen anderen Farbstoffen. Bei Trypaflavin ist auch das mittlere Drittel der Lieberkühnschen Drüsen in derselben Weise verändert. Neben dem Benzol, dem Teer, dem Arsenik, gewissen Toxinen sind vor allem die Röntgenstrahlen als Kerngifte anzusprechen. Wenn auch Cytoplasma und Kern unauflöslich zusammengehören, so darf man doch von besonderen Kerngiften reden, da diese am Cytoplasma keine sichtbaren Veränderungen hervorrufen, dagegen desto auffälligere am Kern. Da die gesunde Körperzelle und die Tumorzelle außerhalb der Gewebssäfte und des Blutes ganz wesentlich unempfindlicher gegen Röntgenstrahlen sind, wird vielfach angenommen, daß die Röntgenstrahlen aus dem biologischen Medium Kerngifte frei machen. Im Anschluß an die Versuche von Hertwig, der durch Einwirkung von Farbgiften auf Spermatozoen ganz ähnliche Entwicklungshemmungen wie durch Röntgenstrahlen erzielen konnte. Im Anschluß an Alberti und Politzer, die Ähnlichkeiten und Verschiedenheiten bei der Einwirkung von Farbgiften und Röntgenstrahlen auf das Corneaepithel fanden, untersucht Verf. die Einwirkung verschiedener Farbstoffe und der Röntgenstrahlen auf die Thymus, die Lymphdrüsen und die Lieberkühnschen Drüsen. Zwischen der Wirkung der verschiedenen Gifte ist der Unterschied mindestens ebenso groß, wie zwischen der Wirkung der Farbgifte und der Röntgenstrahlen. Wie aus unveröffentlichten Versuchen hervorgeht, sind die Unterschiede zwischen der Röntgenstrahlenwirkung und der Radiumwirkung größer als zwischen der Wirkung der Farb-

Digitized by Google

gifte und der Röntgenstrahlen. Während entsprechend dem Gesetz von Bergonié und Tribondeau, wonach die jungen Zellen, die einen langen Entwicklungsweg vor sich haben, besonders empfindlich sind, bei den Lymphdrüsen, bei der Milz und bei dem Peyerschen Plaques das Mark gegen Farbgifte und Röntgenstrahlen besonders empfindlich ist, sind es bei der Thymus die Rindenzellen. Verf. faßt diese Erscheinung so zusammen: Das Kernchromatin ist um so empfindlicher gegen Farbgifte und Röntgenstrahlen, je näher der Kern dem Zustand der Kondensation ist. Etwas ähnliches wie die angebliche Reizwirkung kleiner Röntgenstrahlenmengen läßt sich auch durch Einspritzung geringer Mengen von Farbgiften erzielen: das Auftreten von außerordentlichen Mengen von Kernteilungsfiguren. Es zeigt sich aber, daß eine karyoklastische Welle vorangegangen ist, so daß die „Reizwirkung" nur eine Folge einer vorher gesetzten Schädigung ist. Über die Unterschiede in der Wirkung der verschiedenen Gifte und über die Gemeinsamkeiten zwischen der Wirkung der Farbgifte und der Röntgenstrahlen unterrichten zahlreiche Bildbeigaben. *Heinrich Chantraine* (Betzdorf).

Lazarew, N. W., und Anna Lazarewa: Über die Veränderungen des funktionellen Zustandes der Blutgefäße nach Röntgenbestrahlung. IV. Mitt. Untersuchungen an Menschenhaut. (*Abt. f. Biol. u. exp. Med., Röntgeninst., Kiev.*) Strahlentherapie Bd. **26**, H. 2, S. 347—362. 1927.

Die Untersuchungen nahmen Verff. an beiden Vorderarmen gesunder Personen vor und bestrahlten diese mit 50—90% der HED. Die Funktionsprüfungen wurden vorgenommen bei einigen schon nach einigen Minuten, bei anderen nach einigen Stunden, die Kontrolluntersuchung nach Tagen und Monaten. Die Beobachtungen über den Verlauf des Röntgenerythems entsprachen denen von Miescher. Die Änderungen des Capillarbildes laufen dem sichtbaren Erythem parallel. Im Laufe der ersten Stunden nach der Bestrahlung tritt eine schnell vorübergehende spastische Periode ein, wenn ein Teil der Capillare eng oder gänzlich geschlossen, die Erregbarkeit des vasokonstriktorischen Apparates erhöht ist. Unabhängig davon tritt einige Stunden nach der Bestrahlung eine Erweiterung der Capillaren, eine Zunahme der Durchlässigkeit derselben, eine Erweiterung des venösen Plexus der Haut, eine Zunahme der Erregbarkeit des vasodilatierenden Apparates ein. Im Laufe der folgenden Tage klingen diese Erscheinungen ab, eine leichte Erweiterung der Kapillaren und Zunahme der Durchlässigkeit bleibt bestehen, die zweite Erythemwelle kommt zustande zwischen dem 13. und 15. Tage, die dritte am 35. bis 40. Tage mit denselben Capillarveränderungen. Die Änderungen an den Gefäßen beim Röntgenerythem, sowie die Reihenfolge dieser Änderungen sind im allgemeinen dieselben wie bei den anderen entzündlichen Erythemen. (III. vgl. dies. Zentrlbl. **3**, 595.) *Gabriel* (Frankfurt a. M.).

Dellepiane, G., e P. Badino: Contributo allo studio dell'azione generale dei raggi Röntgen. Comportamento delle frazioni azotate del sangue in individui irradiati per affezioni ginecologiche. (Beitrag zum Studium der Allgemeinwirkungen der Röntgenstrahlen. Ergebnis der Blutstickstoffbestimmung bei wegen gynäkologischer Leiden bestrahlten Personen.) (*Clin. ostetr. ginecol., univ., Palermo.*) Riv. di patol. sperim. Bd. **2**, Nr. 3, S. 214—231. 1927.

Die Verff. referieren kurz die bislang aufgestellten Theorien zur Erklärung der biologischen Wirkung der Röntgenstrahlen: Analogon zur Proteinkörpertherapie, Einwirkung auf das autonome Nerven- und das inkretorische Drüsensystem u. a. Zahlreiche Autoren gingen dem Einfluß der Röntgenstrahlung auf die Bluteiweißkörper nach, zu dessen Studium auch die Verff. einen Beitrag liefern wollen. Sie untersuchten den Gehalt an Stickstoff-Globulin als Reststickstoff im Blut bei Patienten mit gynäkologischen Neubildungen und anderen Frauenleiden, die bestrahlt worden waren, ob etwa Quantität und Intensität der verwandten Strahlung in einem bestimmten Abhängigkeitsverhältnis zur Wirkung bei verschiedenen Krankheiten stehen, verschiedene akute oder chronische Intoxikationserscheinungen hervorgerufen werden können, und ob die Vorgänge in den wäßrigen Blutanteilen bei solchen Verhältnissen der Ver-

Digitized by Google

änderung unterworfen sind. An 17 Patientinnen und 2 Hunden experimentierten die Verff., indem sie sich der Makromethode nach Kjeldahl bedienten. Das Ergebnis bringen 7 Kurven. Die Röntgenstrahlung geht immer mit einer deutlichen Veränderung im Stickstoffhaushalt einher. Intensität der Strahlung wie Form des Leidens kommen zum Ausdruck. Hinsichtlich des Wasseraustausches zwischen Blut und Gewebe reichen die Ergebnisse ihrer Untersuchungen wie Dellepiane und Badino hervorheben nicht aus. Die Intoxikationen durch Röntgenstrahlen finden bestimmten Ausdruck in Veränderungen des Blutstickstoffes (Vermehrung).

Heinz Lossen (Schatzalp-Davos).

Roussy, Gustave: De l'action des radiations dans le traitement des cancers. (Über die Strahlenwirkung bei der Krebsbehandlung.) Cancer Jg. 4, Spez.-Nr., S. 110 bis 117. 1927.

Für die Krebszelle gilt, ähnlich wie für das gesunde Gewebe, das Gesetz von Bergonié und Tribondeau. Die Latenzzeit ist verschieden lang, je nach der Art des Gewebes und der Menge der Strahlen. Die Strahlenempfindlichkeit der verschiedenen Krebsarten ist verschieden, je nach der Strahlenempfindlichkeit der verwandten gesunden Zellen. Große Strahlenmengen haben eine zerstörende Wirkung auf den Kern. Die Veränderungen: Anfängliches Schwinden der Teilungsfiguren, die später auftretenden atypischen Teilungsfiguren sind nicht typisch für die Röntgenstrahlenwirkung, sondern treten auch bei anderen Kerngiften auf. Manchmal rufen die Röntgenstrahlen eine Art Reifung hervor: Es entstehen im Tumor kollagene Fasern und Fibrillen. Kleine Strahlenmengen haben eine anregende Wirkung: Sie erzeugen die Hyperkeratosen und den Krebs der Röntgenologen, das experimentelle Röntgensarkom der Ratte und das Röntgencarcinom am Kaninchenohr. Das Schicksal des Tumors nach der Bestrahlung läßt sich aus dem Mikroskop vorhersagen: Zeigt sich eine Schädigung der Epithelzellen bei unversehrten Bindegewebszellen, so ist Heilung zu erwarten. Zeigt das Bindegewebe Zeichen von Schädigung bei unversehrtem Epithel, so bleibt die Bestrahlung erfolglos. Zeigen die Bindegewebe und das Epithel Zeichen von Schädigung, so ist der Ausgang ungewiß. Bei wiederholter ungenügender Bestrahlung des Tumors tritt Gewöhnung an die Röntgenstrahlen auf. Aus Impfversuchen mit Mäusetumoren, dem Verhalten der weißen Blutkörperchen, je nachdem sie in vitro oder im strömenden Blut bestrahlt werden, aus Versuchen an Organen bei Durchblutung und bei Gefäßabbindung ergibt sich, daß die Röntgenstrahlenwirkung keine unmittelbare ist, sondern daß das umgebende Gewebe und das biologische Medium der Zelle bei der Strahlenwirkung die Hauptrolle spielt. Bei der Heilwirkung der Strahlen scheint auch eine allgemeine humorale Wirkung vorzuliegen, ähnlich wie bei Versuchstieren die Erzeugung einer Lymphocytose oder die herbeigeführte Einschmelzung eines Tumors das Angehen von Impfmetastasen verhindert. *Heinrich Chantraine* (Betzdorf).

Russ, S., and G. M. Scott: The growth of tumour in tissues exposed to X-rays and radium. (Das Geschwulstwachstum in mit Röntgenstrahlen und Radium behandelten Geweben.) (*Cancer research laborat., Middlesex hosp., London.*) Lancet Bd. 212, Nr. 16, S. 815—816. 1927.

In früheren Versuchen konnte gezeigt werden, daß das Jensensche Rattensarkom bei wiederholt mit kleinen Röntgendosen vorbehandelten Tieren weniger gut wächst als bei normalen Ratten. Murphy fand nach lokalen Bestrahlungen der Haut bei Mäusen, daß intracutane Tumorüberimpfung an den bestrahlten Stellen selten gelingt, während bei subcutaner Verimpfung sich keine Unterschiede bei bestrahlten und unbestrahlten Tieren finden. Russ und Scott teilen hier folgende Versuche mit: Ratten wurden an scharf mit Blei ausgeblendeten Stellen mit Röntgen- und Radiumdosen belegt, die wenigstens an der Haut eine Epilierung hervorriefen. Teils vor, teils nach den Bestrahlungen wurde Rattensarkom subcutan an unbestrahlte, zwischen den Bestrahlungsflächen gelegene Stellen verimpft. Es zeigte sich, daß die Tumoren zwar angingen und wuchsen, aber nicht in das bestrahlte Gebiet hinüberwucherten,

Digitized by Google

sondern sich nur in den unbestrahlten Partien weiter ausbreiteten. Die an mehr als 100 Ratten in verschiedener Anordnung durchgeführten Versuche ergaben klar, daß eine in ausreichender Stärke durchgeführte Bestrahlung der Haut bei normalen Ratten das Wachstum des subcutan verimpften Rattensarkoms behindert. *Alb. Simons* (Berlin).

Kočnev, N.: Änderung des Blutzuckers nach Einführung von Radiumemanation in den tierischen Organismus. Vestnik rentgenologii i radiologii Bd. 5, Nr. 1, S. 5 bis 10. 1927. (Russisch.)

Die Veränderungen des Blutzuckergehaltes, die in engem Zusammenhang mit der Reizung des Sympathicus bzw. Parasympathicus durch eine Röntgenbestrahlung stehen, sind Gegenstand vieler Untersuchungen gewesen. Über die Blutzuckerveränderungen unter dem Einfluß der Radiumemanation (R.E.) sind jedoch in der Literatur keine Angaben enthalten. Da die biologische Wirkung der R.E. auf den Organismus in vielen Punkten der der Röntgenstrahlen ähnelt, so hat diese ein ganz besonderes Interesse zu beanspruchen, da sie auf verschiedenen Wegen in den Organismus eingeführt werden kann und da ihre Wirkungen genauer lokalisiert werden können. Bei den ausgeführten Versuchen wurde die R.E. Kaninchen auf dem Wege der subcutanen Injektion in die Bauchhöhle, in den Magen oder Darm und in die Randvene des Ohres eingeführt. Das Blut wurde entweder aus dem Herzen durch direkte Punktion entnommen oder es wurden Tiere mit einer Angiostomie nach London verwandt. Bei der unmittelbaren Einspritzung der R.E. in das Blut wurde eine Erniedrigung des Blutzuckerspiegels um etwa 25% beobachtet, die nach einer halben Stunde ihr Maximum erreicht hatte. Es waren das durchweg Tiere mit vorher normalen Blutzuckerwerten. Bei Tieren mit einer Nahrungshyperglykämie wurde nach der Injektion der R.E. ein Absinken des Blutzuckerspiegels um 100% beobachtet. Es kamen zur Injektion zwischen 4 und 10 Millicurie. Bei subcutaner Injektion waren die Veränderungen bedeutend weniger ausgesprochen. Bei der Injektion von R.E. in die Bauchhöhle wurde eine halbe Stunde später ein Anstieg des Blutzuckerwertes beobachtet, welcher bei kleinen Dosen der Emanation besonders ausgeprägt war. Besonders eindrucksvoll war der Anstieg des Blutzuckers bei der Injektion in den Magen oder Darm, wo sich eine Steigerung von 80—100% nachweisen ließ, die eine halbe Stunde nach der Injektion ihr Maximum erreicht hatte. Es ließ sich nachweisen, daß große Dosen der R.E. eine schwächere Wirkung auf den Blutzuckergehalt aufweisen als die erwähnten kleinen. Auf Grund der Versuche an Tieren mit einer Angiostomie kommt Verf. zu dem Schluß, daß kleine Dosen der R.E. eine stimulierende Wirkung auf die Verdauung und die Resorption von Kohlehydraten haben. *Kaull* (Wilhelmshaven).

Valeeff, Ibrahim: Einfluß von Thorium X auf die Senkungsgeschwindigkeit der roten Blutkörperchen. (*I. med. Univ.-Klin., Charité, Berlin.*) Strahlentherapie Bd. 26, H. 2, S. 363—378. 1927.

Den Berichten über eigene Untersuchungen wird eine zusammenfassende Behandlung des Senkungsproblems vorausgeschickt. Die Beeinflussung der Senkungsgeschwindigkeit durch intramuskulär eingespritztes Thorium X wurde an Kaninchen mit der Westergrenschen Methode verfolgt. Nebenher wurden Erythrocyten, Leukocyten und das Differenzialbild ausgezählt. Die injizierten Mengen Thorium X lagen zwischen 0,01 und 1 mg. Ganz kleine Dosen (0,01—0,1 mg) blieben ohne Einfluß auf die Senkungsgeschwindigkeit. Eine deutlich beschleunigende Einwirkung zeitigten erst größere Gaben, denen auch sonst eine, wenn auch vorübergehende Schädigung des Organismus zugeschrieben werden muß. Die Veränderungen in der Senkungsgeschwindigkeit traten am 2. oder 3. Tage auf und waren von einer Leukopenie begleitet. Kurz nach dem Rückgang der Leukopenie erreichte auch die Senkungsgeschwindigkeit ihren normalen Wert. Ganz große Dosen bis zu tödlich wirkendem 1,0 mg Thorium X beschleunigten die Senkungsgeschwindigkeit bis auf den vierfachen 24 Stundenwert; die Zahl der Leukocyten nahm ständig ab bis zum völligen Verschwinden 2—3 Tage vor

Digitized by Google

dem Exitus. Am Rückgang der Leukocyten beteiligten sich vorwiegend die polynukleären Zellen, entschieden weniger Lymphocyten, die Monocyten erwiesen sich sehr resistent. Die Erythrocyten unterlagen in keinem Falle beachtenswerten Schwankungen. Die beschleunigte Senkungsgeschwindigkeit bezieht der Verf. auf organschädigende Wirkung des Thorium X, namentlich auch auf die Schädigung des Knochenmarkes und des Gefäßsystems. *Th. Blühbaum* (Berlin).

Zwaardemaker, H.: Bestrahlung mit weichen Radiumstrahlen und Automatie. Nederlandsch tijdschr. v. geneesk. Jg. **71**, 1. Hälfte, Nr. 26, S. 3381—3394. 1927. (Holländisch.)

Bericht über die vielfältigen tierexperimentellen Untersuchungen Zwaardemakers und seiner Mitarbeiter mit radioaktiven Substanzen wie Rubidium, Thorium, Uran, Ionium, Radium, Radon und Emanation. Z. kommt zu folgenden Ergebnissen: Das Element Kalium ist in Organen mit Automatie der Träger der Bioradioaktivität. Diese Bioradioaktivität gibt aus einem unbekannten Mutterstoff „Automatinen" (identisch mit Demoors aktiven Substanzen und Haberlandts Herzhormon) von einfachem chemischen Bau das Dasein. Ihre Bildung geschieht durch radiochemische Vorgänge, durch die nach langer Latenz in dem vorher automatinenarmen Organ die automatische Funktion wiederhergestellt wird. *Heinz Lossen* (Schatzalp-Davos).

Zwaardemaker, H.: Die Bestrahlungsschwelle bzw. die innere Schwelle des Ursprungsreizes im Herzen. Pflügers Arch. f. d. ges. Physiol. Bd. **217**, H. 1, S. 1—10. 1927.

Unter der Einwirkung radioaktiver Strahlung entstehen im Herzen Stoffe, vom Verf. Automatine genannt, die die Automatie des Herzens besorgen. Diese Stoffe sind chemisch nicht näher definiert, ihr Angriffspunkt muß im nodalen Gewebe vermutet werden. Normalerweise verdanken sie ihr Entstehen der Kaliumstrahlung, im Experiment kann diese durch thorium-, uran- oder radiumhaltige Durchströmungsflüssigkeit ersetzt werden. Einem durch Auswaschen des Kaliums zum Stillstand gebrachten Herzen muß immer quantitativ dieselbe radioaktive Energie zugeführt werden, damit es seine Automatie wiedergewinnt. Das Herz wird auch belebt, wenn man es von außen den weichen Betastrahlen des Radiums oder Alphastrahlen des Poloniums aussetzt. Dieser Belebungsmodus wurde vom Verf. quantitativ verfolgt. Die Kaltblüterherzen wurden mit kaliumfreier Ringerlösung bis auf $^2/_3$ ihres ursprünglichen Kaliumgehaltes ausgewaschen, wobei sie zu pulsieren aufhörten. Nach verschieden langer Wartezeit wurde in je einer Reihe die Bestrahlung mit 0,1, 0,4, 0,8 und 1,6 mg Radiumelement von der Nähe vorgenommen. Die Latenzzeit, d. h. die Zeitspanne vom Anfang der Bestrahlung bis zur Aufnahme der Pulsation, ging mit der Abwartezeit symmetrisch. Die Pulsation dauerte mehrere Stunden mit Ruhepausen in $^1/_2$—3stündlichen Abständen. Dauerpulsationen traten seltener ein, als bei der Durchströmung mit radioaktiver Ringerlösung und nahmen mit der Vergrößerung der Bestrahlungsfelder und der Intensität der Strahlung zu. Mit 0,8 mg Radiumelement kam die Wiederbelebung des Herzens in 90% nach durchschnittlich 20 Minuten zustande. Diese Menge (0,3 mg Ra-Stunde) wird vom Verf. als auxiliarer Schwellenwert bezeichnet, auxiliar, weil sie die noch vorhandene, aber nicht ausreichende Kaliumstrahlung auffüllt.

Th. Blühbaum (Berlin).

Rousseau, E.: Test photochimique, avec dosage, pour déterminer le degré de perméabilité de l'huile d'olives aux rayons ultra-violets. (Photochemische Probe mit Mengenbestimmung zur Ermittlung des Durchlässigkeitsgrades von Olivenöl für ultraviolette Strahlen.) (*Ecole de puériculture, fac. de méd., Paris.*) Cpt. rend. des séances de la soc. de biol. Bd. **96**, Nr. 9, S. 611—612. 1927.

Das Problem wurde bisher nur spektrographisch behandelt. In vier Porzellankapseln wurden je 50 ccm cyansaures Kirschlorbeerwasser von bekanntem HCN-Gehalt gebracht, mit einer Schicht von 2,5 mm Olivenöl bedeckt und unter Kühlung mit ultravioletten Strahlen aus einer Quecksilberdampflampe behandelt. Stets nach einer halben Stunde wurde ein Gefäß entfernt und der HCN-Verlust, der mit der Dauer der Bestrahlung wächst, bestimmt. Olivenöl läßt das gesamte ultraviolette Licht und auch das sichtbare Licht, das nur einen geringen Anteil an der Zerstörung des HCN hat, hindurch. *Lisbeth Herrmann-Wolf* (Brünn).

Digitized by Google

Roggenbau, Christel, und August Wetthauer: Zur Frage der Durchlässigkeit der Hornhaut, Linse und des Glaskörpers für kurzwelliges Licht nach Untersuchungen an Rinds- und Kalbsaugen. (*Psychiatr. u. Nervenklin., Charité, Berlin.*) Klin. Monatsbl. f. Augenheilk. Bd. 78, Juni-H., S. 762—769. 1927.

Die Arbeit behandelt quantitative Bestimmungen der durch die brechenden Medien von Rinds- und Kalbsaugen hindurchgelassenen kurzwelligen Strahlen. Bestimmungen der Durchlässigkeit der einzelnen brechenden Medien auf photographischem Wege. Wiedergabe von derartigen Spektralaufnahmen und Beschreibung der photometrischen Auswertung der Spektrogramme. Es werden folgende Durchlässigkeitswerte gefunden.

	578 $\mu\mu$	436 $\mu\mu$	405 $\mu\mu$	312 $\mu\mu$	296 $\mu\mu$
Cornea des Rindes	73%	58%	50%	25%	0
Cornea des Kalbes	77%	73%	65%	38%	5%
Linse des Rindes	86%	52%	38%	0	0
Linse des Kalbes	90%	63%	45%	6%	0
Glaskörper von Rind und Kalb. .	92%	90%	85%	63%	15%.

Das heißt: Je weiter die Lichtstrahlen nach der kurzwelligen Seite des Spektrums gelegen sind, desto geringere Lichtmengen gelangen durch die brechenden Medien zur Netzhaut. Bestätigung der von Birch-Hirschfeld angegebenen Grenzwerte der Lichtdurchlässigkeit für die einzelnen brechenden Medien des Auges im Ultraviolett. Ferner Bestätigung der Angabe von Hallauer, daß die Absorption des Lichtes für Cornea und Linse vom Alter abhängig ist. *Kranz* (Gießen).

Damianovich, Horacio, Adolfo T. Williams und Ignacio Pirosky: Spektroskopische Untersuchungen über die Absorption der ultravioletten Strahlen durch den Liquor. (*Inst. modelo de clín. méd., univ., Buenos Aires.*) Rev. argentina de neurol., psiquiatria y med. leg. Jg. 1, Nr. 1, S. 5—11. 1927. (Spanisch.)

Der normale Liquor gibt eine Absorptionskurve, die der Kurve der Albumine zu entsprechen scheint. Bei verschiedenen organischen Nervenleiden wurden große Abweichungen der Kurve festgestellt. Durch Einführung von Na salicylicum, das durch die Absorptionsmethode noch in stärkster Verdünnung nachzuweisen und dessen Kurve von der der Albumine durchaus verschieden ist, gelingt es mit Genauigkeit, die Durchlässigkeit der Meningen zu beobachten. *Reich* (Breslau).

Peemöller, Fr., und F. Dannmeyer: Wo liegt der „biologische Effekt" im ultravioletten Spektrum? Erwiderung auf die gleichnamige Arbeit von Prof. C. Sonne, Kopenhagen, in Bd. 25, H. 3, S. 559 u. ff. dieser Zeitschrift. (*Lichtforschungsinst., allg. Krankenh., Hamburg-Eppendorf.*) Strahlentherapie Bd. 26, H. 2, S. 421—424. 1927.

Erwiderung auf die Arbeiten von Sonne und Rekling, welche die Begrenzung der Strahlung zwischen 313 und 289 $\mu\mu$ als Dornostrahlung für die Heilung der kindlichen Rachitis negiert hatten. Nach Ansicht der Verff. lassen sich die Ergebnisse der Beeinflussung der Rattenrachitis nicht auf den Menschen übertragen, da die Rattenrachitis dadurch günstig beeinflußt wird, daß die Tiere das aktivierte Ergosterin von der Haut ablecken. Bei den Kindern muß dieses von der Haut in den Kreislauf gelangen, und zwar kann die Aktivierung des Ergosterins nur durch genügend penetrierende Strahlen bis 289 $\mu\mu$ zustande kommen. Auch bei der Beeinflussung der chirurgischen Tuberkulose hat den Hauptanteil die erythembildende Strahlung, einen geringen die Wärmestrahlung. Auf Grund der klinischen Beobachtungen bei Rachitis, chirurgischer Tuberkulose und Lupus nimmt die erythembildende Strahlung eine Sonderstellung ein. Diese Strahlung liegt aber über 289 $\mu\mu$, so daß nach Ansicht der Verff. die Abgrenzung der Dornostrahlung gerechtfertigt erscheint. (Vgl. dies. Zentrlbl. 3, 598.)

Gabriel (Frankfurt a. M.).

Pincussen, Ludwig: Über Veränderungen des Kationengehalts der Organe unter Belichtung und im Höhenklima. (*Inst. f. Hochgebirgsphysiol., Davos.*) Biochem. Zeitschr. Bd. 182, H. 5/6, S. 359—365. 1927.

Verf. hat früher die Veränderungen studiert, die der Ionengehalt von Blut und Harn unter Bestrahlung erfahren. Er untersucht nun, wie sich dieser in den Organen

Digitized by Google

stellt bei Kaninchen, die teils im Dunkeln gehalten wurden, in Berlin oder in Davos, teils in Berlin mit der Quecksilberquarzlampe oder in Davos mit Sonnenlicht bestrahlt wurden. Bestimmt wurden K, Ca, Mg. Am Blut sind die K-Werte in Davos zunächst niedriger als die bei den Berliner Tieren, um diesen gleich zu werden bei denjenigen Tieren, die längere Zeit in Davos lebten. Belichtung hat keinen deutlichen Einfluß. Die Ca-Menge liegt in Davos zunächst niedriger als in Berlin, um später zu steigen. Belichtung erhöht die Blutkalkmenge an beiden Orten. Mg ist in Davos stets unter den Berliner Werten und wird durch Belichtung vermindert. Der Quotient Ca:Mg ist im Lichte stets höher als im Dunkel. In der Lunge bleiben in Davos die Mg-Werte annähernd ungeändert; K und Ca sind zunächst geringer als in Berlin, um dann wieder zu steigen. Bemerkenswert ist, daß unter Belichtung wie auch im Dunkel in Davos der Quotient K:Ca mehr oder minder stark herabgesetzt ist, d. h. es überwiegt die Ca-Menge bei den Höhentieren. Am Gehirn sind die Ergebnisse schwankend, auffällig ist eine Ca-Zunahme bei den in Davos belichteten Tieren nach voraufgehender Abnahme. Erheblich sind die Änderungen an der Leber. Der K-Gehalt ist in der Höhe niedriger als in Berlin, Belichtung zeigt keinen gleichmäßigen Effekt. Bei den Helltieren in Davos liegt der Ca-Gehalt stets niedriger als bei den Dunkeltieren. Das Verhältnis K:Ca sinkt bei den in Davos gehaltenen Dunkeltieren abnorm tief; in Berlin ist es bei den Helltieren um 30%, bei den letzten Davoser Tieren um 80% höher als bei den Dunkeltieren. Am Herzen zeigt sich für das K eine Differenz zwischen Hell- und Dunkeltieren derart, daß es in Berlin bei den Hell-, in Davos bei den Dunkeltieren in größerer Menge vorhanden ist. Das Ca wird durch die Höhe ungleichmäßig beeinflußt, die belichteten Tiere haben in Berlin und in der ersten Zeit in Davos eine beträchtliche Kalkverminderung. Der Quotient K:Ca ist am höchsten bei dem in Berlin belichteten Tier; auch bei den kurze Zeit in Davos lebenden Tieren ist K:Ca beim Helltier höher als beim Dunkeltier; bei den längere Zeit lebenden ist kein Unterschied vorhanden. An der Haut waren K und Ca beim Berliner Dunkeltier höher als beim Helltier, in Davos verhielt es sich umgekehrt. Die Versuche ergeben bei Differenzen im einzelnen, daß Höhe und Licht Verschiebungen im Mineralgehalt der Organe hervorzubringen vermögen. Benutzt wurden 8 Tiere gleicher Rasse und gleichen Alters, die gleichmäßig mit gleichen Mengen Hafer ernährt wurden. Die Bestimmungsmethoden waren die vom Verf. mit Cronheim angegebenen. *Loewy* (Davos).

Petersen, William F., und W. F. v. Öttingen: Veränderungen der Lymphe beim Hunde nach Quarzlichtbestrahlungen. (*Dep. of pathol., univ. of Illinois, coll. of med., Chicago.*) Naunyn-Schmiedebergs Arch. f. exp. Pathol. u. Pharmakol. Bd. **123**, H. 3/4, S. 160—174. 1927.

Bei normalen Hunden mit weißer Bauchhaut wurde die Bauchgegend 5—30 Minuten lang mit einer Quarzlampe bestrahlt. Die durch eine Kanüle im Ductus thoracicus ausfließende Lymphe wurde in viertelstündlichen Abständen gesammelt und auf Proteingehalt, Zucker, Chloride und Leukocytenzahl untersucht. An Hand von 8 Protokollen über je 1 Hund werden die Beziehungen zwischen der bestrahlten Haut und dem Splanchnicusgebiet besprochen. Die prompt mit der Bestrahlung eintretende Veränderung der Lymphe spricht für nervöse Überleitung des Reizes. Die Veränderungen tragen periodischen Charakter. Einer parasympathischen Erregung mit Anstieg des Proteingehaltes, des Calcium und der Zellzahl und Senkung des Zuckerspiegels folgt eine sympathische Welle mit entgegengesetzten Erscheinungen. Die Perioden wechseln mehrmals in wenigen Stunden, ihre Amplituden wachsen. Die Bestrahlungszeit hat keinen nennenswerten Einfluß. Der sympathischen Erregung im Splanchnicusgebiet entsprach eine parasympathische in der Haut, die sich im Anstieg der Leukocytenzahl im peripheren Blut kundgab. Die im ganzen produzierte Lymphmenge blieb bis auf 2 Fälle fast konstant. Aus ihren Untersuchungen schließen die Verff. auf einen Regulationsvorgang im Splanchnicusgebiet, dessen Aufgabe es wäre, das durch die Bestrahlung der Haut gestörte Gleichgewicht wiederherzustellen. *Th. Blühbaum* (Berlin).

Digitized by Google

Pincussen, Ludwig: Über Beeinflussung biologischer Lichtwirkungen. (*Biol.-chem. Abt., städt. Krankenh. am Urban, Berlin.*) Biochem. Zeitschr. Bd. 182, H. 5/6, S. 366—376. 1927.

Daphnien wurden in zwei Partien in Jodkalilösungen eingesetzt; eine Partie blieb im Dunkeln, die andere Partie wurde in offener Schale dem Lichte ausgesetzt. Die im Hellen gehaltenen oder in einem Quarzkolben der Quarzlampenbestrahlung ausgesetzten Tiere starben in weit höherem Maße ab als die Dunkeltiere. Diese Abtötung unter Lichteinfluß scheint sehr wahrscheinlich durch die Abspaltung von Jod bedingt. Die Abspaltung von Jod aus Jodidlösungen im Lichte wird gesteigert durch Zugabe gewisser fluorescierender Farbstoffe; es gelingt dann, wie Pincussen gezeigt hat, eine Abspaltung schon durch langwellige Strahlen, welche ohne die Sensibilisatoren zur Freisetzung von Jod nicht befähigt sind. Die Versuche mit Daphnien in Jodkalilösung, welche unter Anwendung der sehr wirksamen Sensibilisatoren Eosin und dichloranthracendisulfosaures Natrium der Sonnenbelichtung oder der Quarzlampenbestrahlung ausgesetzt wurden, zeigten infolge der Steigerung der Jodabspaltung eine verstärkte Reaktion. Um festzustellen, ob die schädigende Wirkung lediglich der Jod-Komponente zuzuschreiben ist, wurden, unter Benutzung von Kaulquappen als Testobjekt, systematisch die verschiedenen Anionen und Kationen auf ihren Einfluß bei der Lichtwirkung untersucht mit dem Resultate: Kaliumjodid ist am wirksamsten, während das Bromid und das Chlorid sich ein wenig, das saure Phosphat sich erheblich günstiger verhält. Weitere Untersuchungen über den schädigenden Einfluß der Kationen ergaben, daß die Kationen nach zunehmender Schädigung in folgender Reihe sich folgen: Ca, Na, $<$Al$<$Sr$<$Mg$<$Li$<$K. Es steht also das Calcium an einem, das Kalium am anderen Ende der Reihe. Zu hohe Salzkonzentrationen sind schädlich für das Leben der Tiere. In einer m/3-Phosphatlösung sterben sowohl die Hell- wie die Dunkeltiere, und zwar im Lichte etwas schneller als in der Dunkelheit, während in verdünnteren Phosphatlösungen (m/12, m/24, m/48 Phosphat) ein sehr erheblicher Schutz gegenüber der Bestrahlung im Vergleich mit Wasser festgestellt wurde, sehr wahrscheinlich infolge der auftretenden Dispersitätsvergröberung, während Dispersitätsverminderung die Empfindlichkeit steigert. Über den Einfluß der Wasserstoffionenkonzentration wird weiterhin mitgeteilt, daß die bei kleinerem p_H als 6,8 belichteten Kaulquappen bei der Belichtung nicht geschädigt werden, während bei alkalischer Reaktion p_H 7,15 und p_H 7,65 der größte Teil der Tiere, und zwar steigend mit höherem p_H zugrunde geht.

Lüdin (Basel).

Hausmann, W., und C. Sonne: Über die sensibilisierende Wirkung des Hämatoporphyrins im Ultraviolett. (*Finseninst., Kopenhagen.*) Strahlentherapie Bd. 25, H. 1, S. 174—182. 1927.

Rote Blutkörperchen können durch Hämatoporphyrin auch für die ultravioletten Strahlenbezirke sensibilisiert werden. Die Sensibilisation erfolgt am kräftigsten bei $\lambda = 313\ \mu\mu$; bei $\lambda = 280$ und $265\ \mu\mu$ ist dies in geringerem Grade der Fall. Durch den Nachweis der sensibilisierenden Wirkung des Hämatoporphyrins für ultraviolette Strahlenbezirke erscheint die Annahme möglich, daß auch bei den hydroaähnlichen Erkrankungen, die mit Porphyrinausscheidung einhergehen, das Porphyrin als Sensibilisator für ultraviolette Strahlenbezirke wirkt. Der Nachweis sensibilisierender Eigenschaften des Hämatoporphyrins für ultraviolette Strahlen macht es erforderlich, auch bei anderen photodynamischen Substanzen auf Sensibilisation in ultravioletten Strahlenbezirken zu achten. In einigen Versuchen, in denen Hämatoporphyrinmäuse mit Licht einer Wellenlänge von $\lambda = 313\ \mu\mu$ bestrahlt wurden, konnte bisher keine deutliche Sensibilisation nachgewiesen werden. Hier besteht also bisher noch ein Gegensatz zwischen den Versuchen in vitro und in vivo. *Lüdin* (Basel).

Gridnev, A.: Einfluß des Lichtes auf den Zustand der Lymphocyten. Vračebnoe delo Jg. 10, Nr. 9, S. 662—664. 1927. (Russisch.)

Ausgehend von der immunisatorischen Funktion der Lymphocyten bei Tuber-

Digitized by Google

kulose, versuchte Verf. die Kohlenbogenlichtwirkung auf Zahl und Zusammensetzung der einzelnen Lymphocyten zu erforschen. Zu diesem Zwecke wurden die Achselhöhlen (von gesunden oder Kranken? — wird nicht angegeben) mit einer Kohlenbogenlampe (Apparatur nicht angegeben) 20—30 Min. bestrahlt und 15 Min. bis 7 Tage danach (!) das Blut von der Fingerbeere untersucht. Verf. gibt an, ein Anstieg der absoluten Zahl der Lymphocyten um das doppelte beobachtet zu haben. 5 Stunden nach der Beleuchtung klingt diese Reaktion ab, summiert sich aber, wenn eine erneute Bestrahlung erfolgt. Auch die relative Lymphocytenzahl steigt in die Höhe. Besonders „empfindlich" zeigten sich die Makrolymphocyten, die reiferen Lymphocyten. Diese sollen ja an lipolytischen Fermenten sehr reich sein, und ihre Vermehrung im tuberkulösen Organismus nach Bestrahlungen sollen den Kranken Körper in seinem Kampf gegen das Virus und seine Produkte unterstützen. Verf. will diese Makrolymphocytose für Dosierungszwecke verwenden. *R. Gassul* (Kasan).

Hess, Alfred F., and Mildred Weinstock: The antirachitic activity of monochromatic and regional ultraviolet radiations. (Die antirachitische Wirksamkeit von monochromatischer und regionärer Ultraviolettbestrahlung.) (*Dep. of pathol., coll. of physic. a. surg., Columbia univ., New York.*) Proc. of the soc. f. exp. biol. a. med. Bd. **24**, Nr. 8, S. 759—760. 1927.

Ultraviolettstrahlen, die länger als 324 $\mu\mu$ sind, sind antirachitisch unwirksam, während die von 302 $\mu\mu$ Länge höchst aktiv sind. Ferner wurde gefunden, daß bei der Quecksilberquarzlampe die wirksamsten Strahlen die Länge von 302 $\mu\mu$ haben, während die von 313 $\mu\mu$ schon kaum eine antirachitische Wirkung entfalten. Nun wurde geprüft, wie sich diese beiden Strahlenarten im Aktivierungsversuch Cholesterin gegenüber verhalten. Verff. fanden, daß die Strahlen von 302 $\mu\mu$ Länge aktivierte, während die von 313 $\mu\mu$ dies nicht taten. Ferner wurde beobachtet, daß Strahlen von geringerer Länge als 290 $\mu\mu$ eine starke antirachitirche Wirkung entfalten. *Schiff* (Berlin).

Tisdall, F. F.: The antirachitic effect of skylight. (Die antirachitische Wirksamkeit des Tageslichtes.) (*39. ann. meet. of the Americ. pediatr. soc., Washington, 12.—14. V. 1927.*) Americ. journ. of dis. of childr. Bd. **34**, Nr. 1, S. 147. 1927.

Rachitische Ratten wurden täglich eine Gruppe dem Sonnenlicht, die andere dem diffusen Tageslicht ausgesetzt. Die Bestrahlungen erfolgten täglich zwischen 11 und 1 Uhr. Nach 4 Wochen wurden die Tiere getötet, im Blut der anorg. P. bestimmt, wie auch der Aschegehalt der Knochen, und Röntgenbilder aufgenommen. Die Röntgenogramme zeigen eine ausgesprochene Wirksamkeit des Tageslichtes auch in den Wintermonaten. Der anorg. P. des Blutes stieg an. *Schiff* (Berlin).

Röntgenstrahlen.

Röntgenstrahlen als Hilfsmittel für die Diagnostik.

Technisches (einschl. photographischer Technik).

Rajewsky, B.: Über das Lorenzsche Einzelschlagverfahren. (*18. Kongr. d. dtsch. Röntgen-Ges., Wiesbaden, Sitzg. v. 28.—30. IV. 1927.*) Fortschr. a. d. Geb. d. Röntgenstr. Bd. **36**, Kongreßh., S. 99—101. 1927.

Beschreibung des in dem Universitätsinstitut für physikalische Grundlagen der Medizin, Frankfurt a. M., von E. Lorenz ausgearbeiteten Verfahrens für Röntgenaufnahmen. Eine Gleichspannungsapparatur lädt einen großen Kondensator auf. Die Röntgenröhre ist parallel zu diesem Kondensator eingeschaltet. Durch das kurzzeitige Einschalten des Heizstromes der Röhre entlädt sich der Kondensator über die Röhre. Das Einschalten des Heizstromes erfolgt in der Weise, daß der im Heizstromkreis liegende Widerstand durch einen Automaten kurz geschlossen wird, so daß die zunächst ganz schwach geheizte Kathode sehr rasch auf die hohe Emission kommt. Die Röhrenstromstärken steigen dabei bis zu 1 Amp. während sehr kurzer Zeiten — $^1/_{100}$ und weniger

Digitized by Google

Sekunden — bei den Spannungen bis zu 150 kV. Die große Belastung erfordert besonders gut evakuierte Röntgenröhren. Sämtliche Aufnahmen von bewegten Organen lassen sich in einfacher Weise mit dieser Anordnung ausführen. Einige Bilder zeigen die Beispiele solcher Aufnahmen. *Rajewsky* (Frankfurt a. M.).

Melville, F.: X-ray cinematography. (Röntgenstrahlenkinematographie.) Brit. journ. of radiol. (Journ. of the Röntgen soc.) Bd. 23, Nr. 92, S. 217—220. 1927.

Es wird das Fluorescenzschirmbild photographiert. Der französische Schirm erwies sich am zweckmäßigsten. Verwandt wurde ein Watsons 10 KVA-Öl-Transformer und eine Universal-Coolidge-Broad-Focus-Röhre. Die Filmkamera war von Warneford und Edwards eigens dafür gebaut worden. Es wurden Bewegungen von Hand, Handgelenk, Vorderarm, Ellbogen, Fußgelenk, Knie und Brustkorb gemacht. Es sind 16 Aufnahmen in der Sekunde mit $^1/_{32}$—$^1/_{44}$ Sek. Belichtungszeit möglich. Die komplette Bewegung des Ellbogengelenkes dauert 6 Sek. usw. Man muß dabei auf die Gefahren achten, die in der langen Belichtungszeit liegen. *Heinz Lossen* (Davos).

Stumpf, Pleikart: Die Röntgenstereoskopie in der Praxis. Münch. med. Wochenschr. Jg. 74, Nr. 25, S. 1057—1059. 1927.

Wenn in Deutschland das stereoskopische Verfahren nur wenig angewendet wird, so liegt dem eine Abneigung einmal gegen Neuerungen überhaupt, sodann gegen die Unbequemlichkeit und die verschiedenen technischen Schwierigkeiten des Verfahrens zugrunde. Eine Hauptschwierigkeit liegt in dem Betrachten des Bildes. Um die teueren, platzverbrauchenden und unbequemen Betrachtungsvorrichtungen, die man heute benutzt, überflüssig zu machen, baute Verf. ein Stereobetrachtungsglas nach Art der Feldstecher, welches erlaubt, die Bilder aus beliebiger Entfernung anzusehen. Es besteht aus zwei Reversionsprismen, die durch Neigung gegeneinander es gestatten, zwei nebeneinanderstehende Bilder jederzeit zur Vereinigung zu bringen. Die Stereobilder können zu gleicher Zeit von mehreren Personen betrachtet werden. Diese „ungebundene Stereoskopie" schadet nicht der Naturwahrheit des plastischen Eindrucks. Sieht man in größerer Nähe des Films die Bildeinzelheiten größer, so wird auch gleichzeitig die Tiefenplastik entsprechend vermehrt. Die Bilder können also so angesehen werden, daß keine Einzelheiten verloren gehen. Wirtschaftliche Gründe dürfen nicht ausschlaggebend sein, wenn es sich um die Verbesserung der Diagnose handelt. Außerdem vermag das Verfahren in vielen Fällen ganz besondere Dienste zu leisten, wo man sonst Aufnahmen in zwei verschiedenen Ebenen gemacht hätte. Allerdings ist es in einzelnen Fällen nötig, Stereoaufnahmen in zwei verschiedenen Ebenen zu machen. Die Stereountersuchung leistet besonders wertvolle Dienste bei der Untersuchung des Schädels, der Lunge, des Magen-Darmkanals, der Wirbel und des Schulter- und Hüftgürtels. *Heinrich Chantraine* (Betzdorf).

Johnson, Clayton R.: Mensuration and localization by means of the Roentgen ray. (Ausmessung und Lagebestimmung an stereoskopischen Filmen vermittels der Röntgenstrahlen.) Radiology Bd. 8, Nr. 6, S. 518—521. 1927.

Einfacher und praktischer selbstverfertigter Apparat zum Ausmessen stereoskopischer Filme. *E. A. May* (Newark, N. J.).

Pohle, Ernst A.: Limit exposure in radiography. (Obere Expositionsgrenzen in der Röntgendiagnostik.) (*Univ. of Michigan med. school, Ann Arbor.*) Radiology Bd. 9, Nr. 1, S. 65—67. 1927.

Verf. stellt Messungen an, die mit denen von Meyer und Glasser, Klein und Gaertner übereinstimmen. Er berechnet z. B., daß bei einer Magen-Darmuntersuchung ein Patient etwa 3% von vorn und 60% der HED von hinten erhält bei 1 mm Aluminiumfilter und 75—100 KV. Demnach kann eine solche Untersuchung erst nach einem Monat wiederholt werden. Ein Filterschutz von 1 mm Aluminium ist unbedingt erforderlich. *E. A. May* (Newark, N. J.).

Digitized by Google

Altschul, Walter: Some new methods in roentgenography. (Einige neue Methoden in der Röntgendiagnostik.) (*Chir. Klin., dtsch. Univ., Prag.*) Americ. journ. of roentgenol. a. radium therapy Bd. 17, Nr. 6, S. 659—666. 1927.

Zur Darstellung des Kiefergelenks geht Verf. ganz nahe mit der Röhre an den auf der Seite liegenden Kopf des Patienten heran und läßt den Zentralstrahl in einem Winkel von 25% zur caudokranialen und 20% zur frontooccipitalen Richtung einfallen. Um eine gute Übersichtsaufnahme der Gehörorgane zu erlangen, wird der Kopf des Patienten soweit gebeugt, daß das Kinn die Brust berührt. Die Röhre wird so eingestellt, daß der Zentralstrahl durch einen Punkt in der Medianlinie, der 2—3 Querfinger hinter der vorderen Haargrenze liegt, und durch das Foramen occipitale geht. Eine gute saggitale Aufnahme der Patella erhält man bei stark gebeugtem Knie mit der Platte auf dem Oberschenkel und der Röhre über der Tibia senkrecht zur Platte. Zur Fremdkörperbestimmung am Auge hat Verf. eine verschiebbare Kassette von 13×18 cm für 6 Aufnahmen mit Fenster $6^1/_2 \times 6$ cm konstruiert. Darauf ist ein Gestell montiert mit 5 Fixierungspunkten für das Auge, die das Auge von einem Punkt zum anderen um 30 Grad um seine Achse drehen. Die Lagebestimmung nach der Aufnahme ist einfach. *E. A. May* (Newark, N. J.).

Carroll, Burt H., and Donald Hubbard: The photographic emulsion. I. The comparison of emulsions made with different bromides. (Die photographische Emulsion. I. Vergleich von Emulsionen, die mit verschiedenen Bromiden hergestellt wurden.) Journ. of physical chem. Bd. 31, Nr. 6, S. 906—921. 1927.

Untersucht wird der Einfluß von NH_4Br, KBr, NaBr, $CaBr_2$, $CdBr_2$, $ZnBr_2$ und einigen Kombinationen dieser. Benutzt werden 2 verschiedene Gelatinesorten. Die Versuche werden ausgeführt sowohl mit Ammoniak- als auch mit Knochenemulsionen verschiedenen Reifungsgrades. Verschiedene Tabellen und Kurven über Löslichkeit des Bromsilbers, über *ph*-Bestimmung, über Korngröße und Kristallhabitus, über den Einfluß von Halogeniden auf die Gelatine. *Walther Barth* (Berlin).

Lüppo-Cramer: Entwicklungsbeeinflussung durch Farbstoffe. Photogr. Korrespondenz Bd. 63, Nr. 8, S. 242—243. 1927.

Durch Farbstoffvorbad wird die Geschwindigkeit der Entwicklung verschieden beeinflußt. Vorbad in Pinakryptol-Grün beschleunigt die darauffolgende Entwicklung in Hydrochinon, Vorbad in Chrysoidin verlangsamt die Entwicklung. Es werden noch eine Reihe weiterer Beispiele angegeben. Das Sensibilisierungs- bzw. Desensibilisierungsvermögen der Farbstoffe steht damit in keinem erkennbaren Zusammenhang. *Walther Barth* (Berlin).

Eggert: Röntgen-Dunkelkammer-Beleuchtung. (*5. Tag. d. Vereinig. dtsch. Röntgenol. u. Radiol. i. d. tschechoslowak. Republik, Prag, Sitzg. v. 23.—24. X. 1926.*) Fortschr. a. d. Geb. d. Röntgenstr. Bd. 35, H. 5, S. 1068. 1927.

Für die Dunkelkammerbeleuchtung war bisher nur der eine Gesichtspunkt maßgebend, ein Licht zu benutzen, das dem zu verarbeitenden photographischen Material möglichst wenig schadet, ohne daß dabei die Helligkeitsverhältnisse für das Auge berücksichtigt wurden. Man benutzte daher durchweg nur die roten Strahlen (oberhalb 600 mμ). Tatsächlich erhält man aber eine viel hellere Dunkelkammerbeleuchtung, die gleichzeitig für das photographische Material, z. B. Agfa-Röntgenfilm, ebenso sicher ist wie die frühere rote Beleuchtung, wenn man ein Filter anwendet, das seine spektrale Durchlässigkeit in der Gegend von 580—620 mμ hat. Es hat eine bräunliche Farbe und enthält im Gegensatz zu dem roten Dunkelkammerlicht noch die gelbroten Strahlen bis 580 mμ, die einerseits der Platte nicht schaden, andererseits für das Auge eine relativ große Helligkeit besitzen. Dagegen hält das neue Filter alle roten Strahlen, die dem Auge nichts nützen, der Platte aber nur schaden, zurück. Es ist als Agfa-Dunkelkammerfilter Nr. 104 im Handel. Wie für den Röntgenfilm läßt sich für jedes sensibilisierte photographische Material ein Filter angeben, das das Optimum bezüg-

Digitized by Google

lich der Sicherheit für die Emulsion und der Helligkeit für das Auge darstellt (vgl. dies. Zentrlbl. 3, 102). Es wird noch auf die praktischen Vorzüge der Agfa-Dunkelkammerlampe hingewiesen. *Walther Barth* (Berlin).

Anatomische, physiologische, entwicklungsgeschichtliche und vergleichend-anatomische Röntgenstudien.

Heller, Józef, und Emil L. Meisels: Untersuchungen über die Metamorphose der Insekten. VI. Mitt.: Röntgenographische Untersuchungen über den Entwicklungsvorgang. (*Med.-chem. Inst., Univ. u. Röntgeninst. v. Dr. E. L. Meisels, Lwów.*) Biol. Zentralbl. Bd. 47, H. 5, S. 257—264. 1927.

Versuche mit Puppen von Deilephila euphorbiae (Lepidopt.). Im Kopf und Thorax treten Schatten auf, die nach Meinung der Verff. durch Ansammlungen von Hämolymphe bedingt sind. In der Medianlinie der Puppe erscheint ebenfalls ein Schatten, der durch den Inhalt des Darmes verursacht sein soll. Neben dem medianen abdominalen Schatten erscheinen paarige, metamer angeordnete helle Kreise, die kuppeligen Räumen entsprechen. Nach Annahme der Verff. sind diese kuppeligen Räume mit Luft gefüllt. Die Größe der Kuppelräume nimmt mit dem Alter der Puppe zu. Kurz vor dem Schlüpfen ist die Puppe am durchsichtigsten. Es läßt sich demnach das Alter der Puppen auf Grund dieser Befunde röntgenologisch feststellen. Beachtlich ist die Deckkraft der Insektenhämolymphe im Röntgenbild. Die Wandlung des Röntgenbildes während des Puppenstadiums wird verfolgt (gute Bilder). Parasiten lassen sich im Röntgenbilde nachweisen. Wahrscheinlich sind Mineralsalze als deckendes Prinzip aufzufassen. Sie sind anfangs im Körper diffus verteilt und sammeln sich später im Darm. Deswegen ist bei einer jungen Puppe fast der ganze Körper im Röntgenbilde dunkel. Verff. deuten an, daß das Anwachsen der kugeligen Räume im Verlauf des Puppenlebens nicht auf einer Vergrößerung der Luftblasen, sondern auf Neubildung des Fettkörpers beruht, der keine Mineralsalze einschließt. Ref. vermutet einen noch engeren Zusammenhang der kugeligen hellen Räume mit dem Fettkörper.

H. v. Lengerken (Berlin-Schöneberg).

Scammon, Richard E.: Studies on the growth and structure of the infant thorax. (Untersuchungen über das Wachstum und die Struktur des kindlichen Thorax.) (*Dep. of anat. a. inst. of child welfare, univ. of Minnesota, Minneapolis.*) Radiology Bd. 9, Nr. 2, S. 89—103. 1927.

Am stärksten wächst der Thorax im 1. Lebensjahr. Gleich nach der Geburt ist der Thorax am tiefsten, wird aber bald flacher. Das Herz als Ganzes wächst nur wenig im 1. Lebensjahr. Das linke Herz wächst rascher als das rechte. Das Gewicht der Vorhöfe, verglichen mit den Gewichten der beiden Kammern, zeigt im 1. Lebensjahr keine wesentliche Änderung. Eine starke Zunahme erfährt die Aorta ascendens, während die Vena cava superior nur wenig wächst beim Säugling. Ein langsames Wachstum zeigt die Arteria pulmonalis im 1. Lebensjahr. Ein intensives Wachstum zeigen die Lungen. Ihr Gewicht verdreifacht sich und ihr Volumen nimmt von der Geburt bis Endes des 1. Lebensjahres um das Sechsfache zu. Der Thymus verdoppelt sein Gewicht am Ende des 1. Lebensjahres. *Schiff* (Berlin).

Weitz, Wilhelm, und Walter Vollers: Über die Beeinflussung der Bewegungen des Magens und Darms durch Adrenalin. (Nebst methodologischen Bemerkungen über die Aufschreibung der Magenbewegungen.) (*Med. Poliklin., Univ. Tübingen.*) Zeitschr. f. d. ges. exp. Med. Bd. 55, H. 1/2, S. 45—55. 1927.

Die Arbeit geht ausführlicher auf die Methodik der Aufschreibung der Magenbewegungen ein (frühere Mitteilungen vgl. dies. Zentrlbl. 3, 85/86). Was die Wirkung des Adrenalins anlangt, so hemmt es beim Menschen den Tonus des Magens und des gesamten Darms, die peristaltischen Bewegungen des Magens, die Pendelbewegungen des Dünndarms und die Tonusschwankungen des Dickdarms. Am Magen konnte gelegentlich nach Verschwinden der Hemmung eine Verstärkung der Peristaltik beob-

Digitized by Google

achtet werden. Die intravenös noch deutlich wirksame Dosis war 0,001 mg; die Dauer der Wirkung betrug bei intravenösen Gaben bis zu 0,005 mg etwa 5—20 Min. Die Angabe Danielopolus und Carniols, daß sehr kleine Dosen die motorische Tätigkeit des Magens erregen, konnte nicht bestätigt werden. Stomachal führt Adrenalin zum Sinken des Magentonus, ohne daß dabei die Tonusschwankungen wesentlich gehemmt werden. *Wilh. Weitz* (Stuttgart).

Ivy, A. C.: A brief review of the physiology of the duodenum. (Kurze Übersicht über die Physiologie des Duodenum.) (*Dep. of physiol. a. pharmacol., Northwestern univ. med. school, Chicago.*) Radiology Bd. **9**, Nr. 1, S. 47—59. 1927.

Beim Duodenum findet man im großen ganzen die gleichen motorischen Erscheinungen, wie bei den übrigen Teilen des Magen-Darmtraktus. Rhythmische Segmentbewegungen schütteln den Speisebrei gut durch. Peristaltische Bewegungen werden durch Entleerung von Mageninhalt ausgelöst. Ob die peristaltische Welle des Magens auf das Duodenum direkt übergeht, ist noch fraglich. Jedenfalls gehen im Hunger die Peristaltik des Magens und die des Duodenums synchrom. Reize können vom Duodenum auf den Magen, die Gallenwege und das Kolon übertragen werden. Durch Speisebrei im Duodenum wird das Pankreas zu erhöhter Sekretion angereizt. Wasser, Glucose und Alkohol werden von der Schleimhaut rasch resorbiert. Eine Sekretion spezifischer Substanzen kommt dem Duodenum nicht zu. Seine Beziehung zu den blutbildenden Organen ist noch sehr umstritten. *E. A. May* (Newark, N. J.).

Podlaha, Josef: Schließmuskeln des Verdauungstraktes. Časopis lékařů českých Jg. **66**, Nr. 25, S. 1041—1048. 1927. (Tschechisch.)

Vor und hinter den Erweiterungen des Verdauungstraktes (Magen, Coecum, Rectum) finden sich physiologische Engen, welche mit Schließapparaten ausgerüstet sind. Man unterscheidet: a) die kranio-caudalen Schließer, echte zirkuläre Schließer. Dieselben liegen hinter den genannten Erweiterungen und regulieren den Speisefluß nur in einer, und zwar der physiologischen Stromrichtung. b) Die caudo-kranialen Schließer am kranialen Pol der Erweiterungen. Dieselben haben einen komplizierten Bau und werden in ihrer Wirkung durch mechanische Klappenapparate ergänzt. Sie regulieren einerseits den Zufluß, andererseits verhindern sie den Rückfluß des Speisebreies. Die Innervation der Schließer ist durch das Gesetz von Bayliss und Starling geregelt. Demgemäß muß ein normalerweise tonisch kontrahierter Schließer erschlaffen (sich öffnen), wenn proximal vor ihm eine peristaltische Welle abläuft. Der Krampf eines echten Schließers wird als Spasmus, die unzureichende oder ausbleibende Erschlaffung eines normalerweise kontrahierten Muskels wird als Achalasie (Hurst) bezeichnet. Anatomie und Physiologie der einzelnen Schließapparate wird besprochen, deren Lage und Funktion zum Teil durch Röntgenogramme (14) illustriert: 1. Der Killiansche Schließer am Eingang in den Oesophagus. In der Leiche ist er erschlafft. Seine Existenz ist oesophagoskopisch nachweisbar. Er öffnet sich reflektorisch bei Reizung der Wangen-Pharynxschleimhaut (Schluckakt) oder der Oesophagusschleimhaut (Erbrechen, Nausea). Die Entstehung der hypopharyngealen Oesophagusdivertikel wäre am besten durch Spasmus oder Achalasie dieses Schließers zu erklären. 2. Kardia und kardiale Falte. Dieselbe ist bei leerem Magen völlig geschlossen und regelt durch zweckmäßige Erschlaffung reflektorisch den Speisezufluß in den Magen. Die idiopathische Oesophagusdilatation ist Folge einer Kardia-Achalasie, welche durch Innervationsstörungen (Vagus) mannigfacher Ätiologie bedingt ist. Füllung des Magens mit Gas oder Flüssigkeit bringt einen Klappenhilfsapparat in Tätigkeit (Braunsche und Gubaroffsche Klappe), welcher rein mechanisch die Regurgitation des saueren Mageninhaltes verhindert. Die Kardiatätigkeit regelt auch dauernd den optimalen Muskeltonus der Magenwand. Bei Überdruck wird aus der Magenblase Gas durch Aufstoßen entleert. 3. Der Pylorus. An diesem treten nicht nur Spasmen, sondern — durch Koordinationsstörungen (z. B. bei peptischen Geschwüren usw.) — auch Achalasien auf. Nicht selten erscheint selbst bei rein funktionellen Pylorusstörungen eine

Digitized by Google

Operation (Pylorusplastik u. dgl.) angezeigt. 4. Die Ileocöcalklappe verhütet einerseits durch aktive muskuläre Kontraktion ein zu rasches Übertreten des Ileuminhaltes ins Coecum. Andererseits verhindert sie durch die mechanische Klappenwirkung den Reflux ins Ileum. Der Speisestrom am unteren Ende des Ileums wird auch durch die Pylorusfunktion beeinflußt. Nicht wenige „chronische Appendicitiden" haben ihre Ursache in Achalasien oder funktionellen Stenosen dieser Klappe. 5. Der Coecocolische Sphincter (Hirsch) am Übergang des Coecums ins Ascendens wird bei der Röntgenuntersuchung in 15% der Fälle festgestellt. Durch Achalasie oder Spasmus des Sphincters wird das Coecum dilatiert. Dies kann zur Obstipation vom cöcalen Typ, selbst zur Vortäuschung eines Ileus des Blinddarms führen. 6. Der Böhmsche Schließer liegt rechts von der Wirbelsäule am Übergang des oralen in den aboralen Teil des Transversums. Er ist der Ausgangspunkt der antiperistaltischen Bewegung gegen das proximale Transversum und ist besonders bei spastischer Obstipation sichtbar. Die Ileo-Transversostomie soll im Bereiche des Böhmschen Schließers oder distal von diesem angelegt werden. 7. Der pelvirectale Schließer (O'Beirne) ist am Übergang des Sigmas ins Rectum lokalisiert. Durch die winklige Abknickung an der Übergangsstelle wird eine rectoskopisch sichtbare Falte gebildet, welche Klappenwirkung besitzt. Letztere hemmt mechanisch den Rückfluß aus dem Enddarm ins Sigma. Achalasie und Spasmus dieses Schließers spielen nach Singer und Hirsch eine wichtige Rolle bei der spastischen Obstipation; nach Perthes sollen sie auch für Entstehung mancher Hirschsprungschen Krankheit von Bedeutung sein. Im Röntgenbilde zeigt sich der O'Beirnesche Schließer oft durch völlige Unterbrechung der Kontrastsäule. 8. Die Houstonschen Rectalfalten haben eine irisähnliche Anordnung und können deshalb als Klappenapparat betrachtet werden. 9. Sphincter ani. Spasmen treten häufig bei Fissuren, Achalasie bei nervösen oder Rückenmarkserkrankungen auf. *Herrnheiser* (Prag).

Mingazzini, Ermanno: L'importanza della enervazione del peduncolo renale nella produzione della idronefrosi sperimentale. (Die Bedeutung der Innervation des Nierenstieles für die experimentelle Hydronephrose.) (*Istit. di clin. chir., univ., Roma.*) (*V. congr., Padova, 29.—30. X. 1926.*) Atti d. soc. ital. di urol. S. 151—174. 1927.

Den Röntgenarzt dürften die 7 Pyelogramme interessieren, denen in 2 Fällen das anatomische Präparat gegenübergestellt wird. Bericht über 17 Hundeversuche, bei denen teilweise die Niere röntgenologisch dargestellt wurde, nachdem ein- oder beiderseitig der Nierenstiel abgebunden worden war. Zwei Fälle von Hydronephrose aus unbekannten Gründen gaben den Anlaß zu den Experimenten. Mingazzini schließt aus seinen Ergebnissen, daß fehlende nervöse Funktion im Bereich des Nierenstieles zur Paralyse und Atonie des Ureter führt und auf diese Weise sich die Erklärung für Fälle von Hydronephrose unbekannter Ätiologie ergibt. *Heinz Lossen* (Schatzalp-Davos).

Spezielle Röntgendiagnostik.

Skelettsystem (einschl. Zähne).

Proetz, Arthur W., and Edwin C. Ernst: Sinus mapping by the displacement method. (Topographie der Schädelsinus vermittels der Füllmethode.) Radiology Bd. 8, Nr. 6, S. 502—511. 1927.

Am hängenden Kopf wird die Nase mit 5 ccm Lipiodol gefüllt und dann die Luft in den Sinus mit einer Saugpumpe herausgesaugt. Dadurch füllen sich die Sinus allmählich mit dem Öl. Zuerst füllen sich die Sphenoidal- und hinteren Ethmoidalzellen und vermittels weiterer 5 ccm die vorderen Ethmoidal, die maxillaren und manchmal auch die frontalen Sinus. Dann wird der Patient auf den Bauch gedreht, so daß Stirn und Nase auf die Platte zu liegen kommen, und 3 ccm in das Nasenloch getropft. Das Nasenloch wird zugehalten und mit der Pumpe vom anderen Nasenloch aus die Luft aus den Sinus gesaugt. Die Prozedur wird am anderen Nasenloch wiederholt. Gute Bilder begleiten die Arbeit. *E. A. May* (Newark, N. J.).

Digitized by Google

Bársony, Tivadar, und Ernö Koppenstein: Röntgenaufnahmetechnik der unteren Hals- und oberen Rückenwirbel. Orvosi Hetilap Jg. 71, Nr. 22, S. 617—619. 1927. (Ungarisch.)

Nachdem die frontale Aufnahme der unteren Halswirbel nicht immer gelingt, da das Bild der VII. und VI. Wirbel nicht scharf genug darstellbar ist, haben Verff. zu diesem Zwecke ein neues Verfahren ausgearbeitet. Oehlecker empfahl zuerst solche Aufnahmen am sitzenden Patienten auszuführen. Die Methode der Verff. gestaltet sich folgendermaßen: Patient sitzt am Tisch oder Sessel, ein Fuß hängt frei ab, der andere ruht auf einem kleinen Gestell, die eine Schulter liegt der vertikal gestellten Kassette oder Bucky-Blende an, der frei hängende Unterschenkel wird durch die Handteller des Kranken unterstützt gehalten, Kniegelenk und Hüfte dieser Extremität flektiert. Die Schultern werden lose gehalten, damit die untere Extremität, die Oberarme und Schulter nach vorn zieht, Kopf nach rückwärts dirigiert. Zentralstrahl richtet sich in der Höhe des Acromions auf die Wirbelkörper. Manchmal wurde der Kopf in Glissonsche Kapsel fixiert, um die Intervertebralräume zu verlängern. Diese Suspension ist aber entbehrlich. Da die Schultermuskulatur und oberen Rippen auch bei dieser Einstellung stören, ist eine gute Exposition mit harten Strahlen notwendig. Bei mageren Personen genügt eine, bei dickeren, wo Hals und Schultergegend verschiedene Expositionen verlangen, sind 2 Aufnahmen mit verschiedenen Expositionen notwendig. Die Methode versagt, wenn pathologische Schattenbildungen in dem Lungenoberlappen eine genügende Differentiation nicht zulassen.

K. Herman (Subotitza).

Buxton, St. J. Dudley, and Robert Knox: A radiographic survey of the normal joints. III. Wrist joint and hand. (Radiographische Übersicht über die normalen Gelenke. III. Handgelenk und Hand.) Brit. journ. of radiol. Bd. 32, Nr. 323, S. 199 bis 213. 1927.

Eingehende Erläuterung der Aufnahmetechnik von Hand und Handgelenk und Beschreibung der Handwurzelgelenke und der Metacarpal- und Fingergelenke, wie sie sich im Röntgenbilde darstellen. Die normalen Befunde in verschiedenen Lebensaltern werden besprochen; das Handwurzelgelenk wird in verschiedenen Stellungen (Adduktion, Abduktion) vorgeführt. Die Variationen des normalen Handgelenkes werden in einer kurzen Übersicht zusammengestellt. Eine Auswahl pathologischer Fälle wird dargestellt. Die Röntgenbilder sind stark verkleinert, aber gut reproduziert. 34 Abb.

Arthur Hintze (Berlin).

Rovida, Francesco: Os tibiale inferius-od-os subtibiale. (Os tibiale inferius oder os subtibiale.) Osp. magg. (Milano) Jg. 15, Nr. 5, S. 131—133. 1927.

So benennt Verf. jenen kleinen Knochen, welchen er bei einer zufälligen Röntgendurchleuchtung an einem 11jährigen Knaben bemerkte. In der Fortsetzung der unteren Epiphyse des Schienbeines war dieser mit denselben artikulierender, wirklicher Knochen. Eine ähnliche Seltenheit wurde bisher nicht beschrieben. Nach Ansicht des Verf. ist die Kenntnis dieses überzähligen Knochens vom gerichtsärztlichen Standpunkt wichtig. Verf. betont noch besonders, daß zur Diagnostik der Knochenbrüche die Aufnahmen immer in 2 Richtungen zu machen sind. Er teilt auch einen Fall mit, wo auf dem in lateraler Projektion gemachten Bilde ein Bruch am Fersenbein sich zeigte, während es sich auf der in anterio-posterior-Richtung gemachten Aufnahme herausstellte, daß es sich bloß um eine Verkalkung des Ligamentum calcaneo tibiale handelt. 4 Röntgenogramme.

von Lobmayer (Budapest).

Turnbull, Arthur: Case of patency of the spinous processes simulating appendicitis. (Spina bifida occulta eine Appendicitis vortäuschend.) Glasgow med. journ. Bd. 107, Nr. 6, S. 351—354. 1927.

25jährige Frau mit Schmerzen in der Magen- und rechten Unterbauchgegend zeigte eine leichte Torsion und Verkrümmung der Lendenwirbelsäule nach links. Das Röntgenbild ergab ein schräges Klaffen der Bogenteile des IV. und V. Lendenwirbels und eine Schiefstellung ihrer Gelenkflächen. Appendicitisartige Schmerzen erwähnte lediglich noch Dalziel 1914 bei einer Neuritis des XII. Dorsalnerven.

Duncker (Brandenburg).

Digitized by Google

Rochlin, D.: Über vererbte symmetrische Hypoplasie der Gelenke. Vestnik rentgenologii i radiologii Bd. 5, Nr. 1, S. 35—43. 1927. (Russisch.)

Verf. beobachtete eine auf 4 Generationen sich nach Mendel vererbte symmetrische Finger- und Fußgelenkhypoplasie bei einem 46 Jahre alten Manne und seiner 11jährigen Tochter. Es handelte sich hauptsächlich um Steifheit in den Gelenkköpfen der Grundphalangen, die sich im Röntgenbild als Gelenkspaltverengerung bzw. -verwischung und Assimilation der wahren Epiphysen mit Ausbildung der Pseudoepiphysen darstellen ließ. Bei der Tochter bot sich das Bild der Interphalangealgelenkversteifung, bedingt durch Assimilation der Mittelphalangenepiphysen. Ausführliche Besprechung der Biogenese. *R. Gassul* (Kasan).

Klioner, I.: Zur Kasuistik der Mißbildungen der Extremitäten. Vestnik rentgenologii i radiologii Bd. 5, Nr. 1, S. 57—61. 1927. (Russisch.)

Zwei Fälle von angeborenen seltenen Extremitätenmißbildungen: 1. Bei einer 19 Jahre alten Frau, die von klein auf orthopädisches Schuhwerk tragen und sich auf einen Stock stützen mußte, zeigte das Röntgenogramm folgendes: Rechtsseitige angeborene Luxation und Acetabulumneubildung der rechten Hüfte. Vollständiges Fehlen der rechten Fibula, Atrophie der Fußgelenke. Talus-Calcaneus-Ankylose. — 2. Bei der zweiten 68jährigen Frau, fehlte die rechte Ulna, von der nur ein rudimentärer Rest von Pflaumengröße an Stelle der Trochlea zu sehen war. Der Radius war verdickt, nach oben zu sichelförmig verbogen und am Ende aufgetrieben. Die Corticalis war dünn. Von den Handknochen fehlten links der 4. Metacarpus und der 4. Finger. Der 5. Finger zeigte bogenförmige Krümmung. Kurze allgemeine Übersicht der formalen Genese der beschriebenen Mißbildungen. *R. Gassul* (Kasan).

Haumann, Walter: Osteopathia cretinosa scapulae nebst einem Beitrag zum Humerus varus cretinosus. (*Kanton. Krankenanst., Aarau.*) Bruns' Beitr. z. klin. Chir. Bd. 140, H. 1, S. 136—148. 1927.

Beschreibung eines Falles von Ossificationsstörung an der Scapula bei einem 21jährigen Mann von kretinoidem Habitus. Klinisch lediglich starke Bewegungsbeeinträchtigung im Sinne lateraler Elevation. Röntgenologisch: Humeruskopf beiderseits abgeflacht, geringe Varusstellung (Humerus varus Bircher). Persistieren der Epiphyse. Pfanne überhaupt nicht ausgebildet, Gelenkkontur fehlt völlig. Knochen erscheint aufgefasert, Struktur verworfen: Verdichtungen wechseln mit Aufhellungen. Veränderungen links stärker als rechts. Die Röntgenuntersuchung der übrigen Gelenke zeigt besonders am Becken ebenfalls Ossificationsstörungen; offene Trochanterepiphysen, rechts Coxa vara geringen Grades. Gelenkpfannen erscheinen angenagt, Gelenkspalt verwaschen, Y-Fuge noch erhalten. — Die übrigen Gelenke zeigen nach Ableuchten des Skelettes ebenfalls offene Epiphysen. Die Ursache der Ossificationsstörungen ist auf Basis kretinischer Degeneration zu suchen. Der Zeitpunkt wird ins Pubertätsalter verlegt, wenn auch eine geringe kretinische Einwirkung auf das Skelettwachstum im ersten Jahrzehnt mit Wahrscheinlichkeit angenommen werden muß. Die Störungen an den Extremitäten sind im allgemeinen symmetrisch, der Hemmungsgrad für die einzelnen Gelenke aber absolut unregelmäßig. In dieser „Gesetzlosigkeit" wird nach Bircher „das einzig Gesetzmäßige" gesehen. (Gute Bildwiedergaben!) *Breitländer* (Rostock).

Sonnenschein, H. D.: Kienböck's disease of the semilunar bone. (Kienböcksche Erkrankung des Lunatum.) Med. journ. a. record Bd. 126, Nr. 1, S. 18—19. 1927.

Fall von gewöhnlicher Malacie des Lunatum. *Abeles* (Frankfurt a. M.).

Wassink, W. F.: Über den Einfluß der Osteochondritis juv. coxae, und auf welche Weise man hier günstigen Einfluß ausüben kann. (*Niederländ. Vereinig. f. Heilk., Amsterdam, Sitzg., v. 12. XII. 1926.*) Nederlandsch tijdschr. v. geneesk. Jg. 71, 1. Hälfte, Nr. 12, S. 1529—1531. 1927. (Holländisch.)

In der Vereinigung spricht Wassink über den Verlauf der Osteochondritis der Hüfte im jugendlichen Alter und ihre Beeinflussung. Unter den Endausgang der Krankheit nach Perthes sind verschiedene Mitteilungen erfolgt. Man hat derartige Fälle röntgenologisch verfolgt, so konnte man von 72 Fällen 26 als geheilt nachweisen. Im allgemeinen wird der Endausgang als günstig bezeichnet, jedoch sieht man vielfach Verunstaltungen des Kopfes. Eine absolut sichere Beeinflussung der Erkrankung in ihrem Verlauf kann man nicht feststellen. Es stimmt nicht immer, daß der Verlauf so günstig ist wie man es vielfach hört. Herr Schoemaker hält von den operativen Maßnahmen bei der Erkrankung nicht viel. Herr Timmer wünscht in der Diskussion noch Aufklärung darüber, warum das von W. operierte Bein kürzer geblieben ist als das andere. *Koch* (Bochum-Bergmannsheil).

Rocher, H.-L.: L'authenticité et l'autonomie de l'épiphysite fémorale, dénommée ostéochondrite de la hanche ou coxa-plana. Etude radiologique et anatomo-pathologique

Digitized by Google

de 4 cas. (Die selbständige Stellung der Epiphysitis femoralis, bzw. der Osteochondritis der Hüfte oder Coxa plana. Radiologische und pathologisch-anatomische Studie von 4 Fällen.) (*Clin. chir. infant. et orthop., univ., Bordeaux.*) Arch. d'électr. méd. Jg. **35**, Nr. 526, S. 177—191. 1927.

Verf. legt den Hauptwert auf die Abgrenzung der Perthesschen Erkrankung gegenüber der angeborenen Hüftluxation. Die beiden Erkrankungen sind absolut scharf zu trennen, wenn auch das Zurücktreten des oberen Pfannenrandes, wie es zur Perthesschen Erkrankung gehört, an eine primäre Mißbildung der Hüftpfanne denken lassen könnte. *Abeles* (Frankfurt a. M.).

Moreau: Sur un cas d'ostéonchondrite déformante infantile de la hanche. (Ein Fall von Osteochondritis deformans der kindlichen Hüfte.) Arch. d'électr. méd. Jg. **35**, Nr. 526, S. 192—195. 1927.

Mitteilung eines typischen Falles von Perthesscher Erkrankung. Die Natur des Leidens ist unbekannt, die Prognose ausgesprochen gut. *Abeles* (Frankfurt a. M.).

Fairbank, H. A. T.: Some general diseases of the skeleton. (Einige Systemerkrankungen des Skelettes.) (*King's coll. hosp., London.*) Brit. journ. of surg. Bd. **15**, Nr. 57, S. 120—142. 1927.

Über die Systemerkrankungen des Skelettes ist noch nicht viel bekannt, insbesondere sind die zugrunde liegenden chemisch-physiologischen Vorgänge noch nicht genügend erforscht. Man weiß nur, daß für den Kalkstoffwechsel der Hexosemonophosphorester eine wichtige Rolle spielt, der mit dem Calcium lösliche Salze bildet. Durch ein Ferment werden die Kalksalze hydrolysiert, das Ferment ist im wachsenden Knorpel vorhanden. Dementsprechend werden Calciumphosphat und Calciumcarbonat rund um die Osteoblasten abgelagert. Dies Ferment kommt außerdem nur noch im Darm und in den Nieren vor, es scheint also auch bei der Absorption und Ausscheidung des Calcium eine Rolle zu spielen. Es wäre interessant über dies merkwürdige Ferment noch mehr zu wissen, z. B. ob die Gegenwart dieses Fermentes an abnormen Stellen oder ein Zuviel oder Zuwenig dieses Fermentes bei den Systemerkrankungen des Skelettes, bei sonst unerklärlichen Pseudarthrosen und bei abnormen Verkalkungen im Spiele ist. Für eine normale Skelettentwicklung sind 3 Dinge erforderlich: ein richtiges Knorpel- oder Bindegewebsgerüst, zweitens die Ablagerung der nötigen Kalksalze und drittens eine genügende Anzahl von Osteoblasten. Was den Kalkstoffwechsel anlangt, so wissen wir, daß bei Rachitis Aufnahme und Ausscheidung des Kaliums vermehrt sind. Der Calciumgehalt des Blutes ist gewöhnlich normal, aber der Phosphorgehalt verringert. Bei Osteomalacie ist nur die Kalkausscheidung vermehrt und entsprechend der Blutcalciumspiegel herabgesetzt. Lebertran wirkt hier nicht, weil er auf die Kalkausscheidung ohne Einfluß ist. Bei Osteogenesis imperfecta ist weder Kalkaufnahme noch Kalkausscheidung verändert, dennoch ist der Calciumgehalt des Blutes entweder vermehrt oder vermindert. Eine Verminderung der Osteoblasten findet sich bei Osteogenesis imperfecta. Die Systemerkrankungen des Skelettes werden eingeteilt: 1. Angeborene Entwicklungsstörungen: Osteogenesis imperfecta, diaphysäre Aclasis, Dyschondroplasie, Achondroplasie, Craniocleido dysostosis, Ateleose, Myositis ossificans idiopathica. 2. Stoffwechselstörungen: Skorbut, Rachitis, renaler Zwergwuchs, Zwergwuchs verbunden mit a) Coeliac disease, b) Pankreasstörungen, c) hypertrophischer Lebercirrhose. 3. Innersekretorische Störungen: Riesenwuchs, Akromegalie, Knochenerweichung, Osteomalacie, Zwergwuchs und Infantilismus verschiedener Typen. 4. Erkrankungen unbekannter Ursache: Ostitis fibrosa, Leontiasis, Ostitis deformans, Arachnodaktylie. Bei der Osteogenesis imperfecta sind zu unterscheiden: der kongenitale Typ, der häufig tödlich verläuft und der sich später entwickelnde Typ mit blauen Skleren. Der Erscheinungsform nach sind abzutrennen: die Kinder, die mit multiplen Frakturen zur Welt kommen, mit den typischen Stummelgliedern und den verhältnismäßig zu dicken Knochen, der 2. Typ mit langen und schmalen Knochen und mit dünner Corticalis. Der 3. Typ mit kalkarmen Knochen von wabiger Struktur, die

Digitized by Google

sich sowohl biegen als auch brechen. Als 4. Typ wird vom Verf. die Albers-Schönbergsche Erkrankung hinzugerechnet, offenbar nur wegen der abnormen Knochenbrüchigkeit und wegen der ebenfalls blauen Skleren. Möglich, daß hier eine Vermehrung des ersterwähnten Fermentes eine Rolle spielt. Merkwürdig sind gewisse Fälle von Streifenbildungen im Knochen. Merkwürdig sind auch Fälle von eigentümlichen Flecken an Stelle der richtigen Epiphysenkerne und an Stelle der Carpalia bzw. Tarsalia. Verf. bringt die Bilder zweier Fälle; in einem Fall waren die Veränderungen nur einseitig! Die Ossifikationszeiten der Kerne waren der Zeit nach vorausgeeilt. Für die Achondroplasie soll eine vorübergehende Erhöhung des intrauterinen Druckes eine Rolle spielen, doch ist diese Erklärung sehr fraglich. Charakteristisch ist, daß der Ossifikationskern der Epiphyse nicht zentral im Knorpelkern, sondern mehr nach dem Schaft zu liegt. Das Schaftende ist trichterartig ausgehöhlt, der Kern paßt sich herein. Interessant ist die Dysostosis cleidocranialis, mit der merkwürdigen beiderseitigen Coxa vara, den eigenartig ausgefranzten Femurkopfepiphysen und dem zwar vorhandenen, aber nicht verknöcherten Os pubis. Hinzu kommen noch Ossifikationsstörungen an der Hand. Unter dem Titel Coeliac disease beschreibt Verf. eine abnorm verdichtete Tibiaepiphyse, die nach Abschluß der Wachstumsperiode abnorm flach und verbreitert erschien. Dabei besteht eine Störung des Fettstoffwechsels, die unteren Extremitäten sind abnorm schwach. *Abeles* (Frankfurt a. M.).

Gajzágó, Jenö: Chondrodystrophie eines neugeborenen Säuglings. Magyar Röntgen közlöny Jg. **1**, H. 9, S. 275—277 u. dtsch. Zusammenfassung S. 291. 1927. (Ungarisch.)

Kurze Beschreibung mit guten Abbildungen eines Falles von hyperplastischer Chondrodystrophie: frühgeborenes, nach einer halben Stunde verstorbenes Mädchen. Klinische Mitteilung von Gyulay anderen Ortes. *Ratkoczi* (Budapest).

Göttche, Oszkar: Zur Röntgendiagnostik der Rachitis. (*Kinderklin., Univ. Pécs.*) Jahrb. f. Kinderheilk. Bd. **116**, 3. Folge: Bd. **66**, H. 5/6, S. 329—337. 1927.

Vgl. dies. Zentrlbl. **3**, 439.

Thoms, Herbert: The diagnosis of rachitic pelves by the X-ray. (Die Diagnose der rachitischen Becken durch Röntgenstrahlen.) (*Woman's clin., Yale univ. school of med., New Haven.*) Americ. journ. of obstetr. a. gynecol. Bd. **14**, Nr. 1, S. 45—48. 1927.

Bei rachitischen Becken zeigt das Kreuzbein charakteristische Veränderungen. Besonders wichtig ist, daß die Konkavität der vorderen Kreuzbeinfläche bei Rachitis verstärkt ist. Bei seitlichen Kreuzbeinaufnahmen läßt sich diese Veränderung leicht erkennen. Seltener kommt ein abnorm gradliniger Verlauf der vorderen Kreuzbeinfläche vor. *Abeles* (Frankfurt a. M.).

Simpson, Walter M., and C. Alexander Mc Intosh: Actinomycosis of the vertebrae (actinomycotic Pott's disease). Report of four cases. (Strahlenpilzerkrankung der Wirbelsäule. [Durch Aktinomykose hervorgerufener runder Rücken.] Bericht über 4 Fälle.) (*Pathol. laborat., univ. of Michigan, Ann Arbor.*) Arch. of surg. Bd. **14**, Nr. 6, S. 1166 bis 1186. 1927.

Verff. berichten über 4 Fälle von Strahlenpilzerkrankung der Wirbelsäule, 2 aus dem letzten Jahr. Alle kamen zur Sektion unter der Diagnose Wirbeltuberkulose. Die Strahlenpilzerkrankung ist eine viel häufigere Erkrankung in den Vereinigten Staaten von Amerika, als gemeinhin in der Literatur angenommen wird. Auch die Aktinomykose der Knochen ist nicht so selten, als man allgemein glaubt. Die Eintrittspforte war in 2 der mitgeteilten Fälle die Lunge gewesen, in den 2 anderen wahrscheinlich die Blinddarmgegend. Die Ausbreitung des aktinomykotischen Prozesses auf die Wirbelsäule erfolgt auf dem Blutweg und per continuitatem (fortschreitende Entzündung und Abscesse). Die charakteristische Zerstörung der Wirbel bei der Aktinomykose erfolgt zuerst an der Corticalis, während die Tuberkulose den Wirbelkörper zerstört (Zusammenbruch, winklige Deformierung des Körpers). Eine zentrale Zerstörung eines Wirbelkörpers kommt bei der Strahlenpilzerkrankung nicht vor. Die Röntgenaufnahme ist zur Differentialdiagnose wichtig. Die Entstehung von vielfachen fortschreitenden Entzündungs- und Granulationsherden und Gängen mit brettharter Induration in der Umgebung und der mangelnde Nachweis von Tuberkelbacillen soll den Verdacht auf Aktinomykose lenken. *Erich Hempel* (Werdau).

Digitized by Google

Niño, Flavio L., und Antonio L. Masucci: Knochengelenkamöbiasis der Hüfte. (*Hosp. Pedro Fiorito, Buenos Aires.*) Bol. del inst. de clín. quirúrg., univ., Buenos Aires Jg. 2, Nr. 14/16, S. 280—288. 1926. (Spanisch.)

Die Verf. beschreiben die beiden einzigen bisher in Argentinien beobachteten Fälle von Knochengelenks-Entamöbiasis. Davon wird der erste Fall kurz erwähnt, der zweite ausführlich dargestellt und auf die Bedeutung der Untersuchung des Eiters und damit des Nachweises der Erreger hingewiesen.

Ein 7jähriges Mädchen fiel vor 9 Monaten aus dem Bett und erkrankte vor 2 Monaten mit Fieber, Schmerzen im linken Unterschenkel und völliger Unmöglichkeit, zu gehen. 14 Tage später traten Schmerzen und eine Schwellung auch in der rechten Hüfte auf. Bei der Aufnahme fanden sich im unteren Drittel des linken inneren Unterschenkelteiles eine diffuse Schwellung mit normaler Hautfarbe, aber Druckempfindlichkeit, und eine deutliche Deformation des rechten Beckens nebst der Hüfte. Das Bein war nach außen gedreht und gebeugt. Druckschmerz der Gelenkgegend, Schwappung vorn außen. Wassermannsche Reaktion schwach positiv. Im Eiter der rechten Hüfte wurden die Entamoeba histolytica, im Stuhl Entamoeba dysenteriae, Giardia intestinalis und Blastocystis hominis nachgewiesen. Eine Blutkörperchenzählung konnte nicht ausgeführt werden, da die Patientin wegen Scharlachs und Diphtherie verlegt werden mußte. Röntgenologisch stand die rechte Hüfte in pathologischer Luxationsstellung. Der Epiphysenkern des linken Oberschenkels lag außerhalb und getrennt von der Gelenkpfanne, die übrigen Teile des benachbarten Knochens zeigten eine diffuse Caries wie bei Knochenmarksentzündung mit lebhaften Beinhautwucherungen und Neigung zu Sequestrierung. Ein ähnlicher Prozeß war im linken Unterschenkel zu erkennen. Die Behandlung muß in Verordnung von Emetin intramuskulär, Neosalvarsan oder Stovarsol per os bestehen. Bessere Stellung der Hüfte durch Zugverband oder dergleichen. — 12 mikroskopische Bilder zeigen die Entamoeba histolytica in verschiedenen vegetativen Stadien. *Joh. Volkmann.*

Péhu, M., M. Chassard et Enselme: Documents iconographiques sur les ostéopathies syphilitiques de la première enfance. (Röntgendokumente über syphilitische Knochenveränderungen im ersten Kindesalter.) Bull. de la soc. de pédiatr. de Paris Bd. 25, Nr. 1/2, S. 107—111. 1927.

Vorweisung von Röntgenbildern. Im ersten Grade der Erkrankung zeigt sich in der Metaphyse eine dunkle Linie mit zahnförmigen Fortsätzen in den Knorpel hinein. Im zweiten Grad finden sich Ablösungen der Epiphysen, während der dritte Grad durch ausgedehnte Periostitiden ausgezeichnet ist. Als Seltenheit wird ein großes Gumma an der Schulter eines 2 Monate alten Kindes im Bild gezeigt. Verff. fanden bei Syphilis im ersten Kindesalter in 78% Knochenveränderungen.

Vorderbrügge (Danzig).

Fonteyne, P.: Ostéopériostite précoce et diffuse chez un nourrisson. (Diffuse Osteoperiostitis praecox beim Säugling.) (*Serv. de méd. infant., hôp. St.-Jean, Bruxelles.*) Scalpel Jg. 80, Nr. 21, S. 481—484. 1927.

Ein 3 Monate altes Flaschenkind von blaßgelber Hautfarbe und krankem Gesichtsausdruck mit harten, spezifischen Achsel- und Cubitaldrüsen und leichtem, papulösem Exanthem zeigte beträchtliche Schwellung mit glänzender, etwas geröteter Haut am rechten Ellbogen, ferner Schwellung am rechten Knie; Arm und Bein standen in halber Beugestellung und waren beim Streckungsversuch schmerzhaft. Man fühlte eine harte Anschwellung der Gelenkenden am rechten Ellbogen, vorwiegend den Humerus betreffend; der gleiche Palpationsbefund am rechten Knie, mit besonderer Beteiligung des Femur. Auf der linken Seite ist die obere Tibiaepiphyse ebenfalls verdickt. Die Handgelenksgegend ist beiderseits ähnlich wie bei Rachitis verbreitert. Die Röntgenbilder (Reproduktionen nicht erkennbar!) zeigen eine diffuse, spindelförmige Periostitis an den Knochen der 4 Extremitäten, die streckenweise zur Abhebung des Periosts geführt hat. Die Nachbarschaft der Epiphyse am Ellbogen, Knie und den Handgelenken ist fleckig aufgehellt, der Knochen verbreitert; an den Handgelenken zeigt sich im Gegensatz zum Befunde bei Rachitis die Rarefikation und Proliferation innerhalb der dichten Zone; es bestand also eine juxtaepiphysäre Ostitis an den auch periostal erkrankten Knochen. — Der Blutbefund bei Mutter und Kind war für Syphilis positiv. Das Blutbild zeigte den Typus wie bei Heredosyphilis: Verminderter Hämoglobingehalt, niedrige Erythrocytenziffer, hohe Leukocytenzahl. Die beim Säugling normalerweise hohe Ziffer der Mononucleären (68%) war etwas erhöht (75%). Eine Mitwirkung der vorwiegenden Mehlnahrung des Kindes bei der Entstehung der ausgebreiteten Knochenerkrankung wird angenommen. *Arthur Hintze* (Berlin).

Thomson, James: A case of osteomyelitis of the long bones in an infant: The subject of inherited syphilis. (Ein Fall von Osteomyelitis der langen Röhrenknochen

Digitized by Google

bei einem Kinde: die Folge von Syphilis hereditaria.) Edinburgh med. journ. Bd. **34**, Nr. 8, S. 466—469. 1927.

Klinisch: WaR. positiv, Coryza, Schwellungen der Tibia und des Humerus, keine Schmerzhaftigkeit, passive Beweglichkeit erhalten. Röntgenologisch Periostitis und kleine Aufhellungen an der Epiphyse. Auf spezifische Behandlung Heilung. *Abeles* (Frankfurt a. M.).

Santoro, Mario: Grosso ascesso ossifluente da morbo sotto-occipitale. (Großer Knochenabsceß beim Morbus suboccipitalis.) (*Gabinetto di radiol., arcisped. d. SS. Salvatore pr. S. Giovanni in Laterano, Roma.*) Radiol. med. Bd. **14**, Nr. 7, S. 564 bis 568. 1927.

Spondylitische Erkrankung tuberkulöser Natur, die die obersten Halswirbel ergreift, wird von Lannelongue als Morbus sub-occipitalis bezeichnet. Er bildete höchst selten Senkungsabscesse. Santoro beschreibt eine solche Beobachtung bei einem 12jähr. Mädchen. Seit einem Monat immer stärkerwerdende Schmerzhaftigkeit der Nackengegend. Klinisch bestand leichte Steifigkeit des Halses. Erst die Röntgenuntersuchung zeigte einen großen retroösophagealen Senkungsabsceß, der so zu sagen die beiden Oberschlüsselbeingruben ausfüllte und von den ersten Halswirbeln ausging. Die Punktion förderte Eiter, der makroskopisch wie mikroskopisch tuberkulösem Eiter entsprach. *Heinz Lossen* (Schatzalp-Davos).

Braizew, W. R.: Die produktive ossifizierende Periostitis des Tuber calcanei. (*Chir. Abt., Semaschko-Zentral-Eisenbahnkrankenh., Moskau.*) Zentralbl. f. Chir. Jg. **54**, Nr. 25, S. 1550—1557. 1927.

Bericht über 3 Beobachtungen von ossifizierender Periostitis am Tuber calcanei mit zahlreichen Röntgenbildern. Die Knochenwucherungen treten am Processus posterior, zum Teil auch am Processus plantaris auf. Verf. glaubt, daß sie infektiösen Ursprungs sind; in den 3 mitgeteilten Fällen war eine akute Polyarthritis vorausgegangen. Die heftigen Schmerzen können nur durch radikale operative Behandlung beseitigt werden. *Axhausen* (Berlin).

Auvray: Exostose de l'ischion. (Exostose des Darmbeins.) Bull. et mém. de la soc. nat. de chir. Bd. **53**, Nr. 24, S. 1048—1050. 1927.

Gewöhnliche cartilaginäre Exostose, operativ bestätigt. *Abeles* (Frankfurt a. M.).

Frejka, Bedřich: Histologie des Calcaneussporns. Časopis lékařů českých Jg. **66**, Nr. 26, S. 1087—1092. 1927. (Tschechisch.)

Klinische und röntgenologische Befunde bei 6 Fällen von schmerzhaftem Calcaneussporn; in 3 Fällen operative Kontrolle und histologische Untersuchung der exstirpierten Stücke. Verf. kommt zu dem Schlusse, daß der schmerzhafte Calcaneussporn Symptom eines Entzündungsprozesses am Periost und in der oberflächlichen Knochenschicht des ganzen Tuber calcanei sei. Die Ätiologie ist eine mannigfaltige: Arthritis rheumatica, Gonorrhöe, Lues, Eiterungen in der Nachbarschaft des Knochens, Gicht. Röntgenologisch zeigt der Tuber calcanei verwaschene Konturen und feine periostale Auflagerungen. Später kommt es zu einer Sklerosierung und Verdickung der oberflächlichen Knochenschicht des Fersenbeins. Bei der Operation fand sich das normalerweise glatte und glänzende Periost mächtig verdickt (0,5—1 cm) und in eine derbelastische Masse umgewandelt, welche die ganze Unterfläche des Fersenbeins bedeckt und auf den Sporn übergeht. Schleimbeutel wurden nicht gefunden. Histologisch sieht man eine mächtige Schicht osteoiden Gewebes. Dasselbe ist — ähnlich wie Primordialknorpel — so fest, daß Leukocyten nicht eindringen und Gefäßsprossen sich nicht bilden können. Man kann in diesem Gewebe 3 Schichten unterscheiden: a) eine äußere Schicht, aus einer homogenen Grundmasse bestehend, in welcher gleichmäßig runde bzw. ovale, spindel- oder sternförmige, junge Gewebszellen verteilt sind. Dieselben haben einen großen ovalen Kern, eine breite Protoplasmazone, keinen chondroiden Saum. b) Eine mittlere Schicht. Man sieht in der gleichen homogenen Grundmasse fibroide Streifen, welche immer breiter werden und schließlich die Grundmasse vollständig durchsetzen. c) Eine innere, dem Knochen anliegende Schicht. Die Grundmasse ist hier verkalkt. In ihr liegen große Zellen mit kugeligem Kern und hellem chondroiden Saum. Stellenweise sind diese Zellen gruppiert, 2—3 in einem Fach. Das

Digitized by Google

Gewebe macht den Eindruck eines verkalkten Knorpels und ist von letzterem bei Hämatoxylin-Eosinfärbung nicht zu unterscheiden. In diese verkalkte Schicht dringen Ausläufer der Markhöhle ein mit zahlreichen jungen Fibroblasten. Am Rande der Markhöhle bilden sich Knochenbälkchen. Bei einzelnen Fällen überwiegen die akuten Entzündungserscheinungen, welche zu einer Verschmälerung und Resorption der Knochenbälkchen an der Oberfläche führen. Wenn im Laufe der Zeit nach Abheilung der Entzündung die periostalen Appositionen sich resorbieren, bleibt der isolierte Sporn zurück. Derselbe verursacht dann keine Beschwerden und ist als Skelettanomalie zu betrachten. Der beschriebene Entzündungsprozeß heilt häufig spontan aus. Manchmal, besonders bei chronisch-rheumatischen Erkrankungen, dauert er jahrelang und nötigt dann zur Operation. — Ein Calcaneussporn ohne Entzündungserscheinungen kann auch traumatisch entstehen, und zwar durch wiederholtes Einreißen des Ansatzes der kurzen Plantarmuskeln beim Plattfuß. *Herrnheiser* (Prag).

Herzberg, Benedikt: Ein Fall von Bruch eines Sesambeines des Daumens. (*Chir. Klin., staatl. Hochsch. med. Wiss., Leningrad.*) Zentralbl. f. Chir. Jg. **54**, Nr. 29, S. 1807 bis 1809. 1927.

Kasuistische Mitteilung. Hinweis auf die bereits bekannten Fälle der Literatur. *Abeles* (Frankfurt a. M.).

Atmungsorgane (einschl. Nasennebenhöhlen, Hilusdrüsen, Zwerchfell.)

Singer, J. J., and Sherwood Moore: Use of iodized oil in chest diagnosis. (Die Anwendung des Jodöls bei der Brustkorbdiagnose.) (*Chest serv. a. X-ray dep., Washington univ. school of med., St. Louis.*) Southern med. journ. Bd. **20**, Nr. 2, S. 134—140. 1927.

Vorzuziehen als Injektionsmethode ist die einfache Aspirationsmethode (Singer), bei der ohne jede Anästhesie das erwärmte Jodöl mit einer Rekordspritze möglichst weit hinter die Zungenbasis bei vorgestreckter Zunge eingespritzt wird. Ein gewisser Nachteil ist das fast unvermeidliche Gelangen von Jodöl in den Magen. Diese Komplikation wird aber sogleich durch die Durchleuchtung erkannt. Bei Anwesenheit größerer Mengen im Magen ist dann eine Spülung oder die Verabreichung einer größeren Dosis Castoröl notwendig. Die Technik der Kontrastfüllung wird genau beschrieben. Gefährliche Zwischenfälle oder eine nachteilige Wirkung des Jodöls in der Lunge sind nicht beobachtet worden. Es werden dann die Indikationen und Bilder bei den hauptsächlich für die Füllung geeigneten Erkrankungen besprochen. Beim Lungenabsceß, wo oft eine direkte Darstellung des Abscesses nicht gelingt, können aus der Verlegung und Verlagerung der Bronchialäste schon Schlüsse gezogen werden. Doch muß hier eine genaue Abgrenzung gegen den Bronchialtumor erfolgen, wo das Füllungsbild ganz ähnlich sein kann, meistens freilich eine grade Abschlußlinie gegen die ungefüllten Teile sichtbar ist. *Wierig* (Hamburg).

Forestier, Jacques: Exploration radiologique par le lipiodol. (Röntgenuntersuchungen mit Lipiodol.) (*Klin. Ges., Rotterdam, Sitzg. v. 7. IV. 1927.*) Nederlandsch tijdschr. v. geneesk. Jg. **71**, 2. Hälfte, Nr. 4, S. 498—500. 1927.

Nichts Neues. Bericht über die verschiedenen Anwendungsmethoden des Jodöls. Erwähnenswert ist, daß Forestier die Bronchographie bei Tuberkulösen nicht für kontraindiziert hält, falls diese keine Fieberperioden haben. (Siehe dagegen die Ref. dies. Zentrlbl. z. B. **2**, 878; **3**, 444.) Auch Gefäßfüllungen mit 2—3 ccm seien unschädlich. *Goette.*

Sergent, Emile, et Francis Bordet: La dilatation des bronches simulant la pleurésie médiastine. (Mediastinale Pleuritis vortäuschende Bronchodilatation.) Bull. et mém. de la soc. méd. des hôp. de Paris Jg. **43**, Nr. 18, S. 742—752. 1927.

Für die oft so schwierige Differentialdiagnose zwischen eitriger Pleuritis mediastinalis und Bronchiektasen leistet die intrabronchiale Injektion des Lipiodols hervorragende Dienste. Unter den mitgeteilten Fällen befinden sich 2, bei denen infolge der bekannten Kontraindikationen (häufige Hämoptysen, hochfieberhafte Erkrankung) das Kontrastverfahren nicht zur Anwendung gelangen konnte. Auf Grund ihres ausgedehnten röntgenologischen Materials sind Verff. überzeugt, daß das Vorkommen

Digitized by Google

von Bronchiektasen sehr viel häufiger ist, als allgemein angenommen wird. Es gibt sehr zahlreiche Fälle, in denen die klassischen Erscheinungen fehlen und die als chronische Bronchitis oder gar tuberkulöse Erkrankung angesehen werden, obwohl durch die Kontrastuntersuchung einwandfrei die Existenz zahlreicher Bronchiektasen nachgewiesen werden konnte. Bronchiektasen, bei denen der fötide Auswurf vollkommen fehlt, sind häufiger, als bisher angenommen wurde. Verff. sprechen die Vermutung aus, daß es sich bei den mit fötidem Auswurf einhergehenden bronchiektatischen Erkrankungen um sackförmige Erweiterungen handelt, die eine Art Divertikel darstellen, welche sehr ungünstige Drainageverhältnisse aufweisen. Sie stellen also einen geschlossenen Hohlraum dar, in dem Fäulnisbakterien anaerober Art günstige Wucherungsbedingungen vorfinden. Im Gegensatz zu dieser Art stehen die zylindrischen Erweiterungen der Bronchien, die für das sich ansammelnde Sekret weitaus bessere Ableitungsverhältnisse bieten und daher fötiden Auswurf vermissen lassen. Weitere fortgesetzte Untersuchungen mittels des Röntgenkontrastverfahrens dürften die Richtigkeit dieser Anschauung bestätigen. Eine Beteiligung der Pleura mediastinalis unter dem Bilde einer Pleuritis purulenta ist sicher recht häufig. Ihre Entstehung erfolgt nach Meinung Verff. weniger durch direkte Kommunikation der Bronchiektasen mit der Pleurahöhle (in diesen Fällen werden die Erscheinungen eines Pyo-Pneumothorax zu erwarten sein), als vielmehr durch Kontiguität. Außerdem findet man bei länger bestehenden Bronchiektasen beinahe immer entzündliche Begleitprozesse am Lungengewebe und der Pleura. Nur so lassen sich die Thoraxdeformationen erklären, die bei alten Bronchiektatikern so oft zu finden sind und die auf einem Sklerosepozeß und Schrumpfung beruhen. Doch erscheint auch der umgekehrte Verlauf durchaus möglich. Die Röntgendiagnose einer Pleuritis mediastin. sollte nur dann gestellt werden, wenn durch Kontrastuntersuchung die Anwesenheit von Bronchiektasen ausgeschlossen werden kann. Der eine mediastinale Pleuritis vortäuschende Schatten kann durch bloße Verdichtung des Lungenparenchyms bedingt sein. *Kaull* (Wilhelmshaven).

Baxter, J. M., and Colin Macdonald: Peanut impacted in the right bronchus. (Erdnuß im rechten Hauptbronchus.) (*Ear, nose a. throat dep., Saint Vincent's hosp. a. Alfred hosp., Melbourne.*) Med. journ. of Australia Bd. 1, Nr. 21, S. 752—753. 1927.

Ein $4^1/_2$jähriges Kind bekommt beim Essen von Erdnüssen einen heftigen Hustenanfall, wobei es fast erstickt. Eine Erdnuß war in den rechten Hauptbronchus gelangt und hatte sich zwischen der Bifurkation der Trachea und der 1. Teilung des Bronchus eingeklemmt. Nach 2 Monaten wurde der Fremdkörper operativ entfernt, und das Kind ohne Lungenkomplikation geheilt. Röntgenologisch bot der Fall folgende Erscheinungen: Die Erdnuß war direkt nicht sichtbar, dagegen fanden sich folgende indirekte Zeichen: 1. Beschränkung der Atemexkursion des rechten Zwerchfelles; 2. Abflachung des Zwerchfelles bei tiefer Exspiration; 3. exspiratorische Bewegung des Mediastinums nach links und 4. relative Vermehrung der Strahlendurchlässigkeit der rechten Lunge während der Exspiration (exspiratorisches Emphysem). Es ist also anzunehmen, daß der Fremdkörper, nach Ansicht des Verf. durch Kontraktion der Bronchialwandung, in der Exspirationsphase den Bronchus verlegte. *Bernstein.*

Chuiton et Kergrohen: Quelques précisions apportées par la téléradiographie dans l'examen clinique et radioscopique de la tuberculose pulmonaire. (Einige durch die Teleröntgenographie in der klinischen und röntgenoskopischen Untersuchung der Lungentuberkulose gewonnene Sicherheiten.) Arch. d'électr. méd. Jg. 35, Nr. 526, S. 196—201. 1927.

Es wird davon ausgegangen, daß man in Frankreich gegenüber der Röntgenoskopie (und der Klinik) den Wert der Röntgenographie, speziell der Teleröntgenographie, beträchtlich unterschätzt. Technik der Untersuchung und das Vermögen der Bilddeutung sind die Voraussetzungen. Der Film ist ein Dokument und sein Verstehen weniger von Persönlichem abhängig als das flüchtige Schirmbild, das eine Überlegenheit vor allem bei Bewegungsstudien des Atmungsapparates behält. Das Röntgenbild aus etwa 2 m Distanz aufgenommen gibt Aufschluß in Fällen mit negativem bakteriologischen Befund, bei denen dennoch klinisch ein Verdacht auf beginnende Tuberkulose besteht. Vor Anlage eines einseitigen Pneumothorax entscheidet das Röntgenbild

Digitized by Google

zusammen mit anderen Untersuchungsverfahren über den Zustand der anderen Lunge. Die wichtigste Frage, die das Röntgenbild (bei mehrfacher Wiederholung im Abstand von einigen Monaten) entscheiden kann, ist die, ob es sich bei Schatten im Lungenbild um Narben oder frischere Prozesse handelt. Die Lokalisation gibt Aufschlüsse in dieser Hinsicht, ebenso die Form und Intensität des Schattens. An Hand von Beispielen werden besprochen Fälle mit Lokalisation im Hilusbereich und in seiner Nähe, Fälle, die einseitigen oder doppelseitigen pleuro-pulmonalen Formen entsprechen (cave Fehlerquellen durch künstliche Asymmetrie!) usw. (9 Röntgenbilder.) *Heinz Lossen.*

Maendl, H.: Miliartuberkulose der Lungen, der Haut und des Bauchfelles, kombiniert mit multiloculärer Spondylitis, Nebenhoden- und Nierentuberkulose beim Kinde, durch mehrjährige Heilstättenbehandlung fast ausgeheilt. (*Ges. f. inn. Med. u. Kinderheilk., interne Sekt., Wien, Sitzg. v. 3. III. 1927.*) Wien. med. Wochenschr. Jg. 77, Nr. 17, S. 554—557. 1927.

Bei einem 9jährigen Kinde hatte Hitzenberger 1923 über den Lungen neben kirschgroßem Primärherd in der r. Lungenbasis und erkrankten Drüsen am r. Hilus und r. oberen Mediastinum eine dichtgedrängte Aussaat von stecknadelkopfgroßen Knötchen festgestellt; Diagnose: Miliartbc. Gleichzeitig bestand Nebenhodentbc.; später traten Hauttuberkulide, eine spezifische Peritonitis, multiple Tbc.-Herde in verschiedenen Wirbelkörpern und Tbc.-Bacillenausscheidung im Urin hinzu. Nach 3jähriger Heilstättenbehandlung unter Anwendung lediglich von Heliotherapie und zweckmäßiger Ernährung besteht lediglich noch Bakterienausscheidung im Urin; das Kind ist sonst praktisch gesund; im Röntgenbild war schon bei Übernahme des Kindes auf die Kinderstation der Heilanstalt von miliarer Aussaat nichts mehr zu erkennen; unter dem verdichteten r. Hilus 3 bohnengroße dichte Herdschatten.

Diskussion: Hitzenberger demonstriert die alte Röntgenplatte und verweist auf seine vor 4 Jahren gemachten Ausführungen über den gleichen Fall. — Loewenstein glaubt an die Richtigkeit der Diagnose Miliartbc. im vorstehenden Falle. Hinweis auf Untersuchungen des holländischen Pathologen Korteweg über die Heilbarkeit der Miliartbc.; ohne Meningitis kann dieselbe ausheilen; das Auftreten von Tuberculiden muß eigentlich schon als Ausdruck einer Miliartbc. angesehen werden. Bazillenschübe sind nach Ansicht L.s etwas sehr Häufiges bei Tbc. *Erich Saupe* (Dresden).

Manges, Willis F., and S. J. Hawley: Roentgen-ray findings in chests of asthma patients. (Röntgenbefunde der Brustorgane bei Asthmakranken.) Southern med. journ. Bd. 20, Nr. 2, S. 126—134. 1927.

Asthmatische Zustände können ausgelöst werden durch: Aortenaneurysma, Lungenca, myocarditische Insuffizienz, generalisierte Arteriosklerose und Lungentbc., luetischen Tumor, Lungenabsceß, Obliteration der Plaurahöhle mit Lungenkollaps, Bronchektasien, Bronchialstenose infolge Infektion, vergrößerte tracheo-bronchiale Drüsen, Miliar-Tbc., wobei ebenfalls die stark vergrößerten Drüsen die Atmung behindern. Der Beginn eines Asthma folgt gelegentlich einer akuten Injektion der Atemwege, besonders einer Influenza. Von 648 Fällen war das nach Rackemann bei 17 der Fall. Nach Chant begann ein Asthma in 15% der Fälle nach Pleuritis oder Pneumonie. Röntgenologisch werden vergrößerte Bronchialschatten, beiderseits verstärkte Hili, Verbreiterung des Mediastinums und ausgesprochener Aortenknopf beschrieben. Nicht gelöste Pneumonien sind ebenfalls als Ursache angegeben, gelegentlich sind Fremdkörper die Ursache eines Asthmas. Die Röntgenuntersuchung muß den Einfluß evtl. vorhandener organischer Affektionen feststellen. Verf. fand unter 88 Fällen von Asthma röntgenologisch: Allgemeine peribronchiale Verdichtungen 42,27%, chronische Infektion des Unterlappens, einschl. Zwerchfell-Adhäsionen 36,23%, Tuberkulose 28,18%, starke Hilusstruktur 19,12%, Herzvergrößerung 5,3%, Emphysem 2,1%, kein Röntgenbefund 25,16%. Unter allgemeiner peribronchialer Verstärkung versteht er einen Zustand, bei dem die Röntgenschatten der Bronchien in Länge, Dicke und Dichtigkeit im ganzen Lungenfelde vermischt sind. Es kann evtl. auch eine Verdichtung an den Lungenwurzeln bemerkbar sein. Dir Bronchien sind nicht

Digitized by Google

ausgestreckt und rigide in ihrem Aussehen, wie gewöhnlich bei Peribronchialtbc., wo sich eine ausgesprochene Fibrose entwickelt. Die parenchymatösen Teile der Lunge sind gewöhnlich klar. Man findet dieses Bild häufiger bei der chronischen Bronchitis als beim Asthma. Bei der chronischen Infektion der Unterlappen sind meistens mehr oder weniger ausgesprochene Bronchektasen vorhanden und bei anderen Fällen eine Zerstörung des Lungengewebes und Fibrose. Ein Teil der Fälle beruht sicher auf Aspirationsinfektion. Hinweis auf die verschiedenen Schwierigkeiten der Diagnose. Jodipin-Diagnostik. Die Tbc.-Veränderungen waren meist gering und offensichtlich abgeheilt, oft klinisch nicht bekannt, in einigen Fällen Spitzen-Tbc. und ziemlich ausgedehnte Bronchektasien in dem Unterlappen, einmal starke Anthracose. Hilusverdichtung kommt hauptsächlich zustande durch Drüsenvergrößerung oder durch entzündliche Schwellung in den bronchialen, peribronchialen und periglandulären Geweben. Als vergrößerte Herzen wurden nur solche gerechnet, die mindestens 25% über die Durchschnittsgröße hinausgingen. Besonders betont wird der häufige Zusammenhang zwischen Asthma und aspirierten Fremdkörpern. *Bernstein* (Danzig).

Pokrovskij, S.: Über spontane Heilung von Lungenechinokokkus. Vestnik rentgenologii i radiologii Bd. 5, Nr. 1, S. 45—56. 1927. (Russisch.)

Bei der Echinokokkenerkrankung der Lunge kommt der Röntgenuntersuchung eine entscheidende Rolle zu. Die Beschwerden sind, besonders im Anfangsstadium der Erkrankung so wenig charakteristisch, daß die auf Grund der klinischen Untersuchung gestellten Diagnosen gewöhnlich eine tuberkulöse Erkrankung feststellen. Im 2. Stadium der Erkrankung herrschen die pneumonisch-entzündlichen Erscheinungen, exsudativ-pleuritische Symptome vor. Bei sehr großen Exsudaten kann auch unter Umständen die sonst in diesem Stadium beweisende Röntgenuntersuchung im Stich lassen. Im 3. Stadium kommt es zu einem Durchbruch der Cyste in einen Bronchus; hier ist die Diagnose auf Grund der Auswurfuntersuchung nicht mehr zweifelhaft; die Röntgenuntersuchung zeigt hier wenig charakteristische Veränderungen. Der Nachweis von Kavernen nach dem Durchbruch gelingt nur ausnahmsweise, da die Höhlung für gewöhnlich sehr rasch zusammenfällt. Die mitgeteilten 4 Krankengeschichten sind insofern interessant, als es bei den Patienten möglich war, die allmähliche Vergrößerung der Cysten röntgenologisch zu verfolgen und die Patienten nach dem in allen 4 Fällen erfolgten spontanen Durchbruch noch einmal röntgenologisch zu untersuchen. In 3 von diesen Fällen folgte eine vollkommene Ausheilung, in 1 Fall blieb der Hohlraum bestehen und es war zweifelhaft, ob es sich um ein Rezidiv oder ob infolge von flächenhaften Adhäsionen die Wandungen der Cyste nicht kollabieren konnten. Die Intracutanprobe ergab jedenfalls ein negatives Resultat. — Bis vor kurzem galt die Echinokokkenerkrankung als ein rein chirurgisches Leiden, die Möglichkeit eines Spontandurchbruches wurde zwar zugegeben, aber galt immerhin als eine Ausnahme. Neuere ausgedehnte Untersuchungen und vergleichende Statistiken haben nun das überraschende Resultat ergeben, daß die spontane Ausheilung des Echinokokkus in nicht weniger als 90—91% der Fälle erfolgt. Jedenfalls ist der Standpunkt, daß jede als solche erkannte Echinokokkenerkrankung der Lunge chirurgisch anzugehen ist, heute nicht mehr haltbar. Für die Diagnose der Erkrankung kommt der Röntgenuntersuchung entscheidende Bedeutung zu, da sie nicht nur diagnostisch von hohem Wert, sondern auch gestattet, den weiteren Verlauf der Erkrankung laufend zu verfolgen, eintretende Komplikationen zu entdecken und die endgültige Heilung festzustellen. Es steht jedenfalls fest, daß der Echinokokkus zum Durchbruch in die Bronchien neigt. Die Gefahren des Durchbruches sind weit übertrieben worden. Die der Arbeit beigegebenen Röntgenogramme zeigen den Befund vor und nach dem Durchbruch und der Entleerung der Cysten in den 4 mitgeteilten Fällen. *Kaull* (Wilhelmshaven).

Slaughter, William H., and Seldon H. Stephens: Pulmonary teratoma: Case report. (Über einen Fall von Lungen-Teratom.) (*U. S. marine hosp., Mobile, Ala.*) Southern med. journ. Bd. 20, Nr. 4, S. 301—306. 1927.

Ausführliche klinische sowie pathologisch-anatomische und histologische Beschreibung. Die Röntgenbilder ähnelten anfangs einem abgekapselten Erguß. *Goette* (Heidelberg).

Ferenczy, K., und T. Matolcsy: Über das primäre Lungencarcinom. (*Pathol. Univ.-Inst., Wien.*) Wien. klin. Wochenschr. Jg. 40, Nr. 19, S. 618—622. 1927.

Statistische Untersuchung am Material des Wiener Pathol.-anat. Universitätsinstituts aus den Jahren 1896—1925 (im ganzen 282 Fälle von Lungen- und Bronchuskrebs).

Auch hier war auffällig eine absolute und relative Zunahme in den letzten Jahren (1924 10,5% aller Carcinome). Sitz des Krebses war 169 mal rechts, 110 mal links; in den Ober-

Digitized by Google

lappen häufiger als in den Unterlappen. Die Krebsträger waren meist männlich (204 mal). Am stärksten beteiligt ist das 6. Lebensjahrzehnt. Weder mit Tuberkulose noch Bronchiektasen, noch Berufsschädigung der Träger ließen sich eindeutige Beziehungen feststellen. Der Tumor metastasierte stets in den regionären Lymphdrüsen, weniger häufig in Leber und Skelettsystem. Der Prozentsatz der richtigen klinischen Diagnose nahm in der letzten Zeit zu, erreichte im Jahr 1925 50%. Besprechung der möglichen ätiologischen Faktoren.
Jäger (Leipzig).₀

Mainoldi, Pietro: Pleurocele spurie traumatico. (Pleurozele spuria traumatica.) (*Clin. chir., univ., Bologna.*) Arch. di radiol. Jg. 3, H. 2, S. 344—350. 1927.

Einem 53jährigen Manne stieß die Wagendeichsel mit großer Gewalt links vorne gegen die Brust, so daß Rippen gebrochen wurden. Es bestand unmittelbar nach dem Unfall Dyspnöe und Cyanose. Ein Arzt stellte in der verletzten Gegend eine Anschwellung fest. Einige Tage bestand Fieber. Vom 4. bis 7. Tage nach dem Ereignis wurde ein wenig Blut gespuckt. Der Röntgenologe sah den Kranken erst 17 Monate später. Von seiten der Atmungsorgane hatte sich bis dahin, soweit die Anamnese es ergab, keine Erkrankung gezeigt. Jetzt beobachtete man in Höhe der 3. Rippe eine Anschwellung der Weichteile mit respiratorischer Verschiebung. Röntgenologisch zeigte sich an der 3. Rippe vorne eine Unregelmäßigkeit an der Knochenknorpelgrenze (Fraktur), eine Lösung vom Brustbeinansatz und eine Luxation, ferner freies Gas in der Mitte des linken Lungenfeldes (dorso-venerale Aufnahme). Im seitlichseitlichen Durchmesser sah man gut beim Valsalvaschen Versuch diese Gasblase sich verschieben. Ein anderes Bild zeigte den Zusammenhang dieser Blase mit dem innern der Thoraxhöhle durch einen Stiel. Die Diagnose lautete zunächst Lungenhernie infolge des Trauma, mußte aber dann auf Pleurocele gestellt werden, da sich paradoxe Atembewegung nachweisen ließ. Der Fall ist sehr selten. Es wird auf 2 einschlägige Fälle der italienischen Literatur (Maragliano, Hale) erinnert. (5 Röntgenbilder.) *Heinz Lossen* (Schatzalp-Davos).

Shackleton, William E.: Traumatic rupture of the diaphragm. Report of a case with recovery following operation. (Traumatische Zwerchfellruptur. Bericht über einen Fall mit Heilung durch Operation.) Surg., gynecol. a. obstetr. Bd. 44, Nr. 5, S. 684 bis 686. 1927.

Ein 9jähriger Knabe spürt beim Ringen plötzlich einen starken Schmerz im Oberbauch und kollabiert. 2 Stunden später findet sich das Herz nach rechts verschoben, links vorn vom 3. Intercostalraum ab und hinten Tympanie und aufgehobenes Atemgeräusch, kein Plätschergeräusch. Diagnose: Zwerchfellriß oder akuter Pneumothorax. Röntgenuntersuchung: Schatten links unten zwischen 3. Rippe vorn und 6. hinten, Zwerchfell links nicht differenzierbar. Bariumverabreichung zeigt den gefüllten Magen größtenteils in der Brusthöhle, der Brei passiert nicht in den Pylorusteil. Operation: Resektion der 8. und 9. Rippe. Netz, Milz, Kolon und Magen liegen in der linken Pleurahöhle und sind durch einen 7,5 cm langen Zwerchfellriß getreten, der am Winkel der 10. Rippe beginnend, den Zwerchfellansatz von der Brustwand trennt. Reposition, Naht des Risses, Heilung. *Joseph* (Köln).₀

Verdauungskanal (außer Zähne).

Casati, Annibale: Gli spostamenti dell'esofago. (Die Lagen der Speiseröhre.) (*Istit. di elettroterapia e radiol., univ., Genova.*) Radiol. med. Bd. 14, Nr. 7, S. 593 bis 601. 1927.

Zu unterscheiden sind die Lage der Speiseröhre für sich und die, die durch die Lageverhältnisse des Mediastinum bedingt sind. Eine Lage kann vorübergehend oder dauernd eingenommen werden. Nur für gewisse Zeit sind Stellungen hervorgerufen durch Prozesse, die das Mediastinum in Mitleidenschaft ziehen wie der Pneumothorax und einige Formen der Pleuritis, bei Mediastinalgeschwülsten, Strumen, Aneurysmen. Dauernde Verlagerungen verursachen Narbenvorgänge, ein großer Teil der pleuritischen Entzündungen. Verwachsungen können unmittelbar an der Wand des Oesophagus ansetzen oder in das ihn umgebende Gewebe ausstrahlen. Besondere Beachtung verdient bei Trübung der Spitzen die Lage des Oesophagus. Seine Verlagerung weist auf die pleurale Natur der Verschattung. Ist eine Struma entfernt und bleibt die Verlagerung der Speiseröhre noch weiter bestehen, so fahnde man auf eine retrosternale Struma usw. Die Verlagerungen können den ganzen Oesophagus betreffen oder nur einzelne größere bzw. kleinere Abschnitte. Totale Verengerungen sind in Begleitung von Verlagerungen des Mediastinum zu beobachten; in kleinen Abschnitten kommt es zur Deviation durch Propulsion eines Nachbarorganes (Lymphdrüsen u. a.) oder durch

Digitized by Google

direkt bzw. indirekt angreifenden Narbenzug. Propulsion und Traktion können die Speiseröhre verlagern. Gar mannigfach sind die Ursachen: Megaoesophagus, Skoliose, großes Herz bei Mitralfehler, Aortenvergrößerung und Aneurysmen. Am häufigsten begegnen wir der Verlagerung im Bereich des Thorax nach rechts, worauf bislang kaum hingewiesen wurde. (9 Skizzen nach Röntgenbildern und eine Wiedergabe eines Röntgenbildes.) *Heinz Lossen* (Schatzalp-Davos).

Bordoni, Luigi: Spasmi sintomatici o spasmi di allarme del tubo digerente. (Symptomatische oder alarmierende Spasmen des Intestinaltraktus.) Arch. di radiol. Jg. **3**, H. 2, S. 351—361. 1927.

Aus einer größeren Reihe von Beobachtungen röntgenologisch nachgewiesener Spasmen des Intestinaltraktus, bei gleichzeitig vorhandener organischer Erkrankung entfernt davon beschreibt Verf. 2 ausführlicher: Spasmus der mittleren $^2/_3$ des Oesophagus bei Carcinoma cardiae und Spasmus des Colon descendens bei Rectumcarcinom (Abb.). Bordoni glaubt, daß diese Spasmen besser als alarmierende wie als symptomatische bezeichnet werden. *Th. Naegeli* (Bonn).

MacCarty, William Carpenter: Chronic ulcer and carcinoma of the stomach. (Chronisches Ulcus und Carcinom des Magens.) (*Sect. on surg. pathol., Mayo clin., Rochester.*) Americ. journ. of the med. sciences Bd. **173**, Nr. 4, S. 466—472. 1927.

Nach kurzem geschichtlichen Überblick über die Ulcuscarcinomfrage kommt Verf. zu folgenden Ergebnissen: Es kommen einzelne und multiple chronische Magenulcera vor. Von multiplen Geschwüren kann eins carcinomatös sein. Die chronischen Ulcera haben sehr verschiedenen Sitz und Gestalt. Die meisten, mehr als 2,5 cm messenden chronischen Ulcera sind carcinomatös, viel seltener ist dies bei subakuten perforierenden Geschwüren der Fall. Die kleinsten Carcinome finden sich im Rand, nicht im Grund der Geschwüre. Untersuchungen an lebenden frischen Zellen von Magendrüsen aus dem Rand von chronischen Geschwüren hatten folgendes Ergebnis: In manchen Geschwüren haben die Drüsen normale Zylinderzellen mit runden Kernen; in anderen sind diese Zellen durch ovale oder rundliche mit großen Kernen ersetzt, die morphologisch nicht von malignen Zellen zu unterscheiden sind, aber sämtlich intratubulär liegen. Dies ist noch nicht Carcinom zu nennen, aber als verdächtig anzusehen. Ausgiebige Resektion erscheint geboten. Drittens ist das gleiche Bild zu beobachten, dazu kommt aber noch die Gegenwart von Zellen außerhalb der Drüsen, in Submucosa, Muscularis und Lymphgefäßen. Dies ist als Carcinom anzusehen. Eine sichere klinische Unterscheidung zwischen Ulcus und Carcinom ist nicht möglich, auch nicht röntgenoskopisch. Daher ist nach Feststellung des Sitzes zur histologischen Sicherung der Diagnose zu excidieren, gegebenenfalls zu resezieren. *Lefèvre* (Stettin).

Talia, Ferdinando: „Gastrite gommosa." (Contributo clinico-radiologico.) (Gastritis gummosa. [Klinisch-röntgenologischer Beitrag.]) (*Sped. prov. Garibaldi e istit. di maternità, Melito Porto Salvo.*) Arch. di radiol. Jg. **3**, H. 2, S. 424—436. 1927.

2 Fälle (1 Röntgenbild) führen den Verf. zu folgenden Schlüssen: Die gummöse Gastritis vermag äußerst selten cirkumskript zu sein und dann die Pars pylorica oder die Pars cardiaca befallen, seltener die Pars media. Das Röntgenbild kann sich als Ausspannung oder bei Ulzeration als Nische bzw. Tasche zeigen. Meistens tritt die Erkrankung multipel auf. Bei Pylorussitz kann es zur vollständigen organischen Stenose mit Dilatation bis in den Ösophagus als Kompensation. Bei kardialer Lokalisation ist die Pförtnerpassage erhalten. Lange bleibt aber der Kontrastbrei zwischen den Gummen hängen. Ana- und Hypazidität sind bedeutungsvoll, die klinischen Krankheitszeichen lassen an Ulcus oder Carcinom des Magens denken. Auf antisyphilitische Behandlung verschwindet, wenn man an die Möglichkeit einer syphilitischen Gastritis denkt, das Krankheitsbild. *Heinz Lossen* (Schatzalp-Davos).

Andrews, Cuthbert: The seriascope. (Das Skiaskop.) Brit. journ. of radiol. (Journ. of the Röntgen soc.) Bd. **23**, Nr. 92, S. 232—234. 1927.

Verf. beschreibt ein neues Seriengerät für Duodenalaufnahmen. Ähnlich wie dem

Digitized by Google

SRV.-Gerät wird ein Rollfilm an 2 Verstärkungsschienen vorbeibewegt, die sich dabei lockern. Dies geschieht durch Bewegung eines außen angebrachten Hebels von 180°. Der Apparat gestattet, 6 Aufnahmen von 10—15 Sekunden zu machen. Nähere technische Einzelheiten sind der Beschreibung nicht zu entnehmen. *Bernstein* (Danzig).

Spangenberg, J. Jacobo: Akute Kompression des dritten Teils des Duodenums durch akut entzündliche Mesenterialdrüsen. (*Hosp. Alvear, Buenos Aires.*) Arch. argentinos de enferm. del apar. dig. y de la nutric. Bd. 1, Nr. 4, S. 621—634. 1926. (Spanisch.)

Der Kranke wurde mit Erscheinungen ähnlich der gastrischen Krise in die Klinik aufgenommen. Unstillbares Erbrechen ließ auf eine akuten Darmverschluß schließen. Eine Röntgendurchleuchtung unter großen Schwierigkeiten ergab eine Hypermotilität des Magens. Das Duodenum war nicht sichtbar. Beträchtliche Mengen Galle bewiesen einen Verschluß unterhalb der Papilla Vateri. Bei der Operation war das Mesenterium etwa $2^1/_2$ cm dick und voll von taubeneigroßen Drüsen. Eine Duodenojejunostomie war wegen der Drüsen nicht möglich. Deshalb Gastroenterostomie in typischer Weise. Die mikroskopische Untersuchung ergab eine akute Lymphadenitis. Der Ausgangspunkt der Entzündung war nicht festzustellen.
Krips (Grevenbroich).

Vajano, Domenico: Contributo alla conoscenza dell'ascaridiosi del tubo digerente. (Beitrag zur Kenntnis der Ascaridosis des Verdauungskanales.) (*Istit. radiol., Villa Luisa, Napoli.*) Arch. di radiol. Jg. 8, H. 2, S. 409—417. 1927.

Unter Wiedergabe von 5 Röntgenbildern und im Hinblick auf das Schrifttum wird die Krankengeschichte einer 47jährigen Frau gebracht, bei der sich die sehr zahlreichen Ascariden im ganzen Verlaufe des Duodenum fanden und die rein klinisch die Symptome eines Zwölffingerdarmgeschwüres bot. *Heinz Lossen* (Schatzalp-Davos).

Abbati, Pietro: L'ulcera peptica digiunale postoperativa nell'indagine radiologica. Contributo personale. (Die Röntgensymptomatologie der postoperativen Jejunalulcera. Eigene Betrachtung.) (*Istit. di radiol., osp. civ., Rimini.*) Radiol. med. Bd. 14, Nr. 7, S. 575—583. 1927.

An Hand des Schrifttums bespricht Abbati Ätiologie und Klinik der postoperativen peptischen Jejunalgeschwüre. 2 Fälle konnte er selbst röntgenologisch beobachten und kommt zu folgenden Schlüssen: 1. Bei einer Großzahl solcher Fälle läßt sich eine sichere Röntgendiagnose stellen. 2. Die direkten Zeichen sind beweisend (Nische und Spasmus wie beim Magen und Zwölffingerdarmgeschwür). 3. Die indirekten Zeichen erlauben trotz allen Wertes nur einen Wahrscheinlichkeitsschluß. Distinktor, Luffaschwamm und Serienaufnahmen sind sehr förderlich für die Diagnosenstellung.
Heinz Lossen (Schatzalp-Davos).

Davis, Kenneth S.: A valuable roentgenographic aid in the diagnosis of intestinal obstruction. (Eine wertvolle röntgenologische Hilfe bei der Diagnose des Ileus.) (*St. Vincent's hosp., Los Angeles.*) Americ. journ. of roentgenol. a. radium therapy Bd. 17, Nr. 5, S. 543—546. 1927.

Die Verf. schildert an Hand von 4 Fällen die in Deutschland gut bekannte Methode der Röntgenuntersuchung von Ileusverdachtsfällen ohne Anwendung eines Kontrastmittels. Bei Ileus bilden sich Flüssigkeitsspiegel mit daraufliegenden Gasblasen, die in ihrer Form bei Dünndarm und Dickdarm verschieden sind. Die Diagnose ob ein Dünndarm- oder Dickdarmileus vorliegt, läßt sich durch Beobachtung der Lage der Gasblasen stellen. 4 gute Bilder erläutern die Arbeit. *A. W. Fischer* (Frankfurt a. M.).

Görl, Paul: Die röntgenologische Darstellung der Appendix und ihre klinische Verwendbarkeit. (*II. med. Abt., städt. Krankenh., Nürnberg.*) Fortschr. d. Med. Jg. 45, Orig.-Sonderh., S. 46—48. 1927.

Besprechung der neueren Arbeiten über diese Frage, insbesondere derjenigen von Gottheiner, Döhner und Czepa. *F. Burgheim* (Berlin).

Edwards, J. G.: Radiological aspect of diseases of the colon. (Krankheiten des Kolon von Röntgenstandpunkt.) (*Sydney hosp., Sydney.*) Med. journ. of Australia Bd. 1, Nr. 26, S. 916—917. 1927.

Die Durchleuchtung ist offenbar wichtiger als die Aufnahme; um beste Resultate zu erzielen, muß man beide Methoden kombinieren. Vor der Einlaufuntersuchung wird

Digitized by Google

durch Öl der Darm gesäubert, 4 Stunden zuvor soll noch ein Reinigungseinlauf mit warmem Wasser gegeben werden. Morphium ist nicht nötig. Der Einlauf setzt sich zusammen aus 180 g Bariumsulfat, 60 g gepulverten Acaciagummi zu einer Paste mit kaltem Wasser gemischt, warmes Wasser wird dann zu einer Gesamtmenge von 1,7 Liter aufgefüllt. Für das Rectum ist die proktoskopische Untersuchung leistungsfähiger als die Röntgenstrahlen. Die Einlaufmasse stockt gewöhnlich etwas an den Flexuren und in der Mitte des Querkolon. Man soll dann unter leichter Massage zuwarten, bis die Flüssigkeit weiter fließt. Im übrigen werden ganz kurz die bekannten Röntgensymptome der Dickdarmerkrankungen skizziert. Keine Bilder. *A. W. Fischer* (Frankfurt a. M.).

Schmieden, V.: Fortschritte auf dem Gebiete des Kolon-Carcinoms. (*6. Tag., Berlin, Sitzg. v. 13.—16. X. 1926.*) Verhandl. d. Ges. f. Verdauungs- u. Stoffwechselkrankh. S. 278—286 u. 307—313. 1927.

Nach Ansicht des Vortr. ist auch heute noch das Messer als das einzig wirkliche Heilmittel in der Behandlung des Kolon-Ca anzusehen. Die Strahlentherapie hat die auf sie gesetzten Hoffnungen nicht gehalten, ja, das primäre alveoläre Ca der Darmschleimhaut ist fast völlig refraktär gegen Röntgenstrahlen. Nur als Unterstützung bei Vorbereitung und Nachbehandlung operabler Fälle bzw. als palliative Methode hat sie gewisse Bedeutung erlangt. Vortr. verfügt nur über einen einzigen, später von ihm mit Erfolg operierten Fall, bei dem die Strahlentherapie (durch Wintz ausgeführt) bei einem Ca. gelatin. Coeci einen deutlichen Erfolg zeitigte. Das Resektionspräparat zeigte eine teils in bindegewebiger Schwiele erstickte, aber immer wieder aufflackernde Krebswucherung. Die Fortschritte der letzten Jahre liegen wesentlich mehr auf dem Gebiet der Diagnose und der Ätiologie. Neben sorgfältiger und kritischer Anamnese ist es vor allem die Röntgenuntersuchung, die alle älteren Methoden überflügelt. Die Röntgenpassage und der Kontrasteinlauf geben schon Auskunft, wenn ein Palpationsbefund noch nicht vorhanden ist. Einen ganz besonderen Fortschritt bedeutet das von A. W. Fischer ausgearbeitete Röntgenverfahren mittels Kombination des Kontrasteinlaufes mit Luftaufblähung. Sie gestattet auf Grund des Reliefbildes der Darmschleimhaut feinste Details zu erkennen und ermöglicht eine Spezialdiagnose (Tbc., Tumor, zylindrische Stenose usw.). Vortr. bespricht die Differentialdiagnose besonders zur Sigmoidites diverticularis hin und demonstriert Röntgenbilder dieses Leidens. Kontrastfüllung und radiographische Darstellung gelingt aber nur bei nicht entzündeten und noch nicht verstopften Divertikeln. Nach Darmentleerung typische Restbilder. Das mit Stenose geheilte Leiden ergibt ein typisches, schmales, haustrenloses Schattenbild, wie bei abgeheilter Colitis. — Nach Mayo soll die Diverticulitis in 30% der Fälle maligne entarten, so daß man seiner Ansicht von einer Vorkrebskrankheit sprechen kann. — Die differentialdiagnostisch schwierige Trennung zwischen Ca. und entzündlichem Tumor mahnt zur Vorsicht bei der Beurteilung spontan oder durch Bestrahlung geheilter Fälle von Darmkrebs. — Vortr. bespricht noch Zusammenhänge der Ca-Entwicklung mit der „Vorkrankheit", der Polyposis und fordert prophylaktische Operation des Vorkrebsleidens, frühe Erkennung der Verdachtsfälle, begründete Vorschläge zur Probelaparotomie und technisch erstklassige operative Leistung. Diese Ratschläge werden den Chirurgen in enger Fühlung mit dem Internisten zu besseren Erfolgen führen. *Breitländer* (Rostock).

Leber und Gallenblase.

Friedenwald, Julius, Maurice Feldman and Francis X. Kearney: Experimental studies in cholecystography. (Experimentalstudien zur Cholecystographie.) (*Gastroenterol. clin., dep. of med. a. pharmacol. laborat., univ. of Maryland, Baltimore.*) Radiology Bd. **9**, Nr. 1, S. 68—72. 1927.

Gibt man Versuchstieren Tetraiodophenolphthalein per os, so ist es infolge der hohen Acidität des Magens unmöglich, die Gallenblase darzustellen, da sich das Färbemittel in ein unlösliches Salz verwandelt. Bringt man das Mittel direkt in den Darm,

Digitized by Google

so erhält man inkonstante Resultate, die erst dann konstant werden, wenn man den Pylorus unterbindet. Eine schwache Darstellung des Gallenblasenschattens beim Menschen ist deshalb manchmal auf erhöhten Salzsäuregehalt des Magens zurückzuführen. Verff. raten, möglichst hohe Dosen zu geben, damit möglichst viel davon in unveränderter Form in den Darm gelangt und resorbiert werden kann. *E. A. May.*

Friedenwald, Julius, Maurice Feldman and Francis X. Kearney: Further experimental studies in cholecystography. Pathologic observations. (Weitere experimentelle Untersuchungen in der Cholecystographie.) (*Dep. of pathol. a. gastroenterol. clin., univ. of Maryland school of med., Baltimore.*) Journ. of the Americ. med. assoc. Bd. 89, Nr. 3, S. 195—196. 1927.

Die bisherigen Untersuchungen von Graham, Cole haben ergeben, daß toxische Einwirkungen nur bei großen, weit oberhalb der gebräuchlichen, liegenden Dosen von Tetrojodphenolphthalein zu erwarten sind. Ottenberg und Abramson wiesen bei Mengen von 0,3—0,4 g pro kg Körpergewicht Schädigungen von Leber, Milz und Nieren nach. Dieselben Autoren fanden auch, daß Vorsicht angebracht ist, wenn das Lebergewebe bereits vorher geschädigt ist. Bei der oralen Methode werden größere Mengen gegeben. Bezüglich einer etwaigen toxischen Wirkung wurden Untersuchungen an 21 Hunden angestellt. Die Menge des Tetrajodphenolphthalein schwankte zwischen 3,8 und 31,6 g in einer Zeit von weniger als 2 Monaten. Bei jedem Tier wurde vorher ein Stück Leber exstirpiert und zum Vergleiche später histologisch untersucht. Der Tod konnte niemals auf toxische Einwirkung zurückgeführt werden. Er war gewöhnlich eine Folge des Operationsshockes, der Äthernarkose oder des Hungers! Bei der histologischen Untersuchung fand sich niemals Degeneration oder Nekrose in der Leber und in den Nieren. Zuweilen zeigten sich dagegen Hyperämie, trübe Schwellung, fettige Umwandlung, kleine Zellinfiltrate an den Gallengängen und mäßige Bindegewebsbildung. Ähnliche Veränderungen fanden sich aber auch bei den Kontrolltieren. Einwirkungen des Äthers und des Hungers sowie Verwesungsvorgänge werden hierfür als Ursache angesehen. *C. Kruchen* (Münster i. W.).

Hoesch, K.: Gallenblase und Duodenum. (*Med. Univ.-Klin., Erlangen.*) Fortschr. a. d. Geb. d. Röntgenstr. Bd. 35, H. 6, S. 1190—1198. 1927.

Nach einer kurzen Darstellung der Technik wird auf die Deutung des normalen und pathologischen, durch die Cholecystographie gewonnenen Gallenblasenbildes hingewiesen. An einigen Beispielen wird gezeigt, welchen Wert die Ch. für die Diagnose von Bulbusveränderungen haben kann. Viele Form- und Lageveränderungen des Bulbus können nicht ohne weiteres auf ein Ulcus bezogen werden, erst durch die Füllung der Gallenblase läßt sich diese Frage beantworten. *Eisler* (Wien).

Cohn, Max: Die Röntgen-Untersuchung der Gallenblase mit der oralen Methode. II. Mitt. Med. Klinik Jg. 23, Nr. 17, S. 635—637. 1927.

Referat über den heutigen Stand der peroralen Methode. Diese ist die Methode der Wahl, die Injektionsmethode jedoch noch nicht ganz zu entbehren. „Videofel" hat sich Verf. nicht bewährt; der Überzug der Kapseln zersetze den Inhalt. Das Merksche Präparat sei zu hart, weshalb viele Kapseln im Darm wiedergefunden würden. Zu wenig beachtet würde in Deutschland, daß Tetrajodphenolphthalein sich im Tageslicht zersetze. Auf Anfrage bei Pfahler wurde Cohn das Kerasol empfohlen. Dieses hat Verf. an 300 Fällen nachgeprüft und ist damit zufrieden. Nebenerscheinungen seien gering (selten leichte Übelkeit, geringe weiche Darmentleerungen, Stuhldrang). Hersteller James Picker, N-Y. Dünne Kapseln. C. meint, daß durch Quellung sich die beiden Hülsenteile im Darm lösen und der Inhalt frei wird. C. gibt 36 Stunden vorher ein Laxans oder Einlauf am Vorabend. Um 5 Uhr erhält Pat. ein leichtes Abendessen mit Butter und Fettmilch. $^1/_4$ Stunde vor Einnahme von 8—10 Kapseln gibt C. Natrium. Rechte Seitenlage. Viel Wasser trinken lassen. Steine seien mit Cholecystographie nicht häufiger dargestellt als früher. Das sei kein Schaden, der nachgewiesene Stein verleite leicht zu übertriebener Operationsindikation. Nach Kehr

Digitized by Google

sei der Stein nie der Anlaß zu einer Operation. Die Größe der Gallenblasen schwankten erheblich. Abnorm kleine und hoch am Leberrand hängende seien Schrumpfblasen. Adhäsionen hat C. wenig gesehen (Zacken oder Knickungen). Die Verwachsungsdiagnose sei durch Magen-Duodenumbeobachtung fruchtbringender. Peristaltische Bewegung der Vesica hat C. nur einmal, während einer Röntgenmahlzeit, gesehen. Die kontrastgefüllte Gallenblase sei bei Röntgenuntersuchung des Magens deshalb nicht zu sehen, weil auch die nichtfette Mahlzeit zur Entleerung der Gallenblase führe. Als Ursache der Nichtdarstellbarkeit würden bis jetzt angeführt: Cysticusstein und Abknickung durch Verwachsung am Hals. Häufiger sei es noch die mangelnde Konzentrationsfähigkeit der Blasenschleimhaut. Auch die Bildung der Steine stehe in Verbindung mit Gallenstockung. Aussparungen am Blasenschatten, die für Steine sprächen, seien selten. Bei Hydrops gelingt keine Kontrastfüllung. Auf Grund eines besonderen Falles kommt C. zu dem Schluß, daß Hypophysin die Galle nicht sicher entleert. Zusammenfassend: die klinische Ausbeute durch die Cholecystographie sei nicht groß bisher. Die Möglichkeit, die Funktion der Gallenblase physiologisch-pathologisch zu untersuchen, sei eine außerordentliche Bereicherung. Zu einem abschließenden Urteil sei es noch zu früh. (Vgl. dies. Zentrlbl. **3**, 57.) *Lorenz* (Hamburg).

Polack, Edmund: Cholecystographie nach oraler Zufuhr von Dijodatophan als Kontrastmittel. (*Med. Afd., Frederiksberg Hosp., København.*) Ugeskrift f. Laeger Jg. **89**, Nr. 24, S. 513—515. 1927. (Dänisch.)

Nach Pribrams Vorbild (vgl. dies. Zentrlbl. **2**, 60) hat Verf. bei 79 Röntgenuntersuchungen das obige Mittel 10mal angewandt. Die Resultate waren nicht schlechter als mit den übrigen oralen Kontrastmitteln. Das Dijodatophan von Schering-Berlin bewirkte bei 2 Frauen Ikterus, Urobilinurie und vermehrte Gallensäure im Serum und Urin. Bei einer dritten Frau mit Gallensteinen traten nur Urobilin und Gallensäuren im Urin auf. Bei weiteren 8 Patienten wurde Tetrajodphenolphthalein sowohl oral wie intravenös versucht, wobei letztere Methode häufiger einen Blasenschatten ergab. *Reimann* (Berlin).

McEvedy, Peter G., and Jessie E. Sheret: Cholecystography. (Die Gallenblasendarstellung.) (*Ancoats hosp., Manchester.*) Lancet Bd. **212**, Nr. 22, S. 1119—1121. 1927.

Die Verff. haben an 100 Fällen mit der oralen Gabe von Tetrajodphenolphthalein die Gallenblasendarstellung versucht, und durch Operation die Befunde kontrolliert. In 92% gaben die Gallenblasenröntgenbefunde eine gute Übereinstimmung mit dem Operationsbefund. Bei ambulanten Patienten waren die Resultate schlechter als bei klinischen. Nebenerscheinungen wurden nur in geringer Zahl beobachtet, so daß die intravenöse Darreichung des Kontrastmittels nach Graham zugunsten der oralen verworfen wurde. Zur Entleerung der Gallenblase wurde Olivenöl benützt, das eine prompte Kontraktion nach 30—50 Minuten erzeugte. Sonst wurden die früheren Ergebnisse bestätigt. *Holzer* (Chemnitz).

Fantus, Bernard: Peroral administration of colloidal contrast medium in cholecystography. (Perorale Verabreichung von kolloidalem Kontrastmittel bei der Cholecystographie.) Journ. of the Americ. med. assoc. Bd. **89**, Nr. 3, S. 182—187. 1927.

Die jetzt zur Verwendung gelangenden Präparate sind Abkömmlinge des Phenolphthaleins, das vor etwa 30 Jahren zufällig als Abführmittel in Ungarn entdeckt wurde. Vamossy stellte bereits damals (1902) fest, daß das Mittel fast unschädlich sei und vom Darm nur wenig resorbiert werde. Bei den Versuchen, ein subcutan anwendbares Mittel herzustellen, arbeiteten Abel und Rowntree (1907) mit Chlor-, Jod- und Bromverbindungen. Die unlöslichen Salze haben im Gegensatz zu den löslichen keine Reizwirkung auf den Magen. Auch bei der intravenösen Injektion ist keine Hämolyse oder Koagulation zu erwarten. Eine antiseptische Wirkung kommt den Präparaten nicht zu. Tierexperimente zeigten, daß eine Blutdrucksenkung nur bei rascher Injektion eintritt. Abel und Rowntree stellten weiter fest, daß für die Ausscheidung fast ausschließlich die Leber in Betracht kommt und schlugen deshalb das

Digitized by Google

Präparat für die Leberfunktionsprüfung vor. Graham und Cole erkannten die Geeignetheit als Kontrastmittel für die Gallenblase. Da das Chlorpräparat einen zu geringen Schatten gab, wurde zunächst das Brompräparat verwandt, bis sich erwies, daß das Jodpräparat noch geeigneter war, da eine geringere Menge genügte. Um eine genügende Konzentration in der Gallenblase zu erhalten, ist es notwendig, daß die Gallenblase sich nicht zu frühzeitig entleert, was durch Hungern von 12—16 Stunden zu erreichen ist. Das prompte Verschwinden des Kontrastschattens der Gallenblase nach der Mahlzeit ist geradezu ein Zeichen der regelrechten Tätigkeit der Gallenblase. Die von Graham angegebene intravenöse Methode hat nach Ansicht des Autors viele Nachteile: Schmerzen, Übelsein, Erbrechen, Kopfschmerzen, Schwindel, Ohnmacht, Durchfälle, Frösteln und nervöse Beschwerden in $^1/_2$—$^2/_3$ der Fälle. Weiter sollen Venenthrombosen und Hautnekrosen zu befürchten sein. Graham und seine Mitarbeiter verwenden jetzt ein Natriumsalz des Phenoltetrajodphthalein und erhielt gute Kontrastbilder mit 2,5 g und weniger toxische Erscheinungen. Die perorale Anwendung stößt infolge der Einwirkung des Magensaftes auf Schwierigkeiten. Die Anwendung mit der Sonde, mit dem Einlauf und mit Kapselpräparaten ist noch gleichermaßen unbefriedigend. Der Autor hat dann Versuche angestellt, das Präparat in Lösung zu geben und zwar sowohl in Milch wie in Wasser sowie mit Natriumcitrat in Milch. Weiter werden alkalische Pulver von Natriumbicarbonicum 1,0 und Calciumcarbonicum 2,0 in einem Weinglas Wasser kurz vor der Verabreichung des Kontrastmittels gegeben. Auch später wurden weiter zur Neutralisierung des Magensaftes Alkalien gegeben. Auf diese Weise wurden einige brauchbare Kontrastbilder erhalten. Wenn es gelingt, 1—2 Std. das Erbrechen zu verhüten, war genügend zurückgehalten, um eine Füllung der Gallenblase zu ermöglichen. In einzelnen Fällen wurde auch eine geringe Opiummenge vorher gegeben. Weiter wurde mit Erfolg die Verabreichung in kolloidaler Form angewandt und zwar durch Zusatz von kohlesäurehaltigem Wasser bis zur Entfärbung. Als Schutzkolloid wurde eine Tragacanthemulsion benutzt. Schon die Menge von 1 g gab einen Kontrastschatten der Gallenblase bei einem gesunden Menschen (Abbildung). Im allgemeinen genügen 2—3 g. Die Mischung wird abends zwischen 9 und 10 Uhr nach einer leichten Abendmahlzeit genommen. Aufnahme nach 16 Stunden. Die Methode eignet sich infolge der Einfachheit, der Ungefährlichkeit und der guten Resultate besser als die bisherigen für eine allgemeine Anwendung.

C. Kruchen (Münster i. W.).

Ronneaux, Georges: Atrésie du cholédoque révélée par une injection lipiodolée dans une fistule des voies biliaires. (Verstopfung des Choledochus, entdeckt durch eine Injektion von Lipiodol in eine Fistel der Gallenwege.) (*Hôp. Boucicaut, Paris.*) Bull. et mém. de la soc. de radiol. méd. de France Jg. **15**, Nr. 140, S. 203—204. 1927.

Bei einer Patientin, bei der nach einer Cholecystektomie eine Gallenfistel bestand, entleerte sich nicht nur reichliche Galle aus der Fistel, sondern auch der Stuhl enthielt Galle. Nach Einspritzung von Lipiodol in die Fistel und Kontrastfüllung des Magens konnte in aufrechter Stellung der Patientin der Hepaticus mit seinen Verzweigungen dargestellt werden. Neben der Fistelmündung führte außerdem ein schmaler Gang ins Duodenum, der dem Choledochus entsprach. Bei der Operation konnte dieser Befund bestätigt werden.

Eisler (Wien).

Nervensystem (einschl. Hirnhäute).

Bertwistle, A. P.: Radiological localisation of trephinings and fractures. (Lokalisation am Schädel mittels des Röntgenbildes.) Brit. journ. of radiol. Bd. **32**, Nr. 323, S. 213—222. 1927.

Auf Grund von Röntgenaufnahmen eines mit einem Bleipräparat bestrichenen und in den Schädel zurückgelagerten Gehirns wurde ein Bild der Projektion der Gyri auf die Schädeloberfläche erhalten. Mittels eines Meßschemas, das aus 7 Uhrfederstreifen, die in gleichen Abständen einem horizontalliegenden Uhrfederstreifen aufgesetzt waren, bestand, wurden die Maße auf der Konvexität festgestellt. Zur Übertragung des so gewonnenen Schemas auf den Schädel von Patienten wird das

Digitized by Google

sog. Gyrometer benutzt, bestehend aus einem Bandmaß, das horizontal um den Kopf gelegt wird, und einem zweiten, verstellbaren Bandmaß, welches quer über den Schädel geführt wird und an Schlaufen auf dem ersteren verschieblich ist. Als Basislinie wurde aus praktischen Gründen der Schädelumfang von der Glabella bis zur Protuberantia occipitalis externa gewählt. Bei der Übertragung der Entfernungsmaße dieses Schemas auf das Individuum müssen die dem gedruckt erschienenen „Schlüsselschema" zugrunde gelegten Normalmaße von 56 cm Schädellänge und 30 cm Schädelbreite entsprechend der Länge und Breite des zu untersuchenden Schädels umgerechnet werden. Die Methode gewährt ein zutreffendes Bild von der Lage des Gyrus supramarginalis, angularis, temporalis superior, praecentralis und postcentralis. Leichenversuche ergaben, daß die Zuverlässigkeit der Bestimmung der großen Gyri eine Genauigkeit bis auf $^1/_4$ Zoll (6 mm) zuläßt, d. h. eine Größenordnung, innerhalb derer auch Variationen in der Lage der Gyri vorkommen. Die Messung ist auch am nicht geschorenen Kopf ausführbar. Verf. sieht den Wert der Methode hauptsächlich in der Möglichkeit, bei Patienten mit Schädeldachdepressionen oder Trepanationsöffnungen durch Bestimmung der in dem Verletzungsbereich liegenden Gyri und unter Betrachtung der Ausfalls- und Reizerscheinungen, welche die Kranken zeigen, Schlüsse auf den Zusammenhang dieser Lokalsymptome mit bestimmten Gyri zu ziehen. Bieten mehrere Kranke das gleiche Herdsymptom, so kann man unter Berücksichtigung der Lage der jeweiligen Verletzungen an Hand des Schemas diejenige Hirnwindung ausfindig machen, der das Symptom zuzurechnen ist, sie also durch „Einengung" ermitteln. Die Deutungsschwierigkeiten, welche durch die Beteiligung subcorticaler Zentren, durch die Ausbreitung funktioneller Störungen auf Nachbargebiete der Verletzungsstelle, durch das gleichzeitige Vorhandensein von Ausfalls- und Reizerscheinungen, ferner durch die Dekompressionswirkung nach der Trepanation und durch Contre-Coup-Wirkungen hervorgerufen werden können, will Verf. nicht leugnen. *Arthur Hintze* (Berlin).

Cushing, Harvey: Experiences with orbito-ethmoidal osteomata having intracranial complications. With the report of four cases. (Erfahrungen über orbito-ethmoidale Osteome mit intrakranialen Komplikationen.) (*Harvard med. school, Boston.*) Surg., gynecol. a. obstetr. Bd. 44, Nr. 6, S. 721—742. 1927.

In den letzten 2 Jahren fanden sich bei Cushing 4 Fälle der obenerwähnten seltenen Krankheit ein, über die er bis dahin noch keine eigenen Erfahrungen hatte machen können. Es lohnt sich, sie im einzelnen zu referieren. 1. 23jähriger Mann, erkrankte an Diplopie, rechtem Exophthalmus, rechter Sehnervenatrophie und relativer rechtsseitiger Anosmie. Röntgen: Knochenverdichtung im hinteren Abschnitt der Orbita. Diagnose: Meningioma (= Duralendotheliom). Operation: Osteoplastischer Stirnlappen; es findet sich ein harter knochiger Tumor über der Siebbeinregion, der zum Teil in die Orbita hineinreicht. Entfernung gelingt, dabei wird eine Mucocele eröffnet und die Dura verletzt. 8 Tage nach der Operation Benommenheit, Fieber, Wiedereröffnung der Wunde, Entleerung eines extraduralen retroorbitalen Abscesses; Tod an Meningitis. 2. 22jähriger Mann, plötzlich erkrankt mit Schmerzen und Schwellung des rechten Auges und Gesichts, Protrusio bulbi, Diplopie. Eröffnung der Siebbeinzellen ohne Befund, Besserung. 2 Jahre später Einsetzen von epileptischen Anfällen; von fremdem Chirurgen Trepanation des rechten Schläfenbeins und Entleerung von Luft und trübem Serum. 3 Monate anfallsfrei, dann Rezidiv. Röntgen: Knöcherner Tumor, von der Gegend der Lamina cribrosa nach der Schädelhöhle sich erstreckend. Neurologisch nur geringe Hyposmie, Pupillendifferenz, geringer Exophthalmus bei normalem Augenhintergrund. Die 1. Operation, osteoplastische Kraniotomie, eröffnete versehentlich den infizierten Sinus frontalis, wurde deshalb abgebrochen. Wohlbefinden. $^1/_4$ Jahr später Rhinorrhöe verbunden mit einem Geräusch im Kopfe, das subjektiv und objektiv zu hören war und einem Zwitschern oder dem Fall eines Quecksilbertropfens auf eine Metallplatte glich, wenn er den Kopf bewegte. Röntgen: Große Luftblase in den Ventrikeln links, die bei Lagewechsel vom Vorder- bis zum Hinterhorn sich verschob. Der ganze Zustand machte aber keinerlei Beschwerden, so daß Patient, der sich verheiraten wollte, entlassen wurde. 3 Monate danach plötzlicher Tod unter Fieber, Schüttelfrost und Konvulsionen. 3. 41jähriger Mann. Seit 1 Jahre periodische linksseitige Kopfschmerzen und geringe subjektive Bewegungsstörungen der rechten Gliedmaßen, zögernde Sprache. Röntgen: Aufhellung im Gebiete des linken Stirnhirns von 13 cm Länge und 5 cm Breite; Verdichtung im Bereiche des linken Sinus frontalis. Operation:

Digitized by Google

Vortreibung des Stirnhirns, die punktiert, Luft auszischen läßt und zusammenfällt; die Höhle ist trocken, nicht in Zusammenhang mit den Ventrikeln, völlig von glatter weißer Hirnsubstanz begrenzt (Pneumatocele). Die Cyste wurde nach Ausfüllung mit Ringer-Lösung wieder geschlossen, Dura und Knochenlappen vernäht. Glatter Heilungsverlauf. Im Röntgenbilde verfolgt, füllte sich die anfänglich unsichtbar gewordene Cyste im Laufe des nächsten Vierteljahres wieder mit Luft, die rechtsseitigen Beschwerden traten wieder auf. 2. Operation: Ablösung der Dura vom Dach der Augenhöhle, ein Knoten eines Osteoms wird freigelegt und abgemeißelt; bei Verschluß der Nase läßt sich feststellen, daß beim Ausatmen eine winzige Luftblase aus den unterliegenden Siebbeinzellen austritt. Die Lücke in der Dura wird mit einem Stück Fascie vom Oberschenkel verschlossen. Glatte Heilung, die Störungen bleiben verschwunden. 4. 35jähriger Mann; akut entstandene Schmerzen hinter dem rechten Auge, Abnahme der Sehschärfe auf demselben. Röntgen: Knöcherne Verdichtung hinter der Orbita. Schwellung der Sehnerven-Papille. Operation wie die vorherigen Fälle. Osteoplastischer Stirnlappen; in der Nähe der hinteren Siebbeinzellen, bei der Sutura orbito-ethmoidalis, ein in die Schädelhöhle hineinragender Knochentumor; er konnte mitsamt einem Teile der Lamina papyracea und seiner intraorbitalen Portion unter Schonung der Tenonschen Kapsel entfernt werden. Darnach entleerte sich aus der Öffnung der über den intracerebralen Anteil hinaufgestreiften Dura eine Mucocele mitsamt ihrer Kapsel. Auch hier wurde die Duralücke mit Fascie geschlossen und es erfolgte vollkommene Heilung mit normaler Sehschärfe. Eine vorher längere Zeit bestandene Ischias verschwand ebenfalls ohne weitere Behandlung!

Cushing schließt aus diesen Erfahrungen, daß diese seltenen Tumoren mit typischem Sitze weder von der Nase noch von der Orbita her, sondern osteoplastisch als Schädeloperation angegangen werden müssen; der Verschluß der Duraöffnung mit Fascie hat sich bewährt und hätte die beiden ersten Fälle vielleicht auch gerettet. Hervorzuheben ist, daß bei 3 dieser 4 Fälle ein Trauma, ein Schlag oder Stoß gegen die Stirn, längere Zeit vorhergegangen war; möglicherweise war dadurch der Anstoß zur Neubildung an der Sutura orbito-ethmoidalis gegeben worden. *H. Haenel.*

Koževnikov, A.: Was leistet die Encephalographie. Obozrenie psichiatrii, nevrologii i refleksologii Jg. 1, Nr. 1, S. 41—52. 1926. (Russisch.)

Verf. berichtet über 50 Fälle, an denen er Encephalographie getrieben hat. Es handelte sich um Kranke verschiedenen Alters (von 1 Jahr bis über 50 Jahre). Zumeist führte Verf. soviel Kubikzentimeter Luft ein, als Liquor punktiert wurde, dessen Menge von 20 ccm bis 500 ccm schwankte. Komplikationen (bei richtiger Technik unerhebliche) sind immer vorhanden: Temperaturerhöhung, Kopfschmerz, Schwindel, Erbrechen, Singultus, Schweiße, Atemnot und Pulsunregelmäßigkeiten. Todesfälle sind nicht vorgekommen. Beschreibung von 19 Fällen, die gemeinsam mit dem Röntgenologen S. Frenkel untersucht wurden. (Röntgenogramme sind nicht abgebildet.) Kinder vertragen die Encephalographie besser als Erwachsene. In einigen Fällen von Kopfschmerz, Hyperkinesis, spastischer Parese konnte nach der Encephalographie ein therapeutischer Erfolg beobachtet werden. Verf. schließt seine Beobachtungen mit der Behauptung, daß man bei jeder organischen Gehirnerkrankung Encephalographie vornehmen sollte. Wo sie nicht ausreicht (wie bei Gehirntumoren), soll man auch ventrikulographieren nach Dandy. Chirurgische Eingriffe bei Gehirncysten, Hydrocephalus, traumatischer Epilepsie dürfen ohne vorhergegangene Encephalographie nicht vorgenommen werden. Bei Kindern wird die Differentialdiagnose einer organischen Gehirnerkrankung durch sie bedeutend erleichtert. *R. Gassul* (Kasan).

Alurralde, Mariano, Marcelino J. Sepich und Ernesto Dowling: Jacksonsche Epilepsie und Astereognosie infolge Glioms. (*Clín. neurol., univ., Buenos Aires.*) Rev. argentina de neurol., psiquiatria y med. leg. Jg. 1, Nr. 1, S. 53—65. 1927. (Spanisch.)

Der 42 Jahre alte Mann litt seit 2 Jahren an Sensationen am Hals und von der linken Hand ausgehenden den Arm ergreifenden tonisch-klonischen Krämpfen. Die Untersuchung ergab eine leichte linksseitige spastische Hemiparese und Astereognosie der linken Hand. Erhöhter Liquordruck. Verdacht auf einen Tumor im vordern obern Teil des rechten Parietallappens. Mit Hilfe der Encephalographie war zu erkennen, daß der linke Seitenventrikel verschoben und verkleinert, der rechte abgeplattet war. Als der Kranke später starb, fand sich bei der Sektion ein Gliom im rechten Parietallappen. Da die Hirndruckerscheinungen die Differentialdiagnose, ob die Ursache des Druckes extra- oder intracerebral sitzt, nicht ermöglichen, so ist die Encephalographie zu empfehlen, mit der man einwandfrei feststellen kann, daß, wie in dem genannten Falle, der Tumor intracerebral gelegen ist. Der Fall ist insofern noch bemerkenswert, als der bereits kranke Mann noch 2 Jahre lang Dienst bei der Eisenbahn als Signalwärter tat. Wie leicht hätte da ein Unglück geschehen können. Darum empfehlen die Verff., das Eisenbahnpersonal von Zeit zu Zeit neurologisch und psychiatrisch untersuchen zu lassen. *Ganter* (Wormditt).

Digitized by Google

Sharpe, William, and Carl A. Peterson: The danger in the use of lipiodol in the diagnosis of obstructive lesions of the spinal canal. (Gefahren beim Gebrauch des Lipiodols bei der Diagnose von obstruierenden Erkrankungen des Spinalkanals.) Journ. of bone a. joint surg. Bd. 8, Nr. 2, S. 348—353. 1926.

Die Myelographie mittels Lipiodol ist ein ausgezeichnetes Mittel, um einen Spinalblock darzustellen, aber sie ist nicht ungefährlich. Bei 3 Myelographien mit Lipiodol trat in einem Fall eine solch starke entzündliche Reaktion auf der Höhe des Spinalblocks im Bereich der mittleren Wirbelsäule auf, daß die Beschwerden des Patienten sich so verschlimmerten, daß die Entfernung des Lipiodols durch Laminektomie notwendig wurde. Bei der Operation fand man das Lipiodol in zahlreiche, frische Adhäsionen eingebettet. Bei den 2 anderen Fällen konnte das Lipiodol bis zu 15 Monaten im Wirbelkanal nachgewiesen werden. Da das Lipiodol reizend wirkt und nicht resorbiert wird, sollte man mit seiner Anwendung sehr vorsichtig sein, und es nur als letztes Hilfsmittel benützen und auch da nur in jenen Fällen, wo es wahrscheinlich zur Operation kommt, weil dann der reizende, nicht resorbierte Fremdkörper wieder entfernt werden kann. Bis eine nicht reizende und resorbierbare Substanz gefunden wird, empfiehlt sich die Anwendung von Luft. Wo aber Lipiodol unbedingt notwendig ist, sollte es nur durch Lumbalpunktion eingeführt werden, damit es später zu den weniger empfindlichen Gebilden der Cauda equina herabsinken kann. *Hans Kloiber* (Baden-Baden).

Röntgenstrahlen als Hilfsmittel für die Therapie.

Technisches (einschl. Dosimetrie und Bestrahlungsmethoden).

Küstner, Hans: Wieviel R-Einheiten entspricht die HED? (*Laborat. f. med. Physik, chir. Univ.-Klin., Göttingen.*) Strahlentherapie Bd. **26**, H. 1, S. 120—146. 1927.

Küstner, Hans: Wieviel „R-Einheiten" entspricht die HED.? (*18. Kongr. d. dtsch. Röntgen-Ges., Wiesbaden, Sitzg. v. 28.—30. IV. 1927.*) Fortschr. a. d. Geb. d. Röntgenstr. Bd. **36**, Kongreßh., S. 81 u. 83—85. 1927.

Ergebnis einer Umfrage über die Dosierung an den Instituten, die geraume Zeit mit dem Küstnerschen Eichstandgerät arbeiten. Von 25 waren 12 Antworten verwertbar. Durch Untersuchungen von Schall wurde die Unzuverlässigkeit der Einschätzung der HED nach Erythem und Pigment erwiesen. Dosen bis 20% kommen auch bei Messungen des Reaktionsablaufes evtl. nicht zum Ausdruck. Die subjektiv verschiedene Empfindlichkeit der Patienten ist zu groß. Die einzelnen Dosen sind zu viel schwankenden Faktoren unterworfen (Netzstrom, sekundäre Belastung, 1 bis 2 Röhren, Betrieb usw.). Bestrahlungsvorrichtung, Art der Verordnung spielen eine große Rolle. Es wird aber betont, daß durch Messung mit dem Eichstandgerät nach „R" damit die Außerachtlassung aller der erwähnten Faktoren nicht erlaubt ist. 8 Fragen waren zu beantworten, die für den Praktiker von großer Wichtigkeit sind. Alle Geräte waren in Göttingen geeicht und stimmen auf 1—2% in ihren Angaben überein. Nur das Erlanger Gerät war 20% niedriger. 1. Welchen Maßstab haben Sie zur Einschätzung des Erythems und Pigments zugrunde gelegt?

Für Erlangen ist HED eine physikalische Maßangabe, gleich Mittelwert, der durchschnittlich der bekannten Reaktion entspricht; die Erlanger HED ist konstant, die Hautreaktion schwankt. Holfelder: „Pigmentation ist von der Dosis unabhängig. Diese Frage ist also zur Dosis nicht zu verwerten."

2. Wie oft und wie viel Tage nach der Bestrahlung wurde Erythem bzw. Pigmentation kontrolliert?

Meist bis zu 6 Wochen Pigmentation wurde manchmal nicht mehr kontrolliert, weil sie kein Maßstab ist.

3. In welchen Zeitabständen wurde die Maschine ausdosiert? Durchschnittlich wöchentlich einmal. 4. Können Sie eine Anzahl R angeben, deren Wirkung sicher gerade noch nicht als HED anzusprechen ist?

Antwort sehr uneinheitlich, unter 440 R meist kein Erythem.

5. Können Sie 2 Grenzzahlen in R angeben, zwischen denen erfahrungsgemäß stets die HED erreicht wurde? Welches sind diese Grenzzahlen?

Digitized by Google

Schwankend zwischen 400—550 und 600—650 R Mittelwert für die HED 551 R ± 15%. Der Autor unterzieht diese Zahl noch einer besonderen Kritik, in dem 3 große Institute mit vielen Untersuchungen einmal allein verwertet werden und dann alle zusammen. Dabei ergibt sich praktisch das gleiche Resultat.

6. Können Sie eine Zahl von R angeben, bei denen die Reaktion der Haut schon als Verbrennung 1. Grades zu bezeichnen ist? 7. Bei wie viel R zeigt die Haut mit Sicherheit eine Verbrennung 2. Grades?

Gefahr der Verbrennung:

1. Grades	bei	605 R	plus minus	15%	also	514	bis	696 R
2. „	„	660 „	„ „	15%	„	561	„	759 „
3. „	„	718 „	„ „	15%	„	608	„	820 „

Bei den 3 großen Instituten sind die Zahlen etwas schärfer eingeengt. 8. R-Zahlen für die HED in Abhängigkeit von der Härte der Röntgenstrahlen. Holthusen fand unter peinlichst genauen Bedingungen, daß zwischen 168 kV mit 1 Cu plus 1 Al bis 64 kV mit 6 mm Kartonfilter keinerlei Härteabhängigkeit der R-Zahlen für die HED besteht; in entgegengesetztem Sinne verlaufen die Untersuchungen von Wintz und Glasser; für die Hauttherapie sind nach Stühmer für die HED um so weniger R nötig, je weicher die Strahlung ist. 9. R-Zahlen für die HED bei Verteilung derselben auf mehrere Sitzungen. Saupe gibt bei Verteilung auf 2—3 Tage 20% mehr. Sielmann 17, Holfelder richtet sich nach der Sättigungskurve Pfahlers, Holthusen konnte bei Verlängerung der Applikationszeit von 7 auf 28 Minuten keinen Einfluß feststellen, während Stühmer bei immer weicherer Strahlung die R-Zahl von 600 auf 270 R für die HED sinken sieht. 10. Grundsätzliches für physikalische und biologische Dosierung. Die HED ist als physikalische Maßangabe und als statistischer Mittelwert aufzufassen, und kann einer ganz bestimmten Anzahl von R-Einheiten gleichgesetzt werden = 550 R. Die biologische Reaktion kann dabei ganz verschieden ausfallen und kann von dem Praktiker mit schwachen Dosen beginnend nach einer Reihe von Stichproben erst genau festgelegt werden. Dazu müssen alle Fälle fortlaufend kontrolliert werden. Die physikalische Dosierung ist für den Praktiker innerhalb weniger Monate mit dem Eichstandgerät festzustellen. Von diesen beiden Faktoren ist die ärztliche Verordnung strengstens zu trennen. Der Holfeldersche Felderwähler auf physikalische Messung aufgebaut, dient zur genauen Festsetzung der verordneten Dosis. Zum Schluß nochmals genaue Zusammenfassung der einzelnen Punkte. Literaturangabe. *Dieterich* (Mannheim).

Rajewsky, B.: Beiträge zur Rückstreuung. I. (*Inst. f. physikal. Grundlagen d. Med., Univ. Frankfurt a. M.*) Strahlentherapie Bd. 26, H. 1, S. 158—161. 1927.

Als Hauptursache der Verschiedenheiten, wie sie nach den Messungen von Grebe und Martius bestehen in der Anzahl der für eine HED benötigenden „R", sieht der Verf. neben den verschiedenen Qualitäten der verwendeten Strahlen die Rückstreuung an, die bedingt, daß die im Körper zur Wirkung kommenden Intensitäten nicht den eingestrahlten gleichkommen. Diese Rückstreuung ist trotz mancher Arbeit auf diesem Gebiet noch nicht genügend untersucht. Die einzelnen Ergebnisse differieren noch wesentlich, z. B. finden bei großem Feld:

Grebe und Martius	60—100%
Glocker	40%
Schreus	20—30%
Holthusen	60—80%

Verf. hat eine Methode ausgearbeitet, die gestattet, die Messungen dem praktischen Bedürfnis (direkte Messungen auf dem Patienten) besser anzupassen, als es mit irgendeiner Ionisationskammer möglich ist. Die Anordnung besteht aus einem Film, der zum Teil ungeschützt, zum Teil nach oben und zum Teil nach unten durch Blei usw. geschützt ist, so daß er 1. von allen Seiten, 2. nur direkt und 3. nur von Streustrahlung getroffen werden kann. Die Auswertung geschieht durch Photometrieren mit Hilfe einer herzustellenden Schwärzungsskala nach Dessauer. Die gemachten Messungen zeigen Rückstreuungsbeträge, die je nach Spannung, Feldgröße, FHA. und Phantom

Digitized by Google

bzw. Patient zwischen 26 (bei 165 kV, 0,5 mm Cu + 1 mm Al, Feld 6 × 8 cm, 40 cm FHA. an Wasserphantom) und 52% (220 kV, Filter und FHA. wie oben, Feld 13 × 20 cm, Thorax mit starkem Fettpolster) variieren. Die Ergebnisse schließen sich am besten denen von Glocker an. (Bei der Auswertung kann nach dem Verf. die geringe Auswirkung des Comptoneffektes vernachlässigt werden.) *Josef Frank.*

Grann, R., und G. Holzknecht: Die Prüfung der Strahlenempfindlichkeit der Haut. Bemerkung zu der gleichnamigen Mitteilung von Prof. Leopold Freund. Wien. klin. Wochenschr. Jg. **40**, Nr. 26, S. 848—849. 1927.

Freund empfiehlt in der gleichnamigen Arbeit (vgl. dies. Zentrlbl. **3**, 463) die Empfindlichkeitsprüfung der Haut statt mit Röntgen- mit Radiumstrahlen zu machen. Grann und Holzknecht wenden gegen diese Art der Prüfung ein, daß ihr große Fehlerquellen anhaften, da die Annahme, daß das Quadratgesetz bei Radiumpräparaten für kleine Flächen und kleine Distanzen keine größeren Fehler bedingt, irrig ist. Die regionär und individuell verschiedene Dicke der obersten Epidermisschicht muß deshalb zu großen Fehlern führen, wenn ein Radiumpräparat auf die Haut direkt aufgelegt wird. G. und H. begründen ihren Einwand auch mathematisch und gehen auf die Fehler ein, die bei flächenhaften Radiumpräparaten durch die Absorption bedingt sein können. *Schreus* (Düsseldorf).

Freund, Leopold: Erwiderung auf vorstehende Bemerkung. Wien. klin. Wochenschr. Jg. **40**, Nr. 26, S. 849—850. 1927.

Freund erinnert daran, daß auch für Röntgenstrahlen dünne Schichten (Psoriasisschuppen) nicht gleichgültig seien. Ferner ist er der Ansicht, daß Reaktionsunterschiede, die z. B. durch verschiedene Dicke der Epidermis bedingt sind, in das Meßresultat eingehen können, da dies von praktischen Nutzen sein kann. Im übrigen glaubt er, daß es bei der Schwierigkeit der Reproduktion genau gleicher Röntgenstrahlendosis doch praktisch besser ist, Radium als Strahlenspender zu benutzen. *Schreus* (Düsseldorf).

Thedering: Röntgendosierung in der Hautpraxis. Münch. med. Wochenschr. Jg. **74**, Nr. 24, S. 1019—1020. 1927.

Nach des Verf. Ansicht wird in der Hauttherapie mit zu hohen Dosen gearbeitet. Es wird das Mindestmaß des Notwendigen gefordert. 1 X nach Kienböck oder Sabouraud gemessen bildet das Höchstmaß für den Einzelfall. Die durchschnittliche Dosis liegt zwischen ein und einigen Zehntel X unter Filtern verschiedener Stärke. Gerade in der dann unbedenklich möglichen Wiederholung dieser kleinen Einzeldosen und in der damit verknüpften Anregung der reaktiven Prozesse in der gesunden Umgebung liegt die Heilwirkung einer dergestaltigen Therapie. Chronisches Ekzem erhält 0,1—0,2 X als Einzeldosis. Hartnäckige, veraltete Fälle verlangen die wöchentlich unbedenkliche Wiederholung. Die Gesamtdosis von 2—3 X auf den Herd werden nur Ausnahmefälle verlangen. Gefiltert wird mit 0,5—1 mm Al, bei inveteriertem Ekzem mit starker Hautverdickung mit 2—3 mm Al. Lymphadenoma tuberculosa, Skrophuloderm, Erythema induratum, Lupus exulcerans und hypertrophicus erhalten Einzeldosen von 0,5 bis höchstens 1 X. Daneben findet außerdem eine allgemeine Sonnen- und Lichtbehandlung, Biersche Stauung, zweckmäßige Ernährung und letzten Endes vorsichtige Milzbestrahlung statt, um Leukocytenzerfall und damit Fermentbildung herbeizuführen. Man gibt dann unter 3 mm Al 0,5—1 X 1—2mal im Monat auf den Herd. Bei Trichophytie und Staphylokokkensykosis ist eine Epilation der Barthaare nicht nötig. Dosen bis 1 X 2—3mal im Monat ergeben den gleich guten Erfolg wie Epilation und Bestrahlung mit hohen Dosen. *Paul Ruszczynski* (Berlin).

Kuhn: Röntgenoberflächenbestrahlung mit verschiedenen Strahlenhärten, insbesondere mit Grenzstrahlen. (*Ver. d. Ärzte, Halle a. d. S., Sitzg. v. 11. V. 1927.*) Münch. med. Wochenschr. Jg. 74, Nr. 25, S. 1074—1075. 1927.

Es wird der Vorschlag eingebracht, bei der Röntgenoberflächentherapie als Maß für die Quantität „R", für die Qualität die effektive K.V.-Zahl anzugeben. Eine be-

Digitized by Google

sondere Stellung der Grenzstrahlen (Bucky) wird abgelehnt. Verwendet wurde diese Strahlungsart (8 K.V. eff., 8 M.A., Erythem in 10 cm Entfernung in 15 Minuten) mit gutem Erfolg bei Ekzem, Lupus, Epitheliom, Psoriasis. Selbst bei Überdosierung wurde keine Schädigung beobachtet. Sie bilden eine wertvolle Ergänzung, keinen Ersatz der bisher in der Hauttherapie gebrauchten Strahlenhärten. *P. Ruszczynski.*

Erskine, Arthur W.: Über wirksame und ökonomische Filterung. Strahlentherapie Bd. 25, H. 4, S. 714—718. 1927.

Verf. stellt sich die Aufgabe, das Idealfilter zu finden, das bei einem Minimum der Zunahme an Oberflächenzeit infolge Erhöhung der Filterstärke den höchsten Prozentsatz in der Tiefe ergibt. Er bringt Kurven als Resultate von Messungen, denen als Abszisse eine steigende Zunahme der Oberflächenzeit infolge Erhöhung der Stärke des Filtermaterials dient, als Ordinate der Tiefenprozentsatz. Hierbei rangieren Kupfer, Eisen, Aluminium, Zinn; Kupfer schneidet also am besten ab. Bei 200 KV nimmt nach 3facher Erhöhung der Oberflächenzeit bei Aluminium, nach 5facher Erhöhung bei Kupfer der Tiefenprozentsatz nicht mehr wesentlich zu. Die Filterstärke eines Materials, nötig zur Erzielung einer vorgegebenen Abschwächung, hängt von der Spannung ab und ist um so spannungsabhängiger (im steigenden Sinne), je höher die Abschwächung ist. *Spiegler* (Wien).

Mühlmann: Fernaufladevorrichtung für das Ionometer von Wulff. (*18. Kongr. d. dtsch. Röntgen-Ges., Wiesbaden, Sitzg. v. 28.—30. IV. 1927.*) Fortschr. a. d. Geb. d. Röntgenstr. Bd. 36, Kongreßh., S. 78—80. 1927.

Das Wulfsche Ionometer hat mit allen ähnlichen Typen den Nachteil, daß die Messungen in unmittelbarer Nähe der Röntgenröhre ausgeführt werden müssen. Der Schutz gegen direkte Strahlung ist sehr gering, eine Sicherung gegen Streustrahlung unmöglich. Deshalb wurde versucht, den Untersucher aus dem Bestrahlungsraume herauszunehmen und die Aufladevorrichtung im Schutzraum neben ihm unterzubringen. Diese Aufgabe wurde dadurch gelöst, daß die Elektrisiermaschine aus dem Kammergehäuse des Wulfionometers herausgenommen und in einem eigenen Kästchen untergebracht wurde. Sie ist mit dem Fadensystem durch ein langes Kabel verbunden. Die Stromleitung kann durch ein Relais geöffnet und geschlossen werden. Auf diese Weise ist erreicht, daß der Untersucher neben dem Schalttisch im Schutzraum sitzt und durch die Bleiglasscheibe den Fadenablauf des Ionometers im Bestrahlungsraum beobachtet. Die Messungen lassen sich technisch ebenso gut wie mit der alten Konstruktion durchführen, haben aber den Vorteil, daß der Arzt absolut vor Strahlen geschützt ist, jetzt sich mit der Schwester am Schalttisch ohne Schwierigkeiten verständigen kann und daß der Bestrahlungsraum nur noch betreten werden muß, um Änderungen an den Phantomen oder der Röhrenstellung vorzunehmen. *Autoreferat.*

Clark, Harry: Apparatus for making Roentgen-ray dosage measurements. (Ein Apparat zur Röntgendosismessung.) (*Rockefeller inst. f. med. research, New York.*) Americ. journ. of roentgenol. a. radium therapy Bd. 17, Nr. 6, S. 667—670. 1927.

Verf. hat ein Elektroskop konstruiert, bei dem die Ionisationskammer abnehmbar ist und gesondert bestrahlt werden kann. Auf diese Weise fällt das mehr oder weniger lange Verbindungskabel fort. Das Elektroskop kann sich dadurch fern von der Bestrahlungsquelle befinden und braucht nicht danach adjustiert zu werden. Die Ionisierungskammer besteht aus Graphit mit 0,78 cm Innenweite. Der Stift ist mit einem kleinen Kondensator fest verbunden. Beide sind nach außen hin durch Bernstein isoliert mit Ausnahme eines Loches für das Verbindungsstück mit dem Elektroskop, das mit einer Schraube verschlossen werden kann. Die Ladung bleibt tagelang konstant, so daß die Messung nicht sofort nach der Bestrahlung zu erfolgen hat. Das Elektroskop besteht aus einem aufmontierten Goldblättchen mit Visiersystem. Das Blättchen ist mit den oberen Platten eines variablen Kondensators verbunden, sowie mit einer Vorrichtung, die eine isolierte Verbindung mit der Ionisationskammer gewährleistet, ohne daß sich die Kapazität des Kondensators verändert. Das Aufladen geschieht

Digitized by Google

mittels 7 45voltigen B-Batterien. Die unteren Platten des variablen Kondensators sind mit der Außenseite des Instruments verbunden und können mittels einer Trommel mit Schraubengewinde herauf und herunter geschraubt werden. Die Trommel trägt eine Skala zum Ablesen der Kapazität. Zur Messung wird die Kammer auf das Elektroskop gesteckt und das Ganze aufgeladen. Das Goldblättchen wird dann durch Drehen der Trommel am variablen Kondensator auf Null gebracht. Der Skalenstand auf der Trommel wird notiert. Die Ionisationskammer wird abgenommen, verschlossen und fern von dem Elektroskop der Bestrahlung ausgesetzt. Zu irgendeiner beliebigen Zeit wird sie auf das Elektroskop aufgesetzt und die Trommel soweit gedreht, bis das Goldblättchen wieder auf Null steht. Dieser Stand der Skala wird mit dem ersten verglichen unter Berücksichtigung der Konstanten, die durch Eichung gewonnen wird und der Atmosphärenverhältnisse sowie der Expositionszeit der Kammer. *E. A. May.*

Spezielle Röntgentherapie.

Röntgentherapie der malignen Tumoren (außer Haut).

Attilj, Sordello: Considerazioni su due casi di tumore cerebrale guariti con la röntgenterapia. (Betrachtungen über zwei mit Röntgenstrahlen geheilte Fälle von Hirngeschwülsten.) Actinoterapia Bd. **6**, H. 3, S. 157—162. 1927.

Kurzer Rückblick auf einschlägiges Schrifttum. Krankengeschichten und Röntgenprotokolle zweier Fälle, bei denen der Tumor einmal (Sechsjährige) in der Gegend des Sulcus centralis, das andere Mal (50-Jähriger) im rechten Kleinhirnlappen lokalisiert worden war. In beiden Fällen zeigte sich röntgenographisch das Bild des Hirnüberdrucks (Impressiones digitatae, Diastase der Suturen, Hernia cerebralis, venöse Stauung usw.). Die Röntgenbehandlung brachte jedesmal vollen Erfolg, der 2 Jahre lang beobachtet wurde. Technik: Bei dem Kinde: 3 Serien von 2 Feldern (rechte bzw. linke Schläfenbein-Scheitelbeingegend, die jeweils $^1/_2$ ED. aus 23 cm Brennpunktentfernung unter $^1/_2$ mm Zn + Al mit Intensivapparat von Siemens bei 38 cm Funkenlänge erhielten; die 2. Serie folgte 1 Monat später, die 3. ca. $^1/_2$ Jahr nach der zweiten. Bei dem Erwachsenen: Mit Siemens-Intensivapparat und Coolidgeröhre wurden bei 2,2 mA sekundärer Belastung unter $^1/_2$ mm Zn + 1 mm Al, bei 23 cm Fokus-Hautdistanz, 38 cm Funkenlänge 35 Minuten lang am 14. VII. 1924 ein Feld von rechts auf die hintere Schädelgrube gegeben, am 17. VII. von links, am 18. VII. eines auf den Scheitel, am 19. VII. auf das Occiput und am 20. eines auf die Stirn, so daß in der Tiefe im ganzen etwa 90% verabfolgt werden konnten. *Heinz Lossen* (Davos).

Wetterer, Josef: Zur Röntgenbehandlung bösartiger Geschwülste in Kombination mit Blutserum- und Traubenzuckerinjektion. Wien. med. Wochenschr. Jg. **76**, Nr. 45, S. 1343—1344. 1926.

Bericht über den günstigen Erfolg der Röntgenbehandlung bei 2 vorgeschrittenen Carcinomfällen in Verbindung mit Injektionen von Serum und Traubenzucker. 1. Fall: „Innerhalb 8 Wochen wird nach Injektionen von artgleichem Serum, 2 Röntgenserien und Traubenzuckerinjektionen ein vernachlässigtes, 8 Jahre bestehendes, inoperables Mammacarcinom schwerster Art in den Zustand erheblicher Verkleinerung und Reinigung übergeführt und der Allgemeinzustand wesentlich gebessert." 2. Fall: „Innerhalb 3 Monaten wird durch Verabreichung von streng artgleichem Serum eine Besserung des Allgemeinbefindens und des Blutbildes, sowie die nahezu vollständige Rückbildung eines röntgenrefraktären Carcinoms der Vulva und des Introitus vaginae erzielt. Die dazu tretenden Traubenzuckerinjektionen tragen auffällig zu schließlichem Erfolge bei, indem die Röntgenbestrahlung (und vielleicht auch die ihr vorangehende Radiumapplikation) sich nach der Injektion wirksam erweist und der Schwund des vorher so außerordentlich resistenten Tumors durch eine verhältnismäßig kleine Dosis ($^1/_2$ ED.) herbeigeführt wird." *Borak* (Wien).

Reeves, Robert J.: Lymphoblastoma (Hodgkin's disease) of the orbit. (Lymphoblastom [Hodgkinsche Krankheit] der Augenhöhle.) (*Roentgen therapy dep., Massachusetts gen. a. Collis P. Huntington hosp., Boston.*) Americ. journ. of roentgenol. a. radium therapy Bd. **17**, Nr. 6, S. 642—645. 1927.

Bericht über 7 Fälle, bei denen die Erkrankung auf die Orbita beschränkt war. Nur einer davon war über 40 Jahre alt. Entweder war ein Exophthalmus oder ein derber, beweglicher

Digitized by Google

Tumor in der Orbita vorhanden. Bei 4 Fällen lag der Tumor intrabulbär und wurde das Auge enucleiert. Die Röntgen- und Radiumbehandlung war in allen Fällen erfolgreich. Es wurden niedrige Dosen gegeben, die keine Erscheinungen an den normalen Geweben des Auges machten. Nur 1 Fall von extrabulbärem Tumor ging in generalisierte Lymphadenopathie über, während die anderen extrabulbären Tumoren die Tendenz hatten, lokalisiert zu bleiben. *E. A. May.*

Fraenkel, L.: Die Behandlung des Uteruscarcinoms. (*Univ.-Frauenklin., Breslau.*) Fortschr. d. Therapie Jg. 3, H. 12, S. 417—421. 1927.

Die Erkenntnis der Wirkung von Röntgen- und Radiumstrahlen auf wucherndes, zellreiches Geschwulstgewebe hat die Frage nach der zu wählenden Behandlung neu aufgeworfen. Die ganz schweren Operationen haben mit der Ausbildung der Strahlenbehandlung aufgehört, da diese ganz fortgeschrittenen Grenzfälle lieber der letzteren zugeführt werden. Auch da vermag diese noch Besserung und auch Heilung zu erzielen. In Deutschland sind nur wenige, in Amerika mehr, die den Uterus-Halskrebs grundsätzlich bestrahlen. Die Sterblichkeit der Operation bei Wertheim betrug 20%, Verf. gibt seine mit 10% an und die der Strahlenbehandlung mit $1^1/_2$—3%. Die erweiterte vaginale Operation nach Schauta hat nur noch 3% Sterblichkeit. Von Heilungsziffern stellt Verf. die von Döderlein mit 13% absoluter Heilung nach Bestrahlung gegen die von Wertheim mit 20% nach Operation. Verf. empfiehlt primär ganz bewegliche bakteriologisch unverdächtige Fälle zu operieren. Alle Grenzfälle und alle geschwürig zerfallenen Carcinome werden intensiv bestrahlt. Nach 6 Wochen werden die Kranken wieder bestellt. Ist das Geschwür geheilt, so wird die Operation ausgeführt, das ist ein Verfahren, wie es in ähnlicher Weise schon von Bumm, Heymann und Mansfeld gelegentlich ausgeführt worden ist. Verf. vertritt also den prinzipiellen Standpunkt vorbestrahlen und dann operieren und möglicherweise auch noch nachbestrahlen. Es folgen Einzelheiten über die angewandte Technik. Verf. berichtet noch Einzelheiten über einen bestrahlten Fall, bei dem sich eine Blasen-Scheiden- und eine Scheiden-Mastdarmfistel nach Anlegen eines Anus praeternat. von selbst geschlossen hat. Fraenkel hält die Radiumfisteln für günstiger als die Röntgenfisteln. *E. Zweifel* (München).

Fürst, Walter: Der heutige Stand der Bestrahlungsfrage in der Therapie der Collumcarcinome. (*Univ.-Frauenklin., Zürich.*) Arch. f. Gynäkol. Bd. 130, H. 2, S. 283 bis 324. 1927.

Nach einer gegebenen Tabelle befinden sich unter den angegebenen Universitätsfrauenkliniken (36) nur 6, die ausschließlich Strahlentherapie des Collumcarcinoms treiben. Aus der Zusammenstellung ist zu ersehen, daß selbst bei den so großen Gegensätzen in der Bewertung der Leistungsfähigkeit der einzelnen Strahlenart, ob Radium, ob Röntgenstrahlen allein, praktisch bei der Bekämpfung des Collumcarcinoms und seiner Folgezustände beide Strahlenarten verwandt werden, wenn auch bei einzelnen unter Bevorzugung der einen Strahlenart allein (s. Wintz, Heymann). Große Unterschiede in der technischen Anwendung der Bestrahlung auf Grund verschiedener Anschauungsweise der biologischen Wirkung sind vorhanden (häufige Schwachbestrahlung, einmalige Starkbestrahlung usw.). Die weitaus größte Anzahl der Strahlungstherapeuten in der Gynäkologie hält noch an den starken auf eine kurze Zeitspanne verteilten Dosen fest. Man glaubt dann noch an eine direkte Strahlungswirkung auf die Krebszellen. Andre glauben an die Wirkung der Strahlen auf den Gesamtorganismus. Autor glaubt an die direkte Wirkung in erster Linie, der dann erst eine Umstimmung des Gesamtorganismus folgt. Erwähnung der englischen Versuche von Reimplantation von excidiertem Tumormaterial, das in vitro bestrahlt und dann wieder implantiert wurde, und gute Erfolge zeitigte. Ebenso werden die Thiesschen Implantationsversuche erwähnt, über die von andrer Seite (v. Öttingen, Holzbach) jedoch abfällig geurteilt wird. Der Wegfall des Röntgenkaters bei den eingebauten Röhren, wie es von Zweifel behauptet ist, wird von dem Autor zusammen mit den anderen Autoren (Wien) ebenfalls nicht anerkannt. Zusammenfassend äußert sich Fürst, daß natürlich keine Rede davon sein kann, daß diejenigen, die operable Fälle operieren, etwa einen Kunstfehler

Digitized by Google

begehen. — In der Züricher Klinik wird Röntgenbestrahlung etwa 6 Wochen vor der Operation angewandt; eine Nachbestrahlung wird nur angewandt bei histologisch nachgeprüfter Operation im Gesunden, wenn später ein Rezidiv auftritt. Die Ovarien müssen bei der Operation mit entfernt werden, da in 3—4% aller operierten Fälle Ovarialmetastasen nachgewiesen werden konnten. Die Vorbestrahlung geschieht mit stark gefilterten Fernfeldern mit Doppelröhrenbetrieb. Zur Erreichung der Tiefendosis werden zum Teil nur Bauch-Rückenfelder, zum Teil in Verbindung mit Seitenfeldern, angewandt. Am Schluß kurze Beschreibung der Behandlung inoperabler Carcinome sowie Erwähnung einiger Fälle, die durch die Vorbestrahlung allein geheilt wurden, in einem Fall lag die Vorbestrahlung nur 8 Tage vor der Operation, die dann im Präparat kein Carcinom mehr finden ließ (!). *Cordua* (Hamburg).

Röntgentherapie der Hautkrankheiten.

Stümpke: Über Thallium-aceticum-Epilation bzw. ihre Kombination mit Röntgenstrahlen. (*Dermatol. Stadtkrankenh. II, Hannover.*) Dermatol. Wochenschr. Bd. **85**, Nr. 30, S. 1055—1058. 1927.

Die Dosis curatica und toxica liegt bei der Verabreichung von Thallium aceticum sehr nahe beieinander, so erkrankte ein 23jähriger Patient nach 0,8 mg pro Kilogramm Körpergewicht 3 Wochen lang an Vergiftungserscheinungen (heftige Leib- und Gliederschmerzen). Der Epilationserfolg ist bei der reinen Thalliumkur nicht regelmäßig, so daß häufig mit Röntgenstrahlen nachbehandelt werden mußte. Allerdings bedarf es dann nur der halben Epilationsdosis. Es wird vorgeschlagen, die halbe Thalliumdosis (0,4 mg pro Kilogramm Körpergewicht) innerlich zu geben und daneben mit der Hälfte der Epilationsdosis (5 X unter 0,5 mm Al) zu bestrahlen. *P. S. Meyer* (Mannheim).

Scaduto, Gioachino: La röntgenepilazione delle braccia muliebri ipertricotiche. (Die Röntgenenthaarung des übermäßig stark behaarten Frauenarmes.) Radiol. med. Bd. **14**, Nr. 7, S. 591—592. 1927.

Verf. berichtet über gute Erfolge. Am geeignetsten erweisen sich Fälle mit sehr starker Behaarung bei Frauen vom 24. Lebensjahre aufwärts, besonders wenn der Arm wohlgerundet ist durch ein gutes Fettpolster, das die Reaktionsfähigkeit der Haarpapille günstig zu beeinflussen scheint. Die Ergebnisse sollen mitunter direkt überraschend sein. Dosenangaben werden nicht gebracht. Es wird auf eine frühere Veröffentlichung (Radiol. med. **9**, H. 2) hinsichtlich der Technik verwiesen, deren Verf. sich bei Hypertrichosis zu bedienen pflegt. *Alb. Simons* (Berlin).

Stümpke: Zur Bewertung der Röntgentherapie bei Mikrosporie. (*Niedersächs. Röntgenges., Hannover, Sitzg. v. 15.—16. I. 1927.*) Fortschr. a. d. Geb. d. Röntgenstr. Bd. **35**, H. 6, S. 1279—1280. 1927.

Trotzdem die Röntgenepilation bei Mikrosporie noch von manchen Übelständen begleitet sein kann, hat bisher keine der an ihrer Stelle empfohlenen Methoden einen vollen Ersatz bieten können. Auf Grund eigener Beobachtungen an mehr als 400 Fällen schätzt Verf. den Dauererfolg nach Behandlung mit Pyrogallol, Tartarus stibiatus und verwandten Methoden nicht sehr hoch ein. Die neuerdings von einer ganzen Reihe von Therapeuten empfohlene Epilation mit Thallium aceticum hat Stümpke bisher nur an 3 Kindern nachgeprüft, kann daher kein eigenes Urteil fällen. Da er aber im Laufe von 7 Jahren mit der Röntgentherapie nur in etwa 3% Rückfälle erlebt und auch die dem Röntgenverfahren oft zur Last gelegten Störungen nur selten beobachtet hat, will er die Thalliumepilation nur in solchen Fällen als Ersatz angewandt wissen, in denen die Durchführung der Röntgenepilation überhaupt unmöglich ist. *Martenstein* (Breslau).

Eller, Joseph Jordan: X-rays, radium, endothermy and other physical agents in dermatology. (Röntgen, Radium und andere physikalische Methoden bei der Behandlung der Hautkrankheiten.) (*New York post graduate med. school a. hosp., New York.*) Physical therapeut. Bd. **45**, Nr. 6, S. 269—281. 1927.

Die Arbeit zeigt an einer reichhaltigen Zahl von Hautleiden die Wirkung physikalischer Behandlungsmethoden. Im Rahmen eines Referates lassen sich nur einzelne Besonderheiten herausstellen. Beim Basalzellencarcinom empfiehlt der Verf. Röntgen

Digitized by Google

allein, beim Spindelzellencarcinom Elektrokoagulation mit nachfolgendem Röntgen. Bei Behandlung der Hypertrichosis wird die Elektrolyse als einzig sicheres Mittel angegeben, beim Lupus vulgaris die Elektrokoagulation. Für den Lupus erythematodes wird Kohlensäureschnee empfohlen. Die Behandlung der sonst angegebenen Leiden entspricht im allgemeinen der üblichen Therapie. *J. Callenberg* (Horst-Emscher).

Buschke, A., und Wilhelm Curth: Psoriasis und endokrines System, besonders in therapeutischer Beziehung. (*Dermatol. Abt., Rudolf Virchow-Krankenh., Berlin.*) Dtsch. med. Wochenschr. Jg. **53**, Nr. 19, S. 792—793. 1927.

Röntgenbestrahlungen der Schilddrüse bei Psoriatikern zwecks Erzielung einer Funktionsänderung haben, wenn überhaupt, nur vorübergehende Erfolge erzielt. Ebenfalls höchst unsicher sind auf Grund der vorliegenden Literatur die Erfolge mit Thymusbestrahlung nach Brock. Gegen ihre theoretische Grundlage ist einzuwenden, daß eine Reizwirkung auf ein Organ durch Röntgenstrahlen noch niemals erwiesen worden ist, ebensowenig ist ein ursächlicher Zusammenhang zwischen Thymus und Psoriasis voll bewiesen. — Bei der Nachprüfung der Befunde von Rochlin, Schirmunsky und Kotschneff über Vergrößerung der Hypophyse bzw. der Sella turcica bei Psoriatikern haben Verff. solche Sellavergrößerungen nur in 5 von 32 Fällen feststellen können (15—16,5 mm), recht häufig fanden sich Durchmesser von nur 10—12 mm. Ferner gelang es ihnen, wie schon anderen Untersuchern, in einigen Fällen, bei denen die Hände äußerlich nichts Besonderes zeigten, durch das Röntgenbild Verlängerung und Verbreiterung besonders der Endphalangen aufzudecken. — Wenn man auch in Fällen, wo eine auf ein endokrines Organ zu beziehende Grunderkrankung besteht, bei einzelnen Drüsen therapeutisch mit Röntgenbestrahlung vorgehen kann, so sind doch die theoretischen Grundlagen der Röntgenreiztherapie so unsicher, daß die äußere Behandlung der Psoriasis mit evtl. lokaler Röntgenbehandlung hartnäckiger Herde das Wesentliche bleibt. *Martenstein* (Breslau).

Spektorova, S.: Über indirekte Röntgenbehandlung des universellen Pruritus. Vestnik rentgenologii i radiologii Bd. **5**, Nr. 1, S. 31—33. 1927. (Russisch.)

In 3 Fällen von jahrelang bestehendem Pruritus universalis bei 3 Männern ohne nachweisbare Ätiologie gelang es, durch Röntgenbestrahlung der Hypophysengegend den Juckreiz zum Verschwinden zu bringen. In einem Falle genügten bereits 2 Bestrahlungen, in den anderen Fällen waren 6 Bestrahlungen innerhalb 9—12 Wochen erforderlich. Bestrahlungstechnik: Neo-Intensiv-Reformapparat, 180 kV eff., 4 mA (Röhre nicht angegeben); 0,5 Zn + 1,0 Al-Filter (Fokushautdistanz nicht angegeben); $^1/_3$ HED. pro dosi (Dauer der Beobachtung nicht angegeben). Verf. meint, daß es in diesen Fällen eventuell auch um Beeinflussung von anderen mitbestrahlten Zentren sich handeln könnte. *R. Gassul* (Kasan).

Schoenhof: Lippencarcinom. (*Dtsch. dermatol. Ges. i. d. tschechoslowak. Republik, Prag, Sitzg. v. 14. XI. 1926.*) Fortschr. a. d. Geb. d. Röntgenstr. Bd. **35**, H. 6, S. 1288. 1927.

Vorstellung zweier Fälle, die infolge Operationsverweigerung mit Röntgen behandelt wurden: 1. Plattenepithelcarcinom bei 76jähriger Frau an der Unterlippe. Heilung nach 3mal 1 ED unter $^1/_2$ mm Zn + 1 mm Al bzw. unter 3 mm Al in 6wöchigen Intervallen. 2. Plattenepithelcarcinom der ganzen Unterlippe bei 63jährigem Mann, ohne Drüsenschwellungen. Von anderer Seite 8 Röntgenbestrahlungen innerhalb 1 Jahres ohne Erfolg. Nach kombinierter Röntgenbestrahlung mit vorausgeschickter Traubenzuckerinjektion (20 ccm, 50%) starker Rückgang des Tumors. 2. Bestrahlung nach 3 Monaten, ohne Traubenzucker, bewirkt nur geringe Verkleinerung. Demnach scheint eine vorausgehende Zuckerinjektion die Radiosensibilität zu erhöhen.

Martenstein (Breslau).

Röntgentherapie der übrigen Erkrankungen.

MacKechnie, Hugh N.: Splenomegaly. Two cases of splenic anemia, one with severe hemorrhages. Two cases of myelogenous leukemia, one treated with X-ray and one ope-

Digitized by Google

rated. One case of Hodgkin's disease treated over a period of six years with recent ocular disturbance. (Zwei Fälle von Anaemia splenica, der eine mit schwerer Hämorrhagie. Zwei Fälle von myeloischer Anaemie, der eine röntgenbestrahlt, der andere operiert. Ein Fall von Hodgkins Krankheit, sechs Jahre behandelt, zuletzt mit Augenstörung.) (*South shore hosp., Chicago.*) Surg. clin. of North America Bd. **7**, Nr. 3, S. 751 bis 762. 1927.

1. Die Diagnose: „Banti-Krankheit" — Fall 1 — wurde aus den Zeichen: Milzvergrößerung mit Kerbe, Perisplenitis und Schmerzen, Leukopenie (8800—5950) und der Milz entsprechender Schatten auf dem Röntgenbilde gestellt. Operativ wurde die Milz — gleichzeitige Gallenblasenoperation — entfernt. Die Erkrankung wird als Banti-Krankheit, Stadium I, ehe besondere Milzvergrößerung statthatte, und ehe sekundäre Symptome sich entwickelten, aufgefaßt. — In einem weiteren Falle „Banti-Krankheit" bestand — wiederholt Bluterbrechen — eine sekundäre Anämie. Auch hier erfolgte nach vorausgehender Transfusion Splenektomie und nach intercurrenter Phlebitis Wiederherstellung und Arbeitsfähigkeit. Nach solchen und anderen Beobachtungen von Milzentfernung ist MacKechnie der Ansicht, daß die Milz in der Kindheit R = Produktionsstätte, später Lymphzellen- und Myelocyten-Bildungsstätte darstellt, daß die Milz ferner für Bakterienzerstörung, Verarbeitung untergehenden Blutes, für Beeinflussung der Magensekretion und zur Aufrechterhaltung des endokrinen Gleichgewichts wichtig sei. — Die Myelämie wird als toxische Störung aufgefaßt, bei der das Reticuloendothel direkt oder indirekt unter Reizwirkung steht. Deshalb ist bei der Myelämie die Milzexstirpation = Entfernung des hypothetischen Milztoxins kausale Behandlung. — 2. Von 2 Fällen von Myelämie wurde der eine mit Röntgenbestrahlung, der andere operativ behandelt. In dem 1. Falle — bei der 1. Untersuchung W = 18300, 37% Myelocyten — wurde sehr erfolgreich zunächst röntgenbestrahlt. Bereits 1 Jahr danach war die Milz wieder sehr vergrößert, es bestand Arbeitsunfähigkeit; die Bestrahlungen hatten nicht mehr den gleichen Erfolg wie zuvor. $1^1/_2$ Jahre nach der 1. Bestrahlung war W. auf 274000 angewachsen, Behandlung hatte keinen rechten Erfolg mehr, die Operation — unterdessen Leberschwellung — wurde abgelehnt; anderwärts vorgenommene Probelaparotomie wurde nur wenige Tage überlebt. Die ersten Krankheitszeichen haben 3 Jahre bestanden, die 1. Röntgenbestrahlung wurde 2 Jahre überlebt. In einem anderen Falle — enormer Milztumor, sekundäre Anämie, W. = 31600 (Bild? Ref.) — wurde zunächst 4mal röntgenbestrahlt, worauf der Milztumor erheblich sich rückbildete, W. = 8500 ohne pathologische Zellen. Die danach vorgenommene Milzexstirpation liegt nun 1 Jahr zurück. Der Allgemeinzustand ist sehr gut: Hämoglobin 80%, R. = 4260000, W. = 95950, dabei 35% Myeloblasten und 9% Lymphoblasten. Das Blutbild wird als Reizzustand des retikulo-endothelialen Gewebes aufgefaßt. — 3. Ein Fall von Hodgkins Krankheit wurde wegen Milzschwellung zuerst als Anaemia splenica aufgefaßt und zur Röntgenbehandlung verwiesen. In der Folge traten Halsdrüsenschwellungen auf, die auf Bestrahlung gut sich rückbildeten. Die Drüsenschwellungen breiteten sich aus. Eine Probeexcision (Schwellung des Augenlides, Protrusio bulbi) führten zur Annahme von Lymphosarkom. Verlauf, eingehende Untersuchung — Mediastinaltumoren — und Röntgenerfolge beweisen, daß es sich um einen relativ gutartigen Fall von Hodgkin handelt. Die Frage der Augenbehandlung — Schwellung, Tränen — steht aus. — Die Betrachtung solcher Fälle und der Literaturmitteilungen verlangen, daß man der Milz besondere, noch unklare chemische Funktionen zuschreiben muß. Störung der normalen Milzfunktionen hat Toxinbildung und Dysfunktion der hämato-poetischen Organe zur Folge. Der eine Typ ist Überproduktion von Roten = Polycythaemia bzw. Zerstörung der Roten = Anaemia. Der andere Typ ist Reizung des retikulo-endothelialen Systems mit Myelocytenvermehrung = Leukaemia bzw. mit Leukocytenabnahme und Blutgefäßveränderungen — Hämorrhagien — = Bantische Krankheit. Diese Theorie ist geeignet, die Entstehung so verschiedenartiger Krankheiten zu erklären und gleichzeitig den Erfolg darzutun, den so häufig die Milzentfernung zeitigt.

Carl Klieneberger (Zittau).

Popp, Leonidas: Über die hämostatische Wirkung der Röntgenstrahlen in Verbindung mit vier durch Radiotherapie geheilten Fällen von hartnäckiger Epistaxis. Wien. klin. Wochenschr. Jg. **40**, Nr. 32, S. 1029—1030. 1927.

„In Fällen hartnäckiger Epistaxis, begleitet von großen, das Leben des Kranken unmittelbar bedrohenden Blutungen, welche durch die üblichen Methoden nicht zum Stillstande gebracht werden können, ist die Reizbestrahlung der Milz mit Röntgenstrahlen unbedingt angezeigt. Die blutstillende Wirkung ist prompt und dauernd." — Als Beleg werden 4 Fälle beschrieben, denen 5 H durch 5 mm Al. bei 30 cm Funkenstrecke und 23 cm Fokushautabstand auf die Milz verabreicht wurden. Einige Stunden nach der Bestrahlung hörten die durch nichts zu stillenden Blutungen prompt auf und kamen nicht wieder.

Mühlmann (Stettin).

Digitized by Google

Heymann, P.: Du traitement des rates paludéennes par la radiothérapie. (Über die Behandlung der Malariamilz mit Röntgenstrahlen.) Transact. of the 6. congr. of the Far Eastern assoc. of trop. med., Tokyo, 1925, Bd. 1, S. 867—889. 1926.

Die Wirksamkeit der Röntgenstrahlen auf die Malariamilz ist eine wesentlich verschiedene, je nachdem ob es sich um relativ frische oder chronische Fälle handelt. Bei der akuten Malariamilz, d. h. bei relativ frischer Infektion, handelt es sich im wesentlichen um eine lymphocytäre Infilteration mit nur geringer Vergrößerung des Organs. Die Strahlensensibilität des lymphoiden Gewebes bedingt eine hohe Wirksamkeit der Röntgenstrahlen in solchen Fällen. Bei chronischer Malaria, wo es sich im wesentlichen um eine bindegewebige Hyperplasie des Organs mit starker Vergrößerung handelt, ist die Röntgenwirkung gleich Null. Verf. berichtet über 16 Fälle akuter und chronischer Malaria, die er mit Röntgenstrahlen behandelt hat. Nur in den akuten Fällen war ein sichtbarer Erfolg zu erzielen. Blutkontrollen ergaben mit zwei Ausnahmen das Auftreten einer Leukopenie bis 50% unterhalb des Anfangswertes 2 bis 4 Wochen nach der Bestrahlung. Vermehrung der Eosinophilen in 15 Fällen. Die Polynucaleären waren in 7 Fällen vermehrt, in 8 Fällen vermindert, während die Mononucleären und Lymphocyten in fast allen Fällen eine wesentliche Verminderung zeigten. Hierin erblickt derselbe eine Bestätigung seiner Ansicht, daß die Wirksamkeit der Röntgenstrahlen bei akuter Malaria im wesentlichen auf einer Zerstörung der adenoiden Infiltrationen beruhe, da die Zellen lymphoiden Ursprungs so wesentlich, die Zellen myeloiden Ursprungs fast gar nicht beeinflußt werden. Die roten Blutzellen zeigten in 10 Fällen einen wesentlichen Rückgang, in 6 Fällen Vermehrung. Diesen Unterschied bringt Verf. mit einer intensiveren Dosierung in den letzteren Fällen in Zusammenhang. Hinsichtlich der Bestrahlungstechnik teilt Verf. die 16 Fälle in 4 Gruppen. Funkenstrecke 20—40 cm, Filter 5—10 mm Al, 2—3 MA. Wöchentlich eine, im ganzen 4—6 Bestrahlungen mit 250—1000 (französischen!) R. *Bernstein* (Danzig).

Morax, Haret, Lacan et Lifflitz: Lymphome de la conjonctive traité par la radiothérapie. (Über ein mit Strahlen erfolgreich behandeltes Lymphom der Augenbindehaut.) (*Hôp. Lariboisière, Paris.*) Bull. et mém de la soc. de radiol. méd. de France Jg. 15, Nr. 140, S. 222—224. 1927.

Mitteilung einer an sich sehr seltenen Beobachtung von isolierter Lymphomatosis conjunctivae bulbi bei einer 50jährigen, sonst offenbar völlig gesunden Frau. Diagnose auf Grund histologischen Untersuchungsbefundes. Die Geschwulst wurde unter Abdeckung der gesunden Augenpartien unter 5 mm-Al mit je 3 H in Abständen von je 1 Woche 8mal bestrahlt. Völlige Heilung ohne störende Nebenerscheinungen. Verff. weisen darauf hin, daß in der ihnen zugänglichen Literatur ein analoger, mit Strahlen behandelter Fall nicht aufzufinden sei.

Alb. Simons (Berlin).

Jugenburg, Anna: Röntgenbehandlung bei mit Hyperthyreoidismus kombiniertem Asthma. Vestnik rentgenologii i radiologii Bd. 5, Nr. 1, S. 25—30. 1927. (Russisch.)

In hartnäckigen Fällen von Asthma bronchiale findet man bei sorgfältiger Untersuchung nicht selten Funktionsstörungen innersekretorischer Organe. Die erfolgreiche Bekämpfung dieser Störungen kann mit dauerndem Sistieren der Asthmaanfälle einhergehen. So hat die Verf. in mehreren Fällen von Asthma bronchiale mit Symptomen von Hyperthyreoidismus durch Röntgenbehandlung der Schilddrüse die Patienten von ihren Anfällen befreit. *Tugendreich* (Berlin).

Cardona, Lucia: Sindromi ischialgiche e röntgenterapia. (Ischialgischer Symptomenkomplex und Röntgentherapie.) Actinoterapia Bd. 6, H. 3, S. 163—170. 1927.

Überblick über die Klassifikation der Ischiasformen und ihre Ätiologie. Cardona unterscheidet u. a. die sekundäre Ischialgie, die angeboren oder erworben durch Veränderungen in der Umgebung des Nerven (Kompression, Adhärenzen, Stauungen) ihren Ursprung hat, von der primären. 10 röntgenbestrahlte Fälle weisen darauf hin, daß sich die letztere Form sehr hartnäckig gegenüber der Röntgenstrahlung verhält, während bei der sekundären Ischias die Schmerzen rasch verschwinden. Technik: Mittelweiche Strahlung (= 25 cm Funkenlänge), gefiltert durch 1 mm Zink und $^1/_2$ mm

Digitized by Google

Al, 2 mA, 30 cm Fokushautdistanz, 15 Min. lang auf große Felder, die der Stelle des Schmerzes entsprechen und sowohl Nervenstamm wie Nervenwurzel umfassen; im allgemeinen 2 Serien. *Heinz Lossen* (Schatzalp-Davos).

Bársony, Tivadar, und László Balassa: Röntgenbestrahlung des Schädels bei Epilepsie. Therapia (Budapest) Jg. 4, Nr. 9, S. 210—211. 1927. (Ungarisch.)

Verff. beschäftigen sich schon seit Jahren mit der Röntgenbestrahlung des Schädels Epileptischer und sind mit den Erfolgen zufrieden. Sie empfehlen folgende Dosierung: $^1/_2$ mm Zn-Filter, 140—170 kV., 30 cm Fokushautabstand, je $^1/_6$ HED in 4—5 Feldern und Wiederholung dieser Serie in 6 Wochen. Einen derart behandelten Fall beschreiben sie ausführlicher: 8jähr. Pat. mit täglich 2—5maligen typischen Anfällen bessert sich auf interne Behandlung (täglich 0,06 Luminal) gar nicht. Im Oktober 1924 eine Bestrahlungsserie mit oben angegebenen Dosen. Die Anfälle wurden seltener, und Patient bleibt ca. 5 Monate beschwerdefrei, dann wieder immer häufiger werdende Anfälle, nach neuerlicher Bestrahlung wieder 4—5 Monate Besserung. Verff. glauben, daß die Bestrahlung keinen Dauererfolg leisten kann, infolgedessen müssen die Bestrahlungen zeitweise wiederholt werden. *Ratkóczi* (Budapest).

D'Istria, Antonie: Ulteriori considerazioni sui risultati della cura röntgen e sulal prognosi della paralisi infantile, sulla scorta di 32 casi curati. (Resultate der Röntgentherapie und Prognose bei Kinderlähmung, an der Hand von 32 behandelten Fällen.) (*Istit. radiol., osp. incurabili, Napoli.*) Actinoterapia Bd. 6, H. 2, S. 113—116. 1927.

In 7 Fällen (35%) ausgezeichnetes, in 5 (25%) gutes, in 5 mittelmäßiges und in 3 Fällen geringes Resultat. Bei einem 19 jährigen, wo Krankheit 13 Jahre zurücklag, kein Erfolg. 11 Fälle entzogen sich nach den ersten Bestrahlungen der Beobachtung und verschlechtern so Statistik. Es ergab sich weiter, daß, wenn auch im allgemeinen Prognose der Behandlung je besser ist, je kürzer Lähmung zurückliegt, doch manchmal bei Frühbehandelten relativ schlechte und bei Spätbehandelten unerwartet gute Resultate eintreffen. Mit Ausnahme der leichtesten Fälle sah Verf. keine Restitutio ad integrum. Diathermie wurde nicht angewendet. Es soll daher in allen Fällen eine Röntgenbehandlung unternommen und die Prognose stets mit Vorsicht gestellt werden. *Liguori-Hohenauer* (Konstanz).

Ewerhardt, F. H.: The treatment of anterior poliomyelitis. (Die Behandlung der Poliomyelitis anterior.) (*Dep. physical therapeut., Washington univ., St. Louis.*) Arch. of physical therapy, X-ray, radium Bd. 7, Nr. 4, S. 196—200. 1926.

Zur Besserung der Zirkulationsverhältnisse in der gelähmten Extremität dient die Anwendung von strahlender Wärme, Massage und elektrischer Behandlung. Auch die Erfolge der Diathermiebehandlung sind gute. Eine Überanstrengung der ohnehin geschädigten Muskeln ist zu vermeiden. Wichtig ist die Erzielung eines gewissen Gleichgewichtszustandes im Bereiche der antagonistischen Muskelgruppen zur Vermeidung von Kontrakturen und Deformitäten. Den größten Wert legt der Verf. auf die Ausführung von willkürlichen Bewegungen. So lange die Lähmung noch sehr schwer ist, treten passive Bewegungen an ihre Stelle; dabei soll von Anfang an darauf gehalten werden, daß der Patient auch aktiv mit zu innervieren versucht. Allmählich sollen dann mit fortschreitender Besserung der Lähmung die aktiven Bewegungen die passiven ganz verdrängen. — In der Röntgenbehandlung der Poliomyelitis hat der Verf. keine eigenen Erfahrungen. *Hans Taterka* (Berlin).

Compañ, Vicente: Die heutige urologische Auffassung der Röntgentherapie des Prostataadenoms. (*Hosp. de la Sta Cruz, Barcelona.*) Rev. méd. de Barcelona Bd. 7, Nr. 39, S. 269—273. 1927. (Spanisch.)

Die Röntgentherapie heilt zur Zeit die Prostatahypertrophie nicht! Verf. hat 60 Fälle verschiedenen erfahrenen Radiologen Barcelonas zur Bestrahlung überwiesen, ohne einen einzigen sicheren Erfolg zu sehen. Nur im ersten Stadium der Prostatahypertrophie kann ein Versuch mit der Strahlenbehandlung gemacht werden, ohne daß Verf. sich davon einen Erfolg verspricht. In den beiden letzten Stadien der Pro-

Digitized by Google

statahypertrophie dagegen verliert man durch die Röntgenbehandlung nur unnötig Zeit. Verf. zitiert einen von Legueu, Paris, beschriebenen Fall, bei dem eine mit Röntgenstrahlen behandelte Prostatahypertrophie schließlich carcinomatös entartete. Es wird dabei nicht auf die Möglichkeit eingegangen, daß hier primär ein Prostatacarcinom vorgelegen haben kann. Er berichtet weiter über einen Fall von Prostatacarcinom, der in operablen Zustand nach Deutschland ging, um sich dort bestrahlen zu lassen und in inoperablem Zustand wieder zurückkehrte. Eine Erschwerung der Operation nach der Bestrahlung der Prostatahypertrophie tritt nach den Beobachtungen des Verf. nur in einigen Fällen auf, kann aber dann sehr hochgradig sein. Glatte Ablehnung der Röntgentherapie als Behandlungsmethode. *Holfelder* (Frankfurt a. M.).

Bychovskij, M.: Über die Behandlung des Trachoms mit Röntgenstrahlen. Russkij oftalmologičeskij žurnal Bd. 6, Nr. 3, S. 231—237. 1927. (Russisch.)

Die Röntgenbehandlung des Trachoms kann nur dann Erfolg versprechen, wenn es möglich ist, das anatomische Substrat des pathologischen Prozesses, also die Lymphfollikel, die Infiltration und das Virus selbst zu beeinflussen. Daß Lymphfollikel durch Röntgenstrahlen beeinflußt werden können, ist längst erwiesen, doch muß bedacht werden, daß die Follikel (nach Stargard) infolge einer Schutzreaktion des Körpers entstehen, sie dürfen folglich nur zerstört werden, wenn gleichzeitig das Virus beeinflußt werden kann. Wie weit dieses letztere möglich ist, läßt sich zunächst noch nicht feststellen. Der Autor bestrahlte 37 Kranke, davon 36 Kinder. Es wurde nur ein Auge, und zwar das stärker befallene, bestrahlt, während das andere zur Kontrolle medikamentös behandelt wurde. In 8 Fällen trat schon nach 1—2 Bestrahlungen eine rasch fortschreitende Besserung des Prozesses mit Ausgang in Heilung ein, doch ließ sich in diesen Fällen auch das andere Auge gut durch Medikamente beeinflussen. In 12 Fällen verlief der Prozeß am bestrahlten Auge zweifellos bedeutend besser, als auf dem anderen, in 8 Fällen nur etwas besser. In den übrigen Fällen verlief der Prozeß auf beiden Seiten gleich. Technik: Anfangs wurden die Lider ektropioniert, das obere und untere Lid einzeln bestrahlt, wobei das andere Lid abgedeckt wurde, später wurde bei geschlossenen Lidern unter Abdeckung des Augapfels mit einer Bleiglasprothese bestrahlt. Die Dosis betrug nicht über 0,6 der HED unter 1 mm Al. Wiederholungen nach 1 Monat und mehr. In einem Falle fielen die Wimpern aus, wuchsen aber nachher von neuem, in 2 Fällen (härtere Strahlen) trat eine pericorneale Injektion und Hyperämie der Iris ein. Autor kommt zum Schluß, daß die Röntgenbestrahlung zweifellos das Trachom günstig beeinflußt, bei richtiger Technik für das Auge belanglos ist, aber nicht als Radikaltherapie angesehen werden darf. Die Vorzüge der Röntgentherapie sind das schnellere Eintreten des Effektes, die Schmerzlosigkeit der Behandlung und der Zeitgewinn. *Leopold Holst.*

Strahlenschädigungen und ihre Behandlung.

Leggett, Bernard: Radiological blood changes. (Röntgenologische Blutveränderungen.) (*St. Mark's hosp. f. the rectum, London.*) Brit. journ. of actino-therapy Bd. 1, Nr. 10, S. 19—21, Nr. 11, S. 24—25 u. Nr. 12, S. 24—25. 1927.

Von den Gefahren, denen der Röntgenologe bei seiner Arbeit ausgesetzt ist, lassen sich Dermatitis, Sterilität und Augenschädigungen sicher vermeiden, während die Möglichkeit der Blutschädigung auch bei Anwendung aller Schutzmaßnahmen noch heute besteht. Die Beurteilung der Blutschädigungsfrage ist schwierig, weil die Zahl und Zusammensetzung der Leukocyten außerordentlich wechselt, was von einer Reihe von Faktoren abhängig ist. Außerdem wissen wir bis heute wenig über die Funktion der einzelnen Arten der Leukocyten. Die Tierexperimente, die in der Nachkriegszeit wieder aufgenommen wurden, sind wegen der Ungleichheit der physiologischen Verhältnisse nicht auf den Menschen zu übertragen. Verf. weist auf die verschiedenen Fälle von Röntgentod mit Leukopenie, Zerfall der Erythrocyten, Abnahme des Hämoglobins, relativer Zunahme der Lymphocyten und Zugrundegehen der polymorphkernigen Leukocyten hin. Wichtig für die Beurteilung der chronischen Schädigungen von Röntgeno-

Digitized by Google

logen sind die Untersuchungen von Pfahler an 338 amerikanischen Röntgenologen, die allgemein als Resultat eine geringe Leukopenie mit relativer Lymphocytose und relativer Vermehrung der Erythrocyten bei gelegentlich bestehender Eosinophilie, niedrigem Blutdruck ohne klinische Symptome, allgemeiner Asthenie ergaben. In schwer geschädigten Fällen bestand ein starker Zerfall der Erythrocyten. Bemerkenswert ist ferner ein gehäuftes Auftreten von Duodenalgeschwüren und eine schwerere Schädigung bei jüngeren Röntgenologen, während langjährig tätige Röntgenologen geringere Veränderungen aufweisen. Die Untersuchungen von Amundsen ergeben Blutveränderungen auch bei Personen, die nicht direkt mit Strahlen in Verbindung kommen. Die 3jährigen Beobachtungen am Autor selbst zeigen nur eine relative Vermehrung der Lymphocyten und Verminderung der Leukocyten und ergeben auch nach elektrischer Shockwirkung keine wesentliche Änderung des Blutbildes. Da die Röntgenstrahlen eine Wellenbewegung sind, liegen Vergleiche mit Wellenbewegungen anderer Wellenlängen nahe. Der Vergleich zeigt: Radium verursacht die gleichen Blutveränderungen wie Röntgenstrahlen, Ultraviolettlicht ergibt eine relative Vermehrung der Lymphocyten mit Verminderung der polynucleären Leukocyten und Eosinophilen bei einer geringen Leukopenie, die über 2—3 Tage besteht. Die Beobachtungen bei gewöhnlichem Licht, sowie bei elektrischen und Hertzschen Wellen sind bisher nicht eindeutig. Ob die Blutveränderungen nach Röntgenbestrahlungen auf die Strahlen selbst zurückzuführen sind, ist vor allem nach den Amundschen und Pfahlerschen Untersuchungen fraglich. Ebenso wenig lassen sich nitrose Gase und Ozon als sichere Ursache der Schädigung annehmen. Wahrscheinlich ist, daß elektrostatische Einflüsse eine gewisse Rolle spielen. Die Beobachtung, daß in der Erholungsphase die Veränderungen ausgeprägter sind, als während der Arbeit, erscheint von großer Bedeutung. Verf. glaubt dies auf einen Ausgleich der Neubildung und Zerstörung durch die Strahlen zurückführen zu sollen. *Gotthardt* (München).

Ogloblin, A.: Über Röntgenschädigungen und operative Eingriffe in den geschädigten Gebieten. Vestnik rentgenologii i radiologii Bd. 5, Nr. 1, S. 67—71. 1927. (Russisch.)

1916 wurde ein 36 Jahre alter Mann wegen Pruritus in der Analgegend in einer Leningrader privaten Klinik mittels Röntgenstrahlen behandelt und erhielt im Laufe etwa 1 Jahres 23 Einzelbestrahlungen (Angaben über Technik und Dosierung fehlen). Bei den letzten Bestrahlungen klagte Patient über heftige Schmerzen in der Analgegend, worauf ihm eine Heilsalbe verordnet wurde, nach deren Anwendung eine Geschwürsbildung an der bestrahlten Stelle sich zu entwickeln begann, die 6 Jahre lang anhielt. Das entstandene Geschwür war umfangreich, tief und sehr schmerzhaft; 1922 vernarbte es bis auf kleine Ulcera und verengte den Anus, so daß ein Anus praeternaturalis vom Colon sigmoideum aus am Bauch angelegt werden mußte. In diesem Zustand kam er zum Autor in die Behandlung. Die in 2 Sitzungen vorgenommene Hautplastik am Anus (halbkreisförmige Incision, Hautlappen von der Hüfte) zeigte wiederholtes Absterben eines Teils des Transplantats, infektiöse Eiterbildung und sehr langsame Heilungstendenz. Darauf erst Schluß der Anus praeter.-Öffnung. Verf. fordert, daß man in solchen Fällen von Gewebeschädigung durch Röntgenstrahlen nach Lexer und Ch. Porter transplantieren soll: zunächst abwarten, bis sich gesunde Granulationen ausbilden, darauf erst Lappenplastik. *R. Gassul* (Kasan).

Marquès, E.: Epithélioma chez un radiologiste guéri par la méthode du professeur Bordier. (Epitheliom bei einem Röntgenologen, geheilt nach der Methode von Bordier [Lyon].) Presse méd. Jg. 35, Nr. 59, S. 924—925. 1927.

Bei einem 54jährigen Röntgenologen, der sich seit 23 Jahren ausschließlich mit der Radiologie beschäftigt, entwickelte sich eine leichte Folliculitis an dem linken Nasenflügel. Es entstand ein kleines Ulcus, das spontan abheilte. An demselben Nasenflügel bestand seit mehreren Jahren eine kleine narbenartige Hautatrophie, obwohl hier nie eine Verletzung stattgefunden hatte. Nachdem Patient als Folge einer Hochgebirgstour einen Sonnenstich im Gesicht davongetragen hatte, veränderte sich das Aussehen der narbig veränderten Stelle, die eine Neigung zu einer das Hautniveau überragenden Wucherung zeigte. Es bildeten sich oberflächliche Hautcapillaren, kleinste Epithelwucherungen und Hyperkeratosen. Die Diagnose des Dermatologen lautete auf Hautcarcinom und es wurde die Behandlung mit Elektrokoagulation

Digitized by Google

empfohlen, die von französischen Autoren besonders bevorzugt wird. Röntgen- oder Radiumtherapie wurde wegen Gefahr der Reizung zu weiterem Fortschreiten abgelehnt. Nach der Koagulation durch Prof. Bordier stieß sich der krankhafte Herd im Laufe einer Woche ab und die nun entstandene Narbe zeigte nicht mehr das vorher auffallende atrophische Äußere, sondern machte einen vollkommen normalen Eindruck und lag etwas tiefer als das Niveau der umgebenden Gewebe. — Die Elektrokoagulation nach Bordier verdient gegenüber der früher geübten Effluvienbehandlung mittels Hochfrequenzapparaten den Vorzug, da sie eine wesentlich schonendere Methode darstellt und eine genauere Abgrenzung der Wirkung gestattet. Die durch Hochfrequenzeffluvien geschädigten Zellen können die Ursache neuer carcinomatöser Herde werden und es ist diese „rohe" Methode daher bei durch Strahlenschädigung entstandenen Epitheliomen unbedingt zu vermeiden. Die Effluvienbehandlung hat außerdem den Nachteil der geringen Tiefenwirkung. *Kaull* (Wilhelmshaven).

Groover, Thomas A., A. C. Christie, E. A. Merritt and F. O. Coe: Roentgen pleuropneumonitis. Southern med. journ. Bd. **20**, Nr. 2, S. 153—158. 1927.

Vgl. dies. Zentrlbl. **2**, 636.

Die Bezeichnung Röntgen-Pleuropneumonitis wurde in Amerika zuerst von Desjardins gebraucht für Lungenveränderungen als Folge therapeutischer Thoraxbestrahlungen. Sie treten häufiger als meist angenommen wird auf, seit der Verwendung höherer Spannungen, starker Filterung, großem Abstand, großen Feldern und höherer Dosis. Die 3 letzten Bedingungen sind dabei die ausschlaggebenden. Bei allen beobachteten Fällen von Pleuropneumonitis bestand eine Hautreaktion 2. Grades! Schwächliche oder frischoperierte Kranke neigen anscheinend am meisten dazu. Verff. fanden die Pleuropn. oft schon nach der 1. Bestrahlungsserie, während Desjardins bei etwa gleicher Technik erst nach mehreren Serien diese sah. Pathologisch-anatomisch sind die Lungen dichter und schwerer schneidbar; mikroskopisch findet sich ein der Anschoppung ähnliches Bild, die Alveolen sind mit zellreichem Exsudat gefüllt, die Alveolarwand stark durchblutet und verdickt, das Bindegewebe ist in späteren Stadien vermehrt, die Lunge bietet das Bild einer Fibrose. Ein Pleuraerguß ist nicht gewöhnlich. Die ersten Symptome sind etwa 3—6 Wochen nach der Bestrahlung ein trockener Reizhusten, später bisweilen Schmerzen und eine gewisse Atemnot. Dabei fühlen sich die Patienten nicht krank und gewöhnen sich allmählich an den Zustand. Radiologisch findet sich eine verminderte Ausdehnungsfähigkeit mit Zwerchfellhochstand und mediastinaler Verziehung; die Lungenfelder sind, am meisten in der Hilusgegend, diffus getrübt. Ganz allmählich können alle Symptome zurückgehen, eine Pleuraadhäsion bleibt. Bei einzelnen Fällen blieb eine dauernde beträchtliche Schrumpfung zurück und einige Jahre nach der Bestrahlung brachen einmal mehrere Rippen, die wohl ebenfalls geschädigt waren. Bei der Diagnose muß etwaige Metastasenbildung beachtet werden, jedoch ist die Entwicklung der Pleuropn. mit Schrumpfung meist rascher und das Allgemeinbefinden weniger gestört als bei Metastasierung. Todesfälle haben Verff. selbst nicht beobachtet, auch keine Neigung zu Infektion und Zerfall. Verff. ziehen aus ihren Untersuchungen die Folgerungen, daß die Pleuropn. keine seltene Komplikation intensiver Thoraxbestrahlung ist, besonders wenn eine starke Hautreaktion bestand. Sie verlangen bei allen Bestrahlten, besonders vor Nachbestrahlungen, genaue Untersuchung, vor allem Röntgenkontrolle. Von derem Ergebnis muß die Vornahme weiterer Bestrahlung und ihrer Dosierung abhängig gemacht werden. Die Möglichkeit einer Tiefenschädigung darf aber nicht dazu führen, eine Bestrahlung überhaupt zu unterlassen.

In der Diskussion erwähnte Samuel (New Orleans), daß er wegen der Pleuropneumonitis keine Tiefentherapie bei Brustwandtumoren mehr anwendet. — Keith (Louisville) ist froh, daß die meisten amerikanischen Röntgenologen die „Deutsche Hochspannungstechnik" nicht annahmen. Er sah lokale Pleuropneumonitis auch im Gebiet röntgenbestrahlter Lungen mit 100 KV-Technik, nicht im Bereiche der Radium-Spickbestrahlung. — Groover betont zum Schluß, daß die Hauptursache nicht die Spannung, sondern Abstand, Feldgröße und Dosis ist. *Goette* (Heidelberg).

Digitized by Google

Radioaktive Substanzen.

Allgemeine Technik der Anwendung radioaktiver Substanzen (einschl. Dosimetrie und Bestrahlungsmethoden).

Mallet, Lucien: Les applications de l'ionomicrométrie à la pratique de la curiethérapie des cancers. (Die Ionomikrometrie in der Praxis der Radiumbehandlung der Carcinome.) Cancer Jg. 4, Spez.-Nr., S. 179—195. 1927.

Die Messung der Radiumintensität hat viel größere Schwierigkeiten bereitet als die der Röntgenintensität. Die Ionometer waren nicht genügend zu isolieren, auch hatten sie eine zu große Kapazität. Der Autor hat deshalb mit Gaston Danne zusammen ein Instrument konstruiert, das nur etwa 1 cbcm groß ist und exakte Messungen zuläßt. Mit dem neuen Instrument wurden erneut die Isodosen verschiedener Radiumpräparate gemessen. Sie zeigen im allgemeinen den bekannten Verlauf. Mallet empfiehlt statt der linearen Präparate diskontinuierliche, weil dabei die prozentuale Tiefendosis gebessert werde. Soll eine Fläche mit mehreren Präparaten bestrahlt werden, so müssen die in der Mitte gelegenen Präparate größeren Abstand haben, wenn eine gleichmäßige Dosierung erzielt werden soll. Die Radiumpräparate kommen also auf eine Kugelschale zu liegen. Auf diese Weise läßt sich auch eine ganz gleichmäßige Tiefendosierung erzielen. Bei Radiumpunktur sollen die Nadeln ringförmig gesetzt werden, weil sonst keine Homogendurchstrahlung zustande kommt. Was nun die Beziehungen betrifft zwischen der Strahlenenergie und der biologischen Dosis, so sind in dieser Hinsicht die Angaben in Frankreich ungenügend; vor allem gilt das für die Außenbestrahlungen. Entscheidend für die Dosis ist allein die in einem bestimmten Gewebsabschnitt absorbierte Energie und diese läßt sich nur messen an Ort und Stelle. Als Eichbedingungen gelten: 10 mg Radiumelement, gefiltert mit 2 mm Platin, 2 cm lang, 2 cm von der Wand des Elektroskops entfernt. Einheitsmaß 100 mg-Stunden = 1 D (Dominici). Es folgen die Angaben, welche auch Proust mitteilt (s. oben) und Betrachtungen über den Wert der Isodosenkurven für die Radiumtherapie, sei es der internen, sei es der externen Anwendung. Kurze Besprechung der verschiedenen Anwendungsgebiete. Die Radiummenge schwankt je nach dem Sitz der Erkrankung, sie muß erheblich sein, wenn tiefe Tumoren in Frage kommen. Zum Schluß wird betont, daß das dosimetrische Problem nur ein Teil der großen Aufgabe der Krebsheilung umfasse, aber einen der wichtigsten. *Lahm.*

Proust, R.: Les mesures iono-micrométriques. (Ionomikrometrische Messungen.) Cancer Jg. 4, Spez.-Nr., S. 164—167. 1927.

Wenn man fokal bestrahlt und z. B. eine Dosis von 30 mg Radium 11 Tage anwendet, so weiß man, daß die emittierte Energie etwa 60 Millicurie détr. entspricht. Damit ist für den Uterus etwa die Toleranzdosis erreicht. Völlig unzureichend wird eine solche Dosisangabe, wenn es sich um Oberflächenbestrahlungen handelt. Es ist deshalb notwendig ein anderes Maß zu finden, welches angibt: 1. die Größe der Intensität, welche 1 qcm der Haut empfängt, 2. die Größe der Dosis in jeder der darunter gelegenen Schichten. Derartige Messungen lassen sich mit dem Ionomikrometer von Mallet und Danne ausführen. Dabei wurde aber folgende Vereinfachung zugrunde gelegt: a) Als Eichmaß gilt ein Abstand von 2 cm zwischen der Oberfläche des Meßinstruments und dem Radiumröhrchen; b) die Messung selbst geschieht nicht in einer bestimmten Entfernung, sondern am Rande derselben, d. h. der Mittelpunkt der Meßkammer liegt $^1/_2$ cm weiter als dem angegebenen Abstand entspricht. Für den praktischen Betrieb wird ein weiteres Eichmaß eingeführt: die Intensität eines Radiumröhrchens von 10 mg Elementgehalt, das mit 2 mm Pt gefiltert ist und sich in 2 cm Abstand von der Haut befindet. Diese Intensität wird mit $\frac{10\,\text{mg}}{\text{c. é.}}$ (c. é. = conditions d'étalonnage = Eichbedingungen) bezeichnet. Sie entspricht etwa 1 mc. détr. in 24 Stunden und könnte in 13 Tagen 1 Erythem, in 24 Tagen eine Radiodermatitis (epi-

Digitized by Google

dermite) hervorrufen. Das neu eingeführte Eichmaß wird als „Äquivalenzdosis" bezeichnet; die Tiefendosen werden in Prozenten derselben bestimmt. Was Mallet und Proust als D (Dominici) bezeichnet haben, entspricht 100 mg-Stunden; 17 D entsprechen einem einfachen, 32 D einem maximalen Erythem (= 13 bzw. 24 mc. détr.). Hat man nun einen großen Radiumträger für Oberflächenbestrahlung, in dem 15 Präparate von je 10 mg Element gleichmäßig verteilt sind, so ist die Äquivalenzdosis in 2 cm Abstand pro Quadratzentimeter Haut immer nur 1 mc. détr. Der Apparat könnte also 17—32 Tage liegenbleiben, um ein volles Erythem zu erzeugen. Im allgemeinen werden aber Radiumpräparate von 5—6 mg Gehalt bevorzugt, welche die doppelte Zeit zur Anwendung kommen. Da die „D"-Zahlen für eine Filterung mit 1 mm Pt gelten, so können die Dosen bei Verwendung von 2 mm Pt auf 24 und 40 D gesteigert werden. Auch ein Vergleich der Röntgen- und Radiumdosen auf dieser Basis ist möglich. 1 R nach Solomon entspricht der Ionisation von 1 g Radium in 1 Sekunde bei 2 cm Abstand. Da 1000 mg-Stunden = 10 D ist, so ist 1 D = 360 R. Da die Erythemdosis bei 4000—7600 R liegt, so entspricht sie 11—21 D. Daraus geht hervor, daß die Härte der Strahlung eine entscheidende Rolle für den biologischen Erfolg spielt. Es muß deshalb jede Dosisangabe die Qualität der Strahlung enthalten.
Lahm (Chemnitz).

Novák, F. V.: Applikation und Dosierung der Radium-Emanation und des Radiumsalzes. Časopis lékařů českých Jg. **64**, Nr. 22, S. 873—876. 1927.

Die Anwendung des Radiums ist sowohl in fester Form als Salz, als auch als Emanation berechtigt. Beide Arten haben ihre Vor- und Nachteile. Die Herstellung von Emanation ist nur dann ökonomisch, wenn große Radiummengen zur Verfügung stehen. Notwendigkeit einer genauen Dosierung. Als Einheit soll nur ein Maß verwendet werden, welches die Menge der verbrauchten Energie ausdrückt und welches sowohl für Radiumsalz als auch für Emanation gilt. Dieser Forderung entspricht am besten der von Regaud eingeführte Begriff des millicurie detruit. *Herrnheiser* (Prag).

Wassmer, Eugène: L'injection gazeuse de l'émanation du radium (Radon). (Gasinjektionen von Radiumemanation [Radon].) (*Radium inst. suisse du centre anticancéreux, Genève.*) Journ. de radiol. et d'électrol. Bd. **11**, Nr. 6, S. 327—328. 1927.

Radiumstrahlen können noch mehr ausgenutzt werden, wie es schon geschieht. Die α-Strahlen haben eine große Bedeutung (90%) dabei. Die Injektion dürfte die Anwendungsform der Wahl sein. Jedoch haften ihr verschiedene Nachteile an: Die intravenöse Injektion ist sehr wirksam, jedoch verteilt sich die Wirkung auf den ganzen Organismus; es wird nun das Bedürfnis bestehen, die Wirkung gewissermaßen zu zentralisieren. Der Preis solcher Injektionen von Radiumsalzen ist sehr hoch, Unreinheiten lassen sich nicht vermeiden, können toxisch wirken. Bei der intravenösen Anwendung von Radiumemanation sind auch Grenzen gesetzt; der Sättigungsgrad spielt eine Rolle, die Träger der Emanation, seien es organische Substanzen, mineralische, Öle, kolloidale Präparate, Serum usw., sind unvollkommen in bezug auf Aufnahme der Emanation, auch gefährlich durch die Shockwirkung. Aus dieser Erwägung heraus entstanden die Versuche mit Gasinjektionen von Radiumemanation. Die Dosis, welche injiziert werden soll, ist in einer kleinen Kapsel oder in einer Glasnadel untergebracht, welche im Injektionskanal durch eine geeignete Vorrichtung zerbrochen werden kann. Die sterilisierte Spritze wird mit der isotonischen Sodalösung gereinigt, etwas Flüssigkeit zurückbehalten, die Kanüle in die Vene eingeführt, Blut angesaugt, 2—2,5 ccm, dann durch die Vorrichtung die radioaktive Kapsel zerbrochen, das Radium ist frei und Radium plus Blut kann injiziert werden. Die Technik hat im schweizerischen Radiuminstitut von Genf sehr befriedigt. *Engelmann* (Bad Kreuznach).

Halberstaedter, L.: Intrakorporale Radiumbehandlung. Einlage-, Nadel-, Spickverfahren und biologische Grundlagen. Strahlentherapie Bd. **26**, H. 1, S. 20—44. 1927.

Verf. gibt zunächst eine kurze Übersicht über die Entwicklung der intrakorporalen, speziell der intratumoralen, Radiumbehandlung. Die ersten Ansätze für jede mögliche

Digitized by Google

Einverleibungsart fallen bereits in die Jahre von 1903—1910. Erst der neueren Zeit blieb ein systematischer weiterer Ausbau und eine Verwendung in größerem Umfange vorbehalten. Es bestehen zur Zeit folgende Möglichkeiten der intrakorporalen Anwendung radioaktiver Substanzen: 1. Nach Art der Substanz: I. Verhältnismäßig langlebige Substanzen, die während der Behandlungszeit ihre Aktivität praktisch nicht ändern können (die angeführten Zahlen bedeuten die Halbwertszeit): Radium (2000 Jahre), Mesothorium (5,5 Jahre). II. Verhältnismäßig kurzlebige Substanzen, bei denen das Abklingen der Aktivität während der Bestrahlung in Betracht kommt: Radon (3,85 Tage), Thorium X (3,65 Tage), Aktinium X (10, 2 Tage). III. Mittelstellung: Radiothor (737 Tage). 2. Nach Art der angewandten Strahlung: A. Reine oder überwiegende Gammastrahlung durch Verwendung von Schwerfiltern entsprechender Dicke; möglich bei Gruppe I und II. B. Gamma- + Betastrahlenwirkung durch Anwendung dünnerer Filter; ebenfalls bei Gruppe I und II. C. Überwiegende Beta- + Alphastrahlung durch Fortfall der Filtrierung; praktisch nur bei Gruppe II. 3. Nach der Länge der Applikationszeit: α) Temporäre Belassung unter Entfernung der strahlenden Körper nach verschieden langer Zeit: I. II. A. und B. (Hülle und Vorrichtung zum Wiederentfernen notwendig). β) Dauernde Belassung: II. A., B., C. (jede Form möglich: Lösungen, Aufschwemmungen, Salben, Pulver, zur Injektion oder Einführen von Capillaren aus Glas und Metall, Stäbchen mit oder ohne Filter; Vorrichtungen zur Entfernung unnötig). — Aus der großen Fülle der vorliegenden Forschungsergebnisse, die sich auf die biologischen Wirkungen der Radiumstrahlen beziehen, führt Verf. die wesentlichsten der sich auf die direkte Wirkung auf die Zelle erstreckenden an (Versuche an Trypanosomen, Spirochäten, Protozoen, an in vitro gezüchtetem Gewebe, experimentelle Untersuchungen an Carcinomgewebe in vivo und in vitro usw.). Ferner werden die Ergebnisse der Untersuchungen an verschiedenen Geweben nach Einführen von Capillaren, Nadeln, und Stäbchen beschrieben (Lacassagne, Dobrowolskaja, Failla, Bagg, Cutler, Halberstaedter und Takeda, Halberstaedter und Creutzfeld, Halberstaedter und Meissner) sowie die Untersuchungen von Blauel an menschlichen Tumoren (Mammacarcinom) nach Einbettung von Radiumröhrchen. Im klinischen Teil bleibt bei der Einführung des Radiums in Körperhöhlen unter Benutzung natürlicher Zugänge das in erster Reihe hierhin gehörige Uteruscarcinom unberücksichtigt. Von den Anwendungsmöglichkeiten dieser Art der intrakorporalen Radiumapplikation werden erwähnt: Einlegen von Radium in die Keilbeinhöhle zur Behandlung von Hypophysentumoren. Es genügt, von der Nase her in der vorderen Wand der Keilbeinhöhle eine so große Öffnung anzubringen, daß das Radiumröhrchen eingelegt werden kann, welches dann durch Tamponade in situ gehalten wird. Die häufig geäußerte Furcht vor Schädigung des N. opticus ist bei dieser Art der Technik unbegründet. Die in Betracht kommenden Dosen sind 240 mgh in mehrwöchigen Abständen oder 500 mgh mit noch größeren Pausen wiederholt, evtl. mit Röntgenbestrahlungen von außen her kombiniert. Verf. konnte an einer Reihe von eigenen Fällen die von Hirsch (1911) und Quick (1920) berichteten befriedigenden Resultate bestätigen (gemessen am Rückgang der Sehstörungen). Das Einlegen von Radium in die Kieferhöhle bei malignen Oberkieferneubildungen ist häufig auf einfache Weise möglich. Dauererfolge sind, auch in Verbindung mit äußerer Bestrahlung, offenbar selten. Nach Muir scheint die chirurgische oder Koagulationsbehandlung mit nachfolgender Einlage von Radiumröhrchen bei Dosen von 4000—5000 mgh bessere Resultate zu versprechen. Radiumeinlagen in den Nasenrachenraum mit Hilfe biegsamer Drahtansätze oder Seidenfäden sind bei malignen Neubildungen, besonders bei Sarkomen, in Verbindung mit Bestrahlungen von außen her, häufig sehr wirksam und deshalb empfehlenswert. Die Einführung von Radiumröhrchen in den Larynx ist sehr schwierig. Einführen von der Nase her oder durch Intubation, Fensterung des Kehlkopfknorpels, Laryngofissur oder Einführen durch die Tracheotomieöffnung sind die möglichen Wege. Die Resultate beim Larynxcarcinom sind wenig befriedigend und vorläufig schlechter als die mit Röntgenbestrahlung oder die mit Radiumdistanzbehandlung von außen her erreichbaren. Beim Oesophaguscarcinom wird (infolge der Unmöglichkeit einer anderen Therapie) bisher immer wieder auf die Radiumeinlage zurückgegriffen. Diese kann auf verschiedene Weise erfolgen: 1. durch Anwendung von Oesophagussonden; 2. durch einfaches Schluckenlassen am Seidenfaden unter Leuchtschirmkontrolle; 3. durch Verschluckenlassen eines Leitfadens, der im Darm festgehalten wird und zur Leitung einer Einführungssonde dient; 4. durch Einlegen mittels Oesophagoskops; 5. nach Anlegen einer Magenfistel durch Befestigung des Radiums an einem „Faden ohne Ende". Die Filterung darf nur reine Gammastrahlung zur Wirkung kommen lassen, muß also aus 1,5 mm Messing oder 1 mm Platin und einem Gummiüberzug bestehen. Ergebnisse in der Regel nur vorübergehende Besserungen. Von den meisten Autoren werden Dosen von 1200—1500 mgh nicht überschritten. Über Dauerheilungen bis zu 14 Jahren berichtet Guisez. Er gibt in 7—8 Sitzungen mit 2tägigen Intervallen insgesamt 5000 mgh. Simone Laborde verabreicht 3000 mgh auf 7—8 Sitzungen verteilt. De Nabias kombiniert eine 5 Tage lang dauernde, ununterbrochene intraoesophageale Radiumapplikation von 2400 mgh mit einer 25 Tage lang dauernden, kontinuierlichen Radiumdistanzbehandlung von außen her, wobei er in einem Falle einen ausgezeichneten Erfolg aufzuweisen hatte. Beim Rectumcarcinom

Digitized by Google

liegen die Verhältnisse ähnlich wie beim Oesophaguscarcinom. Die Radiumpräparate können in Sonden oder an biegsamen Kupferdrähten armiert unter Leitung des Fingers in die Striktur eingeführt werden oder mittels Rektoskops. Verf. bevorzugt, nach Anlegen eines Anus praeternat. in Anlehnung an die von Case angegebene Methodik 5 Röhrchen à 10 mg RaEl in 2,0 Messingfilter + Gummischlauch für 50 Stunden hintereinander, mittels eines vom Anus praeternat. zum natürlichen After hindurchgezogenen Fadens, einzulegen. Trotz zahlreicher günstiger Einzelerfolge sind die mittels des Einlageverfahrens erzielten Resultate unbefriedigend. — Die eigentliche intratumorale Behandlung wird im allgemeinen entweder mittels Radoncapillaren oder Thor × Stäbchen mit oder ohne Goldfilter, die im Tumor liegen bleiben oder mittels radium- bzw. mesothoriumhaltiger Platinnadeln, die vorübergehend belassen werden, ausgeführt. Die Vorteile der Radoncapillaren und der Thor X-Stäbchen sind: das kleine Kaliber, Fortfall eines stärkeren Fremdkörperreizes im Gewebe, Fortfall von Befestigungsvorrichtungen, Möglichkeit ambulanter Behandlung, Unmöglichkeit eines Verlustes kostbarer Substanz. Nachteile der Nacktstäbchen- oder Capillaren sind die auf der starken β-Strahlung beruhenden Nekrosen um die Strahlenträger herum, die sich durch Anwendung von Goldcapillaren vermindern lassen. Die Goldcapillaren können allerdings eine größere Fremdkörperwirkung im Gewebe ausüben. Platinnadeln mit Radium oder Mesothorium müssen zur Erzielung reiner Gammastrahlung 1 mm Wandstärke besitzen. Bei 0,5 mm Wandstärke, wie sie von Regaud empfohlen wird, erhält man überwiegende Gammastrahlung und nur die härtere Betastrahlung. Der Vorteil des Nadelverfahrens gegenüber dem Spickverfahren ist: reine oder überwiegende Gammastrahlung, Fortfall von Fremdkörperreiz nach Entfernung der Nadeln. Nachteil: Notwendigkeit einer Fixierung (oft sehr schwierig!), Möglichkeit von Substanzverlust, größere Unbequemlichkeit während der Behandlung, Notwendigkeit stationärer Behandlung. — Für die intratumorale Behandlung sind besonders geeignet: alle oberflächlich gelegenen, nicht zu ausgedehnten, gut abgrenzbaren Tumoren. Hierzu gehören fast alle in der Haut und im subcutanen Gewebe gelegenen Tumoren einschließlich des Carcinoms der Vulva und des Penis, ferner Drüsenmetastasen, Carcinome der Mund- und Rachenorgane, primäre und Rezidivtumoren der Mamma, besonders bei Männern. Erweitert kann das Anwendungsgebiet der intratumoralen Behandlung durch Kombination mit chirurgischen Maßnahmen werden, wobei die Schaffung eines Zuganges zu jedem Tumor durch Freilegung desselben zum Zwecke der Nadel- und Capillarbehandlung angestrebt wird. Ein derartiges Verfahren ist im größeren Maßstabe beim Rectumcarcinom von Neumann und Coryn ausgearbeitet. Auch bei Blasentumoren und Prostatacarcinomen wird die Radiumchirurgie in größerem Umfange bereits zur Anwendung gebracht (Waters, Keyes, Dean, Barringer, Gandy und van Dooren). — Der Behandlung des Zungencarcinoms räumt Verf. einen breiteren Raum ein im Hinblick auf die besondere Bedeutung, die der intratumoralen Radiumapplikation auf diesem Gebiete der Carcinomtherapie offenbar zukommt. *Alb. Simons* (Berlin).

Handley, W. Sampson: Über die Einkreisungsmethode bei Verwendung eingebetteter Radiumröhrchen. (*Middlesex Hosp., London.*) Strahlentherapie Bd. 25, H. 4, S. 636—643. 1927.

Es sind besonders drei irrige Voraussetzungen, die die Radiumbehandlung vielfach versagen lassen. Die erste ist, daß irgend ein größeres Stück oder ein Knötchen malignen Gewebes in seiner ganzen Ausdehnung homogen sei und deshalb zu seiner Zerstörung unbedingt einer durch seine ganze Masse hindurch gleichmäßig verteilten Strahlenintensität bedürfe. Nach den Untersuchungen des Verf. hat jedoch jede Ansammlung von Krebszellen einen ganz bestimmten Daseinscyklus und neigt spontan zu degenerativen und bindegewebigen Veränderungen. Diese Degeneration erstreckt sich immer auf die zentralen Geschwulstpartien, während die peripheren Teile lebhaft weiter wachsen. Es ist deshalb einleuchtend, daß die im Abstreben begriffenen Geschwulstpartien, d. h. das Zentrum der Tumoren, einer kleineren Strahlendosis erliegen als die besonders vitalen peripheren Teile. Ebenso ist es einleuchtend, daß die Vernichtung einer sichtbaren und palpabelen malignen Gewebsmasse nicht ebenso wichtig ist wie das Aufhalten der weiteren Ausbreitung der Krankheit. — Die zweite Täuschung besteht in der Annahme, daß die Ausdehnung eines gegebenen Einzelherdes malignen Gewebes durch die groben Methoden der Inspektion und Palpation abgegrenzt werden kann. In Wirklichkeit dehnt sich meist um die sicht- und fühlbaren Grenzen eines Tumors herum eine Zone von erheblichem Durchmesser auf, in der überall, in lebhaftem Wachstum begriffene, maligne Zellen verstreut sind. — Die dritte falsche Annahme ist, daß man mit einer nach allen Richtungen uniform vor sich gehenden Ausdehnung des Krankheitsherdes rechnet. Dies ist aber nicht der Fall. Die Tumoren

Digitized by Google

wachsen mit Vorliebe im lockeren Bindegewebe weiter und respektieren dichte Gewebe, z. B. Haut und Fascien, bis zu einer gewissen Grenze zunächst. — Unter Berücksichtigung dieser vorerwähnten Tatsachen hat Verf. eine radiumchirurgische Methode ausgearbeitet, die in erster Linie das Ziel verfolgt, durch Versenken von Radiumröhrchen ins Gewebe ein Weiterwachsen der Geschwulst zu verhindern, den Tumor also gleichsam einzukreisen. Der palpabele Tumor selbst bleibt zunächst unangetastet. Mitunter bildet er sich von selbst zurück unter der ihn, von den im Umkreise eingebetteten Röhrchen, erreichenden Strahlung. Ist dieses nicht der Fall, so wird er nach ca. 6 Wochen selbst in Angriff genommen, indem entweder Radiumröhrchen unter ihm eingebettet werden oder, noch besser, indem ein kleinerer Ring von Radiumröhrchen in seinen peripheren Partien eingebettet wird. — Es werden unter Beifügung von Abbildungen und Krankengeschichten 4 Fälle von Sternumrezidiven nach operiertem Mammacarcinom beschrieben, bei denen die Methodik mit beachtenswertem Erfolge zur Anwendung gelangte. *Alb. Simons* (Berlin).

Bruzau et Ferroux: Principes et dispositifs de la curiethérapie à distance. (Prinzipien und Anwendungsart der Radiumfernbestrahlung.) (*Laborat. Pasteur, inst. du radium, univ., Paris.*) Cancer Jg. 4, Spez.-Nr., S. 146—164. 1927.

Die Radiumfernbestrahlung tritt dort in ihr Recht, wo die anderen Methoden der Radiumbehandlung versagen. Selbstverständlich kann sie auch als ergänzende Methode angewandt werden, zumal die harte γ-Strahlung die härteste heute verwendete Röntgenstrahlung an Wirksamkeit übertrifft. Im übrigen stehen sich aber die Indikationen der Röntgentiefentherapie und der Radiumfernbestrahlung durchaus nahe, wie denn auch die physikalischen Gesetze für beide dieselben sind. (Auseinandersetzung des Quadratgesetzes, der Absorption, der Homogenbestrahlung durch Vergrößerung des Abstandes, Verbesserung der Diffusion, Erhöhung der Filterung, Vermehrung der Felder usw.) Der Radiumträger besteht aus einem Messingkasten von 135×110 mm Fläche und 10 mm Höhe; die Filterung der 80 Radiumröhrchen, welche in den Ecken verteilt sind, beträgt 0,5 mm Pt. Eingeschlossen ist dieser Träger in einen Bleikasten von 6 cm Wandstärke, aufgehängt in einer frei beweglichen Gabel. (Gewicht etwa 80 kg.) Der ganze Apparat wird nun wie der Kasten einer Röntgenröhre gehandhabt und genau in der gleichen Weise auf die Felder der Haut — mit Tubus usw. — aufgesetzt. In dem 2. Teil der Arbeit folgen nun Mitteilungen über die Feldstärke dieser Radiumträger. In Form von Kurven (Isodosen) sind sie aufgezeichnet. Ihr Verlauf entspricht ganz den bekannten Bildern. Die Messungen geschahen mit einem Elektrometer nach Curie. Bezüglich der Dosierung und Dosisangaben steht der Verf. auf dem Standpunkt, daß keine neuen Begriffe eingeführt werden sollten. Es genügt, die Dosen nach elektrostatischen Einheiten oder nach Erg (absorbierte Energie pro Raumeinheit) anzugeben. Es bleibt aber in jedem Falle notwendig anzugeben: die Zahl und Anlage der Radiumdepots, die Art und Dicke der Filterung, die Dauer der Bestrahlung und die Größe der angewandten Intensität in Gramm-Stunden oder Millicurie détruit. *Lahm* (Chemnitz).

Dautwitz: Die äußere Bestrahlung mit radioaktiven Körpern mit Ausschluß der gynäkologischen Erkrankungen. (*18. Kongr. d. dtsch. Röntgen-Ges., Wiesbaden, Sitzg. v. 28.—30. IV. 1927.*) Fortschr. a. d. Geb. d. Röntgenstr. Bd. **36**, Kongreßh., S. 58—60 u. 62—63. 1927.

Vgl. dies. Zentrlbl. **3**, 868.

Spezielle Therapie mit radioaktiven Substanzen.

Maligne Tumoren.

Zanotti, Guido: Contributo clinico e considerazioni tecniche sulla radiumterapia degli epiteliomi. (Klinischer Beitrag und technische Erwägungen zur Radiumbehandlung der Epitheliome.) (*Sez. chir., RR. sped., Livorno.*) Radiol. med. Bd. **14**, Nr. 7, S. 584—590. 1927.

Bericht über 5 mit gutem Erfolg behandelte Fälle, von denen 2 Rezidive nach

Digitized by Google

Operation betrafen und die übrigen 3 wegen ihrer Lokalisation und ihrer Ausdehnung als inoperabel angesehen werden mußten. Die verwendeten Dosen schwanken zwischen 26,7 und 72 mcd, bei einer Bestrahlungsdauer von 7—18 Tagen, und basieren auf Untersuchung des histologischen Typus, der Mitosenzahl und der Beschaffenheit des Stromas gemäß den Angaben von Proust und Nabias. Obgleich die grundlegende Bedeutung letztgenannter Untersuchungen für die Festlegung der Behandlungsdauer anerkannt wird, wird auf der anderen Seite doch die Unmöglichkeit betont, einen genauen karyokinetischen Index für einen Tumor aufzustellen, weil genügend ausgedehnte Untersuchungen der verschiedenen Tumorpartien im Einzelfalle nicht praktisch auszuführen sind. — Obgleich in 2 Fällen die Tumoren nachweislich sich bis auf die knöcherne Unterlage erstreckten, kam es nicht zu Radionekrosen der Knochen. Verf. führt dies auf starke Filterung (2 mm Platin) und gute Ausfilterung der Sekundärstrahlung einerseits zurück, andererseits auf streng aseptische Manipulation während der Radiumbehandlung zur Vermeidung sekundärer Infektion. Sicherlich spielt auch die über einen größeren Zeitraum mit verhältnismäßig geringer Intensität durchgeführte Bestrahlung eine Rolle hinsichtlich der Vermeidung von Knochennekrosen und zu starker Nekrosen überhaupt. *Alb Simons* (Berlin).

Muir, Joseph: The therapeutic uses of radium emanation. Early work in the radium emanation treatment of cervical cancer. (Die therapeutische Anwendung von Radiumemanation. Bisherige Erfahrung mit der Radiumemanationsbehandlung bei Cervicalkrebs.) Med. journ. a. record Bd. 125, Nr. 11, S. 739—740 u. Nr. 12, S. 806 bis 807. 1927.

Geschichtliche Übersicht der Entwicklung der Krebsbehandlung mit Radium bzw. Radiumemanation, der Anteil der verschiedenen Länder: Frankreich, England und Amerika, die auf- und absteigende Kurve des Interesses, werden kurz geschildert. Nur gleichmäßige Anwendung, genügende Kenntnis und Erfahrung und vor allem exakte Dosierung und Technik sichern der Therapie den ihr zukommenden Wert. *Engelmann* (Bad Kreuznach).

Salinger, Samuel: Radium emanation in carcinoma of the mouth and throat. (Zur Radiumemanationsbehandlung bei Carcinomen der Mundhöhle und der Halsorgane.) (*Loyola univ. school of med., Chicago.*) Arch. of physical therapy, X-ray, radium Bd. 8, Nr. 6, S. 279—284. 1927.

Die Mehrzahl der malignen Neubildungen in der Mundhöhle und an den Halsorganen sind inoperabel. Dies gilt besonders für Tonsillencarcinome, Carcinome des Zungengrundes und des Sinus piriformis sowie für die äußere Form des Kehlkopfkrebses. Die Strahlenbehandlung kann in derartigen Fällen aber immer noch wesentliche Erfolge erzielen, wenngleich die Behandlung zumeist mit besonders großen technischen Schwierigkeiten verknüpft ist. Am besten bewährt hat sich die intratumorale Behandlung mit Radiumemanationscapillaren aus Glas oder Gold, die jedoch stets mit einer gründlichen Radiumdistanzbehandlung von außen her verbunden werden muß, speziell zur Sterilisierung der regionären Lymphdrüsenregionen. Grundbedingung für eine erfolgreiche Strahlenbehandlung ist eine genaue Orientierung über Art und Ausdehnung der malignen Neubildung. Die Zugänglichkeit des gesamten Krankheitsherdes gibt zumeist den Ausschlag hinsichtlich des Erfolges. Bei der inneren Form des Kehlkopfkrebses ist das chirurgische Verfahren vorzuziehen. Bei kleinen, sich nur auf ein Stimmband erstreckenden Herden ist Laryngofissur ausreichend; überschreitet der Prozeß die Mittellinie, so kommt nur Laryngektomie in Betracht. Bei der äußeren Form des Kehlkopfkrebses haben chirurgische Maßnahmen wenig Aussicht auf Erfolg; der operative Eingriff bewirkt im Gegenteil sehr häufig eine rapide Verschlimmerung. Die Strahlenbehandlung wird jedoch in diesen Fällen sehr erschwert durch die Möglichkeit von Knorpelschädigungen mit ihren schweren Folgen. Die Forderung, die Radiumemanationscapillaren stets in genügende Distanz vom Knorpelgerüst einzuführen, ist praktisch kaum durchzuführen, zumal die völlige Ausdehnung des Krankheitsherdes niemals sicher bestimmt werden kann. Das Bestreben, durch geeignete Distanzierung der Capillaren vom Knorpel Nekrosen zu vermeiden, führt deshalb

Digitized by Google

häufig zu einer zu oberflächlichen Insertion und zu hierdurch bewirkter mangelhafter Beeinflussung des Krebsherdes. Aus einer Serie von 46 Larynxcarcinomen, von denen 26 dem äußeren Typ angehörten, leben noch 4 Kranke nach $5^1/_2$, $4^1/_2$ und 2 Jahren ohne Anzeichen von Rezidiv.

Im letzten dieser Fälle kam es nach intratumoraler Radiumbehandlung zur Nekrotisierung und Abstoßung eines großen Teiles des Knorpelgerüstes (Abbildung). Die in diesem Falle angewandte Technik war kurz folgende: Tracheotomie, Insertion von 8 Glascapillaren mit insgesamt 4 mc. Später (Zeitangabe fehlt; Ref.) wurden die erreichbaren Tumormassen in Schwebelaryngoskopie abgetragen und in die Geschwulstbasis nochmals 7 Glascapillaren mit insgesamt $3^1/_2$ mc. versenkt. Daraufhin nach starker Reaktion, mit Nekrotisierung und Abstoßung eines Teiles des Cricoidknorpels, Heilung mit guter Narbenbildung. Der Patient vermag mit rauher, tiefer, in einer Entfernung von 30 Fuß gut verständlichen Stimme zu sprechen. Seit 2 Jahren rezidivfrei in Beobachtung. *Alb. Simons* (Berlin).

Donaldson, Malcolm: Bericht über 85 unoperable Fälle von Cervixcarcinom, welche im St. Bartholomews Hospital mit Radium behandelt wurden. Strahlentherapie Bd. **25**, H. 4, S. 657—658. 1927.

Das Radium wurde meist intratumoral angewendet, selbst unter Zuhilfenahme chirurgischer Methoden. Versager der Therapie sind im wesentlichen darauf zurückzuführen, daß das Radium nicht überall an das Carcinom herangebracht werden kann. Die lokale Geschwulstbildung wird fast immer beseitigt — besonders beim Coliflower —, ebenso die Blutungen, die Geschwürsbildung und der Ausfluß. Das Leben wird verlängert und die Arbeitsfähigkeit oft wieder hergestellt.

In der Aussprache kommen Hayes, E. Zweifel, Soiland und Paels zu Wort. Der letztere legt besonderen Wert auf die Vermeidung jeder Gewebsläsion, weshalb auch die Radiumchirurgie auf das Mindestmaß eingeschränkt wird. *Lahm* (Chemnitz).

Proust, R.: Le traitement des cancers du rectum. (Die Behandlung des Rectum-Carcinoms.) Cancer Jg. **4**, Spez.-Nr., S. 218—224. 1927.

Die Radiumbestrahlung wird der Röntgenbestrahlung vorgezogen. Es besteht die Möglichkeit, Fälle, welche an der Grenze der Operabilität stehen, durch Radiumtherapie operabel zu machen. Insbesondere wird die Methode von Neumann empfohlen, welche den chirurgischen Eingriff am Kreuzbein einen direkten Weg zum Rectum für das Radium ermöglicht. Für die inoperablen Fälle verspricht die Radiumbehandlung bei gleichzeitig angelegtem Anus praeter in mehr als 10% der Fälle eine Verlängerung des Lebens von mehr als 3 Jahren. *H. Pansdorf* (Frankfurt a. M.).

Barringer, B. S.: Myosarcoma of the prostate controlled by radium. (Radiumbehandlung eines Myosarkoms der Prostata.) (*38. ann. meet., Hot Springs, 10.—12. V. 1926.*) Transact. of the Americ. assoc. of genito-urin. surg. Bd. **19**, S. 197—198 u. 208 bis 210. 1926.

Bei einem 54jährigen Patienten ergab eine Probeexcision ein Myosarkom der Prostata. Anschließend Behandlung mit Radiumnadeln, die im Laufe eines Jahres 5mal wiederholt wurde. Zugleich Blasendrainage. Die Heilung hält nach 6 Jahren noch an. Die Prostata ist glatt, etwas unregelmäßig, stellenweise hart, offenbar fibrös. In der Aussprache berichtet Cunningham über einen Fall von Prostatacarcinom, der wie die spätere Autopsie ergab, zum vollständigen Schwinden gebracht wurde. Hagner erwähnt ein Nierensarkom, das zum vollständigen Schwinden gebracht wurde. 2 Jahre später entwickelten sich aber Metastasen. *Borak* (Wien).

Andere Erkrankungen.

Fischer, Roger, et Henri Wohlers: Action de l'émanation de radium dans les états septiques graves. (Die Wirkung von Radiumemanation bei schweren septischen Zuständen.) Bull. de l'acad. de méd. Bd. **97**, Nr. 19, S. 596—598. 1927.

Radioaktives Serum wurde benutzt, was experimentell schon ausprobiert war. In 14 Fällen von Streptokokkensepsis, Colibacillämie, typhösem Fieber, Bronchopneumonien, Aktinomykose, wurde das Mittel angewandt. Bei letzterem Falle klinische Heilung in 8 Tagen. Die Injektionen wurden im allgemeinen gut vertragen. Bemerkenswert war das Sinken der Temperatur. *Engelmann* (Bad Kreuznach).

Digitized by Google

Robinson, G. Allen: Radium therapy in tuberculosis cervical adenitis. (Radiumbehandlung bei Halslymphdrüsentuberkulose.) (*Radium dep., Manhattan eye, ear a. throat hosp., New York.*) New York state journ. of med. Bd. 27, Nr. 13, S. 717—721. 1927.

Bericht über 25 Fälle mit tabellarischer Übersicht über Befund, Krankheitsdauer, Behandlungsdauer, angewandte Dosen, Beobachtungszeit und Resultat. 18 Kranke (= 72%) wurden geheilt, 2 sind verstorben, 5 sind gebessert, haben aber noch aktive Drüsenherde. Kosmetische Resultate ausgezeichnet. Operatives Vorgehen ist angesichts dieser Ergebnisse zu verwerfen, da Rezidivneigung besteht und entstellende Narben zurückbleiben. Technik: Genaue Abgrenzung der erkrankten Drüsenherde durch Palpation und Markierung mittels Dermograph. Incision oder Punktion vereiterter Drüsen vor der Behandlung. Dosis pro Quadratzentimeter der Hautoberfläche 40 mg-Std. Ra.El. aus 3 cm Abstand (= 100 mg Ra.El. in 3 oder 4 Tuben zu einem Paket von 5 × 7,5 × 3 cm geformt für 15 Stunden aufgelegt) unter Verwendung ausschließlicher Gammastrahlung. Dies entspricht $^1/_2$ Erythemdosis. Darüber hinaus soll nicht gegangen werden. Die Behandlung wird in Abständen von je einem Monat 5—6 mal wiederholt. *Alb Simons* (Berlin).

Licht.

Heliotherapie.

Linke: Die Sonnen- und Himmelsstrahlung und ihre bioklimatische Bedeutung. (*Ärztl. Ver., Frankfurt a. M., Sitzg. v. 16. V. 1927.*) Münch. med. Wochenschr. Jg. 74, Nr. 28, S. 1203. 1927.

Verf. bespricht zunächst die Ausdehnung des Sonnenspektrums, seine verschiedenen Anteile, die Änderungen der Sonnenstrahlung durch die Atmosphäre, den Anteil der Himmelstrahlung und ihre Bedeutung, um dann die physiologischen Wirkungen der einzelnen Spektralteile der Sonnenbestrahlung zu erörtern. Er geht besonders auf den biologisch bedeutsamen Spektralteil um 300 $\mu\mu$ ein. Hingewiesen wird darauf, daß die Sonnenwirkung besonders bei ihr Ungewohnten sich geltend macht, daß also die Lichtveränderung das wesentlich wirksame Moment darstellt. — Auch auf den spektralen Unterschied zwischen Sonnenlicht und künstlichen Lichtquellen wird hingewiesen. *A. Loewy* (Davos).

Gorczinski, Ladislas: Comment mesurer l'intensité du rayonnement solaire. (Wie ist die Sonnenstrahlung zu messen.) Ann. de l'inst. d'actinol. Jg. **1926**, Nr. 4, S. 282 bis 287. 1926.

Als Ersatz für die komplizierteren Pyrheliometer und zur Benutzung auf meteorologischen Stationen beschreibt Verf. ein „Solarimeter", das bestimmt ist die auf eine Horizontalfläche auffallende Gesamt-Sonnen- und Himmelsstrahlung zu messen. Es handelt sich um eine thermoelektrische Nadel (aus Manganin und Constantan), die in einem durchstrahlbaren Gehäuse untergebracht direkt mit einem Millivoltmeter verbunden ist, dessen Ausschlag unmittelbar die Intensität von Sonnen- und Himmelsstrahlung angibt. Durch Vorschaltung geeigneter Filter kann die Intensität des Ultrarot, Violett und Ultraviolett gemessen werden. — Verbindet man die Thermonadel mit einem registrierenden Galvanometer, so können fortlaufende Aufzeichnungen vorgenommen werden. *A. Loewy* (Davos).

Singer, J. J.: Heliotherapy in chest diseases. (Heliotherapie bei Brustwunden.) (*Dep. of med., Washington univ. school of med. a. Barnes hosp., St. Louis.*) Arch. of physical therapy, X-ray, radium Bd. 8, Nr. 5, S. 240—241. 1927.

Verf. bestrahlte Lungenabscesse, Empyeme und äußere, durch Operation gesetzte Wunden mit sehr gutem Erfolg. Dabei hielt er sich nicht streng an das von Rollier angegebene Bestrahlungsschema, sondern versuchte jeden Fall individuell zu behandeln. Die Bestrahlungen wurden in einem für diesen Zweck besonders eingerichteten Krankenhause vorgenommen. *v. Witzleben* (Köppern i. T.).

Digitized by Google

Zentralblatt für die gesamte Radiologie.
Band IV, Heft 2 Seite 65—144

Allgemeines.

● **Meyer, Hermann: Röntgendiagnostik in der Chirurgie und ihren Grenzgebieten.** Berlin: Julius Springer 1927. XII, 610 S. u. 655 Abb. RM. 48.—.

Das Riesengebiet der modernen chirurgischen Röntgendiagnostik mit allen ihren verfeinerten technischen Hilfsmitteln und unter Einschluß der Grenzgebiete in einem nicht zu umfangreichen Bande in Wort und Bild erschöpfend zur Darstellung zu bringen, ist gewiß eine schwierige Aufgabe. Der Verf. ist dieser Aufgabe in vollendeter Form gerecht geworden. Die Gliederung des Stoffes ist so gewählt worden, daß in einem ersten allgemeinen Teil nach Erörterung der Varietäten die Krankheiten des Skelettsystems, der Weichteile, des Magen-Darmtraktus, des Urogenitalapparates und des Zentralnervensystems vom röntgenologischen Gesichtspunkt aus unter Beigabe vorzüglicher Röntgenogramme besprochen werden. In einem zweiten speziellen Teil wird die Diagnostik der einzelnen Gebiete des Skelettsystems, einschließlich der Verletzungen, ausgehend vom normalen Bilde, eingehend behandelt. Alle Beschreibungen sind knapp gehalten, bringen aber das Wesentliche. Fehlerquellen und Irrdeutungen werden eingehend erörtert. Die Reichhaltigkeit der Abbildungen ist bewunderungswürdig, ebenso aber auch die einheitlich hohe Qualität der Aufnahmen und die Sorgfalt der Reproduktion. Alles in allem ein Werk, das sich in der Weltliteratur sehen lassen kann, eine Quelle reicher Belehrung für den Lernenden, ein Ratgeber auch für den Erfahrenen in schwierigen und zweifelhaften Fällen. *Axhausen* (Berlin).

Steinert, Rudolf: Über die Beeinflussung von Lage und Funktion des Herzens durch Thoraxbau und Zwerchfellstand. (*Pathol. Inst., städt. Krankenanst., Mannheim.*) Dtsch. Arch. f. klin. Med. Bd. 154, H. 5/6, S. 257—286. 1927.

Ausgehend von der Tatsache, daß schon im normalen Körper das Herz durch Veränderung der Körperstellung (Übergang von der Horizontalen in die Vertikale) auch Lageveränderungen im Sinne einer mehr steilen oder queren Lage erfährt, werden die Herzlagen bei verschiedenen Deformationen des Brustkorbes untersucht. Die dazu verwendeten Leichen wurden kurz nach dem Tode von der Schenkelvene aus mit 10proz. Formalin bis zu 6 l injiziert, so daß die gehärteten Organe ihre Lage zueinander kaum verändern konnten. Zunächst wird die Herzlage beim Fetus besprochen. In dem faßförmigen Thorax mit hochstehendem Zwerchfelle liegt das Herz ausgesprochen quer und nimmt erst mit zunehmendem Alter die typische Schrägstellung ein. Eine Steilstellung des Herzens wird überall da beobachtet, wo infolge von Schlaffheit der Bauchdecken das Zwerchfell tief steht, besonders in den Fällen, die noch dazu einen langgestreckten Thorax aufweisen, wie beim „Thorax piriformis" (Cor pendulum) und bei Phthise und Asthenie („Tropfenherz"). Besteht dabei noch eine Abflachung des Thorax, so tritt eine Raumbeengung auf, die man am Leichenherzen noch in Form der „Sehnenflecken" nachweisen kann. Bei den verschiedenen Deformitäten des Brustkorbes infolge von Wirbelsäulenverkrümmungen sieht man eine Querstellung, deren Grad von der mehr oder minder stark vorhandenen Abflachung des Zwerchfelles abhängig ist. In den Fällen von Kyphoskoliose kann es dann wiederum zu starken Beengungen des Herzens kommen („Sehnenflecke"). Die Lageveränderungen und Engungen des Herzens führen zu Störungen teils des gesamten, teils des kleinen Kreislaufs mit sekundären Dilatations- und Insuffizienzerscheinungen am Herzen selbst. *Kleinknecht* (Leipzig).

Liebig, Hans: Experimentelle Untersuchungen über Lage und Form von Pleuraergüssen mit besonderer Berücksichtigung des Verlaufes ihrer oberen Begrenzungslinie.

Digitized by Google

(*Med. Poliklin., Univ. Breslau.*) Zeitschr. f. d. ges. exp. Med. Bd. **55**, H. 5/6, S. 627 bis 640. 1927.

Die Frage, welches der normale Verlauf der oberen Begrenzungslinie eines Pleuraergusses ist und welche Kräfte seine Form bedingen, ist heute trotz vieler Arbeiten und Untersuchungen, über die berichtet wird, nicht entschieden. Eigene Versuche unter möglichst natürlichen und einfachen Verhältnissen wurden angestellt. Lebenden Kaninchen wird in den verschiedensten Körperstellungen eine längere Zeit flüssig bleibende, nach einiger Zeit aber erstarrende Agar-Glycerinmischung injiziert. Das spez. Gewicht dieser Mischung entspricht dem durchschnittlichen spez. Gewicht eines Pleuraergusses. Die Versuchsergebnisse werden an Neugeborenenleichen kontrolliert. Aus den Versuchen geht mit Deutlichkeit hervor, daß die Form der Begrenzungslinie in erster Linie abhängig ist von der Körperlage, in der die Injektion vorgenommen wurde. Die Flüssigkeit in der Pleurahöhle hat das Bestreben, dem Gesetz der Schwerkraft entsprechend, zuerst die tiefsten Teile der Pleurahöhle auszufüllen. Soweit es die räumlichen Verhältnisse der Pleurahöhle gestatten, stellt sie sich dort mit horizontalem Spiegel ein. Der Retraktionskraft der Lunge, der andere experimentelle Untersuchungen die größte Bedeutung für die Formgestaltung eines Pleuraergusses zuschreiben, kommt nur eine untergeordnete Bedeutung zu. Die Versuchsergebnisse an Kaninchen können ohne Zweifel auf den kranken Menschen übertragen werden.

Kieffer (K.-Mülheim).

Aubertin, Ch.: Le sang dans la lymphogranulomatose maligne. (Blutbild bei maligner Lymphogranulomatose.) Paris méd. Jg. **17**, Nr. 27, S. 30—33. 1927.

Bericht über 100 Fälle von Lymphogranulom bezüglich Blutbild. Ziemlich konstant besteht Hyperleukocytose, oft starken Ausmaßes mit erheblichen Schwankungen entsprechend dem Krankheitsablaufe in Schüben. Leukopenie ist eine seltene Ausnahme. 74% der Fälle hatten über 70% Neutrophile, davon 43% sogar über 80%; nur 6 Fälle hatten bis 50%. Es gibt viel Metamyelocyten und Linksverschiebung nach Arneth. Die Eosinophilen finden sich bei dieser von Favre und Colrat als „adenie eosinophilique prurique" bezeichneten Krankheit im peripheren Blutbilde nicht regelmäßig vermehrt. 33% hatten über 3% Eosinophilie, davon nur 6 über 10%. 16% hatten Aneosionophilie, die vielleicht bei genauerer Untersuchung sich als Hypeosinophilie ergeben hatte, wie in seinen eigenen Fällen (die größte Mehrzahl sind Literaturfälle). Absolut haben allerdings 41 von 70 Fällen über 300 Eosinophile, 26 davon über 500, also deutliche Vermehrung. Die Vereinigung einer solchen Eosinophilie mit gleichzeitiger Neutrophilie charakterisiert die Lymphogranulomatose. Die Basophilen sind wenig beachtet, aber normal vorhanden, selten gesteigert. Vereinzelte Myelocyten wurden gefunden. Die Anämie ist selten beträchtlich, doch kommen Ausnahmen mit fast perniziösem Bilde vor. Die Blutplättchen sind meistens vermindert, aber auch gelegentlich vermehrt, besonders nach Radiumbestrahlung. Das Bild entspricht dem histologischen Drüsenprozeß, deutet auf bakterielle oder parasitäre Ätiologie und unterscheidet gegen die lymphatische Subleukämie. *Viktor Schilling.*

Caspari, W.: Das Problem der Entstehung des Krebses. (*Abt. f. Krebsforsch., staatl. Inst. f. exp. Therapie, Frankfurt a. M.*) Arch. f. klin. Chir. Bd. **146**, H. 4, S. 711 bis 736. 1927.

Caspari erörtert einleitend sämtliche Theorien, die man bisher über die Krebsgenese aufgestellt hat, um dann schließlich zu dem Ergebnis zu kommen, daß es eine hereditäre Veranlagung zum Krebs gibt. Die parasitäre Theorie hält C. nicht für erwiesen und macht Mitteilungen über Nachprüfungen, die er selbst veranstaltet hat. Es ist ihm niemals gelungen, mit aus Geschwülsten gezüchteten Mikroorganismen (in mannigfacher Variation der Versuchsbedingungen mit oder ohne Kieselgurzusatz) echte Tumoren entstehen zu sehen. Die Beweiskraft der Untersuchungen von Gye und Barnard lehnt C. ab, gegen die Zweiteilung in einen spezifischen Faktor und ein invisibles Virus hat C. die schwersten Bedenken. C. berichtet

Digitized by Google

über eigene Versuche, in denen es gelungen ist, mit Opsimen Tumoren zu erzielen, die nach seiner Schilderung den Eindruck von Spindelzellensarkomen machen, innerhalb dessen sich carcinomartige Zellen befinden. Diese Tumoren gingen bei der Transplantation in 100% der Fälle an und so ist es geblieben bis zur 19. Generation. Schon in der 2. Generation hat der Tumor den Charakter des reinen Spindelzellencarcinoms angenommen. C. kommt nun auf die von ihm begründete Theorie der Nekrohormone zu sprechen. Nekrohormone bewirken immer neue Zellteilungen. Wo sie in starker Konzentration auftreten, kommt ihre zellzerstörende Giftwirkung, wo sie in starker Verdünnung auftreten, ihre zur Zellteilung führende Reizwirkung zur Geltung. Nun ist aber Zellwucherung noch nicht Krebs. Die Nekrohormone können an sich noch nicht einmal einen präcarcinomatösen Zustand bewirken. „Das Wesentliche ist also nicht die Nekrohormonwirkung allein, sondern ihre Vergesellschaftung mit der geringen Gefäßversorgung." „Das wirksame Moment, das zur Nekrohormonwirkung hinzukommen muß, um Krebsgenese zu bewirken, ist die durch schlechte Gefäßversorgung bedingte mangelhafte Sauerstoffzufuhr." C. kommt damit auf die Warburgschen Untersuchungen zu sprechen, dem er sich im allgemeinen anschließt, nur die Identifikation von embryonalen und wachsenden Zellen nicht für richtig hält. C. hält ein Anpassungsvermögen, wie wir es bei schneller Generationsfolge von Zellen so oft sehen, für vorliegend, um die Stoffwechseländerung zu erklären. Es adaptieren sich eine oder mehrere Zellen an das Milieu des Sauerstoffmangels. Sie passen sich einem anaeroben Stoffwechsel an und werden damit zu Carcinomzellen. Ob man das der Zelle äußerlich ansehen kann, vermag C. nicht anzugeben. Wie können zwar den fertigen Krebs histologisch diagnostizieren, nicht aber den Beginn der Krebsgenese. *Otto Strauß* (Berlin).

Fichera, G.: Sulla mortalità per tumori maligni in Italia. (Über die Sterblichkeit an malignen Tumoren in Italien.) (*Istit. di patol. chir., univ., Pavia.*) Tumori Bd. 1, H. 3, S. 227—240. 1927.

Auf Veranlassung der Hygienesektion des Völkerbundes wurden Enqueten über die Sterblichkeit an Krebs veranstaltet. Wie die Verhältnisse sich in Italien gestalten, darüber werden hier genauere Mitteilungen gemacht. Im allgemeinen ist festgestellt worden, daß speziell hinsichtlich der Sterblichkeit an Brust- und Gebärmutterkrebs England auffallend hohe, Holland recht niedrige Ziffern aufweist, während Italien etwa in der Mitte steht. Woran dies liegt, ist noch eine offene Frage. Vielfach wird angenommen, daß die Disposition in den Ländern verschieden, in England besonders hoch ist. Wie auch anderwärts, so hat man in Italien festgestellt, daß die verspätete Diagnose so häufig die Ursache für frühzeitigen Tod an Krebs ist: 45% krebskranke Frauen starben ohne chirurgischen Eingriff; dagegen wurden von 1070 operierten Frauen 373 geheilt, 359 gebessert. Daß hereditäre Umstände eine Rolle spielen, dafür ließ sich kaum etwas ermitteln. Bemerkenswert ist, daß unter den an Brust- und Gebärmutterkrebs Leidenden verhältnismäßig viel mehr verheiratete Frauen waren als unverheiratete. Im Kampf gegen den Krebs ist Italien bemüht, durch die in Betracht kommenden Vorkehrungsmaßnahmen vorwärts zu kommen.

Solbrig (Berlin).

Atzerodt, Kurt: Ovarialsarkom und Peritonealtuberkulose. (*Univ.-Frauenklin., Gießen.*) Monatsschr. f. Geburtsh. u. Gynäkol. Bd. 76, H. 4/5, S. 282—287. 1927.

Verf. berichtet über einen einschlägigen Fall von Ovarialsarkom (Rundzellensarkom-Myxosarkom), neben einer ausgebreiteten Bauchfelltuberkulose. Es wird die Frage aufgeworfen, ob die Tuberkulose die Ursache für die Entstehung der malignen Neubildung darstellt. Die histologischen Untersuchungen haben nach dieser Richtung hin nichts Positives ergeben. Nach der Operation war zunächst eine beträchtliche Besserung zu erzielen. Patientin entzog sich dann $1^1/_2$ Jahre jeder Beobachtung, dann Wiederaufnahme in schlechtem Allgemeinzustande; Lebermetastase und beiderseitige Lungentuberkulose (nödöse Form mit exsudativer Exacerbation). *Hans Otto Neumann* (Marburg a. L.).

Digitized by Google

Turrell, W. J.: The basic principles of the curative action of electrical energy. (Die Grundlagen der Heilwirkung der elektrischen Energie.) Brit. journ. of actinotherapy Bd. 1, Nr. 7, S. 13—15 u. Nr. 9, S. 16—17. 1926.

Unter Hinweis auf die Vernachlässigung der Elektrotherapie in früheren Zeiten gibt Verf. einen historischen Überblick über die Elektrotherapie in England und in anderen Ländern, u. a. auch über die Laientherapie, macht hierbei Exkursionen ins philosophische Gebiet. Verf. bespricht dann in kritischer Weise ältere und neue Experimentalergebnisse auf elektrobiologischem Gebiete, geht auf das Wesen und die biologische Bedeutung der X- und U.V.R-Strahlen ein, bringt Erklärungsversuche mittels Heranziehung der Wasserstoffionenkonzentration und Ionenwanderung. — Die Diathermie findet desgleichen entsprechende Würdigung. Unter Aufrollung therapeutischer Probleme betont Verf. die konsekutive „Reflex-Anregung", gleichzeitig auch die Rolle der Hautdecke für diese Auswirkung. — Auch der interpolaren Ionenwanderung in ihrer Beziehung zum Begriffe „Ionen-Massage" wird in gebührender Weise gedacht. *Gaspero* (Graz).₀

Lammers, H.: Über die Begriffe, die der modernen Radiotherapie des Carcinoms zugrunde liegen. (*Klin. Ges., Rotterdam, Sitzg. v. 18. III. 1927.*) Nederlandsch tijdschr. v. geneesk. Jg. 71, 2. Hälfte, Nr. 4, S. 488—493. 1927. (Holländisch.)

Gelegentlich der Demonstration seines neuen Röntgen-Instrumentariums (ein Gaiffe-Gallot-Apparat) hat Verf. die neueren Ideen über die Wirkung der verschiedenen Strahlen, wie sie heute jedem Radiologen geläufig sind, seinen Mitgliedern der Klin. Ges. in Rotterdam auseinandergesetzt. *C. H. Kok* (Utrecht).

Allgemeine Strahlenkunde.

Biologie u. Chemie d. Strahlenwirkungen (Röntgen, Radium, Licht).

Ancel, Suzanne: Sur les variations de sensibilité aux rayons X de graines germées suivant le stade du développement. (Über die Änderungen der Röntgenstrahlenempfindlichkeit von Keimlingen während der Entwicklung.) (*Inst. d'embryol., fac. de méd., Strasbourg.*) Cpt. rend. des séances de la soc. de biol. Bd. **96**, Nr. 13, S. 986 bis 989. 1927.

Samen von Lens esculenta (Linse) wurden ausgekeimt und in verschiedenen Entwicklungsstadien — Wurzellänge 1—24 mm — mit Röntgenstrahlen behandelt. Die Bestrahlung erfolgte mit einer Coolidge-Röhre und wurde bei den einzelnen Versuchen zwischen 200 und 1000 R variiert. Die Objekte wurden dann während 14 Tagen unter gleichen Bedingungen kultiviert und dann (ebenso wie die Kontrollen) gemessen. Länge der Wurzeln und Sprosse gibt ein relatives Maß für die Wirkung der Bestrahlung. Die Wirkung auf trockene Samen ist nach früheren Erfahrungen schwach; sie steigt schon während der ersten Keimungsstadien an, vergrößert sich aber auch nach dem Durchbruch der Wurzeln, bis etwa bei einer Wurzellänge von 10 mm ein Wirkungsmaximum zu beobachten ist; Keimlinge mit längeren Wurzeln sind wieder weniger empfindlich. Hieraus folgt, daß man stets auf möglichst homogenes Material zu achten hat; bei ungleichartigen oder ungleichaltrigen Keimlingen können infolge der verschiedenen Empfindlichkeit die Versuchsresultate getrübt werden. Die Ursachen dieser Empfindlichkeitsschwankungen sollen noch näher untersucht werden.

P. Metzner (Berlin-Dahlem).₀

Kovács, K.: Zur Biologie der Röntgenstrahlen. (*Med. Klin., Univ. Szeged.*) Strahlentherapie Bd. **26**, H. 2, S. 313—328. 1927.

In Fortsetzung der Arbeiten Grödels und seiner Schule prüfte Verf. den Einfluß verschiedener Milieuveränderungen auf die Bestrahlungseffekte bei einzelligen Organismen. Als solche verwandte er Paramäcien, die isoliert bestrahlt, auch nach sehr hohen Dosen (50 H) keine sichtbaren Veränderungen zeigen. Mit starken Säuren und Alkalien vermengt, gehen die Pm. in kurzer Zeit zugrunde. Die Bestrahlung verdünnter Säuren und Alkalien vor dem Zusatz zu den Pm., hat ebenfalls keinen Effekt. Dagegen hat der

Digitized by Google

Zusatz verdünnter Säuren und Alkalien zu Beginn der Bestrahlung der Pm. hochgradige Veränderungen bis zur Abtötung zur Folge. Im selben Sinne, wenn auch in schwächerem Grade, wirken die genannten Zusätze, wenn sie den Pm. gleich nach Schluß der Bestrahlung hinzugesetzt werden. 15 Minuten später hinzugefügt sind die Zusätze wirkungslos. In ähnlicher Weise prüfte Verf. in einer zweiten Versuchsserie die Wirkung von Zusätzen von Trypaflavin, Chinin, Eosin und Traubenzuckerlöseungen und in einer dritten Reihe die Bestrahlungseffekte nach Zusatz von Blutdrüsenextrakten (Ovar, Hypophyse, Nebenniere, Pankreas). Die Effekte waren annähernd die gleichen wie in der ersten Versuchsreihe. Zusammenfassend gelangt der Verf. zu dem Ergebnis: „Es hat den Anschein, als ob nicht die Röntgenstrahlen die Schädigung bzw. die Vernichtung der Tiere bewirken würden, sondern als ob infolge der Bestrahlung die Empfindlichkeit der Pm. gegen die verwendeten Stoffe gesteigert wäre." „Die Pm. verhalten sich so, als ob sie von dem betreffenden Stoff eine größere Menge erhalten hätten." Trotzdem spricht der Verf. von der Steigerung der Röntgenempfindlichkeit der Pm. durch die beigemengten Zusätze und verlegt demzufolge den Angriffspunkt der Strahlen statt in die Zelle in ihr Milieu. Auf diese Weise gelangt er in das Fahrwasser der indirekten Allgemeinwirkungen der Röntgenstrahlen, auf die er eine Reihe lokaler Bestrahlungseffekte zurückzuführen versucht (so z. B. auch den Rückgang von Geschwülsten), obzwar bekanntlich alle indirekten Reaktionen nur Nebeneffekte der zunächst am Ort der Strahleneinwirkung vor sich gehenden Veränderungen sind. (Durch Änderung des Milieus ändert sich die Strahlenwirkung, indem sich die Zelle verändert, aber nicht der Angriffspunkt der Strahlen, welchen stets die Zelle allein darstellt. Was sich in den verschiedenen Zellen zuerst ändert, der Kern, das Protoplasma bzw. die eine Art von Zellenmembran darstellende Grenzschicht, ist von Gewebe zu Gewebe verschieden. Ref.)

Borak (Wien).

Gassul, R.: Über Röntgenstrahlenwirkung auf lebendes Gewebe in vitro (Explantationsversuche). (*18. Kongr. d. dtsch. Röntgen-Ges., Wiesbaden, Sitzg. v. 28.—30. IV. 1927.*) Fortschr. a. d. Geb. d. Röntgenstr. Bd. **36**, Kongreßh., S. 77. 1927.

In einer Reihe von früheren Versuchen gelang es dem Verf. funktionelle Zellveränderungen nach Röntgenbestrahlungen festzustellen. Bereits nach 40% HED. auf 23 cm Fokusdistanz bei 4 mA, 190 kV trat beginnende Beschleunigung mit nachfolgender Verlangsamung des Flimmerschlages von Flimmerzellen aus dem Froschrachen; an älteren Gewebekulturen trat bereits 1 Stunde nach der Bestrahlung Verlangsamung und völliges Aufhören des Flimmerns ein. Dosen um 300% HED. bewirkten destruktive Kern- und Protoplasmaveränderungen. Parallel diesen Veränderungen vollzogen sich Umstimmungen in dem Reduktionsvermögen von bestrahlten Gewebeexplantaten. Vorliegende Untersuchungen bilden eine abschließende Experimentalreihe, in der Verf. sich mit den morphologischen Zellveränderungen nach Röntgenbestrahlungen befaßt hat. Bestrahlt wurden: Flimmerepithel-, Milzgewebe- und Erythrocytenexplantate. Je nachdem die Bestrahlungen mit oder ohne Filter vorgenommen wurden, ließen sich destruktive Veränderungen bald mehr am Kern, bald vorwiegend am Protoplasma nachweisen. Am Flimmerepithel wie an den Milzzellen konnte man verschiedene Stadien von Vakuolenbildung im Protoplasma, Kernschrumpfung und Wachstumsstörungen beobachten. Beim Explantieren in vitalgefärbtes Plasma beobachtete Verf. kleingranuläre Ablagerung in Explantaten, die durch Schwerfilter (0,5 Zn + 3,0 Al) bestrahlt wurden und grobgranuläre Ablagerung nach ungefilterter Bestrahlung. An den Erythrocyten konnte Verf. nach ungefilterter Bestrahlung vorwiegend Protoplasmaveränderungen mit exzentrischer Kernwanderung feststellen, während nach gefilterter Bestrahlung in erster Reihe destruktive Kernveränderungen sich bemerkbar machten. Verf. nimmt eine verschiedene biologische Wirkung der langwelligen und der kurzwelligen Strahlen des Röntgenspektrums an. Obgleich mit kleinen und großen Dosen gearbeitet wurde, konnte das sog. Arndt-Schulzsche Gesetz nicht bestätigt werden. *P. Tacym.*

Digitized by Google

Gassul, R.: Einfluß der Röntgenstrahlen auf lebendes Gewebe in vitro. III. Vestnik rentgenologii i radiologii Bd. 5, Nr. 1, S. 11—22. 1927. (Russisch.)

Die ersten zwei Mitteilungen dieser Experimentalreihe enthielten die Forschungsergebnisse über Röntgenstrahlenwirkung auf Flimmerfunktion und Reduktionsvermögen von Rachenepithelien des Frosches. (Vgl. dies. Zentrlbl. 1, 595 u. 2, 309.) Vorliegende dritte Mitteilung stellt einen Abschluß dieser Versuche dar und umfaßt die zytomorphologischen Gewebsveränderungen in bestrahlten Explantaten aus der Froschmilz. Die Auspflanzung von Milzgewebe geschah: 1. In reines Froschplasma, 2. in Plasma eines vorbestrahlten Frosches und 3. in Plasma eines vitalgefärbten Tieres.

Bestrahlungstechnik: Neo-Intensiv-Reformapparat, 190 kV eff., Coolidgeröhre, 30 cm Fokusobjektentfernung, 0,5 mm Zn + 3 mm Al-Filter; 1—75 Minuten Bestrahlungsdauer. Ohne Filter wurde 1—27 Minuten bestrahlt. Die Explantate wurden 1, 6, 12, 24 Stunden, 2, 5, 7, 10, 14 Tage und 3 Wochen nach der Auspflanzung bestrahlt und je nachdem in Zenkerformol oder 10proz. Formalinspiritus fixiert, lebend mikrophotographiert oder gefärbt und gezeichnet.

Nach Darstellung des normalen Milzbildes im nichtbestrahlten Explantat schildert Verf. die Zell- und Kernveränderungen an den lymphocytären und retikuloendothelialen Milzzellen und den Erythrocyten aus dem Herzblut unter dem Röntgenstrahleneinfluß. Von 10 Min. Bestrahlung bis zu 75 Min. (d. h. von 1—3 HED.) ließen sich langsam ansteigende, mehr weniger regressive bzw. destruktive Protoplasma- und Kernveränderungen nachweisen. Besondere Empfindlichkeit zeigten die Lympho- und Leukocyten, die sehr schnell zugrunde gingen. Junge Makrophagen und Retikulumzellen, die normal in den ersten 24 Stunden das Lithium Carmin nicht speicherten, enthielten bereits einige Stunden nach der Bestrahlung gefärbte Granula im Zelleib. Bei Bestrahlungen ohne Filter genügten bereits 2,5—5 Min. Strahleneinwirkung, um sichtbare Veränderungen in den Zellen hervorzurufen. Einen Unterschied zwischen der gefilterten und ungefilterten Bestrahlung zeigten die Erythrocyten, welche bei Bestrahlungen ohne Filter ganz merkwürdige exzentrische Abwanderung des Kernes, Abrundung des Protoplasmas und Hämolyse zeigten, während gefilterte Bestrahlungen hauptsächlich am Kern sichtbare Veränderungen hervorriefen (Pyknose, Karyolysis). Verf. explantierte Gewebe auch in Plasma von röntgenvorbestrahlten Tieren und fand: Schlechtes Wachstum und häufig Autolyse der Zellen. Verf. erörtert die Theorien über Eiweißdenaturierung und beschleunigtes Altern von Zellen nach Bestrahlungen (Nadson und Nemenow) und spricht die Vermutung aus, daß die langwelligen („weichen") Strahlen das Protoplasma als das grobe Polydispersoid angreifen, während die kurzwelligen („harten") Strahlen mehr die feinere Struktur des Kernes schädigen. *J. Tugendreich* (Berlin).

Roffo, A. H.: Die Wirkung der Röntgenstrahlen auf Entwicklung und Biologie der Kulturen von neoplastischem Gewebe in vitro. Bol. del inst. de med. exp. Jg. 2, Nr. 14, S. 771—786. 1926. (Spanisch.)

In den vorstehenden Versuchen wiederholt sich ein bereits schon früher beschriebenes Phänomen, das sich auf die negative Aktion bezieht, die Röntgenbestrahlungen auf das in vitro gezüchtete Gewebe ausüben, auch dann, wenn die Dosen beträchtlich überschritten werden, welche man gewöhnlich in der Bestrahlungspraxis gebraucht. In diesen Resultaten bemerkt man aber noch eine interessante Tatsache, welche sich auf die Konservierung, nicht nur der Vitalität der so entwickelten Zellen bezieht, sondern auch auf ihre Biologie. Die so behandelten und inokulierten Sarkomkulturen haben auf der Ratte Tumoren entwickelt, die sich in nichts, weder von der erwähnten Evolution, noch von den Kontrollen, unterscheiden, welche mit denselben nichtbestrahlten Kulturen vorgenommen wurden. Diese Resultate, welche im Gegensatz zu einer direkten Aktion der Bestrahlungen auf die Zellen stehen, sprechen zugunsten der Intervention von indirekten Faktoren im organischen Mittel, wo sich chemische und physikalisch-chemische Veränderungen abspielen, die auf die Zellenvitalität ihre Rückwirkung haben müssen. *Autoreferat.*

Hempel, Curt: Experimentelle Untersuchungen über den Einfluß von Röntgenstrahlen auf die Bildung von spezifischen Agglutininen. (*Chir. Univ.-Klin., Marburg a. L.*) Strahlentherapie Bd. 26, H. 2, S. 379—385. 1927.

Durch die von Heidenhain und Fried gemeldeten Erfolge von Röntgenschwach-

Digitized by Google

bestrahlungen bei chirurgischen Infektionskrankheiten wurde das von Läwen 1909 ausführlich behandelte Thema wieder aufgegriffen. Die damaligen Untersuchungen befaßten sich mit dem Einfluß der Röntgenstrahlen auf die bactericiden Eigenschaften des normalen Blutes, ferner auf die Bildung spezifischer Agglutinine und Bakteriolysine bei röntgenbestrahlten Tieren. Nur nach vorangehender intensiver Bestrahlung war die Resistenz der Tiere herabgesetzt. Bei Verabreichung tödlicher Dosen von Bakterien war der Gesamtverlauf bei röntgenbestrahlten Tieren kürzer als bei nicht bestrahlten. Die Resistenzabschwächung verhielt sich proportional der Länge der vorangegangenen Bestrahlung. Nach vorausgegangener intensiver Bestrahlung trat die nach der Infektion zu erwartende Vermehrung der Leukocyten nicht ein. Eine Störung der normalen Agglutinine wurde nicht festgestellt. Dagegen führten die Bestrahlungen zu einer Lähmung des die spezifischen Agglutinine bildenden Apparates. Fränkel und Schilling, Florini und Zironi, Benjamin und Sluka kamen zu ähnlichen Ergebnissen wie Läwen. Bei den Versuchen spielte der Umstand, ob die Infektion vor oder nach der Röntgenbestrahlung stattfand, eine wesentliche Rolle. Die Höhe der Röntgendosis bestimmt den Grad der agglutininen Bildung. Die Arbeiten sind aber wegen zeitlichen Auseinanderliegens nur sehr beschränkt vergleichbar wegen der Verschiedenheit der Meßmethoden. Läwen nahm als biologisches Maß das Herabsinken der Leukocytenzahl. Allerdings fanden Heller und Linser selbst nach 70 Stunden Bestrahlung bei einzelnen Kaninchen 1500—2000 Leukocyten, während andere Tiere nahezu frei von Leukocyten waren. Öller glaubt, daß vor allem eine Schädigung der Gefäßwandzellen, der Leber, Lunge und Milz eintritt. Diese Zellen haben die Eigenschaft, die in die Blutbahn eingedrungenen Erreger aufzunehmen und zu vernichten. Bei stark röntgenbestrahlten Tieren sind deshalb die Gifte im ganzen Organismus; es entstehen keine Leukocyten mehr. Der Autor nimmt die Versuche wirder auf unter genauer Feststellung der Dosen, die verabreicht wurden. Unter genauen Vorbedingungen wurde mit dem Siemens-Dosismesser, der in der Phys.-Technischen Reichsanstalt geeicht war, gemessen. Die Infektion erfolgte stets nach den Röntgenbestrahlungen. 14 Tage später wurden die Tiere auf Agglutinine untersucht. (Technik im Original nachzulesen. D. Ref.) Es folgt dann die genaue Beschreibung der Versuche. Zusammenfassung: Bei vorausgegangener Intensiv-Bestrahlung wurde nach Infektion eine Schädigung des die spezifischen Agglutinine bildenden Apparates festgestellt. Mittlere Dosen wirken in der gleichen Weise, schwache und schwächste Dosen führen keine Schädigung herbei. Eine erhöhte Agglutininebildung bei schwachen Dosen konnte nicht festgestellt werden. Darnach ergibt die Arbeit dieselben Resultate, wie sie Läwen 1909 fand. Literaturangaben. *Dieterich* (Mannheim).

Bonanno, A.: Produzione di agglutinine nel sangue sotto l'influenza di raggi Röntgen. (Die Agglutininbildung im Blut unter dem Einfluß von Röntgenstrahlen.) (*Osp. Mauriziano Umberto I., Torino.*) Actinoterapia Bd. **6**, H. 2, S. 65—81. 1927.

Röntgenbestrahlung von Meerschweinchen, die intraperitoneal mit steigenden Dosen von Typhusvaccin behandelt wurden, hatte je nach dem Zeitpunkte der Bestrahlung ein verschiedenes Ergebnis. Gleichzeitiger Beginn der Bestrahlung und Immunisierung erzielte im Gegensatz zu den unbestrahlten Kontrollen einen viel niedrigeren Agglutinationstiter, ebenso Bestrahlung vor Beginn oder nach Beendigung der Immunisierung. Wenn jedoch die Bestrahlung zu einer Zeit einsetzte, wo die Immunisierung bereits im Gange war, so ergab sich ein höherer Agglutinationstiter. Gleichzeitig durchgeführte Leukocytenzählungen zeigten, daß die Verminderung der Leukocytenzahl mit der Herabsetzung des Agglutinintiters streng parallel ging. *Hammerschmidt* (Graz.)$_{o}$

Waterman, N., und L. de Kromme: Untersuchungen über Cytolyse beim Krebs. I. (*Anthoni van Leeuwenhoekhuis, Amsterdam.*) Biochem. Zeitschr. Bd. **182**, H. 5/6, S. 377—398. 1927.

Die Methode (nach Freund und Kaminer: Auszählung der Zellen in einer Emulsion

Digitized by Google

in der Bürkerschen Kammer) wird einer mathematischen Analyse unterzogen. — Es wird bestätigt, daß die Sera von inkomplizierten Tumorfällen im Gegensatz zu dem von Gesunden Krebszellen nicht auflösen. Dies wird auch für Spontantumoren bei Mäusen gezeigt. Serum von Tumorkranken, die bestrahlt werden oder Abscedierungen zeigen, kann beträchtlich lysieren, ebenso mit wenig Ausnahmen Tumorautolysate. Der Lysistiter bei Gesunden ist sehr schwankend, er beträgt nie 100%. Unterwirft man die nicht lysierten Zellen nach Abzentrifugieren einer neuen Lysis, so wird wieder nur ein Teil lysiert, ebenso bei nochmaliger Wiederholung. Eine sichere Erklärung dieses Phänomens steht noch aus. Bei Mischung von lysierenden und nicht lysierenden Flüssigkeiten in verschiedenen Konzentrationen ließ sich für menschliche Tumorseren keine sichere Neutralisation nachweisen. Rattenhautextrakte lysieren stärker als Mäusehautextrakte. Bei Teermäusen ist die Lysis der Extrakte (unter Ausschaltung carcinomatöser Hautstücke) regelmäßig aufgehoben, im präcancerösen Stadium unregelmäßig. Mischung lysierender und nicht lysierender Extrakte zeigt keine sichere Neutralisation. Eine sichere Beziehung zwischen Zahl der Pinselungen und Verlust des lytischen Vermögens konnte nicht bewiesen werden. Nach Röntgenbestrahlung von Hautextrakten in vitro zeigt sich bei normalen Häuten erst eine Schwächung, dann (Maximum in der 5.—6. Stunde der Bestrahlung) eine Steigerung, schließlich wieder eine Schwächung der lytischen Fähigkeit, bei präcancerösen und cancerösen Häuten eine Reaktivierung der verschwundenen lytischen Fähigkeit. Die Tributyrinspaltung durch Pankreasferment (Methode von Michaelis und Rona) wird durch 4—6 Stunden lang bestrahlte Hautextrakte befördert, durch kürzer oder länger bestrahlte eher gehemmt. *Demuth* (Berlin-Dahlem).

David, O.: Über Allgemeinwirkungen der Röntgenstrahlen. Strahlentherapie Bd. **26**, H. 2, S. 419—420. 1927.

Individuen, die im Stoffwechselgleichgewicht sind, erleiden durch Röntgenstrahlen stets eine Herabsetzung des Blutzuckers. Dies tritt auch bei ganz weicher Strahlung auf. Das deutet darauf hin, daß die Herabsetzung des Sympathicustonus eine wesentliche Folge der Allgemeinwirkung der Röntgenstrahlen ist. Durch Strontiumeinspritzung ließ sich der Tonus des Sympathicus steigern und dadurch die Folgen vermindern. *Autoreferat.*

Jorstad, Louis H., and Clinton W. Lane: Comparative studies of histological skin changes produced by X-rays and by lipoid solvents. (Vergleichende Studien über die histologischen Hautveränderungen, die durch Röntgenstrahlen und durch lipoidlösende Mittel hervorgerufen werden.) (*Barnard Free skin. a. cancer hosp. a. dep. of surg., Washington univ. school of med., Saint Louis.*) Proc. of the soc. f. exp. biol. a. med. Bd. **24**, Nr. 9, S. 886—887. 1927.

Vitaminreiche oder vitaminfreie Diät verursachte keinerlei Veränderung der Röntgenreaktion an der Haut von weißen Ratten. 50% Steinkohlenteer- und Holzkohlenteerpräparate wurden jeden 2. oder 3. Tag auf die Haut der Ratten gepinselt. Am 30. Tag zeigte sich Hyperkeratose. Während die histologischen Veränderungen bei Röntgenstrahlen in die Tiefe gehen, sind die bei den Teerpinselungen nur oberflächlich. Sonst sind die beiden histologischen Bilder sehr ähnlich. *P. S. Meyer* (Mannheim).

Warthin, A. S., and E. A. Pohle: The effect of Roentgen rays on the heart. (Die Wirkung der Röntgenstrahlen auf das Herz.) (*Americ. med. assoc., sect. on radiol., Washington, 18.—20. V. 1927.*) Americ. journ. of roentgenol. a. radium therapy Bd. **18**, Nr. 1, S. 64—65. 1927.

Über die Wirkung einer Bestrahlung auf das Herz ist wenig bekannt. Der Autor hat Tierversuche zur Aufklärung herangezogen. Es fanden sich bei Kaninchen und Ratten selbst bei der Verabreichung einer vollen Erythemdosis keinerlei histologische Veränderungen. *Lahm* (Chemnitz).

Schroetter, Herman von: De l'effet de l'émanation du radium sur les microbes. (Einfluß der Radiumemanation auf Mikroben.) (*Laborat. du prof. Calmette, inst. Pasteur, Paris.*) Cpt. rend. des séances de la soc. de biol. Bd. **97**, Nr. 23, S. 462. 1927.

Die verschiedenen Mikrobenarten verhalten sich verschieden gegenüber Radiumemanation. Bei Dosen von 0,5—40 mc mit einer Energie von 5—250 mc verlängern sich Bacillen bis auf das 50fache ihrer normalen Größe und nehmen Schraubenform an. Kokken dagegen deformieren sich nicht zu Stäbchen wie die Bacillen, sondern verkürzen sogar, formen sich um zu Kugeln und pflanzen sich in dieser Involutions-

Digitized by Google

form fort. Hierin unterscheiden sich also Kokken und Bacillen vielmehr als durch ihre morphologischen, physiologischen und pathogenen Eigenschaften. Die Verlängerung der Bacillen unter Emanationseinfluß ist ein feineres Unterscheidungsmerkmal für Kokken und Bacillen als der morphologische Unterschied. Tuberkelbacillen verlängern sich ungleichmäßig unter Emanationseinwirkung und nur wenig. Größere Dosen lassen sie degenerieren und ihre Virulenz verlieren. Bei Hefepilzen wurden unter Radiumeinwirkung dieselben hypertrophischen Veränderungen beobachtet, wie sie Nadson festgestellt hat. *Engelmann* (Bad Kreuznach).

Takeda, T.: Über die biologischen Wirkungen inkorporierter radioaktiver Substanzen (Thor-X-Stäbchen), nach Experimenten an Testikeln. (*Strahlentherapeut. Abt., Univ.-Inst. f. Krebsforsch., Berlin.*) Acta radiol. Bd. 8, H. 2, S. 130—145. 1927.

Die nach Einführung radioaktiver Substanzen ins Gewebe auftretenden Veränderungen werden an einem sehr radiosensiblen Organ, dem Testikel, untersucht, wobei als Strahlenquelle ein in den Testikel eingestochenes Thor-X-Stäbchen benutzt wird. Es wird hierbei der zeitliche Ablauf der sich abspielenden Gewebsveränderungen in dem Zeitraum von 2 Stunden bis zu 97 Tagen histologisch verfolgt. Die Anfangsaktivität der eingeführten Thor-X-Stäbchen wird variiert und auch der Einfluß eines die β-Strahlen teilweise absorbierenden Goldfilters auf Stärke und Ausbreitung der Reaktion untersucht. Die ersten Veränderungen bestehen in einer Rundzelleninfiltration in unmittelbarer Umgebung des Stäbchens, die nach 7 Stunden deutlich ist und nach 48 Stunden ihre größte Ausdehnung erreicht hat, späterhin verschwindet sie wieder und nach 25 Tagen sind nur noch pyknotische Leukocyten in diesem Bezirk zu erkennen. Die Hauptwirkung besteht in einer sich weithin bemerkbar machenden Schädigung des Keimepithels, die schon 12 Stunden nach der Einführung in unmittelbarer Nähe des Stäbchens zu erkennen ist und nach 24 Stunden zu einer fast völligen Nekrose des Keimepithels in diesem Bezirk geführt hat. Nach 48 Stunden sind beginnende Degenerationen in allen Kanälchen des Testikels zu sehen, nach 5 Tagen sind die Kanälchen bereits stark geschrumpft, das Zwischengewebe vermehrt und mit erweiterten Capillaren versehen. Von diesem Zeitpunkt ab sind deutlich drei verschiedene Wirkungen zu erkennen. 1. Eine gleichmäßige, jede Struktur aufhebende Nekrose in unmittelbarer Umgebung des Stäbchens mit einer Ausdehnung von 3,5 mm Durchmesser bei einer Aktivität von 0,125 cm. 2. Eine Aufhebung der Spermatogenese und Verschwinden des Keimepithels bis auf die Sertolischen Zellen in allen Bezirken des Hodens (elektive Wirkung). 3. Entzündliche Erscheinungen bestehend in Gefäßerweichungen, starker Blutfüllung und Austritt von Leukocyten. Mit Verringerung der Anfangsaktivität wird die Ausdehnung aller genannter Erscheinungen immer kleiner, bei Anwendung von Goldfiltern dagegen wird die Nekrose in der Nähe des Stäbchens verringert, ohne daß die spezifische Keimschädigung in den entfernteren Kanälchen erheblich vermindert ist, weil zwar die β-Strahlen, nicht aber die γ-Strahlen durch das Goldfilter stark absorbiert werden. *Halberstaedter* (Berlin-Dahlem).

La Placa, Gaetano: Le istolisi nei cancri cutanei sottoposti all'azione del radium. (Über Histolyse beim Hautkrebs nach Einwirkung von Radium.) (*Istit. di anat. patol., univ., Napoli.*) Arch. di radiol. Jg. 3, H. 2, S. 320—343. 1927.

Von Pianese (Atti della R. Accad. Medic.-chirurg. di Napoli. 1916) wurden, auf Grund histologischer Untersuchungen an Mammacarcinomen, charakteristische Erscheinungen einer durch Leukocyten bewirkten Histolyse beschrieben, die er als Ausdruck einer spontanen Ausheilungsbestrebung auffaßte. Verf. stellte zur Klärung dieser Frage an zwei Stachelzellencarcinomen der Unterlippe und der Wange eingehende mikroskopische Untersuchungen an vor und nach einer Behandlung mit Radon. Er konnte als Ausdruck der Radiumwirkung die von Pianese beschriebene Histolyse durch Leukocyten beobachten und in den einzelnen Phasen genau verfolgen. Auf Grund dieser Studien kommt er im wesentlichen zu folgenden Ergebnissen: Die cytokaustische Wirkung des Radiums erstreckt sich elektiv auf die Zelle selbst,

Digitized by Google

die hierdurch in einen Krankheitszustand versetzt wird, der seinerseits eine stimulierende Wirkung auf das bindegewebige Stroma ausübt. Das, wie bei entzündlichen Vorgängen, beobachtete Einwandern zahlreicher Leukocyten in den Krankheitsherd scheint eine Abwehrbestrebung des Organismus gegen den neoplastischen Vorgang zu sein, bei der die den Leukocyten innewohnenden Kräfte mobilisiert werden. Was die histolytischen Fähigkeiten der Leukocyten anbetrifft, so muß die Frage offengelassen werden, ob die Leukocyten Träger eines histolytischen Fermentes sind oder ob ihr Cholesterin des Lecitin der Tumorzelle anzugreifen vermag. Die beschriebene Histolyse scheint bei Carcinomen des glandulären Typs häufiger zu sein als bei Epitheliomen. Dies ist vielleicht dadurch zu erklären, daß einerseits bei größerer Malignität der Tumoren auch gesteigerte Abwehrvorgänge ausgelöst werden, andererseits anaplastische Zellformen von geringerer Vitalität sind und deshalb leichter eine Beute der leukocytären Elemente werden. Umgekehrt löst die weniger bösartige und gleichzeitig widerstandsfähigere Epitheliomzelle eine geringere Abwehrreaktion im Stroma aus und widersteht den Angriffen der Leukocyten länger. — Verf. betont auf Grund seiner Beobachtungen besonders, daß das Radium unzweifelhaft spezifisch und elektiv zuerst die Carcinomzelle selbst angreift und daß die Hyperplasie des bindegewebigen Stromas eine Sekundärerscheinung darstellt. Er stellt sich hierdurch bewußt in Gegensatz zu Fränkel, der in der Bindegewebswucherung das primäre Moment des durch Strahlen wirkung hervorgerufenen Zellunterganges sieht. *Alb. Simons* (Berlin).

Sittenfield, M. J.: Critique of the biological effects of radium in cancer. (Kritik der biologischen Radiumwirkung beim Carcinom.) (*12. ann. meet. of the Americ. radium soc., Washington, 16. V. 1927.*) Americ. journ. of roentgenol. a. radium therapy Bd. **18**, Nr. 1, S. 60. 1927.

Für die Wirkung der Radiumstrahlen ist letzten Endes maßgebend die Strahlenempfindlichkeit des Gewebes. Aber erkennbar ist die Radiosensibilität weniger an morphologischen Kennzeichen, als an der funktionellen Aktivität. Sicher ist diese letztere nicht gleichbedeutend mit der Zahl der Mitosen oder der Art des Stoffwechsels. Besonders wichtig ist die sekundäre Strahlung, wie sie durch Injektion von kolloidalem Blei leicht erzeugt werden kann, da die Tumorzellen eine besondere Affinität zu Blei besitzen. Ullmann (St. Barabara) stellt die Frage, ob die gesteigerte Sensibilität nach Bleiinjektion die Folge einer Sekundärstrahlung oder einer kombinierten Wirkung ist. Die Zellschädigung tritt erst nach Wochen auf, dabei enthalten die Tumorzellen relativ wenig Blei. *Lahm* (Chemnitz).

Biancani, E., et H. Biancani: La photosensibilisation. (Die Photosensibilisierung.) Rev. franç. de dermatol. et de vénéréol. Jg. **3**, Nr. 6, S. 323—343. 1927.

Zusammenfassende Darstellung der photodynamischen Wirkungen im Pflanzen- und Tierreich, ihrer Bedeutung für die menschliche Pathologie und Therapie sowie Erörterungen über ihren Mechanismus. Für die Leser dieses Zentralblattes nichts Neues. *Rothman* (Gießen).

Petri, L.: Sulla presenza nelle piante di una sostanza che diventa luminescente alla luce ultravioletta. (Über das Vorkommen einer im ultravioletten Lichte leuchtend werdenden Substanz in Pflanzen.) Atti d. reale accad. naz. dei Lincei, rendiconti, Ser. **6**, Bd. **5**, H. 3, S. 136—137. 1927.

Durch Extraktion mit Wasser (nicht mit Alkohol, Äther, Chloroform, Benzol), Aufsaugen in Filtrierpapier und Trocknenlassen wird aus Pflanzen eine Substanz erhalten, die nach Exposition in ultraviolettem Lichte leuchtend wird. Einige Pflanzen müssen vorher 2—3 Minuten in siedendem Wasser gehalten, andere einer verdünnten Lösung von Soda, Kalilauge oder von Schwefelsäure ausgesetzt werden, bei vielen genügt aber einfache Maceration in kaltem Wasser. In größeren Mengen findet sich die Substanz in den der Photosynthese des Kohlenstoffs dienenden Organen, daher in allen grünen Pflanzen, sie fehlt im verholzten Gewebe, im Endosperm, in Pilzen und Bakterien. Es handelt sich um kein direktes Produkt der Assimilation, da es sich in den der Photosynthese dienenden Organen schon vor Beginn dieses Prozesses findet, z. B. in etiolierten Geweben, dem Anscheine nach weder um Kohlehydrate, Glycoside, Aminosäuren oder ähnliche Verbindungen; vermutlich ist die Substanz im Plasma der Chloroplasten oder im Zellplasma enthalten. *A. Fröhlich* (Wien).

Digitized by Google

Popp, Henry William: A physiological study of the effect of light of various ranges of wave length on the growth of plants. (Physiologische Studien über den Einfluß von Licht verschiedener Wellenbezirke auf das Pflanzenwachstum.) (*Boyce Thompson inst. f. plant research, Yonkers.*) Americ. journ. of botany Bd. **13**, Nr. 10, S. 706—736. 1926.

Die meisten der vielen bisherigen Untersuchungen über den Einfluß verschiedenfarbigen Lichts bzw. bestimmter Spektralbezirke auf das Pflanzenwachstum krankten daran, daß neben der Lichtfarbe auch andere wichtige Faktoren in meist unbekannter Weise variierten. Vor allem wurde nicht auf die absolute Intensität des verwendeten Lichts genügend geachtet, ebensowenig auf genügend genaue Bestimmung der spektralen Reinheit bzw. Zusammensetzung. Verf. untersucht nun mit den großen Hilfsmitteln des Boyce Thompson Instituts den Einfluß schrittweiser Abblendung des Sonnenlichtspektrums vom ultravioletten Ende her. Dazu wurden fünf nebeneinander befindliche Gewächshäuser mit entsprechendem Farbglas eingedeckt. Letzteres wurde sorgfältig derart ausgesucht, daß es jeweils immer größere Teile des langwelligen Bereichs möglichst vollkommen abblendete, im übrigen aber wenig absorbierte. Diese Dinge wurden genau untersucht. Die kurzwelligen Grenzen des verwendeten Lichts lagen in den verschiedenen Versuchshäusern bei folgenden Wellenlängen: 312, 296, 389, 472 und 529. Im dritten Haus waren also nur die ultravioletten Strahlen ausgelöscht, im vierten auch Violett und der größere Teil von Blau, im fünften endlich wirkte ein Teil des Grün mit Gelb und Rot zusammen. Die Intensität war nicht vollkommen gleich, doch z. B. die Intensität des nicht zerlegten Sonnenlichts so gedämpft, daß sie zwischen den Intensitäten der beiden vorwiegend rot beleuchteten Häuser stand. Die übrigen Faktoren wurden zwar nicht konstant gehalten, aber in allen fünf Häusern schwanken sie völlig analog. Verwendet wurden zehn Blütenpflanzen verschiedenster systematischer Stellung, jeweils in mehreren Exemplaren. Die bemerkenswertesten Ergebnisse lieferte das fünfte Haus (Blau und Violett abgeblendet). Die Wachstumsgeschwindigkeit war wesentlich erhöht (die Endlänge allerdings nur bei einem Teil der Arten größer), Stammdicke und Verzweigung herabgesetzt, die Blattfläche uneben, der Chlorophyllgehalt reichlich oder sogar sehr reichlich (im Gegensatz zum Anthocyangehalt), die Gewebedifferenzierung weniger fortgeschritten (Zellgewebe auch lockerer, dünnwandiger, mechanisches Gewebe wenig entwickelt), kurz, es traten Erscheinungen von Etiolement trotz reichlicher Chlorophyllbildung auf, während davon in Haus 1, wo die Gesamtintensität des unzerlegten Lichts etwa ebensogroß war, nichts zu sehen war. Die Blütezeit wurde hinausgeschoben, die Zahl der Blüten herabgesetzt, die Produktion von Früchten und Reservestoffbehältern geschwächt, Frisch- und Trockengewicht vermindert, dagegen der relative Wassergehalt erhöht. Der Gehalt an Kohlehydraten ging zurück, der an Gesamtstickstoff stieg (nicht immer der an wasserlöslichen Stickstoffverbindungen). Im vierten Haus waren die Ergebnisse ähnlich, wenn auch nicht so ausgeprägt. Der Ausfall der ultravioletten Strahlen (Haus 3) hatte wenig Einfluß (bei manchen Arten etwas größere Stengellänge oder etwas früheres Blühen). Es ergibt sich also, daß die ultravioletten Strahlen für annähernd normale Entwicklung entbehrlich sind, daß aber der Ausfall des blau-violetten Spektralteils ausgesprochen Etiolementerscheinungen hervorruft, trotzdem die Pflanze normal grün ist. *Schmucker* (Göttingen).

Neukomm, Alexandre: Action des rayons ultra-violets sur les bactéroïdes des blattes (Blattela germanica). (Wirkung der ultravioletten Strahlen auf die Bakterioiden der Küchenschabe.) (*Inst. Pasteur, Paris.*) Cpt. rend. des séances de la soc. de biol. Bd. **96**, Nr. 14, S. 1155—1156. 1927.

Nachdem der Verf. bereits früher gezeigt hat, daß die Bakterioiden der Schabenfettkörper bei Behandlung nach Gram dieselbe innere Struktur zeigen wie die Bakterien oder Hefen, überprüfte er jetzt die Bakterioiden mit ultravioletten Strahlen dahin, ob auch hier bei Bestrahlung mit diesen die Färbbarkeit nach Gram verloren gehe.

Digitized by Google

Die nach Wollman gewonnenen, in Quarztuben behandelten Bakteroiden zeigten bereits nach 5—10 Min. schwerere Färbbarkeit, die schließlich in Unfärbbarkeit überging (25—30 Min. Bestrahlung). Nach noch längerer Zeit desorganisierten sie schließlich. Die Zeiten zeigten je nach dem Grade der Opalescenz der Kulturfüssigkeit Schwankungen. Diese Ergebnisse werden im Sinne der Selbständigkeit dieser Gebilde gedeutet.

Pascher (Prag).$_o$

Macht, David I.: The influence of ultra violet irradiation of menotoxin and pernicious anemia toxin. (Der Einfluß des ultravioletten Lichtes auf das Menotoxin und das Toxin der perniciösen Anämie.) (*Pharmacol. research laborat. of Hynson, Westcott a. Dunning, Baltimore.*) Proc. of the soc. f. exp. biol. a. med. Bd. 24, Nr. 9, S. 966 bis 968. 1927.

Untersuchungen mit Menstrualblut und dem Blut von Kranken mit perniziöser Anämie ergaben eine starke Giftwirkung auf das Pflanzenprotoplasma. Von den unterschiedlichen Eigenschaften der Toxine dieser beiden Blutarten ist besonders ihre Reaktion auf die Behandlung mit ultraviolettem Licht auffällig. Es wurde der phytotoxische Index des unbestrahlten und des mit der Quarzlampe 10—40 Minuten bestrahlten Serums bestimmt. Beim perniziös-anämischen Serum nahm mit der Bestrahlung der toxische Effekt erheblich ab, besonders bei Hinzufügung von sensibilisierenden Substanzen, wie des Tetrabromfluoresceins und Eosins. Verf. erblickt darin einen Hinweis auf die Zweckmäßigkeit einer Strahlenbehandlung der Kranken nach intravenöser Eosininjektion. Umgekehrt fand Verf. eine Zunahme des phytotoxischen Index nach Bestrahlung mit der Krohmayer-Lampe beim Menotoxin. Nach Macht und Lubin ist das Menotoxin wahrscheinlich ein Oxycholesterin. Übereinstimmung mit den Beobachtungen von Beumer und Libschütz wäre demnach gegeben. *Bernstein* (Danzig).

Hill, Claire McDowell, and Janet Howell Clark: The effect of ultraviolet radiation on resistance to infection. (Die Wirkung der ultravioletten Strahlen auf die Widerstandsfähigkeit gegen Infektion.) (*Dep. of physiol. hyg., school of hyg. a. public health, Johns Hopkins univ., Baltimore.*) Americ. journ. of hyg. Bd. 7, Nr. 4, S. 448 bis 462. 1927.

Die Verff. gehen von der heilenden und vorbeugenden Wirkung der Bestrahlung mit Ultraviolettlicht bei Behandlung der englischen Krankheit und der chirurgischen Tuberkulose aus. Sie bezeichnen die Rachitis als eine diätetische Mangelerkrankung, die günstig durch Bestrahlung beeinflußt wird, im Gegensatz zu anderen ähnlichen Erkrankungen, wie der Xerophthalmie und dem Skorbut. Bekannt ist der günstige Einfluß auf chirurgische Tuberkulose, jedoch ungewiß, ob die Widerstandsfähigkeit des Organismus gegen die tuberkulöse Infektion erhöht wird. Sie verweisen auf frühere Untersuchungen durch Rohde, Hase und Mayer. So fand Mayer bei durch Inhalation infizierten Meerschweinchen bei der bestrahlten Gruppe weniger ausgesprochene Intracutanreaktionen und eine geringere Entwickelung der Tuberkulose bei der Obduktion als bei den Kontrolltieren. Cramer fand eine Erhöhung der Blutplättchen, ebenso auch Sooy und Gunn. Von den weißen Blutkörperchen zeigen besonders die Lymphocyten einen Anstieg, die als Träger der Widerstandsfähigkeit gegen Tuberkulose nach Murphy angesehen werden. Von Cholebrock, Eidinow und Hill wurde ein Anstieg der bactericiden Kraft des Blutes beobachtet. Barenberg, Friedmann und Green untersuchten den Einfluß der ultravioletten Bestrahlung auf die üblichen Erkrankungen des Respirationsapparates im Winter bei Kindern, wobei sie einen anfänglichen Gewichtsanstieg feststellten, während die Zahl der Erkrankungen der Atmungsorgane bei der bestrahlten Gruppe größer war als bei nichtbestrahlten Kindern. Keuchhusten und Varicellen konnten durch die Bestrahlung weder verhindert noch in ihrem Verlauf gemildert werden. Die ultravioletten Strahlen können also im allgemeinen nicht die Widerstandsfähigkeit des Körpers gegen Infektionen steigern. Die Verff. haben bei Albinoratten nun verschiedene Versuchsreihen angesetzt, um den Einfluß auf eine Infektion mit Pneumokokken zu untersuchen. Die Bestrahlung wurde in der

Digitized by Google

Weise ausgeführt, daß die Tiere zu viert in einen Drahtkäfig gesetzt wurden, der Rücken wurde in einer Ausdehnung von ungefähr $3^1/_2 : 5$ cm rasiert, der Abstand betrug ungefähr 25 cm, die Spannung 58 Volt, die Stromstärke 3 Ampere. Es wurde mit verschieden hohen Dosen bestrahlt, meistens vor der Infektion, teilweise auch nach der Einspritzung von Pneumokokken. Es wurden nun folgende Ergebnisse erzielt: Das Gewicht der Ratten zeigte einen geringeren Anstieg als die Kontrolltiere während der ersten Woche, was auf die schwere Verbrennung der Rückenhaut zurückzuführen war. Mit kleineren Dosen bestrahlte Ratten zeigten denselben Gewichtsanstieg wie die Kontrollen, jedoch keinerlei erhöhtes Wachstum. Erythrocyten und Leukocyten zeigten keinerlei abweichendes Verhalten bei täglicher Bestrahlung, während die Blutplättchen eine erhebliche Zunahme aufwiesen, was jedoch keinerlei Einfluß auf die Resistenz gegen die Allgemeininfektion hatte. Die Bestrahlung nach der Pneumokokkeninjektion hatte keinerlei Wirkung. Bei der der Infektion 2—3 Wochen voraufgehenden Bestrahlung wurde vielleicht ein geringer günstiger Einfluß erzielt. Die Verff. kommen also ebenfalls zu dem Schluß, daß die ultravioletten Strahlen nicht als allgemein therapeutisches Mittel angewandt werden können gegen infektiöse Erkrankung bei normalen Individuen. *Käding* (Münster i. W.).

Calzavara, Eugène, et Ivan Bertrand: L'infra-rouge en cytologie. (Infrarot in der Cytologie.) Ann. d'anat. pathol. et d'anat. norm. méd.-chir. Bd. 4, Nr. 5, S. 461—488. 1927.

Im Anschluß an Krebsuntersuchungen sahen sich die Verff. veranlaßt, sich mit Zelluntersuchungen im infraroten Licht zu befassen. Da die Strukturen dabei nicht direkt gesehen werden können, mußte eine vollständig neue Technik erst geschaffen werden. Da die Bildschärfe mit zunehmender Wellenlänge abnimmt, mußte zur Kompensation besondere Färbung und Auswahl eintreten. Zu diesem Zwecke wurden die bisher nur in der photographischen Technik als Sensibilisatoren gebrauchten Cyanine verwendet. Mit Rücksicht auf die optischen Bedingungen des Problems ergab sich unter Berücksichtigung der Arbeiten von K. E. Mees die Notwendigkeit, histologische Farbstoffe zu suchen, welche eine Absorptionszone besitzen, welche genau übereinstimmt mit der Sensibilitätszone der für die Photogramme gebrauchten Emulsion. Weiter war dabei wichtig die Affinität der histologischen Schnitte zu der bestimmten Farbe. Wenn der mit dem optimalen Farbstoff behandelte Schnitt eine deutliche Absorptionszone im Infrarot hat, so kann das Ergebnis einer Mikrophotographie nach den Autoren in diesem Bereich besser sein als das, welches man in einem Bereich des Spektrums von niedrigerer Wellenlänge erhält. Der folgende Abschnitt behandelt den chemischen Aufbau der Cyanine und gibt an Hand der chemischen Formeln einen Überblick über die zahlreichen Verbindungen, deren Jod-, Brom-, Chlor und Sulfoäthylverbindungen Verwendung fanden. Bei der spektrometrischen Untersuchung der gewöhnlichen histologischen Farbstoffe und der Sensibilisatoren ergab sich, daß die mikrophotographischen Ergebnisse sich um so mehr verbesserten, als die Sensibilisierungszone sich gegen das Ultrarot verschob. Die Vorteile sollen dabei bei weitem die Nachteile überwiegen, welche die Verringerung der Schärfe und des Trennungsvermögens im Zusammenhang mit der verwendeten Wellenlänge mit sich bringen. Darauf wird die mikrophotographische Technik, besonders auch die sehr subtile Einstellung, und die Sensibilisierung ausführlich beschrieben, daran anschließend die histologische Technik. Der verwendete Farbstoff war Histochrom 1. Vitalfärbungen, Färbung von Gefrierschnitten und Ausstrichpräparaten ergaben keine brauchbaren Resultate. Es mußte also nach der klassischen Art fixiert, eingebettet und geschnitten (nicht über 5 μ) werden. Dabei sind aber Fixatoren mit Chromgehalt nicht verwendbar. Fixation mit Bouinscher oder mit sublimathaltigen Flüssigkeiten dagegen ergaben gute Resultate. Gefärbt wird im Wärmeschrank und im Prinzip nach einer der Friedmannschen Tuberkelbacillenfärbung ähnlichen Methode vorgegangen. Die Färbungen sind bei Lichtabschluß haltbar, frische Präparate ergeben aber die besten Bilder. Bei den mit dieser Methode angestellten cytologischen Untersuchungen fanden die Autoren eine besonders große Reichhaltigkeit von Mikrostrukturen im Cytoplasma. Sie stellten darin eine Unmenge von Granula vom Durchmesser von $^1/_{10}$ bis $^1/_{20}$ μ fest, welche die infraroten Strahlen nach Färbung mit Histochrom 1 stark absorbieren. Es handelt sich nach den Autoren um die Mitochondrien, die also durch dieses Verfahren sichtbar gemacht werden, ohne daß eine besondere Mitochondrientechnik dazu verwendet worden wäre. Neben der von verschiedenen Autoren nachgewiesenen starken Beteiligung von Lipoiden am Aufbau der Mitochondrien muß nach der Ansicht der Autoren noch ein wahrscheinlich aus Albuminoiden bestehendes Skelett derselben angenommen werden, und diese würde nach ihrer Ansicht durch Histochrom gefärbt und im infraroten Licht photographisch dargestellt. Die Autoren ziehen die Möglichkeit in Betracht, daß auf dem gleichen Wege auch im gewöhnlichen Mikroskopier-

Digitized by Google

verfahren nicht sichtbar werdende Mikroorganismen, z. B. sonst unsichtbare Formen des Tuberkelbacillus in gewissen Riesenzellen, sichtbar gemacht werden könnten. Im Gebiet der Kernmorphologie glauben sie an besondere Verwertungsmöglichkeiten ihrer Methode für Chromosomenuntersuchungen. *Vonwiller* (Zürich).

Biologie und Klinik der Wirkung bestrahlter Substanzen.

Macht, D. I., and J. C. Krantz jr.: Effect of polarized light on the pharmacodynamic properties of some drugs. (Die Wirkung des polarisierten Lichtes auf die pharmakodynamischen Eigenschaften einiger Drogen.) (*Pharmacol. researsch laborat. of Hynsen, Westcott a. Dunning, Baltimore.*) Journ. of the Americ. pharmaceut. assoc. Bd. **16**, Nr. 2, S. 106—110. 1927.

Mit polarisiertem Licht (Nicol-Prisma, Lichtquelle Hg-Dampflampe oder Mazda-Kugellampe oder gewöhnliche große Taschenlampe) wurde Digitalistinktur 30 Minuten bis 4 oder 6 Stunden bestrahlt und dann ihre Wertigkeit nach der Hatcherschen Katzenmethode im Vergleich zur unbestrahlten oder mit unpolarisiertem Licht bestrahlten geprüft. Es ergab sich ein deutlicher Abfall der Wirkungsstärke. Auch die Wirkungsstärke von Cocainlösungen (geprüft mit einer Methode, die später ausführlich publiziert werden soll, an Lupinus albus oder an Goldfischen-lähmende Dosis) nimmt bei Bestrahlung mit polarisiertem Licht ab; das gleiche gilt für Chinin. Besonders hervorzuheben ist, daß diese Änderungen in der Wirkungsstärke von Drogen durch die gewöhnlichen langen und sichtbaren Lichtstrahlen hervorgerufen werden. *F. Hildebrandt* (Düsseldorf).

Macht, David I., and Justina H. Hill: The effect of ultraviolet and polarized light on mercurochrome. (Die Wirkung von ultravioletem und polarisiertem Licht auf Merkurochrom.) (*Pharmacol. research laborat. of Hynson, Westcott a. Dunning a. Brady urol. clin., Johns Hopkins hosp., Baltimore.*) Journ. of the Americ. pharmaceut. assoc. Bd. **16**, Nr. 2, S. 110—113. 1927.

Das Mercurochrom-220 wird sehr viel als Antisepticum verwandt. Verff. haben im Anschluß an ihre Untersuchungen über die Wirkung von polarisiertem Licht auf Drogen (vgl. vorstehendes Referat) geprüft, ob durch Bestrahlung einer Lösung 1:500 mit Quecksilberlampe ihre bactericide Wirkung verändert würde. Die Bestrahlung dauerte in einer Versuchsserie 30 Minuten, in einer zweiten 71 Minuten. Die Mercurochromlösung befand sich während der Bestrahlung entweder in einem Pyrex-Reagensglas oder in Quarzglas, letzteres, um auch die kürzesten ultravioletten Strahlen einwirken zu lassen. Das Resultat der Versuche war negativ, die bactericide Kraft der Lösung wurde durch die Bestrahlung nicht geändert. *F. Hildebrandt* (Düsseldorf).

Rekling, Eigil: Untersuchungen über die Photoaktivität einiger Öle mit Berücksichtigung ihrer antirachitischen Eigenschaften. (*Finsens med. Lysinst. Laborat., Kobenhavn.*) Hospitalstidende Jg. **69**, Nr. 38, S. 920—932, Nr. 39, S. 941—954 u. Nr. 40, S. 957—972. 1926. (Dänisch.)

Lebertran verhält sich hinsichtlich der Photoaktivität anders als Lein- und Olivenöl: er erfordert geringere Bestrahlungsdauer mit Ultraviolettlicht, um photoaktiv zu werden, nimmt diese Eigenschaft bereits beim Stehen in mattem Tageslicht an und hält sie länger fest als die vegetabilischen Öle. — Das in bestrahltem Öl entstehende photographische Agens kann durch einen Luftstrom dem Öl fast vollständig entzogen und einem unbestrahlten Öl zugeführt werden. Auch kann ein geeignetes Öl auf andere Weise photoaktiviert werden, nämlich durch Durchblasung mit Luft, die über eine Wasserstoffsuperoxydlösung hingeführt worden ist, und mit salpetersauren und stickoxydhaltigen Dämpfen. Durchblasung mit ozonhaltiger Luft oder Erwärmung erzeugt nicht diese Wirkung. Das von ultraviolett bestrahlten Ölen ausgehende photographische Agens verhält sich in mehreren Punkten wie Wasserstoffsuperoxyd: es läßt sich durch einen Luftstrom ablenken; es findet keine Ionisation statt. Das Agens wird durch Stoffe zerstört die Hydroperoxyd spalten. Ferner gibt eine damit beeinflußte Platte während eines gewissen Zeitraums photographische Wirkung an eine unbelichtete Platte ab und dunkelt selbst nach. Sauerstoff ist zu seiner Entstehung erforderlich. Man kann demnach annehmen, daß H_2O_2 die Hauptursache der Photoaktivität bestrahlter Öle sei, doch spielen wahrscheinlich auch Stickoxyde eine Rolle. Die antirachitischen Eigenschaften der bestrahlten Öle gehen nicht mit den photo-

Digitized by Google

graphischen parallel. — Verf. betrachtet den Lebertran als einen Stoff, in welchem durch einen lichtempfindlichen Katalysator schon bei gewöhnlichem Tageslicht die Bildung antirachitischer Stoffe eingeleitet wird. Bei der Medikation werden nicht nur die antirachitischen Produkte, sondern auch der Katalysator (Sensibilisator) dem Organismus zugeführt. Vielleicht spielt der Mangel an solchem Sensibilisator (etwa das Hämatoporphyrin nach Hausmann und Sonne) eine ursächliche Rolle bei der Entstehung der Rachitis. *Irmg. Kroner* (Berlin).$_{o}$

Rost: Über Bestrahlung von Nahrungsmitteln. (*Vereinig. bad. Röntgenol., Mannheim, Sitzg. v. 23. I. 1927.*) Fortschr. a. d. Geb. d. Röntgenstr. Bd. **36**, H. 1, S. 183 bis 184. 1927.

An erwachsenen Tieren wird die stark ansatzfördernde Wirkung bei Fütterung mit Speck gezeigt, der mit Höhensonne bestrahlt wurde. Diese Eigenschaft fehlt andern gleichartig behandelten Fetten, wie Kakaobutter und Hammeltalg. Noch nicht ganz abgeschlossene Versuche mit Röntgenstrahlen lassen einen den weichen Strahlen zugesprochenen schädlichen Einfluß auf die Nahrung nicht erkennen. Ettlinger berichtet in der Aussprache, daß bei Bestrahlung mit Ultraviolettlicht sich die Dielektrizitätskonstante von cholesterinhaltigen Lösungen ändere. Jedoch nur bei Sauerstoffzutritt, während die Bildung des antirachitischen Prinzips auch bei Sauerstoffabschluß stattfindet. *Paul Ruszczynski* (Berlin).

Deputovič, A., und S. Serebrjannyj: Über den Einfluß der röntgenbestrahlten Nahrung auf den tierischen Organismus. Vestnik rentgenologii i radiologii Bd. **5**, Nr. 1, S. 23—24. 1927. (Russisch.)

Ludwig und Gopf fanden, daß die Verfütterung der Mäuse und Ratten mit röntgenbestrahlter Nahrung avitaminoseähnliche Erscheinungen erzeugte (Strahlentherapie **20**, H. 2. 1925). Die Verff. können nach ihren Versuchen an Mäusen und Meerschweinchen diese Angaben nicht bestätigen, obwohl die Versuchsbedingungen genau nachgeahmt wurden. Die bestrahlte Nahrung für Mäuse bestand aus trocknem Hafer, gekochter Weizengrütze und eingeweichtem Brot, die Meerschweinchen bekamen rote Rüben, Mohrrüben und nicht bestrahltes Wasser. Bestrahlt wurde mit dem Neo-Intensivapparat, 180 kV., 1 mm Al. Dosis 40 X. Während sehr langer Beobachtungszeit (105 Tage) konnten keine Unterschiede zwischen den Versuchstieren und den Kontrolltieren festgestellt werden. Die Tiere behielten ihr Gewicht, blieben munter und vermehrten sich normal. *Th. Blühbaum* (Berlin).

Eddy, Walter H.: Irradiated milk powder as an antirachitic. (Bestrahltes Milchpulver als Antirachiticum.) (*Laborat. of physiol. chem., teachers coll., Columbia univ., New York.*) Arch. of pediatr. Bd. **44**, Nr. 5, S. 320—321. 1927.

Wird die Bestrahlung des Milchpulvers in 2 mm dünner Schicht nur auf 2 bis 5 Minuten beschränkt bei ständiger Luftkühlung, so tritt keine Geschmacksveränderung auf. Ein so behandeltes Milchpulver behält in luftdicht abgeschlossenen Dosen mindestens 6 Monate lang seine volle antirachitische Wirksamkeit. Die therapeutischen Versuche wurden an Ratten ausgeführt und sind zum Teil noch im Gange. Verff. zweifelt aber jetzt schon nicht mehr daran, daß ein so bestrahltes Milchpulver ein gutes Antirachiticum darstellt. *György* (Heidelberg).°°

Bernheim-Karrer: Ernährung der Frühgeburten mit bestrahlter Trockenmilch. (*Ges. d. Ärzte, Zürich, Sitzg. v. 10. II. 1927.*) Schweiz. med. Wochenschr. Jg. **57**, Nr. 28, S. 673. 1927.

Die bestrahlte Trockenmilch ist bei der für Frühgeburten so wichtigen Rachitisprophylaxe den übrigen antirachitischen Mitteln, speziell Lebertran und Eigelb, aber auch der direkten Bestrahlung, die für die Frühgeburt die Gefahr der Erkältung birgt, überlegen. Weder klinisch noch röntgenologisch lassen sich Zeichen von Rachitis nachweisen, wenn die bestrahlte Trockenmilch ca. 2—3 Monate gefüttert wird. Auch bei längerer ausschließlicher Ernährung mit derselben bis zu 6 Monaten wurden Zeichen einer C-Avitaminose nicht beobachtet. *Schall* (Homburg-Saar).

Digitized by Google

Bach, Ugo: Miglioramento del latte mediante i raggi ultravioletti. (Verbesserung der Milch durch Ultraviolettstrahlen.) Raggi ultravioletti Jg. 3, Nr. 3/4, S. 57 bis 59. 1927.

Auszug aus einer Arbeit von Bach, in der über die Erfolge der Höhensonnenbestrahlung bei Bestrahlung der Hühner (Verhütung der Rachitis. Besserung der Eiproduktion), über Erfolge bei Bestrahlung in der Schwangerschaft, bei Erschöpfungszuständen und zur Förderung sportlicher Leistungen berichtet wird (!). *Nassau* (Berlin).

Wagner, Richard: Erfahrungen mit der Milch von mit der Quarzlampe bestrahlten Kühen bei Säuglingen. (*Ges. f. inn. Med. u. Kinderheilk., pädiatr. Sekt., Wien, Sitzg. v. 25. V. 1927.*) Wien. med. Wochenschr. Jg. 77, Nr. 28, S. 945. 1927.

Die Milch von Kühen, die mit Quarzlampe bestrahlt wurden, zeigt im Prophylaxeversuch an 9 Säuglingen einen erhöhten D-Vitamingehalt. Für Frühgeburten ist die Schutzwirkung nicht ausreichend. Ebenso fällt ein Heilversuch an rachitischen Säuglingen negativ aus. *Schall* (Homburg-Saar).

Pirquet, Bruck und Wagner: Rachitisprophylaxeversuche. (*Wien. Ges. f. inn. Med. u. Kinderheilk., pädiatr. Sekt., Sitzg. v. 25. V. 1927.*) Arch. f. Kinderheilk. Bd. 82, H. 1, S. 69. 1927.

Milch von zwei mit ultravioletten Strahlen bestrahlten Kühen vermochte die experimentelle Rattenrachitis prophylaktisch und therapeutisch zu bekämpfen. Bei Kindern konnte mit der gleichen Milch wohl keine therapeutische Wirkung (bei zwei Säuglingen), aber ein sicherer prophylaktischer Effekt (bei acht Säuglingen klinisch, röntgenologisch und blutchemisch kontrolliert) erzielt werden. *György* (Heidelberg).

Schultz, Ottokarl, und G. Maurmann: Über experimentelle Rattenrachitis und ihre Beeinflussung durch ultraviolett bestrahltes fettgebundenes Sterin. I. Mitt.: Pathologie und Therapie, Röntgenologie und Chemie. Arch. f. wiss. u. prakt. Tierheilk. Bd. 56, H. 3, S. 293—308. 1927.

Verff. gelang es, mit kleinen Mengen (täglich $^1/_{10}$ g) eines ultraviolettbestrahlten „fettgebundenen Sterins" (Milchfett) die experimentelle Rattenrachitis in kurzer Zeit zu heilen. Dieselbe Menge Milchfett vermag auch das Auftreten der Rachitis bei an der Sherman-Pappenheimerschen Kost Nr. 84 gehaltenen Ratten zu verhindern. Die Kontrolle der Rachitis erfolgte klinisch, anatomisch, röntgenologisch und chemisch (Blut- und Knochenanalysen). *György* (Heidelberg).

Hess, Alfred F.: Antirachitic activity of irradiated cholesterol, ergosterol and allied substances. (Die antirachitische Aktivität von bestrahltem Cholesterin, Ergosterin und anderen Stoffen.) (*Dep. of pathol., Columbia univ. coll. of physic. a. surg., New York.*) Journ. of the Americ. med. assoc. Bd. 89, Nr. 5, S. 337—339. 1927.

Die Verwendung von bestrahltem Milchpulver stellt nach Ansicht des hochverdienten amerikanischen Forschers Hess die praktisch beste Methode zur prophylaktischen und therapeutischen Bekämpfung der Rachitis dar. Die Geschmacksverschlechterung kann durch kurz dauernde Bestrahlung (2 Minuten in einer Entfernung von 30—40 cm durch Quecksilberquarzlampe) vermieden werden. Die antirachitische Aktivität solcher bestrahlten Milchpulverproben fand H. nach $^1/_2$ Jahr, meist sogar auch nach 1 Jahr fast unabgeschwächt erhalten. In Rattenexperimenten erwies sich auch bestrahltes Cholesterin als ein gutes Antirachiticum. H. verwendete es auch als Zusatz zum Lebertran, dessen antirachitische Wirkung dadurch ganz erheblich verstärkt werden konnte. Weiterhin gibt H. eine kurze Übersicht über die letzten Forschungsetappen, die zur Entdeckung des bestrahlten Ergosterins geführt haben. Über therapeutische Versuche mit dem bestrahlten Ergosterin bei der kindlichen Rachitis verfügt H. zur Zeit noch nicht. Die ergosterinreiche Trockenhefe zeigte indessen nach Bestrahlung auch bei Kindern in Mengen von täglich 0,5—1,0 g eine rasche und sichere antirachitische Wirkung. Ebenso auch in Rattenexperimenten. An Stelle des Ergosterins könnte demnach das Rohprodukt: Trockenhefe, in bestrahlter Form, verwendet werden. *György* (Heidelberg).

Digitized by Google

Hess, Alfred F., and A. Windaus: The development of marked activity in ergosterol following ultra-violet irradiation. (Die besondere Aktivität des ultraviolett bestrahlten Ergosterins.) (*Dep. of pathol., coll. of physic. a. surg., Columbia univ., New York a. chem. Laborat., Univ. Göttingen.*) Proc. of the soc. f. exp. biol. a. med. Bd. **24**, Nr. 5, S. 461—462. 1927.

In einer vorhergehenden Mitteilung haben Verff. der Meinung Ausdruck gegeben, daß die Aktivierbarkeit des Cholesterins nicht von dem Cholesterinmolekül, sondern von einer fremden Beimengung mit Sterineigenschaften abhängt. In neueren Untersuchungen prüften Verff. das aus Hefe dargestellte Ergosterin, das bekanntlich ein Sterin ist mit 3 Doppelbindungen und einer Hydroxylgruppe. Ultraviolett (mit Quarzquecksilberlampe) bestrahltes Ergosterin zeigte in Rattenversuchen eine außerordentlich intensive Heilwirkung; bereits in Dosen von $^3/_{1000}$ mg pro die und Tier. Demgegenüber betrug beim bestrahlten Cholesterin die minimale Heildosis 1 mg pro die und Tier. (Vgl. a. Hess und Windaus, dies. Zentrlbl. **3**, 548.) *György* (Heidelberg).

Nitzescu, I. I., G. Popoviciu et J. Denes-Goetz: Contribution à l'isolement de la fraction antirachitique du cholestérol irradié par les rayons ultra-violets. (Beitrag zur Isolierung der antirachitischen Fraktion aus ultraviolett bestrahltem Cholesterin.) (*Inst. de physiol., univ., Cluj.*) Bull. de la soc. de chim. biol. Bd. **9**, Nr. 2, S. 126 bis 136. 1927.

Mit Hilfe von Digitoninfällung oder durch wiederholte Rekrystallisation aus heißem Alkohol läßt sich das bestrahlte Cholesterin in eine inaktive, mit dem Cholesterin identische, und in eine antirachitisch aktive, meist nur Bruchteile eines Prozentes ausmachende Fraktion zergliedern. Die aktive, chemisch nicht näher charakterisierbar gewesene Fraktion war in Dosen von einigen Hundertstel Milligramm in Rattenexperimenten antirachitisch voll wirksam. *György* (Heidelberg).

Glanzmann, E.: Licht und Rachitis. Schweiz. med. Wochenschr. Jg. **57**, Nr. 31, S. 735—743. 1927.

Eingehendes Referat über die Beziehungen zwischen Licht und Rachitis insbesondere über die neueren Forschungen die Zusammenhänge zwischen Licht und D-Vitamin bebetreffend. Originell ist G.s Versuch, den Aktivierungsprozeß des Provitamins unserem Verständnis näher zu bringen. Verf. denkt an eine Schädigung der antagonistischen Wirkung des Cholesterins auf das Lecithin durch die U.V.Strahlen. Das letztere gewinnt die Oberhand und fördert den für den Verkalkungsvorgang wichtigen Ionenaustausch. Näheres über diese durch verschiedenen Beobachtungen gestützte Hypothese, die die Annahme einer Synthese des antirachitischen Vitamins durch die Bestrahlung zu umgehen versucht, muß im Original nachgelesen werden.

Schall (Homburg-Saar).

Röntgenstrahlen.

Röntgenstrahlen als Hilfsmittel für die Diagnostik.

Technisches (einschl. photographischer Technik).

Salvatori, G. B.: Tubi Röntgen per diagnostica ad autoprotezione. (Selbstschutzröhren für Diagnostik.) Arch. di radiol. Jg. **3**, H. 2, S. 455—457. 1927.

Der Verf. untersucht die Müllersche Media-Selbstschutzröhre. Die Notwendigkeit des Schutzes beim Durchleuchten wird besonders betont. Auf Grund orientierender Prüfung mit Film und Leuchtschirm erklärt Verf. den erzielten Strahlenschutz als für die Praxis genügend.

Spiegler (Wien).

Stumpf, Pleikart: Die objektive, laufende Messung der Schattentiefe von Röntgenbildern und ihre Bedeutung für die Diagnostik (Densographie). (*18. Kongr. d. dtsch. Röntgen-Ges., Wiesbaden, Sitzg. v. 28.—30. IV. 1927.*) Fortschr. a. d. Geb. d. Röntgenstr. Bd. **36**, Kongreßh., S. 47. 1927.

Das Auge ist bei der Schätzung und beim Vergleich von Helligkeiten leicht Irrtümern unterworfen. Eine lichtelektrische Zelle, die die Helligkeitswerte registriert, gewährleistet zuverlässige und viel genauere Ergebnisse. Verf. gibt als Anwendungs-

Digitized by Google

formen der objektiven Messung der Schattentiefe an: 1. Aufsuchung unsicher verlaufender Organgrenzen. 2. Bestimmung von Schattenmaximas. 3. Unterstützung bei der Ausmessung und Deutung von Herzaufnahmen. 4. Darstellung des Mechanismus der Herzfüllung. 5. Symmetriekontrolle und Vergleich symmetrischer Bildstellen. 6. Vergleich verschiedener Aufnahmen ein und desselben Objektes. 7. Füllungskontrolle, z. B. bei Magen und Gallenblase. 8. Ergänzung der Reproduktionen als Beleg für die originelle Helligkeitsverteilung. (Ausführliche Veröffentlichung in den Fortschr. a. d. Geb. d. Röntgenstr.) *Heinrich Chantraine* (Betzdorf).

Głowacki, Emil: Ein Schutztisch eigener Erfindung für Röntgenaufnahmen bei Kindern. Polski przegląd radjol. Bd. 2, H. 1, S. 39—45. 1927. (Polnisch.)

Um bei Säuglingen Aufnahmen der Brust- und Bauchorgane unter gleichbleibenden Bedingungen durchführen zu können, müssen die Kinder in zuverlässiger und für das Personal ungefährlicher Weise in Bauchlage fixiert werden. Beine und Hinterkopf des auf der Platte liegenden Kindes werden mit Hilfe je eines entsprechend gefensterten und gepolsterten Rahmens festgehalten. Die Rahmen stehen in einer wechselseitigen Entfernung von 30 cm parallel zur Schmalseite des Tisches und sind durch Schraubengewinde in die Tischplatte so weit versenkbar, daß das Kind unbeweglich gehalten werden kann. Zum Schutze der beiden Wärterinnen, welche die oberen und unteren Extremitäten festhalten, tragen die Rahmen an ihrer Obenkante schräg nach außen-oben flügelförmig gestellte Schutzplatten. Abb. im Original. *Steinert* (Prag).

Freund, Leop.: Lagerungstischchen samt Fixierschiene. (*Ges. f. inn. Med. u. Kinderheilk., pädiatr. Sekt., Wien, Sitzg. v. 25. V. 1927.*) Wien. med. Wochenschr. Jg. 77, Nr. 28, S. 942. 1927.

Das Gerät soll schmerzlose Fixation von Kopf und Extremitäten ohne Zwangsstellung für Röntgenaufnahmen ermöglichen. Dadurch wird Hilfspersonal entbehrlich und es besteht die Möglichkeit, Zeitaufnahmen auch bei Säuglingen zu machen.

Schall (Homburg-Saar).

Martin: Chirurgische Röntgendiagnostik. Beih. z. Med. Klinik Jg. 23, H. 5, S. 131 bis 133. 1927.

Es wird in großen Zügen ein Überblick über die Möglichkeiten der Röntgendiagnostik auf chirurgischem Gebiete gegeben. Die Erfahrung des Röntgenologen wird hier in weitgehendstem Maße durch die autoptische Kontrolle bei der Operation vergrößert und vertieft. Verf. hebt besonders den Wert der Zusammenarbeit der Klinik mit dem Röntgenuntersucher hervor. Die Röntgenuntersuchung dürfe nur ein Teil des diagnostischen Rüstzeuges bleiben. Im folgenden geht Verf. auf verschiedene bekannte Untersuchungsmethoden ein, er betont den Wert der Stereoskopie, streift die oft schwierige Darstellung von Fistelgängen und betont die Bedeutung möglichst plastischer Aufnahmen in der Frakturbehandlung. *Baensch* (Leipzig).

Späth, Alfred: Unter welchen Verhältnissen besteht bei Magenuntersuchungen, die mit Serienaufnahmen verbunden sind, die Gefahr einer Röntgenverbrennung? (*18. Kongr. d. dtsch. Röntgen-Ges., Wiesbaden, Sitzg. v. 28.—30. IV. 1927.*) Fortschr. a. d. Geb. d. Röntgenstr. Bd. 36, Kongreßh., S. 97—99. 1927.

Während Frik die HED für Diagnostikstrahlen vorläufig mit 700 R annahm, ergab ein Versuch an Patienten, daß 450 R (ohne Rückstreuung gemessen!) unter 9,5 Al bei 50 kV eff. 4 mA 9,5 × 13 Feldgröße eine kräftige Bräunung hervorrief. Bei 3 mm Al, 60 kV eff., 6 mA ist die Durchleuchtungszeit bis zur Erreichung der 450 R doppelt so groß. Die Anwendung von 3 mm Al. macht jedoch gezielte Momentaufnahmen unmöglich, da das Filter nicht schnell genug gewechselt werden kann. Die verabfolgte R-Zahl steigt proportional mit der Erhöhung der mA-Zahl und mit dem Quadrat der Spannungserhöhung. Da die Siemens-Drehblende etwa 60% der Strahlung verschluckt, sind zur Magendurchleuchtung mit ihr 60 kV eff. 6 mA bei 0,5 Al nötig. Bei 30 cm F.A.E. ist die HED in 17 Min. erreicht. Bei dicken Patienten muß oft mit 70—75 kV und 10 mA durchleuchtet werden. Bei 30 cm Abstand ist alsdann die HED in 6,8 Min. erreicht. Eine Magenaufnahme mit 120 mA und 80 kV eff.

Digitized by Google

ergibt 1—2 R. Um den Kranken nicht zu gefährden, sind Durchleuchtungen unter 35 cm F.H.A. zu vermeiden. Verschiedene Röhren geben verschiedene Strahlenenergien her. Mit dem Eichstandgerät von Küstner gab eine Selbstschutzröhre-Media-Hochleistung bei 50 kV, 6 mA, 0,5 Al., 30 cm F.H.A. die HED in 32,1 Min.; die Selbstschutzröhre-Groß-Media in 26,4 Min.; eine Phönix-Strahlenschutzröhre in 24,7 Min.; eine A.E.G.-Therapie-Röhre in 12,8 Min. Nach starker Inanspruchnahme stieg die Strahlenausbeute bei der Media-Hochleistung um 80—100%. „Uns erscheint für die emittierte Röntgenenergie die Dimension der Glühspirale, der Evakuationsgrad der Röhre und vor allem die Größe des Brennflecks eine große Rolle zu spielen."

Heinrich Chantraine (Betzdorf).

Anatomische, physiologische, entwicklungsgeschichtliche und vergleichend-anatomische Röntgenstudien.

Meisels, Emil L., und Jozef Heller: Über die röntgenologische Beobachtung der Metamorphose bei Insekten. (Versuche an der Schmetterlingsart Deilephila euphorbiae.) (*Med.-chem. Inst., Univ. u. Priv.-Röntgeninst. v. Dr. Meisels, Lwów.*) Fortschr. a. d. Geb. d. Röntgenstr. Bd. **36**, H. 1, S. 104—109. 1927.

Die Verff. empfehlen die Röntgenstrahlen zur Beobachtung der Entwicklung an Lebewesen und benutzen als Objekt eine Schmetterlingsart (Deilephila enphorbiae). Die Röntgenaufnahme der sich verpuppenden Raupe läßt fast keine innere Struktur erkennen, erst die Puppe weist eine regelmäßig angeordnete Struktur auf, die im Laufe des Reifungsprozesses der Puppe charakteristischen Veränderungen unterliegen. Sie bestehen im allmählichen Schwunde der dichten Partien und Entstehung von rundlichen Aufhellungen, die sich allmählich vergrößern. Der homogene dunkle Kernschatten entspricht anatomisch einer Ansammlung von Hämolymphe, die Aufhellungen werden als Gasansammlungen gedeutet, die auch durch Verringerung der Mineralbestandteile in den nach der Histolyse neugebildeten Fettkörperzellen vergrößert werden. Der fertige Schmetterling ergibt ein weniger kontrastreiches Bild, in seinem Innern ist eine leicht angedeutete, streifenförmige Struktur zu sehen. Die schwierige Übertragung, der im Röntgenbilde sichtbaren Einzelheiten auf ihre anatomische Grundlage glauben die Verff. durch die Möglichkeit ausgeglichen, daß die Untersuchungen am lebenden Objekt durchgeführt und infolgedessen die durch den Tod des Versuchstieres und den Gebrauch von Färbe- und Fixiermitteln entstehenden Veränderungen ausgeschlossen werden können. Interessant ist, daß pathologische Störungen des Entwicklungsganges durch „frühzeitiges Vertrocknen" oder Parasiten im Röntgenbilde beobachtet werden konnten. Die Arbeit ist durch eine große Anzahl von Röntgenogrammen der Versuchstiere in den verschiedenen Stadien illustriert. *Burchard* (Rostock).

Krzywanek, Fr. W.: Vergleichende Untersuchungen über die Mechanik der Verdauung. III. Mitt. Röntgenologische Studien am herbivoren Nager (Meerschweinchen). (*Veterin.-physiol. Inst., Univ. Leipzig.*) Arch. f. wiss. u. prakt. Tierheilk. Bd. **55**, H. 6, S. 537—556. 1927.

Untersuchungen mit gleicher Methode am säugenden und erwachsenen Meerschweinchen. Die Bewegungen der einzelnen Abschnitte des Verdauungskanals wurden analysiert, ergaben aber keine neuen Gesichtspunkte. Antiperistaltik des Dünndarmes, die am ausgeschnittenen Darm von Baur beobachtet worden ist, konnte am lebenden Tier nicht mit Sicherheit festgestellt werden. Wie bei der Ratte, wird auch beim Meerschweinchen der Inhalt aus dem Ileum immer in das Caecum entleert, nie in das Kolon direkt. Die zeitlichen Verhältnisse sind in Tabellenform angegeben und müssen im Original nachgelesen werden. — Während sich bei den wachsenden Hunden eine sehr starke Vergrößerung des Magens bemerkbar gemacht hatte, ist dies bei den wachsenden Meerschweinchen nicht der Fall; bei diesen Tierchen erfährt vielmehr das Caecum eine Vergrößerung, die weit über das Wachstum der anderen Teile des Verdauungskanals hinausgeht. Bedingt wird dieses Wachstum durch die Anpassung an die cellulose-

Digitized by Google

reiche Nahrung; wir haben hier also ähnliche Verhältnisse vor uns wie bei der Entwicklung des Pansens der Wiederkäuer. Auf die verschiedene Entleerung bei hungernden und normal ernährten Tieren wurde schon oben in der 2. Mitteilung hingewiesen. Wichtig ist es, bei Versuchen an nagenden Pflanzenfressern auf die Koprophagie zu achten, da die Aufnahme kontrastmittelhaltigen Kotes eine Füllung des Magens mit Kontrastmittel bedingt, die Beobachtungen über die Entleerungszeiten vollkommen illusorisch machen kann. *Krzywanek* (Leipzig).°°

Krzywanek, Fr. W.: Vergleichende Untersuchungen über die Mechanik der Verdauung. II. Mitt. Röntgenologische Studien am omnivoren Nager (Ratte). (*Veterin.-physiol. Inst., Univ. Leipzig.*) Arch. f. wiss. u. prakt. Tierheilk. Bd. 55, H. 6, S. 523 bis 536. 1927.

Untersuchungen an weißen Ratten mit der in der 1. Mitteilung beschriebenen Methode (vgl. dies. Zentrlbl. 3, 556). Die Versuche ergaben folgendes: Bezüglich der Magen- und Dünndarmmechanik konnten keine bemerkenswerten Unterschiede festgestellt werden. Im Gegensatz zum Hund nimmt bei der Ratte mit zunehmender Füllung des Dünndarmes derselbe gleichmäßig an Dicke zu und nicht nur, wie beim Hund, die letzte Ileumschleife. Trotz der weiten Öffnung, die nach der Einmündung des Ileums in den Dickdarm nach dem Kolon und dem Caecum führt, konnte in keinem Versuch eine direkte Füllung des Kolons beobachtet werden; immer wurde das Caecum zuerst gefüllt und der eintretende Inhalt durch die starke Peristaltik sehr rasch über das ganze Caecum verteilt. Die aus dem Caecum entleerten Inhaltsmassen verweilen einige Zeit im proximalen Colon ascendens, durcheilen aber dann sehr schnell den weitaus größten Teil des Kolons und das Rectum und werden abgesetzt. Eine eigentliche Füllung des Rattenkolons besteht also nicht! Damit würde mit Ausnahme des kurzen proximalen Stückes auch die Notwendigkeit einer Antiperistaltik entfallen können, die dementsprechend auch nicht beobachtet wurde. Die zeitlichen Verhältnisse der Entleerung der einzelnen Abschnitte müssen im Original nachgelesen werden. — Bei Tieren, die nach Verabreichung der Versuchsmahlzeit hungerten, und solchen, die im Gegensatz hierzu nach Belieben Nahrung aufnehmen konnten, ergaben sich hinsichtlich der Entleerung bemerkenswerte Unterschiede. Es zeigte sich nämlich, daß bei den ersteren die Entleerung besonders des Caecums sehr lange dauerte, während bei den letzteren die Entleerungszeiten auch nicht viel länger waren wie beim Hund. Auf diese Tatsache, die sich auch beim Meerschweinchen (3. Mitteilung) und Hamster (4. Mitteilung) ergab, muß bei Stoffwechselversuchen an solchen Tieren Rücksicht genommen werden. Es folgt daraus, daß die für den Pflanzenfresser angenommene sehr lange Dauer der Magen-Darmentleerung nur im Hungerzustande Geltung hat, unter den normalen Verhältnissen der Weiterfütterung aber nicht.

Krzywanek (Leipzig).°°

Hamrick, Robert A.: The emptying of the gall bladder: An experimental study. (Die Entleerung der Gallenblase. Eine experimentelle Untersuchung.) (*Div. of exp. surg. a. pathol., Mayo found., Rochester.*) Americ. journ. of the med. sciences Bd. 174, Nr. 2, S. 168—181. 1927.

Hunde wurden laparatomiert, die Gallenblase mit einer Spritze entleert und mit 5 ccm 40proz. Jodöl gefüllt. Es wurde dann röntgenologisch das Verhalten des Gallenblasenschattens unter den verschiedensten Bedingungen beobachtet. Die respiratorischen Bewegungen, Änderungen des intraabdominalen Druckes, und Druck auf die Bauchdecken beeinflußt nur sehr wenig die Entleerung der Gallenblase. Mechanische Manipulationen, wie Einführen eines Magenschlauches, Füllung des Magens mit Luft, Aushebern des Magens führen zu geringen Entleerungen der Gallenblase. Dagegen bewirkt der Verdauungsprozeß regelmäßig in bestimmten Zwischenräumen Ausfließen der Galle. Nach einem Futter, das aus Eidotter und Sahne bestand, sah man bereits nach 10—15 Minuten Entleerung. Die Galle fließt durch den Ductus cysticus und den Choledochus in das Duodenum. *O. David* (Frankfurt a. M.).

Digitized by Google

Spezielle Röntgendiagnostik.

Skelettsystem (einschl. Zähne).

Loubat, Cloup et Fischer: Un cas de diminution des vertèbres cervicales (syndrome de Klippel-Feil) associée à d'autres malformations congénitales. (Ein Fall von Verringerung der Halswirbel [Klippel-Feilsches Syndrom] verbunden mit anderen kongenitalen Mißbildungen.) (*Soc. de méd. et de chir., Bordeaux, juillet 1927.*) Presse méd. Jg. 35, Nr. 66, S. 1016. 1927.

Bei einem Mädchen fand man eine Verkleinerung der Halslänge und Einschränkung der Kopfbewegungen. Im Röntgenbild waren die Halswirbel auf drei reduziert. Ferner handelte es sich um eine hohe Skoliose und um einen Schulterblatthochstand mit keilförmiger Deformierung des 1. Brustwirbels. Endlich bestand noch eine Spaltbildung am Gaumensegel, kongenitale Taubheit und Schwachsinn. Die Wassermannsche Reaktion war positiv. *Hans Kloiber* (Baden-Baden).

Wishner, Joseph G.: Bilateral coxa vara of unknown origin. (Doppelseitige Coxa vara unbekannter Ätiologie.) (*New York acad. of med., sect. of orthop. surg., 18. III. 1927.*) Americ. journ. of surg. Bd. 3, Nr. 1, S. 74—76. 1927.

Verf. berichtet über ein 7 Jahre altes Mädchen von normaler Entwicklung, bei dem seitens des Schularztes ein watschelnder Gang festgestellt wurde, der auf doppelseitige angeborene Hüftgelenksverrenkung schließen ließ. Die röntgenologische Untersuchung ergab beiderseitige Coxa vara mit ausgeprägten Zerstörungen an beiden oberen Oberschenkelepiphysen. Die Frage der Ätiologie wird nicht geklärt. Als wahrscheinlich wird eine Entwicklungshemmung in der oberen Femurepiphyse angenommen mit folgender Körperbelastung. Das Krankheitsbild ist von der angeborenen Coxa vara zu unterscheiden. Als Behandlung wird keilförmige Osteotomie durch die großen Trochanteren zur Korrektur der Flexionscontractur vorgeschlagen. *A. Hübner* (Berlin).

Charier: Luxation congénitale de la hanche chez le jeune enfant. Radiographies prises le lendemain de la réduction. Déductions cliniques. (Die angeborene Hüftgelenkluxation beim Kleinkind. Röntgenbilder, am Tage nach der Reposition angefertigt, und klinische Schlußfolgerungen.) Rev. d'orthop. Bd. 14, Nr. 4, S. 281—327. 1927.

Verf. gibt Umrißzeichnungen von 100 Röntgenbildern, die am Tage nach der Reposition angefertigt wurden, und bespricht sie nach dem Stand des Kopfes, der Entfernung von Kopf und Pfanne, der Stellung des Femurschaftes. Nach einleitenden anatomisch-klinischen Vorbemerkungen werden zunächst Bilder normaler Hüften in Repositionsstellung analysiert. Der Kopf steht dabei stets unterhalb einer durch die Mitte des Y-Knorpels gezogenen Horizontalen. Dies ist also auch für die Stellung eines frisch reponierten Kopfes zu fordern. Dabei muß die Halbierungslinie des Kopfes auf einer zur obengenannten Linie gezogenen Senkrechten ihrerseits senkrecht oder nahezu senkrecht stehen. Der Kopf deckt sich mehr oder weniger mit dem Schatten des Sitzbeins. Der Femurschaft steht annähernd parallel zur durch den Mittelpunkt des Y-Knorpels gezogenen Horizontalen. Es fragt sich nun, unter welchen Bedingungen eine Hüfte mit gesicherter Stabilität reponiert ist. Das Femur muß dazu in 70—75° Abduction stehen, d. h. mit der Tischebene einen Winkel von 15—20° bilden. Bei schlechten Pfannenverhältnissen kann es nötig werden, es dem Tisch parallel einzustellen. Dabei soll der Oberschenkel im allgemeinen senkrecht zur Körperachse stehen, doch ist es im allgemeinen ratsam, noch 5—10° darüber hinauszugehen. Jedenfalls muß der Kopf mit dem Finger tastbar sein zwischen der Schenkelarterie und der Adductorsehne. Dann ist die Stellung gut. Niemals aber darf der Oberschenkel nach abwärts, den Füßen zu, zeigen. Eine solche Stellung verlangt sofortige Korrektur. Was die Stellung des Kopfes auf dem Röntgenbild angeht, so darf er unter keinen Umständen zu hoch stehen, sondern soll im allgemeinen unter der eben genannten Horizontalen stehen. Etwa nötige Stellungsänderungen werden zweckmäßig, wenn sie dringend sind, am folgenden Tag gemacht, sonst kann man 14 Tage abwarten. Der Gipsverband wird dabei nur in der Gelenkgegend eingekerbt, nicht ganz erneuert. — Es werden dann 100 Bilder im einzelnen besprochen und nochmals

Digitized by Google

auf die Zweckmäßigkeit einer Röntgenaufnahme am Tage nach der Reposition hingewiesen. Anhangsweise werden Versuche an Holzmodellen eines Hüftgelenks und Beines beschrieben, aus denen hervorgeht, daß die Stellung des Schenkelhalses im Röntgenbild von sehr untergeordneter Bedeutung ist. Keinesfalls kann der Schenkelhals in Repositionsstellung senkrecht auf der Gelenkpfanne stehen. *Hackenbroch.*

Harris, H. A.: The growth of the long bones in childhood. With special reference to certain bony striations of the metaphysis and to the rôle of the vitamins. (Das Wachstum der langen Röhrenknochen in der Kindheit mit besonderer Berücksichtigung gewisser Streifenbildungen in der Metaphyse und der Rolle der Vitamine.) (*Inst. of anat., univ. coll., London a. Washington univ. med. school, St. Louis.*) Arch. of internal med. Bd. 38, Nr. 6, S. 785—806. 1926.

Das gelegentliche Vorkommen eines oder mehrerer Querstreifen im Metaphysengebiet der langen Röhrenknochen ist der Ausdruck eines vorübergehenden Wachstumsstillstandes. Sie kommen physiologisch bei Adolescenten, beim Wachstumsabschluß vor; oft auch als Folgen jahreszeitlicher Schwankungen. Unter pathologischen Umständen treten sie infolge Wachstumsverzögerung bei irgendeiner Form akuten Infektes oder Hungers, auch bei Skorbut auf. Ebenso stellen sie eine Teilerscheinung der Veränderungen bei der Rachitisheilung dar. Der Ossificationsvorgang läßt sich anatomisch in 3 Unterabteilungen zergliedern: 1. in die proliferative Knorpelzone, 2. in das provisorische Verkalkungsgebiet mit Degeneration der Knorpelzellen, 3. in die eigentliche Ossification mit Markraumbildung. Im Anschluß an die Forschungen von Burrows dürfte nach Ansicht des Verf. an der ersten Phase, d. h. an der Proliferation des Knorpelgewebes ein vitaminähnliches, wasserlösliches, wachstumsförderndes Prinzip, „Archusia" genannt, an der zweiten Phase die Robisonsche Phosphatase und das Vitamin D, schließlich an der dritten Phase der von Burrows „Ergusia" bezeichnete, die Zelldifferenzierung befördernde Faktor beteiligt sein. Der letztere ist nach Ansicht des Verf. mit dem A-Vitamin gleichzusetzen. An der sog. Linienprobe der Amerikaner bei Rachitis („linetest") ist entweder das „Archusia" genannte Prinzip oder aber das Vitamin D beteiligt. Schon aus diesem Grunde ist die Linienprobe kein absolut spezifisches Symptom einer heilenden Rachitis. Verf. polemisiert weiterhin gegen Wimberger betreffs seiner sog. aktiven und passiven Rachitistypen. Einzelheiten im Original. *György* (Heidelberg).

Kieling, Wilhelm: Röntgenologische Studien über den Knochenabbau bei Frakturenheilung. (*Chir. Univ.-Klin., Würzburg.*) Arch. f. orthop. u. Unfall-Chir. Bd. 25, H. 3, S. 345—370. 1927.

Während sich die meisten Arbeiten, die sich auf die Frakturheilung erstrecken, mit der Regeneration, d. h. Callusbildung beschäftigen, hat Verf. die Abbauvorgänge bei der Frakturheilung studiert. Er kam hierbei zu folgenden Ergebnissen: Im Röntgenbild ist der Knochenabbau im Verlaufe der Frakturheilung meist nur dann nachweisbar, wenn die Fraktur künstlich oder traumatisch eröffnet wurde, sonst meist nur bei jungen Individuen bis zum Alter von 22 Jahren. Der Abbau tritt um so früher nach erfolgtem Trauma ein, je jünger das Individuum ist. Der Verlauf des Abbaus erfolgt in verschiedenen Stadien, es findet sich zunächst eine schmale Zone am Rande der Corticalis, der eine streifige Aufhellung der Corticalis folgt, dieselbe löst sich, an den Bruchenden beginnend, in eine flockige Struktur auf. Callus und Abbau halten sich meist in denselben Grenzen und sollen bei normalem Verlauf gleichzeitig auftreten. Bei operativen Eingriffen war der Abbau beschleunigt, die Callusbildung bisweilen angeregt. *Baensch* (Leipzig).

Mészöly, Pál: Interessanter Röntgenbefund bei Myxödem. Magyar Röntgen közlöny Bd. 1, Nr. 11, S. 340—347 u. dtsch. Zusammenfassung S. 355—356. 1927. (Ungarisch.)

Beim myxödematösen Symptomenkomplex sind die Entwickelungsstörungen des Skeletts dem Röntgenverfahren zugänglich. Die Knochen haben entweder die normale Form oder sind etwas plumper, stehen aber auf der Entwickelungsstufe eines um mehrere Jahre jüngeren Knochens. Besondere Erscheinungen sind die Querbalken (Dieterle) an den Epiphysenenden, und Jahrringe (Weiche und Goetzky) in den Diaphysen, letztere als Zeichen einer intermittierenden Heilung. Aus den Röntgenbefunden kann auch die Frage, ob eine kongenitale Aplasie oder nur eine Hypoplasie der Schilddrüsenfunktion bestanden hat, beantwortet werden.

Digitized by Google

Es handelt sich im gegebenen Fall um ein 14jähriges Mädchen, wo sämtliche myxödematöse Symptome nachgewiesen werden konnten. Die einzelnen Skeletteile zeigen keine einheitliche Entwicklung, die Knochen der unteren Extremität sind mehr zurückgeblieben als die der oberen, die zentral gelegenen mehr als die periphären. Die Störung der Schilddrüsenfunktion ist also nicht kongenital, sondern ist erst später eingetreten. Die Entwicklungsstufe des Knochensystems entspricht der eines um 9—12 Jahre jüngeren Individuums. Die vorgeschrittene Deformation der Knochen und Knochenkerne spricht dafür, daß hier auch noch eine andere Entwicklungshemmung mitbestanden haben muß. *Jakob* (Budapest).

Cottenot, Paul: Ossifications symétriques au voisinage des deux articulations coxo-fémorales consécutives à une fièvre typhoïde. (Symmetrische Verknöcherungen in der Nachbarschaft der beiden Hüftgelenke nach Typhus.) Bull. et mém. de la soc. de radiol. méd. de France Jg. 15, Nr. 139, S. 186—188. 1927.

Eine 28jährige Frau bekam im Verlauf eines schweren Typhus heftige Schmerzen in beiden Hüften, die ihr auch nach der Genesung das Gehen erschwerten. Die Oberschenkel können nicht völlig gestreckt werden; die Beine stehen in leichter Innenrotation und Adduction, die passive Abduction ist sehr beschränkt. Im Röntgenbild zieht sich beiderseits ein bandförmiger dichter Schatten von $1^1/_3$ cm Breite oberhalb des kleinen Trochanters quer von der Tub. ischiadica zum Schenkelhals. Der rechtsseitige Schatten ist etwas länger und setzt unmittelbar an der Tub. ischiadica an, der linksseitige setzt am Rande der Gelenkpfanne an. Vielleicht handelte es sich um eine Ossification der Ligg. ischio-femoralia. — Dioclès berichtet über einen gleichen Fall; hier waren bei einer 20jährigen Spanierin ebenfalls im Anschluß an einen Typhus erhebliche Gehstörungen durch eine Behinderung der Flexion an den unteren Gliedmaßen eingetreten. Mittels Telestereoradiographie wurde folgender Röntgenbefund erhoben: rechts eine Knochenbrücke zwischen Trochanter minor und Ischion, links eine doppelte Knochenbrücke von Trochanter minor bzw. der Crista intertrochanterica zum hinteren Abschnitte des Verbindungsastes vom Os pubis zum Os ischii bzw. zum Ischion; die letzteren Knochenbrücken schienen am Ischion durch einen Bindegewebsspalt unterbrochen zu sein. Der Befund wurde in diesem Falle operativ bestätigt. *Arthur Hintze* (Berlin).

Wilensky, Abraham O.: The pathogenesis and treatment of acute epiphysitis. (Die Pathogenese und Behandlung der akuten Epiphysitis.) (*Mt. Sinai hosp., New York.*) Ann. of surg. Bd. 86, Nr. 1, S. 105—122. 1927.

Die akute Epiphysitis ist die Form der akuten Osteomyelitis, welche sich an den Epiphysenfugen abspielt. Die Erreger der Epiphysitis sind Streptokokken und Staphylokokken, welche sich in der Blutbahn verbreitet haben. Histologisch sind Thromben in den Endschlingen der Art. nutrit. festzustellen. Die gefährlichste Komplikation ist die Gelenkinfektion. Sie hängt wesentlich ab von der Beziehung der Epiphyse zum Gelenkinnern. Bei gleichzeitiger Bakteriämie ist die Prognose günstig, wenn in 1 ccm Blut 1—5 Kolonien, ungünstig, wenn 100 und mehr auf der Platte aufgegangen sind. Die Behandlung richtet sich einmal gegen die Bakteriämie durch Ausschaltung der primären oder sekundären Thrombophlebitis und zweitens lokal gegen die Abscesse, die periartikulär, subperiostal oder intraartikulär gelegen sind. Auf Erhaltung der Epiphyse ist weitgehende Rücksicht zu nehmen. Bei positivem Röntgenbefunde ist eine Entfernung der Sequester anzuschließen. *Duncker* (Brandenburg).

Arnell, Sigfrid: Two cases of Hodgkin's disease with bone destruction. (Zwei Fälle Hodgkinscher Krankheit mit Destruktion des Knochens.) (*Roentgenol. dep., milit. hosp., fortress of Boden.*) Acta radiol. Bd. 8, H. 3, S. 259—262. 1927.

Verf. beschreibt 2 Fälle von Hodgkinscher Krankheit mit Skelettaffektionen. Der erste Fall zeigt Destruktionen in Rippen und Wirbelkörpern, der zweite im Sternum. Hier fanden sich auch reaktive periostale Knochenauflagerungen. Das Röntgenbild ist identisch mit dem von bösartigen Neubildungen mit Knochenzerstörung. Verf. meint, daß die Lokalisation der Hodgkinschen Krankheit in den Knochen nicht so selten ist, als man nach den spärlichen Literaturmitteilungen über solche Fälle meinen könnte. Man sollte immer auch an die Hodgkinsche Krankheit denken, wenn man einen Fall untersucht, der einem bösartigen Knochentumor gleicht. *Bernstein* (Danzig).

Pomeranz, Maurice M.: Endotheliomata of bone. Report of three cases. (3 Fälle von Endotheliom des Knochens.) (*Hosp. f. joint dis., New York.*) Journ. of bone and joint surg. Bd. 9, Nr. 3, S. 524—530. 1927.

Verf. bringt 3 Krankheitsfälle aus jugendlichem Alter (3—18 Jahre), bei denen nicht nur klinisch, sondern auch pathologisch-anatomisch Entzündungsprozesse am Knochen und

Digitized by Google

an der Knochenhaut neben Zerstörung und Anbau sich zeigten. Alle drei erwiesen sich im weiteren Verlauf als Tumorbildungen von endothelialem malignen Charakter.
Carl (Königsberg, Pr.).

Harrison, B. J.: Skiagrams. (Skiagramme.) (*Brit. med. assoc., New South Wales branch, Sydney, 12. V. 1927.*) Med. journ. of Australia Bd. 2, Nr. 1, S. 31. 1927.
Bericht über von Harrison demonstrierte Aufnahmeserien, die u. a. Myeloidcarcinome vor und nach Röntgentiefentherapie betrafen. Bei einem Falle waren die oberen 10 cm eines Humerus bis auf einen schmalen Streifen am Humeruskopf vom Carcinom befallen. Nach einer Röntgenbestrahlung mit voller Dosis Schwund aller Schwellungen und Bildung neuen Knochengewebes. Eine Metastase am Femur wurde mit zwei vollen Dosen behandelt. — Bei einem anderen Falle (mit Hämophilie), bei dem auch das Gelenk mit ergriffen war, bestand die Läsion hier in einer rund ausgepunzten Stelle an der Epiphyse. *Happel* (Frankfurt a. M.).

Jesu, Gavino: Aspetto radiologico tardivo della frattura sopracondiloidea dell'omero, non ridotta, nei bambini. (Das spätere Röntgenbild der supracondylären, nicht reponierten Oberarmfrakturen bei Kindern.) (*Istit. di clin. chir. ed istit. Roentgen, univ., Napoli.*) Rinascenza med. Jg. 4, Nr. 12, S. 278—279. 1927.
Mitteilung von 3 supracondylären Humerusfrakturen, die 2, 4 und 7 Monate nach der Verletzung zur Beobachtung kamen. Das Röntgenbild wird eingehend erklärt und darauf hingewiesen, wie notwendig es ist, genaue Aufnahmen von verschiedenen Seiten zu machen. Es handelte sich um Kinder, und die Fraktur war für eine Epiphysenlösung bzw. für einen Humeruslängsbruch angesehen worden. *Brüning* (Gießen).

Nussbaum, A.: Spätfolgen der Epiphysenlösung am oberen Femurende und Beziehungen zu Chondromen und zur Ostitis fibrosa. (*Chir. Klin., Univ. Bonn.*) Arch. f. orthop. u. Unfall-Chir. Bd. 25, H. 3, S. 323—341. 1927.
Es wird über 4 Fälle von Hüftgelenkveränderungen berichtet, die in der Symptomatologie an eine Arthritis deformans coxae senilis erinnern, und bei denen es sich nach Annahme des Autors um eine Epiphysenlösung handelt. Es ließen sich bei sämtlichen Fällen mehr oder weniger kräftige Traumen nachweisen, die allerdings oft weit zurücklagen und deren Behandlung bisweilen nur einige Tage in Anspruch nahm. Verf. hält die schalenförmigen Schatten, die medial vom Schenkelhals liegen, für die abgerutschten Epiphysen. Der Schenkelhals zeigte die typischen und bekannten Auftreibungen und sog. Randwülste. Im Innern sind Aufhellungen nachweisbar, die sowohl als Knorpelgeschwülste, als auch als Cysten angesprochen werden können, Befunde, wie sie sich bei der typischen deformierenden Arthritis auch finden. Zum Schluß geht Verf. auf die ausgezeichnete Arbeit von Walter und die übrige einschlägige Literatur näher ein. *Baensch* (Leipzig).

Pförringer: Ein Fall von ungewöhnlicher Knochenneubildung nach Schußbruch. Fortschr. a. d. Geb. d. Röntgenstr. Bd. 35, H. 6, S. 1234—1236. 1927.
Bei einem 22jährigen wird nach einem Gewehrdurchschuß in der Mitte des rechten Oberarmes eine starke Verdickung des Knochens beobachtet, so daß gegenüber dem normalen Arm eine Umfangsdifferenz von 8 cm bestand. Das Röntgenbild ließ eine ausgedehnte Knochenneubildung schon $^1/_4$ Jahr nach der Verletzung erkennen, die auch auf den Unterarm übergriff und als Myositis ossificans gedeutet wurde. Eine Ursache für diese starke Knochenneubildung ist nicht ersichtlich. Der Verf. neigt zu der Annahme, daß die Knochenhaut in ungewöhnlich großen Ausmaßen abgehoben worden ist. *Hermann Meyer* (Göttingen).

Czunft, Vilmos: Neue Einstellung zur isolierten Aufnahme des Kiefergelenkes. Magyar Röntgen közlöny Bd. 1, Nr. 10, S. 313—315 u. dtsch. Zusammenfassung S. 323. 1927. (Ungarisch.)
Verf. macht die isolierte Aufnahme des Kiefergelenks in einer bitemporalen Richtung; zentriert die Röhre nicht auf das aufzunehmende Gelenk, sondern zweifingerbreit darüber. Dadurch fällt die Projektion des Gelenkes in den Schatten des Schädels. Der Vorteil dieser Aufnahmetechnik zeigt sich darin, daß auch durch geschlossenen Mund die Schatten des Gelenkköpfchens und der Pfanne gut sichtbar werden.
Ratkóczi (Budapest).

King jr., Jennings M., and George W. Holmes: A review of four hundred and fifty Roentgen-ray examinations of the shoulder. (Bericht über 450 Röntgenunter-

Digitized by Google

suchungen der Schulter.) (*Dep. of roentgenol., Massachusetts gen. hosp., Boston.*) Americ. journ. of roentgenol. a. radium therapy Bd. 17, Nr. 2, S. 214—218. 1927.

Unter 450 Fällen, bei denen Schulteraufnahmen aus irgend einem Grunde vorgenommen werden mußten, zeigten nur 150 einen pathologischen Befund (vorwiegend Frakturen und Luxationen), während bei den übrigen 300 das Röntgenbild ein negatives Ergebnis hatte. Verff. weisen zur Erklärung hierfür auf die anatomischen Besonderheiten des Schultergelenks hin: nur unbedeutende Gewichtsbelastung und übermäßig große Gelenkkapseln. Klinisch sichere Arthritiden können daher röntgenographisch lediglich eine leichte Knochenatrophie aufweisen. Ferner geht ein großer Teil innerer Erkrankungen mit Schmerzen im Schultergelenk einher, so daß also an diesem keinerlei Veränderungen, außer einer etwaigen geringen Inaktivitätsatrophie, zu erwarten sind. — Die Aufnahmen sollen bei Außenrotation einmal normal-, dann unterexponiert vorgenommen werden, bei Vermutung einer schlaffen Gelenkkapsel unter Ausübung eines Zuges am Humerus. *F. Burgheim* (Berlin).

● **Clark, Charles A.: Dental radiography. (Outlines of dental science. Bd. 5.)** (Röntgenologie der Zahnkrankheiten. [Abriß aus der zahnärztlichen Praxis. Bd. 5.]) Edinburgh: E. & S. Livingstone 1926. XIII, 98 S. geb. 7/6.—.

Das Buch ist aus der zahnärztlichen Praxis heraus geschrieben. Verf. beschreibt die beiden in England gebräuchlichen Röntgenapparate für den Betrieb mit der Coolidgeröhre (Ritter, Victor C. D. X.) auch einige Hilfsapparate, darunter solche für Stereoskopie (zahlreiche Abbildungen). Einige Seiten über Dunkelkammer. Die Haltung des Patienten und Lagerung des Zahnfilms wird sehr ausführlich beschrieben, über die exakte Berechnung des Einstellungswinkels für die verschiedenen Zähne findet man nichts. Ca. 20 Reproduktionen von Zahnfilmen werden erklärt, sie betreffen normale Zähne und die häufigsten pathologischen Veränderungen, also nichts neues. Auffallend gut ist das starke Papier, der große Druck und der rote, feste Einband. *Lorenz* (Hamburg).

Róna, Alfréd: Das Röntgenbild invertierter und retinierter Zähne. Magyar Röntgen közlöny Bd. 1, Nr. 11, S. 347—350 u. dtsch. Zusammenfassung S. 356. 1927. (Ungarisch.)

Die Retention der Zähne findet man am häufigsten bei den oberen Eckzähnen, Prämolaren oder Molaren. Retinierte Zähne können als Nebenbefunde auf den Röntgenaufnahmen entdeckt werden, welche den Kranken gar keine Beschwerden verursachen, manchmal aber treten der Trigeminusneuralgie ähnliche Symptome auf. Die Nachbarschaft des Zahnes kann sich infizieren und Entzündungserscheinungen verursachen. Wenn der Zahnkeim unrichtig gestellt ist, entwickelt sich eine Zahninversion. Bei dieser entwickelt sich die Krone an der Stelle der Wurzel, die Wurzel an der Stelle der Krone. Die abgebildete Zahninversion ist ziemlich selten. Ein von seiner Stelle weit (in den Hals, in die Nase oder in die Highmore-Höhle) gekommener Zahn wird als heterotop bezeichnet. Die genaue Lage des invertierten Zahnes ist durch Aufnahmen in mehreren Richtungen festzustellen. Die Entfernung retinierter oder invertierter Zähne ist nur dann berechtigt, wenn das klinische Symptome fordern.

Ratkóczi (Budapest).

Erkrankungen der Muskeln, Sehnen, Schleimbeutel und des Bindegewebes.

Frejka, Bedřich: Heterotopische Ossification und Myositis ossificans progressiva. (*Klin. pro ortop. chir., univ., Bratislavě.*) Sborník prací Jg. 2, H. 3, S. 201—221. 1927. (Tschechisch.)

Die Osteoblasten sind nicht primäre Elemente der Ossification, sie treten sekundär überall dort auf, wo Knochengewebe neu sich bildet — in Bindegewebe mit verlangsamter Zirkulation und kolloid-ödematöser Durchtränkung. Die Knochenneubildung ist nach Leriche an zwei Bedingungen gebunden: 1. An die Bildung embryonalen Gewebes, wie es bei der Organisation eines Blutergusses oder bei entzündlichen Vorgängen im Gewebe entsteht; auch Granulationsgewebe ist als embryonales Gewebe aufzufassen. 2. In diesem embryonalen Gewebe, das im Körper sehr oft sich

Digitized by Google

findet, bildet sich aber Knochen nur dann, wenn örtlich in der Gewebsflüssigkeit der Kalksalzgehalt erhöht ist. Bei disponierten Patienten kann es im Anschlusse an Traumen oder leichte Infektionskrankheiten (Angina, Grippe, Schnupfen), auch bei Rückenmarkserkrankungen zu pathologischen Knochenneubildungen in den Weichteilen kommen, zur Myositis ossificans progressiva. Man unterscheidet 4 Gruppen dieser Erkrankung, die aber alle eine und dieselbe Krankheit betreffen, nur durch verschiedene Ursachen hervorgerufen. Das Wesen dieser Dystrophie ist nicht bekannt, vielleicht beruht sie auf einer Störung der inneren Sekretion. In einem eigenen Falle war im Röntgenbilde eine Verkleinerung der Fossa hypophyseos zu erkennen.

Kindl (Trautenau).

Mather, J. H.: A calcified fibroma of the hand. (Verkalktes Fibrom der Hand.) Brit. journ. of radiol. (Arch. of radiol. a. electrotherapy) Bd. **32**, Nr. 324, S. 251. 1927.

Das Röntgenbild zeigte unregelmäßige Kalkschatten, keine Knochenveränderungen. Es handelte sich um ein palmarseitiges Fibrom, das bereits seit 25 Jahren bestand. *Abeles.*

Staub, Violet: Untersuchungen über Kalkgicht. (*Pathol. u. chem. Inst., med. Univ.-Klin., Zürich.*) Beitr. z. pathol. Anat. u. z. allg. Pathol. Bd. **78**, H. 1, S. 67—84. 1927.

Als Kalkgicht wird mit Achard ein Krankheitsbild bezeichnet, das durch Auftreten subcutaner Konkremente von phosphorsaurem und kohlensaurem Kalk häufig bei jugendlichen Personen schmerzlos und ohne entzündliche Reaktion auftritt. Der ganze Körper kann befallen sein, häufig jedoch sind nur die Finger und die Umgebung der großen Gelenke beteiligt. Die eigene Beobachtung des Verf. betrifft einen 18jähr. Landwirt, der außer Plattfüßen und einer deutlichen Vergrößerung der seitlichen Schilddrüsenlappen nichts auffallendes bot; nur zeigte sich an der radialen Seite des Carpometakarpalgelenkes des rechten Zeigefingers ein unter der Haut gelegener Knoten von der Größe und Form einer Nußhälfte von prallelastischer Konsistenz. Das Gebilde stand mit der Gelenkkapsel nicht im Zusammenhang, es behinderte die Beweglichkeit des Zeigefingers. Im Röntgenbild sah man an der Stelle einen walnußgroßen Schatten von der Intensität eines Knochenschattens. Ein ähnlicher mandelgroßer Schatten fand sich radial neben dem ersten Interphalangealgelenk des Mittelfingers; Knochen und Gelenke sind nicht verändert, dagegen finden sich ähnliche Kalkschatten an mehreren Stellen der linken Hand. Die Knoten am r. Zeigefinger wurden entfernt, es waren 2 harte Gebilde von Bohnen- bzw. Mandelgröße, die histologisch aus zellarmem und zellig infiltriertem Bindegewebe mit Kalkeinlagerungen bestanden. Stoffwechseluntersuchungen an dem Kranken ergaben Hypercalcaemie und eine starke Erhöhung des Phosphatgehaltes des Blutes; die Calciumausscheidung war normal. In Versuchen an Kaninchen konnten Verkalkungen bei intravenöser Calciumverabreichung nur in der Umgebung der Einspritzungsstelle hervorgerufen werden. Eine Erhöhung des Ca-Spiegels im Serum war nicht zu erreichen. Das gemeinsame Kennzeichen der bisher bekannten Fälle einschl. des von Verf. beobachteten bildet die Ablagerung von Kalk in das Unterhautzellgewebe bei Fehlen von zerstörenden Vorgängen am Knochengerüst. *P. Prym* (Bonn).

Vallette, Albert: Sclérodermie et pierres de la peau. (Essai physiopathologique.) (Sklerodermie und Hautsteine.) Strasbourg méd. Jg. **85**, Nr. 14, S. 209—228. 1927.

Bei einer 55jährigen Patientin entwickelte sich seit 1911 eine ausgedehnte Sklerodermie mit Sklerodaktylie. Im Röntgenbild wurden daneben sehr zahlreiche, nicht mit dem Knochen zusammenhängende Kalktophi an den Händen, Unterarmen und Unterschenkeln festgestellt. Es wird vermutet, daß es bei Phosporaemie, die bei Pat. festgestellt wurde, wenn sie mit endokrinen Störungen zusammentrifft zu solchen Erscheinungen kommt. Ausführliche Literaturangaben. *P. S. Mayer* (Mannheim).

Kreislaufsorgane.

Sutton, Don C.: The diagnosis of cardio-vascular disease. (Die Diagnose der kardiovasculären Erkrankungen.) Radiology Bd. **9**, Nr. 1, S. 77—78. 1927.

Elementare Wertung der Röntgenuntersuchung für die Diagnostik der Herzkrankheiten. Die Arbeit enthält nichts Neues. *Bernstein* (Danzig).

Digitized by Google

Slauck, Arthur: Die Bewertung der Ergebnisse der Röntgenuntersuchung im Rahmen der klinischen Herzdiagnose. (*Med. Klin., Univ. Bonn.*) Med. Klinik Jg. **23**, Nr. 26, S. 971—974. 1927.

Vom klinischen Standpunkt aus betrachtet stellt die Röntgenuntersuchung des Herzens nur eines der Hilfsmittel dar zu einer richtigen Diagnose. Der Kliniker kann für gewöhnlich aus der relativen Herzdämpfung einen genügenden Anhaltspunkt über Herzform und Herzgröße erhalten. Ungünstige Verhältnisse liegen vor bei Emphysem, Fettsucht und Narbenzug. Auch hier kann die Palpation des Spitzenstoßes noch weiter helfen. Wenn auch dieser versagt, kann nur die Röntgenuntersuchung ein richtiges Urteil geben. Bei Beurteilung der Herzform muß immer die Konstitution und der Körperbau des Patienten sowie der Zwerchfellstand berücksichtigt werden. Langer Thorax bedingt langes, mittelständiges, relativ kleines Herz, während Zwerchfellhochstand zur Hoch- und Querstellung des Herzens führt. Der Röntgenologe darf nie vergessen, daß ein ausgesprochener Herzfehler auch ohne augenfällige Veränderungen im Röntgenbilde bestehen kann. Verf. verwendet nur Herzaufnahmen aus 2 m Entfernung. Unter schlecht tonisiertem Herzen muß man ein stauungsdilatiertes Herz verstehen, das eine Dreiecksform aufweist. Die Dreiecksform, die auch bei Pericarditis exsudativa vorkommt, ist für schlechten Herztonus nur dann beweisend, wenn außerdem noch Zeichen abnormer Blutverteilung, Ödeme und Erscheinungen von Myodegeneratio bestehen. Es werden dann die einzelnen Klappenfehler sowie die Herzbilder bei Emphysem und Kyphoskoliose besprochen. Bei der Diagnose des offenen Ductus Botalli und der Pulmonalstenose muß außer dem Röntgenbild vor allem auch die Anamnese und der klinische Befund herangezogen werden. Verdrängungserscheinungen des Herzens bei Zwerchfellhochstand kann das Röntgenbild am leichtesten nachweisen. Die Untersuchung der Aorta kann bei ungünstigen Perkussionsverhältnissen das Röntgenbild nicht entbehren. Luetische und arteriosklerotische Aorta lassen sich im Röntgenbilde noch nicht vollkommen sicher voneinander abgrenzen, und daher muß sich der Röntgenologe auf die Feststellung seines Befundes beschränken.

Hans Kloiber (Baden-Baden).

Głowacki, Emil: Eine orthodiagraphische Zielvorrichtung. Polski przegląd radjol. Bd. **2**, H. 2, S. 140—144 u. franz. Zusammenfassung S. 104—105. 1927. (Polnisch.)

Allen bekannten orthodiagraphischen Methoden haftet der Nachteil an, daß die Ermittelung der Herzkonturen durch die enge Einblendung des Zentralstrahls erschwert wird. Um dem abzuhelfen, empfahl Reviglio die Lage des Zentralstrahls durch einen Metallring von 2—3 cm Durchmesser zu markieren, wodurch der Herzkontur bei offener Blende leicht in die Mitte des Ringschattens eingestellt werden kann. Diese Vorrichtung wurde vom Verf. weiter ausgebaut. An eine dünne Aluminiumplatte ist senkrecht ein 15 cm langes, 2,7 cm breites Metallrohr befestigt, dessen eine Öffnung mit einem Kreuz versehen ist, die andere durch einen dünnen Draht mit einer kleinen Bleikugel in der Mitte durchquert wird. Die Mitte des Kreuzes und die Bleikugel befinden sich auf der Längsachse des Metallrohres. Wenn der Zentralstrahl genau auf die Mitte des Rohres zentriert ist, erscheint die ganze Zielvorrichtung auf dem Röntgenschirm als ein dichter Ringschatten, in dessen Mitte sich der Schatten der kleinen Bleikugel deutlich hervorhebt. Dieser „Orientierungspunkt" wird bei offener Blende längs des Herzrandes verschoben und die Herzsilhouette mit gewöhnlicher Schreibvorrichtung aufgezeichnet. Nach Meinung des Verf. gestattet nur das obige Verfahren eine exakte Bestimmung der Herzgrenzen getrennt in einzelnen Phasen seiner Tätigkeit.

Th. Blühbaum (Berlin).

Trostler, I. S.: A simple method of cardiometry. (Eine einfache Methode der Herzmessung.) Radiology Bd. **9**, Nr. 1, S. 75—76. 1927.

Verf. benutzt eine Entfernungsmeßuhr für Landkarten und umfährt damit die Zirkumferenz des Herzschattens auf dem Röntgenbild. Jede spätere Aufnahme kann auf diese Weise schnell und einfach mit der alten verglichen werden. *E. A. May* (Newark, N. J.).

Schwartz, Sidney P.: The radiographic signs of pulmonic insufficiency. (Die röntgenologischen Zeichen der Pulmonalinsuffizienz.) (*Med. div., Montefiore hosp. f. chronic dis., New York.*) Americ. heart journ. Bd. **2**, Nr. 4, S. 407—415. 1927.

In allen Fällen von Mitralstenose, in denen bei der Auscultation ein Pulmonal-Geräusch hörbar ist, erscheint im Röntgenbild die Arteria pulmonalis erweitert sowohl

Digitized by Google

im Vorderbild als auch im 1. schrägen Durchmesser. Ähnliche Bilder kommen auch bei manchen Fällen angeborener Herzfehler vor (offener Ductus art. Bot., Ventrikelseptumdefekt, Pulmonalisstenose). Eine Unterscheidung erlaubt das Elektrokardiogramm, das bei Mitralstenose mit Pulmonalinsuffizienz durch eine geringere Höhe der T-Zacke gekennzeichnet ist. *Fleischner* (Wien).

Griffith, J. P. Crozer: Displacement of the heart in pneumonia. (Herzverlagerung bei Pneumonie.) (*39. ann. meet. of the Americ. pediatr. soc., Washington, 12.—14. V. 1927.*) Americ. journ. of dis. of childr. Bd. **34**, Nr. 1, S. 142—143. 1927.

Bei 16 von 40 Kindern mit Pneumonie fand sich eine Herzverlagerung nach der kranken Seite, die nach Abheilung wieder verschwand. Diese könnte durch Atelektase der kranken oder kompensatorische Erweiterung der gesunden Seite bedingt sein. Verf. neigt, ohne die intrathorakalen Druckverhältnisse zu erwägen, zu letzterer Ansicht.

In der Aussprache erwähnt J. A. Foote, Washington, die Häufigkeit von Atelektase bei rachitischen Kindern. *Goette* (Heidelberg).

Nichols, B. H.: Some observations from roentgenological study of the aorta. (Einige Beobachtungen bei röntgenologischen Studien der Aorta.) (*Cleveland clin., Cleveland.*) Radiology Bd. **9**, Nr. 2, S. 136—147. 1927.

Die Aortitis ist die häufigste Erkrankung der Aorta, aber gerade bei der Erkennung des Frühstadiums bestehen große, diagnostische Schwierigkeiten, und viele Fälle werden daher erst entdeckt, wenn sich ein weit vorgeschrittenes Aneurysma entwickelt hat. Klinische Frühsymptome sind: Atemnot bei Anstrengungen, Druck auf der Brust, Oppressionsgefühl in geschlossenen Räumen, Schmerzen von anginösem Charakter und orthopnoeische Dispnoe. Positive WaR., die in 80% der Fälle besteht, und eine positive luetische Anamnese sind für die Diagnose von großer Bedeutung. Die beste, vielleicht sogar die einzige Methode für die Frühdiagnose der Aortitis und des Aneurysmas ist die Röntgenuntersuchung. Schirmbeobachtung allein genügt nicht immer; Filmaufnahmen im antero-posterioren, im zweiten schrägen und im seitlichen Durchmesser sind besonders wertvoll, weil bei der Aortitis die Aorta ascendens und descendens stets sichtbar sind und man daher ihre Breite gut studieren kann. Die Pulsation ist im Frühstadium des Aneurysmas gewöhnlich verstärkt, später aber kann sie infolge von Wandverdickungen abnehmen. Die Pulsation trägt expansiven Charakter, während sie bei Tumoren fortgeleitet ist. Kalkablagerungen gehören nicht zum Bilde der syphilitischen Aorta, ausgenommen, wenn die Syphilis eine schon vorher sklerotische Aorta befällt. Der Mediastinalschatten wechselt je nach Herzlage und je nach Lage oder Drehung der Aorta thoracalis. Bei der Aortitis nimmt der Aortenschatten infolge der pathologischen Wandveränderungen an Dichte zu und diese Dichtigkeitszunahme ist für die Diagnose besonders wichtig. Einspritzungen von Lipiodol geben guten Aufschluß über Verdrängung und Kompression der Trachea. *Hans Kloiber* (Baden-Baden).

Martini, Tulio, und Miguel Joselevich: Die Diagnose der Aneurysmen des intraperikardialen Aortenteils. (*Serv. de clín. méd., hosp. Rawson, Buenos Aires.*) Semana méd. Jg. **34**, Nr. 22, S. 1336—1342. 1927. (Spanisch.)

Verff. stellen die Symptome und die klinischen Hilfsmittel zur Diagnose des intraperikardialen Aortenaneurysmas und, wie man es von dem extraperikardialen unterscheidet, zusammen. *E. A. May* (Newark, N. J.).

Campione, Giacomo: L'indagine radiologica negli aneurismi dell'aorta toracica. (Die Röntgenuntersuchung bei den Aneurysmen der Aorta thoracica.) (*Istit. di radiol. e terapia fisica, univ., Perugia.*) Arch. di radiol. Jg. **3**, H. 2, S. 289—319. 1927.

Sehr eingehende Darstellung. Campione unterscheidet: Aneurysmen des konvexen Bogenteiles (Gegend der Kompression der Arterien und Venen), solche des konkaven Bogenteiles (Gegend der Kompression der Nerven und Luftwege), solche des absteigenden Bogenabschnittes (Gegend der Laryngo-tracheo-bronchialen Kompression), solche der absteigenden Aorta (Gegend der Latenz). Wichtig ist die Kenntnis der Untersuchungsergebnisse und Messungen in den schrägen Durchmessern. Direkte Krankheitszeichen sind der Sitz des Schattens, seine Größe, Form, Randbildung, Homogenität

Digitized by Google

(Tonus), die Pulsationen, die passive Beweglichkeit. Als indirekte Symptome haben zu gelten die Herzform, die Verlagerung des Herzens, Bronchostenose, Phrenikuslähmung, pulsatorische Änderungen des Herzens gegenüber der Norm, Usuren der Wirbelsäule und des Brustbeines. Die Differentialdiagnose muß einmal die verschiedenen Formen von Aneurysmen auseinanderhalten. Dann gilt es abzugrenzen: Maligne Struma, Dermoid- und Ecchinokokkuscysten, Mediastinalgeschwülste (Lymphosarkome), Krebs und Sarkom der Hilusgegend, akut- wie chronisch-leukämische Formen der Lymphdrüsentumoren (Hodkingsche Krankheit), Krebse der Trachea und Speiseröhre, Ösophagusdivertikel, Osteosarkom des Brustkorbes, Senkungsabscesse, Skoliose der Wirbelsäule, mediastinale Pleuritis, andere Aortenerkrankungen (Aortensklerose und Dilatationen), reine Mitralstenose, Erkrankungen der Pulmonalarterien.

Unter Wiedergabe von 5 Röntgenbildern wird über Krankengeschichten kurz berichtet, die sich folgendermaßen verteilen: 1. Ascendensaneurysma 3 Fälle; 2. Ascendensaneurysma mit einfacher Ektasie des Bogens 4 Fälle; 3. Bogenaneurysma mit Ektasie vor allem der A. ascendens 1 Fall; 4. Bogenaneurysma im konkaven Abschnitt 1 Fall; 5. Bogenaneurysma im konvexen Abschnitt 3 Fälle; 6. Aneurysma der A. ascendens, des Bogens und der descendens 4 Fälle; 7. Bogenaneurysma und Aneurysma der A. descendens 5 Fälle; 8. Aneurysma des unteren Einbiegungswinkels 1 Fall; 9. Aneurysma des unteren Einbiegungswinkels, eher Aneurysma der A. thoracica 2 Fälle. *Heinz Lossen* (Schatzalp-Davos).

Atmungsorgane (einschl. Nasennebenhöhlen, Hilusdrüsen, Zwerchfell).

Graupner: Klinische Diagnostik der Ohren-, Nasen- und Kehlkopfkrankheiten. Beih. z. Med. Klinik Jg. 23, H. 5, S. 135—136. 1927.

Verf. schildert die besondere Einstell- und Aufnahmetechnik für Mittelohr und Warzenfortsatz, Nasennebenhöhlen und besonders Keilbeinhöhlen. Die von ihm angegebenen Expositionsdaten sind natürlich nicht ohne weiteres für jeden Apparat und jede Röhre anwendbar. Für die allgemeine Übersicht der Nasennebenhöhlen bevorzugt er die occipito-mentale Einstellung, bei der das Kinn der Kasette anliegt, da so auch kleinere Stirnhöhlen gut zur Darstellung gelangen, die Siebbeinzellen sich nicht decken und die Augenhöhlen frei von störenden Schatten sind. Kommt es jedoch für die Operation auf genauere Größenverhältnisse an, so ist die occipito-frontale Einstellung vorzuziehen. Für die Darstellung der Keilbeinhöhlen gibt er 2 Verfahren an: einmal das bekanntere axiale Aufnahmeverfahren mit intraoralem Film (Knick), dann ein Verfahren von Tschebull, bei dem bei occipitomentaler Einstellung (geöffneter Mund) der senkrecht zur Tischebene einfallende Zentralstrahl mit der Kasette einen kranialwärts offenen Winkel von 60° bildet. So kommen die Keilbeinhöhlen zwischen Oberkiefer und Zunge zur Darstellung. *Wierig* (Hamburg).

Forestier, Jacques: Roentgenological exploration of the bronchial tubes with iodized oil (lipiodol). (Röntgenuntersuchung des Bronchialbaumes mit Jodöl [Lipiodol].) Radiology Bd. 6, Nr. 4, S. 303—309. 1926.

Für die Technik der Jodölfüllung sind einzelne Bedingungen zu beachten, ohne deren Befolgung ein Gelingen in Frage gestellt wird. Zunächst ist es unmöglich ohne hinreichende Anästhesie auszukommen (5—8 ccm einer 3proz. wäßrigen Novocainlösung). Anästhesielösung und Jodöl müssen vor der Injektion auf Körpertempertur gebracht werden. Die korrekte Dosis des Jodöls schwankt zwischen 20 und 40 ccm bei Erwachsenen, bei Kindern die Hälfte. Damit werden jedoch dann nur bestimmte Lungenabschnitte gefüllt. Im allgemeinen ist es richtiger, nur eine Lunge zur Zeit darzustellen. Die Aufnahmen sollen sobald wie möglich nach der Injektion vorgenommen werden. Die Anästhesie dauert nicht länger als 20 Minuten. Hat dann der Husten eingesetzt, sind die Aufnahmen nicht mehr korrekt. Die beste und sicherste Füllungsmethode ist die transglottische Injektion. Sie erfordert vom Arzt nicht viel mehr Geschicklichkeit und Übung als z. B. die Lumbalpunktion. Die früher vom Verf. angegebene subglottische Injektion (durch Punktion der Membrana intercrico-thyreoidea) ist sicherlich leichter, doch nicht so sicher. Kurzzeitige Aufnahmen in ver-

Digitized by Google

schiedenen Lagen und Richtungen und stereoskopische Aufnahmen zieht Verf. der Durchleuchtung vor. Die Jodölfüllung ist indiziert: 1. wenn Abknickung, Verengerung oder Anomalie der Trachea vermutet wird; 2. bei Kindern und Erwachsenen mit langdauernder Lungenanamnese und ständigem Auswurf, wo die Diagnose zwischen Tuberkulose und Bronchiektasen schwankt; 3. nach plötzlich stark und reichlich einsetzendem Auswurf, der auf eine Verbindung zwischen dem Bronchus und einem Hohlraum in der Lunge hindeutet; 4. schließlich bei Thoraxfisteln unbekannten Ursprungs. Außer vorübergehendem Jodismus in Fällen, wo größere Mengen in den Magen verschluckt wurden, sind Verf. keine Zwischenfälle begegnet. Bei der Trachealpunktion kann es freilich zu oberflächlichen Abscessen und Hautemphysem kommen, in einem Falle wurde auch ein Glottisödem beobachtet. Als Kontraindikation gilt vor allem die Lungenblutung, dann auch die fieberhafte Tuberkulose. Bei Lungengangrän muß die cricothyreoidale Punktion vermieden werden. Als therapeutischer Erfolg ist die Verringerung der Sputummenge für Wochen und Monate zu verzeichnen.

Wierig (Hamburg).

Buckstein, J.: Chest pathology in abdominal disorders. (Veränderungen der Brustorgane bei abdominellen Störungen.) Med. journ. a. record Bd. **126**, Nr. 3, S. 154—155. 1927.

Wiedergabe einer Anzahl Röntgenbilder von Patienten, die wegen Magenbeschwerden zur Untersuchung überwiesen wurden, bei denen sich aber nur Veränderungen im Bereich der Brusthöhle (Lungentuberkulose, Herzinsuffizienz, Aortitis, Mediastinaltumor, metastatischer Lungentumor, bronchogener Tumor) fanden.

Bernstein (Danzig).

Camentron, M., et Edgard Eber: L'inversion viscérale en clinique. (Situs inversus und Klinik.) (*Inst. d'assurance soc. d'Alsace et de Lorraine, Strasbourg.*) Strasbourg méd. Jg. 85, Nr. 14, S. 206—208. 1927.

Kurze Beschreibung von 4 Fällen mit Situs inversus totalis. Einer davon hatte eine chronische Appendicitis, die vor der Röntgenuntersuchung, der Linkslage wegen, nicht erkannt war. Bei 2 Fällen bestand eine rechtsseitige Spitzentuberkulose; obwohl keine Zeichen einer Pleuritis bestanden, mißlang eine Pneumothoraxanlage. Verff. fragen, ob Träger von Situs inversus besonders tuberkulosegefährdet seien, welche Seite bevorzugt sei und ob häufiger als sonst Adhäsionen beständen. *Goette* (Heidelberg).

Unverricht: Röntgenuntersuchung der Lungen. Beih. z. Med. Klinik Jg. **23**, H. 5, S. 125—126. 1927.

Der Aufnahme hat stets die Durchleuchtung voranzugehen. Diagnostisch verwertbare Röntgenplatten herzustellen ist oft schwierig. Die Wirbelsäule muß ohne deutliche Konturen der einzelnen Wirbel sichtbar sein. Der Rippenschatten muß sich ein Stück in den Herzschatten hinein verfolgen lassen. Um auch den Unterlappen darzustellen, von dem große Teile nicht abgebildet werden, da sie den sog. Komplementärraum ausfüllen, ist Wechsel der Röhrenstellung erforderlich. Die Kavernendiagnose kann oft Schwierigkeiten machen, eindeutig ist sie, wenn in der Kaverne ein Flüssigkeitsspiegel vorhanden ist. Für die zuverlässige Diagnose ist in der Mehrzahl der Fälle auch die klinische Untersuchung erforderlich.

L. Rickmann (Ziegenhals O/S.).

Aßmann: Die Bedeutung der Röntgenuntersuchung der Lungen und des Mediastinums für die innere Medizin. (*18. Kongr. d. dtsch. Röntgen-Ges., Wiesbaden, Sitzg. v. 28.—30. IV. 1927.*) Fortschr. a. d. Geb. d. Röntgenstr. Bd. **36**, Kongreßh., S. 21—22 u. 39. 1927.

Aßmann betont die Wichtigkeit der Kenntnis des normalen Lungenbildes. Bezüglich des Verhältnisses zwischen innerer Medizin und Röntgenuntersuchung führt der Verf. aus, daß die Röntgenuntersuchung unbedingt sichere und unübertrefflichere genaue Auskunft über Lage, Form und Ausbreitung von Dichtigkeitsdifferenzen gibt. Die Ätiologie kann jedoch im allgemeinen nur aus dem Gesamtergebnis aller Untersuchungsmethoden und dem ärztlichen Allgemeineindruck von kranken Menschen mit

Digitized by Google

Sicherheit erschlossen werden. Zum Beweise werden verschiedene Beispiele aus der Lungenpathologie angeführt: Lungentumoren, Miliartuberkulose, Pneumokoniose, miliare Carcinose, Bronchiolitis obliterans usw. *Kruchen* (Münster i. W.).

Haenisch, F.: Die Bedeutung der Untersuchungstechnik für die Röntgendiagnose der Erkrankungen des Mediastinums und der Lunge. (*18. Kongr. d. dtsch. Röntgen-Ges., Wiesbaden, Sitzg. v. 28.—30. IV. 1927.*) Fortschr. a. d. Geb. d. Röntgenstr. Bd. **36**, Kongreßh., S. 22—28 u. 39. 1927.

Feinere Veränderungen der Lunge sind nur auf der Aufnahme zu erkennen. Eine Durchleuchtung muß der Aufnahme vorangehen und die Beweglichkeit des Zwerchfells, die Aufhellung der Sinus und der Spitzen prüfen. Man fahndet nach einer etwaigen Skoliose oder anderen Asymmetrien des Skeletts, nach zarten Pleura-Adhäsionen, pleurokardialen Verwachsungen, Ergüssen. Die vom Herzen und den Gefäßen verdeckten Teile des Mediastinums sind im schrägen und frontalen Strahlengang zu untersuchen. Die Ausschaltung des Schattens der Mm. sternocleido-mastoidei nach Frik wird von den Kranken sehr unangenehm empfunden. Form- und Lagebeeinflussung der trachealen Aufhellung durch Druck sind oft bei der Durchleuchtung besser zu erkennen als auf der Aufnahme. Da die zarten Schatten flächiger Gebilde nur bei tangentialer Durchstrahlung sichtbar sind, bewegt man bei schmalem senkrechtem Blendenschlitz die Röhre auf und ab. Scheinbar umschriebene Herdschatten lösen sich oft beim Drehen des Kranken vor dem Schirm in verschieden gelagerte Einzelheiten auf. Runde Aufhellungen oder Ringschatten sind nur dann als Kavernen anzusprechen, wenn die Form bei Drehung des Kranken einigermaßen erhalten bleibt. Die Ausdehnung von Exsudaten ist nur bei seitlicher und frontaler Durchleuchtung festzustellen. Eine Unterscheidung zwischen Schwarte und Exsudat ist oft durch Lagewechsel zu treffen. Eine bei der Durchleuchtung einwandfreie Spitze zeigt Verschattung bei einer Aufnahme im Liegen, wenn ein Erguß auf ihrer Seite vorliegt. Durch Drehung des Kranken vermag man oft Parenchym- und Schwarten-Verdichtung zu unterscheiden, desgleichen einen Mediastinaltumor und pleuromediastinale Exsudate. Ein interlobäres abgesacktes Exsudat wird erkannt bei fast frontaler Durchleuchtung unter Heben und Senken der Röhre. Ein kleiner Pneumothorax wird leicht übersehen, wenn man den Luftspalt nicht durch Drehen des Kranken tangential einstellt. Ein oben horizontal begrenzter Schatten läßt manchmal beim Schütteln Wellenbewegungen vermissen. Eine erneute horizontale Einstellung des Schattens bei Neigung des Kranken verrät alsdann den Erguß. Die Deutung eines unklaren Aufnahmebefundes macht manchmal eine nochmalige nachträgliche Durchleuchtung nötig. Der Oesophagus wird hauptsächlich im ersten schrägen Durchmesser untersucht; die Kardia wird durch Beckenhochlagerung dargestellt. Die Herstellung von Durchleuchtungspausen ist bloß bei zeichnerischer Gewandtheit zu empfehlen. Bei der Aufnahme ist mancherlei zu beachten. Schlechte Rotlichtbeleuchtung verschleiert die Filme. Die Verstärkungsschirme liegen nur in Metallkassetten einwandfrei dem Film an. Etwa nachleuchtende Folien dürfen nicht sofort wieder verwandt werden. Jeder Entwickler liefert nur bei einer bestimmten Temperatur die besten Bilder und muß bei dieser Temperatur benutzt werden. Dauer, Konzentration, Temperatur haben auf die Kontrastverhältnisse des Bildes großen Einfluß. Die Aufnahmen erfolgen am besten im Stehen bei Inspiration unter Zentrierung des Normalstrahls auf den 6. B.W. Bei nicht gleichmäßigem Anliegen der Brust gegen die Kassette werden Dichtigkeitsunterschiede vorgetäuscht. Bei der Aufnahme darf der Kranke nicht pressen, um die Gefäßfüllung nicht zu beeinträchtigen. Der Kranke muß ganz ruhig stehen und den Atem ordentlich anhalten. Nur bei kleinem Brennfleck unf Abständen über 1 m ist eine scharfe Abbildung möglich. Der Verstärkungsschirm bringt eine leichte Unschärfe in das Bild. Die einzelnen Teile der Lunge werden mehr oder weniger vergrößert, mehr oder weniger unscharf abgebildet, je nachdem sie dem Film näher sind oder weiter von ihm entfernt. Die Wahl der Strahlenhärte hängt von der Apparatur und dem Aufnahmematerial ab. Harte Strahlen

Digitized by Google

leuchten die feinen Einzelheiten weg. Wofern man aber die Sekundärstrahlen beseitigt, kann man mit harten Strahlen überraschend einzelheitenreiche Bilder erhalten. Mit sehr verschiedener Technik hergestellte Bilder können oft überhaupt nicht miteinander verglichen werden. Die Auffassung, wie eine gute Lungenaufnahme aussehen soll, ist noch uneinheitlich. Der eine wünscht starke, der andere zarte Kontraste. Der eine will gar nicht viel auf der Platte sehen, der andere möglichst viel. Ref. ist überzeugt, daß auf Lungenaufnahmen überhaupt nie zu viel Zeichnung sein kann. „Wenn wir heute noch nicht alles deuten können, so müssen wir es eben noch lernen". Er fordert von der Thoraxaufnahme: möglichst genaue natürliche Größe aller Einzelheiten, möglichst geringe Verzeichnung, gleichmäßige Schärfe der plattennahen und plattenfernen Einzelheiten. Gleiche Dichtigkeitsdifferenzen sollen gleiche Kontraste zeigen unabhängig vom Körperumfang des Kranken; möglichst reichliche Zeichnung bis an die Peripherie der Lungenfelder. Es ist erstrebenswert, daß mit weicherer Strahlung als bisher und ohne Verstärkungsschirm gearbeitet wird. Vorerst ist das aber noch nicht möglich, da auf eine kurze Belichtung nicht verzichtet werden kann. Bei zu stark gedeckten Aufnahmen blenden die hellen Stellen im Film das Auge, so daß viele Einzelheiten verloren gehen. Die Beseitigung der Streustrahlen nach Groedel erlaubt, mit großer Strahlenhärte zu arbeiten, so daß die Aufnahmen in 2 m Entfernung gemacht werden können. Außerdem kann durch richtige Entwicklung noch viel Streustrahlung unterdrückt werden, indem durch reichliche Konzentration des Entwicklers erst die Lichter entwickelt werden. Sobald der Schleier der Streustrahlung bemerkbar wird, unterbricht man die Entwicklung. Auf diese Weise erhält man eine überraschende Fülle von Details, wie sie keine sonst versuchte Technik der Lungenaufnahme bietet.

Heinrich Chantraine (Betzdorf).

Caulfeild, A. H. W., and G. E. Richards: The systematic study and classification of stereograms of the chest. (Das systematische Studium und die Klassifizierung von Stereoaufnahmen der Lungen.) (*Toronto gen. hosp. a. Connaught laborat., univ., Toronto.*) Canadian med. assoc. journ. Bd. **17**, Nr. 7, S. 794—797. 1927.

Die bei einer einheitlichen Terminologie anzuwendenden Beschreibungen von Stereoaufnahmen der Lungen sollen zunächst nicht mit klinischen Begriffen identisch sein. Verf. schlägt ein einheitliches Verfahren bei der Betrachtung und Beschreibung und eine gleichmäßige Gruppeneinteilung in der Auswertung der qualitativen und quantitativen Schwere der Veränderung vor. I. Kurze Angaben über Besonderheiten des knöchernen Thorax. II. Abweichung im Bereich des Herzens und der großen Gefäße. III. Veränderungen am Diaphragma. IV. Beschreibung von Pleuraveränderungen mit besonderer Beachtung der Pleuraverdichtung über den Spitzen oder im Interlobärspalt. V. Beschreibung der Lungenwurzel mit Angabe, ob sie in seiner Ausdehnung das durchschnittliche Maß überschreitet und ob beide Hili gleich groß erscheinen. VI. Besichtigung der allgemeinen Lungenfelder, zunächst rechts vom Hilus beginnend, zunächst den vertikalen Bronchus verfolgen. Beobachtung der Gefäßstränge des 1. und 2. Zwischenrippenraumes und des hinteren Spitzenstranges. Danach Beschreibung des oberen, dann des mittleren, schließlich des unteren Lungenfeldes. Nach gleichem Verfahren links. VII. Schlußfolgerung, bei der der Röntgenologe mit den in der Pathologie gebräuchlichen Ausdrücken eine Deutung des Befundes versuchen soll. Verf. geht von der Aussicht aus, daß es möglich ist, den tuberkulösen Charakter eines positiven Schattens mit ausreichender Sicherheit zu erkennen. Bei dichten Schatten ist eine tuberkulöse Veränderung des ganzen, bei wenig dichten Schatten nur eines Teiles des verschatteten Bezirks anzunehmen. Einteilung: I. Minimale Veränderung 1. Grades und 2. Grades, II. mittlere Veränderung 1. Grades und 2. Grades, III. ausgedehnte Veränderung 1. Grades und 2. Grades, IV. miliare Form. Letztere wird nach dem Grade der infiltrativen, verkäsenden und fibrösen Prozesse in 3 Untergruppen eingeteilt. Die 3 ersten Gruppen sind hauptsächlich nach der räumlichen Ausdehnung unterschieden. Cavernenbildung ist durch tiefere Klassifizierung um eine Stufe in

Digitized by Google

Anrechnung gebracht. Unter subminimalen Veränderungen versteht Verf. solche, die nur als Verdachtsmoment für eine Tuberkulose gelten können, vor allem Strangverdichtung im Vertikalstrang, im I. und II. Zwischenrippenraum und am hinteren Spitzenstrang. Eine Gruppe der unsicheren Veränderungen umfaßt vor allem die peribronchiale Verstärkung der Lungenzeichnung. *Bernstein* (Danzig).

Gassul, R.: Über den gegenwärtigen Stand der Röntgendiagnostik der Lungentuberkulose im Lichte neuerer Ergebnisse der klinischen und experimentellen Forschung. (*18. Kongr. d. dtsch. Röntgen-Ges., Wiesbaden, Sitzg. v. 28.—30. IV. 1927.*) Fortschr. a. d. Geb. d. Röntgenstr. Bd. **36**, Kongreßh., S. 40. 1927.

Die Röntgendiagnostik der Lungentuberkulose ist zu einer selbständigen Disziplin herangewachsen, der es häufig gelingt, dem Kliniker auf den rechten Weg zu helfen. Doch beziehen sich die Arbeiten über die Qualitätsdiagnose der Lungentuberkulose lediglich auf die Miliartuberkulose und die tertiären Lungenphthisefälle, die ja auch klinisch am besten bekannt sind. Der Beginn der Phthise ist nicht die Lungenspitze, sondern sehr häufig der infraclavikuläre Herd (Assmann). Der Unterschied zwischen produktiven und exsudativen Formen läßt sich bei guter Technik leicht erfassen, doch wird von mehreren Seiten diese Einteilung abgelehnt. Es ist ein Fehler, Produktiv gleichzusetzen mit Gutartig, und Exsudativ mit Bösartig. Ferner erscheint es wichtig, durch wiederholte, auf Tage und Jahre ausgedehnte Kontrolluntersuchungen eine Entwicklungsdiagnose zu stellen. *G. Velde* (Frankfurt a. M.).

Munk, Fritz: Lymphatismus und Tuberkulose. Beih. z. Med. Klinik Jg. **23**, H. 5, S. 121—125. 1927.

Bei der röntgenologischen Beurteilung der Lungentuberkulose verdient der Lymphatismus als konstitutionelle Anomalie besondere Beobachtung. Das Röntgenbild bietet zudem die einzigen objektiven Merkmale für die Erkennung dieses Konstitutionstyps und zwar in erster Linie die Beschaffenheit der Lymphdrüsen im Gebiete des Hilus und die peribronchialen Lymphstränge. Man muß dabei einzelne Partien des Hilus getrennt ins Auge fassen und kann entsprechend dem Vorschlage von Rieder 3 Gruppen von Drüsen unterscheiden und zwar die im oberen Mediastinum gelegenen, der Trachea zugehörigen Lympdrüsen, die Drüsen der eigentlichen Hilusregion und endlich die peripherbronchialen in den Verzweigungsstellen gelegenen Lymphdrüsen. Aus der Größe und Intensität der Verschattungen der einzelnen Drüsenpartien ergeben sich wertvolle röntgenologische Merkmale, in denen das Wesen des Lymphatismus und seine Beziehungen zur Tuberkuloseinfektion zum Ausdruck kommen. Auch die frühzeitige Verkalkung der Rippenknorpel kann zum Wesen des Lymphatismus zählen. Die Feststellung eines Status lymphaticus ergibt wiederum die Möglichkeit der prognostischen Beurteilung des Einzelfalles. *K. Rickmann* (Ziegenhals O/S.).

Schmincke: Über tuberkulöse Lungenkavernen. (*Med.-naturwiss. Ver., med. Sekt., Tübingen, Sitzg. v. 20. VI. 1927.*) Münch. med. Wochenschr. Jg. **74**, Nr. 29, S. 1258. 1927.

Bei der Beurteilung der tuberkulösen Lungenkavernen spielen die immunbiologischen Kräfteverhältnisse eine große Rolle. Sie lassen sich nach der Rankeschen Stadieneinteilung in Primär-, Sekundär- und Tertiärkavernen unterscheiden. Wenn auch die Möglichkeit der Ausheilung der Tuberkulose innerhalb der Kavernenwand besteht, so ist sie doch recht selten, da von kleinen Krankheitsherden in der Wandung aus der Prozeß bei sinkender Immunität immer wieder aufflackern kann. Die Ausheilung einer Kaverne ist bisher anatomisch noch nicht bewiesen, wenngleich sie auf Grund klinischer Beobachtungen insbesondere bei den Spätkavernen der Sekundärperiode, die auf dem Boden infraclaviculärer Infiltrierungen entstehen können, häufig anzunehmen ist. Die Prognose der Lungentuberkulose wird durch das Auftreten von Kavernen stets verschlechtert. *L. Rickmann* (Ziegenhals O/S.).

Digitized by Google

Haudek, Martin: Über die verhältnismäßige Bedeutungslosigkeit der Spitzentuberkulose. (*18. Kongr. d. dtsch. Röntgen-Ges., Wiesbaden, Sitzg. v. 28.—30. IV. 1927.*) Fortschr. a. d. Geb. d. Röntgenstr. Bd. **36**, Kongreßh., S. 40—47. 1927.

Die noch vielfach geltende Auffassung, daß die beginnende Tuberkulose beim Erwachsenen und die Spitzentuberkulose nahezu identische Begriffe seien, wird von Haudek bekämpft. Die Beweiskraft der von den pathologischen Anatomen angeführten Argumente, daß alte, abgeschlossene, vielfach schon ausgeheilte Spitzenherde bei völliger Intaktheit der übrigen Lunge gefunden werden und bei den schweren zu Tode führenden Tuberkulosen die anscheinend ältesten Stadien die oberen Partien der Oberlappen einnehmen, wird durch neuere Beobachtungen erschüttert. Denn es fehlen die Verbindungsglieder der Serienbeobachtung, wonach gerade die Spitzenherde, — die Puhl aus der Schule Aschoff als Reinfekte bezeichnet, — den Ausgangspunkt der fortschreitenden Phthise bilden. H. stimmt mit W. Neumann darin überein, daß die Bedeutung der Lungenspitzenprozesse überschätzt wird. Diese Prozesse gehören zu den leichten und gutartigen Formen der Tuberkulose, hauptsächlich zur Tbc. fibrosa densa und zur abortiven Spitzentuberkulose. Die Statistiken von Bräuning, sowie von Frisch zeigen den günstigen Verlauf dieser Tuberkuloseform nach Dauerbeobachtungen. Die röntgenologischen Beobachtungen bestätigen diese klinischen Feststellungen. Auch an einem großen, Jahre hindurch beobachteten Krankenmaterial, findet man die Überleitung der Spitzentuberkulose in die schwere progrediente Form der Phthise nur äußerst selten. Auch die in der Spitze selbst, d. h. supraclavikulär gelegenen Cavernen gehören zu den Raritäten. — Im Gegensatz hierzu findet man die beginnenden fibröskäsigen Phthisen regelmäßig in den infraclavikulären und mittleren Lungenabschnitten etabliert. Die Basis des Oberlappens, namentlich des rechten und die Spitze der Unterlappen, sind die Prädilektionsstellen. Weiche Fleckschatten oder ausgedehnte, häufig randständige Flächenschatten kennzeichnen diese Form. Cavernen treten frühzeitig auf. Der physikalische Befund bleibt wegen des zentralen Sitzes dieser tuberkulösen Pneumonien an Ergiebigkeit hinter dem Röntgenbefund oft zurück. Die Frühdiagnose dieser Form ist von größter Bedeutung, weil solche Fälle in der Regel nur durch chirurgisches Eingreifen (Pneumothorax usw.) bei noch einseitigem Sitz der Prozesses zu retten sind. Bildserien demonstrieren den Entwicklungsgang dieser Tuberkuloseform. Auf die klinischen Arbeiten von Neumann und Redeker, die zu den gleichen Ergebnissen gelangt sind, wird verwiesen.

Haudek (Wien).

Simon, Georg: Über das Übergreifen tuberkulöser Prozesse von der Lunge auf die Brustwand. (*Kinderheilst., Aprath b. Elberfeld.*) Med. Klinik Jg. **23**, Nr. 20, S. 753 bis 756. 1927.

Verf. befaßt sich mit der Frage, ob die an der Thoraxwand zur Beobachtung kommenden tuberkulösen Abscesse, Fisteln und Ulcerationen unmittelbar durch tuberkulöse Lungenprozesse bedingt sein können. Auf Grund einer Zusammenstellung von 9 Fällen von Brustwandtuberkulose, 23 Fällen von Rippentuberkulose und 7 Fällen von Sternumtuberkulose hat der Verf. die Überzeugung gewonnen, daß an der Entstehung von Brustwandabscessen nach tuberkulöser Erkrankung der Lunge und Pleura nicht gezweifelt werden kann. Er führt hierfür 3 eindeutige Fälle an. Zum Zustandekommen dieses Übergreifens der Lungenerkrankung auf die Brustwand nimmt Simon die intensive, entzündliche Reaktion des Organismus im Sekundärstadium an, so daß zunächst durch perifokale Entzündung die Pleura und weiter die Brustwand in den Entzündungsbereich einbezogen wird. Als weitere Vorbedingung ist eine exsudative Tuberkulose nötig, die sich mit der Entzündung weiter verbreitet. Ferner hat sich der Verf. die Frage vorgelegt, ob die Entstehung der Rippen- und Brustbeintuberkulose, welche im allgemeinen als hämatogene Infektion angesehen wird, von der Lunge her möglich ist. In 2 seiner Fälle ist die Übereinstimmung des Sitzes des Lungen- und Rippenherdes derart auffällig, daß die Rippentuberkulose von dem Lungenherde hinweg über die Pleura als entstanden zu erklären ist, besonders unter der Berücksichtigung, daß Abscesse der Rippen fast stets nach vorne und nie in die Lunge durchbrechen. Für die Fortleitung eines tuberkulösen Lungenprozesses auf das Brustbein dagegen hat der Verf. keinen Fall beobachtet. Zusammenfassend jedoch bemerkt S., daß die Rippentuberkulose vorwiegend hämatogener Natur ist.

F. Walter (Hamburg).

Digitized by Google

Gwerder, J.: Paradoxes vom künstlichen Pneumothorax. (*Neues Sanat., Davos-Dorf.*) Zeitschr. f. Tuberkul. Bd. **46**, H. 4, S. 316—321. 1926.

Es gibt Fälle von Lungenblutungen, wo der Versuch, die Blutungen durch einen abgestuften Entspannungs-Pneumothorax von der kontralateralen bzw. gesunden Seite aus zu beeinflussen, gerechtfertigt erscheint. „Die seltene Indikation ergibt sich meist nur für Fälle, bei denen die Möglichkeit einer Unterstützung der bereits von der Natur signalisierten gegenüber der gesunden oder weniger erkrankten Lunge, zentrifugalen Schrumpfungstendenz der blutenden Lunge offensichtlich ist." Die nötigen Unterlagen zu einem solchen Versuch gibt uns im konkreten Fall in erster Linie der röntgenologische Befund. *J. W. Samson* (Berlin).

Courcoux, A., et Gilson: L'effacement des images radiologiques pathologiques du poumon. (Das Verschwinden pathologischer Veränderungen der Lunge im Röntgenbild.) (*Sect. d'études scient. de l'œuvre de la tubercul., Paris, 11. XII. 1926.*) Rev. de la tubercul. Bd. 8, Nr. 3, S. 397—400. 1927.

Mit Hilfe einer Reihe von anschaulichen Röntgenbildern wird das Verschwinden pathologischer Vorgänge der Lunge demonstriert, das nicht nur Kavernen und bronchopneumonische Erkrankungen betrifft, sondern auch mehrere Fälle mit diffusen miliaren Veränderungen und schließlich einen Fall von abortiver Tuberkulose der rechten Spitze. Man ist heutzutage noch nicht in der Lage, bei der Deutung eines Röntgenbildes die Prognose auf Rückbildungsfähigkeit des vorliegenden pathol.-anatomischen Vorganges sicher stellen zu können, doch bieten sich hier nach Ansicht des Verf. in bezug auf die Therapie ganz neue Ausblicke, deren Tragweite jetzt noch nicht zu übersehen ist.
L. Rickmann (Ziegenhals O/S.).

Tarsis, F.: Über Lungensyphilis. Venerologija i dermatologija Jg. **1927**, Nr. 5, S. 409—415. 1927. (Russisch.)

Die Lungensyphilis ist heute noch eine Crux für den Diagnostiker, da sie wenig Charakteristisches im Symptomenkomplex aufzuweisen hat. Unter Umständen, wenn es sich um gummöse Lungenlues handelt, kann die Röntgenuntersuchung entscheidend in die Wagschale fallen.

So berichtet Verf. über eine 46 Jahre alte Hausfrau, die früher über nichts zu klagen hatte und erst vor 4 Jahren an Husten, allgemeiner Schwäche, Atemnot und Temperaturerhöhungen zu leiden begann. Die klinische Untersuchung ergab: blasse Gesichtsfarbe, Dämpfung im Bereich der 3. und 7. Rippe l. v.; abgeschwächtes Atmen und feuchte Rasselgeräusche daselbst; desgleichen auch hinten. Temperatur 38,2°. Tuberkelbacillen im Sputum waren nicht vorhanden. Eine vorgenommene Röntgenuntersuchung ergab folgendes: am linken Hilus ein 3 Querfinger breiter, herdförmiger, unregelmäßig begrenzter Schatten; am rechten Hilus vergrößerte Lymphdrüsen; sonst in den Lungen keine Veränderungen. Am Herzen: eine leichte Verbreiterung des Aortenbogens. Wassermann +++. Pirquet −. Es wird ein Lungengumma angenommen. Nach antiluischer Behandlung (Neosalvarsan, Jodkali) allgemeine Besserung des Befindens sowie Verschwinden des Herdschattens am linken Hilus. *R. Gassul.*

Møller, P. Flemming: The radiographic picture in chalicosis, and its differential diagnosis from other affections of the lungs. (Das Röntgenbild der Chalicosis und seine Differentialdiagnose gegenüber anderen Lungenaffektionen.) (*Röntgen dep., Frederiksberg hosp., Copenhagen.*) Acta radiol. Bd. 8, H. 3, S. 193—208. 1927.

Verf. hat die Pneumoconiosen studiert und zwar besonders die Porzellanarbeiterlungen. Alle Pneumoconiosen werden bewirkt durch Einatmung von Staub, der ein Gemisch von Sauerstoff und Kieselsäure (Si_2O) enthält; daher der Name Silicosis. Nach Eindringen dieses Staubes in die Alveolen entsteht ein Katarrh, der eine Proliferation gewisser, wahrscheinlich endothelialer, aus Blut- und Lymphgefäßen stammender Zellen, „Staubzellen" bewirkt, die die Staubpartikel in sich aufnehmen. Zum Teil werden diese Zellen herausbefördert, zum Teil gelangen sie auch in die Lymphbahnen, Lymphknoten und Lymphdrüsen, die allmählich hypertrophieren, überladen und nicht mehr aufnahmefähig werden. Nach Mavrogordato haben die beladenen Staubzellen die Tendenz, sich zu „Pseudotuberkeln" zu gruppieren. Nach Verlegung der Lymphwege und Vollpfropfung der Drüsen beginnt als nächstes Stadium entsprechend der hilus-

Digitized by Google

wärts gehemmten Lymphzirkulation rückwärts eine Verdickung des Interalveolargewebes und der Interlobärsepta und eine Bildung von fibrösem Gewebe, Pleuraverdickung, Adhäsionen usw. Bei Obduktionen werden pigmentgefüllte Endothelzellen im Zwerchfell und in der Leber gefunden. Die Kenntnis dieses pathologisch-anatomischen Entwicklungsganges der Pneumoconiosis erleichtert die Deutung der Röntgenbilder ungemein, deren Diagnose im 2. Stadium des Leidens nach Entwicklung der fibrösen Degeneration absolut sicher ist, während das erste Stadium noch weniger eindeutig ist. Dieses 2. Stadium ist charakterisiert durch eine Fleckung von fibrösen Knötchen von Stecknadelkopf- bis Erbsengröße, die zuerst rechts um den Hilus erscheinen und sich später ziemlich symmetrisch über beide Lungen ausbreiten, am dichtesten um die Hili, weniger degegen an den Basen und Spitzen. Ihre Konturen zeigen feine Einkerbungen und zarte Überbrückungen bilden ein feines netzförmiges Muster zwischen den Knötchen, das den indurierten feinen Lymphgefäßen entspricht. Im 3. Stadium zeigt das Röntgenbild eine diffuse Fibrose. Auffälligerweise wird der vorher dichte Hilus jetzt oft schmaler befunden, sei es weil nach Pancoast und Pandergrass die Lungen sich bis zu einem gewissen Grade selbst von dem Staub befreien können, sei es weil ein Emphysem eine Aufhellung vortäuscht. Gleichzeitig werden pleurale Verdichtungen und dichte Stränge sowie Zwerchfelladhäsionen sichtbar. Die fibrösen Knötchen können zu dichten Schattenmassen konfluieren mit tumorähnlichem Aussehen, die meist symmetrisch lateral in der Mitte beider Lungenfelder, aber auch in nur einer Lunge und weiter apicalwärts gelegen sich finden. Über die Ursache der Entstehung dieser massiven Schatten gehen die Meinungen auseinander; eine Kombinierung der Silicosis mit einer Art von Carnifikation nach entzündlichen Veränderungen sowie tuberkulöse Herde spielen hier eine Rolle. Allenthalben wird die Tuberkulose als eine häufige und gefürchtete Komplikation der Pneumoconiose angesehen; andererseits wird ausgedehnten fibrösen Veränderungen eine Schutzwirkung gegenüber der Tuberkuloseinfektion zugesprochen. Erfolgt die Infektion erst nach ausgedehnter Entwicklung der Fibrose, so verläuft die Tuberkulose gutartig und chronisch, in früheren Stadien dagegen neigt sie zu rapider Ausbreitung. Steinhauer und Erzbergleute sind bezüglich der Tuberkulose mehr gefährdet als die Kohlenbergleute und Porzellanarbeiter. — Die röntgenologische Differentialdiagnose der Chalicosis gegenüber der Tuberkulose ist oft sehr schwer und nur unter Zuhilfenahme aller klinischen Daten möglich. Die Pneumoconiose ist selten in den Spitzen, vielmehr unterhalb dieser und rings um die Hili lokalisiert, ihre Schatten sind regelmäßiger, symmetrischer, härter und von gleichmäßigerer Form und Größe als die tuberkulösen Veränderungen; sie zeigen außerdem den charakteristischen gezähnelten Rand und das feine Netzwerk zwischen sich. Die Schwierigkeiten wachsen bei gleichzeitigem Vorhandensein von Silicosis und Tuberkulose. Hier gibt das Auftreten weicherer, konfluierender Schatten einen Fingerzeig. Kavernen klären den Fall. Die Abgrenzung der tumorartigen Pneumoconioseschatten gegenüber Neoplasmen ist durch ihre Bilateralität, ihre verwaschene, unregelmäßige Begrenzung und ihre gefleckte Umgebung gekennzeichnet, denen gegenüber die Neoplasmen eine schärfere Begrenzung, eine charakteristischere Form und wenig oder nicht veränderte Umgebung aufweisen. Die metastatische carcinomatöse Lymphangitis kann im Gegensatz zu Ottens Ansicht ein Bild geben, das völlig dem der Pneumoconiose im 1. oder 3. Stadium gleicht. — Auch multiple bronchopneumonische Herde können ein der Silicosis ähnliches Bild darbieten. Die Differentialdiagnose der Lungenlues gegenüber der Pneumoconiose ist ebenso schwer und unsicher wie gegenüber anderen Lungenaffektionen. — 20 Röntgenbilder chalikotischer Lungen und anderer, diesen ähnlicher Lungenaffektionen sind in der Arbeit wiedergegeben und erörtert. *Steffens* (Berlin).

Arnell, Sigfrid: Annular shadows in the lungs caused by subpleural emphysema. (Ringschatten auf den Lungen bei subpleuralem Emphysem.) (*Roentgenol. dep., milit. hosp., fortress of Boden.*) Acta radiol. Bd. 8, H. 3, S. 252—256. 1927.

Nicht alle Ringschatten sind durch Kavernen oder Bronchiektasen verursacht.

Digitized by Google

Bei einem 38jährigen Asthmatiker fand Verf. im Röntgenbild (technisch sehr gute Reproduktionen!) neben beträchtlichem Emphysem ein Wabenmuster mit erbsen- bis hühnereigroßen Lufthöhlen, besonders in den mittleren und unteren Lungenteilen. Unter Berücksichtigung der Laurellschen Arbeiten wurde die Diagnose auf Emphysemblasen gestellt. Patient starb kurz darauf an Urämie. Die Obduktion ergab Pleuraobliteration, Emphysem, weite Bronchien und zahlreiche bis walnußgroße, dicht unter der Pleura gelegene, dünnwandige Emphysemblasen. Im einzelnen konnte leider das autoptische mit dem Röntgenbild nicht verglichen werden. Pneumothoraxbildung konnte bei der Pleuraobliteration ausgeschlossen werden. Keine Tuberkulose. Bei hustenden Patienten müsse an solche harmlosen Lufthöhlen gedacht werden.

Goette (Heidelberg).

Miller, William Snow: A further study of emphysematous blebs. (Weitere Untersuchungen von interstitiellen Emphysemblasen.) Americ. journ. of roentgenol. a. radium therapy Bd. 18, Nr. 1, S. 42—47. 1927.

Unter „bleb" versteht Verf. das Bläschen beim interstitiellen Emphysem, das innerhalb der Pleura liegt und durch Platzen subpleuraler Alveolen entsteht. An der Hand von Abbildungen wird der Mechanismus des Entstehens und der histologische Bau dieser Blasen sehr eingehend geschildert, bei einem 53jährigen Mann, der an Asthmaanfällen litt und während eines Anfalles starb. Die Blase beim echten vesiculären Emphysem zeigt in ihrer Umgebung erweiterte Alveolen, die beim interstitiellen Emphysem zusammengedrückte Alveolen. *P. Prym* (Bonn).

Becker, F.: Über einen seltenen Fall von Dermoidcyste mit Durchbruch nach der Lunge. (*Dr. Steins neues Sanat., Sülzhayn, Südharz.*) Beitr. z. Klin. d. Tuberkul. Bd. 66, H. 5, S. 679—682. 1927.

Bei einem jungen Mädchen, das mehrere Jahre hindurch unter starkem Husten, übelriechendem Auswurf und häufigen Lungenblutungen zu leiden hatte, wurde auf Grund des Röntgenbildes und der Thorakoskopie die immerhin seltene Diagnose Dermoidcyste in der Lunge gestellt. Trotzdem sich bei jeder Blutung Haare im Auswurf fanden, kam man zunächst nicht auf die ungewöhnliche Diagnose. Pneumothoraxbehandlung brachte keinen Erfolg, ebensowenig gelang es durch Röntgen-Tiefenbestrahlungen die Ausscheidung der Geschwulst zu fördern. Die anhaltenden Blutungen zwangen zur Thorakotomie, bei der die Diagnose bestätigt wurde und der Tumor direkt über dem Herzen an der Stelle, wo das Röntgenbild ihn als Ringschatten gezeigt hatte, exstirpiert wurde. *L. Rickmann* (Ziegenhals O/S.).

Kerley, Peter: Fibrocystic disease of the lungs. (Eine fibrocystische Erkrankung der Lunge.) (*Roy. chest hosp., London.*) Brit. journ. of radiol. (Arch. of radiol. a. electrotherapy) Bd. 32, Nr. 324, S. 245—250. 1927.

Die Beobachtung verlangt eine ausführliche Wiedergabe. Eine 32jährige Frau, seit Jahren leichte „pleuritische" Beschwerden, Gewichtsverlust, kommt mit Atemnot und leichter Cyanose zur Beobachtung. Geringe Ausbildung von Trommelschlägelfingern. Über der Lunge bronchitische Geräusche. Das Röntgenbild zeigt mit relativer Freilassung der Spitzen beide Lungenfelder von kleinen Flecken, die in ein zartes gleichmäßiges Netzwerk eingetragen erscheinen, übersät. Die Diagnose lautet Lymphangitis carcinomatosa. Die Obduktion nach dem bald erfolgten Tod zeigt allenthalben ältere und jüngere pleuritische Veränderungen. Kein Erguß. Beide Lungen zeigen an der Oberfläche kugelige Vorwölbungen von der Größe einer kleinen Erbse bis zu etwa 3 cm im Durchmesser. Auf dem Schnitt erscheinen beide von zahllosen Höhlen durchsetzt, die scheinbar Gas unter Druck enthalten. Ihre Wände sind von verschiedener Dicke, ihre Auskleidung glatt, fahlgrau. In keiner der Höhlen war Exsudat. Einige sind unterteilt oder von Strängen durchzogen. Nur die obersten Teile und einzelne pleuranahe Abschnitte zeigten keine Cysten. Nirgends Zeichen von Tuberkulose. Die mediastinalen Lymphknoten sind akut geschwellt. Schleimig-eitrige Bronchitis. Histologisch ist das Bild nicht einheitlich. Die kleinen Cysten sind mit einfachem kubischem Epithel ausgekleidet, die größeren mit Übergangs- und Zylinderepithel. Kein Exsudat, keine Desquamation. Stellenweise ist die Wand glatt und regelmäßig. An Stellen, wo das Epithel mehr differenziert ist, ist die Begrenzung unregelmäßig, es reicht in Form unregelmäßiger „Taschen" in die Tiefe und bildet drüsenartige Schläuche. Die Umgebung der Cysten besteht stellenweise aus fibrösem, stellenweise aus „Ganulationsgewebe" mit jungen Fibroblasten, kleinen Mononucleären, Epitheloidzellen, großen pigmenthaltigen Mononucleären, wenigen Eosinophilen und Plasmazellen. Stellenweise grenzen die Cysten auch unmittelbar an normales Lungengewebe. Der Zustand wird als angeborene Fehlbildung der Lunge angesehen. Röntgenologisch scheidet

Digitized by Google

differentialdiagnostisch die Miliartuberkulose aus, weil die Flecken zu wenig isoliert waren. Das Bild hat Ähnlichkeit mit dem der Bronchiolitis obliterans. Der fieberfreie Verlauf sprach dagegen. Von einer lymphogenen Carcinose ist es nicht unterscheidbar. (Gute Bilder der Röntgenaufnahme und der anatomischen Präparate.) *Fleischner* (Wien).

Schönfeld: Röntgenologische Besonderheiten der Pleuritis im Kindesalter. (*Med. Ges., Leipzig, Sitzg. v. 21. VI. 1927.*) Münch. med. Wochenschr. Jg. **74**, Nr. 29, S. 1255. 1927.

Ergüsse geringen oder mittleren Umfanges ergeben bei Kindern schmale, feine oder breitere bandartige Begleitschatten zur seitlichen Thoraxwand, welche häufig vom Spitzenbezirk bis zum Zwerchfell zu verfolgen sind. Bei Pleuritis sicca werden haarfeine, seitliche Verdichtungslinien gefunden. Die erwähnten Schatten sind als Frühsymptome zuverlässiger als eine Ausfüllung der Phrenicocostalwinkel. Die für Pleuritis mediastinalis als charakteristisch angesehenen dreieckförmigen Schatten finden sich auch bei Infiltrationen eines Lobus subcardiacus sowie selbst bei Unterlappenpneumonien; pneumonische Infiltrate ergeben bei der Lösung maschig-streifige Schatten. Auch die Pleuritis mediastino-interlobaris macht im Sagittalbild Dreieckschatten, ergibt jedoch bei Schrägdurchleuchtung in der Projektion einen strangartigen Schattenstreifen. Intensive Verdunkelung einer ganzen Lungenseite läßt stets an Exsudat denken. Die bekannten Bilder des freien Pleuraexsudates sind bei Kindern selten. *Saupe* (Dresden).

Verdauungskanal (außer Zähne).

Enfield, Charles D.: Scope and limitations of the X-ray gastrointestinal examination. (Ziele und Grenzen der Röntgenuntersuchung des Magen-Darmkanals.) Radiol. review a. Chicago med. recorder Bd. **49**, Nr. 7, S. 268—271. 1927.

Die Zuverlässigkeit der Röntgenuntersuchung für Feststellung oder Ausschluß eines Duodenalulcus gibt Verf. mit 90% an, die Häufigkeit des Magenulcus im Verhältnis zum Duodenalulcus mit 1 : 4 bis 1 : 6. Das Magencarcinom ist häufiger als das Magenulcus. Die Feststellung des Magenulcus und des Magenkrebses im Beginn ist schwieriger und unsicherer als die des Duodenalulcus. Bei Ausschluß einer hochgradigen Leberinsuffizienz ist das Ausbleiben einer Füllung der Gallenblase mit Tetrajod ein zuverlässiges Zeichen einer Erkrankung der Gallenblase, ebenso nach eingetretener Füllung das Ausbleiben einer Entleerung nach einer entsprechenden Mahlzeit. Bei gewöhnlicher Technik ist das Ausbleiben einer Füllung der Appendix kein sicher verwertbares Zeichen von Appendicitis. Lage und Beweglichkeit des Cöcums und des Wurmfortsatzes selbst müssen verwertet werden. Eine selbständige Röntgendiagnostik der Appendicitis gibt es noch nicht. Colondivertikel werden bei 1—2% aller Magen-Darmuntersuchungen von geübten Diagnostikern gefunden. *Bernstein* (Danzig).

Mühlmann: Beiträge zur Röntgendiagnostik der Traktions-Pulsions-Divertikel des Oesophagus. (*18. Kongr. d. dtsch. Röntgen-Ges., Wiesbaden, Sitzg. v. 28.—30. IV. 1927.*) Fortschr. a. d. Geb. d. Röntgenstr. Bd. **36**, Kongreßh., S. 119—120. 1927.

Die hochsitzenden Pulsionsdivertikel des Oesophagus (Zenker) sind nicht so selten und klinisch und röntgenologisch leicht zu diagnostizieren. Die tiefersitzenden Divertikel machen dagegen klinisch kaum Beschwerden und werden daher meist nur zufällig entdeckt. Es handelt sich hier meist um Traktionsdivertikel, hervorgerufen durch entzündliche Erkrankungen in der Umgebung des Oesophagus mit folgender narbiger Retraktion. Verf. zitiert mehrere Fälle aus der Literatur und berichtet zum Schluß über 2 selbstbeobachtete Fälle. 1. Patient mit periodischen Schluckbeschwerden seit mehreren Jahren. Röntgenologisch fand sich ein intermittierender Kardiospasmus mit einem haselnußgroßen Divertikel unmittelbar oberhalb des Zwerchfells. Mühlmann glaubt, daß hier der Spasmus das Primäre war und daß es dann infolge der Stauung im unteren Teil des Oesophagus zu einer Ausstülpung an dieser Stelle gekommen ist. — 2. Bei einem Patienten mit einem Tumor im Oberbauch wurde zufällig ein haselnußgroßes Divertikel in Höhe der Bifurkation entdeckt. Eine Therapie kam in beiden Fällen nicht in Frage. *G. Velde* (Saarbrücken).

Henrard, Etienne: Triste odyssée d'un dentier. (Traurige Irrfahrt eines Gebisses.) Journ. belge de radiol. Bd. **16**, H. 1, S. 33—35. 1927.

52jähriger Mann verschluckt sein Gebiß, das Verf. röntgenologisch feststellt, mit Zange vorm Schirm zu entfernen sucht. Es mißlingt wegen Verhakung des Gebisses. Ein Oesophagoskopiker hat ebenfalls keinen Erfolg, glaubt das Gebiß in den Magen befördert zu haben. Erneute Röntgenuntersuchung zeigt es in der Kardia. Die Entfernung von der Gastrostomie

Digitized by Google

gelingt, Patient stirbt an Bronchopneumonie. Fall gibt Verf. Veranlassung, der Entfernung von röntgenschattengebenden Fremdkörpern, speziell von Münzen vor dem Schirm ohne Oesophagoskopie das Wort zu reden, da oft auch mit Oesophagoskop der Fremdkörper nicht gesehen würde. Die Gefahr der Wandungsverletzung der Speiseröhre beim blinden Fassen vorm Schirm scheint er zu unterschätzen. Für unsere Begriffe ist Fremdkörperdiagnose und Entfernung nur in Kombination von Röntgen und Oesophagoskopie das gegebene (Ref.).
G. C. Müller (Düsseldorf).

Solomon et Tran-Nho-Lan: Situations et dimensions de l'estomac chez le sujet normal. Ptose et dilatation gastriques. (Lage und Maße des Magens beim normalen Individuum. Ptose und Dilatation des Magens.) (*51. congr. de l'assoc. franç. pour l'avancement des sciences, sect. d'électroradiol. méd., Constantine, 13.—17. IV. 1927.*) Journ. belge de radiol. Bd. **16**, H. 3, S. 217—222. 1927.

Verf. hat bei einer großen Serie von Röntgenuntersuchungen des Magens nach Füllung mit 400 ccm einer Kontrastmahlzeit die Maße des Längsdurchmessers, des Querdurchmessers der Pars media und des Querdurchmessers der Pars pylorica festgestellt. Er ergaben sich erhebliche individuelle Schwankungen. Der Pylorusdurchmesser ergab ein mittleres Maß von 10 cm; der Durchmesser des mittleren Magenteils betrug 7 cm bei dem selteneren Typ des hypertonischen Stierhornmagens, 5 cm bei dem überwiegend häufigen Typ des orthotonischen Angelhakenmagens und 2—3 cm bei hypotonischen Mägen. Der Längsdurchmesser schwankt zwischen 17 und 27 cm mit einem mittleren Wert von 22 cm beim orthotonischen Magen. Der Abstand des caudalen Magenpols von der Crista iliaca schwankte von 4 cm oberhalb derselben bis zu 15 cm unterhalb dieser. Das Maß des Gesamtorthodiagrammes des Magens schwankte zwischen 130 und 80 cm je nach dem Zeitpunkt der Messung und nach der Form und Funktion des Magens. Auf Grund dieser variierenden Resultate wird die Frage der Ptose und Dilatation erörtert. Für die Definition der Ptose wird im Gegensatz zu Glémard die Formel aufgestellt: Die Ptose ist der Zustand des Herabsinkens eines Eingeweideteils in seiner Totalität und im Sinne der Schwere. Nach dieser Präzisierung besteht eine Magenptose dann, wenn auch der Cardiateil jede direkte Beziehung zur linken Zwerchfellkuppel verloren hat. Ein solcher Zustand wurde bei 8000 Untersuchungen niemals gefunden. Eine Ptose des Magens gibt es nicht, die Bezeichnung ist ungeeignet und sollte fallen gelassen werden. — Ebensowenig konnte bei den zahlreichen Fällen einer Dyspepsie ohne stenosierende Prozesse die klinische Diagnose einer Dilatation bestätigt werden. In diesen Fällen reiner Dyspepsie sollte der Ausdruck „Dilatation" nicht mehr gebraucht werden. Bei den Pylorusstenosen kommt es zu einer echten Dilatation, die bei den langsamer sich entwickelnden ulcerösen Stenosen relativ spät nach einer anfänglichen Muskelhypertrophie zustandekommt, bei den schnell wachsenden carcinomatösen Stenosen dagegen ohne das Zwischenstadium der Hypertrophie rapide fortschreitet. — Bei der akuten Magendilatation handelt es sich um eine Distension des Magens durch verschluckte Luft und Abschnürung des Duodenums.

Aussprache: M. Jaulin: Der Begriff der Ptose entspricht einem von Glénard wohl umschriebenen pathologischen Syndrom. Wenn wir diesen Ausdruck fallen lassen, müssen wir uns über einen Ersatz einigen. Eine Dilatation gibt es auch bei normalen Menschen, z. B. bei Vielessern, bei Vieltrinkern und bei Magenakrobaten. — M. Guinet fragt, wie man die erheblichen, durch schlaffe Bauchdecken bewirkten Magensenkungen bei tunesischen Frauen bezeichnen solle. Sollte man für solche Fälle nicht die Bezeichnung Ptose beibehalten?
Steffens (Berlin).

Eisenstein, A.: Fall von eigenartiger angeborener Lageanomalie des Magens. (Situs inversus partialis pylori et duodeni.) (*Röntgeninst., II. Univ. Moskau.*) Fortschr. a. d. Geb. d. Röntgenstr. Bd. **36**, H. 1, S. 100—103. 1927.

Eisenstein beschreibt eine Lageanomalie des Magens bei einer 51jährigen Patientin, die an Schmerzen in der rechten Oberbauchgegend leidet. Die Röntgenuntersuchung zeigt, daß Magenblase und Kardia an normaler Stelle unter dem linken Zwerchfell liegen, während Pylorus und Duodenum nach links gerichtet sind. Leber und Milz an normaler Stelle, ebenso die Thoraxorgane. Für das Zustandekommen dieser Anomalie gibt es 2 Möglichkeiten. Die erstere, eine intermittierende Torsion des Magens um seine Längsachse, wie sie von Weiß beschrieben ist, lehnt E. ab, da die Form des Magens auch bei späteren Untersuchungen und

Digitized by Google

in beschwerdefreier Zeit immer die gleiche blieb. E. glaubt vielmehr die beschriebene Form des Magens durch eine angeborene Entwickelungsanomalie erklären zu können, wie sie Schnitzler und Spitzer in einem erst kürzlich publizierten, durch Operation kontrollierten, analogen Falle annehmen. Einen dritten ähnlichen Fall, den Meisels publizierte, deutet E. in gleichem Sinne. Er schlägt für diese Anomalie die Bezeichnung Situs inversus partialis pylori et duodeni vor. *Burchard* (Rostock).

Schlemmer, József: Über die Ursachen des Kaskadenmagens. Magyar Röntgen közlöny Bd. 1, Nr. 11, S. 334—340 u. dtsch. Zusammenfassung S. 355. 1927. (Ungarisch.)

Der Kaskadenmagen, eine Abart des Sanduhrmagens mit einem schüsselförmigen oberen und röhrenförmigen unteren Korpusteil, ist eben keine seltene Erscheinung. Seine Ursachen sind organischer und spastischer Natur. Verf. hatte wiederholt Gelegenheit, bei Luftfüllung des Kolons das Bild eines typischen Kaskadenmagens beobachten und zwischen diesem und künstlichem Meteorismus einen gewissen Zusammenhang nachweisen zu können. Verf. nahm die Magenuntersuchungen auch bei künstlichem Meteorismus vor und konnte bei Ulcus pylori und duodeni, peripylorischen und periduodenalen Verwachsungen, Cholelithiasis und chronischer Appendicitis den Kaskadenmagen hervorrufen. Der künstliche Meteorismus verursachte bei diesen Erkrankungen dreierlei Magenformen: einen mehr oder weniger ausgesprochenen Sanduhrmagen, welcher vollständig dem hypertonischen Sanduhrmagen Groedels entspricht; den typischen Kaskadenmagen mit ausgesprochener Einschnürung an der großen Kurvatur, wobei der röhrenförmige Korpusteil nach rechts und oben verlegt erscheint, die Magenmuskulatur sich also dem Fixpunkt an der Kardia nähert. In 2 Fällen konnte der reitende Magen (Révész) hervorgerufen werden, welcher als extremer Fall des regionären Spasmus angesehen werden kann. Der Kaskadenmagen ist also eine regionäre Form des Magenspasmus. Seinen Ursprung verdankt er einerseits dem erhöhten Tonus der Magenmuskulatur, andererseits dem durch Meteorismus verursachten intraabdominalen Drucke. Der künstliche Meteorismus spielt auch in der Steigerung des Spasmus eine Rolle, da infolgedessen an der großen Kurvatur oft eine Zähnelung entstand. Beim Kaskadenmagen erscheinen die Pyloruskontraktionen herabgesetzt. Verwachsungen spielen beim Kaskadenmagen nur insofern eine Rolle, daß sie einen erhöhten Vagustonus auslösen können. Wenn wir also die Gründe des Kaskadenmagens in Betracht ziehen und die Kranken nach der Beseitigung des Meteorismus einer Untersuchung unterziehen, werden wir viel weniger organische Veränderungen diagnostizieren. *Jakob* (Budapest).

Königsberger: Zur Behandlung der Magenatonie. (*Ver. f. inn. Med. u. Kinderheilk., pädiatr. Sekt., Berlin, Sitzg. v. 27. VI. 1927.*) Arch. f. Kinderheilk. Bd. 82, H. 1, S. 71. 1927.

An Hand von Röntgenbildern wird gezeigt, daß bei kleinen Kindern mit Magenatonie (nicht bei normalen) durch Hypophysin die Verweildauer der Nahrung im Magen um 20 bis 40% verkürzt wird. Meyer glaubt, daß das Stillen des Erbrechens zentral mitbedingt sei. *Käding* (Münster i. W.).

Bauermeister, W.: Die Schleimhaut des Magens im Röntgenbild. Fortschr. a. d. Geb. d. Röntgenstr. Bd. 36, H. 2, S. 325—327. 1927.

Es wird das röntgenologische Magenreliefbild mit einem anatomischen Präparat verglichen und der normale Verlauf der Schleimhautfalten eingehend besprochen. Die in den einzelnen Abschnitten konstant verschiedene Faltenrichtung rechtfertigt Forssels Einteilung des Magens in den Fornix, Korpus, Sinus und Canalis egestorius. Die letztere Bezeichnung des kaudalen Magenabschnittes ist anatomisch viel mehr begründet als das Wort Antrum. Der Sulcus salivalis Retzii als präformiertes Gebilde kann nicht angezweifelt werden. Die quer getroffenen ringsverlaufenden Schleimhautfalten geben das Bild der Zähnelung. Mit kleinen Mengen, etwa 100 ccm, Citobariums, viertelstündlicher Rücken- und Seitenlage mit leichter Kompression gewann der Verf. lehrreiche Magenreliefbilder. *Th. Blühbaum* (Berlin).

Digitized by Google

Gutzeit, Kurt: Zur Frage des röntgenologischen Nachweises gastritischer Veränderungen. (*Med. Univ.-Klin., Breslau.*) Med. Klinik Jg. 23, Nr. 30, S. 1145—1146. 1927.

Mittels kleiner Breimengen und gleichmäßiger palpatorischer Verteilung des Breies zwischen den Magenwänden lassen sich die morphologischen Veränderungen der Magenschleimhaut im Röntgenbild darstellen. Es gelingt fast alle Formen der Gastritis chronica hypertrophicans röntgenologisch zu erfassen. Grundsätzliche Betonung, daß die direkten Röntgensymptome nur bei der hypertrophischen Form der Gastritis chronica vorkommen. Ihre Anwesenheit berechtigt zur Annahme einer Gastritis hypertrophicans, ihr Fehlen schließt sie aber noch nicht aus. Bedingte Anerkennung des skiaskopischen Syndroms von Korbsch. *Böge* (Lüneburg).

Freedman, Eugene: Perforated ulcer simulating diverticulum of the stomach. (Perforiertes Magengeschwür mit dem Bilde eines Divertikels.) (*Dep. of roentgenol., Lakeside hosp. a. Western reserve univ. school of med., Cleveland.*) Americ. journ. of roentgenol. a. radium therapy Bd. 18, Nr. 1, S. 47—51. 1927.

Bei einer 69jährigen Frau, welche wegen Leibschmerzen, Erbrechen und starker Gewichtsabnahme unter dem Verdacht eines malignen Tumors zur Röntgenuntersuchung kam, fand sich nahe der Kardia unter dem Rippenbogen an der großen Kurvatur ein halbrunder, regelmäßig begrenzter Schatten: ein Sack von 7 cm Durchmesser, breit mit dem Magen kommunizierend. Nur die Kontur am vorderen unteren Rande des Sackes zeigte eine konstante Unregelmäßigkeit. Während der Magen nach 6 Stunden entleert war, blieb in dem beschriebenen Sack noch nach 18 Stunden ein Rest nachweisbar. Der Befund wurde gedeutet als Divertikel mit maligner Degeneration der Wand. Wegen Zunahme der Beschwerden 6 Tage nach der Röntgenuntersuchung Operation. Der als Divertikel angesprochene Sack, der durch eine 3 Finger breite Öffnung mit dem Magen kommunizierte und dessen Wand entzündlich infiltriert war, konnte wegen ausgedehnter Verwachsungen mit dem Magen selbst, der Milz und dem Pankreas nicht entfernt werden. Neun Tage später Exitus. Die Sektion ergab eine apfelgroße Absceßhöhle an der Hinterwand des Magens nahe der Kardia, begrenzt von Milz, Pankreas, Zwerchfell und chronisch-entzündlichem Gewebe. Magenschleimhaut hypertrophisch, an der Öffnung der Absceßhöhle in den Magen ein papillomatöser Tumor. Pathologisch-anatomische Diagnose: Chronisches Magengeschwür mit Perforation, Magenadenom, perigastritischer Absceß mit abgesackter Peritonitis. Die Arbeit schließt mit einem Überblick über die bisherige Literatur und erörtert die Differentialdiagnose zwischen Divertikel und Ulcus penetrans. *A. Behrens* (Göttingen).

Gutiérrez, Alberto: Gutartige Magentumoren. Rev. de cirug. de Buenos Aires Jg. 6, Nr. 3, S. 112—124. 1927. (Spanisch.)

Unter 2168 Magentumoren der Mayoschen Klinik fanden sich nur 27 gutartige, also 1,3%. Darunter Myome, Fibrome, Angiome, Dermoide, Polypen, Adenome und einmal Polyposis gastrica. Unter den Myomen waren 3 Leiomyome, 3 Adenoleiomyome und 4 Fibromyome. Bei der Polyposis ist vorwiegend die Pylorusgegend befallen, die einfachen Polypen bestehen mehr aus Binde- und Epithelgewebe, die anderen aus Drüsenelementen. Röngenologisch können bei gutartigen Tumoren folgende Symptome bestehen: Obstruktion der Kardia mit diffuser Dilatation des Oesophagus, vorwiegend bei Leiomyom der Kardia, Füllungsdefekt am Pylorus, bei Fibromyom (selten) und Fibrom. Deformation und Verschiebung nach oben durch ein Dermoid, Nischenbildung am Caput duodeni durch ein Hämangiom; bei Polypen ist der Röntgenbefund oft negativ, auch fehlen bei den gutartigen Tumoren Störungen der Peristaltik. Fall: Faustgroßes Myom am Kardiateil des Magens, das sich schon im Röntgenbilde durch den großen Füllungsdefekt zeigte. Gastrektomie. Heilung. *Krips* (Grevenbroich).

Eimer: Über Störungen im normalen Ablauf der Duodenalperistaltik. (*Ärztl. Ver., Marburg, Sitzg. v. 19. I. 1927.*) Münch. med. Wochenschr. Jg. 74, Nr. 9, S. 385. 1927.

Während normalerweise nur eine Orthoperistaltik im Duodenum vorkommt, kann bei Spasmen in der Gegend der Flexura duodenojejunalis, die durch ein Ulcus duodeni, durch Erkrankungen der Gallenblase, der Pankreas, aber auch auf Grund einer Neurose zustande kommen, eine Retroperistaltik auftreten, die sich gegebenenfalls 6—8—20mal wiederholt, bis der Kontrastbrei das Duodenum verläßt. Auf Grund der bei Operationen erhobenen Befunde kann diese Retroperistaltik als eindeutig verwertet werden. *Käding* (Münster i. W.).

Digitized by Google

Sabatini, Giuseppe: Studio sui diverticoli del duodeno e su particolari sindromi ad essi collegate. (Studie über die Divertikel des Duodenums und ihre besonderen Symptome.) (*Istit. di clin. med., univ., Roma.*) Policlinico, sez. med. Jg. 34, H. 7, S. 325 bis 353. 1927.

Die klinischen Erscheinungen des Duodenaldivertikels sind nicht unzweideutig: Druck im Epigastrium, Meteorismus, Ructus, Abmagerung, Schmerzanfälle im Hypogastrium 3—4 Stunden nach der Mahlzeit, besonders nach Mahlzeiten, die größer sind als gewöhnlich. Radiologisch sind die Divertikel namentlich in leicht seitlicher Lage (Stierlin) gut darstellbar. Chirurgische Behandlung kommt erst in Frage, wenn innerliche Behandlung nicht nutzt. (Vegetabilische Diät wegen der geringeren Reizwirkung, Glauber- und Bittersalz, Belladonna und Opium.) Ist nach der Abtragung oder Einstülpung eine Stenose des Duodenums zu fürchten, so tut man gut, eine Gastroenterostomie anzufügen.

2 Fälle: 52jähr. ♀ mit 17 Jahren dauernden Beschwerden. Divertikel der Pars inf. Angiocolitis und Cholecystitis. Verschwinden der Schmerzanfälle durch interne Behandlung. — 58jähriger ♂. Wahrscheinlichkeitsdiagnose — falsches Divertikel des ersten Teiles des Duodenums infolge metastatischen Lebertumors. Tod nach einigen Wochen.

Zieglwallner (München).

Quervain, F. de: Diverticulosis and diverticulitis of the large intestine. (Diverticulosis und Diverticulitis des Dickdarmes.) Practitioner Bd. 118, Nr. 6, S. 352—360. 1927.

Die Diverticulosis besteht aus Schleimhautausstülpungen des Kolons durch kleine Öffnungen der Darmwandmuskulatur, die den Durchtrittsstellen der Gefäße entsprechen. Die Divertikel kommen auch in den Appendices epiploicae vor und sind dann mehr oder weniger verborgen. Am häufigsten variiert ihre Größe von der eines Hanfsamenkorns bis zu der einer Erbse, sie können aber auch 2—3 cm oder mehr lang sein. Ihr hauptsächlichster Sitz ist die Flexura sigmoidea. Obwohl es sich augenscheinlich um eine angeborene Schwäche der Darmmuskulatur handelt, tritt die Erkrankung gewöhnlich nicht vor dem 50. bis 60. Lebensjahr in die Erscheinung; starkes Fettlager ist ein begünstigender Faktor, Verf. hat aber das Leiden auch bei mageren Individuen beobachtet. In einer Anzahl von Fällen wird es bei der Sektion gefunden, ohne klinische Erscheinungen gemacht zu haben; nicht selten wird es auch dabei übersehen. Entzündliche Erscheinungen der verschiedensten Grade können dabei auftreten, von der einfachen Infiltration der Divertikelwand bis zur Absceßbildung und der Perforation in die freie Bauchhöhle oder starken chronischen Wandverdickungen, die zur Tumorbildung und zur Stenose führen. Das klinische Bild kann ganz verschieden sein. Verf. unterscheidet: 1. Die Form der spastischen Kolitis. Retention von Kotpartikeln in den Divertikeln lösen Spasmen aus, die so stark sein können, daß sie die Zeichen des Darmverschlusses hervorrufen. Bei Operationen können die kleinen Divertikel leicht übersehen werden und man begnügt sich dann mit der Diagnose „Adhäsionen" oder macht bei nervösen Kranken das Nervensystem für die Symptome verantwortlich. 2. Die hämorragische Form. Sie ist eine Folge geschwüriger Erosionen kleiner Gefäße in den Divertikeln und kann zu schweren Graden von Anämie führen. Die Entleerung reinen Blutes (und nicht stinkenden, blutig-mißfarbenen Serums) spricht durchaus gegen Krebs, kommt aber noch häufiger bei Polyposis vor und kann deshalb allein nicht für Diverticulitis verwertet werden. 3. Die sogenannte perforative Perikolitis und Periproktitis. Die Abscesse infolge gedeckter Perforation von Divertikeln liegen gewöhnlich im kleinen Becken, zuweilen aber auch höher oben bis zur Nierengegend und werden oft als die Folge einer malignen Neubildung oder einer Tuberkulose angesehen, besonders für erstere, wenn es zur Perforation in die Blase und zur Bildung einer Mastdarm-Blasenfistel kommt. Hier wird das bessere Allgemeinbefinden des Kranken auf die richtige Spur führen, um so mehr, als die Mehrzahl der spontanen Rectovesicalfisteln auf Divertikelabscessen beruhen. 4. Die akute Perforation in die freie Bauchhöhle. Die Diagnose ist nicht mit Sicherheit zu stellen; bei fetten Leuten hat man an akute Pankreatitis zu denken,

Digitized by Google

auch Magenperforation, Embolie und Thrombose des Mesenteriums kommen differentialdiagnostisch in Betracht. Findet man den Ausgangspunkt einer Perforation nicht, sollte nicht versäumt werden, den Dickdarm auf eine Divertikelperforation zu untersuchen. 5. Chronisch stenosierender Divertikeltumor. Dieser kann nicht allein aus dem klinischen Bilde diagnostiziert werden. Rectosigmoideoskopie und Röntgenverfahren sind zur Feststellung unbedingt erforderlich. Beim ersteren besteht jedoch die Schwierigkeit, daß das Rohr wegen der Starrwandigkeit des Darmes nicht hoch genug heraufgeführt werden kann, so daß das Röntgenverfahren die erste Stelle einnimmt. Die Behandlung besteht in milden Fällen in der Regelung der Lebensweise und der Diät des Kranken; bei schweren Fällen, starken Blutungen oder Anfällen von Darmverschluß ist die einzig mögliche Therapie die Operation. Die ideale Methode ist die Resektion, ist diese nicht ausführbar, muß ein Anus praeternaturalis angelegt werden. Für die Behandlung der Perforation und der Abscesse können feste Regeln nicht gegeben werden. Bei Fistelbildung soll nicht zu eilig vorgegangen werden; Verf. sah solche sich spontan schließen. In einer Zusammenstellung von 61 mit Resektion behandelten Fällen durch Gerzowitsch sind 54 geheilt; das entspricht einer Mortalität von 12%. Von 8 Fällen, bei denen eine Darmfistel angelegt wurde, heilten 7 und von 4 Enteroanastomosen 2; demnach ist die Resektion die Operation der Wahl.

Colmers (München).

Rupprecht, Paul: Untersuchungsergebnisse bei Kindern mit Abdominaltuberkulose und Abdominaltuberkuloseverdacht bei Anwendung der pneumoperitonealen Röntgendiagnostik. (*Univ.-Kinderklin., Kiel.*) Zeitschr. f. Tuberkul. Bd. 48, H. 2, S. 108 bis 114. 1927.

Unter teilweiser Bezugnahme auf früher schon berichtete Untersuchungsergebnisse bezeichnet Verf. die Anwendung des Pneumoperitoneums für die Diagnose der kindlichen Abdominaltuberkulose als besonders wertvoll und der Palpation durchaus überlegen; die Anwendung der Knieellenbogenlage ist unerläßlich. Die Sauerstoffeinblasung hat sich bei weit über 100 Untersuchungen als ungefährlich erwiesen, eine adhäsive Peritonitis wird durch den Reiz des eingelassenen Gases nicht veranlaßt. Es werden folgende Erkrankungstypen herausgearbeitet: 1. Ileocoecaltyp, 2 Mesenterialtyp, 3. Darmserosa-Netztyp (Adhäsionsbildungen zwischen den Dünndarmschlingen, evtl. unter Einbeziehung des Netzes), 4. Visceral-Parietaltyp (Verwachsungen zwischen parietalem und visceralem Blatt des Bauchfells), 5. reine fibrinöse Peritonitis, 6. abgekapselter Ascites, 7. freier Ascites, 8. Ascitis mit Ikterus (Erkrankung der periportalen Lymphdrüsen oder Lebertuberkulose, welche klinisch als Lebercirrhose imponiert). Kombinationsformen sind häufig. Eine nähere Beschreibung der röntgenologischen Ausdrucksformen wird in dieser Arbeit nicht gegeben. — Das von Sternberg beschriebene Mesenterialsymptom (Schmerzen bei tiefer Palpation im rechten Hypochondrium und links der Wirbelsäule in Höhe des 2. Lendenwirbels, angeblich bedingt durch umschriebene Peritonitis an der Mesenterialwurzel) wird vom Verf. als keineswegs pathognomonisch bezeichnet. — Vergleichende Röntgenuntersuchungen der Lungen und des Abdomens ergaben die Seltenheit der Abdominaldrüsentuberkulose bei vorhandener, nicht zu weit fortgeschrittener Lungenerkrankung; die Ansicht mancher Autoren, daß der Darm die hauptsächlichste Eintrittspforte für die tuberkulöse Infektion sei, kann somit nicht gestützt werden. Es wird noch besonders darauf hingewiesen, daß vergrößerte Mesenterialdrüsen, trotz mancher gegenteiliger Behauptung, auf der einfachen Röntgenaufnahme, ohne Anwendung des Pneumoperitoneums, nicht darstellbar sind. Ausgeheilte Abdominaltuberkulose gibt sich im Röntgenbild des Pneumoabdomens durch leicht nachweisbare Adhäsionen zu erkennen, was differentialdiagnostisch wichtig ist gegenüber der Serosafibrose, bei welcher Verwachsungen fehlen. *Saupe* (Dresden).

Uropoetisches System.

● **Handbuch der Urologie. Hrsg. v. A. v. Lichtenberg, F. Voelcker u. H. Wildbolz. Bd. 4. Spezielle Urologie. Tl. 2. Tuberkulose. Aktinomykose. Syphilis. Steinkrankheiten.**

Digitized by Google

Hydronephrose. Wanderniere. Nierengeschwülste. Stoffwechselstörungen. Tropenkrankheiten. Berlin: Julius Springer 1927. X, 910 S. u. 371 Abb. RM. 120.—.

In dem vorliegenden 4. Band des breit angelegten Handbuchs der Urologie findet auch die Anwendung der Röntgenstrahlen eine ihrer dauernd steigenden Bedeutung entsprechende eingehende Darstellung, unter Berücksichtigung der hierbei auch auf technischem Gebiete gerade in der letzten Zeit gemachten Fortschritte. Ein besonders breiter Raum ist denn auch der Röntgendiagnostik bei der Nephrolithiasis gewidmet. Alles, was für die Anwendung des Röntgenverfahrens und das Verständnis von Wichtigkeit ist, die Technik, die Wahl der einzelnen Methoden, die Differentialdiagnostik, die Ursachen von Fehldiagnosen, die Leistungsfähigkeit und Grenzen des Verfahrens, ist in ausführlicher und übersichtlicher Weise besprochen und durch zahlreiche Abbildungen erläutert. Die Notwendigkeit wiederholter Aufnahmen in zahlreichen Fällen gerade auf diesem Gebiet findet ihre eingehende Begründung. Wenn naturgemäß bei den Steinkrankheiten die Röntgenuntersuchung ihre ältesten und sinnfälligsten Erfolge zeitigt, so wirken sich die in den letzten Jahren gemachten technischen Fortschritte und neuen Methoden vielleicht noch mehr bei den übrigen Erkrankungen, der Hydronephrose, der Wanderniere, den Nierengeschwülsten, der Tuberkulose aus, bei denen auch sämtlich der Röntgendiagnostik ein entsprechendes Kapitel gewidmet ist. Besonders hervorgehoben seien die zahlreichen schönen Abbildungen der verschiedenen Formen von Hydronephrose. Ein vollständiges Literaturverzeichnis am Ende eines jeden Kapitels wird auch dem Röntgenologen sehr willkommen sein. *Joseph Ziegler.*

Nichols, B. H.: The relation of roentgenology to urology. (Die Beziehungen der Röntgenologie zur Urologie.) Americ. journ. of roentgenol. a. radium therapy Bd. **17**, Nr. 2, S. 269—270. 1927.

In keinem medizinischen Spezialfach hat die Röntgenuntersuchung solche Bedeutung gewonnen wie in der Urologie. Verf. mißt insbesondere der stereoskopischen Aufnahme große Bedeutung bei, weil es nur bei dieser möglich ist, zu entscheiden, in welcher Ebene verdächtige Schatten liegen. Wichtig ist auch die beiderseitige Nierenaufnahme, die häufig zeigt, daß eine große Niere nur der kompensatorischen Hypertrophie bei pathologisch kleiner Niere auf der anderen Seite entspricht. Kurze Besprechung des Nutzens der Pyelographie, insbesondere bei der Diagnose der Nierentuberkulose. Für die Erkennung der Harnleitererkrankungen ist das Ureterogramm unentbehrlich; Ureterstriktur wird am sichersten mittels Serienaufnahme erkannt, welche nachweist, ob eine Einschnürung persistent ist oder nicht. Das Cystogramm ist trotz Cystoskopie oft von Nutzen. Zur Sichtbarmachung der Prostata empfiehlt Verf. das Verfahren von Kohnstamm und Cave (bei Aufnahme in Beckenhochlagerung schwimmt Lipiodol auf der Wasserfüllung und bringt so die Basis der Blase zur Darstellung). — Ist die Injektion eines Kontrastmittels ins Nierenbecken unmöglich oder nicht ratsam, z. B. bei geschlossener Hydronephrose, so kann die intravenöse Injektion von Jodnatrium (Rowntree) die Photographie der Niere, des Nierenbeckens und des Ureters ermöglichen. *Pflaumer* (Erlangen).

Richer, A.: Méthode employée à Contrexéville pour la radiographie simple de l'appareil urinaire. Présentation de radiographies de calculs. Sur un procédé de diagnostic différentiel non enseigné, et ayant permis de rectifier une erreur de diagnostic. (Die in Contrexéville übliche Methode der Radiographie des Harntraktus. Vorstellung von Nierensteinaufnahmen. Über ein differentialdiagnostisches Verfahren, um einen diagnostischen Irrtum auszuschließen.) Bull. et mém. de la soc. de radiol. méd. de France Jg. **15**, Nr. 139, S. 165—175. 1927.

Verf. beschreibt die Technik der Nierenaufnahmen, wie sie sich ihm bewährt hat. Die Vorbereitung besteht in der Verordnung leichter Abführmittel während zweier Tage, einem Einlauf unmittelbar vor der Röntgenographie besonders in den Fällen, die am Vorabend nicht genügend abgeführt hatten. Als zweckmäßig hat sich dem Verf. erwiesen, 2—3 Eßlöffel Tierkohle auf $^1/_2$ l Wasser und etwas Mucilago zu diesem Einlauf

Digitized by Google

zu verwerten, da die so einverleibte Tierkohle besser die Dickdarmgase absorbiert als die oral verabreichte. Diese wird bereits im Magen und Dünndarm verbraucht. Zur Aufnahme selbst verwendet der Autor jetzt nur noch die Potter-Bucky- oder die Bradysche Blende. Dann gibt der Verf. noch bekannt, daß es ihm in einem Falle gelang, durch Aufnahme bei tiefster Inspiration nachzuweisen, daß ein fraglicher Steinschatten der Niere nicht angehörte. Da er hierbei nicht mit dem Nierenschatten seine Lage veränderte, ließ sich ein Konkrement der Niere mit Sicherheit ausschließen.

E. Lehmann (Hamburg).₀

Boss, William: Die Hufeisenniere im Röntgenbilde. (*Chir. Abt., israel. Krankenh., Breslau.*) (*13. Tag. d. südostdtsch. Chir.-Vereinig., Breslau, Sitzg. v. 26. VI. 1926.*) Bruns' Beitr. z. klin. Chir. Bd. **139**, H. 1, S. 80—87. 1927.

Die Diagnose einer Hufeisenniere durch Inspektion oder Palpation gelang nur selten, seit dem Ausbau der Röntgenologie und der Röntgenurologie erfolgt der Nachweis intra vitam öfter. Er bespricht die Eigenschaften der Hufeisenniere am Röntgenbild und faßt seine Ansicht dahin zusammen, daß es mit Buckyblende gelingt, auch den Isthmus, die mediane Lage und den Tiefstand der Hufeisenniere darzustellen; bei Stein in einer Hufeisenniere liegen die Schatten tiefer und median; sind multiple Steine vorhanden, so liegen sie schräg von oben außen nach unten innen, der Lage der Längsachse der Hufeisenniere entsprechend. Auch einseitige Pyelographie gestattet manchmal die Diagnose einer Hufeisenniere. Bei normaler Niere ist das Becken lateral, bei Hufeisenniere ist infolge der Kantenstellung die Uretereinmündung vom Nierenbecken umschlossen. Bei normaler Niere überlagert der Dickdarm die Niere ganz oder zum Teil, bei Hufeisenniere ist zwischen Dickdarmschatten und der median verlagerten Niere eine Lücke. Die Diagnose einer Hufeisenniere vor der Operation ist anzustreben und möglich.

R. Paschkis (Wien).₀

Grauhan: Über Nierenkoliken ohne nachgewiesene Ursache. (*Chir. Univ.-Klin., Kiel.*) Med. Klinik Jg. **22**, Nr. 41, S. 1561—1563 u. Nr. 42, S. 1601—1604. 1926.

In der Diagnostik der Nierensteinerkrankung hat der typische Kolikanfall immer eine sehr große Rolle gespielt. Je öfter man aber dazu kam, die Krankheit chirurgisch anzugreifen, desto mehr hat man gelernt, daß die Kolik ein sehr vieldeutiges Symptom ist. Die weitere Forschung und die fortschreitende Erkenntnis der Nierenpathologie hat eine große Anzahl von Krankheitszuständen aufgedeckt, die Schmerzanfälle hervorrufen können, die von denen bei der Nephrolithiasis nicht zu unterscheiden sind. Die Mehrzahl dieser Krankheitszustände ist auf Abflußbehinderung zurückzuführen, deren Diagnostik infolge der Ausbildung der pyelographischen Technik sehr vervollkommnet worden ist. Trotzdem kommen auch heute noch viel Patienten mit typischen Koliken zur stationären Beobachtung, bei denen trotz genauester urologischer Untersuchung einschließlich des Röntgenverfahrens eine plausible Ursache nicht nachweisbar ist. Diese Fälle müssen mit dem unbefriedigenden Gefühl entlassen werden, daß doch irgendeine Erkrankung übersehen wurde, die nun unter Umständen weiter bestehen bleibt und den Patienten schädigen kann. 50 derartige Fälle waren in den Jahren 1920—1924 in stationärer Beobachtung der Kieler Klinik. Es handelte sich in der Mehrzahl der Fälle um Männer im Alter von 20—50 Jahren. Im Urin wurden in der Regel Erythrocyten festgestellt. Cystoskopisch sieht man öfter Veränderungen am Harnleiterostium, die zum mindesten verdächtig auf eine voraufgegangene Steinpassage sind. Die Funktionsprüfung ergibt meist keine Herabsetzung. Die Auswahl des Materials macht es verständlich, daß die Röntgenuntersuchung, auch die nach voraufgegangener Kontrastfüllung, ein negatives Resultat ergeben hatte. Der Zweck der Untersuchung war, Aufschluß über das Schicksal dieser Leute zu gewinnen. 37 von den 50 Patienten beantworteten die Fragebogen. Bei 26 von den 37 war nie wieder eine Kolik aufgetreten. Bei 3 waren nach Wiederholung der Anfälle Steine abgegangen. Bei 3, die wieder Koliken bekommen hatten, konnte eine Nachuntersuchung vorgenommen werden, bei einem von diesen wurde dann das Konkrement nachgewiesen.

Digitized by Google

Wenn auch nicht auszuschließen ist, daß in einzelnen der Fälle eine herdförmige Glomerulonephritis als Ursache angesprochen werden kann, so glaubt der Verf. doch, vor allem wegen der günstigen Auskünfte bei den Nachuntersuchungen, daß es sich meist um den Abgang kleiner, röntgenologisch nicht nachgewiesener Steine gehandelt hat. *Grauhan* (Kiel).₀

Gellmann, J.: Sigmaniere. (*Urol. Abt., St. Hedwigs-Krankenh., Berlin.*) Zeitschr. f. urol. Chir. Bd. 22, H. 5/6, S. 477—480. 1927.

Durch die Pyelographie ist es in einem Falle gelungen, eine Sigmaniere zu diagnostizieren. Bei der Untersuchung zeigte sich rechts das Bild einer dystopischen Niere, die nach links verlagert und stark gesenkt war, im Becken liegend. Die linke Niere war mit ihrem Hilus entgegen gesetzt der rechten gerichtet. Der linke Ureter war durch die rechte Niere ziemlich lateral verdrängt. Der obere Pol der verlagerten rechten Niere war mit dem unteren Pol der entgegengesetzt gerichteten linken Niere verwachsen. *R. Decker* (München).

White, Edward Wm.: Hydronephrotic double kidney with bifid megaloureters. Report of a case. (Hydronephrotische Doppelniere mit gespaltenen Megaloureteren.) Journ. of urol. Bd. 17, Nr. 4, S. 439—447. 1927.

Verf. bringt zuerst einen kurzen literarischen Überblick über Doppelniere und Doppelureter; der Ureter bifidus, bei dem sich gewöhnlich die beiden Harnleiter im untersten Drittel, 3—5 cm oberhalb der Blase, vereinigen, kommt auf der linken Seite häufiger vor als auf der rechten; diese Anomalie ist vom urologischen Standpunkte aus die allerwichtigste, da Irrtümer in der Erkennung sehr leicht vorkommen können. So ging es auch dem Verf. in einem kürzlich operierten Falle. Man fand eine sehr große bewegliche Geschwulst in der linken Nierengegend; beim Katheterismus der linken Niere stieß der Katheter einige Zentimeter oberhalb der Blasenmündung auf ein Hindernis; man vermutete eine Hydronephrose durch Ureterverschluß, Röntgen ergab einen Stein an dieser Stelle. Bei der Operation fand sich tatsächlich ein Stein, aber in dem gemeinsamen Endstück eines gespaltenen Ureters, sowie eine enorme Hydronephrose. Die 30jährige Kranke hatte schon seit Kindheit Anfälle von starker Miktionsvermehrung; jetzt muß sie 15—25mal in 24 Stunden Harn lassen. In den letzten Jahren bestehen außerdem krampfartige Schmerzen im Kreuz und links. Die glatte und regelmäßig sich anfühlende Geschwulst reichte bis 3 Querfinger unter Nabelhöhe, 1 Querfinger breit über die Mittellinie. Cystoskopisch fand sich Cystitis und Trigonitis und umschriebenes Oedema bullosum um das linke Ostium herum. Das Ostium selbst war sehr klein, stark erhaben, der eingeführte Röntgenkatheter stieß nach 2 cm auf ein Hindernis und erst unter Schwierigkeiten ließ er sich verschieben. Injektion von Jodnatrium verursachte starken Schmerz in der rechten Lendengegend. Das Bild zeigt, daß der im linken Ureter liegende Katheter eine haarnadelförmige Krümmung macht und über die Mittellinie nach rechts zieht. Der rechte Ureter verläuft normal. Die Funktionsprüfung ergab normale Befunde rechts, links kein Harn. Diagnose: Hydronephrose links mit Steinverschluß des Ureters. Operation wegen der Größe der Geschwulst schwierig; es fand sich Verdoppelung des linken Nierenbeckens; der vom unteren Nierenbecken abgehende Ureter war über daumendick, der von oben abgehende halb so stark; beide wurden bis zu ihrer Vereinigung freigelegt und der gemeinsame, zollbreite Ureter ungefähr 1 Zoll von der Blase abgetragen und vernäht. Aus dem Stumpf 2 größere und mehrere kleine Konkremente entfernt. Heilung. Das Präparat zeigte eine starke Hydronephrose mit 2 Nierenbecken und 2 Megaloureteren. Besprechung der Literatur und der Diagnose bei Ureter fissus. *R. Paschkis* (Wien).₀

Bouchard, René: La dilatation congénitale primitive des voies urinaires supérieures. (Über die angeborene primäre Dilatation der oberen Harnwege.) (*Serv. civ., hôp. Lariboisière, Paris.*) Journ. d'urol. Bd. 21, Nr. 4, S. 289—346 u. Nr. 5. S. 423—435. 1926.

Der ansehnliche Umfang der Arbeit wird durch die ausführliche Darlegung aller bisher in der Literatur niedergelgten Fälle von Dilatation der oberen Harnorgane gerechtfertigt. Es sind einschließlich der sechs eigenen im ganzen 42 Fälle dieser Erkrankung bis nun beschrieben. Pathologisch-anatomisch ist dieselbe zu definieren als primäre Erweiterung von Nierenbecken und Ureter bei völligem Mangel eines peripheren Abflußhindernisses. Die Affektion

Digitized by Google

kann ein- oder doppelseitig sein oder sich nur auf ein Segment des Harnleiters beschränken Als charakteristisch — weil regelmäßig durch die Autopsie oder die Ureterographie nachgewiesen — sind große Ausbiegungen des Ureters in seinem Verlauf; auch ist derselbe meist stark von Fett umwachsen. Über das Zustandekommen der Krankheit besteht noch keine völlige Klarheit. Allerdings wurde das Bild immer nur auf der Höhe seiner Entwicklung und nicht in seinen Anfängen beobachtet. Die Dilatation der Ureteren mit Atonie, wie sie nicht selten bei der Tuberkulose angetroffen wird, ist eine erworbene, hier nicht in Rede stehende Bildung, welche durch Infiltration der Harnleiterwand zu erklären ist. Auch die Fälle von infiltrierender Ureteritis mit Steinbildung sind einer anderen Kategorie zuzuzählen, wobei der Verf. der Ansicht ist, daß die Steine hier als eine sekundäre Bildung bei vorhandener Ureteritis und Atonie auftreten. Die primäre Dilatation der oberen Harnwege ist als angeborene Anomalie aufzufassen. Für diese Auffassung spricht 1. der hohe Grad der Erweiterung bei meist jugendlichen Individuen. 2. Das Fehlen eines primären Abflußhindernisses bzw. einer spinalen oder cerebralen Innervationsstörung. 3. Das Fehlen einer vorausgegangenen Erkrankung, die die Störung herbeigeführt haben könnte. 4. Das meist doppelseitige Auftreten der Veränderung und das Zusammentreffen mit anderweitigen angeborenen Mißbildungen, wie Cystenniere, spina bifida, Hypospadie u. dgl. Der Entstehung nach ist die Affektion ein angeborener Bildungsfehler und als solcher in Analogie zu setzen mit Exzeßbildungen in anderen Organen (Megacolon, Megarectum usw.). Es scheint, daß die primären Nervenfasern geschädigt werden, was Atonie und danach eine Erweiterung der Hohlorgane nach sich zieht. Die gelegentlich anzutreffende Hypertrophie der Muskulatur im Ureter ist nichts anderes als der Ausdruck des erfolglosen Kampfes der letzteren gegen die dynamische Störung. Erstreckt sich die Dilatation nicht auf den ganzen Ureter, sondern nur auf ein Segment desselben, so könnte man ätiologisch an eine Innervationsstörung vom Plexus sympathicus denken. Für diese Fälle wäre auch die Hypothese von einer Persistenz der im fetalen Leben vorhandenen relativen Dilatation des Ureters, also eines angeborenen Mißverhältnisses zwischen Ureterweite und der Breite der Nieren maßgebend. Die Symptome der angeborenen Dilatation machen sich ziemlich spät, d. h. erst in vorgeschrittenen Stadien, geltend. Im Vordergrund stehen die Harnverhaltung und dieser zunächst Infektion, also Pyurie, welche das klinische Bild beherrscht. Die Diagnose ist nur mittelst der urologischen Untersuchungsmethoden möglich; schon bei der einfachen Cystoskopie ergibt sich der Verdacht aus dem Befund der klaffenden Ureterenostien. Die Cystopyeloureterographie sichert die Diagnose in allen Details. Therapeutisch kommt für einseitige Erkrankung die Nefroureterektomie in Frage; bei doppelseitiger Dilatation kann man mittelst regelmäßiger Entleerung des Restharnes und Spülungen des Nierenbeckens oft durch lange Zeit die Funktionsfähigkeit der reduzierten Nieren erhalten. *Bachrach* (Wien).

Pugh, Winfield Scott: Calcification of the kidney. (Verkalkung der Niere.) Urol. a. cut. review Bd. **31**, Nr. 4, S. 208—209. 1927.

Verkalkung der menschlichen Niere ist trotz mehrfacher, entgegengesetzt lautender Feststellungen nicht allzu selten, wird jedoch leicht übersehen, da erst Kalkmengen über 2 mg makroskopisch erkennbar sind. Kalkherde in der Niere finden sich unter folgenden Bedingungen: 1. in den Nierenpapillen im höheren Alter; 2. bei Resorptionsvorgängen im Knochensystem; 3. bei gewissen Vergiftungen (Quecksilber, Phosphor u. a.); 4. in der Nierenrinde in fibrös atrophierten Glomerulis; 5. in den Nierenpyramiden bei Variola; 6. bei Kindern mit katarrhalischen Darmerkrankungen und bei Scharlach; 7. bei Nierentuberkulose; 8. möglicherweise als postmortale Veränderung. Ausgedehnte Verkalkung der Niere jedoch fand sich nur in den im folgenden mitgeteilten Fällen: 1913 berichtete J. C. Stuart über eine gelegentlich einer aus anderen Gründen vorgenommenen ärztlichen Untersuchung bei einem 30jähr. Mann entdeckte, immer symptomlos gebliebene Verhärtung der rechten Niere, deren Röntgenuntersuchung eine die ganze Niere umfassende kalkdichte Verschattung erkennen ließ. — 1924 beschrieben Sterling und Lawrence eine ausgedehnte Verkalkung im Verlaufe der Nierenvenen bei einer 51jährigen Frau mit doppelseitiger Nephrolithiasis ohne die geringsten Anzeichen von Arteriosklerose. — Einen 3. Fall hatte nun der Verf. selbst zu beobachten Gelegenheit: Ein wegen Cystitis und Prostatitis mit Mercurochrom behandelter 34jähriger Mann starb nach der 5. Injektion plötzlich im Kollaps unter einer Hg-Vergiftung ähnlichen Symptomen: bei diesem nun war kurz vor seinem Tode in der Gegend der rechten Niere eine derbe, umfangreiche Resistenz fühlbar geworden, die sich bei der nachfolgenden Röntgenuntersuchung als die von kalkdichten Schatten durchsetzte Niere erwies; früher durchgeführte Röntgenaufnahmen hatten diese Ver-

Digitized by Google

schattung nicht erkennen lassen. — Ein weiterer, dem Falle Stuarts analoger Fall ohne irgendwelche Symptome ist dem Verf. ebenfalls bekannt. *Kornitzer* (Wien).₀

Atonna, Carmelo, and John H. Morrissey: Polycystic kidney. (Cystenniere.) Ann. of surg. Bd. 84, Nr. 6, S. 846—854. 1926.

Infolge Verbesserung der Diagnostik ist die Zahl der beobachteten Cystennieren schnell gewachsen. Immerhin sind doch in den letzten Jahren in den Hospitälern New Yorks nur durchschnittlich 8 Fälle pro Jahr beobachtet worden. Von den Verff. werden 6 Fälle mitgeteilt. Es handelt sich bei der Cystenniere um eine angeborene Mißbildung, die zu einer Störung der Nierenfunktion führt. Die Behandlung muß deshalb die gleiche sein wie bei der chronischen Nephritis. Die Bedeutung der Pyelographie für die Diagnose kann gar nicht hoch genug eingeschätzt werden. Doch ist die Kontrastfüllung dann nicht ohne Gefahr, wenn die harnfähigen Substanzen im Serum bereits erhöht sind. Wenn man die Pat. sofort nach der Untersuchung zu Bett legt, Wärme appliziert, und durch Rectaleinläufe die Diurese befördert, so können Zufälle vermieden werden. Unter den anwendbaren chirurgischen Maßnahmen kommt nur der palliativen Eröffnung der Cysten eine Berechtigung zu. Für die Mehrzahl der Fälle ist aber eine rein interne Behandlung anzuraten. *Grauhan* (Kiel).₀

Eisendrath, Daniel N., and Robert A. Arens: A further study in normal pyelograms and the value of bilateral simultaneous pyelography. (Weitere Untersuchungen über das normale Pyelogramm und den Wert der gleichzeitigen doppelseitigen Pyelographie.) (*Michael Reese hosp., Chicago.*) Radiology Bd. 8, Nr. 5, S. 422—426. 1927.

Im Jahre 1925 hatten die Verff. auf die Varietäten im normalen Pyelogramm hingewiesen und die 3 Gruppen des ampullären, bifiden und pseudospinnenförmigen aufgestellt. Sie hatten seither Gelegenheit, die Zweckmäßigkeit der Beibehaltung dieser Einteilung zu erhärten. In vorliegender Arbeit geben sie Beispiele ungewöhnlicher Fälle der oben erwähnten Gruppen und wollen auf Grund ihrer weiteren bisherigen Erfahrungen auf die Vorteile und Gefahrlosigkeit der schon erwähnten gleichzeitigen doppelseitigen Pyelographie zu sprechen kommen. Ebenso teilen sie ihre Erfahrung mit der Pyeloskopie mit. Die ampulläre Form ist die weitaus häufigste, man findet alle Grade und alle Varietäten; von dieser Art und der bifiden und pseudospinnenförmigen bringen sie gute und anschauliche neue Bilder. Sie haben mehr als 100 Fälle gleichzeitig und doppelseitig pyelographiert, ohne alarmierende oder unangenehme Erscheinungen. Sie verwenden schattengebende Katheter Nr. 5 und spritzen 12,5proz. Jodnatrium ein; Aufnahme beider Nierenbecken. Weitere Injektion während des Vorziehens der Katheter und wiederum Aufnahme. Man kann so Lage und Aussehen der beiden Nierenbecken vergleichen. Auf die Pyeloskopie wurden sie durch Legueus Beobachtungen aufmerksam und schildern nun kurz den Ablauf der Entleerung des Nierenbeckens, glauben aber nicht, daß die Methode sich in Amerika einbürgern wird, aber sie glauben, daß sie nun nach Kenntnis dieser Verhältnisse ihre Aufnahmen besser erklären können, da man bei Pyeloskopie die durch Muskeltätigkeit bedingten Veränderungen kennenlernt. *R. Paschkis* (Wien).₀

Truchot, Pierre: La pyéloscopie. (Die Pyeloskopie.) (*Laborat. de radiol., clin. urol., hôp. Necker, Paris.*) Rev. prat. des maladies des pays chauds Bd. 7, Nr. 2, S. 80 bis 85. 1927.

Das Nierenbecken ist ein contractiles Organ mit eigener Beweglichkeit, eine röntgenologische Untersuchung hat daher nach den gleichen Grundsätzen wie die des Magens zu erfolgen. Es wird ein schattengebender Harnleiterkatheter Nr. 12 eingeführt, es kann aber auch ein gewöhnlicher ausreichen. Der Katheter soll bis ins Nierenbecken reichen, der Patient liegt am Untersuchungstisch, die Bucky-Blende ist unbedingt zweckmäßig, weil man auch bei sehr dicken Leuten die Kompression erspart. Verf. verwendet Jodnatrium 300 : 1000, Einspritzung erfolgt mit leicht geführter Handspritze, man verfolgt am Schirm die Füllung, was vor jeder Überdehnung schützt, denn nur die Dehnung bedingt die Schmerzen, verursacht motorische Störun-

Digitized by Google

gen, entweder völlige Aufhebung oder übertriebene Bewegung. Unterbricht man die Auffüllung, wenn die Injektion schmerzt und das Becken sichtbar ist, vermindert man die Schmerzen und kann dann die Entleerung verfolgen, die sofort nach Entfernung des Katheters einsetzt und sich leicht mit den Augen verfolgen läßt. Zeitpunkt des Beginns der Entleerung und Entfernung des Katheters wird notiert, eine Aufnahme oder eine Pause des Nierenbeckens gemacht. Es wird dann die Entstehung des Bulbus ureteralis, der 1—4 cm hoch ist, geschildert. Die Entleerung zeichnet sich zuerst am Nierenbeckenschatten ab, dann entsteht eine Einschnürung an der Basis, das Nierenbecken schwindet fast gänzlich, zur gleichen Zeit wird Flüssigkeit in den Ureter gepreßt und erfolgt ein Rückfluß in die Kelche, die ihre ursprüngliche Form annehmen, das Becken ist wieder gefüllt, und so wiederholt sich das Spiel bis zur völligen Entleerung; der Schatten des Nierenbeckens wird weniger deutlich, auch weil die Flüssigkeit verdünnt wird. Die Entleerungsdauer wechselt mit der Kapazität des Nierenbeckens, 3—10 Min. bei einer Kapazität von 9—10 ccm; man kann schätzungsweise 1 ccm für die Minute annehmen. Die Entleerungszeit des pathologischen Nierenbeckens wechselt, sie kann abnorm kurz (einige Sekunden bis 1 Minute) oder abnorm lang, 15—30 Min., ja sogar mehrere Stunden andauern. Die Entleerungszeit ist um so länger, je deutlicher die Erweiterung ist, doch gibt es keine ausreichenden sicheren Beziehungen zwischen diesen beiden; die Entleerungszeit steht aber in sicheren Beziehungen zum Grade der Infektion. *R. Paschkis* (Wien).₀

Motz: Le diagnostic du cancer du rein et la pyélographie. (Die Pyelographie in der Diagnostik des Nierenkrebses.) (*Clin. urol., hôp. Necker, Paris.*) Rev. prat. des maladies des pays chauds Bd. 7, Nr. 2, S. 86—91. 1927.

Kurze, nichts Neues bringende Zusammenstellung der mittels Pyelographie zu gewinnenden Faktoren bei der Diagnose des Hypernephroms, Nierenkrebses und Papilloms des Nierenbeckens. Wenn sie auch selten für die Diagnose ausschlaggebend sind, können sie doch zu der in Anbetracht der heute noch sehr ungünstigen Motalitätsziffer nach Tumoroperation unbedingt zu fordernden Frühdiagnose beitragen. *Pflaumer* (Erlangen).₀

Alessandri, Raffaello: La pielografia nella pratica chirurgica. (Die Pyelographie in der praktischen Chirurgie.) (*Osp., Arezzo.*) Prat. chir. e d. discipline aff. Jg. 1, Nr. 2, S. 60—66. 1926.

Durch mehrere prägnante Krankengeschichten und Pyelogramme erläutert Verf. die Wichtigkeit der Pyelographie, besonders für die Klärung zweifelhafter Fälle. Im übrigen enthält die Arbeit nichts Neues. *Posner* (Jüterbog).°°

Garry, Gerschon, und Adolf Druckmann: Pyelographie bei urologischen Erkrankungen. (*Chir. Abt., Hadassah-Spit., Jerusalem.*) Zeitschr. f. Urol. Bd. 21, H. 5, S. 333—341. 1927.

Die Autoren haben in $1^1/_2$ Jahren über 200 Pyelographien gemacht und berichten zuerst über ihre Technik. Es werden beide Ureteren sondiert und nun mit einer 10-ccm-Spritze Luft bis zum Beginn des Spannungsschmerzes eingespritzt, während der Aufnahme wird weiter eingespritzt; Luft ist vor allem bei Steinen empfehlenswert, auch kann man bis 200 ccm einblasen, wie sie es auch in einem Fall einer kindskopfgroßen Pyonephrose beschreiben, weiter hat die Luft den Vorteil, daß sie sich ausbreitet und das ganze Hohlsystem füllt, daß sie auch länger bleibt als die Flüssigkeiten und daher weitere Aufnahmen gestattet, wenn die ersten mißlungen sind. Kurz nach der Aufnahme mit Luft werden einige Kubikzentimeter Jodkali eingespritzt und wieder Aufnahmen gemacht, das dient dazu, Unklarheiten im Luftbild, z. B. an engen Stellen des Ureters, zu verdeutlichen. Bei Untersuchung beiderseits wird beiderseits gleichzeitig gefüllt. Das kleinste Nierenbecken faßte $^1/_2$ ccm. Die Schmerzhaftigkeit bei Füllung normaler Nieren ist manchmal recht groß; bei Füllung pathologischer tritt auch bei stärkerer Füllung viel geringerer Schmerz ein. Sie hatten nie eine schädliche Wirkung gesehen und glauben, daß die Schmerzen mehr mechanischer als chemischer Ursache sind. Bei Steinen machen sie sowohl Aufnahmen mit Buckyblende als auch mit Kompressionsblende, weil man manchmal auf der einen Aufnahme einen Stein sieht, der auf der anderen nicht nachzuweisen war. Luftfüllung erleichtert oft Steinnachweis. Die Pyelo-

Digitized by Google

graphie ist bei Steinen sehr wichtig. Bei Ureterstein ist es möglich, vor der Operation Anhaltspunkte für die Schwierigkeit der Operation zu gewinnen. Längliche Harnleitersteine nehmen juxtavesical eine horizontale Lage ein, — dieser Umstand ist für Differentialdiagnose und Prognose wegen Abgangs wichtig. Die Ptose der Nieren sondern sie in zwei Gruppen: Ptose ohne Knickung des Ureters; die Verkürzung der Strecke Niere-Blase wird durch Schlängelung des Ureters aufgehoben; diese Fälle sind oft ohne Symptom, haben keine Erweiterung des Nierenbeckens und finden sich oft bei allgemeiner Ptose und asthenischen Individuen; Ptose der Niere mit Ureterknikkung und Nierenbeckenerweiterung, dabei ist oft auch die Niere um ihre Längsachse gedreht. Maßgebend ist das Verhältnis Niere-Ureter, nicht die Grad der Ptose. Diese Fälle zeigen manchmal vollkommene Zerstörung der Niere. Operieren soll man nur die Ptose bei gleichzeitiger Erweiterung des Nierenbeckens. Strikturen des Ureters fanden sie bei Uterus- und Mastdarmcarcinom, bei Perityphitis, Periproktitis, Adnexerkrankungen; doch gibt es auch sonst Erkrankungen im Bereich des Abdomens, die zu Strikturen des Ureters führen können. *R. Paschkis* (Wien).₀

Hinman, Frank: Pyelovenous backflow at the time of pyelography. (Rückfluß aus dem Nierenbecken in die Venen zur Zeit der Pyelographie.) Surg., gynecol. a. obstetr. Bd. 44, Nr. 5, S. 592—600. 1927.

Rückfluß von Harnleiterinhalt und Nierenbeckeninhalt in das Venensystem ist seit einigen Jahren eine ständige Beobachtung, seit man Injektionsmethoden zum Zweck des Studiums der Nierenzirkulation anwandte. Experimentelle Untersuchungen von Hinman und Lee führten zur Bezeichnung des Phänomens als „pyelovenöser Rückfluß", den sie an allen Leichennieren, auch an menschlichen, fanden. Mikroskopische Untersuchungen ergaben Fehlen von Extravasaten, örtlichen Rupturen, und diese Tatsachen führten zur Bedeutung des Phänomens für die Klinik, zu den Beziehungen desselben zum Mechanismus der Hydronephrose, zu den Blutungen bei intermittierender Hydronephrose und den Zwischenfällen bei Pyelographie, — die Ergebnisse standen in gewissem Widerspruch zu denen anderer Autoren. Herman (Leon) bildete einen Fall ab (in Hinmans Arbeit wird das Bild wiedergegeben), in welchem Rückfluß des Jodnatriums (bei etwas größerem als gewöhnlich angewandtem Druck) bei einer Pyelographie in die Harnkanälchen sichtbar ist, eine Erklärung, die H. ablehnt. Andere (Bird und Moise) haben gleichfalls experimentell den pyelovenösen Rückfluß darzustellen versucht, konnten ihn aber nicht erzielen. H. hebt hervor, daß die menschliche Niere viellappig ist im Gegensatz zu den einlappigen Nieren der meisten Versuchstiere (Kaninchen, Ratten, Katzen, Hund, Schaf) und bespricht die Verteilung der Arterien und Venen in der menschlichen Niere an Hand von Abbildungen von Korrosionspräparaten und die Beziehungen der Gefäße zu dem Kanälchenapparat der Niere. Es gelingt auch durch Ureterinjektion das Kanalsystem zu injizieren. Doch sehen diese Bilder am Pyelogramm so aus, daß kurze, radiäre Bündel von der Mitte eines kleinen Kelches ausgehen, während die pyelovenöse eine konische, trichterförmige Gestalt hat, die an der Rindenmarkgrenze anfängt und in die Rinde ausstrahlt. Auch Fuchs hat den typischen pyelovenösen Rückfluß im Sinne H.s beobachtet und beschrieben. H. bildet ein Pyelogramm eines 15 Monate alten Kindes ab, an welchem der Rückfluß deutlich sichtbar ist und zur Diagnose eines Tumors der Niere bzw. Deutung einer tastbaren Geschwulst als einen solchen geführt hat; bei der Bloßlegung fand sich die Niere makroskopisch und die Probeexcision mikroskopisch normal. Er gelangt zum Schluß, daß der pyelovenöse Rückfluß bei Pyelographie oft erfolgt und oft auch ein Rückfluß in die Kanälchen; die Unterscheidung ist die oben erwähnte. Unerkannter solcher Rückfluß kann zu Fehldiagnose führen. *R. Paschkis* (Wien).₀

Lévy-Solal, Misrachi et Solomon: Pyélographies et pyélonéphrite gravidique. (Pyelographie und Graviditätspyelonephritis.) Journ. de radiol. et d'électrol. Bd. 11, Nr. 3, S. 171—173. 1927.

Verff. haben pyelographisch Veränderungen am Nierenbecken und Ureter fest-

Digitized by Google

stellen können als Folge von Hindernissen, die man häufig beim Ureterenkatheterismus wegen Graviditätspyelonephritis findet. Darmträgheit und dadurch bedingte Colibakteriurie sind während der Schwangerschaft sehr häufig, und diese Tatsache veranlaßt zur Untersuchung, weshalb Niereninfektionen verhältnismäßig selten sind, trotz anscheinend gleicher begünstigender Umstände. Sie erinnern an die altbekannte Kompression bzw. Verlängerung des Ureters, die Möglichkeit einer Knickung des rechten Harnleiters durch den Uterus, durch dessen Wachstum nach hinten und oben. Sie haben sich die Frage vorgelegt, ob sich nicht häufiger bei solchen Fällen auch Abflußstörungen des Harnes kombiniert mit der Graviditätsbakteriurie finden, daß also Darmstauung und Nierenbeckenstauung, letztere durch anatomische Prädisposition verstärkt, die Ursache sind. Sie bringen Krankengeschichte und Pyelogramm von 3 solchen Fällen; als Kontrastmittel nehmen sie Bromnatrium 30%, Kollargol 20%, jetzt nur mehr Lipiodol, das ist antiseptisch, wird gut vertragen und gibt gute Bilder. Die Untersuchungen werden fortgesetzt, um feststellen zu können, ob die Entstehung der Graviditätspyelonephritis stets durch Veränderungen des Harnapparats bedingt werde. In dem ersten beschriebenen Falle entstand 2 Wochen nach Entbindung eine seröse Pyelonephritis rechts. Ureterensondierung stößt nach 4 cm auf ein Hindernis, einige Wochen später wird eine Nephrostomie mit retrograder Ureterdilatation nötig; Heilung. Pyelogramm: Senkung der Niere und Ureterknickung. Im 2. Fall, 4 Wochen post partum, Heilung durch beiderseitigen Ureterenkatheterismus; pyelographisch: Erweiterung der Nierenbecken, Kelche und Harnleiter. Im 3. Falle Heilung durch Nephrostomie. Röntgen: Knickung des Ureters. *R. Paschkis* (Wien).

Gottlieb, J. G., et F. J. Strokoff: La pneumopyélographie. (Die Pneumopyelographie.) (*Clin. urol., I. univ. d'état, Moscou.*) Journ. d'urol. Bd. **23**, Nr. 4, S. 328 bis 346. 1927.

Die Pyelographie wird heute wohl schon überall nicht nur in den Universitätskliniken, sondern auch in Krankenhäusern größerer Provinzstädte durchgeführt; doch kann diese Methode als nicht absolut harmlos bezeichnet werden und ist doch nur eine Ergänzung der gewöhnlichen Röntgenaufnahmen. Um diesen oben erwähnten Übelstand zu vermeiden, hat man schon früh versucht, Gas zu verwenden und so deutlichen Schatten zu erzielen. Die Verff. haben seit 2 Jahren die Methode angewendet, die zwar schon längst bekannt ist, aber kaum jemals systematisch durchgeprüft wurde. Verff. haben in den letzten 3 Jahren 600 Pyelographien mit 25proz. Bromnatrium gemacht und haben Vor- und Nachteile dieser Methode kennengelernt. Einzelne Unvollkommenheiten konnten sie durch Ersatz des Bromnatriums durch Gase ausschalten und so die Pyelographie noch wertvoller machen. Vor allem fällt die Schleimhautreizung fort; dann gibt es Fälle, in denen die Schmerzen weder durch Aspiration der eingespritzten Flüssigkeit noch durch Belassen des Ureterkatheters verschwinden, dies vor allem in Fällen von Hydro- und Pyonephrose; bei einem solchen, in der Arbeit genau beschriebenen Falle führen sie den üblen Ausgang auf die Pyelographie zurück. Auch bei andern ähnlichen Fällen sahen sie länger dauernde Schmerzen und Temperatursteigerungen, daher haben sie seither die Pyelographie mit Gas gemacht. Die Aufnahmen sind sehr instruktiv, die gewohnten Schmerzen bei der sonst üblichen Pyelographie haben sie nicht mehr beobachtet. Auch bei Verdacht auf Nierenstein bewährt sich diese Art. Zur Sichtbarmachung oder Verstärkung der Schatten wurde Kollargol Argent. nitric., Aspiration der Flüssigkeit, Pneumoperitoneum, Pneumoradiographie vorgeschlagen. Die beiden Imprägnierungsmethoden sind nicht sicher, die anderen nicht ausreichend bzw. zu kompliziert und unnötig. Selten kann man einen Stein als Füllungsdefekt bei Pyelographie mit Brom nachweisen. Hingegen konnten Verff. mittels der Pneumopyelographie Steine nachweisen, die mit den anderen Methoden unsichtbar geblieben waren; die Fälle werden geschildert und Abbildungen dazu gegeben. Ihre Methodik ist Einspritzung von Luft oder Sauerstoff mittels Rekordspritze bis zum Auftreten der ersten unangenehmen Sensationen.

Digitized by Google

Bisher haben sie 75 solcher Pneumopyelographien ohne irgendein unangenehmes Ereignis gemacht, häufig auch kombiniert mit Pneumoren. Die Methode ist auch anwendbar, wenn man gelegentlich durch den Katheter keine Flüssigkeit einspritzen kann, die Luft geht doch durch. Die Vorteile der Methode sind: Fehlen des Reizes auch bei Hydronephrosen, Sichtbarmachen schattenarmer Steine, Ersparnis, leichte Ausführbarkeit. *R. Paschkis* (Wien).

Gottlieb: Pneumoren. (*Moskauer Röntgenges., Sitzg. v. 26. I. 1926.*) Fortschr. a. d. Geb. d. Röntgenstr. Bd. **36**, H. 1, S. 160. 1927.

Gottlieb berichtet über die Darstellung der Niere durch Füllung des Nierenlagers mit Luft nach Rosenstein. Die Methode soll ein gutes Hilfsmittel zur Diagnose aller Art von Nierenerkrankungen sein und wird von G. häufig mit dem Pyelogramm kombiniert. Verf. betont die Bedeutung der Methode in der Urologie. In der Diskussion wird besonders von Stroker auf die Emboliegefahren der Methode hingewiesen. *Hin* (Köln).

Braasch, William F., and Benjamin H. Hager: Ureteropyelography. (*Sect. on urol., Mayo clin., Rochester.*) Surg., gynecol. a. obstetr. Bd. **44**, Nr. 4, S. 433—454. 1927.

An Hand von 37 ausgezeichneten Reproduktionen gutgelungener Ureterogramme und Pyelogramme aus der Urologischen Abteilung der Mayoschen Klinik besprechen die Verff. die Technik und den Wert der Ureteropyelographie. Wenn die Ausführungen auch dem deutschen Urologen nichts grundsätzlich Neues bringen, sind sie doch — hauptsächlich wegen der in ihnen zum Ausdruck kommenden Mahnung zu großer Vorsicht in der Deutung und Bewertung der Ureteropyelogramme — außerordentlich lesenswert. Aus dem ohne Bilder im Referat schwer erschöpfend wiederzugebenden Text sei folgendes hervorgehoben: Die Verff. sind vom Gebrauch der stark reizenden 25proz. Halogenlösung als Kontrastmittel abgekommen; sie benützen nur noch eine 12proz. Lösung, und zwar von Jodnatrium. Ob mit Spritze oder mit Burette eingefüllt wird, halten sie für gleichgültig, wenn nur Überdehnung des Nierenbeckens vermieden wird. — Bei der Deutung des Pyelogramms müssen alle klinischen und cystoskopischen Untersuchungsergebnisse berücksichtigt werden. Verff. halten das Fassungsvermögen des Nierenbeckens bis zu 20 ccm für normal. — Ungewöhnlich lange Kelchhälse lassen an Tumor denken, kommen aber auch bei ganz normaler Niere vor; die Entscheidung ermöglicht meist der Vergleich mit der anderen Niere, denn die Form der normalen beiderseitigen Nierenbecken ist meist symmetrisch. — Eine weitere häufige Fehlerquelle bei der Deutung des Bildes ist unvollständige Füllung des Beckens und der Kelche; sie bedingt u. U. Unterbrechung der Kontur (Tumor- oder Nekroseverdacht) oder läßt eine Erweiterung des Beckens übersehen, die erst bei vollständiger Füllung zum Ausdruck kommt. — Blutkoagulas können den für Tumor charakteristischen Füllungsdefekt vortäuschen. — Besonders schwierig ist die Interpretation des Ureterbildes, weil dieses normalerweise noch viel veränderlicher ist als das des Nierenbeckens. — Zweifellos wird die „Urographie" häufig zweckloserweise ausgeführt; Verff. betonen daher, daß sie für den Kranken nicht gefahrlos sei und — trotz Verwendung eines idealen Kontrastmittels und größter Vorsicht — niemals schematisch angewendet werden dürfe. Kontraindikationen sind: 1. hohes Alter, starke Abmagerung des Kranken; 2. vorgeschrittene oder beiderseitige Erkrankung der Nieren; 3. Mangel eines ersichtlichen Nutzens chirurgischen Eingreifens; 4. ohnedies feststehende Diagnose (offenkundige Hydronephrose, Stein, Tumor). — Gesonderte Kapitel widmen die Verff. der Nierenbecken- und Ureter-Erweiterung, den Ureterstrikturen, den Nierengeschwülsten und extrarenalen Tumoren, der Steinniere und den angeborenen Abnormitäten. Sie unterscheiden zwischen Obstruktions- und entzündlicher Erweiterung; die letztere erreicht gewöhnlich keinen so hohen Grad wie die erstere. Charakteristisch für entzündliche Erweiterung sind: plumpe Kelche, Überwiegen ihrer Erweiterung über die des eigentlichen Beckens, unregelmäßige Konturen des Beckens und der Kelche. — Verff. betonen,

Digitized by Google

daß Uretererweiterung nur auf Grund eines markanten Bildes diagnostiziert werden darf; in der Literatur finden sich häufig Bilder, die eine Dilatation beweisen sollen, obwohl sie durchaus noch im Rahmen des Normalen liegen. — Ein- oder beiderseitiger Hydroureter kann, wenn gleichzeitig Reflux besteht, durch einfache Cystographie dargestellt werden. Das für Reflux bei Rückenmarkserkrankung charakteristische Bild zeigt: 1. große, unregelmäßig konturierte Blase, 2. Erschlaffung des inneren Schließmuskels, 3. Zurückströmen der Blasenfüllung in einen oder beide Harnleiter. — Bei der Diagnose der Ureterstriktur ist der persönlichen Auffassung ein großer Spielraum gelassen. Peristaltik und lokale Reizung der Ureterwandung, die lokalisierten Spasmus bedingt, müssen berücksichtigt werden. Ureterstriktur ist eine häufige Begleiterscheinung der Nierentuberkulose. — Die verschiedenen, durch das Ureteropyelogramm zu gewinnenden diagnostischen Faktoren und anderseits die bekannten Täuschnngsmöglichkeiten werden eingehend besprochen. Die wertvollste Feststellung bei Hämaturie zweifelhaften Ursprungs ist aber ein normales Pyelogramm.

Pflaumer (Erlangen).₀

Shaw, W. McL.: The Roentgen diagnosis of lesions of the upper urinary tract unassociated with calculus. (Die Röntgendiagnose der Veränderungen der oberen Harnwege ohne gleichzeitig vorhandenen Stein.) Americ. journ. of roentgenol. a. radium therapy Bd. 17, Nr. 4, S. 426—432. 1927.

Oft werden Patienten wegen Kreuzschmerzen zur Röntgenuntersuchung des Harntraktes zugewiesen und mit dem Befund, daß kein Stein vorhanden und die Untersuchung negativ sei, erledigt. Und auf diese Weise bleibt eine Reihe von Nieren- und Harnleiterveränderungen unentdeckt. Das Verhältnis von positiven Steinbefunden geht aus einer großen Statistik hervor. Unter 1326 Röntgenuntersuchungen wegen Steinverdacht fanden Walton und Luscinian nur in 213 Fällen Steine (= 16.04%). Der Verf. wirft die Frage auf, ob man wirklich berechtigt ist, die 1113 „negativen" Fälle als normale zu bezeichnen. Nur durch genaueste Zusammenarbeit von Urologen und Röntgenologen kann eine wirklich genaue Diagnose gemacht werden. Jetzt folgt die sattsam bekannte Entwicklungsgeschichte der Pyelographie, die Schilderung der Technik. Gewöhnlich entsteht der Spannungsschmerz nach Injektion von 8 ccm Kontrastlösung (15% Jodnatrium). Weiter schildert Verf. nun die Ergebnisse und Bilder bei normalen Nieren, Hydronephrose, Pyelitis, Pyonephrose, Tuberkulose, Anomalien, Cystenniere, die Lokalisierung und Identifizierung von Schatten in der Nierengegend und von Ureterverlagerung, Nierentumoren. Neues wird nichts gebracht.

R. Paschkis (Wien).₀

Millul, Giorgio: Su due osservazioni non comuni in seguito a cateterismo degli ureteri. (Über zwei ungewöhnliche Beobachtungen bei der Ureterensondierung.) (*Clin. chir. gen., univ., Pisa.*) Gazz. d. osp. e d. clin. Jg. 47, Nr. 32, S. 748—749. 1926.

Da eine Aufrollung bzw. Schleifenbildung des Harnleiterkatheters im Nierenbecken 2mal röntgenologisch festgestellt wurde, empfiehlt Millul prinzipiell immer schattengebende Katheter zu verwenden. Als Vorteile dieser Methode führt er an, daß die sofort angeschlossene Röntgenaufnahme über Verlauf und Lage des Harnleiters hinreichend orientiert und somit die Vornahme einer Pyelographie in vielen Fällen überflüssig macht.

A. Weiser (Wien).₀

Perlmann, Simon: Über den Uretersteinnachweis nach Ziegler. (*Berlin. urol. Ges., Sitzg. v. 30. XI. 1926.*) Zeitschr. f. Urol. Bd. 21, H. 4, S. 282—283. 1927.

Demonstration von Röntgenbildern nach der von Ziegler mitgeteilten Methode aus der Abt. Joseph. Die Methode besteht darin, daß zuerst eine Aufnahme des kleinen Beckens bei leerer Blase, dann unmittelbar darauf eine bei gefüllter Blase gemacht wird, ohne daß aber der Patient seine Lage wechselt. Steine geben fast stets eine doppelte Kontur, während Venensteine, Beckenflecke usw. nur einfache Schatten geben. Diese Unterschiede sind dadurch bedingt, daß bei Füllung der Blase die untersten Harnleiteranteile auseinandergedrängt und seitlich und nach oben verschoben werden.

Digitized by Google

In der Aussprache weist von Lichtenberg darauf hin, daß Perlmann von intramuralen Steinen sprach, während nach den Bildern die Steine aber in dem größten Teil der gezeigten Fälle intravesical zu liegen scheinen. Aber die oft stark verwachsenen Steine dürften wohl kaum eine Verschiebung zeigen. — Ziegler erwähnt, daß die Verschiebung hauptsächlich in kranialer Richtung erfolgt. *R. Paschkis* (Wien).

Reiser: Zur Röntgenologie der Blase. (*Ver. dtsch. Ärzte, Prag, Sitzg. v. 9. XII. 1926.*) Fortschr. a. d. Geb. d. Röntgenstr. Bd. **35**, H. 6, S. 1286—1288. 1927.

Verf. füllt die Harnblase mit 20—30 ccm eines Kontraktionsmittels, z. B. 20% Jodipin und 30—40 ccm Luft. Damit kann schon bei der Schirmdurchleuchtung in verschiedenen Lagen ein gutes Bild der gesamten Schleimhautform erzielt werden. Aufnahmen lassen noch weitere Einzelheiten erkennen. Mit dieser Methodik können mannigfache Befunde erhoben werden, besonders an der Luft-Flüssigkeitsgrenze. In der Aussprache bezeichnet Hock das Reisersche Verfahren als sehr brauchbar für den Urologen. So konnte ein Prostatatumor besser erkannt werden als mit dem Cystoskop. Altschul zieht das von ihm verwandte Bromnatrium dem Jodipin vor. Reiser glaubt, daß auch eine nicht schmerzende Bariumaufschwemmung verwandt werden kann. *Goette* (Heidelberg).

Larrú, E.: Vorteile der Röntgenuntersuchung der Blase mit seitlicher Bestrahlung. Anales de la acad. méd.-quirúrg. española Bd. **13**, S. 760—769. 1926. (Spanisch.)

Verf. betont die Wichtigkeit der noch nicht genügend bekannten und geübten, zuerst von Sgalitzer und Hryntschak empfohlenen seitlichen Blasenaufnahme. An Hand vorzüglicher Reproduktionen gutgelungener Photographien zeigt er, wie in 4 Fällen, in denen die gewöhnliche antero-posteriore Aufnahme relativ geringfügige Abnormitäten der Blase aufwies, das Profilbild schwerste Formveränderungen der Blase aufdeckte. *Pflaumer* (Erlangen).

Blaustein, Nathan: Cystography an invaluable aid and advanced method of diagnosis of tuberculosis of the genito-urinary system. Preliminary report of investigation. (Cystographie eine unschätzbare Hilfe und vorgeschrittene diagnostische Methode bei Tuberkulose des Harn- und Geschlechtsapparates; vorläufiger Bericht über die Untersuchungen.) Journ. of urol. Bd. **17**, Nr. 5, S. 469—486. 1927.

Der Verf. will eine vorläufige kurze Aussprache über cystographische Studien an pathologischen Veränderungen der Blase und bei anderen pathologischen Zuständen derselben durch andere Stellen des Harnapparates bringen, vor allem bei Tuberkulose, mit welch letzterer diese Arbeit sich befaßt. Zweck der Arbeit ist, die Notwendigkeit der Cystographie als einer typischen diagnostischen Untersuchung für gewisse Erkrankungen der oberen Harnwege darzulegen, ferner die gewisse Gefahr, wenn andere Untersuchungsmethoden zuerst angewandt werden, weiter der Mechanismus der durch Cystographie dargestellten Blasenveränderungen vom pathologisch-anatomischen Standpunkt, schließlich die Beschreibung einer Technik der Cystographie mit ganz schwachen Lösungen. Die pathologisch-anatomischen Veränderungen bei der Blasentuberkulose sind im ersten Stadium Kongestion und Ödem der Harnleitergegend der erkrankten Seite, oft ohne Knötchen; oft ist die ganze Blase stärker injiziert; das Ostium beginnt zu klaffen, sich einzuziehen. All dies ist bedingt durch Spasmen des Ureters und der Blase. Im späteren Stadium entstehen typische Granulationen mit Geschwüren verschiedensten Aussehens; auch jetzt finden sich noch keine Knötchen. Lymphocyteninfiltration der Mucosa und Submucosa oder der ganzen Blasenwand ist die anatomische Grundlage der zunehmenden Empfindlichkeit und herabgesetzten Fassungskraft. Diese Veränderungen heilen durch Nephrektomie oder Autonephrektomie aus. Erfolgt eine solche nicht, so geht dieses Stadium in das dritte über, das der typischen Tuberkelbildung; der Prozeß kann auf die Darmschlingen, Samenblasen, Prostata, Rectum übergreifen, Fisteln können entstehen; der Blasenboden ist die hauptsächlich befallene Partie; es entsteht die tuberkulöse Schrumpfblase, der Ureter wird ein infiltriertes starres Rohr, das Ostium wird klaffend, trichterförmig. Nach dieser Einleitung folgt nun die anatomisch-histologische Beschreibung der Blase, ihrer nervösen

Digitized by Google

Versorgung und die Schilderung des Mechanismus der Entleerung. Die Fassungskraft der Blase ist verschieden, im Mittel 500—600 ccm; das Maximum ist im Alter von 20 Jahren; ob die weibliche Blase wirklich eine größere Kapazität als die männliche hat, erscheint ihm sehr fraglich. Er bespricht nun weiter die Vorgänge zur Entleerung der Blase und kommt endlich zur Cystographie, die bei Tuberkulose, gleichgültig ob die Niere, der Ureter oder die Blase befallen sind, stets eine Abschrägung an der kranken Seite erkennen läßt. Die Muskulatur dieser Seite ist krampfartig kontrahiert, so daß das Bild, für welches er den Ausdruck „incline bladder" vorschlägt, entsteht. Er verwendet eine 2—2,5proz. Jodnatriumlösung statt der 12,5—15proz., welch letztere bei Ureterrückfluß in tuberkulösen Blasen wegen des Eindringens in das Nierenbecken gefährlich ist. Er bringt Abbildungen einiger Cystogramme bei ein- und doppelseitiger Tuberkulose vor und nach Nephrektomie und bei einigen anderen Prozessen (Stein usw.). Die Ursachen für dieses pathognomische Bild liegen in verschiedenen Ursachen, die er aufzählt und wenigstens teilweise bespricht: Innervation der Capillaren und ihre Reaktion auf Reize, Harngifte, Capillargifte, Tuberkuloseprotein, Stauung, Entzündung, Infektion, Fibrose, Muskelkraft und verminderte Widerstandsfähigkeit, Wirkung der Stauung auf die Muskelkraft. Die Arbeit Freudenbergs wird nicht einmal im Literaturnachweis erwähnt (Anm. d. Ref.). *R. Paschkis* (Wien).

Picard, E.: Zur röntgenologischen Darstellung des Harnblasendivertikels. (*Berlin. urol. Ges., Sitzg. v. 11. I. 1927.*) Zeitschr. f. Urol. Bd. **21**, H. 5, S. 360—361. 1927.

In der Aussprache zeigt Israel Röntgenaufnahmen eines 30jährigen Mannes; er fand bei der ersten nativen Aufnahme einen querovalen Schatten, den er als Divertikel ansprach, was sich auch bei späteren Aufnahmen mit Kollargol und spontaner Entleerung desselben als richtig erwies. Bedingt war das erste Bild durch die Tatsache, daß der Patient 14 Tage vorher mit silberhältigem Öl behandelt worden war und daß das Öl so lange in dem Divertikel geblieben war. — Heyn zeigte stenoskopische Aufnahmen eines Blasendivertikels, welche Bilder Casper weiterhin als die allerbesten bisher gezeigten bezeichnet; von der Luftfüllung hebt Casper hervor, daß er noch nie eine Embolie gesehen habe, nur darf nicht unter zu starkem Drucke eingespritzt werden. — Rosenstein weist darauf hin, daß es doch sicherer sei, statt mit Luft mit Sauerstoff zu füllen; weiters erinnert er an die von ihm geübte Sauerstoffumspritzung der Blase, welche sich auch für Divertikel sehr gut bewährt hat; auch die Stenoskopie ist sehr zweckmäßig. — Borchardt wiederholt, daß er selbst sehr oft die Luftfüllung der Blase ausgeführt hat und nie einen Unglücksfall gesehen habe und daß, wenn auch die Sauerstoffüllung noch weniger bedenklich sei, Gasfüllung von Hohlorganen doch nur dann vorzunehmen sei, wenn andere Methoden nicht zur Anwendung kommen können. — Ziegler warnt vor Überschätzung der stereoskopischen Aufnahmen; Durchleuchtung oder transversale Aufnahmen führen wohl meist zum Ziele. — Rosenstein hebt nochmals die Unschädlichkeit der Sauerstoffüllung der Blase und der Umgebung derselben hervor. — Rosenow zeigt ein in seitlicher Lage aufgenommenes Blasendivertikel, das fast doppelt so groß wie die Blase ist und deutlich die schmale Verbindung mit der Blase erkennen läßt. *R. Paschkis* (Wien).

Häggström P.: 3 Fälle von Bilharzia mit intravenösen Injektionen von Kal. stibicotartaricum behandelt. (*Kir. klin., univ., Uppsala.*) Svenska läkartidningen Jg. **24**, Nr. 26, S. 793—801 u. Nr. 27, S. 818—826. 1927. (Schwedisch.)

Die Bilharziaeier verlassen den menschlichen Körper durch die Blasenwand und die Darmwand oder sie bleiben in diesen Geweben liegen, um mit den Jahren zu verkalken. Bei einem der 3 Fälle waren im Röntgenbild starke Blasenwandverkalkungen, welche hauptsächlich in der Schleimhaut zu liegen schienen, vorhanden. Die erste Cystoskopie hatte tumorartige Bildungen, multiple Knötchen gezeigt; zuletzt war nur eine einzige gerötete Stelle gesehen worden. Eine Probeexcision aus dieser ließ Eierdepots in der Submucosa und eine Durchsetzung der Mucosa mit eiförmigen Strukturen in nekrotischer Umgebung erkennen. Die Ausdehnungsfähigkeit der Blase war durch die Inkrustationen nicht behindert, und die Patientin fühlte keine Blasenbeschwerden. *Reimann* (Berlin).

Nervensystem (einschl. Hirnhäute).

Battain, Mario: Un tumore cerebrale radiologicamente visibile. (Ein im Röntgenbild sichtbarer Hirntumor.) (*Osp. civ. e istit. di radiol. med. ed elettroterapia, Venezia.*) Rinascenza med. Jg. **4**, Nr. 14, S. 323—324. 1927.

Kasuistische Mitteilung eines Falles von Hirntumor, der im Röntgenbild als nuß-

Digitized by Google

großer feiner Schatten erschien. Die Autopsie ergab ein fibromatöses Chondrom mit teilweiser Verkalkung. *Jüngling* (Stuttgart).

Egas, Moniz: Une tumeur visible à la radiographie chez un épileptique. (Ein röntgenologisch sichtbarer Tumor bei einem Epileptiker.) Journ. de neurol. et de psychiatrie Jg. 27, Nr. 5, S. 291—293. 1927.

17jähriger Patient, der seit 9 Jahren an Anfällen vom Jacksontyp leidet. Keine sonstigen neurologischen Symptome, keine Zeichen von Hirndruck. Die seitliche Röntgenaufnahme zeigte einen feinen Schatten, der sich von der Scheitelbein- bis zur Stirngegend erstreckte, aus der sagittalen Aufnahme ging hervor, daß der Tumor auf der rechten Seite saß. Der Patient starb wenige Tage später in einem Anfall. Verf. fordert, daß man nicht bloß bei Patienten mit Hirndruck, sondern auch bei solchen mit Jacksonschen Anfällen, selbst wenn sie bis in die Kindheit zurückgehen, den Schädel röntgenologisch untersuchen soll.

Jüngling (Stuttgart).

● **Olivecrona, Herbert: Die chirurgische Behandlung der Gehirntumoren. Eine klinische Studie. Unter Mitwirkung v. E. Lysholm.** Berlin: Julius Springer 1927. IV, 344 S. RM. 27.—.

Ausführliche Analyse von 85 Fällen, die unter dem Verdacht auf Hirntumor im Seraphimer Lazarett Stockholm in den Jahren 1922—1926 operiert worden sind. Von diesen Fällen wurde in 80% der Tumor verifiziert, davon 44 Fälle = 64,7% bei der Operation, der Rest bei der Sektion. In der Einteilung des Materials schließt sich Olivecrona an Cushing an, indem er die Tumoren nicht nach ihrem Sitz, sondern nach ihrer pathologisch-histologischen Natur klassifiziert. Unter 37 Gliomen saßen 28 oberhalb, 9 unterhalb des Tentorium. Von den 28 operierten Fällen oberhalb des Tentoriums sind 15 gestorben. Todesursache: extradurales Hämatom (1 mal), spontane Blutung im Tumor (1 mal). Die anderen Fälle starben unter dem Bilde der akuten Hirnschwellung mit einer rasch in Coma übergehenden Somnolenz. Die unmittelbare Operationsprognose hängt weitgehend von der Stärke der allgemeinen Druckerscheinungen ab. Von 7 Fällen, die im Coma operiert wurden, starben 6, von 10 Fällen, bei denen starke Druckerscheinungen mit Somnolenz vorhanden waren, starben 6, von 11 Fällen mit mäßigen oder leichten Druckerscheinungen starben nur 3. Daß die Art der Läsion und ihrer allgemeinen Folgen für die Operationsprognose wichtiger sind als die Art des Eingriffs geht auch daraus hervor, daß unter 9 Fällen, bei denen nur die subtemporale Dekompression gemacht wurde, 7, unter 2 Fällen mit suboccipitaler Dekompression 1, unter 10 Fällen mit nur explorativer Freilegung und subtemporaler Dekompression 5, und unter 8 Fällen mit Exstirpation des Tumors nur 2 gestorben sind. Unter den 28 Fällen waren nur 8 operabel. Im Hinblick auf die symptomatische Wirkung war das Resultat der Operation folgendes: Unter 13 Überlebenden wurde der Zustand schlechter, bei 5 blieb er unverändert, der progrediente Charakter rief dann aber eine rasche Verschlimmerung hervor. In 7 anderen Fällen trat eine wesentliche Besserung ein, 1 Fall erfuhr nach anfänglicher sehr guter Besserung plötzliche Verschlimmerung mit Tod. Von den 9 Fällen unterhalb des Tentoriums starben 5, also ein ähnliches Verhältnis wie bei den Fällen oberhalb des Tentoriums. Die Todesursache bestand im wesentlichen in lokalem Ödem mit Druckerscheinungen auf die Medulla. Die Überlebenden zeigten annähernde Symptomfreiheit, die bei 1 Pat. 2 Jahre, bei einem 1 Jahr beobachtet ist und bei einem seit $^1/_2$ Jahr anhält. 2 sind nach 1 bzw. $1^1/_2$jähriger Symptomfreiheit gestorben. In einer Reihe von Fällen ist auch die Röntgenbehandlung angewandt worden. Unter 12 für die Beurteilung in Frage kommenden Fällen hat die Bestrahlung 7 mal sicher nichts genützt. In 5 Fällen hat sie unverkennbar günstig gewirkt. Die 2 Fälle, die am besten angesprochen hatten, waren mediane cystische Gliome, von Cushing als Medulloblastome bezeichnete Geschwülste. Unter den 10 operierten Meningeomen saßen 8 oberhalb, 2 unterhalb des Tentoriums. In 4 Fällen bestanden charakteristische, röntgenologisch direkt zu beobachtende Symptome am Schädel, welche die Diagnose vor der Operation sicher stellten. Als charakteristisch kann eine Hyperostose über dem Tumor bezeichnet

Digitized by Google

werden. 4 Todesfälle: 2mal Shock, 1mal postoperatives Hirnödem, 1mal Liquorfistel mit sekundärer eitriger Encephalitis. Von den 6 Überlebenden war das Resultat in 2 Fällen unbefriedigend, in 1 Fall Zunahme der Paresen, im anderen Fall Exitus nach einigen Monaten, offenbar an Rezidiv. In 1 Fall, bei dem nur Probeexcision, darauf aber eine Röntgennachbestrahlung gemacht worden war, verschwanden die subjektiven Beschwerden. 3 Fälle sind zur Zeit als geheilt zu betrachten. Die Röntgenbestrahlung wurde in 2 Fällen ebenfalls angewandt, in 1 Fall vor der Operation; die Bestrahlung war hier ohne jeden Erfolg gewesen, in einem anderen Fall (inoperabler Tumor) vermehrten sich die Kopfschmerzen, so daß die Röntgenbestrahlungen abgebrochen werden mußten. Auch nach den Erfahrungen von Bailey-Cushing geben die Meningeome keine guten Resultate bei Bestrahlung. So bleibt trotz der Gefahr die Operation die Methode der Wahl. Auch bei Fällen der Literatur ist die Mortalität bei Meningeom hoch, da es sich um sehr blutreiche Tumoren handelt, die nach Cushing oft nur in mehreren Sitzungen radikal entfernt werden können. Unter 11 Fällen von Acusticus-Tumoren wurden 9 intrakapsulär partiell enucleiert. 2 Todesfälle, bei den anderen Besserung. In 2 Fällen wurde Röntgenbehandlung versucht, ohne daß man den Eindruck eines nennenswerten Einflusses auf den Verlauf gewonnen hätte. Das übrige besprochene Material betrifft 2 Hypophysenganggeschwülste, 1 Cholesteatom, Tuberkulome und metastatische Tumoren. Die Gruppe der nicht verifizierten Tumoren findet dann ebenfalls eine genaue Besprechung. Hypophysentumoren sind unter dem Material nicht vertreten. In fast allen Fällen hat eine eingehende röntgenologische Untersuchung des Schädels stattgefunden. Die Analyse der Bilder hat nach folgenden Gesichtspunkten stattgefunden. 1. Direkt ersichtliche Veränderungen, z. B. Verkalkungen. 2. Lokale Veränderungen des Knochengebietes, das in der nächsten Nachbarschaft des Tumors liegt, z. B. Usur von Knochen; 3. lokale regionäre Veränderungen: einseitige Veränderungen der Sella, der Keilbeinflügel, der Austrittsstellen der Hirnnerven. 4. Allgemeine Druckveränderungen, wie Sprengung der Nähte, allgemein erweiterte Gefäße, verstärkte Impressiones digitatae und allgemeine Druckveränderungen der Sella. Diese weisen nur auf allgemeinen Hirndruck hin und haben nur geringe lokalisatorische Bedeutung. Unter 31 röntgenologisch untersuchten Gliomen oberhalb des Tentoriums fanden sich in 30% direkte röntgenologische Symptome: Verkalkung im Tumor 1mal, Ausbuchtung eines begrenzten Gebietes im Knochen 2mal bei Schläfenlappentumoren, hier gleichzeitig Usur des Knochens, Vertiefung der Impressiones digitatae im Bereich des Tumors in 3 Fällen (jeweils große Tumoren), Veränderung der Ala minor oder Destruktion eines begrenzten Teiles dieses Knochens in 5 Fällen, einseitige Veränderung der Proc. clinoidei ant. in 2 Fällen, einseitige Veränderung der Pyramide mit Entkalkung in 1 Fall von Schläfenlappentumor, Sprengung der Nähte in einigen Fällen fraglich. Bei 10 Fällen von Gliomen unterhalb des Tentoriums konnten 2mal geschlängelte ausgedehnte Venen in der hinteren Schädelgrube, 5mal Sprengung der Lambdanaht, 1mal symmetrische Entkalkung der Felsenbeinpyramide, 4mal Entkalkung des Clivus sowie die für den allgemeinen Druck charakteristischen Veränderungen der Sella gefunden werden. Verf. weist selbst auf den begrenzten Wert der feststellbaren Veränderungen hin. Unter 11 Fällen von Meningeomen konnten 9mal röntgenologische Symptome festgestellt werden. Sie bestanden 1mal in Verkalkung, 2mal in Spiculabildung, 2mal in lokaler Knochenusur, 2mal in netzförmiger Erweiterung der Diplioevenen (nur diese ist verwertbar) über dem Tumor, 2mal in Hyperostose über dem Tumor, 2mal in periostalen Auflagerungen. Außerdem fanden sich in einigen Fällen Veränderungen an der Sella und an der Ala minor. Unter den 12 Fällen von Acusticustumoren fand sich 3mal Erweiterung des Porus acustic. intern., 5mal Verbiegung der Proc. clinoidei post. mit Destruktion am Dorsum oder an der Spitze der Felsenbeinpyramide, die übrigen 4 Fälle zeigten keine einseitigen Veränderungen. Es ist dabei zu bedenken, daß Schläfenlappen-, supraselluläre und Kleinhirnbrückenwinkeltumoren, auch Aneu-

Digitized by Google

rysmen der Basilaris ähnliche Erscheinungen machen können. Sollen Röntgenbefunde verwertbar sein, so erfordern sie eine ganz exakte Aufnahmetechnik. Lysholm beschreibt einen von ihm konstruierten Aufnahmeapparat für den Schädel, der genaueste Winkeleinstellung und Buckyaufnahmen in Winkelstellung gestattet. Die Ventriculographie ist in dem Material des Verf. 14mal ausgeführt worden, die Encephalographie 4mal. Die Patienten wiesen alle mehr oder weniger starke Hirndrucksymptome auf. Punktiert wurde das Hinterhorn, und zwar doppelseitig, es wurden 80—120 ccm Luft eingeführt, indem immer 10 ccm Liquor durch Luft ersetzt wurden. Die unmittelbare Reaktion war wenig stark, bei 2 Fällen von obstruktivem Hydrocephalus mußte die Luft wieder z. T. abgelassen werden. Die Encephalographie war viel schmerzhafter. 2 Pat. starben im Lauf der ersten 24 Std. nach der Ventriculographie im Coma, im einen Fall lagen mehrere cerebrale Carcinom-Metastasen vor, im anderen Fall handelte es sich um ein inoperables Gliom des linken Schläfenlappens. Das diagnostische Ergebnis war: 1mal Mißlingen der Ventriculographie, 1mal erlaubte das Bild keinen diagnostischen Schluß, 1mal Hydrocephalus ohne Anhalt für den Sitz des Hindernisses, 3mal Bestätigung der neurologischen Diagnose mit Ermöglichung der Entfernung des Tumors, in 2 Fällen ohne Herdsymptome gestattete die Ventriculographie die Lokalisation, 1mal war sie unsicher; 3mal waren die Befunde so, daß man keinen Schluß daraus ziehen konnte. Ein Urteil über den Wert der Methode hält der Verf. auf Grund der bisher vorliegenden Erfahrungen noch nicht für möglich. Die diagnostische Ventrikelpunktion kann wertvolle Aufschlüsse geben, dagegen verzichtet Verf. auf die diagnostische Hirnpunktion, da ihre Ergebnisse in keinem Verhältnisse zu den Gefahren stehen. Hinsichtlich der Indikationsstellung steht Verf. auf dem Standpunkt, daß mit der Stellung der Diagnose Hirntumor, die jetzt doch wohl in 90% der Fälle möglich sein soll, die Anzeige für einen operativen Eingriff gegeben ist. Ausgenommen sind die Hypophysentumoren. Bei Hypophysengangtumoren wird die Operation mit Nachbestrahlungen empfohlen. Vor primärer Röntgenbestrahlung bei vorhandener Drucksteigerung wird gewarnt wegen der Möglichkeit der Vermehrung des Drucks. Bei komatösen Patienten ist die Indikation zur Operation mit Vorsicht zu stellen, da in diesen Fällen auch die Palliativoperation mit einer Mortalität von 90% zu rechnen hat. Bei Geschwülsten der Brücke ist jede Operation als gänzlich aussichtslos abzulehnen. Die letzten Abschnitte sind der Operationstechnik und den Operationsresultaten gewidmet. Die durchschnittliche Mortalität der operierten 85 Fälle beträgt 40%. Wie schon bei den Gliomen erörtert, beruht ein großer Teil der Todesfälle (13 von 34) auf postoperativer Drucksteigerung mit Coma. Die verschiedenen Einzelheiten sind aufs genaueste erörtert und großenteils tabellarisch dargestellt. Das mit größter Gewissenhaftigkeit geschriebene Buch bedeutet eine überaus verdienstvolle Bereicherung der Literatur über die Behandlung der Hirntumoren, es wird ein Markstein auf dem Entwicklungsgang der Behandlung der Hirngeschwülste bleiben. In objektivster Weise ist der Versuch gemacht, die Ursache der Erfolge und die der Mißerfolge aufzudecken. Auf diesem Wege werden wir zu einer immer fester umrissenen Indikationsstellung kommen. *Jüngling* (Stuttgart).

Heidrich, Leopold: Die Encephalographie und Ventrikulographie. (*Chir. Univ.-Klin., Breslau.*) Ergebn. d. Chir. u. Orthop. Bd. **20**, S. 156—265. 1927.

Unter Berücksichtigung der bis Weihnachten 1926 erschienenen Literatur wird die Anatomie der Liquorräume und die Physiologie des Liquor cerebrospinalis, dann die Gasfüllung der Liquorräume unter Berücksichtigung der verschiedenen Methoden besprochen. Der Verf. steht auf dem Standpunkt, daß in allen Fällen von Verdacht auf Tumor der hinteren Schädelgrube, auch bei Verdacht auf Schläfenlappentumor unbedingt die unmittelbare Ventrikelpunktion auszuführen sei, während für die übrigen Fälle die Encephalographie durch Lumbalpunktion als die einfachere Methode den Vorzug verdiene. Bezüglich der verschiedenen Gasarten ist aus den Berichten der Literatur noch nicht zu sagen, welches Gas den Vorzug verdient. Die verschiedenen

Digitized by Google

Aufnahmerichtungen werden ausführlich besprochen. Nach den Erfahrungen der Breslauer Klinik genügen meist 2 Aufnahmen, eine fronto-occipitale und eine seitliche. Bezüglich der stereoskopischen Aufnahme berichtet Heidrich über gute Ergebnisse. Er verwendet die von Hahn angegebene Zusatzapparatur zu der Buckyblende, die eine seitliche Verschiebung des Patienten um den mittleren Augenabstand auf der Buckyblende ermöglicht. In den so gewonnenen Aufnahmen wirken die Lufträume überaus plastisch. Nach Schilderung des normalen Luftbildes und Besprechung der Grenzen zwischen dem Normalen und Pathologischen folgt eine Beschreibung des pathologischen Encephalogrammes. Die Nichtfüllung der Ventrikel bei lumbaler Luftzufuhr hält H. ebenfalls für nicht beweisend im Sinne eines pathologischen Befundes. Er erörtert die verschiedenen über die Ursache in der Literatur geäußerten Ansichten. Er selbst denkt an die Möglichkeit eines Ventilverschlusses im Bereich des Foramen Magendii. Für die in toto bzw. partiell erweiterten Ventrikel schließt sich H. der Nomenklatur von Förster an. Die Veränderungen der Liquorräume infolge von Schrumpfungsprozessen werden an Hand der Dandyschen Abbildungen erläutert. Im Kapitel „Bildtäuschungen" werden die verschiedenen Fehlerquellen besprochen: Verwechslungen mit intrakraniellen Lufträumen, mit Aufhellungen im Knochenschatten, mit Gefäßkanälchen, mit normalen und pathologischen Öffnungen in den Schädelwänden, mit Veränderungen, die von der Menge des eingeführten Gases in den Ventrikel abhängen und solche, die durch fehlerhafte Kopfhaltung entstehen. Aus der Tatsache, daß auf 895 Encephalographien nur 6 Todesfälle kommen, daß dagegen die Ventriculographie eine durchschnittliche Mortalität von 8,1% hat, schließt Verf. auf eine geringere Gefährlichkeit der Encephalographie, ohne auf die Stimmen der Literatur einzugehen, welche darauf hinweisen, daß die Encephalographie einen ganz anderen Indikationsbereich (Epileptiker, Paralytiker, Hirntraumatiker, bei der Ausbildung der Methode viele normale Fälle) hat, während bei der Ventriculographie das Hauptkontingent von Hirntumoren gestellt wird, meist von solchen mit Hirndruck, die an sich eben sehr gefährdet sind. Darin dürfte der Hauptunterschied bezüglich der Mortalität liegen. In dem Abschnitt über die Indikationen wird besonders auf die Bedeutung der Luftfüllung zur Klärung der nervösen Folgezustände nach leichten und schweren Hirntraumen hingewiesen; aus dem reichen Material der Breslauer Klinik folgen zahlreiche Abbildungen von Hydrocephalus congenitus, Hydrocephalus e vacuo, Paralyse, Porencephalie, ferner Bilder von Epilepsie mit Ventrikelasymmetrie und Ventrikelwanderung, dann folgen einige wenig demonstrable Bilder bei Hirntumor. Sehr schöne Bilder illustrieren postkommotionelle Zustände. *Jüngling.*

Sauer: Die Luftverteilung an der Oberfläche des Gehirns bei verschiedenen Erkrankungen in encephalographischen Demonstrationen. (*Tag. südwestdtsch. u. rhein.-westfäl. Kinderärzte, Marburg, Sitzg. v. 24. IV. 1927.*) Münch. med. Wochenschr. Jg. 74, Nr. 25, S. 1072—1073. 1927.

Demonstration der normalen Liquorräume an der Konvexität vom Säugling bis zum 6. Lebensjahr. Die Liquorräume nehmen beim Kleinkind sicher wesentlich mehr als 2,5% (Rudolf) der Schädelkapazität ein. Demonstration von Encephalogrammen mit gleichmäßiger Vermehrung und Verminderung und Fehlen der Oberflächenluft.

In der Aussprache wird darauf hingewiesen, daß die mit Pravazspritze ausführbare Methode besser in Narkose gemacht werde und daß strengste Indikationsstellung angezeigt sei (Noeggerath). Es müssen streng gleiche Aufnahmebedingungen eingehalten werden (Weber). Bei eintretender Pulsverlangsamung ist sofort abzubrechen (Mader), ebenso bei sanguinolentem Liquor (Keller). Die Encephalographie soll nur für diagnostisch unklare Fälle dienen, vermutet man große Liquorräume, dann besser Sauerstoff. Adalin, Hedonal gut, Chloralhydrat zu verwerfen, gelegentlich kann Chloräthylrausch nötig werden. (Schlußwort Sauer). *Jüngling* (Stuttgart).

Schäfer, Hermann: Unsere Erfahrungen mit der Jodipindiagnostik bei Rückenmarkskrankheiten. (*Univ.-Nervenklin., Hamburg-Eppendorf.*) Dtsch. Zeitschr. f. Nervenheilk. Bd. 98, H. 1/3, S. 39—56. 1927.

Erfahrung stützt sich auf 23 Fälle: 7 Fälle von extramedullären Tumoren, 1 intra-

Digitized by Google

medullärer Tumor, 4 Fälle von adhäsiver Meningitis, 2 Fälle von Kompression durch Spondylitis, 8 Fälle mit Verdacht auf Tumor, Differentialdiagnose zwischen Tumor, Myelitis oder multipler Sklerose. Übliche Technik mit 40proz. Jodipin, bei jedem Fall zunächst Doppelpunktion zisternal und lumbal mit Untersuchung des oben und unten gewonnenen Liquors und Prüfung des Queckenstedtschen Phänomens. Grundsätzlich 8 Tage Pause bis zur Jodipininjektion. In allen Tumorfällen gab der Jodipinstop die obere Grenze richtig an, in 3 Fällen war diese Grenzbestimmung von großer Bedeutung. Unterscheidung von extra- und intramedullärem Tumor gelang nicht. In den 4 Fällen von Meningitis adhaesiva brachte die Methode 2mal eine wünschenswerte Bestätigung der Höhendiagnose, in 2 Fällen führte sie zu einer erheblichen Verschlechterung des Krankheitszustandes. Auch in den Tumorfällen, bei denen es sich großenteils um hochsitzende Tumoren gehandelt hatte, hatten die klinischen Erscheinungen durch die Jodipininjektion eine so erhebliche Verschlimmerung erfahren, daß in einer Reihe von Fällen die Laminektomie wenige Tage nach der Jodipinfüllung als dringende Operation gemacht werden mußte. Bei begründetem Verdacht auf entzündliche Erkrankung lehnt Verf. das Verfahren ab, ebenso bei Kompression des Rückenmarks auf Grund einer Wirbelsäulenerkrankung. In 4 Fällen wurde die Methode differentialdiagnostisch von Bedeutung insofern, als das Öl an der vermuteten Kompressionsstelle vorbeifloß und so dem Pat. eine Probelaminektomie erspart wurde. In einem Fall führte die Jodipinprobe irre, indem ein Stop vorgetäuscht wurde, ohne daß ein mechanisches Hindernis gefunden werden konnte. Offenbar können durch kollaterales Ödem Arretierungen bewirkt werden. Die Methode ist um so weniger indifferent, je höher am Rückenmark der vermutete Krankheitsprozeß sitzt. Die Methode soll nur angewandt werden, wenn die Möglichkeit einer baldigen Ausführung der Laminektomie gegeben ist und alle anderen Untersuchungsmethoden erschöpft sind. *Jüngling* (Stuttgart).

Eiselsberg, v.: Über den Wert der Lipojodolfüllung. (*I. chir. Univ.-Klin., Wien.*) Dtsch. Zeitschr. f. Chir. Bd. **200**, S. 53—59. 1927.

Von Eiselsberg hat 2 Fälle operiert, bei denen das Lipojodol einen Widerstand — das eine Mal in Höhe von D. III, das andere Mal in Höhe von D. VI — gefunden hatte. In beiden Fällen war es charakteristisch, daß die Sensibilitätsstörung nicht streng zonal war, sondern von oben nach unten an Intensität zunahm. In beiden Fällen fand sich der Tumor (jedesmal Endotheliom der Dura mit Psammomkugeln) auf der ventralen Seite. Man sollte daher in allen den Fällen, in denen die Sensibilitätsgrenze nicht vollständig der Lage des Stopps entspricht, sondern weiter nach abwärts zunimmt, während die sensiblen Reizerscheinungen sich von unten nach oben ausbreiten, an einen ventralen bzw. ventro-lateralen Tumor denken. *Jüngling* (Stuttgart).

Röntgenstrahlen als Hilfsmittel für die Therapie.

Technisches (einschl. Dosimetrie und Bestrahlungsmethoden).

● **Handbuch der Röntgentherapie. Hrsg. v. Paul Krause. Bd. 3. Tl. 2. 2. Unterabt. d. Handbuches der gesamten medizinischen Anwendung der Elektrizität. Hrsg. v. Boruttau u. Mann.** Leipzig: Georg Thieme 1927. S. XII, 511—1044.

In Anbetracht des gewaltigen Gebietes, welches im Handbuch bearbeitet wird, ist Kürze und Prägnanz der Einzelkapitel notwendige Forderung. Man muß sich daher damit einverstanden erklären, daß die Darstellung oft summarisch und rein referierend ist. Auch verschiedene Wiederholungen sind wohl unvermeidlich geworden, da das Buch sich aus — einzeln erhältlichen — Monographien zusammensetzt. Die einzelnen Abschnitte sind von den besten Kennern der Sonderfächer geschrieben. Habermann und Schreus berichten über die Röntgenbehandlung der Hautkrankheiten. Einleitend behandeln sie die biologischen Strahlenwirkungen auf die Haut, sowie deren Sensibilitätsverhältnisse. Sehr begrüßenswert sind die guten farbigen Abbildungen

Digitized by Google

der Röntgenschädigungen der Haut. Das Kapitel Dosierung beschränkt sich auf die Notwendigkeiten in der Dermatologie und empfiehlt unter den brauchbaren Methoden die einfachsten. Schließlich werden kurz, aber wohl lückenlos die zahlreichen Indikationen, jeweils mit Angabe der zu empfehlenden Dosis besprochen, wobei erfreulicherweise immer wieder auf die eigenen wertvollen Erfahrungen der Verff. hingewiesen wird. Die Arbeiten über die Anwendung der Röntgenstrahlen in der Zahnheilkunde von Schmidhuber und in der Oto-Laryngologie von Amersbach sind besonders wichtig, weil nach Kenntnis des Ref. Monographien dieses Umfangs über keines der beiden Teilgebieten bisher vorhanden waren. Über die Arbeit von Schmidhuber vgl. dies. Zentrlbl., **3**, 513 (Handbuch). Amersbach schickt der Abhandlung über Bestrahlungstechnik und Indikationen ein wertvolles umfassendes und kritisches Kapitel über die Kehlkopfschädigungen und ihre Verhütung durch exakte Dosierung voraus. Unter ausgiebiger Verwertung und kritischer Würdigung der vorliegenden Literatur folgt im speziellen Teil die Besprechung der Bestrahlungsindikationen, der Erfolge und Dosierung. Der Abschnitt ist sehr klar und übersichtlich gegliedert und bietet eine vorzügliche Übersicht über den Stand der Röntgentherapie im bezeichneten Fachgebiet, wobei die vorsichtig abwägende Darstellung der Bestrahlung der Kehlkopftuberkulose besonders wert scheint, hervorgehoben zu werden. Holfelder schreibt eine in Form und Wort klassische Arbeit über die Röntgentherapie bei chirurgischen Erkrankungen. Leider fehlt noch der spezielle Teil. Nach einem einleitenden historischen Abschnitt stellt Verf. die biologische Wirkung der Röntgenstrahlen, zum größten Teil auf Grund der Ergebnisse seiner eigenen Arbeiten dar; ebenso fußt das Kapitel über Dosenverteilung und Einstellung auf der bekannten Holfelderschen Felderwählermethode. Das wichtige Kapitel über die praktische Durchführung der Bestrahlung ist durch bis ins Einzelne gehende, auf größter Erfahrung beruhende abgeklärte Darstellung von besonderem praktischen Wert für angehende Therapeuten. In den Richtlinien für die Indikationsstellung wird der heutige Stand der Röntgentherapie hauptsächlich in bezug auf die malignen Tumoren, sowie die Notwendigkeit enger Zusammenarbeit des Therapeuten mit dem Chirurgen, Immunitätsforscher usw. deutlich. Im Abschnitt „Tierärztliche Röntgentherapie", welcher zeigt, wie die Röntgentherapie dort noch in den ersten Anfängen begriffen ist, berichtet Weiser über die bisher erschienene einschlägige Literatur und, nach Indikationen geordnet, über die — sicher nur vorläufigen — Ergebnisse, sowie über die besonderen Erfordernisse für den Ausbau der Therapie in der Veterinärmedizin.

Fried (Worms).

Schreus, H. Th.: Über den heutigen Stand der Bestrahlungsmethoden. (*Hautklin., med. Akad., Düsseldorf.*) Strahlentherapie Bd. **26**, H. 2, S. 386—396. 1927.

Nach einleitenden Bemerkungen über die Entwicklung der Strahlentherapie, wobei auf die nicht schlechten Resultate der älteren symptomatischen Bestrahlungsweise hingewiesen wird, werden die Grundlagen der „Intensivtherapie" kurz erörtert. Ihre gegenüber der älteren, symptomatischen Behandlung sicherlich besseren Erfolge beruhen auf der richtigen biologischen Voraussetzung, daß eine gegebene Strahlendosis ihre höchstmögliche biologische Wirkung nur dann ausüben kann, wenn sie einzeitig appliziert wird. Applikation der gleichen Gesamtdosis in zeitlich getrennten Einzeldosen führt stets zu geringerer biologischer Wirkung. Leider sind die Nebenwirkungen bei dieser einzeitigen Applikation höherer Dosen so stark, daß sie über die Erträglichkeitsgrenze hinausgehen, auch wenn die Bestrahlungstechnik nach Möglichkeit zu hohe Raumdosen vermeidet. Die Radiumbestrahlungen, deren Wirkung in mancher Beziehung der Röntgenbestrahlung vorzuziehen ist, hat den großen Vorteil der örtlich intensiven Bestrahlung bei geringer Allgemeinschädigung. Die Imitation dieser Wirkungsweise ist auch bei Röntgenstrahlenanwendung zu erstreben. Da aber die Röntgenstrahlen immer nur extra corporal erzeugt werden können, ist dies nur auf dem Wege der zeitlichen Unterteilung der Dosen möglich, wenn die Allgemeinwirkungen klein

Digitized by Google

gehalten werden sollen. Auf den Zeitfaktor wird des näheren eingegangen und die Frage besprochen, ob bei Röntgenbestrahlungen der Verzettelungsverlust durch entsprechend höhere Dosierung ausgeglichen werden muß. Die klinische Beobachtung hat gezeigt, daß dieses nicht notwendig ist, wenn die Bestrahlung nicht über allzuviel Tage auseinandergezogen wird. Die klinischen Erfolge sind dann gleichwertig der Intensivtherapie bei bedeutend besserer Schonung der Kranken. Wichtig erscheint ferner, die Wiederholung der Bestrahlungsserien nicht zu schnell aufeinander folgen zu lassen. Eine neue Bestrahlung ist erst dann angezeigt, wenn die Wirkungen der vorherigen offenkundig nachzulassen beginnen. Nicht also noch während der Verkleinerung eines Tumors oder bei Eintritt eines stationären Zustandes. Refraktäre Fälle sind gewöhnlich auch durch Erhöhung und zeitliche Massierung der Dosen nicht zu beeinflussen. In der Hauttherapie wurde in den letzten Jahren die Dosierung systematisch verringert. Bei Ekzem und Psoriasis lassen sich z. B. fast stets mit gleich guter Wirkung statt $^1/_3$ ED. $^1/_5$ ED. als Einzeldosis applizieren. „Sicherheitsbestrahlungen" nach Abheilung sind kontraindiziert. Die Abkehr von der Erzwingung unerreichbarer Ziele, gesteigerte Rücksicht auf die eingreifenden Nebenwirkungen und erneutes Hintasten zu den geringsten, noch eine Wirkung versprechenden Dosen erscheint Aufgabe und Ziel der nächsten Entwicklung der Röntgentherapie.

Schreus (Düsseldorf).

Császár, Elemér: Die Messung der Röntgenstrahlen mit lichtelektrischer Zelle. Magyar Röntgen közlöny Bd. **1**, Nr. 11, S. 325—334 u. dtsch. Zusammenfassung S. 355. 1927. (Ungarisch.)

Auf Grund des von Hertz entdeckten lichtelektrischen Phänomens ist es gelungen, eine neue Methode zur Messung der Intensität der Röntgenstrahlung auszuarbeiten. Die Intensität der Röntgenstrahlung kann mit Hilfe eines rotierenden Messingsektors je nach Belieben herabgesetzt werden. Die relative Energieverteilung im Röntgenspektrum bleibt unverändert. Nach Bestrahlung der lichtelektrischen Zelle entsteht ein elektrischer Strom in ihr, der durch einen starken Widerstand geleitet wird. Aus der Potentialdifferenz an beiden Enden des Widerstandes kann auf die Intensität des Stromes geschlossen werden. Aus den Untersuchungen ging hervor, daß die Intensität des infolge der Röntgenbestrahlung entstandenen lichtelektrischen Stromes mit der Strahlung proportional ist. Das Elster-Geitelsche Grundgesetz ist also für die Röntgenstrahlung auch gültig. Die Zelle kann nicht als ein absoluter Dosimeter angewandt werden, da ihre Empfindlichkeit gewissen Schwankungen unterworfen ist. Sie kann aber bei den vergleichenden Messungen wertvolle Dienste leisten.

Ratkóczi (Budapest).

Miramond de Laroquette: Courbes et tableaux numériques moyens en unités R centimétriques des quantités incidentes et absorbées et des doses d'érythème de divers rayonnements X employés en radiothérapie. (Kurven und Zahlentabellen der auffallenden und der absorbierten Strahlenmengen und der Erythemdosen in R-Einheiten pro Quadratzentimeter für verschiedene Röntgenstrahlungen, wie sie in der Therapie benutzt werden.) (*51. congr. de l'assoc. franç. pour l'avancement des sciences, sect. d'électroradiol. méd., Constantine, 13.—17. IV. 1927.*) Journ. belge de radiol. Bd. **16**, H. 3, S. 229—235. 1927.

Der Verf. hat das Solomonsche Ionometer benutzt. Da sich Unregelmäßigkeiten zeigten, je nachdem wie die Kammer und der Kammerträger bestrahlt wurden, hat er beide mit einem Bleimantel umgeben, der eine Öffnung von 1 qcm besitzt. Die in (französischen) R-Einheiten gemessenen Werte werden dadurch um 70—80% kleiner, aber sicherer. In diesen „R/qcm" ist der Dosisabfall mit zunehmender Al-Filterung für verschiedene Spannungen (Funkenstrecken) kurven- und tabellenmäßig dargestellt, ferner in Tabellen die in 1 ccm Wasser in 1 Minute absorbierten Mengen, dann die Bestrahlungszeiten, die Strahlenmengen pro Quadratzentimeter und pro Kubikzentimeter, die zur Erreichung der Erythemdosis notwendig sind. *Rump* (Erlangen).

Digitized by Google

Holzknecht, G.: Schädigungsprophylaxe in der Röntgentherapie. Jahreskurse f. ärztl. Fortbild. Jg. 18, H. 8, S. 32—35. 1927.

Von Anwendung der Röntgentherapie im Maße ihrer Nützlichkeit konnte erst die Rede sein, als die Schädigungsprophylaxe zur vornehmsten praktischen Aufgabe gemacht wurde. Die gesichertste Apparatur verdient am meisten geschätzt zu werden. Die Hauptmittel, Schädigungen zu vermeiden, sind Filtersicherungen, Alarmuhren, automatische Ausschalter, praktikable Spannungs-Kontrollinstrumente, summierende Dosiszähler. Unter den letzteren werden am meisten das Wiener Instrument von Strauß und das Bariumkaliumplatincyamid gelobt. Die Mängel, welche die Konstrukteure der Iontometer dem chromometrischen Verfahren nachgesagt haben, haben sich bei genauer Prüfung als nicht vorhanden oder praktisch bedeutungslos erwiesen. Zur Kontrolle der Einfallsfelder werden im Röntgenlicht leuchtende Stoffe empfohlen, für die Bestimmung der Strahlenrichtung, wo es angeht, mechanische Zielvorrichtungen. Wir dürfen nicht fragen, wie große Strahlenmengen darf ich geben, ohne zu schaden, sondern mit welcher geringsten Menge komme ich aus, um den gewünschten Effekt zu erzielen. Trotz aller Sicherungen darf natürlich der Therapeut während der Bestrahlung seine Aufmerksamkeit nicht ablenken lassen, da die Einstellung der Apparate und anderes mehr stets seine eigene Aufgabe bleibt. *Levy-Dorn* (Berlin).

Spezielle Röntgentherapie.

Röntgentherapie der malignen Tumoren (außer Haut).

Widmann, B. P., and G. E. Pfahler: The value of glucose injections during radiation treatment of malignant disease. (Der Wert der Zuckerinjektionen während der Strahlenbehandlung maligner Erkrankungen.) (*Americ. med. assoc., sect. on radiol., Washington, 18.—20. V. 1927.*) Americ. journ. of roentgenol. a. radium therapy Bd. 18, Nr. 1, S. 64. 1927.

Es wurden insgesamt 111 Fälle verfolgt, von denen 105 maligne Erkrankungen betrafen. Die Zuckerlösung hatte 33%. Niemals wurde eine auffallende Besserung beobachtet. Auch Doub (Detroit) stimmt diesem Urteil zu. *Lahm* (Chemnitz).

Hirsch, Henri: Die Röntgenbestrahlung bösartiger Tumoren in Verbindung mit Dextrocidbehandlung. Strahlentherapie Bd. 26, H. 2, S. 279—285. 1927.

Nach vielen nicht befriedigenden Versuchen die Röntgenbehandlung bösartiger Tumoren mit intravenöser Introcidapplikation zu kombinieren, ist Autor schließlich dazu übergegangen, Dextrose an das Introcid zu kuppeln und jedesmal vor der Röntgenbestrahlung diese 30—50proz. Dextrocidlösung je nach dem Verhalten des Kranken intravenös einzuverleiben. Die dadurch erzielten primären Erfolge waren wesentlich besser als durch die Kombination mit dem Introcid oder der Dextrose allein. Refraktäre Tumoren sprachen gut an und Strahlenintensität konnte gespart werden. Die Wirkung des Dextrocid erklärt Verf. sich so, daß dieses Mittel mit ziemlicher Sicherheit in den Tumoren selbst sich speichert und durch seine Komponenten, sowohl einen Einfluß auf die Osmotik, wie auch auf die Oxydation der erkrankten Zelle ausübt, die zugleich für Röntgenstrahlen sensibilisiert wird. *Henri Hirsch* (Hamburg).

Wood, Francis Carter: Experimental investigation of the therapeutic value of a combination of colloidal lead and Roentgen rays in the treatment of cancer. (Experimentelle Untersuchungen über den Wert einer Kombination von kolloidalem Blei und Röntgenstrahlen bei der Behandlung des Carcinoms.) (*Americ. med. assoc., sect. on radiol., Washington, 18.—20. V. 1927.*) Americ. journ. of roentgenol. a. radium therapy Bd. 18, Nr. 1, S. 63. 1927.

Seit Blair Bell die bessere Wirksamkeit der Bestrahlungen nach der Einverleibung von Blei gezeigt hat, erschien es notwendig, auch Tiertumoren in dieser Hinsicht zu prüfen. Dabei zeigte sich, daß in der Tat bisweilen eine deutliche Herabsetzung der tödlichen Dosis vorhanden war. In einem Fall Herabsetzung um 25%. Aber im allgemeinen erwies sich das Blei als so giftig, daß man wohl nach anderen

Digitized by Google

Mitteln für therapeutische Zwecke suchen muß. Auch die Versuche Horsleys (Richmond) sind nicht ermutigend ausgefallen. Das gilt sowohl für das Blei allein wie für die Kombination mit Röntgenstrahlen. Die Patienten vertrugen die Injektionen sehr schlecht, auch konnte keine Verlängerung des Lebens festgestellt werden. Horsley hat die Methode wieder verlassen. *Lahm* (Chemnitz).

Ullmann, H. J.: Combination of colloidal lead and radiation in cancer therapy. (Kombination von kolloidalem Blei und Bestrahlung bei der Krebsbehandlung.) (*Americ. med. assoc., sect. on radiol., Washington, 18.—20. V. 1927.*) Americ. journ. of roentgenol. a. radium therapy Bd. **18**, Nr. 1, S. 63—64. 1927.

Das Blei erwies sich als so toxisch, daß sein Gebrauch nicht empfohlen werden kann. Versuche mit Bleiphosphat sind im Gange. Meland (Los Angeles) hat 18 Fälle mit dem Ullmannschen Bleiphosphat behandelt, aber nur Nachteiliges für den Gesamtorganismus gesehen, obwohl auch die Tumoren stark beeinflußt wurden. Es muß ein weniger giftiger Körper noch gefunden werden. *Lahm* (Chemnitz).

Craver, Lloyd F.: Metastasis to thyroid gland from endothelial myeloma of bone, rapid regression resulting from Roentgen-ray treatment. (Schilddrüsenmetastase nach Knochenendotheliom mit rapider Rückbildung nach Röntgenbestrahlung.) (*Mem. hosp., New York.*) Journ. of laborat. a. clin. med. Bd. **12**, Nr. 9, S. 878—882. 1927.

Bei einem 30jährigen Mann wurde im Jahre 1925 der rechte Arm unter der Diagnose eines periostalen Sarkoms amputiert. Ca. $1^1/_2$ Jahre später wurde er wegen eines Schilddrüsentumors nicht radikal operiert. Die histologische Untersuchung ergab ein Carcinom. Der zurückgebliebene im vorderen Mediastinum lokalisierte faustgroße Geschwulstteil verschwand nach vorsichtig durchgeführter Röntgentherapie in kurzer Zeit. Die Revision der histologischen Präparate durch Ewing ergab, daß das angebliche Oberarmsarkom und das angebliche Schilddrüsencarcinom miteinander identisch seien, und daß es sich um ein myelogenes Endotheliom von Rundzellentypus handeln dürfte. *Borak* (Wien).

Erskine, Arthur: The management of cancer of the breast. (Die Behandlung des Brustkrebses.) (*Americ. med. assoc., sect. on radiol., Washington, 18.—20. V. 1927.*) Americ. journ. of roentgenol. a. radium therapy Bd. **18**, Nr. 1, S. 64. 1927.

Der Erfolg der Behandlung des Mammacarcinoms hängt von dem Stadium ab, in dem sich der Krebs befindet. Es dreht sich also alles um die Frage der Frühoperation. Die Ausräumung der Achseldrüsen ist nicht notwendig, wenn es sich um Frühfälle handelt; sie ist nutzlos, wenn alle Drüsen und vielleicht auch die supraclavicularen Drüsen erkrankt sind. Die schematische Ausräumung der Achselhöhle sollte heute nicht mehr gemacht werden. Röntgenbestrahlung kommt als prophylaktische oder palliative Behandlung in Frage. Die Vorbestrahlung darf nie zu einer Verzögerung der Operation führen. *Lahm* (Chemnitz).

Anschütz, W.: Über die postoperative Bestrahlung des Mammacarcinoms. (*Chir. Univ.-Klin., Kiel.*) (*13. Tag. d. südostdtsch. Chir.-Vereinig., Breslau, Sitzg. v. 26. VI. 1926.*) Bruns' Beitr. z. klin. Chir. Bd. **139**, H. 1, S. 25—27 u. 50—55. 1927.

Vgl. dies. Zentrlbl. 2, 515.

Delbet, Pierre, et A. Béclère: A propos des séminomes. (Zur Frage der Seminome.) Bull. de l'assoc. franç. pour l'étude du cancer Bd. **16**, Nr. 5, S. 302—305. 1927.

Die beiden Autoren debattieren über die beste Bestrahlungstechnik der Seminome. Delbet tritt eindringlich für hohe Einzeldosen, Béclère dagegen für zweckmäßig über einen längeren Zeitraum verteilte kleine Dosen ein. *Bernstein* (Danzig).

Pancoast, H. K.: The radiation treatment of brain tumors. (Strahlenbehandlung der Gehirntumoren.) (*12. ann. meet. of the Americ. radium soc., Washington, 16. V. 1927.*) Americ. journ. of roentgenol. a. radium therapy Bd. **18**, Nr. 1, S. 61—62. 1927.

Bei insgesamt 136 Fällen, welche im Verlauf von 13 Jahren behandelt worden sind, wird mehr Wert auf die Methode als die Resultate gelegt. Die Röntgenbestrahlung allein sollte nur noch in Anwendung kommen. Man darf sich allerdings auch von ihr nicht mehr versprechen, als man sonst bei der Behandlung maligner Tumoren erwarten kann. 46 Fälle von Hypophysentumoren bleiben unberücksichtigt. 42 Großhirntumoren verliefen mit einer oder zwei Ausnahmen alle schlecht. 48 Kleinhirntumoren

Digitized by Google

lebten einige Monate bis zu 13 Jahren! Die Dosis beträgt seit 1923 stets 100% der HED. am Tumor. Burnam (Baltimore) hat 36 Fälle behandelt, gibt aber meist unter 100%. *Lahm* (Chemnitz).

Vincent, Cl., et E. Krebs: Sur la malignité des neuro-épithéliomes. (Über die Bösartigkeit der Neuroepitheliome.) (*Soc. de neurol., Paris, 7. VII. 1927.*) Presse méd. Jg. **35**, Nr. 66, S. 1012. 1927.

Gewisse Neuroepitheliome sind sehr maligne Tumoren. So fanden sich in einem Fall von Hirntumor, der dieser Gruppe angehörte und mit Röntgenstrahlen zur Einschmelzung gebracht war, sekundäre Geschwülste am Aquaeductus sylvii, längs des Bulbus und des Halsmarks. Die Neuroepitheliome sind sehr empfindlich gegen Röntgenstrahlen. Die Meinung von Sicard, daß das Neuroepitheliom im allgemeinen ein gutartiger Tumor sei, besteht nur mit Einschränkungen zu Recht. *Arthur Hintze* (Berlin).

Röntgentherapie der tuberkulösen Erkrankungen (außer Haut).

Glogauer: Zur Dosierungsfrage bei der Röntgentherapie der Kehlkopftuberkulose. (*Breslauer Röntgenvereinig., Sitzg. v. 6. IV. 1927.*) Fortschr. a. d. Geb. d. Röntgenstr. Bd. **36**, H. 2, S. 419—422. 1927.

Der ungünstige Verlauf zweier Fälle von Röntgenbehandlung der Larynx-Tbc. (einmal mit 1 HED und beim 2. Patient nach 3maliger Gabe von 30% der HED, wobei die erste Pat. starke Röntgenschädigung, die Tracheotomie nötig machte, der 32jähr. Mann wegen auftretendem Ödem ebenfalls Luftröhrenschnitt erhielt, dann aber doch starb) veranlassen Glogauer über seine günstigen Eindrücke mit den 1924 verwandten Dosen von 5—10% der HED und jetzt gar nur $^1/_2$—1% bei ulcerativen Fällen und 1—3% bei infiltrativen Erkrankungen zu berichten. Die Prozentzahlen der HED verstehen sich dabei auf den Herd in 3 cm Tiefe. Klestadt tritt warm für die altbewährte Kaustikbehandlung der Larynx-Tbc. ein, solange nicht erst sichere Grundlagen für die Röntgenbehandlung vorliegen. Erwähnt dabei den interessanten Befund bei einer wegen Halslymphomen zwischen 1918 und 1921 im ganzen 18mal mit fast je 1 HED auf die Halspartien bestrahlten Frau. Die Röntgenschädigung der Larynxschleimhaut, sich in Trockenheit, gelbem Grundton der Schleimhaut bis in die Trachea und Teleangiektasien auf den Stimmlippen dokumentierend, machte zur Zeit eines akuten Katarrhs der Pat. erst Beschwerden, die nach Abklingen desselben wieder schwanden. F. Schäfer befürwortet die Dosen möglichst in mehrtägigem Intervall und von tunlichst wenigen Feldern, um Überkreuzungen zu vermeiden, zu verabreichen. Hirsch schließt sich Gl. an, sah nach kleinsten Dosen Rückgang der Schluckschmerzen. Besserung des Lokalbefundes. Martenstein berichtet über das Larynxmaterial der Jadasohnschen Klinik, wo von ihm in den letzten 10 Jahren erst je Feld $^1/_3$ der HED, später $^1/_5$—$^2/_5$ derselben unter $^1/_2$ mm Zn + 1 mm Al bei Fokushaut 30 cm und Scheitelspannung 150 kV gegeben wurde. Kehlkopflupus wurde gut beeinflußt, die meist desolaten Fälle der ulcerösen Larynx-Tbc. entsprechend wenig. Brieger deutet die verschieden lautenden Angaben durch nach 2 verschiedenen Grundsätzen ausgewählte Fälle, die geröntgt wurden. Reizlose und torpide Infiltrate der Hinterwand vertragen selbst mehr als 30% der HED, progrediente Fälle werden durch Dosen von $^1/_2$% am besten beeinflußt. Gutzeit, der damalige Mitarbeiter Zanges in Jena, geht auf dessen grundlegende, systematische Untersuchungen an Larynx-Tbc. bei Soldaten ein. Selbst Dosen von 50—80% der HED führten auch nach langer Beobachtung nicht zu Schädigungen. G. sieht das Wesentliche im Abklingenlassen der Reaktion der ersten Bestrahlung, ehe die zweite verabfolgt wird. Er selbst gibt jetzt 15—30% der HED, da ihm auch diese zum Erfolg genüge, nicht aber die größeren zu gefährlich erscheinen. Zwischenraum 5—8 Wochen. Klestadt berichtet noch über günstige Beeinflussung von Lupus am harten Gaumen mit Bestrahlung nach Wessely, die ihm bei Larynx-Tbc. bisher keine besonderen Ergebnisse lieferte. *G. C. Müller* (Düsseldorf).

Digitized by Google

Glogauer, Otto: Zur Dosierungsfrage bei der Röntgentherapie der Kehlkopftuberkulose. (*Inn. Abt., städt. Tuberkulosekrankenh., Herrnprotsch-Breslau.*) Dtsch. med. Wochenschr. Jg. **53**, Nr. 24, S. 999—1000. 1927.

Einleitend wird der Übergang von sehr hohem zu ganz kleinen Entzündungsdosen in der Röntgentherapie tuberkulöser Erkrankungen kasuistisch behandelt. Nach Meinung des Verf. müßten nur diese letzteren verabreicht werden, weil im allgemeinen die therapeutische Bestrahlung des tuberkulösen Gewebes die Zerstörung der höchst strahlenempfindlichen lymphocytären Elemente erstrebt, Andererseits kann über schädliche Wirkung höherer Dosen in einigen Fällen von Kehlkopftuberkulose berichtet werden. In einem Falle zog 1 HED. auf die Oberfläche rapides Fortschreiten der Infiltrationen und Narbenbildungen nach sich. Im zweiten wurde nach 3 Bestrahlungen in täglichen Abständen mit je 30% pro Feld Larynxödem mit darauf folgenden Ulcerationen an Stimm- und Taschenbändern beobachtet. Die beiden Patienten wurden dem Verf. bereits nach der Röntgenbehandlung zugewiesen. Aus eigener Praxis werden 2 Fälle angeführt, in denen schon erheblich kleinere Dosen — 5—10% auf den Herd — eine Vergrößerung des Infiltrats zur Folge hatten. Gute Erfolge konnten dagegen bei ulzerativen Prozessen mit $^1/_2$% der HED. auf den Herd, bei infiltrativen mit 1—5% erzielt werden. Einige Tage andauernde Herdreaktionen in Form von Rötung und Schwellung der infiltrierten Schleimhaut, verbunden mit Heiserkeit und Druckgefühl im Halse, traten auch bei diesen kleinen Dosen auf. Technik: Veifa-Intensivapparat, Röhrenspannung 160 kV., Heizstrom 2,8 A., Röhrenstrom 3,8 mA., 0,5 Cu + 1 mm Al. 2 Felder (rechts und links) 5 × 5 cm, 30 cm FH.-Abstand; zwischen beiden Feldern 3tägige Pause. Wiederholung der Bestrahlung in 2—4 Wochen, je nach verabreichter Dosis. *Th. Blühbaum* (Berlin).

Keller, Thadée: Traitement de la tuberculose des annexes et du péritoine. (Behandlung der Adnex- und Peritonealtuberkulose.) Bull. de la soc. d'obstétr. et de gynécol. Bd. **16**, Nr. 6, S. 380—381. 1927.

Diese Arten der Tuberkulose wurden gewöhnlich bislang operativ angegangen. Keller hat 10 Fälle von Adnextuberkulose mit Röntgenbestrahlung behandelt. Technik: Je 2 Felder von vorne und hinten, 30 cm Abstand, die Dosis schwankte zwischen $^1/_4$—$^1/_{10}$ der HED und wurde 6 Tage lang täglich gegeben. Dann einige Wochen Pause und evtl. nochmals eine solche Bestrahlungsserie. Erfolge sehr gut. Für die Bestrahlungsbehandlung stellt K. folgende Indikation: alle Fälle, bei denen durch klinische Untersuchungsmethoden die Diagnose sicher gestellt werden kann, Operation kann hier dann vermieden werden; sodann als Nachbehandlung von operierten Fällen zur völligen Heilung, drittens kann man bei Fällen von disseminierter Peritonealtuberkulose mit Ascites während der Operation eine Silberchromlösung einstreuen und so den Effekt der nachfolgenden Bestrahlung erhöhen. Zum Schluß wird eine Krankengeschichte mitgeteilt, die den vollen Erfolg einer 2maligen Bestrahlung deutlich erkennen läßt. *Oskar Bott* (Wiesbaden).

Röntgentherapie der Hautkrankheiten.

Gouln et Bienvenüe: Transformation de certaines réactions cutanées en lichen plan avec ou sans traitement radiothérapique. Lichen plan buccal avec éruption cutanée (réaction cutanée), à occultation, avec ou sans traitement radiothérapique. (Verwandlung gewisser Hauterscheinungen in Lichen ruber planus mit und ohne Röntgenbehandlung. Lichen planus buccalis mit latenter Hauteruption mit und ohne Röntgentherapie.) Bull. de la soc. franç. de dermatol. et de syphiligr. Jg. **34**, Nr. 5, S. 361 bis 365. 1927.

Es werden 3 Fälle beschrieben, deren Verlauf interessant war: 1. Eine psoriasiforme Parakeratose, die sehr stark juckt, wandelt ihr Aussehen nach vorübergehender Besserung innerhalb $1^1/_2$ Monaten ohne irgendwelche Therapie in einen typischen L. r. pl. des ganzen Körpers, der durch eine Röntgenbestrahlung der Gegend des. 4. Dorsalwirbels (5 H. ohne Filter) geheilt wurde. 2. Eine luische Patientin wird wegen eines akuten, papulo-maculösen

Digitized by Google

Ausschlags, der an eine Roseola denken ließ und sehr stark juckte mit 5 H., ohne Filter in der Gegend des 4. Dorsalwirbels bestrahlt, darauf Steigerung des Juckreizes und der Schmerzen. Unter Besserung der subjektiven Beschwerden tritt 5 Tage später eine als L. r. pl. diagnostizierte Affektion auf. Es wird vermutet, daß durch die Bestrahlung die latente Hautaffektion zum Ausdruck kam (WaR. positiv). 3. Bei einer luischen Patientin trat nach Bestrahlung des 4. Hals- und 1. Dorsalwirbels (4 H, 3 mm Al) wegen L. r. pl. der Zunge und der Wangenschleimhaut eine Aussaat der Erkrankung über den ganzen Körper auf, während die Schleimhautaffektion verschwand. *P. S. Meyer* (Mannheim).

Gouln et Bienvenüe: Lichen plan et radiothérapie superficielle (nouveaux faits). (Lichen ruber planus und die oberflächliche Röntgenbestrahlung.) (Neue Tatsachen.) Bull. de la soc. franç. de dermatol. et de syphiligr. Jg. **34**, Nr. 5, S. 356—361. 1927.

Zu den bereits veröffentlichten 10 Fällen von geheiltem L. r. pl. mit nicht oder nur wenig gefilterter Röntgenbestrahlung der Wirbelsäule werden weitere 11 Fälle hinzugefügt. Es schien, daß frische Fälle leichter beeinflußt werden als veraltete. Bei Affektionen im Mund und am Körper wird mit 5 H die Gegend des 4. Dorsalwirbels bestrahlt, nach 2—3 Wochen 5 H zwischen 12. Dorsal- und 1. Lendenwirbel, wenn der L. r. pl. fortbesteht 3 H unter 2—3 mm Al-Filter auf 2. bis 7. Halswirbel. Besteht die Affektion schon lange, so wird von vornherein durch 2—3 mm Al gefiltert. Beim Dorsolumbalfeld wird immer gefilterte Strahlung verwendet. Nach den Erfahrungen der Autoren gelingt es auch mit sehr wenig gefilterter Röntgenstrahlung auf tiefliegende Organe einzuwirken. *P. S. Meyer* (Mannheim).

Laborde, Simone: A propos de la radio-résistance des épithéliomas cutanés irradiés antérieurement. (Über die Strahlenresistenz früher bestrahlter Hautcarcinome.) Bull. et mém. de la soc. de radiol. méd. de France Jg. **15**, Nr. 140, S. 194—203. 1927.

Das Studium strahlenrefraktär gewordener Carcinome erscheint sowohl unter allgemein biologischen als auch unter praktischen Gesichtspunkten bedeutungsvoll. Verf. teilt 25 derartige Fälle von Haut- und an Körperöffnungen lokalisierten Schleimhautcarcinomen, in tabellarischer Übersicht angeordnet, mit. Es werden 2 Gruppen unterschieden: 1. Carcinome, die sich ganz oder teilweise refraktär gegen eine technisch einwandfrei durchgeführte Röntgenbehandlung verhalten und durch weitere Röntgenbestrahlungen nicht mehr beeinflußt werden können. Diese Gruppe umfaßt vorzugsweise Carcinome vom spinocellulären und basocellulären Typ oder Zwischenstufen. Bei Radiumbehandlung sind derartige Beobachtungen weit seltener als bei Röntgenbehandlung. 2. Technisch unzulänglich behandelte Carcinome, sei es mit zu kleinen Dosen überhaupt oder mit zu stark verzettelten, oft wiederholten Bestrahlungen über einen längeren Zeitraum. — Die der erworbenen Radioresistenz zugrunde liegenden biologischen Vorgänge sind uns bis heute noch leider unbekannt. Die von verschiedenen Seiten (Regaud, Roussy) aufgestellten Theorien, die besonders die Schädigung des Geschwulstbettes bzw. der nichtcellulären Zwischengewebe als Erklärung heranziehen, sind wohl nicht imstande, die offenbar komplizierten biologischen Vorgänge restlos zu erfassen. Hier liegt ein für weitere Forschung noch offenes Gebiet. Vom praktischen Standpunkt läßt sich sagen, daß die Hauptursache von Mißerfolgen bei der Behandlung der Hautkrebse das Refraktärwerden der Carcinome gegen Strahlen bildet. Diese Erkenntnis führt zu der Forderung, daß unter allen Umständen anzustreben ist, die Krebsheilung von vornherein durch die 1. Bestrahlung bzw. die 1. Bestrahlungsserie zu erzielen und jede als mangelhaft erkannte Technik ohne weiteres auszuschalten. Hinsichtlich der therapeutischen Maßnahmen bei refraktär gewordenen Hautcarcinomen wird empfohlen, möglichst nochmals einen Versuch mit systematischer, über einen größeren Zeitraum ausgedehnter, kontinuierlicher Radiumbehandlung zu machen. Dies gilt besonders für vorher nur mit Röntgenstrahlen oder ungenügend mit Radium behandelte Fälle, speziell für solche Kranke, bei denen bisher nur wenige Bestrahlungen erfolgt sind. Bei ganz oberflächlichen Hautcarcinomen kann auch ein Versuch mit ungefilterten Röntgenstrahlen unter Umständen angebracht sein. Die Überlegenheit des Radiums über die Röntgenbehandlung beim Hautkrebs, die auch Cottenot in der

Digitized by Google

anschließenden Diskussion betont, dürfte am besten dadurch zu erklären sein, daß eine kontinuierliche Einwirkung von Röntgenstrahlen über die gleiche Zeitdauer wie bei der Radiumbehandlung technisch nicht durchführbar ist. *Alb. Simons* (Berlin).

Gaudu cheau, R., et R. Dano: Epithéliomas cutanés vaccinés par irradiation antérieure? (Durch vorhergehende Bestrahlung immunisierte Hautkrebse?) (*Assoc. franç. pour l'étude du cancer, Paris, 20. VI. 1927.*) Presse méd. Jg. **35**, Nr. 66, S. 1014. 1927.

13 Fälle von radioresistenten Krebsen. Die histologische Untersuchung zeigte, daß die Bestrahlung keinerlei Veränderung des Stromas erreicht hat. Schwergefilterte Röntgenbestrahlung hatte in einem Fall den Primärtumor zum Verschwinden gebracht, aber es traten neue Geschwülste auf.

In der Aussprache betont M. Bérard, daß durch histologische Untersuchungen keine „Röntgenimmunisierung" gezeigt werden könnte. Wenn das Stroma geschädigt ist, dann kann weitere Strahlentherapie nichts mehr nützen und es bleibt nur die chirurgische Behandlung. Dagegen wird eine korrekte Bestrahlung bei noch intaktem Stroma gute Aussicht auf Heilung geben. *P. S. Meyer* (Mannheim).

Strahlenschädigungen und ihre Behandlung.

Karlin, M.: Über Komplikationen bei der Röntgendiagnostik und Röntgentherapie. (*Röntgen-Reichsinst., Kommissariat f. Volksgesundheit, Moskau, Dir. Prof. Lazarev.*) Russkaja klinika Jg. **4**, Bd. **7**, Nr. 35, S. 416—436. 1927. (Russisch.)

Schädigungen, die bei der Röntgendiagnostik und Röntgentherapie auftreten, ganz besonders die an der Haut, verlaufen äußerst schwer, langsam, treten sehr spät und plötzlich auf und geben der Behandlung schwer nach, enden mitunter sogar letal. Die Schädigungen können sowohl allgemeine als auch lokale sein. Zu den ersten gehört der sog. „Röntgenkater", „Röntgenkachexie", sowie Schädigungen, die durch Intoxikation bei der Anwendung von Kontrastsubstanzen hervorgerufen werden. Zu den letzteren gehören die Verbrennungen und die sog. Spätschädigungen. An der Hand eingehender zahlreicher entsprechender Literaturangaben führt Verf. eigene Beobachtungen an. Außer den in der Literatur beschriebenen Fällen führt Verf. eigene Beobachtungen von „Röntgenkater" an, sodann 18 in Moskau 1925 bei Magendurchleuchtung beobachtete Fälle von Bariumvergiftung, 20 Fälle von Hautverbrennungen am Rücken bei Magendurchleuchtungen, Fälle von erhöhter Hautempfindlichkeit an einzelnen Teilen der behaarten Kopfhaut nach Epilation, wobei es zur Entstehung von Teleangiektasien kam; weiterhin Fälle von erhöhter Empfindlichkeit des Kehlkopfs, wobei es zur 2 Monate lang anhaltenden Aphonie kam; in einem anderen Falle von Basedowscher Krankheit führte die Röntgentherapie zu 3 Monate lang anhaltender Aphonie. Sodann führt Verf. Fälle von Hautverbrennungen mit Ulcusbildung an, die er der falschen Lage des Patienten und ungenügendem Schutz der gesunden Teile zuschreibt, weiterhin Verbrennungen der Haut an den Schultern bei der Röntgentherapie des Mammakrebses, an der Vorderfläche des Rumpfes bei Bestrahlung der Hände bei Ekzem. Verf. weist auf die häufigeren Ursachen der Schädigungen hin, die mitunter schwer zu vermeiden sind, sowie auf einige Maßnahmen zur Verhütung derselben. *V. Ackermann* (Leningrad).

Burgheim, F.: Neue Theorie und Behandlung des Röntgenkaters. (*Rudolf Virchow-Krankenh., Berlin.*) (*18. Kongr. d. dtsch. Röntgen-Ges., Wiesbaden, Sitzg. v. 28.—30. IV. 1927.*) Fortschr. a. d. Geb. d. Röntgenstr. Bd. **36**, Kongreßh., S. 68—69. 1927.

Untersuchungen über den Cholesteringehalt des Blutes nach Röntgenbestrahlung zeigten ein auffallendes Parallelgehen zwischen Sinken des Cholesterinspiegels und Auftreten von Katererscheinungen. Letztere blieben aus, wenn die Cholesterinabnahme fehlte oder nur unbedeutend war, bzw. verschwanden wieder, wenn die Cholesterinkurve zur ihrem Ausgangswert zurückkehrte. In Anbetracht der großen Bedeutung des Cholesterins für die Körperzelle wird in dem zeitweilig verminderten Cholesteringehalt des Blutes ein wesentlicher Faktor für das Zustandekommen des Röntgenkaters erblickt. Eine Stütze erfährt diese Auffassung durch Untersuchungen anderer Autoren, die z. B. Beziehungen des Cholesterins zum Calcium und zum autonomen Nervensystem darlegen. Mit Veränderungen in dieser Richtung war aber gerade ein Teil der allgemeinen Strahlenwirkungen bisher erklärt worden. Eine weitere experimentelle Stütze bieten die Ergebnisse einer daraufhin versuchten Cholesterintherapie, die zur Herstellung des Präparates „Colsil" führten. Dessen Wirkungsmechanismus dürfte erstens als Ersatz-

Digitized by Google

therapie, den Cholesterinabfall ausgleichend, zu erklären sein; zweitens als Sympathicusreiz und dadurch den erhöhten Vagustonus herabsetzend. Wichtig ist die richtige Dosierung des Mittels! 2 Tabletten soll der Patient sofort nach der Bestrahlung nehmen (langsam im Munde zergehen lassen), dann stündlich 1 Tablette, auch am Tage nach der Bestrahlung noch 1—2 Tabletten. Bei leichtem Kater können die Intervalle auf 2—3 Stunden vergrößert werden. So angewandt zeigte sich bei zahlreichen Kontrollversuchen Wohlbefinden in Fällen, wo es vorher ohne Colsil zu schwersten Katererscheinungen gekommen war, sowie eine Überlegenheit der Cholesterintherapie gegenüber der bisher üblichen Kochsalz- und Kalkbehandlung. *Autoreferat.*

Lassueur, A.: Radionévrite et cardiopathie réflexe. (Radioneuritis und reflektorische Cardiopathie.) Rev. méd. de la Suisse romande Jg. 47, Nr. 9, S. 521—535. 1927.

Nachdem Verf. in sehr eindringlichen Worten auf die Unzulänglichkeit der Schutzeinrichtungen in Röntgenbetrieben und auf die Gefahren hingewiesen hat, beschreibt er ausführlich die Symptome einer Röntgenschädigung, die er selbst erlitten hat. Im Jahre 1905 begann er sich mit Röntgenbestrahlungen (Dermatologische Oberflächentherapie) zu befassen. Irgendwelche Schutzmittel wurden nicht angewandt. Seine Hände waren dabei den Strahlen ganz besonders ausgesetzt. Schon im Jahre darauf entstand eine starke Dermatitis der Hände, verbunden mit starker Empfindlichkeit, Schmerzen und Parästhesien des ganzen Unterarms. Trotzdem Verf. sich jetzt den Strahlen fern hielt, bzw. weitgehende Schutzmittel anwandte, verschlimmerte sich der Zustand, vasomotorische und neurotrophische Störungen traten hinzu. Seit 1910 allmähliche Besserung der Dermatitis. In den letzten 2 Jahren sind krisenartige Schmerzen im ganzen Arm und Parästhesien in erneuter Heftigkeit aufgetreten, verbunden mit lähmungsähnlichen Zuständen und „Vernichtungsgefühl". Da Verf. selbst weder primären noch sekundären Strahlen seiner eigenen Apparatur ausgesetzt ist, so macht er als Ursache der neuerlichen Schädigungen die vagabundierenden Therapiestrahlen eines ihm unmittelbar benachbarten Instituts eines Röntgenologen verantwortlich. Dies fand Verf. durch Filme, die er in seinen Diensträumen während seiner Ferien aufhängte, bestätigt. Verf. gibt Abbildungen der tief geschwärzten Filme wieder. Analog einer vom Verf. angeführten Beobachtung Bergoniés (1916) glaubt Verf. eine Sensibilisierung seines Körpers durch die früheren Röntgendosen annehmen zu müssen („Anaphylaxie physique" Bergonié). Verf. hat des weiteren cardiovaskuläre Störungen an sich bemerkt: Gefäßerweiterungen, Pulsbeschleunigung, Blutdrucksenkung, Palpitationen, abwechselnd mit den gegenteiligen Erscheinungen. Er nimmt als Ursache eine Radioneuritis des Plexus cardiacus und aorticus nach primärer Sensibilisierung des Armplexus durch die früheren Bestrahlungen an. Die schädliche Beziehung wird n. A. des Verf. durch die Anastomosen des Plexus brachialis mit dem cervicalen Sympathicus ermöglicht. *Bernstein* (Danzig).

Corscaden, James A.: Arthritis and the radiotherapeutic menopause. (Arthritis und Röntgenmenopause.) (*12. ann. meet. of the Americ. radium soc., Washington, 16. V. 1927.*) Americ. journ. of roentgenol. a. radium therapy Bd. 18, Nr. 1, S. 58—59. 1927.

Der Autor hat an Hand von 60 eigenen Fällen das Symptom der Arthritis nach Kastration verfolgt, wie es seit einigen Jahren beschrieben wird. Er unterscheidet 2 Gruppen: Frauen unter und über 40 Jahre. Bei der 1. Gruppe wurden keine Fälle mit Gelenkveränderungen oder Schmerzen gefunden, bei der 2. Gruppe 5. Von einem regelmäßigen Auftreten kann also nicht die Rede sein. Ätiologisch mögen vasomotorische und Störungen im Kalkstoffwechsel, wie sie nach Kastration auch im Tierexperiment beschrieben sind, in Frage kommen. Die Indikationsstellung kann durch die Röntgenarthritis nicht beeinflußt werden. *Lahm* (Chemnitz).

Fürst, Walter: Über Strahlenschädigungen vom Standpunkt des Gynäkologen aus. (*Univ.-Frauenklin., Zürich.*) Schweiz. med. Wochenschr. Jg. 57, Nr. 25, S. 591 bis 597. 1927.

Die Ausführungen Fürsts über die Strahlenschädigung, insbesondere bei der

Digitized by Google

gynäkologischen Röntgentherapie, sind in weitem Maße auf die allgemeine Strahlentherapie mit zu beziehen, obgleich es in der Gynäkologie Erkrankungsarten gibt, die einer besonderen Bestrahlungstechnik unterliegen. Zunächst findet die Anwendung der Röntgenstrahlen bei Gravidität Erwähnung (Interruptio wegen Tuberkulose, Geisteskrankheiten usw), die aber wegen der Gefahr strikte abgelehnt wird. Wenn auch fast immer der dadurch erwünschte Spontanabort eintritt, werden die Frauen einerseits allen Gefahren eines verschleppten Abortes ausgesetzt, andererseits läßt sich durch die Bestrahlung eines graviden Uterus eine temporäre oder dauernde Kastration nicht vermeiden. Der Beweis, daß eine temporäre Kastration keine Schädigung der Frauen für den Fall einer neuen Schwangerschaft nach sich ziehe, wird von F., der noch näher auf die Röntgenexperimente am Tier und auf die Publikation von Mißbildungen an Kindern röntgenbestrahlter Mütter eingeht, von vornherein abgelehnt. Jede Art der Ovarialbestrahlung soweit sie keine Dauerkastration bezweckt, wird abgelehnt und als eine Dauerschädigung der Pat. angesprochen. Sobald ein gravider Uterus bestrahlt ist, und die Frucht sich weiter entwickelt, ist wegen der großen Gefahr einer Fruchtschädigung, die streng von einer Keimschädigung zu trennen ist, eine absolute Indikation einer sofortigen Schwangerschaftsunterbrechung gegeben. Jede Diagnose einer gynäkologischen Erkrankung, die einer Bestrahlung unterzogen wird, muß einwandfrei und sicher sein, da bei Fehldiagnosen eine Bestrahlung günstigenfalls zwecklos, meistens jedoch verhängnisvoll ist, dadurch daß bei malignen Erkrankungen eine scheinbare Besserung eintreten kann, während in Wirklichkeit durch die Verschleppung früher operable Fälle inoperabel werden" (Beispiele). Eine Röntgendosis als ein Differentialdiagnostikum anzuwenden (Strahlenerfolg = benigne; Strahlenmißerfolg = maligne) muß unbedingt abgelehnt werden. Nur die Probelaparotomie ist ausschlaggebend ungeklärte Fälle diagnostisch zu sichern. Der 2. Teil seiner Arbeit behandelt die Technik- und Dosierungsfehler, die zu Schädigungen führen können. Ganz besonders sind die Carcinompatienten diesen schädigenden Einflüssen durch die hohe Röntgendosis ausgesetzt, zumal eine direkte Strahlenwirkung auf die Carcinomzelle von den meisten Autoren angenommen wird. F. geht dann zunächst näher auf die Lokalschädigungen, wie Hautveränderungen (Teleangiektasien, Ödeme und Indurationen) und Blasen-Mastdarmbeschwerden ein. Anschließend gibt er ein Bild der Gefahrenmomente bei Allgemeinschädigungen. Die Blutveränderungen sind bei letzteren das wichtigste Kriterium. Rein technische Fehler dürfen bei einer dauernd geprüften Apparatur und bei zuverlässigem Personal heutzutage nicht mehr vorkommen. Zum Schluß finden noch die Schädigungen durch Radium, insbesondere auf gynäkologischem Gebiete, Erwähnung. *H. Nahmmacher* (Jena).

Bordier, H.: Cancer de la main chez un radiologiste guéri par la diathermo-coagulation. Krebs an der Hand eines Röntgenologen durch Diathermiekoagulation geheilt.) Le cancer Jg. 4, Nr. 3, S. 328—330. 1927.

Mit der beschriebenen Methode hat Bordier seit 1921 10 Fälle von Röntgenschäden bei Röntgenologen geheilt. Die durch die Diathermiekoagulation erzeugten Narben sind geschmeidig, fest und schrumpfen nicht. Bei den behandelten Kranken zeigte sich bislang kein Rezidiv. Unter Beigabe von 2 Lichtbildern wird die Krankengeschichte eines solchen Falles beschrieben. Es handelte sich um einen Pariser Röntgeningenieur, der sich seit Dezember 1895 mit Röntgenstrahlen abgegeben hat und bei dem sich seit 1907 Keratosen entwickelt hatten. Später kam es zur Geschwürsbildung. Nach Lokalanästhesie mit Allocain wurde der größte Teil des krebsigen Gewebes mit einem Strom, der zwischen 150 und 400 mA schwankte, 3 Minuten lang koaguliert. Nachbehandlung mit Kalköl und 1% Phenolöl. 1 Monat nach der Operation war vollständige und endgültige Heilung eingetreten. Auf Grund einer Reihe von Beobachtungen wird davor gewarnt, eine röntgenstrahlengeschädigte Haut Radiumstrahlung auszusetzen, ganz besonders wenn es sich schon um Ulcerationen handelt. Nach B.s Beobachtung erweisen sich solche Fälle ganz besonders hartnäckig, die Elektrokoagulation gelingt nicht.

Digitized by Google

Hat eine Radiodermitis zur Krebsbildung geführt, so überlagert die Radiumwirkung diese Reaktion. Die Narbenbildung, selbst nach der Diathermiekoagulation, ist sehr schwierig und einige Male war sie gar nicht zu erzielen. *Heinz Lossen* (Schatzalp-Davos).

Radioaktive Substanzen.

Spezielle Therapie mit radioaktiven Substanzen.

Maligne Tumoren.

Schoenberg, Mark J.: Report on a case of bilateral glioma of the retina, cured in the non-enucleated eye by radium treatment. (Bericht über einen Fall von doppelseitigem Glioma retinae, im nichtenukleierten Auge durch Radiumbehandlung geheilt.) Arch. of ophth. Bd. 56, Nr. 3, S. 221—228. 1927.

Ausführlicher Krankheitsbericht vom März 1916 bis Mai 1926: das linke Auge eines zweijährigen Mädchens mußte enukleiert werden, in der Narkose konnte am rechten ein 6 D prominenter Herd von der Papilla n. opt. nach nasal-unten diagnostiziert werden. Die histologische Untersuchung des entfernten Tumors ergab typisches Gliom. April 1916 erste Radiumbestrahlung: 36 millicuries 4 Stunden mit Bleifilter in der rechten Schläfe — September 1926 zweite Sitzung: 58 millicuries 4 qcm Blei in 1 cm Abstand 8 Stunden — Juni 1918 dritte: 209 millicuries mit 2 mm Blei und $^1/_2$ mm Silber $14^1/_2$ Stunden. Dauernde ophthalmoskopische Beobachtung von verschiedenen Oculisten. Allgemeines Wohlbefinden mit Gewichtszunahme, Besserung des Visus, der November 1918 = 20/100 beträgt. Dezember 1918 erstes Auftreten einer Linsentrübung am hinteren Pol, Februar 1920 totale Trübung mit Verdickung der vorderen Kapsel. Auch die Hornhaut zeigt feine streifige Trübungen. Februar 1922 stark geschlängelte Gefäße der Conj. bulbi und der Episclera, Lederhaut porzellanweiß. März 1926 Extraktion der Katarakt, am folgenden Tag Blutung in die Vorderkammer, Resorption nach 48 Stunden, wenige Tage darauf nochmalige Blutung. September 1926 Visus = 15/100 mit Korrektion. Der Fundus weist dieselben Veränderungen auf, wie vor der Linsentrübung, zeigt jedenfalls kein Fortschreiten in den vorderen Bulbusabschnitt oder in Retina und Chorioidea.

Verf. wirft die Frage auf, ob dieser Erfolg der Radiumbehandlung zuzuschreiben sei oder ob es sich um eine der, auch in der Literatur genannten (Wintersteiner, Lagrange, Purtscher, Fuchs, Meller u. a.) wenigen Spontanheilungen handelt, die allerdings gewöhnlich mit einer Schrumpfung des Bulbus und Verlust des Sehvermögens endeten. Der von Axenfeld veröffentlichte Fall von doppelseitigem Gliom war mit Röntgenstrahlen und Mesothorium behandelt, bekam aber eine Netzhautablösung und kam zur Enucleation. Der Überblick über die bisher bekanntgewordenen Fälle lehrt, daß vielleicht eine bessere Technik auch bessere Ergebnisse zeitigen kann, vorläufig endeten die meisten mit Schrumpfung und Erblindung im Gefolge entzündlicher Erscheinungen. Nur der Fall von Verhoeff und der des Verf. behielten einen brauchbaren Visus. Bedenklich sind auch die Nebenwirkungen auf Lider, Bindehaut, Linse und Blutgefäße der Conjunctiva und Iris (Vorderkammerblutung nach der Extraktion!). Trotzdem muß verlangt werden: in jedem Fall von doppelseitigem Glioma retinae genaue Untersuchung — wenn möglich in Narkose — des Hintergrunds, besonders der Peripherie während einiger Monate, Anwendung von massiven Dosen Röntgen oder Radium ohne Aufschub am besseren Auge. *Engelbrecht* (Erfurt).

Mangiagalli, Luigi: Mezzo secolo de esperienza nella cura dei fibromi e del cancro dell'utero. (Halbes Jahrhundert Erfahrung in der Behandlung der Uterusmyome und Carcinome.) (*25. congr. d. soc. ital. di ostetr. e ginecol., Modena, 10.—14. X. 1926.*) Arch. di ostetr. e ginecol. Bd. 13, Nr. 11, S. 481—484. 1926.

Auf dem 25. Kongreß der italienischen Gesellschaft für Gynäkologie und Geburtshilfe referierte der Verf. über seine 50jährigen Erfahrungen in der Behandlung des Uterusmyoms und -carcinoms. Die erste abdominelle Hysterektomie wegen Myom führte er im Jahre 1878 aus und wiederholte diese Operation seither 1598 Male. Im letzten Jahrzehnt betrug die Mortalität 5%. Die größte Aufmerksamkeit wurde stets der Versorgung des Stieles beigemessen, der zuerst extraperitoneal (Porro), später retroperitoneal versorgt wurde. Die physikalische Therapie, beginnend mit dem

Digitized by Google

galvanischen Strome, behauptet sich nunmehr definitiv mit der Röntgenbehandlung. Der Autor ist aber nicht ein unbedingter Anhänger der Strahlentherapie, da sie die gesunden Eierstöcke zerstört und den Tumor, also das kranke Gewebe, zurückläßt. Die operative Behandlung kann unter Umständen in Form der Myomektomie Besseres leisten, welchen Eingriff Mangiagalli 135mal durchführte, und zwar 16mal während der Gravidität, mit einer Gesamtmortalität von 3,7%. Was das Uteruscarcinom anbetrifft, so machte M. die erste Exstirpation der Gebärmutter 1879. Seither machte er 587 Hysterektomien wegen Krebs des Uterus, wovon 476 per vaginam. Die Gesamtmortalität betrug 17%. Die vielen Rezidive ließen die Strahlentherapie auch hier aufkommen. Der Autor bestrahlte 1375 Carcinome mit Radium und hatte 226 Heilungen, was einer Ziffer von 16,8% entspricht. Es handelte sich um operable und inoperable Fälle. Er ist der Meinung, Radium sei imstande, den Krebs zu heilen.

Hüssy (Aarau [Schweiz]).

Mason, N. R., and F. W. O'Brien: The treatment of malignant and near malignant gynecological cases. (Behandlung maligner und nahezu maligner gynäkologischer Erkrankungen.) (*Boston city hosp., Boston.*) Boston med. a. surg. journ. Bd. **196**, Nr. 19, S. 769—771. 1927.

Um seinen Standpunkt in der Behandlung maligner oder nahezu maligner gynäkologischer Erkrankungen zu präzisieren, bringt Verf. zuerst 5 Fälle aus seiner Praxis, die teilweise zuerst von anderer Seite behandelt worden sind. Als ersten Fall legt er eine Krankengeschichte einer Patientin vor, die bereits vor 20 Jahren an einem Urethralgewächs erkrankt war. Mehrmalige Entfernung der ursprünglichen Carunkel und deren Rezidive hatten zu keiner Heilung geführt, so daß schließlich die Patientin mit Radium bestrahlt werden mußte. Dann bespricht er einen Fall von ausgedehnten Spitzencondylomen, die er ebenfalls einer Diathermiebehandlung, wie später auch im Falle 1, zuführte, da eine Operation nicht mehr gut durchzuführen war. Dann bringt er 2 Fälle von inoperablem Portio- bzw. Cervixcarcinom. In beiden Fällen führte er eine Excochleation und Kauterisation durch. Der erstere dieser beiden letzten Fälle wurde mit Radium bestrahlt, im zweiten Falle wurde von einer Radiumbestrahlung abgesehen, da das Blutbild (Hämoglobingehalt 45%, rote Blutkörperchen 2800000) ihm eine Kontraindikation für die Bestrahlung war. Der letzte Fall betrifft eine schwer ausgeblutete Frau von 50 Jahren, die klinisch als ein Carcinom des Uterus aufgefaßt werden mußte. Jedoch ergab eine Abrasio eine Hypertrophie des Endometriums. Was die malignen Fälle anbetrifft, so steht er auf dem Standpunkt, stets so radikal als möglich zu operieren, und eine Nachbestrahlung folgen zu lassen. O'Brion weist darauf hin, daß die Radium- und Röntgenbestrahlung nur dann auszuführen ist, wenn das Blutbild noch keine zu großen Veränderungen zeigt, da sonst möglicherweise dadurch erst recht eine Kachexie hervorgerufen wird. Das Radium bleibt dür 2400 mg/Stunden liegen, das macht bei einem Präparat von 100 mg 24 Stunden. Über seine Erfolge kann O'Brion auf die Frage von Hermann noch nichts Sicheres aussagen.

Hans Otto Neumann (Marburg).

Cahen, Jean, et F. Delporte: Contribution à l'étude des épithéliomas cylindriques de l'utérus. (Traitement curiethérapique et statistique 1920—1927.) (Beitrag zur Kenntnis der Zylinderzellen-Epitheliome des Uterus. Statistik über die von 1920 bis 1927 mit Radium behandelten Fälle.) (*Inst. du radium, Bruxelles.*) Le cancer Jg. 4, Nr. 3, S. 305—327. 1927.

Die Strahlenempfindlichkeit der Zylinderzellen-Epitheliome des Corpus uteri scheint nicht wesentlich von der der Plattenepithelcarcinome des Collum uteri abzuweichen. Die hier ausführlicher beschriebenen histologischen Untersuchungen zeigen wenigstens keine charakteristischen Unterschiede in den sich im Carcinomgewebe abspielenden, durch die Strahlenwirkung ausgelösten Degenerationsprozessen. Auch die klinischen Ergebnisse scheinen diese Anschauung in vollem Umfange zu bestätigen. Es werden die Krankengeschichten von 24 Fällen von Korpuscarcinom mitgeteilt, von denen allerdings 1 Fall histologisch sich nicht als Zylinderzellen- sondern als Plattenepithelcarcinom erwies. Behandlungstechnik und Dosierung waren nicht einheitlich, sondern wurden der im Einzelfalle vorgefundenen Sachlage angepaßt. So sind die Kranken teils mittels Einlageverfahrens, teils mit der Spickmethode oder radiumchirurgisch behandelt worden. Die Einzelheiten müssen im Original eingesehen werden. An sich bietet die Technik nichts Neues. Ergebnis: Von 7 operablen Fällen wur-

Digitized by Google

den 6 geheilt. Beobachtungszeit 4 Jahre 3 Monate, 3 Jahre 2 Monate, 3 Jahre, $2^1/_2$ Jahr, 2 Jahre und 1 Jahr. Von 13 inoperablen Kranken wurden 6 geheilt für $7^1/_2$ Jahr, 4 Jahre, 1 Jahr 7 Monate, 1 Jahr 7 Monate, 1 Jahr 3 Monate, 1 Jahr. Von 4 sehr weit vorgeschrittenen Fällen konnte eine Frau für 4 Jahre geheilt werden. Dies entspricht einer Heilungsziffer von 85% bei operablen, von 45% bei inoperablen und von 25% bei sehr weit vorgeschrittenen Fällen. Diese auf Grund der relativ geringen Krankenzahlen gewonnenen Prozentberechnungen können allerdings nicht ohne weiteres in Vergleich zu den aus erheblich größerem statistischem Material errechneten Heilungsziffern beim Collumcarcinom gesetzt werden. So wie sie dastehen würden die beim Korpuscarcinom erzielten Ergebnisse der Strahlenbehandlung denen beim Collumcarcinom überlegen sein. Immerhin scheint soviel sicher zu sein, daß das Dogma von der Strahlenresistenz der Adenocarcinome des Corpus uteri nicht zu halten und daß man in Zukunft berechtigt ist, dieser Tatsache bei der Wahl des Behandlungsverfahrens Rechnung zu tragen. Bei Frauen um die Zeit des Klimakteriums herum bleibt, bei gutem Allgemeinzustande, das chirurgische Vorgehen unangetastet, vorausgesetzt, daß es sich um wirklich gut operable Kranke handelt. Eine präoperative Strahlenbehandlung, ca. 6 Wochen vor der Operation, ist zu empfehlen, da hierdurch sowohl die Infektionsgefahr als auch die Gefahr der Implantation virulenten Krebsgewebes herabgesetzt werden kann. Bei höherem Alter oder bei schlechtem Allgemeinzustand ist das Operationsrisiko zu groß, die Radiumbehandlung vermag hingegen sehr gute Dienste zu leisten und Dauerheilungen zu bewirken. Dieser letztgenannten Gruppe gehören die meisten Kranken mit Corpuscarcinom an. Bei inoperablen Fällen bleibt die Radiumbehandlung natürlich die Methode der Wahl. Man ist berechtigt, auch die weitest vorgeschrittenen Fälle noch der Radiumbehandlung zu unterwerfen, da immerhin noch eine gewisse Heilungsmöglichkeit besteht. *Alb. Simons* (Berlin).

Laborde, Simone: A propos du traitement du cancer du col de l'utérus. (Quelques statistiques.) (Zur Frage der Behandlung des Uterus-Collumcarcinoms.) Cancer Jg. 4, Spez.-Nr., S. 196—207. 1927.

Die Dosierung hängt von der Ausdehnung des Carcinoms und von den anatomischen Verhältnissen ab. Im allgemeinen hält Verf. 50 Millicürie für das Maximum. Höhere Dosen von 80—90 Millicürie hält Verf. für überflüssig, unter Umständen sogar für schädlich. Die ganze Tendenz geht überhaupt darauf hinaus, die Dosis zu sehr zu erhöhen. Neuerdings ist allerdings in Deutschland eine gewisse Reaktion gegen die zu starken Bestrahlungen eingetreten, weil die Erfolge schlechter und die Rezidive häufiger sind. Dagegen haben geringere Dosen sich bei der Nachbestrahlung des Brustcarcinoms bewährt. Verf. glaubt, die besten Erfolge beim Uteruscarcinom mit Dosen von 30 bis 40 Millicürie erzielt zu haben. Das Ziel muß sein, in einer Sitzung oder wenigstens in einer Behandlungsserie Heilung zu erzielen. Verf. glaubt, daß man auch bei Röntgenstrahlen und Radiumfernbestrahlung anders verfahren muß. Bei den Röntgenstrahlen wird immer viel gesundes Gewebe mit betroffen. Im Memorial-Hospital in New York wird vermittelst eines Apparates, genannt die Radiumbombe, eine Menge von 1000 Millicürie = gleich der Menge von Emanation von 1 g Radiumelement für die Uterus-Collum-Carcinombestrahlung verwendet. Im ganzen werden 45 Millicürie verabfolgt. In Frankreich tritt Regaud für langdauernde Bestrahlung mit kleinen Dosen ein. Proust bestrahlt 25—30 Tage lang. Verf. vergleicht dann die Statistiken von Döderlein, Beuttner, Bailey und Healey, Regaud und Laborde und Wickham.

E. Zweifel (München).

Daels, Franz, und Paul de Backer: Beitrag zur Technik der intraperitonealen Bestrahlung des Gebärmutterkrebses. Strahlentherapie Bd. 25, H. 4, S. 646—648. 1927.

Verff. beschreiben kurz ihre Methode der Radiumanwendung. Ihr ursprüngliches Verfahren hat zwar eine homogene Strahlung erzielt, aber zu Zerreißung des Bindegewebes und Eiterung in den Parametrien geführt. Verff. haben dann ihre Methode verändert und die Radiumröhrchen intraperitoneal an den Tumor gebracht. Die

Digitized by Google

Radiumröhrchen enthielten 6,6 Radiumelement und bleiben 4—5 Tage liegen. Sie wurden bei 2 Fällen von Rezidiv in folgender Weise eingeführt: Nach Desinfektion des vaginalen Kraters des Rezidivs wurde dieser perforiert und ein großer Mikulicz-Drain in das kleine Becken eingeführt. An seinen beiden Seiten werden 4 Serien von je 2 Radiumröhrchen eingeklemmt.

Aussprache: Regaud empfiehlt für die homogene Durchstrahlung die Röntgenbehandlung. Er verspricht sich von einer kombinierten Röntgen-Radiumbehandlung noch 30% Heilung von inoperablen Carcinomen. *E. Zweifel* (München),

Pomeroy, Lawrence A.: Five year results of radium treatment in carcinoma of the cervix uteri. (5jährige Resultate der Radiumbehandlung des Cervixcarcinoms.) (*12. ann. meet. of the Americ. radium soc., Washington, 16. V. 1927.*) Americ. journ. of roentgenol. a. radium therapy Bd. **18**, Nr. 1, S. 60—61. 1927.

Insgesamt wurden 227 Fälle behandelt; davon sind 29 über 5 Jahre beobachtet. Geheilt sind 5 = 17,2%. Mehr als die Hälfte der guten Fälle betraf Adenocarcinome. Die gegenwärtige Technik besteht in Spick- und Einlagebehandlung.

In der Aussprache betont Healy (Memorial Hospital) die Wichtigkeit des Allgemeinzustandes und der Ausbreitung der Erkrankung. *Lahm* (Chemnitz).

Devèze, L.: Les risques de la curiethérapie dans le traitement des cancers utérins. (Die Gefahren der Curiebehandlung beim Uteruskrebs.) Bull. de la soc. d'obstétr. et de gynécol. Bd. **16**, Nr. 7, S. 479—481. 1927.

Der Streit, ob Bestrahlung oder Operation, geht weiter. Auf Grund mehrjähriger Erfahrung steht Verf. auf dem Standpunkt, den heute die meisten französischen Chirurgen einnehmen, nämlich den Krebs zu operieren, nur zu bestrahlen, wenn Gegenindikationen gegen die Operation vorliegen. Die erweiterte Radikaloperation ergibt auch heute nur eine Mortalität von 5—6%. Auch die Curietherapie hat gewisse Gefahren: 1. Die Allgemeinreaktion, bestehend in hohen Temperaturen, Diarrhöen, Kopfschmerzen, Erbrechen, kurz was wir als Röntgenkater bezeichnen. 2. Die lokalen Erscheinungen können in Perforationen, in Entzündungen der Adnexe oder des Peritoneums bestehen. Eine Patientin ist an dieser Peritonitis am 8. Tage zugrunde gegangen. 3. Schließlich sind die Einwirkungen auf das Blut zu nennen. Es sind Embolien beschrieben worden. Auch Verf. berichtet über 4 solcher Fälle. Um diese Gefahren möglichst zu vermindern, wird strengste Asepsis bei der Einlage des Röhrchens angeraten, die Kranken bleiben während der Behandlung streng zu Bett liegen. Die Curiebehandlung wird in gleicher Weise vorgenommen, als ob es sich um eine Operation handle. *Heimann* (Breslau).

Smith, Arthur B., and Sydney M. Smith: Radium in cancer. A review of some techniques. (Radiumbehandlung des Carcinoms. Eine Übersicht über einige Techniken.) Edinburgh med. journ. Bd. **34**, Nr. 8, S. 445—455. 1927.

Die Betrachtung der auf dem Festlande geübten Methoden zeigt große Verschiedenheiten bei der Radiumanwendung. Es sollen einige der Methoden dargestellt werden. 1. Zungenkrebs: Es gibt 2 Verfahen, die forcierte und die fraktionierte Behandlung. Die letztere wird von Regaud und seiner Schule bevorzugt, da die Strahlung mehr Zellen im Stadium der Mitose trifft und größere Nekrosen vermieden werden. In den meisten Fällen werden für den Primärtumor nur Platinnadeln benützt. Die Lymphmetastasen kann man mit Radiumpacks behandeln oder operieren. Die Bestrahlung des Primärtumors ist nach Monod und Roux Bérgère der Operation überlegen. Das chirurgische Verfahren soll radikal sein. Die Dosis ist abhängig von der Größe der Erkrankung. Die Lagerung der Nadeln ist unwichtig. Kleine, an der Seite gelegene Carcinome brauchen nur 15 mcd. (= 0,5—1,0 pro Quadratzentimeter), größere Tumoren 20—30 mcd. Carcinome des Zungengrundes und des Mundbodens werden mit Packs aus 3—4 mm Distanz bestrahlt. Für den Quadratzentimeter rechnet man $^1/_7$ mcd. In 21,6% der Fälle wurde eine 6jährige Dauerheilung erzielt. — 2. Oesophaguskrebs: Nach Guisez, Paris, ist die Prognose leidlich, wenn nur die Wand des Schlundes erkrankt ist. Man erkennt das daran, daß a) der N. laryngealis keine Drucksymptome

Digitized by Google

zeigt, b) keine verdickten Tracheal-Bronchialdrüsen vorhanden sind und c) keine Metastasen festgestellt werden können. Die Behandlung geschieht bei direkter Beobachtung im Oesophagoskop mit Bougis, welche das Radium mit 1,0 mm Platin und Gummi gefiltert enthalten. Dauer der Behandlung 6—7 Stunden, alle 2—3 Tage bis zu 20,62mcd. Heilungen bis 4, 6, $6^1/_2$ und 14 Jahre. — 3. Brustkrebs: Es gibt sehr verschiedene Methoden je nach der Ausdehnung, dem Sitz und der Symptomatologie der Carcinome. Das Radium dient vor allem für die postoperative Nachbestrahlung, doch könnte sein Anwendungsgebiet noch erweitert werden. Bestrahlung mit Packs, welche über das ganze Feld verteilt werden, oder mit Nadeln, welche man unter den einzelnen Knoten einlegt. Auch die Fernbestrahlung von Monod und Sluys muß erwähnt werden. 4 g Radium sind auf 159 qcm Fläche verteilt, Abstand 3—4 cm, Dosis 500—600 mcd. — 4. Rectumcarcinome: Das Radium wird entweder auf natürlichem Wege eingelegt oder der Zugang wird operativ geschaffen. Im letzteren Falle 3 Etappen: Colostomie, Freilegung des Tumors von hinten her, Bespickung mit Nadeln im Gebiet des Primärtumors und der Lymphbahnen. Neumann hat auf diese Weise 40,21% Heilungen für 2 Jahre erzielt. Dosis 40 mcd. in 5—6 Tagen. — 5. Für die Prostata-, Blasen- und Magencarcinome hat sich eine spezielle Technik noch nicht ausgebildet. — 6. Kehlkopfcarcinom: Nach Ledoux muß man 3 Gruppen unterscheiden: a) äußerliche oder Larynx-Pharynxcarcinome, b) innerliche unter Mitbeteiligung der Aryknorpel, c) innerliche, welche nur die vordere Wand des Kehlkopfes ergriffen haben. Bei Gruppe a) und b) diffuse äußere Bestrahlung oder Operation; bei Gruppe c) Eröffnung des Kehlkopfes und Einlage von Radium. — 7. Pharynxcarcinome haben eine ganz schlechte Prognose. Regaud gelangen leidliche Erfolge mit Oberflächenbestrahlung. — 8. Hautkrebse: Nur Nadeln und Packs. — 9. Gynäkologische Carcinome. Der Cervixkrebs wird sehr verschieden behandelt. Die Unterschiede bestehen hauptsächlich in der Form der Verteilung des Radiums, der Dosis (Massendosierung, fraktionierte Behandlung) und der Filterung. Heymann und Monod legen Tuben in den Uterus und in die Vagina, der letztere mit dem Colpostat; in Brüssel spickt man den Primärtumor oder wendet äußere und Fernbestrahlung an. Die Dosis muß mindestens 5000 mgh erreichen. Das Radiumhemmet in Stockholm gibt 6600 mgh in 3 Sitzungen von je 22 Stunden, 30 mg im Uterus, 70 mg in der Scheide. Heilungen 40,5% bei operablen, 16,6% bei inoperablen Carcinomen. Mortalität 1,19%. Hinsichtlich der Indikationsstellung unterscheidet Monod 4 Gruppen. In Gruppe 1 Operation, in Gruppe 2 Bestrahlung vom Uterus und der Scheide aus, in Gruppe 3 kombinierte äußere und innere Bestrahlung, Gruppe 4 wird nicht behandelt. Im Uterus und in der Scheide kommen ca. 30 mcd. zur Anwendung. Operable Fälle wiesen eine Heilungsziffer von 40—60%, inoperable von 5—15%, Grenzfälle von 30—40% auf. *Lahm.*

Guisez, Jean: Cancer de la base de la langue et du pharynx radiumthérapie. (Radiumbehandlung eines Carcinoms des Zungengrundes und des Pharynx.) Bull. d'oto-rhino-laryngol. et de broncho-œsophagoscopie Bd. **25**, Nr. 4, S. 357—360. 1927.

Ein 62jähriger Mann mit einem Carcinom des Zungengrundes, der Mandeln und des Gaumens nebst Metastasen der regionären Lymphdrüsen wird als inoperabel mit Radium behandelt. Äußerlich 44 mg, innerlich 2 Tuben mit 32 und 36 mg, die mit Seidenfäden am Zungengrunde befestigt werden. Außerdem wird ein anderes Röhrchen mit 30 mg Radium mit einer Sonde in den Oesophagus eingeführt, so daß sie gegenüber der Geschwulst zu liegen kommen. Bestrahlungsdauer äußerlich 24 Stunden, innerlich 2 × 12 Stunden. 4 Tage nach der letzten Bestrahlung verweigert der Patient die Weiterbehandlung und verläßt das Krankenhaus. Er erscheint 3 Monate später wieder, vollkommen geheilt. Zunge und Pharynx zeigen keine Krankheitserscheinungen mehr. Er hat in 2 Monaten 2 kg zugenommen. Weitere Nachuntersuchungen 1 und 2 Jahre später ergeben ebenfalls völlige Heilung. Der Patient ist bis jetzt rezidivfrei geblieben. Es scheint, daß die Tumoren des Pharynx, besonders der Mandeln, außerordentlich empfindlich gegen Radiumbestrahlungen sind. *v. Witzleben* (Köppern i. T.).

Réchou, Jeanneney et Mathey-Cornat: Le traitement du cancer de la langue au centre du cancer de Bordeaux et du Sud-Ouest. (Über die Behandlung des Zungenkrebses in der Krebsbekämpfungszentrale für Bordeaux und Südwest-Frankreich.)

Digitized by Google

(*Soc. de méd. et de chir., Bordeaux, juillet 1927.*) Presse méd. Jg. **35**, Nr. 66, S. 1017. 1927.

Als gegenwärtig beste und zur Erzielung von Dauerheilungen am meisten geeignete Behandlungsmethode erscheint eine Kombination von lokaler Radiumanwendung mit chirurgischem Vorgehen gegen die Drüsenregionen. Die Radiumbehandlung besteht in peritumoraler Radiumpunktur unter Verwendung von Nadeln mit je 2 mg Ra.-El. in 0,5 mm Platinfilter. Zur Beseitigung von Drüsenmetastasen wird eine Ausräumung der Halslymphdrüsenregionen mittels Thermokauters, nach Unterbindung der Carotis externa, vorgenommen. Es wird eine Statistik über 88 behandelte Fälle gebracht, in der 18 weitere Fälle nicht mit aufgeführt werden, weil die Behandlungszeit noch nicht genügend lange zurückliegt. Ergebnisse: 1. Von den gut abgrenzbaren operabelen Fällen sind 9 seit einem Jahr, 7 seit 2 Jahren und 4 seit 3 Jahren geheilt. 2. Von den nicht scharf abgrenzbaren, unter chirurgischem Gesichtspunkte als Grenzfälle zu betrachtenden Carcinomen sind 13 seit einem Jahr, 9 seit 2 Jahren und 2 seit 3 Jahren geheilt. 3. Von den absolut inoperabelen, sehr weit vorgeschrittenen Fällen sind 8 seit einem Jahr geheilt. Länger andauernde Heilungen liegen in dieser Gruppe zur Zeit nicht vor. *Alb. Simons* (Berlin).

Evans, Arthur, and Stanford Cade: Cancer of the tongue: Preliminary report on radium treatment. (Kurzer Bericht über die Radiumbehandlung des Zungenkrebses.) (*Westminster hosp., London.*) Brit. journ. of surg. Bd. **15**, Nr. 57, S. 55—70. 1927.

Die Arbeit bringt eine Reihe sehr schöner instruktiver farbiger Abbildungen und im Texte eine genaue Schilderung der angewandten Technik, die im Original nachgelesen werden muß. Von 17 behandelten Fällen wurden 16 beschwerdefrei. Die Krankengeschichten werden mitgeteilt. Leider ist die Beobachtungszeit viel zu kurz, um von einer endgültigen Heilung sprechen zu können. *v. Witzleben* (Köppern i. T.).

Strahlenschädigungen und ihre Behandlung.

Martland, Harrison S.: Histopathology of certain anemias due to radioactivity. (Die Histopathologie sicherer durch radioaktive Substanzen hervorgerufener Anämien.) (*Pathol. dep., City hosp., Newark, N. J.*) Proc. of the New York pathol. soc. Bd. **26**, Nr. 1/5, S. 65—72. 1926.

Im Anschluß an ihre früheren Beobachtungen hatten Verf. Gelegenheit, einen einschlägigen Fall zu beobachten und zu studieren, der die Anzeichen einer chronischen leukopenischen Anämie mit Nekrose des Kinnknochens aufwies. Es handelte sich um eine Patientin, die während 7 Jahre als Uhrzeigermalerin tätig war und die Pinsel mit den Lippen spitzte. Nach dreijährigem Kranksein erfolgte der Tod (Anaemia pernic. mit ausgedehntester Nekrose des Kinnknochens und Oberkiefers). Das Knochenmark zeigte die typischen Erscheinungen der perniziösen Anämie. In Milz, Leber, Herz war Hämosiderinablagerung kaum vorhanden im Gegensatz zu den Formen von Anämie beim Addison. Die Untersuchung der Organe auf radioaktive Stoffe ergab, daß das Knochenmark die Hauptablagerungsstätte bildete, während in der Milz, Leber und Intestinaltraktus verhältnismäßig geringe Mengen nachgewiesen werden konnten. Der reticulo-endotheliale Apparat war also auffallend gering beteiligt. Dabei wurde hauptsächlich Mesothorium gefunden, zum kleineren Teil konnten Radiumteilchen nachgewiesen werden. Es gelang weiter, vermittels der Methode von Sacassague (intravenöse Injektion der radioaktiven Substanz, nach 8 Tagen Tötung des Tieres, Einlegen der zu untersuchenden Organe in Paraffinblocks, die photographischen Platten gegenübergestellt werden) nachzuweisen, daß Herz, Leber, Milz, Nieren und Intestinaltraktus nach 4—5 Wochen keine radioaktiven Substanzen enthielten, dagegen Oberschenkel und Maxilla photographisch recht deutliche Ablagerungen radioaktiver Substanzen zeigten. Zum ersten Male konnte die unregelmäßige Verteilung von radioaktiven Stoffen im Knochen festgestellt werden, wobei

Digitized by Google

diese nicht eine diffuse ist, sondern die Ablagerung findet in einzelnen Konzentrationspunkten statt. *Jacobs* (Berlin).

Hunter, John B.: A case of carcinomatosis following treatment by radium. (Ein Fall von Carcinomatose im Anschluß an Radiumbehandlung.) (*Roy Northern hosp. a. roy. chest hosp., London.*) Brit. journ. of surg. Bd. 15, Nr. 57, S. 159—162. 1927.

Bericht über eine 43 Jahre alte Patientin, bei der im Anschluß an eine Mammaamputation wegen Krebsgeschwulst eine Radiumbehandlung vorgenommen war. Aus der danach entstehenden Carcinomatose, die kein Organ verschont ließ, schließt Verf., daß durch die Radiumbehandlung die natürliche Widerstandsfähigkeit des Körpers gegen Carcinom zerstört wird. *A. Hübner* (Berlin).

Hofer, Gustav: Spätschädigung nach Radiumbestrahlung. (*Univ.-Klin. f. Hals-, Nasen-u. Ohrenkrankh., Wien.*) Wien. med. Wochenschr. Jg. 77, Nr. 31, S. 1037—1038. 1927.

Die Strahlenempfindlichkeit ist nicht bei allen Menschen gleich; bei dem einen werden 12000 mgh ohne weiteres ertragen, bei einem anderen setzen schon 3000—4000 mgh schweren Schaden. Bericht über eine 59jährige Frau, welche nach der Operation eines Basalzellenkrebses der unteren Nasenmuschel mit 26 mg Radium (Element?) und 2 mm Filterung vom 16.—24. I. und vom 17.—24. VI. bestrahlt wurde (also 2mal mit $^1/_2$jähriger Pause gegen 5200 mgh Radium erhielt; der Ref.). — Nach 4 Jahren entwickelte sich nun an der Nasenwurzel ein Ulcus, das nach und nach perforierend wurde und aus dem schließlich ein daumengliedgroßer Sequester des unteren Stirnbeines entfernt werden konnte. Das runde Loch maß etwa 3:4 cm und ist in der gleichen Weise bestehen geblieben, nachdem die Wundränder vernarbt und glatt geworden waren. Das Ulcus wird als seltene aber typische Spätschädigung mitgeteilt. *Lahm* (Chemnitz).

Wakeley, Cecil P. G.: Radium carcinoma of the thumb. (Radiumkrebs des Daumens.) Brit. journ. of surg. Bd. 14, Nr. 56, S. 677—678. 1927.

Obwohl schon viele Fälle publiziert sind, wo Röntgenstrahlen maligne Wucherungen erzeugt hatten, ist so gut wie kein Fall bekannt, wo ein Radiumkrebs sich bildete. Bei einem 65jährigen Mann, der seit 1904 dauernd mit Radium umging, entwickelte sich 1913 eine gewisse Rauheit der Haut und Kriebeln in den Händen. Zwischen 1914 und 1918 hatte er sehr viel mit Radium zu tun, so wurden die Hände 1916 mißfarbig und die Nägel rissig. 1920 bildeten sich zahlreiche Warzen; 1923 fiel die Atrophie der Haut auf und feine Pigmentierungen, welche diffus verstreut lagen. Im September 1923 ergab die histologische Untersuchung einer Warze vom linken Mittelfinger bereits Carcinom. Trotz Abratens beschäftigte sich der Mann weiter mit Radium. Im Mai 1924 großer papillärer carcinomatöser Tumor am Daumen der rechten Hand. Amputation, gute Heilung. Weiteres Schicksal noch unbekannt. Die Frau, welche ihrem Mann oft bei der Arbeit half, oder bei ihm saß, starb an einem rasch rezidivierenden Blasenkrebs. *Lahm* (Chemnitz).

Stacy, Leda J.: Complications following the use of radium in gynecology. (Komplikationen nach der Anwendung von Radium in der Gynäkologie.) (*12. ann. meet. of the Americ. radium soc., Washington, 16. V. 1927.*) Americ. journ. of roentgenol. a. radium therapy Bd. 18, Nr. 1, S. 59. 1927.

Der Autor zählt auf: Beckenentzündungen, Anämie, Veränderungen an der Blase, dem Ureter, den Parametrien, dem Mastdarm und der Scheide (Fisteln). Besonders beachtlich ist das Aufflackern alter Tubenprozesse und die Pyometra.

In der Aussprache hebt Norsworthy (Houston) hervor, daß ernstere Entzündungen eigentlich nur bei malignen Erkrankungen vorkommen. — Auch Healy (New York) empfiehlt die Bestrahlung mit Radium zu unterlassen, wenn mit einem Aufflackern alter Entzündungen zu rechnen ist. *Lahm* (Chemnitz).

Kombinierte Therapie mit verschiedenen Strahlungen.

Tomanek, Ferd.: Über die gegenwärtige und die zukünftige Behandlung mit Radium und mit Röntgenstrahlen. (*Radiotherapeut. Abt., staatl. Krankenh., Prag.*) Strahlentherapie Bd. 25, H. 4, S. 667—669. 1927.

Man sollte in Europa dem Radium gegenüber den Röntgenstrahlen größere Beachtung schenken. Die Applikationsmethoden sind, bes. in Frankreich so fein aus-

Digitized by Google

gebaut, daß die Röntgenbehandlung ihnen nicht nachkommen kann. Die bessere Wirkung des Radiums wird nach Lucien Mallet (Brit. Journ. of Radiol., Mai) erklärt mit der genügend langen Einwirkung und der hierdurch entstehenden Möglichkeit die Zellen in ihrem verwundbarsten Entwicklungsstadium zu treffen. Die besten Erfolge werden allerdings durch kombinierte Radium-Röntgentherapie erzielt. Über eigene Erfahrungen wird nicht berichtet. Das Urteil des Verf. stützt sich auf Beobachtungen, die er in verschiedenen Instituten und Hospitälern Europas und Amerikas bei längerem oder kürzerem Aufenthalt gemacht hat. *Levy-Dorn* (Berlin).

Kaplan, Ira I.: Mouth and face conditions treated by radium emanation at Bellevue hospital, New York city. (Die Behandlung der Mund- und Gesichtserkrankungen mit Emanation im Hospital Bellevue in New York.) (*12. ann. meet. of the Americ. radium soc., Washington, 16. V. 1927.*) Americ. journ. of roentgenol. a. radium therapy Bd. 18, Nr. 1, S. 60. 1927.

Die Anwendung geschieht nach den Methoden des Curie-Institutes in Paris. Mit Wachsmoulagen wird der Abstand geschaffen. Wo bereits Knochennekrosen bestehen, wird die Behandlung abgelehnt. Immer soll eine Probeexcision gemacht werden. Gute Desinfektion der Mundhöhle. Nachfolgende Röntgenbestrahlung des Lymphgebietes. Die Prognose der Fälle ist meist schlecht, da es sich um fortgeschrittene Erkrankungen handelt. *Lahm* (Chemnitz).

Schreiner, Bernard F., und Harold F. R. Brown: Eine Untersuchung der Resultate, welche durch die Behandlung des Zungenkrebses mittels Radium und Röntgenstrahlen erzielt worden sind (127 Fälle). (*Staatl. Krebsforschungsinst., Buffalo, New York.*) Strahlentherapie Bd. 23, H. 4, S. 631—638. 1926.

Es wird über die Erfolge der Radiumbehandlung an 125 Zungenkrebskranken des Krebsinstitutes Buffalo berichtet. Bis zum Jahre 1920 bedienten sich die Autoren der Radiumapplikation von der Oberfläche der Zunge aus und hatten fast durchweg Mißerfolge. Mit der Einführung von Radiumnadeln in die Behandlung und späterer Implantierung von Radiumemanation in Glascapillaren wurden die Erfolge bedeutend günstiger. Sie benutzten Capillaren von 0,8—1,0 Millicurie Aktivität, später, um die Ätzwirkung auszuschalten, von 0,3—0,5 Millicurie Aktivität. Diese Nadeln wurden in den Zungentumor eingeführt, evtl. auch in die metastatischen Lymphdrüsen, welche sonst mit Röntgentiefenbestrahlung bzw. mit oberflächlicher Radiumapplikation behandelt wurden. Die regionären Drüsen wurden in letzter Zeit ebenfalls mit Röntgen bestrahlt, und zwar betrug die Gesamtdosis 130%, die im Verlauf von 10—12 Tagen verabreicht wurden. Auf diese Weise gelang es, von 46 primären Zungenkrebsen 34% bis 4 Jahre lang rezidiv- und metastasenfrei zu halten, während in anderen Fällen zwar der Primärtumor ausheilte, innerhalb von 6—12 Monaten aber Metastasen auftraten bzw. sich Rezidive bildeten. *Jacobs* (Berlin).

Bowing, H. H.: Malignant tumors of the thyroid treated by surgery, radium and Roentgen ray. (Operation, Radium- und Röntgenbehandlung der malignen Schilddrüsentumoren.) (*Mayo clin., Rochester.*) (*12. ann. meet. of the Americ. radium soc., Washington, 16. V. 1927.*) Americ. journ. of roentgenol. a. radium therapy Bd. 18, Nr. 1, S. 62. 1927.

Die Mayo-Klinik hat insgesamt 167 Fälle behandelt. Das Adenocarcinom ist die am häufigsten vorkommende Form. Die Behandlung geschah bei den inoperablen Fällen kombiniert mit Radium- und Röntgenstrahlen. Von 46 inoperablen Fällen wurden 40 gebessert, 6 ohne Erfolg behandelt. Den Erfolg sieht Louks (Detroit) in der Verkleinerung der Drüse, Anstieg des Körpergewichts und Übergang zu normalem Stoffwechsel. *Lahm* (Chemnitz).

Levinson, M.: Beiträge zur Kenntnis und Therapie der Struma maligna. (*Chir. Univ.-Klin., Basel.*) Schweiz. med. Wochenschr. Jg. 57, Nr. 20, S. 466—469. 1927.

Unter 1272 Strumen, 373 Männer, 899 Frauen, welche 1918—1925 auf der Basler Chirurgischen Klinik behandelt wurden, fanden sich 35 maligne Fälle. Auf Grund dieses

Digitized by Google

Materials gibt die Arbeit den Standpunkt von Holz (†) gegenüber der malignen Struma in folgender Zusammenfassung wieder: Bei noch nicht vorgeschrittenen Fällen ist an der radikalen Resektion festzuhalten. Nach der Wundheilung ist die Nachbestrahlung auszuführen. Unvollständige Operationen sind bestmöglichst zu vermeiden dadurch, daß die Resektion oder gegebenenfalls die Totalexstirpation der Schilddrüse nur in solchen Fällen unternommen wird, welche nach dem Allgemeinzustand und nach dem örtlichen Befund die exakte operative Entfernung des Tumors in Aussicht stellen. Bei nachweisbaren Fernmetastasen ist von der Operation abzusehen. Heroische Eingriffe mit Resektion von Kehlkopf, Trachea und des seitlichen Gefäßnervenstranges werden abgelehnt. Bei Struma maligna, welche für die Operation keine günstigen Aussichten bietet, oder technisch als inoperabel erklärt werden muß, ist kombinierte Intensivbestrahlung anzuwenden, bei starker Trachealkompression anfangs nur von einem Feld aus. Lokalisierte Metastasen können ebenfalls mit Nutzen der Strahlenbehandlung zugeführt werden. Prognostisch ungünstig gegenüber jeder Behandlung erweisen sich die Sarkome. Unter 9 nur bestrahlten Fällen von maligner Struma hat einer 2 Jahre gelebt, einer ist nach 17 Monaten noch arbeitsfähig, jedoch nicht geheilt, zwei sind anscheinend geheilt nach 7 und 8 Monaten. *Lüdin* (Basel).

Williams, John G., and Francis W. Currin: Radiation therapy in tumors of the bladder. (Zur Strahlenbehandlung bei Blasentumoren.) (*Dep. of radiotherapy, St. Mary's hosp., Brooklyn, N. Y.*) Med. times Bd. **55**, Nr. 8, S. 175—176. 1927.

Infolge der Notwendigkeit, die Blasenfunktion zu erhalten, sind im allgemeinen Radikaloperationen bei Blasentumoren kontraindiziert. Es gibt aber mitunter scharf abgrenzbare und so günstig gelegene Tumoren, daß ihre vollständige chirurgische Entfernung möglich ist. In diesen Fällen ist postoperative Röntgentiefenbestrahlung angezeigt. Die Mehrzahl der Blasentumoren sind aber zu dem Zeitpunkte, in dem die Kranken erstmals zum Facharzt kommen, nicht mehr operabel. Hier kann nur die Strahlenbehandlung noch Hilfe bringen. Bei nicht zu ausgedehnten und günstig gelegenen Tumoren ist Radiumbehandlung mit nachfolgender Röntgentherapie angezeigt. Radium kann mittels Cystoskops oder, nach suprapubischem Blasenschnitt, unter direkter Leitung des Auges appliziert werden. Der letzteren Methode, unter Sakralanästhesie, wird von den Verff. der Vorzug gegeben, da auf diese Weise ein besserer Überblick über das gesamte Krankheitsgebiet und somit eine exaktere Applikation des Radiums gewährleistet ist. Radium kann in Form von Glas- oder Goldcapillaren mit Radon oder mittels radiumsalzhaltiger Metallnadeln angewandt werden. Die Benutzung gefilterter oder ungefilterter Radoncapillaren ist in einem dünnwandigen Hohlorgan, wie es die Blase darstellt, nicht ungefährlich. Perforationen oder doch sehr schwere Reaktionen sind sehr leicht möglich. Auch wirken die dauernd in der Blase belassenen Capillaren als Fremdkörper und können später leicht zu Steinbildungen Anlaß geben. Die Verff. bevorzugen radiumsalzhaltige Nadeln mit 5—12 mg Ra.-El.-Inhalt. Diese Nadeln werden parallel zur Blasenwand in Abständen von $1^1/_2$—2 cm eingeführt und je nach der Lage des Falles für verschieden lange Zeit, von 6 Stunden aufwärts, belassen. Da nur die mittleren Zweidrittel der Nadeln Radium enthalten, so werden einige auch rechtwinklig zueinander gelegt, um eine möglichst gleichmäßige Strahlenverteilung zu erzielen. Bei gestielten Tumoren wird möglichst die Hauptmasse der Tumoren mittels Schlinge abgetragen und das Radium dann in den verbleibenden Rest eingeführt. Kauterisation oder Elektrokoagulation werden für nicht zweckmäßig gehalten, wenn man Radium hinterher anwenden will, da auf diese Weise eine Kontrolle des Reaktionsablaufes nicht möglich ist. 4—6 Wochen nach einer derartigen Radiumbehandlung wird, unter Berücksichtigung des Reaktionsablaufes, eine Röntgentiefenbestrahlung eingeleitet. 4 Einfallsfelder, 2 vorn, 2 hinten. Der Patient wird in Schräglage gebracht, um Überschneiden der Strahlenkegel im gesunden Gebiet möglichst zu vermeiden. Herddosis 120% der Erythemdosis. Die Bestrahlungsserie erstreckt sich über einen Zeitraum von 2—3 Wochen. Eine zweite

Digitized by Google

Serie wird 2 Monate nach Abschluß der ersten begonnen. Im ganzen werden 4 Serien, in immer größer werdenden Zeitabständen, gegeben. Die Patienten werden periodisch zu urologischer Nachuntersuchung geschickt. Bei multiplen Tumoren, z. B. bei Papillomen, wird Fulguration oder eine sonstige destruktive Behandlungsmethode angewandt und nach Ablauf derselben Röntgentherapie eingeleitet. Ein großer Teil der Fälle ist aber oft so weit vorgeschritten bzw. weist so ausgedehnte Tumormassen auf, daß eine Radiumbehandlung nicht möglich ist. Diese Fälle bleiben der ausschließlichen Röntgenbehandlung vorbehalten. Unter Umständen kann in diesen Fällen, besonders wenn eine suprapubische Dauerdrainage doch notwendig ist, Radium in Filterkapseln, die in Schwämme eingehüllt werden, zentral in das Blaseninnere eingelegt werden vor der Röntgenbehandlung. Es wird über die Ergebnisse in 27, bis zum Beginn des Jahres 1927 behandelten Fällen berichtet. Von diesen sind 8 Kranke gegenwärtig völlig frei von Krankheitssymptomen und zwar seit einem bis $3^1/_2$ Jahren. 15 von den 27 Kranken wurden mit Radium und Röntgen kombiniert behandelt. Von diesen sind 7 symptomfrei. Von 12 vorgeschrittenen, nur mit Röntgen behandelten Fällen ist einer seit 2 Jahren nach Abschluß der Behandlung symptomfrei geblieben. Ein guter Erfolg war ferner bei einem sekundären Blasencarcinom, nach Prostatacarcinom, mittels Röntgentherapie zu erzielen. Der Kranke kam im Oktober 1923, in kachektischem Zustande, mit einem Grapefruit großem Tumor in der Blasengegend, in Behandlung, erhielt bis Dezember 1924 5 Röntgenserien und fühlt sich seit diesem Zeitpunkt wieder völlig wohl. Er steht bis heute ununterbrochen in Beobachtung. — Zusammenfassend wird gesagt, daß die Kombination von Radium mit Röntgenbestrahlung, wo sie sich durchführen läßt, für die beste Art der Behandlung bei Blasentumoren gehalten wird. Sie ist der ausschließlichen Radiumbehandlung schon deshalb offenbar überlegen, weil eine Wiederholung, bzw. eine öftere Anwendung der Radiumnadeln, in einem Hohlorgan nicht möglich ist. *Alb. Simons* (Berlin).

Gál, Félix: Dauerndere Erfolge mit Strahlenbehandlung bei weiblichem Genitalkrebs. I. Mitt. Orvosi Hetilap Jg. **71**, Nr. 30, S. 833—837 u. Nr. 31, S. 866—871. 1927. (Ungarisch.)

Verf. gibt zuerst eine Literaturübersicht über die Verfahren bei der Behandlung der weiblichen Genitalkrebse. In den Jahren 1919—1925 wurden auf der Budapester II. Frauenklinik 603 Fälle behandelt. Die Behandlung war eine kombinierte Radium-Röntgenbehandlung, die über die reine Röntgen- oder Radiumbehandlung einen großen Vorteil hat: bei den kombinierten Verfahren sind viel kleinere Dosen ausreichend. Unter den rein operierten Fällen sind die Rezidive viel seltener als bei den mit Röntgen oder mit Radium behandelten. Daß durch eine Vorbestrahlung die Operabilität günstiger werde, kann Verf. nicht bestätigen. Seine Technik der Strahlenbehandlung gibt Verf. in folgendem: Von dem mit 2 mm Kupfer filtrierten Radiumbromid, appliziert er bei der ersten Behandlung 150 mgh und wiederholt diese Dosis nach 4—5 Wochen. Die Fälle, die nach 3 Radiumbehandlungen keine Besserung zeigen, bezeichnet er als Refraktärfälle. Mit Röntgen bestrahlt er in 4 oder 6 Feldern mit $^1/_2$ mm Cu + 2 mm Al-Filter von 23 Fokushautdistanz so, daß die Geschwulst 100—110% der HED bekomme, und wiederholt diese Bestrahlung 5—6mal. Mit dieser Methode behandelte er 118 inoperable Portio- und Cervixkrebse, von denen nach 5 Jahren 9 gesund waren. 2 Jahre nach der Bestrahlung lebten 24, 3 Jahre 8, 5 Jahre 3, 6 Jahre 5, 7 Jahre 1 und von den jüngeren Bestrahlten leben heute noch 39. Aus den 10 Grenzfällen, wo eine Operabilität nicht entschieden werden konnte, leben nach 5 Jahren 3. Von 5 Patientinnen, bei denen die Operation aus anderen Gründen nicht durchführbar war, leben nach 5 Jahren noch 2 = 40%. Von 20 bestrahlten Korpuscarcinomen leben noch nach 5 Jahren 8. Gute Erfolge hat er bei den nach der Operation rezidivierten Fällen: von 46 Behandelten sind 15 länger als 5 Jahre ohne Symptome und 3 vollkommen gesund. *Ratkóczi* (Budapest).

Digitized by Google

Zentralblatt für die gesamte Radiologie.
Band IV, Heft 3 Seite 145—208

Allgemeine Strahlenkunde.

Strahlenphysik (Röntgen, Radium, Licht).

Webster, David L.: Direct and indirect production of characteristic X-rays. (Direkte und indirekte Erzeugung charakteristischer Röntgenstrahlen.) Proc. of the nat. acad. of sciences (U. S. A.) Bd. 13, Nr. 6, S. 445—456. 1927.

Die Arbeit behandelt das Problem der Anregung der Atome zur Emission von Fluorescenzstrahlung. Die Frage lautet: erfolgt die Anregung der Atome des Antikathodenmaterials durch direkte Einwirkung der primären Elektronen oder erfolgt sie durch einen Photoeffekt des zunächst erregten kontinuierlichen Spektrums? Zur Beantwortung der Frage werden zwei experimentelle Methoden benutzt. Beide beruhen darauf, daß die Tiefe unter der Antikathodenoberfläche, aus der noch Strahlen herauskommen, bei der zweiten Art der Erzeugung größer sein muß als bei der ersten, und auch größer als die Tiefe, in der noch das kontinuierliche Spektrum erzeugt wird, weil die Durchdringungsfähigkeit der Röntgenstrahlen größer als die der erzeugenden Kathodenstrahlen ist. Bei geändertem Neigungswinkel der austretenden Strahlen gegen die Oberfläche der Antikathode würde sich die eine oder andere Art der Entstehung durch den Gang des Verhältnisses der Intensitäten im kontinuierlichen und im charakteristischen Spektrum bemerkbar machen, und diese Abhängigkeit vom Neigungswinkel wird bei der ersten Methode benutzt. Die zweite Methode benutzt Antikathoden mit dünnem Überzug aus einem Material mit etwas anderer Ordnungszahl als sie das Grundmaterial besitzt, und untersucht bei verschiedenen Dicken dieses Überzuges die Intensität der charakteristischen Linien beider Substanzen. Auch daraus läßt sich ein Schluß auf die Entstehungsart im einen oder anderen Sinne ziehen. Als Resultat ergibt sich, daß die charakteristischen Strahlen des Silbers hauptsächlich direkten Ursprungs sind. Bei 50 KV ist das Verhältnis von direkt zu indirekt erzeugten Strahlen etwa 2,4. *Grebe* (Bonn a. Rh.).

Nasledow, D., und T. Kačura: Einfluß der Entladungsform auf die Energieverteilung im kontinuierlichen Röntgenspektrum. (*Röntgen-physikal. Laborat., Röntgeninst., Kiev.*) Zeitschr. f. Physik Bd. 44, H. 3, S. 216—222. 1927.

Es wird die Energieverteilung von drei verschiedenen Röntgenapparaten mit verschiedener Entladungsform angegeben. An Vergleichsapparaten wurde der Stabilivolt, der Hartstrahlapparat und eine zusammengestellte Apparatur, die dem Stabilivolt hinsichtlich der Spannungskurve ähnlich ist, verwendet. Das Ergebnis der Untersuchung ist, daß Apparate mit einer kontinuierlich-konstanten Spannung eine 1,5 mal so große Strahlenintensität liefern, wie Apparate, die mit sinoidaler gleichgerichteter Spannung betrieben werden. *Schlechter* (Berlin).

Rump, Walther: Berichtigung zu der Arbeit: Energiemessungen an Röntgenstrahlen. Zeitschr. f. Physik Bd. 44, H. 4/5, S. 396. 1927.

Die in der genannten Arbeit (vgl. dies. Zentrlbl. 3, 591) verwendete R-Einheit war, wie neue Vergleichsmessungen in der Phys.-Techn. Reichsanstalt ergeben haben, um etwa 20% zu groß. Infolgedessen muß die Zahl für die Energie pro Ionenpaar entsprechend geändert werden, und es ergibt sich als Endergebnis 33 Volt pro Ionenpaar für harte Röntgenstrahlen, d. h. fast die gleiche Zahl, wie sie Kulenkampff für sehr weiche Röntgenstrahlen gefunden hat. *Rump* (Erlangen).

Digitized by Google

Saralegui, J. A., und F. Vierheller: Über die Bestimmung der Beschaffenheit der bei Tiefenbestrahlung benutzten X-Strahlen. Semana méd. Jg. **33**, Nr. 47, S. 1437 bis 1443. 1926. (Spanisch.)

Bericht über die bekannte Bestimmung der Strahlenqualität mittels des Spektrographen. Auseinandersetzung des Plank-Einsteinschen Gesetzes und Erklärung des Linienspektrums. *Abeles* (Frankfurt a. M.).

Gapon, E. N.: Der Durchmesser der Atome und der photoelektrische Effekt. (*Chem. Laborat., Volksbildungsinst., Charkov.*) Zeitschr. f. Physik Bd. **44**, H. 6/7, S. 535 bis 536. 1927.

Mittels der Grenzwellenlänge des photoelektrischen Effektes wird aus der Einsteinschen Gleichung $\frac{m v^2}{2} = \lambda \nu - p_1 - p_2$ der Atomradius berechnet. Vorausgesetzt wird, daß die gegen die Anziehungskräfte der Oberfläche geleistete Arbeit p_2 gleich Null sei, daß der Radius der i-Bahn gleich dem Atomradius sei. Die früher von Bragg ermittelten Atomradien sind durchweg etwas kleiner. Angaben für eine Reihe von Elementen. Es wird noch die Folgerung gezogen, daß 1 Molekül der Kohle aus 2 Atomen besteht. *Walther Barth* (Berlin).

Griffith, Harry D., John S. Taylor and Jessie M. Jack: The structure and stability of the carbon arc in relation to its ultra-violet output. (Die Struktur und Beständigkeit des Kohlenbogens in bezug auf die Anwendung ultravioletten Lichtes.) Brit. journ. of radiol. (Journ. of the Röntgen soc.) Bd. **23**, Nr. 92, S. 203—216. 1927.

Das Kohlenbogenlicht liefert in reichlichem Maße Lichtstrahlen derjenigen Wellenlängen, die eine große biologische Wirkung haben, das sind in erster Reihe die ultravioletten Strahlen zwischen 350 und 200 $\mu\mu$. Mit Hilfe eines dem Spektroheliographen ähnlichen Instruments wird untersucht, wie sich die Aussendung von Strahlen verschiedener Wellenlängen auf einzelne Abschnitte des Lichtbogens verteilt. Strahlen von 510 $\mu\mu$ (grün) werden nur von den beiden Polen ausgesandt, solche von 380 $\mu\mu$ von dem gesamten Bogen, für solche von 290 $\mu\mu$ liefert die Flamme den Hauptanteil, der positive Pol fast nichts, während die Gasschicht um den negativen Pol sehr aktiv ist; ähnlich ist das Ergebnis für 250 $\mu\mu$. Die bactericide Wirkung wird studiert, indem mit Hilfe einer Quarzlinse ein Bild des Kohlenbogens auf eine frisch mit Coli besäte Agarplatte geworfen wird, das Ergebnis deckt sich mit den Resultaten der spektrographischen Untersuchung. Die Wirksamkeit des Kohlenbogens als Quelle für Ultraviolett wächst mit seiner Länge bis zu einem bestimmten Grenzwert, jenseits dessen Unabhängigkeit von der Länge besteht. Die Anwendung ultravioletten Lichtes kann als eine Funktion der in der Flamme des Bogens verbrauchten Watts angesehen werden. *Halberstaedter* (Berlin-Dahlem).

Little, Edward Milton: Ionization efficiency of ultra-violet light in caesium vapor. (Die Ionisierungswirkung von Ultraviolettlicht in Cäsiumdampf.) (*Laborat. of physics, univ. of Illinois, Urbana.*) Physical review Bd. **30**, Nr. 2, S. 109—118. 1927.

Die Strahlung einer Quarzquecksilberlampe fiel nach dem Durchgang durch einen Quarzspektrographen in ein Rohr mit Cäsiumdampf ein. Die Strahlungsenergie wurde mit einem Thermokreuz von Coblentz, die Ionisierung durch Messung der Anzahl positiver Ionen mit dem Elektrometer bestimmt. Der Druck bei 166° wurde zu 0,0277 mm gewählt, was einer Atomkonzentration von $5{,}96 \cdot 14^{11}$ Atomen/ccm entsprach. Die Versuche ergaben, daß die Ionisierungswirkung B von $0{,}17 \cdot 10^{-10}$ Ionen pro Atom und pro erg bei 3345 Å auf $3{,}4 \cdot 10^{-10}$ bei 3135 Å anstieg. Die theoretische Grenze liegt bei 3184 Å. Bei kleineren Wellenlängen fiel B auf ein Minimum von $1{,}2 \cdot 10^{-10}$ bei 2800 Å, um dann wieder langsam anzusteigen. Zufällig wurde beobachtet, daß Cäsium gut mit einer Goldelektrode reagierte und daß die entstehende Oberfläche sehr stark photoelektrisch wirkte. Die photoelektrische Wirkung stieg von $0{,}5 \cdot 10^8$ Elektronen pro erg bei 6100 Å auf $2{,}0 \cdot 10^8$ bei 2800 Å. *R. Jaeger* (Berlin-Friedenau).

Digitized by Google

Voellmy, Hans: Über die Dispersion ultravioletter Strahlen durch flüssige organische Substanzen. (*Physikal.-chem. Inst., Univ. Zürich.*) Zeitschr. f. physikal. Chem. Bd. **127**, H. 5/6, S. 305—357. 1927.

Wie das selektive Absorptionsvermögen, so ist auch die Dispersion der Lichtstrahlen innig mit der Konstitution des Stoffes verbunden. Für die Dispersion gilt aber das Gesetz über die Additivität der Molekularrefraktion, wodurch diese Erscheinung weniger individuell ist. Es wurden vorwiegend chemisch einfache Stoffe auf ihre Refraktion der ultravioletten Strahlen untersucht, um die gegenseitige Beeinflussung einzelner Atomgruppen übersichtlicher zu gestalten. Dazu wurde die für sichtbares Spektrum angegebene Methode modifiziert. Technik: Aus einer punktförmigen Lichtquelle emittierte Strahlen werden durch eine Quarzlinse gesammelt und als paralleles Strahlenbündel von einem Spiegel reflektiert, alsdann in einem Refraktometer nach Henri gebeugt, vom zweiten Spiegel reflektiert und im Spektropraphen gesammelt. Die Ergebnisse der Messung werden kurvenmäßig dargestellt. Die Molekularrefraktion, d. h. das nach der Lorenz-Lorentzschen Formel ausgedrückte Verhältnis zwischen dem beobachteten Brechungskoeffizienten, dem Molekulargewicht und der Dichte der untersuchten Substanz, wurde auf die Ordinate, die Wellenlänge auf die Abszisse aufgetragen. Zur Untersuchung kamen aliphatische einwertige Alkohole, Kohlenwasserstoff, Äther, Aldehyde und Ketone und aromatische Verbindungen. Bei allen Stoffen stieg die Molekularrefraktion in der Richtung der kürzeren Wellen an, in der Gegend ihrer Absorptionsbanden traten Schwankungen in dem sonst regelmäßigen Verlauf der Kurve auf. Die Allgemeingültigkeit des Gesetzes, der Additivität der Molekularrefraktionen wird an Hand der Kurven angezweifelt. Die Refraktionsäquivalenzkurve einer Atomgruppe ist vielmehr von der Art des Stoffes abhängig, an den sie gebunden ist. Die Abweichungen vom Gesetz der Additivität sind um so größer, je näher dem Absorptionsgebiet der einzelnen Atomgruppen gemessen wird. *Th. Blühbaum* (Berlin).

Bundesen, Herman N., Harvey B. Lemon, I. S. Falk and E. N. Coade: Ultraviolet radiation from sunlight and incandescent lamps: Its transmission through window glass and substitutes. (Die Ultraviolettstrahlung des Sonnen- und des Lampenlichts: Ihr Durchgang durch Fensterglas und dessen Ersatz.) (*Dep. of health, city of Chicago.*) Journ. of the Americ. med. assoc. Bd. **89**, Nr. 3, S. 187—188. 1927.

Es wurde geprüft, welche Ultraviolettstrahlung in Chicago in den verschiedenen Monaten durch die cft dicke Rauchschicht der Stadt noch durchdringt. In den Wintermonaten ist die Sonnenstrahlung sehr arm an Wellenlängen von 320—290 $\mu\mu$. Februar, März und April ist die Grenze bei 300—304 $\mu\mu$. Bei einer gasgefüllten 300-Watt-Lampe mit gewöhnlichem Glas wurde eine Strahlung ausgesandt, die mit der Sonnenstrahlung der Wintermonate verglichen werden kann. Wenn anstatt des gewöhnlichen Glases Vitaglas verwandt wurde, so war die Strahlung sehr viel reicher an Ultraviolett, es passierten noch Wellenlängen von 290—280 $\mu\mu$. Beim Sonnenlicht läßt das Vitaglas fast dieselbe Strahlung durch wie beim Quarzglas. *P. S. Meyer* (Mannheim).

Kögel, G.: Über ultraviolettabsorbierende Gläser. Photogr. Korrespondenz Bd. **63**, Nr. 9, S. 267—268. 1927.

Über die Anwendung der Gläser in der Praxis, z. B. bei kinematographischen Aufnahmen: bei Wechsel der Lichtquelle ist Vorsicht geboten; bei Anwendung von Quarzoptik kann nur die Lichtquelle benutzt werden, für die der Korrektionszustand des Objektivs gilt. Die Helligkeit farbiger Gegenstände wird nicht in richtiger Weise wiedergegeben; bei Farbenfilm erhält man ganz andere Farben. Als Schutzbrillen gegen Ultraviolett dienten bisher meist richtige Gelbfilter. Neuerdings stellt Busch ein farbloses Ultraviolett absorbierendes Glas her. Für die Fluorescenzphotographie wird ein Filter mit Triphenylmethan empfohlen. *Walther Barth* (Berlin).

Hulburt, E. O.: Ionisation in the upper atmosphere. (Ionisation in der oberen Atmosphäre.) (*Naval research laborat., Washington.*) Nature Bd. **120**, Nr. 3014, S. 187. 1927.

Die Ionisation in der oberen Atmosphäre wird hervorgerufen durch ultraviolettes

Digitized by Google

Licht, penetrierende Strahlung und Erdstrahlung. Versuche mit elektromagnetischen Wellen der drahtlosen Telegraphie haben in jüngster Zeit Licht in die Zusammenhänge der Ionisation gebracht. Nach Taylor und Hulburt verändert sich die Elektronendichtigkeit N mit der Höhe Z über der Erde bis zu 4×10^5. In größerer Höhe ist nichts über die Elektronendichtigkeit bekannt, nur steht fest, daß sie nicht mehr zunimmt. Im Sommer besteht die größte Dichtigkeit in der nördlichen gemäßigten Zone in 150 km Höhe am Mittag, in 300 km Höhe um 2 Uhr nachts, während sie im Winter des Mittags sich in 200 km Höhe und nachts in 600 km Höhe befindet. Nach Appleton beträgt die Höhe in einer Juninacht in England für 400 m Wellenlänge 100 km. Es wird auf die Schwierigkeiten der Berechnung der Ionisation in der oberen Atmosphäre hingewiesen. Sie wird beeinflußt durch den Ozongehalt der oberen Atmosphäre, da die Ozonmoleküle für die Bindung freier Elektronen in Frage kommen, ferner durch den Luftdruck, den Sauerstoffpartialdruck, die Temperatur und die Höhe. Einzelheiten, die für kurzes Referat nicht geeignet sind, müssen im Original nachgelesen werden. *Eggers* (Rostock).

Strömer, Carl: An effect of sunlight on the altitude of aurora rays. (Eine Wirkung des Sonnenlichtes auf die Höhe der Nordlichtstrahlen.) Nature Bd. **120**, Nr. 3018, S. 329—330. 1927.

Verf. beobachtete am 8. 9. 1926 ein Nordlicht und konnte von den zwei um 26 km voneinander entfernten norwegischen Stationen Bygdö und Oscarsborg photographische Aufnahmen von ihm machen. Danach war das Nordlicht über den Shettlands-Inseln gelegen in der ungewöhnlichen Höhe von 300—500 km, während seine obere Endausbreitung bis 1000 km reichte. Berechnungen ergaben, daß die Erscheinung mit der Sonnenbestrahlung zusammenhing; das Nordlicht lag in dem Teil der oberen Atmosphäre, der direkt von der Sonne bestrahlt wurde. Weitere Berechnungen an früheren Nordlichterscheinungen ergaben, daß es sich stets bei den abnorm hoch gelegenen (400—800 km) um direkte Sonnenbestrahlung handelte. Diese hat einen bemerkenswerten Einfluß auf die obersten Atmosphärenschichten, so daß die Lichterscheinungen, welche die das Nordlicht bildenden elektrischen Strahlen hervorrufen, in viel größeren Höhen als gewöhnlich sichtbar werden. Vielleicht hängt dies mit der die höheren Atmosphärenschichten ionisierenden Wirkung der Sonnenstrahlung zusammen, wodurch die Atmosphäre in höheren Schichten als sonst zum Leuchten kommt. *A. Loewy* (Davos).

Biologie u. Chemie d. Strahlenwirkungen (Röntgen, Radium, Licht).

Trillat, J.-J.: Recherches sur l'action bactéricide des rayons X. (Untersuchungen über die bactericide Wirkung der Röntgenstrahlen.) Ann. de l'inst. Pasteur Bd. **41**, Nr. 6, S. 583—606. 1927.

Mit einem kurzen geschichtlichen Überblick über das Problem der bactericiden Wirkung der Röntgenstrahlen wird auf die widersprechenden Ergebnisse der bisherigen Versuche hingewiesen. Unbestritten ist die Tatsache, daß eine Beeinflussung des Bakterienwachstums nur den weichen Strahlen zukommt; alle Versuche mit stark gefilterten Strahlen blieben erfolglos. Um eine möglichst langwellige Strahlenkomponente zu haben, bediente sich der Verf. einer zerlegbaren Röhre mit Chromantikathode, die mit 40 KV und 13 mA betrieben wurde. Das Strahlenbündel bestand hauptsächlich aus der $K\alpha$-Strahlung des Chroms (2,23 ÅE). Als Bestrahlungsobjekt wurde in allen Versuchen der B. prodigiosus angewandt. Nach der Methode von Trillat wurde ein feiner, homogener Bakterienrasen auf Agar zerstäubt. Ein Bündel des spektrographisch zerlegten Strahlengemisches geht durch den Schlitz in einer Bleiplatte und trifft direkt die Bakterienkultur. Der Erfolg der Bestrahlung wurde nach 24stündiger Bebrütung bei 19—21° beobachtet. Die unter obigen Bedingungen behandelten Kulturen zeigten schon nach einer Bestrahlungszeit von weniger als 5 Minuten eine deutlich sichtbare Verlangsamung des Wachstums, zwischen 15 und 45 Minuten eine Aussaat

Digitized by Google

rarefizierter Kolonien. 1—2 Stunden bestrahlte Partien wurden vollkommen steril. Die Kontrollen waren homogen rot. An den Rändern der bestrahlten Zonen war im Gegenteil eine Verdichtung der ausgewachsenen Kolonien, als ob die geschwächte Randstrahlung das Wachstum der Bakterien anregen würde. Die überpflanzten Kolonien zeigten ein um so stärkeres Wachstum, je kürzer sie bestrahlt wurden. Auf dem vorerst bestrahlten und nachher beimpften Agar entwickelten sich die Bakterien normal. Wenn man die Strahlen einen Glasdeckel passieren ließ, verloren sie ihre Wirkung. Dieselbe Dosis aus einer Coolidgeröhre mit 80 KV und 3 mA hatte nur einen kaum angedeuteten Einfluß. — Die Wirkung der Sekundärstrahlung wurde mit folgender Anordnung untersucht: Eine offene Petrischale befand sich in einem Kupfergefäß. Über der Schale war eine Schraube zur genauen Einstellung der Metallscheibe als Sekundärstrahler befestigt. Das abgeblendete Strahlenbündel trifft vorerst den Boden der Petrischale, dann die Kultur und zuletzt den Sekundärstrahler. Das ganze System war durch Abdeckung gegen Licht geschützt. Die Entfernung Metallplatte-Kultur betrug 0,5 mm. Collidgeröhre, 70 KV, 3,5 mA. Die Kulturen wurden nach 48 Stunden photographiert. Bestrahlungszeit $1^1/_2$ Minuten bis 1 Stunde. Die Primärstrahlung allein blieb ohne Einfluß, nach Zunahme des Sekundärstrahlers entfaltete sie eine enorme Wirkung, die dem Atomgewicht des Metalls proportional anstieg. Die Verlangsamung des Wachstums trat bei Gold schon nach $1^1/_2$ Minuten ein, ohne Sekundärstrahler auch nach 1 Stunde nicht. Bei demselben Metall geht der Effekt mit der Bestrahlungszeit parallel. Die schon entwickelten Kulturen zeigen nur eine Verlangsamung des Wachstums bei diesen Dosen, die zur Sterilisation der frisch geimpften ausreichen. Mit zunehmender Entfernung des Sekundärstrahlers verringert sich die Wirkung sehr rasch. Mit der doppelten Entfernung ist die zur Sterilisation notwendige Bestrahlungszeit 3—4mal größer. — Um die Frage zu entscheiden, ob der corpusculären oder der elektromagnetischen Komponente die Wirksamkeit zuzuschreiben wäre, wurden die β-Strahlen mit einem starken Magneten (14800 Gauß) abgelenkt. Bei derselben Versuchsanordnung konnten verschiedene Agarpartien mit der weichen Fluorescenzstrahlung des Goldes $+\beta$-Strahlung und ohne β-Strahlung belichtet werden. Im ersten Falle genügten schon ganz kurze Bestrahlungszeiten, um eine bactericide Wirkung auszulösen, im zweiten wurde derselbe Wirkungsgrad erst nach 4mal längerer Zeit erreicht. Es ist sehr wahrscheinlich, daß auch diese schwache Wirkung durch die nicht vollkommen abgelenkten Elektronen oder Photoelektronen der Luft zustande kommt. Die Deutung dieser Frage ist wegen der z. Z. unübersehbaren und komplizierten physikalischen Faktoren erschwert. *Th. Blühbaum* (Berlin).

Roffo, A. H.: Milzkultur in vitro unter dem Einfluß von Röntgenstrahlen. Bol. del inst. de med. exp. Jg. 3, Nr. 16, S. 328—355 u. dtsch. Zusammenfassung S. 334 bis 336. 1927. (Spanisch.)

Die Röntgenstrahlen haben auf Milzgewebskulturen in vitro selbst in größten Dosen keinen Einfluß. Der Angriffspunkt der Röntgenstrahlen scheint demnach nicht in den Zellen selbst zu suchen zu sein. *Abeles* (Frankfurt a. M.).

Lacassagne, A., C. Levaditi et J. Galloway: Action des rayons X sur la tumeur de Rous. (Wirkung der Röntgenstrahlen auf den Roustumor.) (*Soc. de biol., Paris, 2. VII. 1927.*) Paris méd. Jg. 17, Nr. 32, S. XII. 1927.

Die Bestrahlung der Tumoren in vitro, oder kurz vor der Überimpfung in vivo, ließ ihre Virulenz trotz großer Röntgenstrahlendosen unbeeinflußt. Mit ganz geringen Dosen konnte dagegen die Entwicklung aufgehalten und die Sterilisation herbeigeführt werden, wenn der Tumor längere Zeit nach der Bestrahlung im lebenden Tier unangetastet zurückblieb. *Th. Blühbaum* (Berlin).

Regaud, Cl., et R. Ferroux: Discordance des effets des rayons X, d'une part dans la peau, d'autre part dans le testicule par le fractionnement de la dose: Diminution de l'efficacité dans la peau, maintien de l'efficacité dans le testicule. (Unterschied in der Wirkung der Röntgenstrahlen einerseits auf die Haut, andererseits auf den Hoden

Digitized by Google

bei fraktionierter Dosis: Verminderte Wirksamkeit auf die Haut, Erhaltung der Wirksamkeit auf den Hoden.) (*Laborat. Pasteur, inst. de radium, Paris.*) Cpt. rend. des séances de la soc. de biol. Bd. **97**, Nr. 23, S. 431—434. 1927.

1. Es besteht ein auffälliger Unterschied in der Wirkung von massiven einmaligen und von fraktionierten mehrmaligen Röntgendosen beim Kaninchen, einerseits in der Wirkung auf die Haut, andererseits in der Wirkung auf den Hoden. 2. Bei der Haut addieren sich die Wirkungen der Einzeldosen nicht vollständig, es resultiert eine geringere Wirkung bei Fraktionierung als bei einmaliger Gesamtdosis. 3. Beim Samenepithel kommt es nicht nur zur Summation der Einzelwirkungen, sondern der Gesamteffekt ist wahrscheinlich größer als bei einmaliger Bestrahlung mit der gleichen Gesamtdosis — in Bestätigung der Versuche von Schinz und Slotopolsky. 4. Die Strahleneffekte an verschiedenen Organen ein und desselben Tieres — Hoden einerseits, Haut andererseits — dürfen nicht ohne weiteres generalisiert werden. Radiophysiologische Beobachtungen an Pflanzensamen, an normalem Gewebe und an Krebsgewebe lassen sich nicht unmittelbar miteinander vergleichen. 5. Für den Effekt maßgebend sind nicht so sehr die Gesamtdosen, sondern die Zeit und die Intensität. In jedem biologischen Substrat werden die Lebensphänomene durch die Bestrahlung in verschiedener Weise beeinflußt. Die Strahleneffekte sind abhängig z. B. von der Geschwindigkeit der Gewebsmauserung einerseits, von der Bestrahlungsdauer andererseits und endlich von verschiedenartigem Koinzidieren der physiologischen Zell- und Gewebsfasern mit der Bestrahlung. *Schinz* (Zürich).

Bachem, A.: Physical and biological observations about skin reactions. (Physikalische und biologische Beobachtungen über Hautreaktionen.) (*Coll. of med., univ. of Illinois, Chicago.*) Radiology Bd. **9**, Nr. 3, S. 241—250. 1927.

Die vorliegende Arbeit bezieht sich auf Nachprüfung der Gültigkeit der von Glasser früher bereits angegebenen Dosierungsformel. Diese lautet: Erythemzeit in Minuten (t):

$$t = \frac{\text{Fokus-Hautdistanz}^2 \times K}{\text{Funkenstrecke}^2 \times \text{Milliamp.}}.$$

Hierin ist K ein empirischer Faktor, um dessen Nachprüfung es sich hier in der Hauptsache handelt. Es wurde zunächst durch eine Rundfrage bei 46 Kliniken festgestellt, welche Bestrahlungsbedingungen für verschiedene Hautreaktionen eingehalten wurden. Die Resultate dieser Umfrage werden tabellarisch zusammengestellt. Die daraus gewonnenen Zahlen deckten sich in ihrem mittleren Durchschnitt mit den bereits früher von Glasser für die verschiedenen Filter angegebenen Werte für den Faktor K. Ferner werden in dieser Tabelle aufgeführt die Werte, die einer Formel Sheldons für Aluminiumfilterung entnommen wurden. Bereits bei dieser Umfrage ergab sich, daß sehr bedeutende Differenzen in den Angaben der einzelnen Institute bestanden, besonders bei ungefilterten Strahlen. Glasser prüfte deshalb an 23 Studenten und Ärzten erneut die Erythemdosen in der Art, daß unter gleichen Bedingungen ohne und mit 2 und 4 mm Aluminium eine bestimmte Zeit bestrahlt wurde. Die entstehenden Erytheme wurden mit einer besonderen Rötungsskala verfolgt. Die daraus gewonnenen Werte für den Faktor K werden angegeben. Aus ihnen läßt sich der Faktor am besten nach der Formel: $K = (n + 2^1/_2)^2$ darstellen, wobei n die Dicke des Filters in Millimeter Aluminium bedeutet. Die Äquivalente von Kupferfiltern sind für Aluminiumfilter:

$^1/_4$ mm Cu + 1 mm Al ... 8 mm Al ... $K = (10^1/_2)^2$
$^2/_4$ mm Cu + 1 mm Al ... 10 mm Al ... $K = (12^1/_2)^2$
$^3/_4$ mm Cu + 1 mm Al ... 12 mm Al ... $K = (14^1/_2)^2$
$^4/_4$ mm Cu + 1 mm Al ... 14 mm Al ... $K = (16^1/_2)^2$

Da bei dieser Größe des Faktor K das Erythem ziemlich stark ausfällt, ist es zweckmäßig, statt $K = (n + 2^1/_2)$ zu setzen: $K = (n + 2)^2$. Die Dosierungsformel nimmt dann die Gestalt an:

$$t = \frac{F\,S\,D^2 \times (n+2)^2}{sp\,gp^2 \times ma}.$$

Digitized by Google

(Die Funkenstrecke und Fokus-Hautdistanz sind entweder in Zentimetern oder Zoll gemessen.) Leider ist in der Arbeit nicht angegeben, ob Kugelfunkenstrecke zu verwenden ist, Größe der Kugeln usw. In einer zweiten Tabelle gibt der Verf. dann die R-Werte für die Erythemzeiten, die mit dieser Formel bei verschiedenen Filterungen und Spannungen errechnet werden. Sie steigen für ungefilterte Strahlen und 6 Zoll Funkenstrecke von 360 R bis 750 R bei 14 Zoll Funkenstrecke und $^3/_4$ mm Cu-Filter. Diese Werte werden verglichen mit denen, die früher von Grebe und Martius, Gruhn, Glasser und Bachem gemessen wurden. Die Dosen wurden nun nochmals biologisch an 15 Studenten nachgeprüft, indem bei ungefilterten Strahlen $^1/_2$, 1 und $1^1/_2$ obiger Erythemdosen am linken Unterarm appliziert wurden. Es zeigte sich, daß bei den geringeren Dosen die Frühreaktion ausblieb, bei $1^1/_2$ E.D. aber sehr deutlich war. Die Stärke des eigentlichen Erythems stieg mit der Dosis und fiel erstaunlich gleichmäßig bei allen Personen aus, mit Ausnahme von 2 Fällen, wo eine erhebliche Überempfindlichkeit zutage trat. Besonders deutlich trat eine solche bei einer Untersuchungsserie auf, bei der auch gefilterte Strahlen verwendet wurden. In diesem Falle bestand eine aktive Tuberkulose. Der Verf. bringt keinen Vergleich zwischen den R-Dosen bei verschieden harten Strahlen, die gleiche Reaktionsstärke bewirken. Er geht noch ein auf den cyclischen Ablauf der Erythemwellen und auf das Früherythem, dem seiner Ansicht nach größere Bedeutung geschenkt werden müßte. Es zeigte sich, daß das Auftreten des Früherythems weitgehend vom Zeitfaktor abhängig ist, indem Verzettelung über Minuten bereits eine deutliche Abnahme der Stärke des Früherythems erkennen läßt. Zum Schluß werden noch einige Untersuchungen angeführt, um die Gründe für die verschiedene Empfindlichkeit der Haut klarzustellen. Es ergab sich, daß die Empfindlichkeit parallel geht der Durchlässigkeit der Haut, geprüft an der Blasenbildung durch Cantharidenpflaster, und daß eine Beziehung besteht zum Kalium-Calciumstoffwechsel, insoweit, als die Empfindlichkeit gering ist bei einem großen Kalium-Calciumverhältnis im Serum. Unter diesen Bedingungen ist anzunehmen, daß das Kalium-Calciumverhältnis im Gewebe gering ist und daß die starke Calciumanreicherung hier die geringe Empfindlichkeit bedingt. Weitere Untersuchungen werden in Aussicht gestellt.

In der Aussprache betonen Landauer und Glasser, daß es nicht rätlich ist, in der Praxis allein diese Formel anzuwenden, da die Differenzen in der Röntgenstrahlenausbeute zwischen einzelnen Röhren und Apparaten doch zu groß und ohne Meßinstrumente nicht zu beurteilen seien. — Glasser geht noch kurz auf die Unterschiede zwischen der Absolutbestimmung des R in Deutschland und Amerika ein. — Bachem schließt, daß es ihm als Physiker darum zu tun gewesen wäre, die Möglichkeit zu schaffen, aus den oft mangelhaften Dosierungsangaben der Literatur die gegebenen Dosen zu errechnen, da die Formel auf exakten physikalischen Grundlagen und auf einem großen Erfahrungsmaterial aufgebaut sei. Er habe selbst darauf hingewiesen, daß Fehler nach der einen oder andern Seite möglich sind und daß bei exakten Untersuchungen exaktere Messungen gemacht werden müßten. *Schreus.*

Becchini, Gastone: Contributo sperimentale sulle dosi stimolo a mezzo il metabolismo basale. (Experimenteller Beitrag über Reizdosen am Stoffwechselgrundumsatz gemessen.) (*Istit. di radiol. e radioterapia, univ., Firenze.*) Arch. di radiol. Jg. 2, H. 2, S. 437—448. 1927.

Becchini hat die Thyreoidea von 14 Gesunden und 2 Diabetikern bestrahlt, und zwar mit kleinen Dosen anfangend und in einem der gesunden Fälle bis zur therapeutischen Dosis gesteigert. Die Dosen sind in R-Einheiten angegeben. Nach der Röntgenbestrahlung wurden die Patienten mehrfachen Untersuchungen ihres Stoffwechselgrundumsatzes unterzogen, auf den ja der Einfluß der Funktion der Thyreoidea bekannt ist, um zu untersuchen, ob die verschiedenen applizierten Dosen eine Reizwirkung auf die Drüse ausübten. In 13 Fällen wurde keine Reizwirkung auf die Thyreoidea festgestellt. Dagegen fand sich im 14. Falle und bei den beiden Diabetikern, welche etwa 375 R erhielten, eine deutliche Steigerung des Grundumsatzes. Da jedoch diese 3 Fälle alle höhere Dosen als die übrigen erhielten, und zwar Dosen, die schon als therapeutische angesehen werden können, kommt der Verf. zu der Überzeugung,

Digitized by Google

daß hier nicht von einer Reizwirkung gesprochen werden kann, zumal da es sich bei den beiden Diabetikern nicht um einen physiologischen Drüsenzustand handelte, sondern der Effekt bei einer hormonischen Störung erhalten wurde. *F. Walter* (Hamburg).

Stern, C.: Über die Wirkung der Buckyschen Weichstrahlen auf die Kapsel der Kaninchenniere. (*Hautklin., med. Akad., Düsseldorf.*) Dermatol. Wochenschr. Bd. 85, Nr. 36, S. 1242—1248. 1927.

Stern hat bereits in früheren Untersuchungen über die Abheilung von bestrahlten Lupusherden und Hautcarcinomen festzustellen versucht, ob und welche histologischen Veränderungen im Sinne der Anregung der natürlichen Reaktion aufzufassen sind. Bereits früher hat er dazu als Testobjekt Kaninchenniere benutzt und damals schon festgestellt, daß die Kapsel speziell für die Untersuchung der Beeinflussung von Bindegewebe sehr geeignet ist. Mit Röntgenstrahlen gelingt es, die Kapsel zu ganz enormen Verdickungen anzuregen. In gleicher Weise wurde nun die Wirkung der Grenzstrahlen untersucht und Befunde erhoben 3 Stunden, 14 Stunden, 24 Stunden, 60 Stunden, 8 Tage bis 4 Wochen nach der Bestrahlung. In den frühen Stunden fanden sich im Parenchym bis zur Tiefe von 5 Harnkanälchen Blutungen und Infiltratzellhaufen. Etwa 60 Stunden später reichten die entzündlichen Veränderungen noch tiefer, ohne daß aber Degenerationserscheinungen am Nierenparenchym festzustellen waren. Eine bis 4 Wochen nach der Bestrahlung sind die entzündlichen Erscheinungen vollständig zurückgebildet, dafür zeigt sich aber eine enorme bindegewebige Verdickung der Kapsel. Bestrahlt wurde 8—10 Min. gleich etwa $^1/_2$ HED. St. legt besonderen Wert auf diese starke bindegewebige Wucherung und glaubt, daß mit den Grenzstrahlen vielleicht da besondere Erfolge erzielt werden können, wo es darauf ankommt, die natürliche Reaktion des Bindegewebes zu steigern, also bei Lupus und flachen Epitheliomen. *Schreus* (Düsseldorf).

Chilow, K.: Über die Anwendung von Radiumemanation in der experimentellen Labyrinthologie. (*Ohren-, Hals- u. Nasenklin., milit.-med. Akad., Leningrad.*) Monatsschr. f. Ohrenheilk. u. Laryngo-Rhinol. Jg. **61**, H. 7, S. 786—794. 1927.

Auf Grund von Versuchen an Katzen kommt der Verf. zu dem Schluß, daß wir im Radium ein wertvolles Mittel haben, um einzelne Teile der Labyrinthfunktion ausschalten zu können. So gelang es z. B. in einem Falle, die Bogengänge, den Utriculus und die Schnecke durch Radium zu zerstören, während der Sacculus unberührt blieb. Auf diese Weise kann die nur schwer zugängliche Otolithenfunktion grprüft werden. *Leicher* (Frankfurt a. M.).

Andant, A., et E. Rousseau: Sur la photolyse de l'acide cyanhydrique par les radiations totales de l'arc au mercure et les radiations filtrées. (Über die Photolyse der Cyanwasserstoffsäure durch ungefilterte und gefilterte Strahlung des Quecksilberbogenlichtes.) Cpt. rend. hebdom. des séances de l'acad. des sciences Bd. **184**, Nr. 25, S. 1553—1555. 1927.

Frühere Versuche Rousseaus (Cpt. rend. **184**, 683; vgl. dies. Zentrlbl. **3**, 366) über die Photolyse des Cyanwasserstoffs werden fortgesetzt unter Einengen des spektralen Bereichs der benutzten Strahlung. Als Filter dienen Olivenöl, das für Licht der Wellenlänge 3650 Å durchlässig ist, ferner ein Nickeloxydglas, das durchlässig ist im Gebiet von 3560 Å und 3341 Å. Die Schicht Olivenöl dient gleichzeitig dazu, die bestrahlte Substanz von der Luft abzuschließen. Bestrahlt wird Kirschlorbeerwasser, rein und mit reinem trockenem Manganchlorür ($MnCl_2$) versetzt. Die Menge HCN wird vor und nach der Bestrahlung bestimmt. Der Titer geht während der Bestrahlung zurück, bei Anwensenheit von $MgCl_2$ erhöht sich der Rückgang („Resonanz"-Wirkung des Mangans); bei Bestrahlung von über 4 Stunden Dauer macht sich Photokatalyse bemerkbar. Ergebnis: Strahlung von der Wellenlänge 3650 Å allein hat dieselbe quantitative Wirkung wie ungefiltertes Quecksilberlicht. Dies wird dadurch erklärt, daß die Photolyse, durch ultraviolette Strahlen hervorgerufen, durch Gegenwart langwelliger Strahlen gestört wird (Becquereleffekt). *Walther Barth* (Berlin).

Digitized by Google

Andant, A., et E. Rousseau: Pouvoir de résonance de quelques sels métalliques en solutions irradiées par la lumière filtrée de l'arc au mercure. (Resonanzwirkung einiger Metallsalze in Lösungen, die durch gefiltertes Quecksilberbogenlicht bestrahlt werden.) Cpt. rend. hebdom. des séances de l'acad. des sciences Bd. **185**, Nr. 3, S. 202—203. 1927.

Bedingungen und Ergebnisse ähnlich wie in der vorstehend referierten Arbeit; außer $MnCl_2$ werden benutzt: $UO_2(NO_3)_2$, K_2HPO_4, NaCl, $MgCO_3$. *Walther Barth* (Berlin).

Squires, Bernard Thomas: Note on the effect of light upon uroporphyrin. (Beitrag zum Einfluß der Belichtung auf Uroporphyrin.) (*Dep. of biochem., univ., Oxford.*) Biochem. journ. Bd. **21**, Nr. 2, S. 437—440. 1927.

Uroporphyrin von einem Falle von kongenitaler Porphyrinurie wurde aus dem Harne isoliert und mittels geeigneter Phosphatgemische Lösungen hergestellt mit $p_H = 6{,}2$—$8{,}2$. Diese Lösungen wurden belichtet und die Entfärbung colorimetrisch bestimmt, was allerdings infolge der gleichzeitigen Änderung der Farbennuance nur angenähert möglich war. Aus diesen Untersuchungen ergab sich, daß bei einer H-Ionenkonzentration von $p_H = 7{,}2$ das Abblassen ein Maximum erreichte, was um so auffallender ist, da ja dies ungefähr die physiologische Reaktion der Körpersäfte darstellt. Wurden die Versuche mit rohem (nicht gereinigtem) Uroporphyrin ausgeführt, so war das Abblassen stärker als an den Lösungen des reinen Präparates und auch an die Anwesenheit von Sauerstoff geknüpft. *Paul Hári* (Budapest).

Suhrmann, Rud., und Werner Kollath: Quantitative Messungen im sichtbaren und ultravioletten Absorptionsspektrum des Blutes und seiner Bestandteile. (*Physikal.-chem. Inst., techn. Hochsch. u. hyg. Univ.-Inst., Breslau.*) Biochem. Zeitschr. Bd. **184**, H. 1/3, S. 216—230. 1927.

Suhrmann, R., und W. Kollath: Über die quantitative Absorption des ultravioletten Lichtes durch Blut, Plasma und Lipoide. Med. Klinik Jg. **23**, Nr. 23, S. 872—873. 1927.

Unter Benutzung eines Quarzmonochromator wurde im spektralzerlegten Licht einer Quecksilberquarzlampe die Intensität der auffallenden und durchgelassenen Strahlung mittels Rubidiumzelle bestimmt. Aus der Formel $J = J_0\, 10^{-\alpha d}$, wo J_0 die Intensität der einfallenden, J die der durchgelassenen, d die Schichtdicke bedeutet, wurde die Absorptionskonstante α berechnet. Aus $\alpha = \varepsilon \cdot c$ (c die Konzentration) ergibt sich die Extinktionskonstante ε. Untersucht wurden die Absorptionskurven des Blutes, des Plasmas und der Blutkörperchen. Im Blut wurde zwischen λ 420—400 $\mu\mu$ die stärkste Absorption gefunden. Die stärkste Absorption verursachten die Blutkörperchen, so absorbieren sie in 7,8 μ dicker Schicht bei λ 405 $\mu\mu$ 97%, bei λ 680 $\mu\mu$ 5%, bei λ 289 $\mu\mu$ 73%. Die Eindringungstiefe, worunter Verf. die Blutschicht versteht, die 99% der auffallenden Strahlen absorbiert, beträgt bei λ 450 $\mu\mu$ 0,05 mm, bei λ 680 $\mu\mu$ 1,7 mm, bei λ 289 $\mu\mu$ 0,06 mm. Eine erhöhte therapeutische Wirkung ist also zu erwarten wenn die Haut bei Bestrahlungen gut durchblutet ist. Verf. vermuten dies aus den starken Absorptionsbanden des Blutes im kurzwelligsten sichtbaren Gebiet, die auch von Ref. bei Reflexionsbestimmungen an der Haut direkt nachgewiesen wurden. Im Plasma absorbieren besonders die Lipoide selektiv das Gebiet unter 313 $\mu\mu$, somit bestätigen die Verff. die Anschauungen, daß den Lipoiden im Lichtstoffwechsel eine besondere Bedeutung zukomme. *Schultze* (Giessen).

Guns: L'hyperémie active de l'infra-rouge en oto-laryngologie. (Die aktive Hyperämie des Infrarots in der Oto-Laryngologie.) Ann. des maladies de l'oreille, du larynx, du nez et du pharynx Bd. **46**, Nr. 6, S. 626. 1927.

Nach Bestrahlung mit der Solluxlampe wurde eine Vermehrung der weißen Blutzellen, besonders der neutrophilen polynucleären Zellen gefunden. Bericht über klinische Erfolge der Bestrahlungen bei Ekzemen, Otitis externa und media sowie bei tuberkulösen Lymphdrüsenerkrankungen. *Leicher* (Frankfurt a. M.).

Strahlenkunde als Sonderfach der Medizin und als Lehrfach.

Resnik, Joseph: Fundamental concepts of physiotherapy. (Die grundlegenden Begriffe der physikalischen Therapie.) Internat. journ. of med. a. surg. Bd. **40**, Nr. 2, S. 69—72. 1927.

Verf. befürwortet aufs lebhafteste das Spezialistentum für physikalische Therapie. Dar-

Digitized by Google

unter wird die Behandlung mit Wärme, mit Wasser, Massage, Strahlentherapie, Bewegungstherapie und Elektrotherapie verstanden. Dem ärztlich nicht geschulten Techniker fehle jede Grundlage. Der praktische Arzt habe weder Zeit, noch die erforderlichen Kenntnisse zur Anwendung dieser Methoden. Nur der Spezialist, der auch eine gute allgemeinärztliche Schulung habe, könne auf diesem Gebiet erfolgreich arbeiten. Die Ausbildung von Spezialisten sei um so wünschenswerter, als noch viele Probleme auf dem Gebiete der physikalischen Therapie ungelöst seien. (Diese Art der Spezialisierung ist in den Vereinigten Staaten sehr beliebt. Ref.)

Rothman (Gießen).

Nemenov, M.: Über Spezialisierung, Fortbildung und Unterricht in der Röntgenkunde. Vestnik rentgenologii i radiologii Bd. **5**, Nr. 1, S. 73—80. 1927. (Russisch.)

Verf. plädiert für die Organisation von Lehrstühlen der Röntgenkunde in weiterem Maße als es bisher in USSR. geschieht. Die Röntgenologie ist zu einer umfangreichen Disziplin herangewachsen, die eine gründliche allgemeine und spezielle Vorbildung von einem Arzte erfordert. Ein Arzt, der Röntgenologe par excellence werden will, muß mindestens 5 Jahre in einem klinischen Betrieb als Internist oder Chirurg gearbeitet haben und später 3 Jahre in einer speziellen Röntgenanstalt tätig gewesen sein. Für gewöhnlich genüge eine 3jährige klinische Ausbildung und 2jährige röntgenologische Tätigkeit. Die kurzfristigen Kurse (etwa 4 Monate dauernde) sollen: 1. der Ausbildung in der Röntgenologie klinisch gut vorgebildeter Ärzte und 2. der Fortbildung in der Röntgenologie bereits bewanderter Ärzte dienen. In diesem Falle dürfen nach 2—3 Jahren die Ärzte leitende Stellungen bekleiden. Der Unterricht in der Röntgenologie muß in allen höheren Lehranstalten als obligatorisches Lehrfach eingeführt werden. Diese Ausführungen dienten als Richtschnur für eine auf einer Konferenz in Moskau am 16. II. 1927 angenommene diesbezügliche Resolution.

R. Gassul (Kasan).

Holzknecht, G.: Über die Grenzen der röntgenologischen Diagnostik. Bemerkungen zu dem gleichnamigen Artikel von Primararzt Dr. Otto Maier, Reutte in Tirol, in H. 12 dieser Wochenschrift. Wien. klin. Wochenschr. Jg. **40**, Nr. 17, S. 559—561. 1927.

Der angeführte Artikel von Otto Maier (vgl. dies. Zentrlbl. **3**, 605) gibt Holzknecht Veranlassung, zu diesem Stellung zu nehmen und allgemeine Bemerkungen über die zweckmäßige Einfügung der Röntgenologie in die Medizin zu geben, die zum Referat nicht geeignet sind, deren Lektüre im Original aber wegen ihrer prinzipiellen Wichtigkeit empfohlen wird.

Harms (Hannover).

Proceedings of the Röntgen society. (Sitzungsbericht der Röntgen-Society.) Brit. journ. of radiol. (Journ. of the Röntgen soc.) Bd. **23**, Nr. 92, S. 238—250. 1927.

In 2 außerordentlichen Sitzungen vom 11. I. und 25. I. 1927 wurde die Verschmelzung mit der British Institute of Radiology beschlossen. Die Verhandlungen darüber haben 2 Jahre in Anspruch genommen. Besondere Bedenken waren von seiten der nichtmedizinischen Mitglieder der Röntgen-Gesellschaft geäußert worden. Die Röntgen-Society besteht zur Hälfte aus medizinischen und zur Hälfte aus nichtmedizinischen Mitgliedern. Letztere setzen sich zusammen aus Physikern, Herstellern von Röntgenapparaten und Röntgenpraktikern, während das British Institute of Radiology nur Mediziner als Mitglieder hat. Der Vorstand der neuen Vereinigung soll zur Hälfte aus Ärzten, zur Hälfte aus Nichtmedizinern zusammengesetzt werden. Da von medizinischer Seite aus das Bestreben besteht, die praktische Ausübung der Strahlendiagnostik und -therapie von einem Diplom abhängig zu machen, das nur Ärzten erreichbar sein wird, bestanden von seiten der nichtmedizinischen Röntgenpraktiker Bedenken gegen die Vereinigung mit dem Institut. Die Satzungen sehen jedoch einen vollen Schutz der wirtschaftlichen Interessen der bisherigen Mitglieder vor, obgleich sie die Möglichkeit bieten, späterhin Unterschiede zu konstruieren. Im übrigen soll ein Unterschied zwischen „Mitgliedern" und „Associaten" gemacht werden. Letztere zahlen die Hälfte, haben kein Stimmrecht und erhalten das Journal nicht geliefert. Von den Beschlüssen der ordentlichen Sitzungen von Januar bis Mai 1927 ist nur der Beschluß von Wichtigkeit, daß sich der Vorstand der Röntgen-Society mit den entsprechenden Vereinen für elektrische Fabrikationen und Standardisierungen (British Electrical and Allied Manufacturers Association and the British Engineering Standards Association) in Verbindung setzen soll, um ein vereinigtes Komitee zu bilden, das die Frage der Standardisierung in Röntgenapparaten erwägen soll.

Bernstein (Danzig).

Digitized by Google

Röntgenstrahlen.

Allgemeine Röntgentechnik.

Codd, A. Mortimer: Standardisation and the X-ray industry. (Die Standardisierung in der Röntgenindustrie.) Brit. journ. of radiol. (Journ. of the Röntgen soc.) Bd. **23**, Nr. 92, S. 221—223 u. 228—231. 1927.

Verf. betont die Schwierigkeiten und die Widerstände, die sich einer Standardisierung entgegenstellen. Befürchtet wird von der Industrie der Verlust individueller Freiheit oder der Konkurrenzfähigkeit. Verf. regt an, die Standardisierung zunächst nur auf Zubehör und Einheiten zu erstrecken. Standardisiert sollten seiner Ansicht nach zunächst werden: die Intensitätseinheit der Strahlung in Beziehung zur Sabouraud-Pastille; die Belastungsfähigkeit der Transformatoren mit besonderer Berücksichtigung festzusetzender Pausen im Dauerlauf, die eventuell zur Vermeidung von Überhitzung notwendig werden. Ferner empfiehlt er Festsetzung des Spannungsmaßes, ihres Meßmittels, standardisierte Filtermaße; festgesetzte Schutzmaßnahmen, normierte Maße der Durchleuchtungsschirm-Rahmen und -Kassetten, Maße für die Röhren, die Röhrenhauben, die Bestrahlungstische, die Tuben, standardisierte Gewinde, Stecker, Maße der Schalttische. Verf. befürwortet die Standardisierung auch vom Standpunkt der Konkurrenzfähigkeit, indem normierte Apparate nichtnormierten gegenüber bevorzugt würden. *Spiegler* (Wien).

Spiegler: Prinzipielles zu den verschiedenen Apparattypen. (*18. Kongr. d. dtsch. Röntgen-Ges., Wiesbaden, Sitzg. v. 28.—30. IV. 1927.*) Fortschr. a. d. Geb. d. Röntgenstr. Bd. **36**, Kongreßh., S. 102—107. 1927.

Aus Untersuchungen, gemeinsam ausgeführt mit Zakovsky, ergibt sich, daß ein Halbwellenapparat (Heliodor, Diax usw.) auf der primären Seite einen verzerrten, phasenverschobenen Wechselstrom aufnimmt. Der $\cos\varphi$ zwischen Strom und Spannung beträgt ca. 0,5. Die Ursache dieser Phasenverschiebung liegt in der Vormagnetisierung des Eisens durch die Gleichstromkomponente des zerhackten Gleichstroms, der als Gleichstrom mit überlagerten Wechselströmen aufzufassen ist. Die Phasenverschiebung verschwindet, wenn 2 Röhren im Gegentakt geschaltet sind, daher auch bei den Ventilapparaten, die als Vollweggleichrichter arbeiten. *Spiegler* (Wien).

Man, de: Générateur pour rayons X à redresseur statique. (Ein Röntgenstrahlengenerator mit statischem Gleichrichter.) Journ. belge de radiol. Bd. **16**, H. 3, S. 188—194. 1927.

Die Verwendung der mechanischen Gleichrichter bringt mancherlei Nachteile mit sich. Man ist deshalb vielfach zur Benutzung von Glühventilen übergegangen; zur Ausnutzung beider Stromimpulse sind aber vier Glühventile notwendig. Der Verf. gibt eine Schaltung an, bei der man mit einem Glühventil und einem Kondensator auskommt. Zu dem Zweck ist die Sekundärwicklung des Transformators in der Mitte angezapft. An der einen Hälfte liegt ein Kondensator, der durch ein Glühventil hindurch geladen wird, also immer die halbe Transformatorspannung, z. B. + 50 kV, hat. Mit ihm ist die Antikathode der Röhre verbunden, während die Kathode am anderen Ende des Transformators liegt. Die Spannung an der Kathode wechselt zwischen + 50 kV und — 50 kV, so daß die Röhrenspannung zwischen 0 und 100 kV schwankt, d. h. es fließt ein pulsierender gleichgerichteter Strom. Die Anordnung soll für Therapie und Diagnostik gleich gut sein. *Rump* (Erlangen).

Bernard: Commutateur tournant muni d'un stabilisateur de chauffage de filament. (Rotationsunterbrecher, ausgerüstet mit einer Vorrichtung zur Konstanthaltung des Röhrenheizstromes.) Bull. et mém. de la soc. de radiol. méd. de France Jg. **15**, Nr. 140, S. 225—227. 1927.

Die Untersuchungen zeigten, daß die Schwankungen der Intensität weniger von den Spannungsschwankungen als von den Schwankungen des Heizstromes abhängen. Es wurde ein Konstanthalter geschaffen, welcher es ermöglicht, die Speisung des Glühfadens mit Hilfe des Stromes, welcher durch einen kleinen, am Arm des Synchromgleich-

Digitized by Google

richters montierten Unterbrecher erzeugt wird, durchzuführen. Wenn der Strom einmal richtig einreguliert ist, so ist der Heizstrom außerordentlich konstant. Die Zusatzeinrichtung ist unabhängig vom Heizstrom regulierbar. Schwankungen des Primärstromes von 20% werden durch die Einrichtung vollkommen ausgeglichen. Die Apparatur ist sowohl für Diagnostik als auch für Therapieapparate verwendbar. *W. Teschendorf* (Köln).

Böhm, J.: Eine Röntgenapparatur für krystallographische Untersuchungen im chemischen Laboratorium. Kolloid-Zeitschr. Bd. **42**, H. 3, S. 285—287. 1927.

Beschrieben wird eine einfache Apparatur, die von Seemann ausgearbeitet wurde. Als Hochspannungsquelle dient ein kleiner Transformator, der, wenn nötig, mit Glühkathodengleichrichter benutzt wird. Als Röntgenrohr ist ein neues Fabrikat von Philips beschrieben; dessen Vorteile: Besteht aus Chromstahl und Glas, die miteinandet verschmolzen sind; ist zerlegbar und hat keine Kittstellen, die Dichtung erfolgt durch Verschraubung; als Dichtungsringe werden Gummiringe oder besser Ringe aus Zinnfolie benutzt; Rohr kann zwecks rascher Trocknung und Entgasung mit Bunsenbrenner erhitzt werden; Reinigung mit Salpetersäure, die den Chromstahl nicht angreift; Kathode und Antikathode auswechselbar; Lindemannfenster aus Al oder Be. Das Rohr liegt während des Betriebes an einer Gaedeschen Stahldiffusionspumpe. Kameras verschiedenster Art können direkt am Rohr befestigt werden, etwa auch eine von Seemann konstruierte Kammer, die für Arbeiten mit strömenden Solen, dünnen Häuten, Fasern, Arbeiten in Luft mit konstantem Wasserdampfdruck und in trockner Luft geeignet sind; ferner Kameras für Schichtlinienaufnahmen und für Lauemethode; im ersteren Falle erfolgt die Drehung des Präparates durch die Achse des Minutenzeigers der Taschenuhr. Auch Röntgenspektrographen sind benutzbar. *Walther Barth* (Berlin).

Eine selbstschützende Röntgenröhre. Vlaamsch geneesk. tijdschr. Jg. **7**, Nr. 44, S. 709—712. 1926. (Flämisch.)

Die Erfahrung lehrt, daß es schwer ist, sich selbst vor Röntgenstrahlen zu schützen. Die jetzt gebräuchlichen gläsernen Röntgenröhren streuen die Strahlen überall hin. Die Firma Philipps hat eine Röhre konstruiert, die vollkommen vakuumdicht ist. Die Röhre heißt: Metalix. Die Vorteile der Röhre sind folgende: Absoluter Schutz, automatische Zentrierung, einfache Befestigung, hohe Belastung, scharfer Fokus, kleines Format, starke Konstruktion, kaum zerbrechlich. Die Röhre wird in vielen Ländern mit Erfolg gebraucht. *Koch* (Bochum-Bergmannsheil).

Reich, Leo, und Gottfried Spiegler: Über die interessante Abhängigkeit der Brennfleckgröße von der Belastung bei der Metallix- (Philipps-) Röhre. (*Zentral-Röntgen-Inst., allg. Krankenh. u. Röntgen-Inst. d. Wien. Bezirkskrankenkasse, Wien.*) Fortschr. a. d. Geb. d. Röntgenstr. Bd. **36**, H. 2, S. 389—390. 1927.

Verff. beschreiben die mit steigendem Röhrenstrom zunehmende Verkleinerung des Brennfleckes, die einer zunehmenden Schärfe bei gesteigerter Röhrenbelastung entspricht. Die Erklärung für die fallende Charakteristik liegt in der Form der Kathode, die als Diaphragmakathode ausgebildet ist und zu einer großen Raumladung führt. Der Schärfeindex nimmt von $^1/_{4.5}$ bei 10 MA bis zu $^1/_3$ bei 60 MA zu, während beispielsweise der Schärfeindex einer Vergleichsröhre sich nur unwesentlich ändert, und zwar wächst. *Spiegler* (Wien).

Pohl, E.: Röntgenröhre und Glühelektrode zur Härteregelung. DRP. 446636. 1927.

Gemäß der Erfindung wird die Wahl des Stoffes des Glühkörpers und seine Schaltung derart bemessen, daß er beim Anlegen der Röntgenröhre an eine Stromquelle von selbst zum Glühen kommt (unter Fortfall einer besonderen Heizstromquelle). Als Glühkathoden kann man einen Körper aus einem Gemisch seltener Erden nach Art der Leuchtstäbe der Nernstlampen verwenden, deren gute Elektronenemission im Glühzustande aus wissenschaftlichen Untersuchungen bekannt ist. Durch Regelung der Spannung zum Glühkörper, was durch einen Vorschaltwiderstand oder durch veränderlichen Anschluß an den mehrfach angezapften Induktor möglich ist, kann die Härte der Röhre geregelt werden. Beispielsweise kann man, um mit der Änderung der Härte gleichzeitig im umgekehrten Verhältnis die Spannung zur Antikathode zu ändern,

Digitized by Google

die Schaltung so ausführen, daß durch Vergrößerung der Spannung zu der glühenden Elektrode die Spannung zur Antikathode entsprechend verkleinert wird und umgekehrt.
Schütz (Berlin).

Kaye, G. W. C.: Schutzmaßnahmen gegen Röntgenstrahlen. Strahlentherapie Bd. 25, H. 4, S. 740—747. 1927.

Bericht über die englischen Strahlenschutzvorschriften, erstattet auf dem I. internationalen radiologischen Kongreß in London 1925 (bereits besprochen als Referat auf der Tagung der Dtsch. Rtg.-Ges. 1926). (Vgl. dies. Zentrlbl. 1, 454 u. 3, 303.)
R. Glocker (Stuttgart).

Lewin, Hans: Schutzvorrichtung gegen Streustrahlen. Fortschr. a. d. Geb. d. Röntgenstr. Bd. 36, H. 1, S. 144—146. 1927.

Beschreibung einer aus Bleigummi verfertigten Schutzvorrichtung, welche durch Gegengewichte ausbalanziert an einem Schnurzug leicht beweglich ist. *R. Glocker.*

Landauer, R. S.: The use of dental films in the determination of stray radiation. (Anwendung von Zahnfilmen zur Feststellung von Streustrahlung.) Radiology Bd. 8, Nr. 6, S. 512—517. 1927.

Verf. bestrahlt Testfilme mit bekannten Dosen von 0,02—1,2% der HED und bei 150, 180 und 200 KV. Damit vergleicht er die Filme, die der Röntgenologe in seiner Westentasche auf längere Zeit mit sich herumgetragen hat. Die durch die Streustrahlung mehr oder weniger geschwärzten Filme werden unter den gleichen Bedingungen wie die Testfilme entwickelt und verglichen. *E. A. May* (Newark, N. J.).

Röntgenstrahlen als Hilfsmittel für die Diagnostik.

Technisches (einschl. photographischer Technik).

Gebbert: Eine einfache Lösung der Spannungsverdoppelung bei Diagnostikapparaten. (*18. Kongr. d. dtsch. Röntgen-Ges., Wiesbaden, Sitzg. v. 28.—30. IV. 1927.*) Fortschr. a. d. Geb. d. Röntgenstr. Bd. 36, Kongreßh., S. 107—108. 1927.

Der Verf. schildert das Prinzip des Universal-Heliodorapparates, der auf der sog. Villardschaltung beruht: Die Enden der Sekundärwicklung sind an je einen Belag zweier Kondensatoren geschaltet, deren Außenbeläge an Ventilröhre und Röntgenröhre geführt sind; Röntgen- und Ventilrohr liegen parallel und sind im Gegentakt geschaltet. In einer Halbperiode werden die Kondensatoren über die Ventilröhre geladen, in der nächsten Halbperiode entladen sie sich in Hintereinanderschaltung über das Röntgenrohr; der Transformator muß nur auf halbe Röhrenspannung isoliert sein. Es entsteht sog. pulsierende Gleichspannung. Es ist möglich, dem Universal-Heliodor eine Spannung von 180 kV_{max} bei 4 mA Röhrenstrom zu entnehmen. Die Umschaltung von Therapie auf Diagnostik und umgekehrt ist sehr einfach. Bei letzterer werden die Verbindungen zwischen Kondensator und Transformator gelöst. *Spiegler* (Wien).

Franke, H.: Aufnahmetechnik im Grenzgebiet der Röhrenleistung. (*18. Kongr. d. dtsch. Röntgen-Ges., Wiesbaden, Sitzg. v. 28.—30. IV. 1927.*) Fortschr. a. d. Geb. d. Röntgenstr. Bd. 36, Kongreßh., S. 109—110. 1927.

Der Verf. betont neuerdings die Wichtigkeit der Bildschärfe, die nur durch möglichst punktförmig wirkenden Brennfleck bei gleichzeitiger hoher Belastbarkeit der Röhren zu erreichen sei; letztere ist wieder notwendig, um die Expositionszeiten möglichst zu verkürzen. Man muß daher an den Grenzen der Röhrenbelastung arbeiten. Ein 18 cm starker Thorax ergibt bei 1 m Distanz in den plattenfernen Teilen bei einem runden Brennfleck (Durchmesser 5 mm) bereits die Unschärfe von 1 mm. Zur Beurteilung der Belastungsfähigkeit einer Röhre werden Nomogramme gegeben, die der Ausdruck der Kilowatt-Sekundenkurven sind, d. h. der Beziehung zwischen den Kilowatt und der Expositionszeit. Als Regel wird angegeben, daß doppelte Belastung in weniger als $^1/_{10}$ der Zeit, halbe Belastung aber bereits in 10facher Zeit verabfolgt werden darf. Ein Rohr, das 6 Kilowatt durch 1 Sekunde erträgt, ist gleichwertig einem Rohr, das 5 Kilowatt

Digitized by Google

2 Sekunden hindurch ertragen kann. Wegen der verminderten Belastungsfähigkeit einer Röhre am Halbwellenapparat und der Vergrößerung der Brennfleckfläche wird von der Steigerung der Röhrenbelastung an diesen Apparaten in das Gebiet der Gleichrichterapparate abgeraten. *Spiegler* (Wien).

Man, de: Les Buckys à gril plat. (Buckyblende mit flachem Gitter.) Journ. belge de radiol. Bd. **16**, H. 3, S. 195—197. 1927.

Verf. bezeichnet als den Hauptnachteil der zylindrischen bekannten Buckyblende die Größe und die Ungleichmäßigkeit des Objekt-Filmabstandes und hebt als Hauptvorteil der flachen Buckyblende die Gleichmäßigkeit und geringe Distanz: Objekt-Film hervor. Hingegen betont er die technisch schwierige Herstellung der Flachblende, die vor allem darin besteht, daß die flache Form Tendenz zur Krümmung zeigt, während für die zylindrische Form eine natürliche Tendenz zur Erhaltung dieser Form besteht. Zum Schluß erwähnt Verf. den stroboskopischen Effekt und die Unmöglichkeit sehr kurzzeitiger Buckyaufnahmen, da es zur Abbildung des Rasters kommt.
Spiegler (Wien).

Pohlmann: Über ein Aufnahmegerät für Stereoaufnahmen. (*18. Kongr. d. dtsch. Röntgen-Ges., Wiesbaden, Sitzg. v. 28.—30. IV. 1927.*) Fortschr. a. d. Geb. d. Röntgenstr. Bd. **36**, Kongreßh., S. 110—111. 1927.

Pohlmann gibt eine Aufnahmetechnik an, die es gestattet, Stereoaufnahmen von Körperteilen zu machen, die Eigenbewegung haben und stellt dafür folgende Bedingungen. Die Aufnahmen sind so schnell wie möglich hintereinander zu machen und beim schnellen Wechsel von Röhre und Film darf keine merkliche Erschütterung des Stativs auftreten. Er beschreibt ein Gerät, das diesen Anforderungen gerecht wird, bei dem statt einer Röhre zwei Röhren verwendet werden und statt 2 Kassetten nur eine Rollfilmkassette gebraucht wird, die den Film mit Hilfe eines Elektromotors bewegt. Die Gesamtzeit, die zwischen zwei aufeinanderfolgenden Aufnahmen liegt, wird dabei auf Bruchteile von Sekunden verkürzt. *Nölke* (Köln).

Lysholm, Erik: Combined urology- and bucky table. (Kombinierter urologischer und Buckytisch.) (*Stockholm county centr. hosp., Mörby.*) Acta radiol. Bd. 8, H. 3, S. 263—269. 1927.

Es handelt sich um einen Tisch, dessen Platte nach Art der Operationstische mittels einer Ölpumpe gehoben und um die Schmalseite gedreht werden kann, so daß der Patient mühelos in Beckenhochlage oder in fast aufrechte Stellung gebracht werden kann. Die Buckyblende ist unter der Tischplatte verschiebbar. Die Röhre ist in einer zur Längsachse des Tisches senkrechten Ebene halbkreisförmig beweglich. *Eisler* (Wien).

Thaller, Rudolf: Antwort auf die Erwiderung der Herren Haußer, Bardehle und Heisen, betreffend meine Veröffentlichung: Welchen Anforderungen müssen Strahlenschutzröhren unbedingt genügen, damit sie nicht eine Gefahr für den Arzt und seine Hilfskräfte werden? Fortschr. a. d. Geb. d. Röntgenstr. Bd. **36**, H. 2, S. 398—402. 1927.

Vgl. dies. Zentrlbl. **2**, 798. Verf. beschreibt eine einfache Anordnung, die ihm gestattet, einmal die von der Röhre kommende vagabundierende Strahlung mit Film oder Ionisationskammer, zum zweiten die vagabundierende Strahlung der Streustrahlung eines seitlich aufgestellten Wasserphantomes und endlich die Streustrahlung des Wasserphantomes allein auszumessen. Röhrenfokus, Treffpunkt des Zentralstrahles auf der Wasserphantomoberfläche, Stelle der Ionisationskammer bilden ein gleichseitiges Dreieck von 70 cm Seitenlänge. Vor die Röhre ist ein Bleigummitubus so gesetzt, daß ein kreisrundes Feld vom Durchmesser von 29 cm zur Bestrahlung gelangt. Gearbeitet wurde immer unter 65 KVeff. bei einer Röhrenstromstärke von 5 MA. Die Stundendosis der Streustrahlung + vagabundierenden Strahlung betrug 1,85 R, die vagabundierende Strahlung allein 1 R, die Streustrahlung allein 0, 85 R. Die Intensität der vagabundierenden Strahlung allein führt daher in etwa 2000 Stunden zur Erreichung der HED., was den Angaben von Mutscheller zufolge eine 10 fach zu große Stundendosis bedeutet. *Spiegler* (Wien).

Digitized by Google

Haußer, K. W., A. Bardehle und G. Heisen: Entgegnung auf die vorstehende Mitteilung des Herrn Thaller. Fortschr. a. d. Geb. d. Röntgenstr. Bd. **36**, H. 2, S. 402. 1927.

Die Verff. halten Thaller vor, daß in den gebrachten Abbildungen insofern eine innere Unstimmigkeit mit den Ionisationsmessungen bestehe, als die Schwärzungen der Bilder auf größere Ionisations-Intensitätsunterschiede schließen lassen, als sie 1,85, 1 und 0,85 R pro Sekunde ergeben; die Ionisationsunterschiede von 15% führen zu Schwärzungsunterschieden von mehreren hundert Prozenten. *Spiegler* (Wien).

Bonnefoy: Un nouveau film radiographique. (Ein neuer Röntgenfilm.) Journ. belge de radiol. Bd. **16**, H. 3, S. 200—201. 1927.

Bonnefoy: Le radiodiaphane Pathé. (Der Röntgenfilm auf mattierter Unterlage der Pathé-Gesellschaft.) (*Soc. belge de radiol., Bruxelles, 13. III. 1927.*) Journ. belge de radiol. Bd. **16**, H. 3, S. 236—237. 1927.

Von der Pathé-Gesellschaft wird ein doppelseitig begossener Röntgenfilm unter dem Namen „radiodiaphane" in den Handel gebracht, der einen mattierten Träger besitzt. Es werden die Vorzüge dieser Mattschicht für die Betrachtung des fertigen Bildes hervorgehoben: Die Betrachtung erfolgt unabhängig von der Lichtquelle ohne Betrachtungsapparat, da die Mattschicht selbst für die diffuse Verteilung der Beleuchtung sorgt. Geringe Deckungen werden auf der weißen Unterlage des Films besonders gut sichtbar. Positivkopien lassen sich von solchen Negativen ebenfalls herstellen. *Walther Barth* (Berlin).

Dioclès: Présentation d'un appareil de réduction des stéréographies. (Vorführung eines Apparates zur Verkleinerung von Stereogrammen.) Bull. et mém. de la soc. de radiol. méd. de France Jg. **15**, Nr. 140, S. 227—229. 1927.

Der Apparat gestattet in einmaliger Belichtung Röntgenstereoaufnahmen optisch richtig auf Diapositive 8 × 16 in Ortho- oder Pseudostereoskopie zu verkleinern und ist für alle Formate anwendbar und automatisch einzustellen. *W. Teschendorf* (Köln).

Spezielle Röntgendiagnostik.

Skelettsystem (einschl. Zähne).

Bársony, Theodor, und Ernst Koppenstein: Eine neue Methode zur Röntgenuntersuchung der oberen Brustwirbelsäule (frontale Aufnahme). (*Röntgenabt., Charité-Poliklin., Budapest.*) Fortschr. a. d. Geb. d. Röntgenstr. Bd. **36**, H. 2, S. 338—341. 1927.

Bei der seitlichen Aufnahme der Hals- und oberen Brustwirbelsäule kommt es vor allem darauf an, daß die Aufnahmen im Stehen oder Sitzen gemacht werden. Der Kranke sitzt am Rande eines Tisches oder Stuhles und hält den frei herabhängenden Unterschenkel zwischen beiden gefalteten Händen; die Schultern werden ganz locker gelassen, damit das Gewicht des Beins die Schultern nach vorn ziehen kann. Den Hauptstrahl richtet man auf die Höhe des Akromions, 2—3 Querfinger dahinter, direkt auf die Wirbelkörper. Auf diese Weise gelingt es, die Knochen des Schultergürtels aus der Wirbelsäule herauszuprojizieren; nur die Rippen und manchmal auch das akromiale Ende des Schlüsselbeins kommen auf das Bild. Bei ausgedehnten pathologischen Prozessen des Oberlappens wie Tuberkulose und Tumoren, sind die Wirbel nicht darstellbar. Die Aufnahmen müssen mit harter Strahlung gemacht und gut durchexponiert werden. *Hans Kloiber* (Baden-Baden).

Whitlock, S. B.: Skull pathology revealed by the Roentgen ray. (Röntgenologische Schädelpathologie.) (*Roentgen-ray dep., Sarah Leigh hosp. a. clin., Norfolk, Virginia.*) Radiology Bd. **9**, Nr. 2, S. 153—163. 1927.

Die Arbeit bringt eine kurze Zusammenstellung von Strukturanomalien des Schädels, die am Röntgenbild erkennbar sind, insbesondere des Carcinoms, Sarkoms und Myeloms, der syphilitischen, tuberkulösen und akuten Osteomyelitis, der Pagetschen Erkrankung und der Akromegalie, schließlich die Beschreibung eines Falles von Adamantinom des Oberkiefers bei einem 56jährigen Mann. Die Geschwulst, die sich bei

Digitized by Google

der histologischen Untersuchung eines excidierten Stückes als „solider Typus eines adamantinen Epithelioms" erwies, hatte in langsamer Entwicklung auf einen großen Teil des Gesichts, der Schädelbasis und des Craniums übergegriffen. *A. Schüller* (Wien).

Scherk, Gerhard: Ein Fall von Eunuchoidismus mit akromegalen Zügen. (*I. inn. Abt., städt. Rudolf Virchow-Krankenh., Berlin.*) Klin. Wochenschr. Jg. **6**, Nr. 32, S. 1522—1523. 1927.

Beschreibung vorwiegend klinischer Symptome eines Falles von primärem Eunuchoidismus mit wahrscheinlich sekundärer Funktionssteigerung der Hypophyse. Röntgenologisch beachtenswert erscheint, daß bei dem 49jährigen Patienten neben Sellaveränderungen im Sinne einer organischen Hypophysenerkrankung noch offene Epiphysenfugen an dem Os ileum und an der Scapula vorhanden waren. *F. Leeser* (Berlin).

Schöller, Károly: Polydaktylie und Syndaktylie. Magyar Röntgen közlöny Bd. **1**, Nr. 10, S. 316 u. dtsch. Zusammenfassung S. 324. 1927. (Ungarisch.)

Eine seltene Gruppe der Entwicklungsmißbildungen bezieht sich auf die Finger der Hand und des Fußes. Die zwei Typen sind 1. Polydactylia vera, wo wohlausgebildete überzählige Finger vorhanden sind, 2. Polydactylia spuria, wo das überzählige Fingerglied in Gestalt eines rudimentären Knochenwulst dem normalen Finger angewachsen ist. Die Polydaktylie kann komplett sein, wenn zu den überzähligen Fingern sich ein entsprechendes überzähliges Metakarpale bzw. Metatarsale anschließt und inkomplett, wenn nur einzelne Fingerglieder verdoppelt sind. *Heimann* (Breslau).

Sereghy, Michael: Eine sonderbare kongenitale Mißbildung (Schmetterlingform) des 3. Lumbalwirbels. Ein Beitrag zur Frage der Entwicklung der Wirbelkörper. (*III. med. Klin., Univ. Budapest.*) Fortschr. a. d. Geb. d. Röntgenstr. Bd. **36**, H. 2, S. 353—356. 1927.

Gelegentlich einer Nierenaufnahme bei einem 37jährigen Manne wurde der 3. Lendenwirbel verändert gefunden. Dieser Wirbel, welcher der Größe nach einem normalen Wirbel entsprach, zeigte statt des ziegelförmigen Körpers eine Verjüngung gegen die Mitte zu, so daß der Wirbel Schmetterlingsform bekam. Die benachbarten Wirbelkörper und Zwischenbandscheiben wiesen keine Veränderungen auf. Spina bifida anterior und Trauma kommen ätiologisch nicht in Betracht. Die Ursache dafür liegt wahrscheinlich darin, daß der Wirbelkörper aus 2 Knochenkernen entsteht, die beide ihre Sonderstellung beibehalten und sich dann separat weiter entwickeln. *Kloiber* (Baden-Baden).

Pusch: Die flache Hüftgelenkspfanne. (*Med. Ges., Leipzig, Sitzg. v. 17. V. 1927.*) Klin. Wochenschr. Jg. **6**, Nr. 32, S. 1541—1542. 1927.

Die flache Hüftgelenkpfanne gilt als angeborene Mißbildung. Sie ist nicht so selten, wie es allgemein gilt. Sie kann Veranlassung zur angeborenen Luxation geben. Nach Callot-Jansen u. a. gibt die flache Pfanne immer die Veranlassung für die Perthessche Krankheit. Weiterhin kann sie zur Arthritis deformans praecox führen. Radiologisch ist sie kenntlich durch ein sehr steiles Dach, einen dicken Pfannenboden und ein nach einwärts verlaufenden kleinen Os ischii. Die Pfanne wäre also für einen normalen Kopf zu groß. Derselbe macht entsprechende Veränderungen durch. Einmal kann es zu einer Abflachung der Kopfkappe, sowie Lateralverschiebung und Coxa-valga-Bildung kommen. Als zweiter Typ ergibt sich bei Weichheit der Epiphysenlinie die Neigung zur Coxa vara mit gleichfalls starker Abplattung der Kopfkappe. Letztere Art scheint prognostisch günstiger. *Baensch* (Leipzig).

Sever, James Warren: Clinical importance of the os tibiale externum, or accessory tarsal scaphoid. (Die klinische Bedeutung des Os tibiale externum.) Journ. of the Americ. med. assoc. Bd. **89**, Nr. 5, S. 359—361. 1927.

Beschreibung der verschiedenen Formen, unter denen das Os tibiale externum auftritt. Wiedergabe mehrerer Röntgenogramme, die die Formvarianten demonstrieren. Häufig wird der Befund an beschwerdefreien und leistungsfähigen Füßen erhoben. Zuweilen findet sich der Schaltknochen an schweren Plattknickfüßen, die der modellierenden Behandlung nicht nachgeben. In diesen Fällen ist operative Behandlung angezeigt. *Axhausen* (Berlin).

Digitized by Google

Müller, Walther: Typische, mechanisch-funktionelle Schädigungen der Sesambeine des Fußes (klinische, röntgenologische, pathologisch-anatomische Befunde). (*21. Kongr. d. dtsch. orthop. Ges., Köln, Sitzg. v. 13.—15. IX. 1926.*) Zeitschr. f. orthop. Chir. Bd. 48, Beih., S. 355—361. 1927.

Kurze Zusammenfassung der Klinik, Pathologie und Therapie jener eigenartigen Erkrankung der Sesambeine, über die Verf. schon mehrfach berichtet hat. Nach dem röntgenologischen und histologischen Befunde ist die Übereinstimmung mit der Perthesschen Erkrankung des Hüftkopf und anderen epiphysären Ernährungsstörungen augenfällig; doch glaubt Verf. einige bemerkenswerte Abweichungen im histologischen Bilde feststellen zu können. Als Ursache der Erkrankung werden mechanisch-funktionelle Schädigungen der Knöchelchen angenommen. *Axhausen* (Berlin).

Dioclès: Présentation de stéréogrammes d'exostoses ostéogéniques des 2 articulations coxo-fémorales. (Vorführung von Stereogrammen knöcherner Exostosen der beiden Hüftgelenke.) Bull. et mém. de la soc. de radiol. méd. de France Jg. 15, Nr. 140, S. 229—230. 1927.

Es handelte sich um Exostosen, die sich aus Osteophyten entwickelt hatten in den Muskelinterstitien. *W. Teschendorf* (Köln).

Bernhardt, Hermann: Ein Beitrag zur nichtpuerperalen Osteomalacie. Osteomalacie als Komplikation eines alten Basedow-Leidens. (*I. med. Univ.-Klin., Charité, Berlin.*) Dtsch. med. Wochenschr. Jg. 53, Nr. 26, S. 1082—1083. 1927.

Fall von Osteomalacie kurz nach der Menopause bei einer Patientin, die Wochenbetten durchgemacht hatte und bei der ein langjähriges wechselndes Basedowleiden ohne wesentliche Erhöhung des Grundumsatzes bestand. Basedowsymptome im ganzen gering, Knochenentkalkung röntgenologisch sehr deutlich. *Abeles* (Frankfurt a. M.).

Maccone, L.: Forme cliniche non comuni di eredolues nell'infanzia. (Ungewöhnliche klinische Form der hereditären Lues im Kindesalter.) (*Clin. pediatr., univ., Torino.*) (*Congr. dei gruppi piemont. per la discussione d. sifilide congenita, Torino, 8. V. 1927.*) Clin. ed ig. infant. Jg. 2, Nr. 3, S. 200—206. 1927.

Von röntgenologischem Interesse ist die Beschreibung folgender Knochenveränderung: Das Röntgenbild der Vorderarmknochen ergab eine Verbreiterung der Diaphysen mit teilweise verdickter, teilweise kalkarmer Randzone. Entlang der ganzen Diaphyse fand sich eine Art Periostitis ossificans, welche zur Bildung einer knöchernen Schale führte. *Lüdin* (Basel).

Baron, Alexander, und Theodor Bársony: Zentraleingedellte Wirbelkörper. (Eine eigenartige reziproke Modellierung der axialen Wirbelsäulenelemente.) (*Charité-Poliklin., Budapest.*) Fortschr. a. d. Geb. d. Röntgenstr. Bd. 36, H. 2, S. 377—383. 1927.

Bei einem 59jährigen Luetiker sah man auf der ventro-dorsalen Aufnahme den oberen Kontur des 11. Brustwirbels konkav eingedellt und der Wirbelkörper erschien verschmälert. Auch am 12. Dorsalwirbel war der untere Kontur konkav. Am 3. Lendenwirbel erblickte man einen keilförmigen Konturschatten, dessen Spitze nach unten wies. Das Seitenbild zeigte eine Verschmälerung des vorderen Randes des 9. Dorsalwirbels sowie eine Verschmälerung an der 9. und 10 Zwischenbandscheibe. Der 11. Brustwirbel gab ein ähnliches Bild; auch der 12. Dorsalwirbel war keilförmig nach vorn abgeschrägt. Der 3. Lendenwirbel war bei dieser Ansicht nicht keilförmig, zeigte dagegen am oberen Rande 3 Linien, deren eine, die sich am stärksten nach dem Zentrum hin vorwölbte, von der eingedellten Corticalis herrührte. Durch schiefe Projektion kann eine solche Eindellung vorgetäuscht werden. Es sind daher nur Aufnahmen zu verwerten, bei denen der Hauptstrahl direkt durch den kranken Wirbel geht. Die Eindellung kann hervorgerufen sein durch Überdruck der expansiv wachsenden Intervertebralscheiben. *Hans Kloiber* (Baden-Baden).

Hadda: Spondylitis tuberculosa. (*Breslauer chir. Ges., Sitzg. v. 13. VI. 1927.*) Zentralbl. f. Chir. Jg. 54, Nr. 33, S. 2086—2088. 1927.

Verf. demonstriert eine Anzahl von Spondylitis-tuberculosa-Fällen, die klinisch einen hochgradigen Gibbus, röntgenologisch allerschwerste Zerstörungen der Wirbelsäule aufwiesen.

Digitized by Google

Das Auffallende bei diesen ganz besonders schweren Fällen ist das Fehlen jeglicher nervöser Störungen. Es scheint hierdurch wieder einmal demonstriert, daß die Hochgradigkeit des Gibbus nicht im Verhältnis zur Ausdehnung von Nervenstörungen zu stehen braucht.
Baensch (Leipzig).

Stoloff, E. Gordon: Bone cavities. A roentgenologic study. (Über Höhlenbildungen im Knochen.) (*Mt. Sinai hosp., New York.*) Americ. journ. of roentgenol. a. radium therapy Bd. 18, Nr. 1, S. 26—42. 1927.

An der Hand des Schrifttums werden die verschiedenen Formen der Höhlenbildung im Knochen eingehend besprochen; besonders hervorgehoben wird die Lehre Pommers von der Entstehung der braunen Knochentumoren und Blutcysten aus primären Knochenblutungen. In eingehenden Ausführungen wird die differentialdiagnostische Bedeutung der Röntgenbefunde erörtert. Aus dem Beobachtungsmaterial des Verf. werden in guten Röntgenogrammen Beispiele der verschiedenen Formen des Erkrankungszustandes im Knochen wiedergegeben. *Axhausen* (Berlin).

Wegelin: Multiple Myelome nach Trauma. (*Med. Bezirksver., Bern-Stadt, Sitzg. v. 28. IV. 1927.*) Schweiz. med. Wochenschr. Jg. 57, Nr. 37, S. 895. 1927.

Mitteilung dreier Fälle von multiplen Myelomen, deren Entstehung durch Trauma mehr oder weniger wahrscheinlich ist. 1. 47jähriger Mann; Einklemmung des Thorax; röntgenologisch: Kompression des 8. Brustwirbels mit schräger Frakturlinie. Es entstand eine Paraplegie. $2^1/_2$ Jahre nach dem Unfall Exitus. Bei der Sektion Tumor im Bereich des 7. und 8. Brustwirbels, sowie zahlreiche Metastasen an anderen Knochen. — W. nimmt an, daß es sich nicht um multiple Geschwulstbildung handelt, sondern daß der Tumor in der Brustwirbelsäule, der klinisch und röntgenologisch zuerst in Erscheinung trat, als primärer Herd anzusehen ist. 2. 52jähriger Mann; Fall auf den Rücken; bei Sektion Myelomknoten im 3. Lendenwirbel und im 7. Brustwirbel, sowie in mehreren Rippen. 3. 55jähriger Mann; Quetschung der 8. und 9. rechten Rippe beim Heben einer schweren Kiste. Exitus an Pneumonie. Autopsie ergab multiple Myelome in den Rippen. *Kurtzahn* (Königsberg Pr.).

Pečírka, Ivan: Frakturen des Querfortsatzes der Lendenwirbel. (*I. chir. klin., univ., Praha.*) Rozhledy v chir. a. gynaekol. Jg. 5, H. 5, S. 260—265. 1927. (Tschechisch.)

Pečírka berichtet über 15 Fälle von Querfortsatzbrüchen der Lendenwirbel (Qub.), die in den letzten 5 Jahren auf der Klinik beobachtet wurden. Alle wurden verursacht durch ein direktes Trauma, und zwar entweder Fall eines stumpfen Gegenstandes auf die Lendengegend oder Verschüttung oder Fall mit der Lendengegend auf einen stumpfen Gegenstand. Zahlreich sind darunter Sportverletzungen. Auf Grund anatomischer Befunde und Leichenversuchen kommt Autor zu dem Schluß, daß die Brüche durch Abriß entstehen, und zwar verursacht durch den Longissimus dorsi und hauptsächlich Quadratus lumborum. Er faßt seine Schlüsse folgendermaßen zusammen: Die Qub. sind keineswegs seltene Verletzungen. Sie entstehen durch direkte Einwirkung der Gewalt des Traumas auf die Muskeln der Lendenwirbelgegend, welche im Moment des Traumas im Zustande der Ruhe sein können oder passiv angespannt oder aktiv kontrahiert und die Gewalt auf die Querfortsätze übertragen. Sie brechen indirekt durch Biegung. Die Biegung verursachen die oben genannten Muskeln bei ihrer plötzlichen und hauptsächlich unkoordinierten Zusammenziehung. Diese erzeugt typische klinische Symptome, welche zu einer genauen Diagnose leiten. Röntgen bestätigt die Diagnose. Es ist das eine Verletzung schweren Grades, welche eine länger dauernde vollständige und teilweise Arbeitsunfähigkeit zur Folge hat, jedoch nie dauernde Folgen hinterläßt. Aus der Klinik werden die Kranken nach 10 Tagen nach Hause entlassen, die Schmerzen dauern jedoch manchmal 2—3 Monate. Der Autor nimmt für die ersten 4 Wochen eine 100proz., für weitere 3 Wochen eine 50proz. und dann bis zur Ausheilung eine 25proz. Arbeitsunfähigkeit an. Nach drei Monaten sind die Fälle als geheilt anzusehen. *Haim* (B. Budweis).

Straus, Francis Howe: Carpal injuries. (Verletzungen der Handwurzel.) (*Presbyterian hosp., Chicago.*) Surg. clin. of North America Bd. 7, Nr. 3, S. 551—563. 1927.

Bericht über drei sehr seltene Karpalverletzungen. In den beiden ersten Fällen handelte es sich um die Kombination einer Fraktur des Os naviculare mit der sog. „perilunaren Verrenkung" (Hirsch), d. h. nur das Os lunatum mit dem anhaftenden proximalen Fragment des

Digitized by Google

Naviculare war in Verbindung mit den Vorderarmknochen geblieben, während der übrige Carpus dorsal verrenkt war. In dem dritten Fall lag eine isolierte Kompressionsfraktur des Os triquetrum vor. Instruktive Röntgenbilder dieser seltenen Verletzungen sind der Arbeit beigegeben. Der Mechanismus der Verletzungen und die Behandlungsmöglichkeiten werden eingehend besprochen. *Axhausen* (Berlin).

Faltin, R.: Einiges über die Röntgenaufnahme von Femurfrakturen. Acta chir. scandinav. Bd. 62, H. 1/2, S. 105—113. 1927.

Die Arbeit beschäftigt sich mit der Schwierigkeit, die sich häufig ergibt bei der Identifizierung mehrerer Fragmente langer Röhrenknochen auf dem Röntgenbilde. Die Form der Fragmente läßt nicht immer mit Sicherheit erkennen, welches das proximale und welches das distale ist. Verf. schlägt vor, an die linke untere Ecke des Films vor der Aufnahme eine durchgravierte dünne Metallscheibe mit Heftpflaster zu befestigen, aus der die genaue Lage der Extremität hervorgeht, so z. B. für das rechte Bein die kurze Bezeichnung: Dx. dist. lat. Hierdurch wird die Bestimmung der einzelnen Fragmente eindeutig und eine geeignete Reposition erleichtert. Eine allgemeine Verbreitung dieses Vorschlages scheint empfehlenswert. *Baensch* (Leipzig).

Speed, Kellogg: A new type of fracture of the calcaneus, with discussion of the common injuries of this bone. (Eine neue typische Form des Fersenbeinbruches nebst Besprechung der gewöhnlichen Verletzungsformen dieses Knochens.) (*Presbyterian hosp., Chicago.*) Surg. clin. of North America Bd. 7, Nr. 3, S. 583—594. 1927.

Verf. lenkt unter Mitteilung zweier eigener Beobachtungen die Aufmerksamkeit auf eine Bruchform am Calcaneus, die klinisch leicht übersehen werden und auch bei den gewöhnlichen Röntgenaufnahmen unsichtbar bleiben kann. Es ist dies die Abrißfraktur des äußeren Anteils des Tuber calcanei, die durch Vermittlung des äußeren Abschnittes der Plantaraponeurose und der hier einstrahlenden Muskeln erfolgt. Wird das abgerissene Knochenstück plantarwärts verlagert, so ist es schon bei einfacher Queraufnahme sichtbar. Nimmt es aber, wie in einer der Beobachtungen des Verf.s eine solche Lage an, daß es mit dem Schatten des übrigen Calcaneus zusammenfällt, so bleibt es bei der Queraufnahme völlig unsichtbar. Erst die Aufnahme im schrägen Durchmesser macht das Bruchstück sichtbar. Die beigegebenen Röntgenogramme demonstrieren diese diagnostischen Schwierigkeiten. Der Mechanismus, die Prognose und die Therapie der einzelnen Bruchformen des Calcaneus werden eingehend erörtert. *Axhausen* (Berlin).

Natzler: Über deformierende Gelenkerkrankungen des Kindesalters. (*21. Kongr. d. dtsch orthop. Ges.. Köln, Sitzg. v. 13.—15. IX. 1926.*) Zeitschr. f. orthop. Chir. Bd. 48, Beih., S. 502—514. 1927.

Kurze Besprechung der einzelnen Formen deformierender Gelenkerkrankungen im Kindesalter mit Beigabe einer Zahl instruktiver Röntgenbilder. *Axhausen* (Berlin).

Parma, Č.: Der Canalis incisivus im Röntgenbilde. (*Staatl. Zahninst., Prag.*) Zeitschr. f. Stomatol. Jg. 25, H. 8, S. 776—788. 1927.

Verf. bespricht die anatomischen Verhältnisse und die röntgenologische Darstellung des Canalis incisivus. Besonders wird die Bilddarstellung und -deutung bei den verschiedenen Projektionen berücksichtigt. 31 Abbildungen sind der Arbeit, die zu einem kurzen Referat wenig geeignet ist, beigegeben. *F. Leeser* (Berlin).

Kreislauforgane.

Munk, Fritz: Zur Röntgendiagnostik der Herzkrankheiten. Beih. z. Med. Klinik Jg. 23, H. 5, S. 115—121. 1927.

Für die Herzgröße sind konstitutionelle und konditionelle Momente maßgebend wie Beziehung des Herzens zum Thoraxbau, Beschaffenheit des Abdomens, Ernährungszustand, Geschlecht und Alter. Zur Untersuchung gehört neben der Inspektion des Kranken vor allem die Beobachtung des Herzens in allen Durchleuchtungsrichtungen sowie sein Verhalten bei der Atmung und Pulsation. Das kindliche Herz ist wegen des Zwerchfellhochstandes und stärkerer Blutfüllung größer als beim Erwachsenen. Die Männerherzen nähern sich mehr dem Aortentyp, die Frauenherzen dagegen dem Mitral-

Digitized by Google

typ. Das Greisenherz wird charakterisiert durch stärkeres Hervortreten des Aortenbogens, Verlängerung der Herzbucht, Hypertrophie und Dilatation des linken Ventrikels. Die Lage des Herzens ergibt sich aus dem Thoraxbau und dem Zwerchfellstand, wodurch je nachdem das Quer- oder Steilherz entsteht. Die Atmung beeinflußt die Herzgröße in starkem Maße. Deshalb sollen die Teleaufnahmen der Vergleichsmöglichkeit wegen nur bei tiefster Inspiration gemacht werden. Die Pulsation hängt ab von Beschaffenheit des Herzmuskels, Tonus und Füllungsgrad, Störungen der Mechanik, besonders aber von der Beschaffenheit des vegetativen Nervensystems. So findet man bei Basedow den Erregungstyp, den Aktionstyp dagegen bei der Vagotonie und Hypertonie, schwache schleppende Kontraktion bei der Anämie. Den Tonus des Herzens, d. h. die Spannung des Herzmuskels in der Diastole, kann man aus dem mitralkonfigurierten schlaffen und andererseits aus dem rundlichen, straffen Herzen erkennen. Das kleine Herz, auch Tropfenherz genannt, ist eine konstitutionelle Eigentümlichkeit des Hochwuchses. Daraus entsteht im späteren Alter infolge Zunahme der Muskulatur das Kugelherz. Das Tropfenherz braucht keineswegs minderwertig zu sein. Sekundär kleine Herzen treten bei Anämie, Kachexie, schlechtem Ernährungszustand und Tuberkulose auf. Nach Infektionskrankheiten kommt es meist zum schlaffen, dilatierten Herzen, für das träge, wenig ausgiebige Kontraktionen kennzeichnend sind. Bei der genuinen Hypertonie kann der linke Ventrikel besonders stark hypertrophieren. Großes Gewicht ist dabei auf die Beobachtung der Herzkontraktionen zu legen, die eine beginnende Dekompensation verraten können. Auch Lungen und Aorta sind genau zu studieren. Die Aorta ist gestreckt, reicht bis zum Sternoclaviculargelenk und die Aorta descendens wird wie bei der Mesaortitis auf der linken Seite sichtbar. Von großer Bedeutung sind die Beziehungen des Herzens zum Zwerchfell. So können Herzbeschwerden hervorgerufen werden durch eine große Magenblase, durch einen hochstehenden gespannten Magen, allgemeine Adipositas, interperitoneale Fettmassen, perikardiale Fettauflagerungen sowie allgemeinen Zwerchfellhochstand infolge abdomineller Plethora oder Meteorismus. *Hans Kloiber* (Baden-Baden).

Müller jun., Hermann: Vorhofseptumdefekt ohne weitere Herzmißbildung. Ein Beitrag zu den gutartigen angeborenen Herzfehlern. Schweiz. med. Wochenschr. Jg. 57, Nr. 36, S. 862—866. 1927.

Verf. weist darauf hin, daß die gewöhnlichen offenen Foramina ovalia von den eigentlichen Vorhofseptumdefekten getrennt werden müssen. Das offene Foramen ovale ist und bleibt in der Regel symptomlos, während der Vorhofseptumdefekt klinische Erscheinungen auslöst. Zu den nicht sehr zahlreichen bisher beobachteten Fällen von Vorhofseptumdefekten fügt Verf. einen neuen hinzu, dessen klinisches Bild und Sektionsergebnis ausführlich beschrieben werden. Die zahlreichen differentialdiagnostischen Hinweise müssen im Original nachgelesen werden. Die Röntgenuntersuchung, der hierbei eine erhebliche Bedeutung zukommt, ergibt insbesondere eine Erweiterung des Herzens nach rechts und links, ein Vortreten des Pulmonalbogens und einen der schmalen Aorta entsprechend wenig ausgebildeten Aortenknopf. Verf. hält außerdem, gestützt auf seine anatomischen Studien, die „Holzschuhform" des Herzschattens, wie sie auch für Pulmonalstenosen typisch ist, für besonders charakteristisch. Ist dieser typische Röntgenbefund zu erheben, fehlen Cyanose und Herzgeräusche, so kann der Vorhofseptumdefekt mit großer Wahrscheinlichkeit während des Lebens richtig erkannt werden. Wenn hingegen eine Mitralstenose besteht, oder Herzgeräusche infolge Dekompensation auftreten, ist die Differentialdiagnose gegenüber erworbenen Mitralfehlern kaum möglich. Der Arbeit sind eine Durchleuchtungsskizze, sowie ein Lichtbild der Vorhofseptumlücke des Sektionspräparates beigegeben außerdem ein Literaturverzeichnis. *Kurtzahn* (Königsberg in Pr.).

Rouslacroix, A., et Antoine Raybaud: Recherches anatomo-radiologiques sur la constitution du bord inférieur du cœur après pneumopéritoine. (Anatomisch-radio-

Digitized by Google

logische Untersuchungen über die Form des unteren Herzrandes beim Pneumoperitonaeum.) Presse méd. Jg. **35**, Nr. 66, S. 1010—1012. 1927.

Es wird angenommen, daß der untere Herzrand vom rechten Ventrikel gebildet sei; die Grenze gegen den rechten Vorhof läge an der Überschneidungsstelle des rechten Diaphragma mit dem rechten Herzrand. Eine von diesem Punkte gegen die Herzspitze gezogene Linie gibt nach der Methode Vaquez-Bordet (schon früher im Prinzip von Rummo angegeben — Ref.) ein Maß für den rechten Ventrikel. Nicht in Übereinstimmung mit dem anatomischen Verhalten ist diese Linie länger als die für den linken Ventrikel angegebene, die von der linken Vorhofs-Ventrikelgrenze zur Herzspitze zieht.

Verff. legten ein „reduziertes" Pneumoperitoneum ($1^1/_2$ l.) an; CO_2 bewährte sich am besten. Das Herz steigt aufwärts und erscheint etwas abgeplattet; dies drückt sich objektiv darin aus, daß die mehr horizontalen Maßlinien zu-, die vertikalen abnehmen; diese Formveränderung wird durch Rotation des Herzens, aber auch durch Abplattung des rechten Vorhofes bedingt: Der erzielte intraperitoneale Druck liegt nämlich etwas über dem Vorhofsinnendruck. Wie aus dem Studium der Pulsation hervorgeht, liegt die Grenze Vorhof/Ventrikel zwischen rechtem und mittlerem Drittel des unteren Herzrandes. Der Grenzpunkt wird als I (Inférieur) bezeichnet.

Bestätigt wird dieser Befund durch röntgenologische Leichenuntersuchung (ein Bleidraht um das Herz durch die Spitze gelegt, ein zweiter längs des Vorhofs-Ventrikelgrenze-Bestimmung des unteren Schnittpunktes). Die Linie I bis zur Herzspitze ergibt so den Wert für den rechten Ventrikel; I bis zur Gefäß-rechten Vorhofsgrenze ein Maß für den rechten Vorhof; I bis zur linken Vorhofs-Ventrikelgrenze (am linken Herzrand) ist der wahre Basaldiameter. *Rösler* (Wien).

Podkaminsky, N. A.: Herz und Aorta im Röntgenbilde bei Lastträgern. (*18. Kongr. d. dtsch. Röntgen-Ges., Wiesbaden, Sitzg. v. 28.—30. IV. 1927.*) Fortschr. a. d. Geb. d. Röntgenstr. Bd. **36**, Kongreßh., S. 117—119. 1927.

Bei 100 russischen Lastträgern, die pro Tag eine sehr große Last, 14—17 t, auf ihren Schultern tragen, wurde mittels Teleaufnahmen Transversal- und Längsdurchmesser von Herz und Aorta ausgemessen und dann mit dem Gewicht, Größe, Alter, Lungendurchmesser, Blutdruck und Puls in Beziehung gesetzt. Das Ergebnis der Untersuchung war, daß der Transversaldurchmesser der Lastträgerherzen verkleinert erschien. Die Erklärung dafür wird gesucht im Kontraktionsrückstand des Herzmuskels, in der Verkleinerung des Restvolumens, in einer gewissen Pulsbeschleunigung und der daraus sich ergebenden Vergrößerung des Minutenvolumens. Die Form des Herzens ähnelte ganz auffällig dem Kinderherzen. An der Aorta wurden keine wesentlichen Veränderungen gefunden. *Hans Kloiber* (Baden-Baden).

Laqueur und Kimmerle: Bemerkungen zu dem Artikel des Herrn Dr. Joseph Erdélyi über „Die Bedeutung der Röntgenuntersuchung der Aorta in der klinischen Diagnostik" in Heft 5, Bd. 35 der Fortschritte auf dem Gebiete der Röntgenstrahlen. Fortschr. a. d. Geb. d. Röntgenstr. Bd. **36**, H. 2, S. 403—404. 1927.

Vgl. dies. Zentrlbl. **3**, 324. Das Vorspringen der Aorta ascendens ins rechte Lungenfeld verträgt sich nicht mit einer gesunden Aorta. Eine auf die Aorta ascendens beschränkte isolierte Erweiterung ist immer auf Lues verdächtig. Auch die Diskrepans zwischen Aortenbreite und einem verhältnismäßig kleinen Herzen ist für Syphilis charakteristisch. Ein wichtiges Frühsymptom stellt die isolierte, verstärkte Pulsation der Aorta ascendens dar. Diese primär verstärkte Pulsation kann nur am Orte der Erkrankung zustande kommen. Der Pulsationsablauf bei Aortensyphilis ist ein ganz anderer als bei Arteriosklerose, weil bei ersterer die Media und Adventitia, bei letzterer dagegen die Intima erkrankt ist. Die isolierte, vermehrte Pulsation der Aorta ascendens findet sich nur und ausschließlich bei der Aortitis luetica; bei Hypertoniker- und Basedowherzen fehlt die anatomische Grundlage dazu. Dieses Frühsymptom kann wieder verschwinden, wenn es zu Narbenbildung an der erkrankten Aorta kommt; damit wird aber sein Wert nicht beeinträchtigt. Daß Verff. dieses Symptom viel häufiger beobachtet haben als Erdélyi, hängt vielleicht damit zusammen, daß sie ambulantes Kranken-

Digitized by Google

material untersucht haben, während Erdélyi hauptsächlich Krankenhauspatienten zu Gesicht bekam, also Kranke, bei denen der Prozeß schon weiter vorgeschritten war.

Hans Kloiber (Baden-Baden).

Roesler: a) Isthmusstenose der Aorta. b) Cœur en sabot (Pulmonalstenose). (*Wien. Ges. f. Röntgenkunde, Sitzg. v. 3. V. 1927.*) Fortschr. a. d. Geb. d. Röntgenstr. Bd. **36**, H. 2, S. 424—425. 1927.

Ad a). Die Stenose oder Atresie liegt im allgemeinen typisch knapp hinter der Art. subcl. sin. Form, Länge, Sitz derselben, Verhalten des Aortenrohres prä- und poststenotisch bedingen mannigfache anatomische und dementsprechend röntgenologische Möglichkeiten. Der erste demonstrierte Fall (seither autoptisch verifiziert — Ref.) zeigt Fehlen des Aortenknopfes und im linken vorderen Schrägdurchmesser mangelnde Fortsetzung des Aortenarcus jenseits der Trachea. Da das Blut durch den Kollateralkreislauf seinen Weg nimmt ist nicht zwangsmäßig prästenotische Aortenerweiterung bzw. Hypertrophie und Dilatation des linken Ventrikels zu erwarten. — Ad b). Das Röntgenbild zeigt ein vorwiegend links verbreitertes, angedeutet aortisch konfig. Herz, das 2 Herzspitzen aufweist. Die obere gehört wie der anatomische Befund zeigt dem linken, die untere dem rechten Ventrikel an, der so am linken unteren Herzrandbogen randbildend erscheint. Diese besondere Herzform kommt nur bei kong. Vitien mit sehr großem rechten Ventrikel vor. Bedingend für die Entstehung dieser Herzform scheint der hohe Zwerchfellstand im Embryonalleben zu sein. Ist des Descensus thoracis im Gang oder beendet so findet sich bei Erkrankungen die das rechte Herz stark belasten zwar auch Randbildung des rechten Ventrikels linkerseits, aber derart, daß der rechte Ventrikelbogen oben, der linke unten liegt — die Rotation des Herzens erfolgt nicht um eine horizontale, sondern schräge Achse.

Autoreferat.

Rosselet, A., et I. Mahaim: Les signes radiologiques de l'hypertension aortique? (Radiologische Zeichen von Blutdruckerhöhung an der Aorta.) (*Serv. de radiol. et clin. méd., univ., Lausanne.*) Arch. d'électr. méd. Jg. **35**, Nr. 527, S. 232—235. 1927.

Die von Delherm und Chaperon 1925 im Journal de Radiologie angegebenen radiologischen Befunde bei Hochdruck werden an klinischem Material nachgeprüft. Keines dieser Zeichen: Verstärkte Pulsation in der Gegend des Abganges der rechten Pulmonalarterie, „Abrollen" der Aorta mit Verbreiterung des Gefäßstieles und Verlagerung des A. descendens-Schatten über die Vorhof-Ventrikelgrenze nach links, ist einigermaßen sicher. Die positiven Befunde gehen weder dem Grade des Hochdrucks parallel, noch kommen sie einzelnen Hochdruckformen zu. Die sog. Delherm-Chaperonschen Zeichen sind teilweise Symptome vermehrter systolisch-diastolischer Druckdifferenz, teilweise solche von Elastizitätsverlust der Aorta im Alter. Zufällig können sie sich auch bei Hypertonie finden. Die Bordetschen Zeichen sind anders zu beurteilen.

Goette (Heidelberg).

Moniz, Egas: Injections intracarotidiennes et substances injectables opaques aux rayons X. (Injektion in die Carotis und injizierbare, schattengebende Substanzen.) (*Inst. d'investig. scient. Rocha Cabral et clin. neurol., univ., Lisbonne.*) Presse méd. Jg. **35**, Nr. 63, S. 969—971. 1927.

In der Absicht, eine Methode zu finden, die Hirngefäße röntgenologisch darzustellen, untersuchte Verf. die Wirkung von Brom- und Jodsalzen auf den Körper. Der Carotisstich selbst ist verhältnismäßig unschädlich; manchmal finden sich kleine Nachblutungen oder vorübergehende Aneurysmabildung. Die Injektion in die Art. carotis interna kann beim Hund nur nach Freilegung, evtl. mit Unterbindung geschehen; nur selten gelingt beim Menschen der direkte Carotisstich. Für die Injektion kommt Lipoiodol wegen der Gefahr der Fettembolie nicht in Betracht. Die stark reizenden Jodsalze erschienen von vornherein gefährlicher als Bromsalze. Zur Schattengebung erwiesen sich 25—100 proz. Salzlösungen von SrBr, LiBr, NaBr, NH_4Br als geeignet. Am besten SrBr, dann der Reihe nach die Li-, Na-, NH_4-Lösung. Weniger gut ist Phenoltetrajodphthalein. Die toxische Wirkung besonders von SrBr ist gering; 3 pfündige Kaninchen vertragen bis 5 g Salz intravenös. Beim Menschen wurden bis 15 ccm einer 80 proz. Lösung injiziert (also 12 g Salz). Als einziges Symptom wurde bei langsamer Injektion ein Hitzegefühl im Kopf angegeben, bisweilen auch ein Schmerz dem Venenstrang entlang. Zugabe von Tutocain oder 10 proz. Glykoselösung beseitigen

Digitized by Google

den letzteren. KBr wurde wegen übler Herzerscheinungen nicht näher untersucht. 25proz. NaJ wird auch gut vertragen. An der Leiche gelang damit gute Darstellung der Hirngefäße. Die Injektion in die Carotis mit diesen Substanzen wurde beim Hund versucht; trotz leichtem Ätherrausch gab er für kurze Zeit starke Schmerzäußerungen zu erkennen. Durch Morphin konnte beim Mensch dieser Schmerz vermieden werden. Auf eine weitere Arbeit mit diagnostisch wichtigen, praktischen Resultaten wird verwiesen. *Goette* (Heidelberg).

Atmungsorgane (einschl. Nasennebenhöhlen, Hilusdrüsen, Zwerchfell).

Proetz, Arthur W.: Further data on the displacement method in sinuses. (Weitere Mitteilungen über die Füllungsmethode bei Nasennebenhöhlen.) (*Dep. of otolaryngol., Washington univ. school of med., St. Louis.*) Ann. of otol., rhinol. a. laryngol. Bd. **36**, Nr. 2, S. 297—323. 1927.

Verf. verdrängt aus therapeutischen und diagnostischen Gründen den normalen oder pathologischen Inhalt der Nasennebenhöhlen durch Lösungen, die je nach dem Zweck der Füllung verschiedene Zusammensetzungen besitzen. Was die Technik anbetrifft, so wird der Kopf des Patienten bei der Füllung der hinteren Nebenhöhlen, Keilbeinhöhle und hintere Siebbeinzellen, so stark als möglich nach hinten gebeugt, während die Füllung der vorderen Nebenhöhlen so geschieht, daß Kinn und Nasenspitze aufliegen. Man läßt den Patienten „K" sagen, saugt mit einer Saugpumpe durch das eine Nasenloch die Luft aus den Nebenhöhlen und füllt mit einer Druckspritze durch das andere Nasenloch die Flüssigkeit in die Nase, die sich dann in die betreffenden Nebenhöhlen ergießt. Als therapeutische Mittel werden Lösungen von Kochsalz, Karbolsäure und Jod benutzt, als Kontrastmittel kommen bei Röntgenaufnahmen in der Hauptsache Jodipin, Lipiodol und Lipoidin in Betracht.
Huenges (Krefeld).

Lobell, A.: The injection of iodized oil into the sinuses, with special reference to the technique in the sphenoidal sinuses. (Die Einspritzung von Jodöl in die Nasennebenhöhlen mit besonderer Berücksichtigung der Technik bei den Keilbeinhöhlen.) Laryngoscope Bd. **37**, Nr. 7, S. 473—485. 1927.

Jodöl wird von der Schleimhaut der Nasennebenhöhlen gut vertragen. Die Einfüllung des Jodöls in die Nebenhöhlen soll durch den Nasenarzt und nicht durch den Röntgenologen erfolgen. Die Kontrastaufnahmen mit Jodöl gestatten wie kaum eine andere Methode die Feststellung anatomischer Variationen und besitzen in diagnostischer Hinsicht eine große Bedeutung. Es ist sogar nicht unwahrscheinlich, daß ihnen auch therapeutisch ein gewisser Wert zukommt. Die Arbeit wird durch 15 Abbildungen erläutert. *Leicher* (Frankfurt a. M.).

Mayer, E. G.: Zur Röntgenuntersuchung der Nasennebenhöhlen. (*Wien. Ges. f. Röntgenkunde, Sitzg. v. 3. V. 1927.*) Fortschr. a. d. Geb. d. Röntgenstr. Bd. **36**, H. 2, S. 425—426. 1927.

Zur Untersuchung sämtlicher Nasennebenhöhlen sind wenigstens 3 Aufnahmen erforderlich: 1. die postero-anteriore Aufnahme des Gesichtsschädels zur Darstellung des Siebbeins; 2. die postero-anteriore kranial exzentrische Aufnahme für die Stirnhöhlen, Kieferhöhlen und das vordere Siebbein und 3. die axiale Aufnahme der Keilbeinhöhle. In besonderen Fällen sind noch weitere Aufnahmen in anderer Richtung erforderlich. Der Kontrastfüllung der Nebenhöhlen wird im allgemeinen nur geringer Wert beigemessen.

In der Aussprache wird hervorgehoben, daß bei der großen und stets wachsenden Anzahl typischer Aufnahmen der Schädelbasis und des Gesichtsschädels eine einheitliche Nomenklatur dringend erwünscht wäre, ebenso eine Einigung bezüglich der im Einzelfalle nötigen Einstellungen. *Leicher* (Frankfurt a. M.).

Halphen et Morel-Kahn: De l'introduction de lipiodol dans les sinus maxillaires en vue de l'examen radiographique. (Lipiodolfüllung der Oberkieferhöhlen im Röntt-

Digitized by Google

genbild.) (*Soc. de laryngol. des hôp. de Paris, 12. I. 1927.*) Ann. des maladies de l'oreille, du larynx, du nez et du pharynx Bd. **46**, Nr. 6, S. 615—617. 1927.
Vgl. dies. Zentrlbl. **3**, 751.

Lorey: Über die Kontrastfüllung der Bronchien mit Lipiodol und Jodipin (*18. Kongr. d. dtsch. Röntgen-Ges., Wiesbaden, Sitzg. v. 28.—30. IV. 1927.*) Fortschr. a. d. Geb. d. Röntgenstr. Bd. **36**, Kongreßh., S. 29—33 u. 39. 1927.

Lorey schildert nach einem Überblick über die Geschichte der Bronchographie eine Methode, die es gestatten soll, das Kontrastmittel unter Kontrolle des Röntgenschirms nur in die Partie zu bringen, wohin man es haben will. Er weist dabei ausdrücklich auf eine gute Anästhesie der gesamten Luftwege hin. Die Hauptindikation für die Bronchialfüllung sind Bronchiektasen, die sich röntgenologisch ohne Kontrastfüllung dem Nachweis entziehen, die aber nach Jodipineinguß eine fast lehrbuchmäßige Darstellung der Bronchien mit ihren pathologischen Veränderungen gestatten. Zur Darstellung von Tuberkulosekavernen, Abscessen und Gangränhöhlen hat sich die Methode nicht bewährt, dagegen sollen sich Stenosen der Bronchialäste durch Drüsen oder andere Tumoren gut unterscheiden lassen. Das Verfahren wurde an 200 Fällen erprobt und soll auffallend gut vertragen werden. Bei einwandfreier Technik soll es ohne unangenehme Zwischenfälle verlaufen. Das Eindringen des Jodipins in die einzelnen Lungenpartien geschieht dabei nicht allein nach den Gesetzen der Schwerkraft, sondern der Verf. nimmt eine der Magenperistaltik analoge Eigenbewegung der Bronchien an, die sich vor dem Leuchtschirm nachweisen lassen und für die die Tatsache spreche, daß an den Stellen, wo keine Bronchialmuskulatur vorhanden sei, (Alveolen) oder wo sie zerstört sei (Bronchiektasen) das Jodipin liegen bleibe. *Nölke* (Köln).

Milani, Alessandro: Su di un raro reperto di bronchiectasie. (Über einen seltenen Fall von Bronchiektasie.) (*Istit. Carlo Forlanini e istit. di patol. e clin. d. malatt. polmonari, univ., Pavia.*) Boll. d. soc. med.-chir. Pavia Jg. **1**, H. 6, S. 1389—1396. 1926.

Nach kurzer Erörterung der gegen früher wesentlich veränderten genetischen Auffassung der Bronchektasien berichtet Milani über einen interessanten Fall von angeborenen generalisierten Bronchektasien der rechten Lunge bei einem 9jährigen Jungen. Mit dem 6. Lebensjahr zeigten sich, ohne daß eine akute Erkrankung der Luftwege vorausgegangen war, Husten, zunehmender Auswurf und weiterhin periodische, rasch wieder vorübergehende Temperaturattacken. Trommelschlägerfinger wollten die Eltern schon seit dem ersten Lebensjahr des Kindes beobachtet haben. Bei der Aufnahme in die Klinik bestand Fieber bis 38 rektal, 70 bis 90 ccm Sputum täglich mit spärlichen Diettrichschen Pfröpfen, weder mikroskopisch noch tierexperimentell Tuberkelbacillen, Wassermann negativ. Die Röntgenplatte zeigte die ganze rechte Lunge durchsetzt von wabenförmiger Zeichnung, am dichtesten in der Hilusgegend. Ein Pneumothorax (nicht ganz vollständig), der allmählich bis zu positiven Drucken + 14—16 gebracht wurde, brachte rasch Entfieberung, Schwinden des Auswurfs und in der Folge steigende Allgemeinerholung. Die Platte zeigte in der durch mehrfache feine Adhäsionen leicht ausgespannt erhaltenen Lunge die Bronchektasien deutlicher als vorher. Das legt M. die Frage nahe, ob es sich nicht empfiehlt, statt der immerhin nicht ganz gleichgültigen intratrachealen Jodölinjektion zur Sicherstellung der Diagnose einen Pneumothorax anzulegen, der dann sofort therapeutisch weitergeführt werden kann. *Brühl* (Schönbach). °°

Faltitschek, Fritz: Stenose des linken Hauptbronchus wahrscheinlich infolge Carcinoms; linksseitige exsudative Pleuritis, Thrombose der linken Axillarvene. (*Ges. f. inn. Med. u. Kinderheilk., interne Sekt., Wien, Sitzg. v. 23. VI. 1927.*) Wien. med. Wochenschr. Jg. **77**, Nr. 32, S. 1064. 1927.

Bei der Autopsie eines Falles, der klinisch Zeichen einer Bronchostenose, Pleuritis und Stauung der linken Axillarvene, röntgenologisch abgesehen von den Erscheinungen einer basalen Pleuritis nur verminderten Luftgehalt der Lunge zeigte, deckte die Autopsie als Ursache für die Bronchostenose, die klinisch in einem Ca. bronchii vermutet wurde, mediastinale Pleura und Perikardschwarten, sowie vergrößerte anthrakotische Peribronchialdrüsen auf. Das Exsudat war ein Hydrothorax entstanden durch Kompression einer Vena hemiazygos axcessoria, die ebenfalls im Bereiche der Schwielen lag. *Presser* (Wien).

Dietlen, Hans: Die Bedeutung der Röntgenuntersuchung der Lungen und des Mediastinums für die innere Medizin. (*18. Kongr. d. dtsch. Röntgen-Ges., Wiesbaden,*

Digitized by Google

Sitzg. v. 28.—30. IV. 1927). Fortschr. a. d. Geb. d. Röntgenstr. Bd. **36**, Kongreßh., S. 10—21 u. 39. 1927.

Ein von der hohen Warte des guten Röntgenologen und Klinikers gesehenes Übersichtsbild, dessen Leitsatz ist: Eine Untersuchung ohne Anwendung der Röntgenstrahlen ist bei der Mehrzahl der Krankheiten von Lunge und Mediastinum unvollständig. Andererseits ist vor der Nur-Röntgenologie zu warnen: wenige Bilder sind pathognomonisch! Wichtig ist zur Vermeidung von Fehlern in erster Linie die Kenntnis des normalen Bildes und der Grenzen der Technik. Es gibt klinisch sichere, auch tuberkulöse, Lungen-Bronchienerkrankungen mit völlig negativem Röntgenbefund, Prozesse, die verdeckt oder weggeleuchtet werden. Häufiger finden sich auf Schirm oder Platte Veränderungen, die anders nicht gefunden wurden oder zu finden waren. Auf alle Einzelheiten kann im Referat nicht eingegangen werden. Bemerkenswert sind die Ausführungen über die Bilder der Lungengefäßveränderungen und der Bronchiektasen; Hier rät Dietlen nur dann zur Bronchographie, wenn bei röntgennegativen Fällen ein chirurgischer Eingriff angezeigt ist. Ausführlich besprochen wird Pneumonokoniose in ihrer Beziehung zur Tuberkulose und Krebs. Bei der Pneumonie interessiert besonders das Bild des Beginnes und des Ausgangs: Lösung oder chronische Verdichtung. Lungentumor und Lues werden besprochen: von letzterer weiß man doch recht wenig Sicheres. Zum Schluß wird auf Erguß, Schwarte und Mediastinum eingegangen. So weist der Vortrag auf unsere reichen Kenntnisse und die zahlreichen Lücken hin und fordert uns auf, auf dem Boden von Klinik und pathologischer Anatomie weiterzuarbeiten. *Goette* (Heidelberg).

Dioclès: Remarques concernant la technique de la stéréoradiographie pulmonaire. (Bemerkungen zur Technik der stereoskopischen Lungenaufnahmen.) (*Sect. d'études scient. de l'œuvre de la tubercul., Paris, 8. I. 1927.*) Rev. de la tubercul. Bd. 8, Nr. 3, S. 409—413. 1927.

Verf. empfiehlt eine von ihm ausgearbeitete Methode der stereoskopischen Fernaufnahmen, die in viel höherem Maße als andere Röntgenaufnahmen es ermöglicht, die einzelnen krankhaften Veränderungen der Lunge richtig zu deuten und zu differenzieren. Die stereoskopischen Lungenaufnahmen eröffnen neue Aussichten für die frühzeitige Diagnose und für die richtige Behandlung der Lungentuberkulose. *L. Rickmann* (Ziegenhals O.S.).

Melville, Stanley, J. E. A. Lynham, R. A. Young, John Guy, Maurice R. J. Hayes, James Crocket, H. Martin Berry, W. Crichton Fothergill, W. H. Dickinson, R. R. Trail and H. E. Watson: The value of X rays in the diagnosis and management of cases of intrathoracic tuberculosis. (Der Wert der Röntgenstrahlen in der Diagnose und Behandlung der intrathorakalen Tuberkulose.) Brit. journ. of tubercul. Bd. **21**, Nr. 2, S. 63—74. 1927.

Zusammenstellung der Ansichten bekannter englischer Röntgenologen und Kliniker. (Stanley Melville, Lynham, Young, John Guy, Maurice R. I. Hayes, James Crocket, Martin Berry, Chrichton Fothergill, Dickinson, Trail, Watson) über den Wert der Röntgenstrahlen in der Diagnose und als Kontrolle in der Behandlung der Lungentuberkulose. Die Autoren sprechen sich alle dafür aus, daß die Röntgenuntersuchung nur im Verein mit der klinischen Untersuchung angewandt werden soll. Im speziellen interessieren folgende Ansichten. Stanley Melville: Eine gut ausgeführte Röntgenuntersuchung ist von größtem Wert, da sie schon in einem Stadium, wo noch keine physikalischen Zeichen vorhanden sind, Infiltrationen zeigen kann. Eine Serie von Röntgenaufnahmen innerhalb 6 Monaten, die dauernd ein negatives Resultat ergibt, schließt ein tuberkulöses Leiden aus. Joung: Der Wert der Röntgenstrahlen bei der Diagnose der Lungentuberkulose ist begrenzt. Es darf nicht vergessen werden, daß der erste Anfang der Tuberkulose katarrhalisch sein kann ohne genügend große Reaktion, um einen Schatten zu machen. Auch die Aktivität einer Tuberkulose hängt von den klinischen Zeichen ab. James Crocket: Das erste röntgenologische Zeichen einer beginnenden Tuberkulose sind nicht Fleckchen oder Schatten, sondern eine verminderte Transparenz durch die begleitende Kongestion.

Digitized by Google

Diese ist manchmal auf einer Platte oder auf einem Film nicht zu erkennen. Nur sorgfältige Röntgendurchleuchtung entdeckt sie. Crichton Fothergill und Trail betonen den Wert der Röntgenkontrolle bei der Durchführung der Pneumothoraxtherapie. *Kremer* (Sommerfeld).₀

Soper, Willard B., Homer L. Sampson and Charles H. Haskins: Aspiration tuberculosis in rabbits. An X-ray study of the development of the tuberculosis of primary infection and that of superinfection. (Röntgenstudie des Verlaufs der Tuberkulose bei Erstinfektion und bei Superinfektion.) (*Saranac laborat. f. the study of tubercul., Saranac Lake, New York.*) Americ. review of tubercul. Bd. **15**, Nr. 1, S. 88—110. 1927.

Sowohl bei unvorbereiteten wie mit subcutaner Injektion mit Typus humanus sensibilisierten Kaninchen gelingt es durch Instillation einer Tuberkelbacillensuspension vom Typus bovinus in die Nase eine tuberkulöse Infektion der Lunge zu erzeugen. Die Erstansiedlung ist dabei weitgehend von der Lage des am besten narkotisierten Tieres abhängig, da die Suspension der Schwere nach herabsinkt. Der Verlauf dieser Lungentuberkulose kann röntgenologisch gut verfolgt werden. Es tritt zunächst ein pneumonischer Prozeß auf, der bei den sensibilisierten Tieren größere Ausdehnung erreicht; der Grad der Ausdehnung ist außerdem von der Menge der instillierten Bacillen abhängig. Diese Infiltration kann sich zurückbilden; das geschieht konstanter und schneller bei sensibilisierten Tieren. Es kommt dabei aber häufig auch zur Einschmelzung mit Kavernenbildung; dies tritt häufiger bei normalen als bei sensibilisierten Tieren ein. *Kremer* (Sommerfeld).₀

Dorp, D. van, und Beucker Andreae: Verkalkte Primärkomplexe bei chirurgischer Tuberkulose. (*Zeehosp., Katwijk a/Zee.*) Nederlandsch maandschr. v. geneesk. Jg. **14**, Nr. 1, S. 22—27. 1927. (Holländisch.)

Verf. berichtet über das Vorkommen von Primärkomplexen in der Lunge bei kranken Kindern mit extrapulmonaler, sog. chirurgischer Tuberkulose. Er vergleicht mit Kindern, die leichte, aktive Lungenprozesse haben, und kommt zum Ergebnis, daß bei 124 Fällen chirurgischer Tuberkulose 65 mal (51%) verkalkte Primärherde in der Lunge sich fanden, bei 268 lungenkranken Kindern nur 35 mal (13%). Es ist sehr wohl möglich, daß durch eine extrapulmonale sekundäre Tuberkulose die Widerstandsfähigkeit des Organismus schneller steigt als bei einer intrapulmonalen, und daß dadurch eine raschere Verkalkung des Primärkomplexes eintritt. Es ist keineswegs der Fall, daß bei Kindern mit chirurgischer Tuberkulose die Bilder längere Zeit nach der ersten Infektion gemacht worden sind als bei den Kindern mit intrapulmonalen Herden. Im Gegenteil, die chirurgischen Fälle kommen schneller in ärztliche Behandlung. Verf. empfiehlt dringend, bei allen Kindern mit extrapulmonaler Tuberkulose auch die Lungen genau zu untersuchen, um festzustellen, ob hier nicht völlig abgelaufene tuberkulöse Herde vorhanden sind. Das hat auf die Therapie (Reizbehandlung! einschließlich Sonnenkuren) großen Einfluß. Eine Reihe von Röntgenbildern veranschaulicht das Gesagte. *Schröder* (Schömberg).₀

Unverricht: Zur Klinik der infraclaicvulären Infiltrationen. (*III. med. Univ.-Klin., Berlin.*) Klin. Wochenschr. Jg. **6**, Nr. 31, S. 1468—1472. 1927.

Die Kenntnisse über die Genese der infraclaviculären Infiltrate ist bisher noch sehr unklar. Verf. berichtet über 2 derartige Fälle, die schon vor Beginn der eigentlichen Erkrankung genau untersucht worden waren und zwar waren keine Krankheitszeichen, röntgenologisch nur Residuen einer früheren Infektion (Kalkherde) gefunden worden. Während nun die Lungenerkrankung mit uncharakteristischen Erscheinungen, aber ohne größere Störungen des Allgemeinbefindens erfolgte, vermochte die Röntgenuntersuchung den pathologischen Befund aufzudecken. In einem Fall wird eine von außen kommende Reinfektion angenommen, während im zweiten Fall ein Leichentuberkel als auslösender Faktor für die spätere Lungenerkrankung problematisch erscheint. In ihrer Stellung zu dem Formenkreis der Lungentuberkulose sind die Fälle, die sich aus Assmannschen Herden entwickelt haben, der Sekundär-

Digitized by Google

periode nahestehend. Bei 2 weiteren Fällen, die beschrieben werden, ist die Infektionsquelle nicht nachweisbar. In allen Fällen tritt der Gegensatz zu dem geringen klinischen Befund und den subjektiven Beschwerden einerseits und dem großen Röntgenbefund andererseits in Erscheinung. Neben der Zweiteilung produktiv-exsudativ ist eine weitere Differenzierung der exsudativen Form notwendig. Das Röntgenbild vermag nicht immer zu entscheiden, ob es sich um eine Infiltrierung oder eine pneumonische Affektion handelt. Die Lokalisation dieser Verschattungen unterhalb der Clavicula ist bisher noch unklar. *L. Rickmann* (Ziegenhals O./S.).

Curschmann, W.: „Was liegt den Ringschatten im Lungenröntgenbild zugrunde?" Eine differentialdiagnostische Betrachtung. (*Städt. Tuberkul.-Krankenh., Heidehaus, Hannover.*) Beitr. z. Klin. d. Tuberkul. Bd. **66**, H. 5, S. 507—544. 1927.

Der Verf. sucht nachzuweisen, daß fast alle Ringschatten durch Kavernen hervorgerufen werden. Neben Größe, Form und Aussehen wird die Veränderlichkeit der Ringschatten besprochen. Differentialdiagnostisch kommen in der Thoraxwand gelegene Substrate, pleural bedingte Ringschatten, weiter Spontanpneumothorax und innerhalb der Lunge gelegene Gebilde in Betracht. Durch geeignete Röntgentechnik kann der Sitz des Ringschattens in den Lungen bestimmt und seine Kavernennatur festgestellt werden. Die Beschreibung von 20 Fällen nebst 31 Röntgenabbildungen werden der Arbeit als Beispiele angefügt. *F. Leeser* (Berlin).

Pagel, W.: Über parafokale Hohlräume bei Lungentuberkulose. (*Pathol. Inst., Univ. Tübingen.*) Beitr. z. Klin. d. Tuberkul. Bd. **66**, H. 5, S. 545—549. 1927.

Neben den steckengebliebenen tuberkulösen Konglomeratherden der Lunge, besonders Primäraffekten und Puhlschen Herden, kommen noch Hohlraumbildungen vor, die parafokal genannt werden. Es handelt sich um einfache Emphysemblasen oder bei herdförmiger Ausprägung nach Loeschke um ein Emphysema bronchiolektaticum. Die tuberkulösen Herde können in die parafokalen Hohlräume hinein exarcerbieren. Ähnliche Bilder finden sich in den primären Kavernen, die jedoch von den parafokalen Hohlräumen zu trennen sind. Außerdem können tuberkulöse Veränderungen in parafokalen Hohlräumen auf unvollständigem Ausstoßen von totem Material des einen Partners eines tuberkulösen Doppelherdes, des sog. Zwillingsherdes, beruhen.

F. Leeser (Berlin).

Rist, E., et F. Hirschberg: Déviations de la trachée et de l'œsophage consécutives à des pneumothorax artificiels curateurs. (Verziehung von Luft- und Speiseröhre als Folge des künstlichen Pneumothorax.) Bull. et mém. de la soc. méd. des hôp. de Paris Jg. **43**, Nr. 5, S. 154—159. 1927.

Nach dem Eingehen des künstlichen Pneumothorax bei geheilten Oberlappenerkrankungen entsteht eine Cirrhose, die zur Verziehung von Luft- und Speiseröhre führt. Diese macht keine funktionellen Beschwerden. Verf. haben 3 solche Kranke beobachtet. Bei der klinischen Untersuchung kann dieser inaktive Zustand eine aktive kavernöse Erkrankung vortäuschen. Für seine Erkennung ist die Röntgendurchleuchtung wichtig. Die Asymmetrie beschränkt sich auf die inneren Organe, während die äußere Form des Brustkorbs symmetrisch bleibt. Diese Verhältnisse sind also umgekehrt wie meist nach Verwachsungen bei exsudativer Pleuritis. *Grass* (Bremen).

McFarland, William: Silicosis and tuberculosis as seen in the granite workers in Barre, Vt. (Silicosis und Tuberkulose bei den Granitarbeitern in Barre.) Journ. of industr. hyg. Bd. **9**, Nr. 8, S. 315—330. 1927.

Der Staat Vermont hat eine große Granitindustrie, deren Schicksal von dem ihrer Arbeiter abhängig ist. Bedauerlicherweise werden die Pneumokoniosen in den medizinischen Lehrbüchern nur oberflächlich abgetan. Verf. gibt einen kurzen Literaturüberblick (Lanza, Landis, Gardner, Britton, Collis, Kettle). Die Ätiologie des Leidens ist in der langdauernden Einatmung von kieselsäurehaltigem Staub zu suchen. Bei der Diagnose der Silicosis ist eine genaue Anamnese hinsichtlich der Art und Dauer der Beschäftigung, früherer Erkrankungen besonders seitens der Atmungs-

Digitized by Google

organe und etwaiger Dyspnöe, Husten und Brustschmerzen wichtig. Klinisch fallen Einschränkung der Thoraxexpansion, Überwiegen der abdominalen Atmung und Betätigung der respiratorischen Hilfsmuskulatur auf. Klopfschall, Atmungsgeräusch und Stimmfremitus sind vermindert, der Blutdruck niedrig. Das Röntgenbild gibt die wichtigste Stütze der Diagnose und zeigt eine Fibrose beider Lungenfelder. Pathologisch-anatomisch wird das Bild von einer massiven Fibrose der Lungen und von pleuralen Adhäsionen beherrscht. Unter den Komplikationen ist die chronische Bronchitis nicht sehr häufig, um so mehr aber die Tuberkulose, die in jedem Stadium der Erkrankung auftreten kann, gewöhnlich aber erst nach dem 45. Lebensjahre beginnt. Nach Lanza sterben keine Fälle von Silicosis, ohne eine Tuberkuloseinfektion darzubieten. Mit Beginn der Tuberkulose verschlimmert sich das Krankheitsbild rapide. Einschmelzung von Gewebe, Toxämie, Verstärkung der Beschwerden, Fieber, Nachtschweiß, Blutungen, Verfall an Gewicht und Kräften treten auf. Der physikalische und röntgenologische Befund ist durch den der Silicosis überlagert. 3 Fälle unkomplizierter Silicosis und 5 Fälle von Silicosis mit Tuberkulose werden mit Röntgenbildern kurz geschildert. Von diesen 8 Fällen waren die 3 unkomplizierten 34—42 Jahre alt und 14—23 Jahre dem Staub ausgesetzt, die 5 komplizierten 50—63 Jahre alt und 34—50 Jahre dem Staub exponiert. Die Prognose des Leidens bei Komplikation ist schlecht, der Verlauf rapide. Die Familien der Granitarbeiter sind weniger als die der Allgemeinbevölkerung mit Tuberkulose behaftet; dies hat seinen Grund einmal in der günstigen sozialen Lage der Granitarbeiter und dann in dem Umstand, daß diese gewöhnlich erst nach dem 45. Lebensjahre ihre Tuberkulose acquirieren, also zu einer Zeit, in der die Kinder schon groß geworden sind. Der Silicosis muß durch Einbau besserer Exhauster- und Ventilatorenanlagen vorgebeugt werden. *Steffens* (Berlin).

Joachim, Henry, and Leo Loewe: Atypical acute myeloid leukemia with unusual pulmonary manifestations. Case report with necropsy findings. (Atypische akute Leukämie mit ungewöhnlichen Lungenerscheinungen.) (*Dep. of med. a. pathol., Beth Moses hosp., Brooklyn.*) Americ. journ. of the med. sciences Bd. **174**, Nr. 2, S. 215—225. 1927.

Eine 38jährige Frau erkrankte mit Husten, profusen Schweißen, starker Gewichtsabnahme usw. Klinische und röntgenologische Untersuchung ergaben eine Infiltration der rechten Lunge in der Gegend des Hilus und des Unterfeldes. Keine Tuberkelbacillen im Auswurf, WaR. im Blut negativ. Der Zustand verschlechterte sich langsam: dauernder Husten, Fieber, Kräfteverfall. Bei der nunmehr eingeleiteten klinischen Beobachtung standen während des ganzen Verlaufs der Krankheit die Lungenerscheinungen im Vordergrund. Die beschriebene Infiltration griff auf die rechte Spitze über und später auch auf die linke Lunge. Klinisch bestand eine Dämpfung mit Rasselgeräuschen und bronchovesiculären Atmen, vorübergehend waren auch Reibegeräusche zu hören. Die Temperatur stieg an, der Auswurf wurde blutig (Dyspnöe). Gleichzeitig entstanden Ulcerationen am Kehlkopf. Neben diesen Lungenerscheinungen bestand ein Milztumor und eine Vergrößerung der peripheren Lymphdrüsen. Die Haut war übersät mit kleinen hirsekorngroßen Knötchen, ihre Farbe war blaß mit leicht bräunlichem Schimmer. Aus dem weiteren klinischen Befund sollen hier nur noch die cerebralen Störungen erwähnt werden: Krämpfe und Sehstörungen. Das Blutbild zeigte abgesehen von einer hyperchromen Anämie und dem Auftreten pathologischer Erythrocytenformen hinsichtlich des weißen Blutbildes anfangs eine Leukopenie, später stiegen die Zahlen auf 20000 und 27000, um gegen Ende der Krankheit wieder auf 8800 abzusinken. Die Zellformen werden unten näher besprochen. Die Frau erlag der Krankheit. Die Obduktion zeigte große unregelmäßige Herde in den Lungen mit festem, mehr bindegewebigem Kern, während die Randpartien weicher anzufühlen waren. Histologisch waren die Capillaren mit Thromben myeloischer Zellen angefüllt und verstopft. Diese hatten Lunge und Pleura gleichsam infarciert und so zu einer Bindegewebsentwicklung Anlaß gegeben. Im Herzen lagen diese Zellen so dicht, daß sie die einzelnen Muskelfasern vollkommen voneinander trennten. Alle übrigen Organe einschließlich Haut waren in ähnlicher Weise myeloisch infiltriert und infarciert, zum Teil mit Atrophie des Grundgewebes. In den Nieren und den Knochen fiel außerdem eine starke Myelopoese auf. Die Arbeit, der gute Illustrationen beigegeben sind, schließt mit einer Besprechung der anfangs schwierigen Differentialdiagnose, erklärt dann zusammenfassend die klinischen Symptome aus dem Befallensein der verschiedenen Drüsen und Organe und geht zum Schluß ein auf das auffallende färberische Verhalten der myeloischen Zellen: diese zeigten nämlich keine Oxydasereaktion, wie dies in der Literatur bei rapider Myelopoese von ganz jungen unreifen myeloischen Zellen bekannt ist. *Behrens* (Göttingen).

Digitized by Google

Goette, K.: Röntgenbefunde bei atypischen Pneumonien. (*18. Kongr. d. dtsch. Röntgen-Ges., Wiesbaden, Sitzg. v. 28.—30. IV. 1927.*) Fortschr. a. d. Geb. d. Röntgenstr. Bd. 36, Kongreßh., S. 37—39. 1927.

Bilder von klinisch symptomlos verlaufenden Bronchopneumonien, die ausgedehnte, rasch wechselnde Lungeninfiltrationen zeigen. Frühzeitig unternommene Röntgenuntersuchungen bei „akuten Infekten" sind zur Erkennung notwendig.

Goette (Heidelberg).

Bergamini, Herbert, and Lorrin A. Shepard: Bilateral atelectasis (massive collapse) of lung. (Doppelseitige Lungenatelektase [massiver Kollaps].) (*II. surg. [Cornell] div., Bellevue hosp., New York.*) Ann. of surg. Bd. 86, Nr. 1, S. 35—40. 1927.

Der massive Lungenkollaps ist klinisch und röntgenologisch sichergestellt, wie ein Überblick über das einschlägige Schrifttum zeigt. Sein Auftreten als plötzliche akute und tragische Komplikation während der Operation ist bisher nicht berichtet worden. Verff. haben Gelegenheit gehabt, 2 Fälle der Art klinisch und pathologisch-anatomisch zu untersuchen. Die von ihnen erhobenen pathologisch-histologischen Befunde sind geeignet, auf die bisher nicht geklärte Frage der Ätiologie dieser nicht allzu seltenen Operationskomplikation einiges Licht zu werfen. Der Tod trat in beiden Fällen gegen Ende der Operation bzw. im unmittelbaren Anschluß an sie durch Atemstillstand ein, der trotz aller in Anwendung gebrachten Mittel nicht zu beheben war. Schon der makroskopische Obduktionsbefund, ausgedehnte Atelektase beider Lungen, ließ den tödlichen Ausgang der sonst meist ausgesprochen gutartigen Komplikation in diesen beiden Fällen leicht verständlich erscheinen. Ihr rapides Einsetzen gestattete, bei ihnen von den zahlreichen Theorien ihrer Ätiologie von vornherein diejenige der Bronchusverstopfung mit nachfolgender Atelektase durch Absorption der Alveolarluft auszuschließen. In der Tat fanden sich auch bei der histologischen Untersuchung keinerlei Anzeichen für Bronchusverstopfung. Weder waren gröbere Partikel in den Bronchien, noch war eine schleimigeitrige Absonderung in ihren Verzweigungen nachzuweisen, auf die Elliot, Dingley und Churchill als ätiologisch wichtigen Faktor mit soviel Nachdruck hingewiesen haben. Als charakteristischste histologische Veränderung fand sich in den betroffenen Lungenpartien eine pralle Füllung der erweiterten Capillaren, kleinen Arterien und Venen, die in manchen Bezirken geradezu den Eindruck eines Angioms hervorriefen. Das gesamte befallene Lungengewebe zeigte ein histologisches Bild, daß es schwierig war, die Lungenstruktur noch zu erkennen. Vielmehr machten die Präparate den Eindruck, als stammten sie von einem soliden Organ. Die Lungenalveolen völlig atelektatisch, ihre Epithelien, fest aufeinandergepackt, haben völlig ihre normale Alveolenanordnung verloren. Die Einzelzellen geschwollen, einige von ihnen ausgesprochen hydropisch, die Zellgrenzen ziemlich unbestimmt. Auch die Bronchiolen zum größten Teil kollabiert, viele von ihnen als kreisförmige Klumpen von Kuboidzellen in Erscheinung tretend. Das ganze histologische Bild legt den Gedanken an eine vasomotorische Störung nahe. Die geschwollene hydropische Beschaffenheit der Alveolar- und Bronchiolenepithelien erweckt den Eindruck eines interstitiellen Ödems Die Frage drängt sich naturgemäß auf, ob nicht der ganze Zustand dem angioneurotischen Ödem identisch oder doch nahe verwandt ist. Verff. hoffen daß ihre Mitteilung andere Autoren veranlaßt, über ähnliche Fälle eingehend zu berichten. Sie empfehlen, bei Todesfällen unklarer Ätiologie während oder nach einer Operation Thoraxröntgenaufnahmen der Leiche zu machen, wenn die Sektion abgelehnt worden ist, um festzustellen, ob es sich um eine massive Atelektase handelt oder nicht.

44jährige ♀: supravaginale Hysterektomie wegen Fibromyomatose. Gleichzeitig Appendektomie. Während des Knüpfens der letzten Nähte des Bauchwandverschlusses plötzlicher Atemstillstand, der allen Wiederbelebungsversuchen trotzt. — 69jähriger ♂: Probelaparotomie wegen großen Milztumors, der sich als fest verwachsen erweist. Kollaps während des Zunähens, der sich unter Transfusion bessert. Plötzlicher Atemstillstand. Trotz aller Wiederbelebungs-

Digitized by Google

versuche Tod eine Stunde nach beendeter Operation. Die Obduktion ergibt in beiden Fällen umfangreiche doppelseitige Lungenatelektase ohne sonst erkennbare Ursache des plötzlichen Todes. *Graf* (Landeshut i. Schl.).

Price, G. Basil: On the diagnosis of certain chest conditions, with special reference to intrathoracic tumours. (Über die Diagnose von Brustleiden, besonders von Tumoren der Brusthöhle.) (*Mount Vernon hosp. f. dis. of the chest, Mount Vernon.*) Tubercle Bd. 8, Nr. 6, S. 253—262. 1927.

Verf. bespricht besonders die Lungenblutung als Frühsymptom der Tuberkulose, der Tumoren und des Aneurysma, seltener der Pleuritis, sodann die chronische Bronchitis und die neuro-cardialen Symptome als Zeichen einer verborgenen Tuberkulose. Tabellarische Zusammenstellung der differentialdiagnostischen Unterschiede zwischen Lungentuberkulose und Lungentumoren. *E. Leschke* (Berlin).

Lynham, J. E. A.: Neoplasms of the chest. (Neoplasmen der Brust.) (*Mount Vernon hosp., Mount Vernon.*) Tubercle Bd. 8, Nr. 6, S. 262—267. 1927.

In kurzen Zügen werden die intrathorakalen Tumoren vornehmlich bezüglich der Diagnose besprochen und auf die Schwierigkeit der Differentialdiagnose hingewiesen. Die Röntgendiagnostik steht im Vordergrund, und an Hand einzelner Röntgenbilder werden die differentialdiagnostischen Erwägungen im Einzelfalle erläutert. Bezüglich der Therapie wird hervorgehoben, daß gewisse Fälle von Carcinom und Sarkom der Röntgen- und Radiumtherapie durchaus zugänglich sind. *Cronheim* (Berlin).

Lenk, Robert: Weiterer Beitrag zur Röntgendiagnose der Bronchuscarcinome. Erkennung derselben durch den direkten oder indirekten Nachweis von regionären Metastasen. (*Zentralröntgeninst., allg. Krankenh., Wien.*) Fortschr. a. d. Geb. d. Röntgenstr. Bd. **36**, H. 2, S. 305—314. 1927.

Die starke Zunahme der Bronchuscarcinome in den letzten Jahren erlegt auch den Röntgenologen die Pflicht auf, sich eingehend mit der Diagnostik dieser Erkrankung zu befassen. Die Kontrastfüllung des Bronchialbaumes, die, wie früher gezeigt worden ist, mitunter ganz eindeutige Befunde liefert, ist nicht immer durchführbar, führt auch nicht in allen Fällen zum Ziel. Mitunter kann schon eine exakte Bildanalyse eine sichere Diagnose ermöglichen. In einer früher erschienenen Publikation hat Verf. dargelegt, daß bei einer derartigen Analyse vor allem nach Symptomen zu suchen ist, die die Tumornatur, die Malignität des fraglichen Prozesses nachweist. In der vorliegenden Arbeit wird die Frage besprochen, wie sich die regionären Metastasen in den mediastinalen Drüsen im Röntgenbilde manifestieren. Die Diagnose „Bronchuscarcinom" ergibt sich dann aus dem Zusammentreffen eines an sich uncharakteristischen Lungenprozesses mit mediastinalen Drüsen. Man kann die sehr verschiedenartigen Röntgenbilder, die sich durch ein solches Zusammentreffen ergeben, in drei Gruppen einteilen: 1. Solche, bei denen Lungenprozesse und Metastase gesondert zu sehen sind; 2. solche, bei denen zunächst nur der metastatische Drüsentumor nachweisbar ist; 3. solche, bei denen nur das Lungeninfiltrat zu sehen ist und das Vorhandensein von mediastinalen Drüsen indirekt erschlossen werden muß. Aus jeder dieser drei Gruppen werden charakteristische Beispiele eingehend besprochen und genauest analysiert. *R. Lenk* (Wien).

Verdauungskanal (außer Zähne).

Baensch, W.: Beiträge zur Schleimhautdiagnostik des Magens. (*18. Kongr. d. dtsch. Röntgen-Ges., Wiesbaden, Sitzg. v. 28.—30. IV. 1927.*) Fortschr. a. d. Geb. d. Röntgenstr. Bd. **36**, Kongreßh., S. 53—54. 1927.

Es wird zunächst auf die großen Vorzüge der Schleimhautdiagnostik des Magens hingewiesen. Diese basiert auf den grundlegenden Studien Forssells und seiner Schule. Technisch geht der Verf. so vor, daß er den Kranken im Stehen 1 oder 2 Schluck einer wäßrigen Kontrastaufschwemmung trinken läßt. Absolutes Nüchternsein des Kranken ist für gute Bilder Voraussetzung. Nachdem die Schleimhautoberfläche mit der Kontrastmasse benetzt ist, läßt sie sich ohne Schwierigkeiten nach allen Richtungen auf feinste krankhafte Veränderungen untersuchen. Verf. wendet hierbei in weitgehend-

Digitized by Google

stem Maße die manuelle Palpation an. Je nach günstigster Strahlenrichtung werden fortlaufend Aufnahmen gemacht. — Es kommt im folgenden eine Anzahl von normalen Schleimhautbildern zur Demonstration, die deutlich erkennen lassen, daß die Schleimhautfaltelung nicht bis zum Pylorus der Magenstraße folgt, sondern diese bereits oberhalb des Angulus verläßt und von hier in der Pars pylorica strahlenförmig auf die große Kurvatur hinüberzieht und die aufgenommenen Ingesta auf diesen Weg leitet. Aus der Magenpathologie demonstriert Verf. kleinste Ulcera, die der bisherigen Methode entgangen waren, ferner mehrere Aufnahmen aus dem Kapitel der Magenneurose sowie Prototype der chronischen Gastritis. *Autoreferat.*

Moore, Alexander, B.: Benign tumors of the stomach from the roentgenologic point of view. (Röntgenologisches über gutartige Magengeschwülste.) (*Sect. on roentgenol., Mayo clin., Rochester.*) Journ. of the Americ. med. assoc. Bd. **89**, Nr. 5, S. 368 bis 370. 1927.

Nach einer Übersicht über die histologische Mannigfaltigkeit der gutartigen Magengeschwülste, deren Vorkommen, Sitz, Ausdehnung und allgemeine Symptome, wird an Hand von 41 Fällen der Mayo-Klinik die Röntgendiagnostik derselben als „einfachstes und wirksamstes diagnostisches Hilfsmittel" erörtert. Nur bei 2 der erwähnten Fälle saß der Tumor der äußeren Magenwand auf, bei allen übrigen saß er intraventrikulär. Bei diesen letzteren wiederum handelt es sich bei 27 um solitäre, bei den übrigen 12 um multiple Geschwülste. Als Charakteristica für die Röntgendiagnose des endogastrischen Tumors, die bis auf 1 Fall bei allen gestellt werden konnte, werden angeführt: mehr zentraler (kein marginaler) Füllungsdefekt, der scharf begrenzt, gewöhnlich rund oder oval ist. Ohne Kompression können kleine Tumoren der Beobachtung leicht entgehen. Ferner das Fehlen jeglichen Spasmus. Die Peristaltik ist nicht unterbrochen, da meist die Schleimhaut Ausgangspunkt und die Muscularis des Magens nicht betroffen ist. Das Schleimhautrelief selbst ist in der Umgebung des Tumors, mit Ausnahme bei der Polyposis, normal. Multiples Vorkommen von Füllungsdefekten spricht für Benignität der sie veranlassenden Geschwülste. Schwierig wird die Diagnose, wenn der Tumor nur im Antrum sitzt, den Pylorus verlegt, so daß es zu einer Entleerungsstörung kommt. Dann ist meist die Art der Geschwulst, ob gut- oder bösartig, nicht zu bestimmen. Prolabiert er jedoch bis in den Bulbus hinein, so ist er wieder an der zentralen Aufhellung derselben zu erkennen.

In der Aussprache wird von anderer Seite im wesentlichen auf das Vorkommen schwerer Anämien hingewiesen, als deren Ursache schließlich benigne, blutende Magentumoren durch Röntgenuntersuchung festgestellt werden konnten. Heilung nach Operation. *Burgheim.*

Reinberg, S.: Ein Fall von mittels Röntgendurchleuchtung diagnostiziertem Magenfibrom. Vestnik rentgenologii i radiologii Bd. **5**, Nr. 1, S. 63—66. 1927. (Russisch.)

Der Fall war klinisch unklar. Im rechten Epigastrium, 3 cm oberhalb des Nabels, war ein wenig druckempfindlicher Tumor zu tasten. Die 22jährige asthenische Patientin klagte über übelriechendes und saures Aufstoßen, Völlegefühl nach dem Essen, Magenblähung und Stuhlverstopfung. Im Magensaft und in den Faeces kein Blut, normale Säurewerte, Sarzine. Differentialdiagnostisch wurde extraventrikulärer Tumor, evtl. Lymphdrüsenpacket und Gallenblasenerkrankung erwogen. Die Röntgenuntersuchung ergab einen angelhakenförmigen, etwas hypotonischen Magen, dessen caudaler Pol 4 Querfinger unterhalb der Crista iliaca lag, der Pylorus rechts in der Höhe des IV. Lendenwirbelkörpers. Sehr rege, tief einschneidende Peristaltik; glatte Umrisse beider Kurvaturen. In der Pars pylorica ein 3,5 × 3 cm großer, eirunder, regelmäßig konturierter Schattendefekt (Diapositiv), der dem palpablen, gut beweglichen Tumor entsprach. Der Bariumbrei umfloß den Defekt und schlüpfte entlang der kleinen Kurvatur ins Duodenum. Die vorerst beschleunigte Entleerung verzögerte sich bis zum erheblichen Sechsstundenrest ($^1/_4$ der Bariummahlzeit). Röntgendiagnose: gutartige Geschwulst im Pylorusteil des Magens. Operation: Billroth II. Mikroskopisch: Fibroma molle.

Th. Blühbaum (Berlin).

Herman, Charles: Syphilis of the stomach. (Magensyphilis.) Brit. journ. of radiol. (Arch. of radiol. a. electrotherapy) Bd. **32**, Nr. 325, S. 296—302. 1927.

Die Syphilis des Magens gehört zu den seltenen Erkrankungen. Eine ganze Reihe von bisher veröffentlichten Fällen halten einer strengen Kritik nicht stand. Nach Schlesinger besteht das Hauptkriterium darin, daß die Erkrankung nur auf eine

Digitized by Google

spezifische Behandlung und nichts anderes zurückgeht. Die Amerikaner gehen in dieser Beziehung weiter, indem sie eine Syphilis nur mit Sicherheit glauben diagnostizieren zu können, wenn in dem excidierten Magenstück auch Spirochäten gefunden werden. Dieses ist jedoch nicht immer praktisch durchführbar. Häufig geht nach der spezifischen Behandlung ein Teil der Beschwerden zurück, während ein anderer bestehen bleibt. So verschwinden die Schmerzen, der Appetitmangel, das Erbrechen, während das Röntgenbild noch keine vollkommene Heilung erkennen läßt. Grundbedingung für die Diagnose der Magensyphilis ist die genaue Kenntnis des Krankheitsbildes, wobei eine frühzeitige richtige Diagnose von Wichtigkeit ist. So erwähnt le Wald einen Fall, der unter der Diagnose inoperables Carcinom starb, wobei die Sektion jedoch eine Perforation eines syphilitischen Magens ergab. Auffallend ist, daß in der amerikanischen Literatur die Zahl der Fälle von Magensyphilis bedeutend häufiger zu sein scheint als in Europa. Dieses führt der Verf. darauf zurück, daß in Amerika die Syphilis im allgemeinen vernachlässigt worden ist und daß es dort mehr unbehandelte Fälle von Syphilis gibt, wobei sich eine Magensyphilis leichter entwickeln kann.

Verf. beschreibt einen Fall, dem 5 Röntgenbilder zu verschiedenen Zeiten der Behandlung beigegeben sind. Es handelt sich um einen 42jährigen Patienten, der an Appetitlosigkeit, Erbrechen am Morgen und während des Tages sowie Schmerzen nach dem Essen klagte. Er konnte kein Fleisch essen und fühlte sich am besten nach dem Genuß von eingemachten Gurken. Er hatte Gewichtsverlust von 5 kg, kein Blut im Erbrochenen oder Stuhl. Vor 7 Jahren unbehandelter Schanker der Glans. Seine Frau hatte einen Abort. Der Kranke war etwas anämisch, jedoch nicht kachektisch. Körperlich kein krankhafter Befund feststellbar, die Pupillen waren in Ordnung. Probefrühstück ergab unverdaute Brotreste, Fehlen von freier HCl und von Milchsäure. Kein okkultes Blut. Kein papabler Tumor. Röntgenologisch wurde ein hochgestellter Magen mit kleiner Magenblase, sehr schnelle Entleerung mit Insuffizienz des Pylorus und Füllungsdefekten an Antrum und Pylorus festgestellt. Nach $^1/_2$ Stunde waren $^2/_3$ der Kontrastmahlzeit im Dünndarm. Das Fehlen von Entkräftung ließ an eine Lues denken, die daraufhin angestellte Wassermannsche Reaktion war stark positiv im Blut und Magensaft. Die eingeleitete spezifische Behandlung zeigte eine Gewichtszunahme in 4 Wochen von 2 kg, die Röntgenuntersuchung jedoch keine deutlich erkennbare Besserung. Die Appetitlosigkeit wurde erst nach Eingabe von Salzsäure behoben. Nach 8 Wochen war röntgenologisch nur noch ein mäßiger Defekt in der Kontur um die Insisura angularis sichtbar.

Differentialdiagnostisch kommen in Betracht Carcinom, Sarkom, Lymphogranulom, Polyp, Myom, Linitis, Achylie, Spasmen und Tuberkulose des Magens. Gegen einen malignen Tumor sprach das Fehlen der Verschlimmerung. Die Diagnose in diesem Falle wurde gegründet 1. auf Fehlgeburt der Frau, 2. nicht behandelte Syphilis, 3. Penisnarbe, 4. positiven Wassermann im Blut, 5. positiven Wassermann im Mageninhalt, 6. Achylie, 7. Fehlen der Kachexie bei relativ ausgesprochener Infiltration. 8. Füllungsdefekt ohne palpablen Tumor, 9. Fehlen jeglicher Kachexie, 10. günstiges Resultat der spezifischen Behandlung. Die bisher in der Literatur beschriebenen Röntgenbilder zeigen folgende Veränderungen: 1. Füllungsdefekte, 2. Feldflaschenform des Magens, 3. Mikrogastrie, 4. bizarres Magenbild, das keinem anderen typischen Bild ähnelt. Der erste Befund findet sich hauptsächlich bei Tumoren, der zweite bei Carcinom, Syphilis und Linitis, der dritte bei Carninom, Cirrhus und Syphilis, der vierte bei Syphilis, Tuberkulose, Lymphogranulom, Tumoren usw. Im ganzen sind unsere Kenntnisse über die einzelnen Veränderungen bei der Magensyphilis noch unvollkommen. Verf. formuliert den Befund folgendermaßen: der Magen hat ein Carcinom, jedoch nicht der Patient. *Käding* (Münster i. W.)

Herman, Karl: Über Magenlues. Wien. klin. Wochenschr. Jg. **40**, Nr. 31, S. 1000 bis 1003. 1927.

Kasuistischer Beitrag. 42jähriger Mann: 7 Jahre nach der syphilitischen Infektion Magenbeschwerden: Appetitlosigkeit, Schmerzen nach dem Essen, öfter Erbrechen. Probefrühstück: freie HCl fehlt, Gesamtacidität 0, Milchsäure negativ; keine okkulten Blutungen. Röntgenologisch im Antrum und Pylorus großer Füllungsdefekt. Wassermannsche Reaktion positiv. Nach spezifischer Behandlung Besserung der Appetitlosigkeit, verträgt alle Speisen, 10 kg Gewichtszunahme. *Gäbert* (Dresden).

Digitized by Google

Martini, Tulio, et José Comas: Gastro-entérologie pratique. Dolichogastrie et gastroptose. (Leurs différences cliniques et radiologiques.) (Aus der Praxis der Verdauungskrankheiten: Dolichogastrie und Gastroptose.) (*Hôp. Rawson, Buenos Aires.*) Bull. méd. Jg. 41, Nr. 32, S. 901—902. 1927.

Betont wird der Unterschied zwischen dem — teilweise pathologischen — Langmagen und der Gastroptose. Beide kommen isoliert vor, aber auch oft mehr oder weniger kombiniert. Unter Gastroptose ist die völlige Senkung aller Bauchorgane zu verstehen mit Einschluß des Zwerchfells. Es ist dies der Habitus des Asthenikers mit Tropfenherz. Bei der Dolichogastrie findet sich eine isolierte Verlängerung des Magens bei Tonusabnahme. Diagnostisch führt Perkussion und besonders die Röntgenuntersuchung weiter. Die obere Magengrenze liegt bei ersterer in Höhe des 6. bis 7., bei letzterer des 4. bis 5. Zwischenrippenraums. Die Dolichogastrie ist häufig mit Atonie kompliziert, bisweilen finden sich auch Symptome von Duodenalkompression und Schädigung der Gallenwege. Therapeutisch ist in beiden Fällen eine allgemeine und symptomatische Behandlung erforderlich. *Goette* (Heidelberg).

Pribram, B. O.: Ein neuer Weg zur Röntgendarstellung des Duodenums (Pneumoduodenum). (*39. Kongr., Wiesbaden, Sitzg. v. 25.—28. IV. 1927.*) Verhandl. d. dtsch. Ges. f. inn. Med. S. 293—295 u. 318—321. 1927.

Luftaufblähung nach minimaler Bariumgabe macht das Duodenum (nach Pribram) besonders geeignet zur röntgenologischen Darstellung, einmal weil die geringere Reizung zu peristaltischer Kontraktion ein dauerhafteres Bild des Zwölffingerdarms bewirkt; ferner entsteht — gegenüber den Åkerlundschen Serienaufnahmen — ein Übersichtsbild des gesamten Duodenums mit allen Schleimhautdetails. Verfahren: am Liegenden werden durch eine bis in die mittlere Pars descendens reichende Duodenalsonde 15—20 ccm Bariumaufschwemmung gespritzt und diese durch Massage sowie Lagewechsel verteilt. Danach Aufblasung mittels Gummiballons und Aufnahme, beides in aufrechter Haltung. Nur echte Wandveränderungen kommen so zum Ausdruck, während adhäsiv bedingte Abweichungen der Kontur bei der Aufblasung schwinden. (Eine reiche Anzahl wohlgelungener „pneumoduodenaler" Radiogramme konnte Vortr. dem Kongreß demonstrieren. Ref.)

Die Aussprache stellt Pribrams Methode als entbehrlich hin: während Teschendorf die Perforationsgefahr der Luftauftreibung beim Duodenalgeschwür hervorhebt und die nach Åkerlund immer mehr verfeinerte Serientechnik, die gezielte Momentaufnahme der Entleerungsphase, das Schleimhautreliefbild mit dosierter Kompression (Berg) lobt, zeigt David (Frankfurt a. M.), wie der allmähliche Breieinlauf durch eine Sonde mit bestimmter Bohrung unter Zuhilfenahme von Ziel- und Serientechnik vollkommene Filmbilder des Duodenums und seiner Schleimhaut liefert — gegenüber der Blähmethode, welche bei unphysiologischer Verzerrung die Bewegungsvorgänge der Beobachtung entziehe und überdies Unbehagen verursache. *Walter Rukmann* (Berlin).

Sielmann, Hans: Der Bulbus duodeni im Röntgenbild. (*Röntgeninst. Sielmann, München.*) Münch. med. Wochenschr. Jg. 74, Nr. 32, S. 1373—1376. 1927.

Nach Eingehen auf die Entwicklungsgeschichte der Technik der Röntgendiagnostik von Ulcera duodeni beschreibt Verf. die von ihm konstruierte Momentkassette, die es ermöglicht, jederzeit in den Gang der Durchleuchtung beliebig viel Aufnahmen einzuschalten. Er ist der Ansicht, daß es bei Anwendung von subtilst ausgearbeiteter Technik möglich ist, fast jedes Ulcus duodeni auf die Platte zu bringen. An Hand von einigen äußerst charakteristischen Bildern demonstriert Verf. die vorhandenen Veränderungen am Bulbus duod., auch zeigt er in einigen Bildern, wie weit man bereits heute mit Hilfe der Röntgentechnik Fortschritte in der Erkennung der Gastritis gemacht hat. Er vertritt die Ansicht, daß sichere Diagnosen — besonders solche Fälle, die dem Chirurgen zugeführt werden sollen — nur auf Grund von direkten Zeichen gestellt werden dürfen. Er unterstützt die Ansicht Bergmanns vollkommen, der sagt, daß ein Ulcus, das für die Operation in Frage kommt, unbedingt deutliche Röntgenzeichen bieten muß und ein wiederholt negativer Röntgenbefund eine Kontraindikation zum chirurgischen Eingriff bietet. *Sielmann jun.* (München).

Digitized by Google

Miller, Edwin M.: Chronic duodenal ileus. (Chronischer Duodenalileus.) (*Presbyterian hosp., Chicago.*) Surg. clin. of North America Bd. 7, Nr. 3, S. 643—648. 1927.

Die Ursachen des chronischen Duodenalileus sind in vielen Fällen auf die Drehung des Dünndarmes im Embryonalstadium zurückzuführen, wodurch das Duodenum in seinem dritten oder retroperitoneal gelegenen Abschnitt eine verdrehte Lage in dem Winkel zwischen der Mesenterialwurzel nach vorne und der Aorta und Lendenwirbelsäule nach hinten einnimmt. Die Spitze des Winkels ist hierdurch manchen Änderungen unterworfen, so durch eine Lordose der Lendenwirbelsäule, großen intraabdominellen Tumoren, Senkung des Dünndarmes, des Querkolons oder der gesamten Eingeweide. Die Stärke der Erscheinungen ist abhängig von dem Grad der Verengerung. Bei weniger ausgesprochenen Fällen sind die Hauptbeschwerden häufige Kopfschmerzen, leichte Übelkeit und Völlegefühl nach dem Essen. Bei schwereren Fällen Druckgefühl, Übelkeit, häufig krampfartige Schmerzen im Epigastrium nach dem Essen, welches durch Erbrechen oder durch Hinlegen gebessert wird. In den schwersten Fällen sind häufig Leibschmerzen, die nach den Seiten ausstrahlen, heftige Übelkeit, stunden- oder tagelang anhaltendes Gallenbrechen vorhanden. Differentialdiagnostisch müssen Erkrankungen der Gallenblase, Magen- oder Duodenalgeschwür ausgeschlossen werden. Verdächtig ist eine gewisse Konstitution mit langem Oberkörper und vorstehendem Unterbauch. Am wichtigsten für die Diagnose ist die Röntgenuntersuchung. In leichten Fällen kann durch Diät und Mastkur eine Besserung erzielt werden, in schwereren Fällen hilft nur die Operation. In den letzten 2 Jahren konnte Verf. 5 Fälle mit chronischem Duodenalileus operieren, davon waren 4 Männer und 1 Frau.

Ein Fall wird ausführlicher beschrieben, dem 3 sehr typische Röntgenbilder beigefügt sind. Es handelt sich hier um einen 47jährigen Arzt, dem im Jahre 1902 ein Wagenrad quer über den Leib rollte, wodurch er 6 Wochen bettlägerig war. 1 Jahr später bekam er einen Pferdeschlag gegen die Oberbauchgegend. Im Winter 1903/04 hatte er zeitweise Anfälle von Übelkeit und Erbrechen. 1918 wurde die Diagnose Addison bei ihm gestellt, 1920 wegen Gelbsucht Pankreastumor. Die 1922 vorgenommene Probelaparotomie ergab keinen besonderen Befund. Die Schmerzen traten in Intervallen von 3—4 Monaten auf, dauerten bis zu 5 Tagen, wurden jedoch im letzten Jahre häufiger und schlimmer. Sie erschienen wie aus heiterem Himmel, weckten ihn häufig aus dem Schlaf mit Übelkeit und Schmerzen im Epigastrium und rechten oberen Quadranten, traten rhythmisch auf und verschwanden nach Erbrechen, das mit starkem Schweißausbruch verbunden war. Er nahm daher häufig Morphium. Die Röntgenuntersuchung ergab nun eine starke Erweiterung und Verlängerung des Duodenums, besonders im dritten Teile, mit im ganzen sehr vermehrter grober Zähnelung an der großen Kurvatur. Die Operation zeigte eine enorme Erweiterung des Duodenums, ungefähr um das Dreifache. Der erste Abschnitt des Jejunums erschien normal. Es fanden sich einige Adhäsionen am Duodenojejunalwinkel, jedoch keine festen Stränge. Die Gallenblase war normal. Die Verengerung des Duodenums befand sich im dritten Teile etwas unterhalb der Stelle, wo die Mesenterialwurzel nach vorne zieht. Es wurde eine Anastomose zwischen erweitertem Duodenum und dem Jejunum ca. 20 cm vom Duodenojejunalwinkel entfernt, worauf eine unerwartet gute Besserung eintrat. *Käding* (Münster i. Westf.).

Roevekamp: Zur röntgenologischen Differentialdiagnose des Duodeno-jejunal-Divertikels. (*Röntgen-Abt., Hosp. z. Heiligen Geist, Frankfurt a. M.*) Fortschr. a. d. Geb. d. Röntgenstr. Bd. 36, H. 2, S. 298—300. 1927.

Kasuistischer Beitrag. Bei der Röntgenaufnahme fand sich zwischen der kleinen Kurvatur (Mitte Magenkorpus) und dem gut dargestellten Bulbus duodeni ein haselnußgroßer Kontrastfleck, der vom Magen und Duodenum nicht abgrenzbar war. Die Diagnose schwankte zwischen Ulcus penetrans und Divertikel. Mit Durchleuchtung in verschiedenen Lagen wurde die Diagnose geklärt. Der Schattenfleck stand mit dem Magen oder Bulbus duodeni nicht im Zusammenhang, sondern lag in der Flexura duodeno-jejunalis. Es handelte sich um ein Divertikel.
Gäbert (Dresden).

Poenaru Caplesco, Constantin: Les troubles gastriques d'origine appendiculaire latente. (Les faux gastropathes.) (Die Magenstörungen auf Grund latenter chronischer Appendicitis. Falsche Gastropathie.) Bull. de l'acad. de méd. Bd. 98, Nr. 30, S. 156—161. 1927.

Unter etwa 2000 Appendektomien fand Verf. etwa 14% der Fälle, die als Magenleidende behandelt worden waren. Alle diese Kranken sind geheilt und ihrer Magenbeschwerden ledig. Wenn man bei der Operation unter der Diagnose Ulcus dieses

Digitized by Google

nicht findet und dann erst den chronisch entzündeten Wurmfortsatz sucht, so ist das kein sehr empfehlenswertes Verfahren. Die Beschwerden dieser Kranken gleichen fast völlig dem Symptomenkomplex des Ulcus ventriculi oder duodeni: Zuerst einmal soll man bei Verdacht auf Magengeschwür an chronische Appendicitis denken. Die Röntgenuntersuchung kann uns hier wichtige Dienste leisten, weil sie uns erlaubt, den druckschmerzhaften Wurmfortsatz genau zu lokalisieren. Mitteilung von 10 Krankengeschichten. *A. W. Fischer* (Frankfurt a. M.).

Ritvo, Max: The X-ray in the diagnosis of appendiceal abscess. (Das Röntgenbild bei der Diagnose des appendicitischen Abscesses.) (*Roentgen laborat., Boston city hosp., Boston.*) Boston med. a. surg. journ. Bd. **197**, Nr. 8, S. 307—309. 1927.

Bei der manchmal schwierigen klinischen Diagnose abgekapselter appendicitischer Abscesse kann das Röntgenbild helfen. An Hand zweier, mit Röntgenbild wiedergegebener Beobachtungen wird gezeigt, daß nach einer Kontrastmahlzeit eine Verlagerung des Coecums, des Colon ascendens und des terminalen Ileums zur Darstellung kam, deren Lokalisation und Gestalt dem Absceß folgte, den diese Darmteile unter gleichzeitiger Fixierung umschlossen bzw. von der freien Bauchhöhle abgrenzten. *Steffens* (Berlin).

Tillier, Robert, et Henry Tillier: Le diagnostic radiologique de certains états spasmodiques du tube digestif. (Die Röntgendiagnose gewisser spastischer Zustände des Verdauungskanals.) (*Congr. de l'assoc. franç. pour l'avancement des sciences, Constantine, avril 1927.*) Arch. d'électr. méd. Jg. **35**, Nr. 527, S. 246—247. 1927.

An Hand von vier Beobachtungen wird gezeigt, daß es intestinale Spasmen gibt, die ohne irgendwelche organische Erkrankung das Bild einer Stenose, einer Fixation oder einer Invagination bieten können. Wiederholung der Untersuchung und ein Wechsel im Befund und vielleicht auch in der Lokalisation des Spasmus bringen hier Klarheit. *Steffens* (Berlin).

Pouliquen et de la Marnierre: Indication du lavement bismuthé dans certaines formes d'invaginations intestinales. (Indikation zu Wismuteinläufen bei bestimmten Formen von Darminvagination.) Bull. et mém. de la soc. nat. de chir. Bd. **53**, Nr. 24, S. 1016—1021. 1927.

Bei Kindern jenseits des Säuglingsalters können die klassischen Symptome wie Blutstühle und Verfall fehlen. In diesen Fällen gibt ein Kontrasteinlauf völlige Klärung und kann wie in einem Fall des Verf. zur Desinvagination führen. Mitteilung von 4 Fällen. Die Desinvagination ist auf 3 Röntgenbildern gut zu sehen. Den Versuch der Desinvagination ohne Kontrolle mit Röntgenstrahlen verwirft Verf. *M. Meyer* (Dresden).

Reiser, Egon, und Hans Gurniak: Über Darminvaginationen. (*Chir. Klin., dtsch. Univ. Prag.*) Fortschr. a. d. Geb. d. Röntgenstr. Bd. **36**, H. 2, S. 359—366. 1927.

Bericht über 3 Fälle, bei denen durch die Operation die Diagnose erhärtet wurde. 2mal handelte es sich um ileocoecale, das 3. Mal um eine ganz kurze colocolische Invagination, die Ursache in den beiden ersten Fällen waren polypöse Carcinome, im letzten Fall war der Tumor nekrotisch und eine Diagnose nicht mehr zu stellen. Als charakteristische Röntgensymptome werden geschildert: Anhalten des Bariumeinlaufs in voller Breite im Gegensatz zu der Stockung bei allen anderen Darmstenosen, bei denen sich der Einlaufschatten mehr oder minder allmählich verengert. Bei der Invagination umhüllt er eine konvexe Aussparung, die durch den Einlaufdruck nicht zurückgepreßt wird, wie Kloiber meint. Hat die Invagination weitere Strecken ergriffen, so kann das Muffsche Zeichen beobachtet werden, daß der invaginierende Dickdarm breite rosettenförmig angeordnete Haustren zeigt. Nicht immer bildet sich eine Umklammerung (Randstreifen) aus, die dem Spalt zwischen äußerem und innerem Zylinder im Längsschnitt entspricht. Auch ein zentraler schmaler Bandschatten kann sich bei einigem Zuwarten darstellen, dadurch, daß sich der innere Zylinder füllt. Die Einlaufuntersuchung ist für diese Untersuchungen das gegebene Verfahren. Empfohlen wird besonders die Bauchlage. Die Beobachtung der per os gegebenen Konstrastmahlzeiten ist wenig verläßlich, weil der Brei durchaus nicht immer kontinuierlich den Darm füllt und so die Invagination übersehen werden kann, wenn nicht die allgemeine Diagnose einer Stenose gestellt wird. 6 gute Bilder. *A. W. Fischer* (Frankfurt a. M.).

Digitized by Google

Hofman, Srećko: Über ileocöcale Invagination. Liječnički vjesnik Jg. 49, Nr. 6, S. 296 u. dtsch. Zusammenfassung S. 297. 1927. (Serbo-kroatisch.)

Bericht über 2 eigene Fälle, beide wurden operiert, das eine Mal fand man ein Dünndarmsarkom, das andere Mal nur ein sehr mobiles Coecum, offenbar war die Desinvagination unter dem Druck des Einlaufes aufgetreten. Als Röntgenzeichen der Invagination wurden konstatiert: Rechts verzogener Magen (Mesenterialzug), hoher Rand des Coecums, Fehlen des infravalvulären Teils, Einmündung des Ileum in die Längsachse des Ascendens, weiter Schatten des Invaginatum im kontrastgefüllten Schatten des Invaginans, verstärkte Peristaltik und leichte Erweiterung des unteren also vor dem Hindernis gelegenen Dünndarms aber auch der distal gelegenen Flexura hepatica. *A. W. Fischer* (Frankfurt a. M.).

Emery jr., Edward S., and Robert T. Monroe: Radiographic abnormalities of the ileo-cecal region; with a discussion of their interpretation. (Röntgenologische Abnormitäten der Ileocöcalgegend, mit Diskussion über ihre Auslegung.) (*Med. clin., Peter Bent Brigham hosp., Boston.*) Boston med. a. surg. journ. Bd. 197, Nr. 9, S. 337—345. 1927.

In 21 Fällen wurde eine Unregelmäßigkeit der Cöcalfüllung und eine Reizbarkeit dieses Abschnittes beobachtet. 4 mal wurde eine Tuberkulose dieses Teils erwiesen, 7 mal war sie klinisch sehr wahrscheinlich (Lungentuberkulose), 3 mal fehlte bei der pathologischen Untersuchung jeder Anhalt für eine Erklärung des Röntgenbefundes, 7 mal konnte bei der klinischen Untersuchung eine Ursache für den Röntgenbefund nicht erhoben werden. Man kann also auf Grund dieses Befundes nicht mit Sicherheit eine Ulceration feststellen. Fahndet man auf Tuberkulose, so soll man die Technik von Brown und Sampson anwenden, die von 7 Stunden nach der Bariummahlzeit an in halb- und dreiviertelstündlichen Intervallen durchleuchten. Für die Diagnose sind noch heranzuziehen der Lungenbefund und der allerdings nicht konstante Nachweis von Blut und Tuberkelbacillen im Stuhl (diese können auch verschluckt sein). 9 Abbildungen. Keine Literatur. *A. W. Fischer* (Frankfurt a. M.).

Levin, A. L.: Extensive colonic polyposis. Report of three cases. (Ausgedehnte Polyposis coli, Bericht über 3 Fälle.) (*Graduate school of med., Tulane univ., New Orleans.*) New Orleans med. a. surg. journ. Bd. 80, Nr. 2, S. 112—120. 1927.

3 Fälle werden eingehender geschildert. Es handelte sich um Männer im Alter von 21 bis 32 Jahren. Klinisch bot die Krankheit das Bild der Colitis ulcerosa mit Schleim und Blutabgang. Im ersten Falle fanden sich Geschwüre und Polypen schon bei der rektoskopischen Untersuchung, die Röntgenuntersuchung deckte dann große Polypenfelder in höheren Abschnitten auf. Als Röntgensymptom wird eine honigwabenartige Zeichnung des kranken Darms bezeichnet, leider fehlen Röntgenbilder, die Zeichnungen sind sehr stark schematisiert. — Im zweiten Falle wurde die Diagnose erst bei der Obduktion gestellt, besonders interessant ist, daß Polypen im Rectum völlig fehlten. — Der dritte Fall zeigte rektoskopisch eine Striktur und röntgenologisch das Bild der Polyposis. Nähere Beschreibungen der Röntgentechnik fehlen, es ist nur kurz erwähnt, daß nach teilweisem Ablassen der Bariumflüssigkeit die Bilder noch deutlicher werden. Auf die Frage, ob es sich wirklich in den 3 Fällen um die echte kongenitale Polyposis mit hoher Carcinomübergangsgefahr handelt, die Verf. eingangs bespricht, geht er nachher nicht ein. Aus den Krankengeschichten ist vielmehr mit größter Wahrscheinlichkeit zu schließen, daß es sich um eine dysenterische Pseudopolyposis handelt (Striktur im Rectum, Geschwür). Die neuere deutsche Literatur ist nicht berücksichtigt. *A. W. Fischer* (Frankf. a. M.).

Bernstein, Benjamin M.: A case of infectious ileus or pseudo-megacolon (Hirschsprung). (Ein Fall von infektiösem Ileus oder Pseudomegakolon.) Americ. journ. of roentgenol a. radium therapy Bd. 18, Nr. 1, S. 52—53. 1927.

Verf. schildert unter Beigabe von 2 Röntgenbildern einen Fall, bei dem die erste Untersuchung einen sehr weiten Dickdarm vom Aussehen eines Megakolon ergab. Die 2. Untersuchung nach 6 Wochen zeigte normale Darmumrisse. Bei der ersten Untersuchung war der Patient schwer krank und bot das Bild einer schweren Infektion ohne genaue Diagnose. Im Hinblick auf Literaturfälle von Bézy weist Verf. darauf hin, daß bei meningealen Reizungen bei Typhus, Pneumonie und anderen schweren Infektionen durch Darmlähmung diese Hirschsprung-ähnlichen Bilder entstehen können. *A. W. Fischer* (Frankfurt a. M.).

Digitized by Google

Podkaminsky, N. A.: Zur Frage nach den Ursachen der Interposition von Organen zwischen Diaphragma und Leber. Fortschr. a. d. Geb. d. Röntgenstr. Bd. 36, H. 2, S. 327—333. 1927.

An Hand zweier Fälle von Verlagerung des Kolons zwischen Zwerchfell und Leber bei kräftigen, arbeitenden Männern, werden die Bauchdruckverhältnisse besprochen, die die normale und pathologische Lage der Leber bewirken. Eine Koloninterposition kann zustande kommen bei Verkleinerung der Leber, besonders wenn noch Magenadhäsionen sich finden, und Enteroptose. Unterstützend wirken Emphysem und andere druckverändernde Thoraxprozesse. Großen Wert legt Verf auf das Bestehen eines Megasigma, ohne diesen Befund besonders zu begründen oder seinen Einfluß zu erklären. *Goette* (Heidelberg).

Leber und Gallenblase.

Mooney, Bernard R.: A simple method of preparing gelatin capsules of tetraiodophenolphthalein. (Eine einfache Methode zur Herstellung von Tetrajodphenolphthalein-Gelatinekapseln.) Radiology Bd. 7, Nr. 2, S. 167—168. 1926.

Gelatinekapseln werden mit je 8 Gran Tetrajodphenolphthalein (entspricht reichlich 0,5 g) gefüllt. Im ganzen werden, entsprechend dem Gewicht des Pat., 20—40 Gran verwendet. Diese Kapseln werden in eine 10proz. Formaldehydlösung getaucht und, bevor sie an der Luft völlig getrocknet sind, mit einer zweiten, trockenen Kapsel umschlossen. Letzteres geschieht, um die schwer lösliche Glutoid-Bildung zu vermeiden, zu der es nach Einwirkung von Formaldehyd auf Gelatine bei völliger Trocknung kommt. Die Kapseln sollen frisch hergestellt und dem Licht möglichst wenig ausgesetzt werden. Unter Beobachtung von leichter Kost und reichlicher Wasserzufuhr wird am Nachmittag des der Aufnahme vorangehenden Tages viertelstündlich 1 Kapsel eingenommen. 15 und 18 Stunden später werden bei nüchternen Patienten die ersten Aufnahmen gemacht, die dann 1—2 Stunden nach einer fettreichen Mahlzeit zwecks Beobachtung der Gallenblasenentleerung wiederholt werden. Nur ganz vereinzelt traten Nausea und Erbrechen auf. *F. Burgheim* (Berlin).

Palugyay, Josef: Über die derzeitigen Ergebnisse der Gallenblasenröntgenologie. (*II. chir. Univ.-Klin., Wien.*) Wien. klin. Wochenschr. Jg. 40, Nr. 27, S. 869 bis 873. 1927.

In einem im März ds. Js. in der Gesellschaft der Ärzte in Wien gehaltenen Vortrag berichtet Palugyay über den derzeitigen Stand der Gallenblasenröntgenologie. Er gibt dem oralen Verfahren den Vorzug. Er verwendet die von Zollschan angegebene Technik, die vor allem in der jeweils frischen Bereitung der Kapseln den erfolgversprechenden Wert hat. Er gibt pro 10 kg Körpergewicht 1 g des Jodtetragnostsalzes von Merck. Seine Methode ist sonst die übliche und er glaubt, daß er bei der oralen Methode bis zu 95% bestätigte richtige Untersuchungsergebnisse erzielen kann. Er geht dann eingehend auf die verschiedenen Veränderungen, die man an der dargestellten Gallenblase finden kann, ein. Vor allem hält er auch bei der intravenösen Methode die Nichtdarstellbarkeit der Gallenblase absolut nicht für pathognomostisch. Im Verein mit der Magenuntersuchung können doch auch Adhäsionsveränderungen an der Gallenblase nachgewiesen werden. Er kommt zu dem Schluß, daß auch bei dem jetzigen Stand der Methode, wenn auch nicht in jedem Fall, so doch in einer großen Anzahl von Fällen, wichtige diagnostische Fortschritte erzielt werden können. *Sielmann jun.* (München).

Lindström, L. J.: Cholecystographie. (*Röntgen-och Las-avd., kommunala sjukh., Wasa.*) Finska läkaresällskapets handl. Bd. 69, Nr. 6, S. 465—488. 1927. (Schwedisch.)

Lindström hat in 26 Fällen die Cholecystographie in Anwendung gebracht. Die Zahl der Untersuchungen hat im ganzen 30 betragen, da in 4 Fällen Farbstoff sowohl per is als intravenös einverleibt wurde. Die orale Methode ist 20mal angewendet worden (14mal Videofelpillen, 6mal Jodtetragnost [Merck]). Die Videofelpillen sind ohne Beschwerden vertragen worden; nach Jodtetragnost per os ist in 4 von 6 Fällen Übelsein bzw. Erbrechen eingetreten. In 10 Fällen wurde Jodtetragnost (Merck) ohne Nebenwirkungen intravenös gegeben. 16 von den 26 Fällen ist durch Operation der Röntgenbefund verifiziert worden. In 15 von diesen Fällen haben sich Operations- und Röntgenbefund gedeckt. In einem Falle mit (sowohl nach Anwendung oraler als auch nach intravenöser Methode) schwach hervortretenden Gallen-

Digitized by Google

blasenschatten hat sich die Gallenblase normal erwiesen und enthielt nur eine sehr dunkle Galle. Verf. mahnt zur Vorsicht bei der Deutung schwach hervortretender Gallenblasenschatten.
Autoreferat. °°

Buchbinder, J. R.: Diagnostic problems of early cholecystitis. (Die Diagnose der frischen Cholecystitis.) (*Wesley mem. hosp., Chicago.*) Surg. clin. of North America Bd. **7**, Nr. 3, S. 795—799. 1927.

Der Hauptwert der Röntgenuntersuchung liegt im Ausschluß anderer Erkrankungen des Magen-Darmkanals, wie z. B. eines Magengeschwürs oder einer Blinddarmentzündung, wenn sich auch eine Gallenblasenentzündung mit diesen Erkrankungen vergesellschaften kann. Wenn man die Gallenblase im Röntgenbild sieht, so besteht gewöhnlich schon länger ein Entzündungsprozeß. Die Cholecystographie ist diagnostisch vor allem verwertbar bei chronischen Prozessen, die zu pathologischen Veränderungen geführt haben. Bei leichteren Fällen ist zu berücksichtigen, daß die Gallenblase die Aufgabe hat, mittels ihrer Wandung durch Wasserabsorption die Galle zu konzentrieren und den Druck in den extrahepatischen Gängen zu regeln. Bereits geringere funktionelle Schädigungen können durch diese Methode entdeckt werden. Sie leistet für das Studium der aktiven Gallenblasenarbeit mehr als zum Erkennen organischer Veränderungen. *David* (Frankfurt a. M.).

Romang, F.: Beiträge zur Röntgendiagnostik der Cholelithiasis. (*Röntgeninst., Kantonspit., Zürich.*) Fortschr. a. d. Geb. d. Röntgenstr. Bd. **35**, H. 6, S. 1199 bis 1220. 1927.

Romang hat seine Arbeit über die Röntgendiagnostik der Cholelithiasis in 3 Abschnitte geteilt. 1. Der direkte Nachweis der Gallensteine gelingt immer dann, wenn die Gallensteine einen ziemlichen Prozentsatz von Kalkgehalt haben. Reine Cholesterinsteine scheinen in besonders günstigen Fällen in Form von Aufhellungen, dagegen entgehen reine Bilirubinkalksteine dem direkten Rötgennachweis. Er hält es für unbedingt notwendig, daß jeder Gallenblasenuntersuchung auch eine Magen-Darmuntersuchung angeschlossen wird. 2. Der indirekte Nachweis von Gallensteinen gelingt des öfteren durch Kontrastfüllung des Magen-Darmkanals. Hier ist besonders auf Impression des Bulbus durch die Gallenblase, das Bestehen eines Megabulbus, Verziehung und Verlagerung des Duodenums, des Magens und der Flexura hepatica, sowie auf die am gesamten Magen-Darmtraktus vorhandenen spastischen Phänome zu achten. Auch der streng lokalisierte Druckschmerzpunkt stellt für die Differenzialdiagnose ein äußerst wertvolles Bild dar. 3. Die Darstellung der Gallenblase mittels Tetrajodphenolphthalein. Der Verf. hält die intravenöse Methode den enteralen Zuführungen für überlegen. Seine Ausführungen werden durch Statistiken aus dem Züricher Kantonspital belegt. Eine Reihe solcher Fälle sind durch Operation kontrolliert worden.
Sielmann jun. (München).

Weber, G.: Cholecystographie bei Kindern. (*Univ.-Kinderklin., Frankfurt a. M.*) Monatsschr. f. Kinderheilk. Bd. **36**, H. 3, S. 315—322. 1927.

Die Cholecystographie wird vom Verf. auch bei Kindern von 4—14 Jahren angewandt. Die intravenöse Methode verdient den Vorzug, doch ist mit Jodtetragnost auch bei oraler Anwendung meist ein positives Ergebnis zu erzielen. Schädigungen wurden nicht beobachtet. Von 25 intravenös injizierten Fällen zeigten 24 eine Füllung der Blase. Bei einem Fall, bei dem schon klinisch die Diagnose Cholepathie gestellt war, blieb die Füllung aus. *Schall* (Homburg-Saar).

Weiblicher Genitalapparat.

Thoms, Herbert: The clinical significance of X-ray pelvimetry. (Die klinische Bedeutung der röntgenologischen Beckenmessung.) (*Woman's clin., Yale univ. school of med., New Haven.*) (*51. ann. meet., Stockbridge, 20.—22. V. 1926.*) Transact. of the Americ. gynecol. soc. Bd. **51**, S. 129—137. 1926.

Vgl. dies. Zentrlbl. **2**, 486.

Digitized by Google

Stein, Irving F., and Robert A. Arens: Iodized oil and pneumoperitoneum in gynecology. A clinical radiological study. (Jodöl und Pneumoperitoneum in der Gynäkologie. Eine klinische Studie.) (*Dep. of gynecol. a. radiol., Michael Reese hosp., Chicago.*) Radiology Bd. 8, Nr. 6, S. 494—501. 1927.

Nach Anlegen des Pneumoperitoneums und Füllung des Genitaltraktus mit Jodöl wird die Patientin auf der Potter-Bucky-Blende in Knieellbogenlage gebracht. Der zu erlangende Aufschluß hat seine Grenzen. Z. B. passiert auch dann, wenn beide Tuben durchgängig sind, die eine aber besser als die andere, das Öl nur durch die erstere, wodurch ein Tubenverschluß auf der einen Seite vorgetäuscht wird. Verdacht auf Gravidität ist eine Kontraindikation gegen einen intrauterinen Eingriff; in solchen Fällen genügt zur Sicherung der Diagnose das Pneumoperitoneum. Bei subakuten und chronischen Entzündungen gibt das Pneumoperitoneum den besten Aufschluß bei dem geringsten Trauma, und nur in ausgewählten Fällen braucht es mit der Kontrastfüllung des Genitaltraktus kombiniert zu werden. Mittels des Pneumoperitoneums kann man auch das Vorhandensein von Adhäsionen und Tumoren an den Adnexen feststellen. Der Hauptwert der Tubenfüllung besteht in der Lokalisation eines Verschlusses.

Diskussion: Wintz (Erlangen). Anführung wichtiger Indikationen zur Röntgenuntersuchung der weiblichen Genitalorgane. Empfehlung des Kontrastöls, eines Bromöles, aus dem durch starke Hitze und die Körpersäfte das Brom nicht freigemacht wird. Die Füllung muß ohne jeden Druck geschehen; eine Überfüllung ist zu vermeiden. Am besten ist es, wenn sich die Tuben durch die Kontraktionen des Uterus selbst füllen. *Schugt* (Göttingen).

Samuel, Max: Therapeutische Fortschritte durch diagnostische Röntgenaufnahmen des Uterus und der Tuben. Fortschr. a. d. Geb. d. Röntgenstr. Bd. 36, H. 2, S. 356—358. 1927.

Für die Diagnose und Heilung bestimmter Fälle von Sterilität ist neben der Tubendurchblasung die Röntgenaufnahme des Eileiters unbedingt erforderlich, weil erst diese Maßnahme Art und Sitz des Verschlusses aufklärt. Bei 4 Frauen mit festgestelltem Tubenverschluß am abdominalen Ende wurden die Verwachsungen und Verklebungen durch Drucksteigerung bis 210 mm Quecksilber mit 25 proz. Bromnatriumlösung gesprengt. Zwei der vorher sterilen Frauen wurden gravide. Verf. hält diesen therapeutischen Versuch vor einer zum Zwecke der Sterilitätsheilung erforderlichen Operation für berechtigt. Weiterhin ist es mit Hilfe eines einfachen, schon vorher eingelegten Instrumentariums möglich, sofort intra operationem das Resultat einer Stomatoplastik festzustellen und die Erfolge einer Reimplantation der Tuben nachzuprüfen. Nach Druckfüllung bei Myomen mit 25—35 proz. Bromnatriumlösung, die zu diagnostischen Zwecken vorgenommen worden war, beobachtet Verf. bei 16 Fällen eine deutliche Verkleinerung der Geschwülste und ein Nachlassen der Blutung. Wahrscheinlich wirkt die hochkonzentrierte Salzlösung flüssigkeitentziehend und schrumpfungsanregend auf das Myom. *Dehler* (Erlangen).

Haselhorst, G.: Ist die Hysterographie eine ungefährliche Untersuchungsmethode? (*Univ.-Frauenklin., Hamburg-Eppendorf.*) Zentralbl. f. Gynäkol. Jg. 51, Nr. 29, S. 1821 bis 1824. 1927.

Auf Grund von 2 Fällen und theoretischen Erwägungen wird davor gewarnt, die Hysterographie für völlig harmlos und ungefährlich zu halten. Im einen Fall handelte es sich um eine Pat. mit Ovarialkystom. An die Hysterographie schloß sich Fieber und erhöhte Blutkörperchensenkungsgeschwindigkeit an; bei der Operation fand sich eine Entzündung der Adnexe. Es ist aber nicht ausgeschlossen, daß vorher schon ein Reizzustand vorhanden war. In dem anderen Falle handelte es sich um eine Gravida mens II/III, bei der die Indikation zu Unterbrechung gegeben war. Einige Tage nach der Hysterographie traten hohes Fieber und Schmerzen auf. Am 5. Tage kam es zum Spontanabort. Die Placenta war zersetzt und bakterienhaltig. Benutzt wurde Jodipin. *Schugt* (Göttingen).

Digitized by Google

Rosenblatt, J.: Salpingographie bei wegen Sterilität nach Alexander-Adams operierten Frauen. Verl. Mitt. Monatsschr. f. Geburtsh. u. Gynäkol. Bd. 75, H. 4/5, S. 382 bis 384. 1927.

Die Alexander-Adamsche Operation, wegen Sterilität ausgeführt, hat nur in einem bestimmten Prozentsatz Erfolg. Es wird die Frage aufgeworfen, ob eine Tubenabknickung bei bestehender mobiler Retroflexio durch die Alexander-Adamsche Operation beseitigt wird, oder ob nicht die Operation als solche erst eine Tubenabknickung hervorruft. 3 Fälle, die aus diesem Grunde vor ca. 7—8 Jahren von verschiedenen Autoren operiert wurden und kinderlos blieben, hat der Verf. mittels Salpingographie nachuntersucht. In allen 3 Fällen waren die Eileiter undurchgängig. Es läßt sich nicht entscheiden, ob eine Abknickung schon vor der Operation bestanden hat oder erst durch die starke Spannung der Lig. rot. nach der Operation zustande gekommen ist.

Hartmann (Kiel).

Odenthal, W.: Über Gefahren der Utero-Salpingographie. (*Univ.-Frauenklin., Bonn.*) Zentralbl. f. Gynäkol. Jg. 51, Nr. 29, S. 1824—1829. 1927.

Mahnung zur Vorsicht vor Anwendung der Uterosalpingographie und Mitteilung zweier Fälle, in denen es nach der unter allen Kautelen ausgeführten Utero-Salpingographie mittels Kontrastol zu einer frischen Entzündung der Adnexe kam.

Schugt (Göttingen).

Jaubert de Beaujeu: Sur le diagnostic précoce de la grossesse par la radiographie. (Über frühzeitige Schwangerschaftsdiagnose durch Röntgenaufnahme.) (*51. congr. de l'assoc. franç. pour l'avancement des sciences, sect. d'électroradiol. méd., Constantine, 13.—17. IV. 1927.*) Journ. belge de radiol. Bd. 16, H. 3, S. 229. 1927.

Verf. erhält mit der von ihm geübten Aufnahmetechnik seit längerer Zeit gute und einwandfreie Bilder von Graviditäten im 3. bis 4. Monat. Methodik: Patientin befindet sich in Bauchlage, geneigt um 45°, der Zentralstrahl liegt etwa 4 cm unterhalb des Os coccygis, der Fokus ist der Haut, soweit es eben geht, genähert. Die auf diese Weise gewonnenen Bilder zeigen deutlich die knöchernen Teile des Feten. Jungmann hat in den Fortschritten 1927 den gleichen Gegenstand bearbeitet, jedoch war seine Technik anders. *Oskar Bott* (Wiesbaden).

Schössler: Zur Frage der Diagnose fetaler Mißbildungen in utero. (*Breslauer Röntgenvereinig., Sitzg. v. 6. IV. 1927.*) Fortschr. a. d. Geb. d. Röntgenstr. Bd. 36, H. 2, S. 423. 1927.

Die moderne Röntgendiagnostik ermöglicht auch in Fällen, wo die klinische Untersuchung versagt, die Gravidität festzustellen, über die Lage und Zahl der Früchte bei Schwangerschaft Aufschluß zu geben und auch über die Beschaffenheit des Kindes, soweit dies am Skelettbild abzulesen ist, Angaben zu machen. In der Literatur existieren schon eine Reihe im Röntgenbild festgestellter fetaler Mißbildungen. Verf. demonstriert die Röntgenogramme eines Anencephalus und eines Hydrocephalus, die die Diagnose ante partum gestatteten. Bei Hydrocephalus muß man eine etwaige Verzerrung der Größenverhältnisse in der Projektion berücksichtigen, um sich vor Irrtümern zu schützen. Bei Verdacht auf Hydrocephalus in der Schwangerschaft soll diese Diagnose stets durch eine Röntgenaufnahme geklärt werden, um dann die entsprechende Behandlung rechtzeitig einleiten zu können. *Dehler* (Erlangen).

Röntgenstrahlen als Hilfsmittel für die Therapie.

Technisches (einschl. Dosimetrie und Bestrahlungsmethoden).

Gunsett, A: Les unités quantitométriques dans la pratique de la roentgenthérapie. Etat actuel de la question. (Die quantimetrischen Einheiten in der praktischen Röntgentherapie. Augenblicklicher Stand der Frage.) Journ. de radiol. et d'électrol. Bd. 11, Nr. 7, S. 353—381. 1927.

In ausführlicher Weise gibt Verf. einen Überblick über die für die Röntgentherapie

Digitized by Google

wichtigen quantimetrischen Einheiten nebst den dazugehörigen Methoden und Instrumenten. Die Arbeit teilt sich in folgende Abschnitte: 1. Die colorimetrischen Einheiten. 2. Die biologischen Einheiten. 3. Die ionometrischen Einheiten. 4. Fehlerquellen der Ionometrie. 5. Der Wandeffekt. 6. Der Ionisationsausfall. 7. Bedingungen, die eine korrekte Ionisationskammer erfüllen muß. 8. Luftdruckkammern. 9. Große Kammern mit atmosphärischem Druck. 10. Die absolute deutsche Einheit und die Praxis ihrer Anwendung in Deutschland. 11. Die französische R-Einheit. 12. Das Verhältnis zwischen deutschem und französischem „R". 13. Die absolute Methode von Dauvillier. 14. Folgerungen. Im 2. Abschnitt äußert Verf. nach einer Zusammenstellung der verschiedenen Erythemdosen in R die Ansicht, daß das Hauterythem als dosimetrische Einheit auch in Deutschalnd verlassen sei und nur noch als Arbeitshypothese verwendet wird. Im Abschnitt 8—10 werden von Eichkammern die Druckkammer von Behnken und von Siemens & Halske (Berg, Schwerdtfeger und Thaller) sowie das Eichstandgerät von Küstner beschrieben. Unter dem Titel „Ionisationskammern für Messungen am Kranken oder am Phantom" kommen zur Sprache das Ionimeter von Martius, das Ionimeter von Wulf, das Dosimeter von Friedrich, der Siemensdosismesser und der Dosiszähler „Mekapion" von Strauss. Die Schlußfolgerungen lauten: „1. Die absolute elektrostatische Einheit ist sehr exakt durch die deutschen Physiker definiert worden, aber die Frage der praktischen Messungen am Kranken mit Hilfe dieser Einheit ist weniger gut geklärt. Außerdem ist in der Praxis der Gebrauch einer absoluten Einheit keineswegs durchaus notwendig. 2. Die Einheit von Solomon, so konventionell sie auch ist, ist die Einheit des täglichen Gebrauchs. Die Methode von Solomon ist ausgezeichnet und am leichtesten mit Sicherheit am Patienten anzuwenden. Um die Eichung des Ionometers unanfechtbar zu machen, wäre es wünschenswert, die Bedingungen der Eichung zu standardisieren. 3. Das Dosimeter von Dauvillier ist ein vollkommenes Instrument, um Messungen im Wasserphantom auszuführen oder um die Strahlungsleistung der Röntgenapparatur zu kontrollieren. Die energetische Einheit von Dauvillier hingegen dürfte wenigstens bis jetzt noch nicht die Solomonsche Einheit ersetzen, die die Einheit der praktischen Radiologie bleibt." *R. Jaeger* (Berlin).

Jacoby, Paul: Messungen mit dem Siemens-Dosimeter und Sabouraudtabletten und dem Dosimeter in Verbindung mit einer Kapsel von Sabouraudpapier. Verhandl. d. dän. radiol. Ges. 1926, S. 8—14, Hospitalstidende Jg. **70**, Nr. 16. 1927. (Dänisch.)

Vgl. dies. Zentrlbl. **3**, 572.

Frank, Josef: Über die Dosimetrie der Grenzstrahlen. (*Röntgeninst., Krankenh. Eppendorf, Hamburg.*) (*18. Kongr. d. dtsch. Röntgen-Ges., Wiesbaden, Sitzg. v. 28.—30. IV. 1927.*) Fortschr. a. d. Geb. d. Röntgenstr. Bd. **36**, Kongreßh., S. 89—90. 1927.

Der Verf. hebt hervor, daß für die Dosimetrie der Grenzstrahlen, die von der Physik für jede Art von Strahlen, auch die sehr weichen, die Bucky mit dem Namen „Grenzstrahlen" bezeichnete, angewandten Methode ohne besondere Schwierigkeiten geeignet gemacht werden können, daß diese Methoden jedoch nicht die vorherrschenden werden dürften, weil erstens eine indirekte Dosierung durch Spannung, Strom und Zeitmessung sicher ausgeführt werden kann, zweitens weil „eine eigentliche Gefahr bei zu großen Dosen nicht besteht." Bei der indirekten Messung können Schwierigkeiten bei der Spannungsmessung auftreten, weil bei der Mehrzahl der bisher für die Grenzstrahlentherapie angewendeten Apparate ein einfacher Transformator benutzt wird, der unmittelbar an eine Glühkathodenröhre gelegt ist. Diese läßt die eine Phase des Wechselstromes hindurch, die andere nicht. Der Transformator ist daher in einer Phase belastet, in der anderen nicht. Infolgedessen wird die übliche Spannungsmessung mit einem Voltmeter an der primären Seite oder eine Funkenstrecke auf der sekundären gefälscht. Der Verf. schlägt vor, entweder eine Gleichrichterröhre einzuschalten, an deren Anode ein Elektrometer angeschlossen ist. Dieses nimmt dann die maximale Spannung, mit der die Grenzstrahlenröhre betrieben wird, an. Nötigenfalls ist die

Digitized by Google

Kapazität des Elektrometers zu erhöhen. Man kann sich auch dadurch helfen, daß man wie sonst, die primäre Spannung mißt und auf Grund einer einmal durch Messungen gewonnenen Tabelle die Abhängigkeit der beim Betriebe auftretenden maximalen sekundären Spannungen von der primären Spannung bei verschiedenen Strombelastungen bestimmt. Diese Tabelle zusammen mit der wie üblich mit einem Milliamperemeter gemessenen Stromstärke genügt zur Dosierung, „falls durch eine einmalige Messung der Intensitätsverlauf der Strahlen in Abhängigkeit in diesen beiden Größen — Spannung und Stromstärke — dem Abstand und der Lage des zu bestrahlenden Punktes zur Röhre bestimmt worden ist. Genaueres darüber und über durch Messungen an einer Faßkammer gewonnene Ergebnisse sollen später veröffentlicht werden. Es wird mitgeteilt, daß Proportionalität zwischen Stromstärke und Strahlenintensität in weiten Grenzen besteht. Von der Spannung wird die Intensität im Gebiete von 6—12 KV als mit ungefähr der 4. Potenz der Spannung ansteigend befunden. Für die Praxis ist zu beachten, daß die Grenzstrahlen sehr stark von der Luft absorbiert werden und meist von einem keineswegs punktförmigen Brennfleck ausgehen, ferner daß die Absorption in den vorderen Gewebeschichten eine sehr große Rolle spielt. Diese letztere direkt zu messen, wird nur mit sehr beträchtlichen Fehlern möglich sein. Der Verf. sucht daher die Qualität der Strahlen durch Messung der Absorption in Aluminium und einigen anderen Stoffen, Wasser, Luft, Sauerstoff, Stickstoff usw.) genauer zu verfolgen.

v. Dechend (Berlin).

Gabriel: Weitere Untersuchungen über die sogenannte Grenzstrahlung. (*18. Kongr. d. dtsch. Röntgen-Ges., Wiesbaden, Sitzg. v. 28.—30. IV. 1927.*) Fortschr. a. d. Geb. d. Röntgenstr. Bd. **36**, Kongreßh. S. 72—74. 1927.

Der für die Grenzstrahlen besonders charakteristische Leukocytensturz wird auch bei der harten Therapiestrahlung gefunden. Dabei liegt der tiefste Punkt jedoch später, was lediglich als Absorptionsunterschied erklärt wird. Der Leukocytensturz fand sich auch beim Kaninchen. Bei Ausschaltung des sympathischen Nervensystems fehlte der Reiz, bei Ausschaltung des reticulo-endothelialen Systems zeigte er sich jedoch auffallend stark. Berichtet wird über gute Erfolge bei Neurodermatitis, chronischen Ekzemen und Pruritus. Ebenfalls gut beeinflußt wurden Cancroide und Carcinommetastasen der Haut, die Strahlung betrug 14 KV.

In der Aussprache warnt Mannheimer vor Überschreitung der Gefahrzone, die jenseits von 10 KV Scheitelspannung liegt. Bei Bestrahlung mit 15 KV sind von Bucky Teleangiektasien beobachtet worden. Die optimale Spannung beträgt 9 KV Scheitelspannung. Es bestehen sehr deutliche Wirkungsunterschiede zwischen 1 KV. Es wird die Eigenart der biologischen Effekte hervorgehoben und damit entgegen der Ansicht von Gabriel, die Berechtigung, dieser Röntgenstrahlenart einen neuen Namen zu geben, zu stützen versucht.

Paul Ruszczynski (Berlin).

Spezielle Röntgentherapie.

Röntgentherapie der malignen Tumoren (außer Haut).

Kienböck, R.: Allgemeine Indikationen zur Tumorentherapie. (*25. internat. Fortbildungskursus d. med. Fak., Wien, Sitzg. v. 20. VI.—2. VII. 1927.*) Wien. med. Wochenschr. Jg. **77**, Nr. 32, S. 1060—1064. 1927.

Die Strahlenbehandlung konkurriert mit der chirurgischen Therapie, der sie im Prinzip sogar überlegen ist. Alle anderen als Ersatz der Operation empfohlenen Mittel sind demgegenüber mehr oder weniger unwirksam. Die Radiumbehandlung ist der Röntgentherapie unterlegen, bei der Röntgenbehandlung ist die Technik von größter Wichtigkeit. Die dabei zu befolgenden Prinzipien sind: Homogene Durchstrahlung der Geschwulst, richtige Dosen (häufig Maximaldosen) mit Schonung der Nachbarschaft und des Gesamtorganismus, entsprechender Zeitpunkt der Wiederbestrahlung. Die Carcinome sind im allgemeinen mäßig strahlenempfindlich und sind daher in der großen Mehrzahl zu operieren. Nur Carcinome der Haut, der Gebärmutter (manche

Digitized by Google

Arten), der Speiseröhre, des Kehlkopfs, der Schilddrüse, der Hoden und manche andere, können mit Strahlen allein behandelt werden. Krebsmetastasen, speziell im Skelett, sind der Röntgenbehandlung außerordentlich gut zugänglich. Zum Unterschied von den Carcinomen können bei Sarkomen auch operable Fälle mit Röntgenstrahlen allein behandelt werden. Die Knochensarkome periostalen Ursprungs (richtiger panostale Sarkome) geben allerdings sowohl bei der Operation, als auch bei der Bestrahlung eine schlechte Prognose. Die als myelogene Sarkome beschriebenen Fälle, die durch Röntgenbehandlung geheilt wurden, erweisen sich vielfach als Fälle von Ostitis fibrosa. Die dritte Gruppe der Tumoren bilden die Geschwülste des hämatopoetischen und lymphadenoiden Gewebes, speziell die Mediastinaltumoren, bei denen die Röntgenbestrahlung das souveräne Mittel darstellt. Dabei erwähnt Verf. einen Fall von Lymphosarkom, der seit 17 Jahren geheilt ist. Anhangsweise bespricht er Chondrome, Neurofibrome, die sich strahlenrefraktär verhalten, ferner Myome, die eine bekannte Indikation bilden, schließlich solitäre und generalisierte fibrocystische Knochenaffektionen, die sich gut beeinflussen lassen. *Borak* (Wien).

Altschul: Die Etappenbestrahlung. (*18. Kongr. d. dtsch. Röntgen-Ges., Wiesbaden, Sitzg. v. 28.—30. IV. 1927.*) Fortschr. a. d. Geb. d. Röntgenstr. Bd. **36**, Kongreßh., S. 70—71. 1927.

Ausgehend von der Erfahrungstatsache, daß nach Carcinomtiefentherapie häufig an vom Carcinom entfernten Stellen Metastasen auftreten, empfiehlt Altschul die Etappenbestrahlung. Er versteht darunter, daß in der 1. Etappe ausschließlich der Tumor, unter guter Abdeckung der regionären Lymphdrüsen, bestrahlt wird, erst nach einiger Zeit, frühestens nach 3—4 Wochen folgt die 2. Etappe, die Bestrahlung des regionären Lymphdrüsengebietes. Er glaubt, daß bei intensiver Bestrahlung, wenn sofort das ganze Gebiet einschließlich der nachbarlichen Lymphdrüsen bestrahlt wird, diese geschädigt werden und dadurch dem Durchtritt von Krebszellen auf dem Lymphwege kein Hindernis mehr entgegensetzen können. *Sielmann jun.* (München).

Proust, R.: Etat actuel de la radiothérapie des séminomes. (Der gegenwärtige Stand der Röntgenbehandlung der Seminome.) Bull. de l'assoc. franç. pour l'étude du cancer Bd. **16**, Nr. 4, S. 247—256. 1927.

Vortr. hat 6 Fälle behandelt, von welchen 2 drei Jahre nach der Behandlung noch am Leben sind. Die Heilungsdauer der anderen betrug 13—14 Monate. Er erachtet wegen der großen Sensibilität dieser Tumoren die Röntgentherapie als Therapie der Wahl. Die Dosierung muß sehr vorsichtig sein, denn bei zu großen Dosen besteht erstens wegen des raschen Zerfalles und der dadurch bedingten großen Resorption die Gefahr großer Allgemeinschädigung und zweitens die Gefahr rascher Metastasierung. Die oft kolossalen Ödeme der unteren Extremitäten sind durch Geschwulstembolien der Lymphgefäße bedingt und durch Röntgentherapie heilbar. Auch bei vollkommener klinischer Heilung besteht jederzeit die Gefahr des Entstehens neuer Metastasen.

Aussprache: M. Peyron betont, daß insbesondere in der englischen und amerikanischen Literatur zwischen den Seminomen und anderen aus dem chorialen und neuroepithelialen embryonalen Gewebe entstandenen malignen Tumoren nicht unterschieden wird. Das Verhalten dieser beiden Arten von Tumoren gegenüber Röntgenstrahlen ist aber völlig verschieden, denn die Seminome reagieren ungemein gut, während die embryonalen Tumoren viel weniger radiosensibel sind. — Pierre Delbet bestätigt ebenfalls die außerordentliche Radiosensibilität dieser Tumoren. Durch zu rasche Resorption bedingte Allgemeinschädigungen sind niemals tödlich. Er hält es nicht für richtig, aus Furcht vor diesen toxischen Schäden die Dosis zu gering zu wählen, denn man begibt sich dadurch der Chance völliger Heilung, ja der Tumor oder dessen Reste können sogar strahlenrefraktär werden. Bei den großen Erfolgchancen muß der Röntgenologe eben auch ein gewisses Gefahrenrisiko auf sich nehmen, ebenso wie dies der Chirurg bei Operationen tut. Er weist darauf hin, daß viele Seminome unter dem Bilde von Verdauungsstörungen bedingt durch die retroperitonealen Drüsenmetastasen zum Arzte kommen. In den Fällen von Seminom des Hodens wird folgendes Vorgehen empfohlen: Wenn nur der Hodentumor ohne klinisch manifeste Drüsenmetastasen vorhanden ist, so ist die Kastration vorzunehmen, und die regionären retroperitonealen Drüsen sind zu bestrahlen. Bei klinisch nachgewiesenen Metastasen beschränkt sich bei Seminomen der chi-

Digitized by Google

rurgische Akt ebenfalls auf die Kastration, die Drüsen werden nachbestrahlt, bei den weniger empfindlichen Embryomen werden auch die Drüsen operativ entfernt. Auch in den Fällen von inoperablen retroperitonealen Drüsenmetastasen wird die Kastration ausgeführt, die Drüsen werden bestrahlt. Bei genügender Dosierung sind die Erfolge bezüglich der Heilungsdauer sehr gute, man kann ohne Furcht vor toxischen Schäden auf jedes Feld die Hauteinheitsdosis bei harter durch 0,5 Zink gefilterter Strahlung geben. *Presser* (Wien).

Coppez, H., et Paul Martin: Tumeurs malignes de la base du crâne d'origine naso-pharyngée. (Vom Naso-pharynx ausgehende maligne Tumoren der Schädelbasis.) Journ. de neurol. et de psychiatrie Jg. 27, Nr. 7, S. 481—488. 1927.

Zusammenfassung der bisher in der französischen Literatur veröffentlichten Fälle und Publikation zweier eigener. Fall 1: An Intensität zunehmende Schmerzen, besonders im 2. Trigeminusaste links, Herabsetzung des Sehvermögens und Taubheit links. Bei Übernahme der Behandlung sehr schlechter Allgemeinzustand, Exophthalmus, komplette Ophthalmoplegie und Stauungspapille links, ferner Facialisparese und Taubheit links. Im Nasopharynx ist ein gestielter Tu. palpabel. Probeexcision ergibt lymphoblastisches Sa. Durchführung einer Trepanation, bei dieser wird an der Dura der Vorderfläche des Felsenbeines ebenfalls ein Tu. gefunden, histologischer Befund nicht charakteristisch, jedoch ist wahrscheinlich, daß er in Verbindung mit dem Tu. des Epipharynx steht. Röntgenbestrahlung: auf ein vorderes, seitliches und hinteres Schädelfeld werden innerhalb von 10 Tagen zusammen 1210 deutsche R appliziert. Exacerbation des Zustandes nach der ersten Bestrahlung, darauf bedeutende Besserung, insbesondere Rückgang der Augenerscheinungen. Fall 2: Kopfschmerzen und Schmerzen in der Gegend der linken Kieferhöhle, zunehmende Augenmuskellähmung und Ptose, Sprachstörungen. Zu Beginn der Behandlung zeigt Patient beiderseitige Drüsenschwellung supraclavicular, komplette Ophthalmoplegie, Ptosis und Exophthalmus, Fundus normal. Störungen im Gebiete des Trigeminus. Atrophie und Lähmung des Musc. temporalis und Masseter. Hypoakusie durch Leitungsstörung bedingt. Negativer rhinoskopischer Befund. Röntgenbefund: Sinus normal, Destruktion im Gebiete der Sella. Histologischer Befund einer Drüse: atypisches Epitheliom. Wahrscheinlich handelt es sich um ein Epitheliom von der Keilbeinhöhle ausgehend. Auch in diesem Falle soll als Vorbereitung zur Röntgenbestrahlung die entlastende Trepanation vorgenommen werden. Betont wird, daß in diesen Fällen die Radiotherapie die einzig mögliche ist. Die so wichtige Frühdiagnose ist wegen der oft irreführenden neurologischen Symptome und des Mangels von oto-rhino-laryngologischen Symptomen sehr schwer. *Presser* (Wien).

Prytek: Ein Fall von Basalzellenepitheliom. (*Berlin. dermatol. Ges., Sitzg. v. 8. II. 1927.*) Dermatol. Zeitschr. Bd. 50, H. 6, S. 445. 1927.

39jähriger Patient. Angeborene Phimose. März 1925 Dorsalincision. Im Sulcus coronarius kleines Ulcus. WaR. und Spirochätenbefund stets negativ. Röntgenbestrahlung (3 mm Al. 1 HED.) November 1925. Besserung der Beschwerden. November 1926. Wegen starker Schmerzen Krankenhausaufnahme. Ulcus fünfpfennigstückgroß. Probeexcision: Basalzellenepitheliom ohne Verhornung. Amputation wird abgelehnt. Januar 1927 1 HED. unter Schwerfilter. Objektive Änderung nicht feststellbar (8. II. 1927). Bemerkenswert: Der frühe Beginn, die Ätiologie (Läsionen durch die Phimose führen zu Narben und auf diesen entsteht das Epitheliom). *P. S. Meyer* (Mannheim).

Piot, Etienne: La roentgenthérapie des ostéosarcomes. (Röntgentherapie der Osteosarkome.) Progr. méd. Jg. 55, Nr. 23, S. 896—897. 1927.

Wegen der Unverläßlichkeit des histologischen Bildes in prognostischer Hinsicht und wegen der mit einer Probeexcision verbundenen Gefahren, kann die Indikation zur Röntgentherapie der Osteosarkome (sollte heißen Knochensarkome, denn Osteosarkom heißt nur knochenbildendes Sarkom — Anm. d. Ref.) nur auf Grund klinisch-radiographischer Symptome gestellt werden. Verf. übernimmt die althergebrachte Einteilung in zentrale und periostale Sarkome, denen er noch die selteneren Myelome, Chondrosarkome und Myxome anreiht. Eine Mittelstellung zwischen den malignen Sarkomen und den gutartigen Cysten nehmen die „Tumeurs a myéloplaxes" (entspricht der Ostitis fibrosa) ein. Die letzte Gruppe bilden die metastatischen Knochengeschwülste. Nach Durchsicht der Erfahrungen einer Reihe von Autoren reserviert Verf. für die reine Röntgentherapie inoperable Sarkome „à myéloplaxes" und die metastatischen Tumoren. In allen anderen Fällen empfiehlt er prä- und postoperative Bestrahlungen. Zu diesen Empfehlungen berechtigende Erfahrungen werden nicht mitgeteilt. *Borak* (Wien).

Digitized by Google

Gottstein: Sarkome des Urogenitaltraktus. (*Breslauer chir. Ges., Sitzg. v. 13. VI. 1927.*) Zentralbl. f. Chir. Jg. 54, Nr. 33, S. 2092—2095. 1927.

Zur Beobachtung und Operation kamen: 1 Spindelzellensarkom der rechten Niere, bei dem sich auch noch ein Parenchymstein fand und 1 Spindelzellensarkom der Niere mit gleichzeitigem Kelchcarcinom, ferner 2 Sarkome der Blase und 1 Prostatacarcinom. Operation und Röntgenbestrahlungen, teils prophylaktisch nach der Operation, teils bei Rezidivbildung geben bei Sarkomen von Blase und Prostata oft recht gute Resultate, während die Prognose bei Sarkomen der Niere durchaus infaust ist. *Rave* (Berlin).

Heimann, Fritz: Die Blasenveränderungen beim bestrahlten Gebärmutterkrebs. (*Frauenklin. v. Prof. Heimann, Breslau.*) Zentralbl. f. Gynäkol. Jg. 51, Nr. 30, S. 1899 bis 1905. 1927.

Die cystoskopische Untersuchung wurde von jeher herangezogen, um vor dem Eingriff prognostische Schlüsse auf die Operabilität des Uteruscarcinoms zu ziehen. Im ganzen sind 4 verschiedene Grade von Blasenveränderungen beim Gebärmutterkrebs zu konstatieren. Die Vorwölbung des Trigonum mit und ohne Veränderung der Schleimhaut, die durch Ödeme bedingten Querfalten der Blasenwand, das bullöse Ödem der Blasenschleimhaut und als letzter Grad die Perforation und die Fistelbildung. Vor der Bestrahlung sollte stets der Blasenbefund erhoben und dann in regelmäßigen Zwischenräumen kontrolliert werden. Wenn auch nicht ein strenger Parallelismus zwischen beiden Affektionen besteht, so lassen die Blasenbilder doch aufs deutlichste erkennen, was sich gewissermaßen im Innern des Krebses abspielt, und die Cystoskopie kann in der Beurteilung des Strahlenerfolges eine beachtenswerte Rolle spielen. Einige charakteristische Beispiele teils mit Heilung, teils mit Verschlechterung werden angeführt. Im übrigen steht Verf. auf dem Standpunkt, daß das operable Uteruscarcinom zu operieren und das inoperable zu bestrahlen sei; dabei tritt er für die Schwachbestrahlung ein. *Dehler* (Erlangen).

Werner, R.: Über die Strahlenbehandlung des Blasenkrebses. (*7. Kongr., Wien, Sitzg. v. 30. IX.—2. X. 1926.*) Verhandl. d. dtsch. Ges. f. Urol. S. 332—342 u. 364 bis 372. 1927.

Für die Strahlenbehandlung des Blasenkrebses kommen sowohl Röntgen- wie Radiumstrahlen in Betracht. Die Bestrahlung hat von vorn oder außerdem vom Damm aus zu erfolgen, ist dagegen vom Rücken aus nur wenig wirksam. Das Radium ist stark distanziert (6—10 cm) und stark gefiltert anzuwenden. Notwendig ist daher der Besitz von mindestens $^1/_2$—1 g Radium oder entsprechende Mengen Mesothoriums. Auch intravesical, evtl. mit der Spickmethode (Radiumemanationscapillaren oder Radiumnadeln) kann bestrahlt werden. Die Unterstützung der Röntgenbestrahlung durch Imbibition des Tumorgewebes mit Kupfer- oder Silbersalzen auf elektrischem oder kataphoretischem Wege hat keinen nennenswerten Erfolg. Bei Anwendung der Stark-Hart-Homogenbestrahlung ist nicht vor Ablauf von 6—8 Wochen evtl. 10 bis 12 Wochen erneut zu bestrahlen. Wichtig ist die Kenntnis der akuten und chronischen Schäden, die bei dieser Methode angerichtet werden können. Die Vorlagerung des Tumors kann nur dann als Methode der Wahl bezeichnet werden, wenn man z. B. beim Versuche der Radikaloperation von dieser Abstand nehmen muß und ohnedies die Blase eröffnet hat. Von vornherein dies Ziel anzustreben, ist wegen der Unsicherheit des Erfolges nicht ratsam. Die Kombination der Spickmethode mit der äußeren Bestrahlung ist wegen der Gefahr der Überdosierung nur mit großer Vorsicht anzuwenden, im übrigen ist die kombinierte Bestrahlung überall zu empfehlen, wo eine Radiumeinlage in irgendeiner Form möglich ist. Verf. ist Anhänger der schonenden Methode, die gleichzeitig auch wirksamer sei. Dabei wird entweder mit einer niedrigeren Gesamtdosis auszukommen versucht ($^1/_2$, $^2/_3$, $^3/_4$ der HED) oder man gibt die Carcinom- oder Sarkomdosis in dosi refracta, so daß die Bestrahlung sich im Laufe von mehreren Tagen evtl. Wochen abspielt. Für die Ausnutzung des Zellteilungsrhythmus ist eine so weitgehende Unterteilung rationell, daß der Tumor alle 1—2 Tage einen gewissen

Digitized by Google

Prozentsatz der HED empfängt, z. B. $^1/_5$ oder $^1/_{10}$. Die Strahlenbehandlung hat nur palliative Erfolge. Ist die Operation technisch möglich und Erfolg versprechend, so soll operiert werden. Grad und Dauer des Erfolges der Strahlenbehandlung gehen nicht parallel. Mehr als 2jährige weitgehende Besserungen sind äußerst selten. Dagegen kann man in 50% Stillung der Blutung, Verminderung der Infektionserscheinungen, ferner Schmerzstillung erreichen. Als Vorbestrahlung kommt evtl. die Spickmethode oder eine schonende Bestrahlung von außen in Frage. Die Erfahrungen über die Nachbehandlung operierter Blasenkrebse sind noch zu gering. In Betracht kommen aber nur in 6—8 wöchentlichen Intervallen wiederholte, mild dosierte Bestrahlungen von nicht über $^1/_2$ HED. *Joseph Ziegler* (Berlin).

Walthard: Zur Bedeutung der Vorbestrahlung für die Operabilität maligner Tumoren. (*Gynäkol. Ges. d. dtsch. Schweiz, Baden, Sitzg. v. 24. IV. 1927.*) Schweiz. med. Wochenschr. Jg. 57, Nr. 31, S. 748—749. 1927.

Demonstration zweier Fälle: 1. Bestrahlter embryonaler Uterustumor, der beim Eintrittstag in die Klinik die Symphyse um 15 cm überragt und nach Bestrahlung (ca. 1 Monat später) völlig verschwunden war, so daß einige Tage später der Uterus totalexstirpiert werden konnte. Tumorrest (Größe 4 : 3 : 4) am Cervix und in der Isthmuswand. — 2. Bei Laparotomie wird retroperitonealer von der Cervix ausgehender inoperabler Spindelzelltumor gefunden, Bestrahlung Mai 1926, Serienbestrahlung Juli-März 1927, 27. März durch Operation entfernt. Uterusmasse 12 : 10 : 6, seines retroperitonealen Anteils 20 : 13 : 6. — Aussprache: Genaue Beschreibung des ersten Tumors durch v. Albertini, eines Erythroblastoms, eines Unikums in der pathologischen Literatur. *Cordua* (Hamburg).

Röntgentherapie chirurgischer Entzündungen u. Infektionskrankheiten (außer Tuberkulose).

Freund, Franz: Zum Wirkungsmechanismus der Röntgenstrahlen bei entzündlichen Erkrankungen. (*Biol. Laborat., Inst. Holzknecht, Wien.*) Klin. Wochenschr. Jg. 6, Nr. 31, S. 1462—1465. 1927.

Vgl. dies. Zentrlbl. 3, 642.

Solomon, I., et A. Blondeau: La radiothérapie dans les affections inflammatoires. (Die Röntgenbehandlung entzündlicher Erkrankungen.) (*Congr. de l'assoc. franç. pour l'avancement des sciences, Constantine, avril 1927.*) Arch. d'électr. méd. Jg. 35, Nr. 527; S. 248—253. 1927.

Zunächst Referat über die Ergebnisse der Entzündungsbestrahlung und Bestrahlungstechnik nach Heidenhain und Fried, Wagner (Prag), Fränkel und Nissnjewitsch, Pordes. Infolge anders organisierten klinischen Betriebes ist es für die französischen Röntgentherapeuten sehr schwer, großes Material zu sammeln. Verf. berichtet über 30 bestrahlte Fälle von Entzündungen verschiedener Herkunft, von denen der klinische Verlauf jedoch nur an 12 Fällen verfolgt werden konnte. Besonders bemerkenswert scheint die günstige Wirkung der Röntgentherapie bei 4 Fällen von allgemeiner Sepsis nach Geburten. Schneller Fieberrückgang und Hebung des Allgemeinbefindens wird hervorgehoben. Die Bakterien schwanden 1—2 Tage nach der Bestrahlung aus dem Blut; wurden Incisionen nötig, so war die Heilung danach eine rapide. Technik: 500 R nach Solomon (= 200 R deutsch), 25 cm Funkenstrecke, Filter 5,0 mm Al. oder 0,5 mm Cu, ein einziges Feld (12 × 12 cm oder 16 mal 16 cm). Wiederholung der Bestrahlung, wenn nötig, je nach 8 und 15 Tagen.

Aussprache: Tillier bestrahlte keine Fälle von septischen Allgemeinerkrankungen. Bei akuten Infektionen hatte er gute Erfolge. Besonders bei 2 Fällen von schwerem Milzbrand. Ausgedehnte Operation hatte das Fortschreiten der Infektion nicht gehemmt. Bestrahlung mit 2mal 400 R (französisch) brachte augenblicklichen Stillstand und dann Rückgang der Erscheinungen. Auch T. bemerkte die schnelle Vernarbung; jedoch stehen für ihn das Abstoppen der Entzündungsausbreitung und die sedative Wirkung im Vordergrund. Bei akuten Drüsenentzündungen erzielten T. und Champeil ausgezeichnete Ergebnisse. Bei der Punktion einer bestrahlten Drüse fand sich kein Eiter mehr, sondern eine käseartige Masse, welche außer degenerierten Zellelementen (polynucleären Leukocyten) zahlreiche Bakterien (Pneumokokken, hauptsächlich Streptokokken und Staphylokokken) enthielt, die gänzlich agglutiniert waren. Verf. vergleicht daher die Strahlenwirkung mit der serotherapeutischen. — Guinet hat ebenfalls gute Resultate erzielt. *Fried* (Worms).

Digitized by Google

Gadjanski, B.: Über die Radiotherapie der akuten Entzündungen. Serb. Arch. f. d. ges. Med. Jg. **29**, Nr. 8, S. 599—605. 1927. (Serbo-Kroatisch.)

Es wird das Ergebnis der Schwachbestrahlung, im Sinne Heidenhains, bei der Entzündung an der Hand über 40 Fälle, meist Pneumonien der letzten Grippeepidemie, besprochen. Die vorzügliche Wirkung wird besonders im Allgemeinbefinden der bestrahlten Patienten geäußert. Speziell bei der Pneumonie (besonders frische Fälle) sollte man überhaupt nicht von einer Bestrahlung reden, da die eklatante Wirkung, wie schon Kienböck hervorgehoben hat, nach einer längeren Durchleuchtung (etwa die Zeit, die erforderlich ist zu einer Orientierung, Messung u. dergl.) zutage tritt. *Autoreferat.*

Schneider, G. H.: Die Röntgenbestrahlung chronischer Knochenfisteln. (*Städt. Krankenh., Hindenburg, O.-S.*) Strahlentherapie Bd. **26**, H. 2, S. 303—312. 1927.

Es gelang in mehreren Fällen von hartnäckigen Fisteln, die teils auf Knocheneiterung mit Sequesterbildung, teils auf tiefe Weichteilwunden zurückzuführen waren, durch Röntgenbestrahlungen zum Schluß zu bringen. Verabfolgt wurden 25% HED auf die Oberfläche (10—15% in der Tiefe). Erfolge wurden nur gesehen, wenn die krankhafte Region im Strahlenkegel lag. Eine rein indirekte Wirkung, wie früher teilweise angenommen wurde, kann demnach nicht bestehen. Ein Vergleich mit dem Thorium-X-Stäbchen ergab, daß es sich um die gleichen Dosen handelte, wie sie von Halberstaedter und Simons angegeben wurden. *Baensch* (Leipzig).

Krupskij, O., A. Jančenko und M. Aisenberg: Die Röntgentherapie der entzündlichen Erkrankungen des weiblichen Geschlechtsapparates. Ukraïns'ki medični visti Jg. **1927**, Nr. 4, S. 47—64. 1927. (Ukrainisch.)

Im Laufe von 2 Jahren wurden an 66 kranken Frauen verschiedene entzündliche Prozesse in der Genitalsphäre mit verhältnismäßig gutem Erfolg mittels kleiner Röntgendosen behandelt (von 1 x anfangend bis 4 x pro dosi). Es wurde zum Teil mit dem Sachse-Induktor gearbeitet (Rotax-Unterbr., 20 cm Funkenstrecke, 30 cm Fokushautdistanz, 3 mm Al.-Filter, Müller-Siederohr von 7—10 Wehnelt Härte), zum Teil mit dem Hartstrahlapparat v. „Sanitas A. G." (45 cm Funkenstrecke, 2,5 M.A., 0,5 cm Al.-Filter, Großmetroröhre, 20% HED pro dosi). Subakute Fälle sprachen besser als die chronischen auf die Behandlung an. Schädigungen wurden nicht beobachtet. *R. Gassul* (Kasan).

Baer, Walter: Die Behandlung entzündlicher Adnexerkrankungen. (*Frauenklin., med. Akad., Düsseldorf.*) Med. Klinik Jg. **23**, Nr. 20, S. 752—753. 1927.

Verf. berichtet zunächst über die übliche Behandlung entzündlicher Adnextumoren mittels hydrotherapeutischer Maßnahmen, Wärmezufuhr (Lichtbogen, Diathermie), Proteinkörper- und Vaccinetherapie. Die Röntgenbehandlung entzündlicher Adnexerkrankungen kann auf dreierlei Art geschehen: 1. Die Röntgendauerkastration, 2. die temporäre Kastration, 3. Schwachbestrahlungen mit der sogenannten Entzündungsdosis (Heidenhain und Fried). Da von einer entzündlichen Adnexerkrankung meist jüngere Frauen ergriffen werden, so kommt die Dauerkastration mit Rücksicht auf die Ausfallserscheinungen nur selten in Frage. Septische Erkrankungen der Genitalorgane behandelt Verf. nicht mit Röntgenstrahlen, da durch die septischen Erkrankungen eine Konzeptionsfähigkeit nicht aufgehoben wird und nach Ansicht des Verf. die Röntgenstrahlen ein Keimgift darstellen. Die tuberkulösen Adnexerkrankungen behandelt Verf. grundsätzlich mit Röntgenstrahlen, die gonorrhoischen erst dann, wenn alle anderen Maßnahmen ohne Erfolg sind. Bei der Tuberkulose hat sich die Schwachbestrahlung mit 8—10% der H.E.D., bei den gonorrhoischen Prozessen die temporäre Kastration mit 26—30% der H.E.D. bewährt, wobei die Ausschaltung der Ovarialfunktion für den Erfolg hauptsächlich verantwortlich zu machen ist. Bei reiner Adnextuberkulose erzielte Verf. in etwa 50% der Fälle eine völlige Heilung.

P. Schumacher (Gießen).

Guhrauer, H.: Die Röntgenbehandlung der Arthritis gonorrhoica. (*Dermatol. Abt., städt. Allerheiligenhosp., Breslau.*) Strahlentherapie Bd. **26**, H. 2, S. 275—278. 1927.

Es wurden bei 23 Patienten im ganzen 28 Gelenke wegen Arthritis gonorrhoica

Digitized by Google

bestrahlt. Von diesen konnten von 14 akuten Fällen 10, von 14 aubakuten 8 Fälle gebessert werden. Technisch wurde so vorgegangen, daß $^1/_4$ HED einer 0,5 Zn plus 1 Al gefilterten Strahlung bei 160—180 kV von verschiedenen Feldern aus gegeben wurde. Diese Dosis wurde nach 2 Wochen wiederholt. Verf. konnte bereits nach 24 Stunden eine deutlich sedative Wirkung feststellen. Die Schmerzen klingen ab oder werden zum mindesten stark vermindert, die Schwellung geht meßbar zurück. Die Funktion kehrte schneller wieder, als es sonst beobachtet wurde. *Baensch* (Leipzig).

Röntgentherapie gynäkologischer Erkrankungen (außer Tuberkulose u. malignen Tumoren).

Cassidy, L. L.: Deep X-ray treatment of non-malignant gynaecological conditions. (Röntgentiefenbestrahlung gutartiger gynäkologischer Erkrankungen.) (*Coombe hosp., Dublin.*) Journ. of obstetr. a. gynaecol. of the Brit. Empire Bd. **34**, Nr. 2, S. 273 bis 278. 1927.

Verf. berichtet über erfolgreiche Röntgentherapie bei Blutungsanomalien junger und alter Frauen, über erfolgreiche Bestrahlungen bei Amenorrhöe und Dysmenorrhöe, entzündlichen Prozessen (Parametritis) und genitaler bzw. Abdominaltuberkulose. Das Material ist nur klein, Angaben über die Dosimetrie fehlen fast vollkommen.

Flaskamp (Erlangen).

Seitz, L.: Reizbestrahlung bei Störungen der Menstruation. (*Vereinig. bad. Röntgenol., Mannheim, Sitzg. v. 23. I. 1927.*) Fortschr. a. d. Geb. d. Röntgenstr. Bd. **36**, H. 1, S. 184—185. 1927.

Röntgenbestrahlungen beeinflussen nur solche Menstruationsstörungen, welche in erster Linie auf Störungen des innersekretorischen Gleichgewichtes beruhen. Am häufigsten ist die Funktion des Ovars gestört. (Amenorrhöe, Oligomenorrhöe, oft mit Hypoplasie der Genitalien und Sterilität.) Bei primärer Amenorrhöe geringe Bestrahlungserfolge, bei sekundärer Amenorrhöe gute Erfolge, unsichere Ergebnisse bei Dysmenorrhöe auf ovarieller Grundlage. Gesamtergebnisse bisher: in 118 von 209 Fällen Wiedereintritt der Periode, in 30 Fällen Beseitigung der Sterilität. Günstige Wirkung auf Amenorrhöe und Dysmenorrhöe, sowie klimakterische Ausfallserscheinungen auch durch Reizbestrahlung der Hypophyse; durch Reizbestrahlung der Milz, manchmal Beseitigung genitaler Blutungen und auch Wiederherstellung des normalen Menseszyklus. Dosis 3—5% HED auf das Organ berechnet. Indikationsstellung sehr schwierig, große gynäkologische Erfahrung nötig.

Aussprache: Hedfeld berichtet über einen Fall von Wiederherstellung der 1 Jahr sistierenden Menses durch Starkbestrahlung (150% HED in loco) eines Tumors der Hypophyse. Erklärung: wahrscheinlich Adenom des Vorderlappens, durch Schrumpfung des Tumors Verringerung des Drucks auf den Hinterlappen, worauf nach Fischer die sexuelle Störung beruht. — Hilpert besserte durch Bestrahlung der Hypophyse einmal die Ausfallserscheinungen nach Röntgensterilisation. Es entstand darnach Stirnhöhlenkatarrh, der möglicherweise erst durch die Bestrahlung akut geworden ist. Es wird empfohlen, bei Kopfbestrahlung auf das Verhalten der Stirnhöhle zu achten. *Fried* (Worms).

Traugott, M.: Zur Behandlung der Myome des Uterus. Jahreskurse f. ärztl. Fortbild. Jg. 18, H. 7, S. 29—36. 1927.

Drei Gruppen von Myomen bedürfen unbedingt sofortiger operativer Behandlung: die submukösen Myome, ferner die im Klimakterium nach kürzerer oder längerer Menopause wieder blutenden Myome und solche Myome, die mit einer erheblichen Blutdrucksteigerung einhergehen. Außer den bekannten Kriterien für submuköse Myome leiten folgende auf die Diagnose hin: 1. die Verstärkung der Blutungen nach Verabfolgung von Secalepräparaten (eine Folge der venösen Abflußbehinderung im Stiel der Geschwulst nach Kontraktion des Myometriums); 2. die Weichheit und Auflockerung der Portio vaginalis. Da aber auch diese Hilfsmomente zusammen mit den klassischen Anzeichen (wehenartige Schmerzen, Koagula, leichte Durchgängigkeit des I. M.) die Diagnose nicht hinreichend sichern, muß von der Austastung des Cavum uteri häufiger Gebrauch gemacht werden. So rät Verf. alle Fälle, die zur Entscheidung

Digitized by Google

„Operation oder Bestrahlung" stehen, auszutasten, sofern die Geschwülste die Mitte zwischen Nabel und Symphyse nicht überragen. Bei größerem Umfang der Geschwulst, die eine diagnostische Klärung durch Austastung verbietet, muß man sich zur Operation entschließen. Dabei ist auch der Tatsache zu gedenken, daß etwa 1,5% aller Myome nach der Röntgenbestrahlung maligne degenerieren. Wenn Myome nach der Menopause wieder anfangen zu bluten oder zu wachsen, so ist die Wahrscheinlichkeit maligner Entartung bzw. des begleitenden Korpuscarcinoms so groß, daß keine Zeit mehr mit diagnostischen Maßnahmen verloren werden, sondern sofort zur Uterusexstirpation geschritten werden soll. Austastungen und Abrasionen sind bei dieser Sachlage nicht nur entbehrlich, sondern bedeuten auch eine gewisse Gefahr, weil es im Falle weitgehender Usur der Uteruswand durch die Geschwulst dabei leicht zu Perforationen kommt. Besteht bei Myomträgerinnen ausgesprochene Hypertonie, so kann diese durch Röntgenkastration leicht gesteigert werden, und es dabei zu Blutungen ins Gehirn oder in die Retina kommen, wie Verf. an 2 Fällen beobachtete. Derartige Fälle sind also zu operieren. *H. Fuchs* (Danzig).

Werner, P.: Bedeutung der Fehldiagnose in der Strahlenbehandlung angeblicher Myome. Wien. klin. Wochenschr. Jg. **40**, Nr. 30, S. 979—980. 1927.

Bei der Strahlenbehandlung des Myoms kommen in der Hauptsache drei Möglichkeiten einer Fehldiagnose in Frage. 1. Verwechslung mit einem graviden Uterus. Dieser folgenschwere Irrtum muß unbedingt vermieden werden. Die Frau wird unnötigerweise in ihrer Eierstocksfunktion gestört. Den im Mutterleib bestrahlten Kindern — nur selten kommt es zum Spontanabort — droht schwerer Schaden: Übertragung, Unterentwicklung, Mikrocephalie, Mongolismus, Idiotie usw. Ein Myom mit Amenorrhöe bedarf keiner Bestrahlung. 2. Verwechslung mit einem entzündlichen Adnextumor. Es ist leicht möglich, eine hinter dem Uterus gelagerte Hydrosalpinx als subseröses Myom anzusehen. Wenn auch der Schaden, der einer solchen Kranken durch die intensive Bestrahlung erwächst, im allgemeinen kein großer ist, so ist sie doch unter Umständen Ausfallserscheinungen ausgesetzt. Es ist die gewöhnliche konservative Behandlung oder eine konservative Operation mit Erhaltung des Uterus und des Ovariums vorzuziehen. 3. Verwechslung mit einem Ovarialtumor. Durch die Bestrahlung einer malignen Eierstocksgeschwulst kann bei der Applikation der geringen Dosis schwerer Schaden angestiftet werden, denn der Tumor wächst weiter und ist vielleicht dann, wenn die richtige Diagnose gestellt wird, nicht mehr operabel. — Myombestrahlungen dürfen nur bei einwandfreier Diagnose vorgenommen werden; im Zweifelsfalle ist lieber zu operieren. *Dehler* (Erlangen).

Wyser, Dorean D., and Max D. Mayer: Therapeutic abortion by means of the Roentgen-ray. (Einleitung des künstlichen Aborts durch Röntgenbestrahlung.) (*Gynecol. a. radiotherapy serv., Mt. Sinai hosp., New York.*) Americ. journ. of obstetr. a. gynecol. Bd. **14**, Nr. 1, S. 62—68. 1927.

Nach dem Vorgang von Ganzoni und Widmer, die in 34 Fällen, bei denen der künstliche Abort indiziert war, mit gutem Erfolg (sie hatten nur 4 Versager) Röntgenbestrahlung zur Einleitung des Aborts verwandt hatten, behandelten die Verff. 22 Fälle. Die Patienten wurden ambulant bestrahlt und wöchentlich in der Klinik untersucht, sie waren angewiesen, beim Eintritt von Blutungen sofort in die Klinik zu kommen. Immer trat der Abort spontan ein, es bestanden kaum Schmerzen, die Blutung war meist gering. Mitunter war es nötig, den Fet oder Placenta mit der Eizange aus Vagina oder Cervicalkanal zu entfernen. Nach 5—6tägigem Klinikaufenthalt konnten die Patienten entlassen werden, der weitere Verlauf erwies sich bei Nachkontrolle immer unkompliziert. Technik der Bestrahlung: Großfeld von vorne, bei starken Patienten evtl. auch eines von der Rückseite unter Einschluß der Ovarien, so daß mehr als 30% der H.E.D. auf den Uterus treffen. Es ist schwierig festzustellen, wann der Fet abgestorben ist; Kontrolle, ob der Uterus weiter wächst. Die Ausstoßung des Fet erfolgte nach den Beobachtungen der Verff. 15—50 Tage nach Abschluß der Bestrahlungs-

Digitized by Google

behandlung. Die Indikation für diese Art der Einleitung des Aborts stellen die Verff. für Fälle, bei denen operatives Vorgehen zu gefährlich ist und eine längere Amenorrhoe, die ja durch die Höhe der Dosis, die auch auf die Ovarien trifft, gegeben ist, sowohl im Sinne einer weiteren Konzeptionsverhinderung als auch im Sinne einer auf das Grundleiden günstig einwirkenden Menopause erwünscht ist. *Oskar Bott* (Wiesbaden).

Pohle, Ernst A.: Roentgen ray stimulating doses of the ovaries, permanent and temporary sterilization. (Röntgenreizdosen für Ovarien, Dauer- und temporäre Sterilisation.) Americ. journ. of the med. sciences Bd. **173**, Nr. 1, S. 91—101. 1927.

An der Hand der einschlägigen Literatur und der Krankengeschichten von 10 Fällen (1 temporäre, 3 Dauerkastrationen, 5 Schwachbestrahlungen, 1 Milzbestrahlung) werden Indikationen und Erfahrungen diskutiert, die nichts Neues bieten. Das Problem der temporären Sterilisation und Schwachbestrahlung gilt Verf. als noch im Versuchsstadium befindlich. *Risse* (Stuttgart).

Holtermann, C.: Die Röntgensterilisierung der Frau wegen extragenitaler Erkrankungen. (*Univ.-Frauenklin., Münster i. W.*) Klin. Wochenschr. Jg. **6**, Nr. 34, S. 1616 bis 1618. 1927.

Die Sterilisierung kann temporär oder dauernd sein, erstere tritt ein, wenn alle reifenden Follikel zerstört sind, die Primordialfollikel, die strahlenresistentesten, aber erhalten geblieben sind. Die Indikationen zur Röntgensterilisierung sind begrenzt. Gewisse Folgeerscheinungen sind in Kauf zu nehmen (Ausfallserscheinungen, ungewisser Eintritt des Erfolges, Unsicherheit, in jedem Falle eine Dauersterilisierung zu vermeiden). Die Vorteile bestehen darin, daß es sich um keine Operation handelt; sie läßt sich ambulant durchführen. Die Röntgen-Dauersterilisierung ist die Methode der Wahl; in der Nähe des Klimakteriums bei jüngeren Frauen ist die Dauersterilisierung im allgemeinen abzulehnen. Pankow läßt sie bei Bluterkrankungen gelten. Bei manifester Tuberkulose hält man sie im allgemeinen für angezeigt. Bei schweren Herzfehlern mit Dekompensationserscheinungen muß der Allgemeinzustand maßgebend sein. Die Osteomalacie wird von vielen als gerechtfertigte Indikation angesehen. Vielfach wird bei gonorrhoischen oder tuberkulösen Adnexerkrankungen zur Verhinderung der Menstruation und dadurch schnelleren Ausheilung die Kastration gemacht. Verf. hat dies in den letzten 3 Jahren niemals notwendig gehabt. Die temporäre Sterilisation wird von vielen überhaupt abgelehnt. Phänische oder genische Schädigungen der Nachkommenschaft sind zu befürchten. Bei Extragenitalleiden ist die temporäre Sterilisation nur wenig angewendet worden. Praktisch wichtig bei Lungen-Tbc., wenn Aussicht auf Ausheilung besteht. Technik: Dauersterilisierung 36—40% der HED., für die temporäre 26—28% der HED. oder 216—240 R bzw. 156—168 R. Verf. schließt, daß nach seinen Erfahrungen die temporäre Sterilisierung durch Röntgenstrahlen bisher keine größere Bedeutung erlangt hat. *Heimann* (Breslau).

Kaplan, Ira I.: Twin pregnancy after temporary suppression of menstruation following Roentgen-ray treatment for mammary cancer. (Zwillingsgeburt nach temporärer Kastration einer Röntgenbehandlung von Mammacarcinom folgend.) (*Radiat. therapy a. gynecol. serv., Bellevue hosp., New York.*) Americ. journ. of obstetr. a. gynecol. Bd. **14**, Nr. 1, S. 40—44. 1927.

Kurze Übersicht der Ansichten über die histologischen Veränderungen des Ovars nach Röntgenbehandlung desselben. Hinweis auf die Beziehungen zwischen der Brust und dem Ovar; infolgedessen wird in dem Hospital bei Brustcarcinom nach vorausgegangenen Geburten auch die Röntgenkastration angeschlossen, damit jeder Anreiz zur Verschlimmerung fortfällt. Es handelt sich um folgenden Fall: 36 Jahre alte Frau mit zwei selbstgenährten Kindern, 1919 und 1920 wurden ihr wegen aufgetretener Knoten in der Brust beide Brüste nacheinander amputiert. 1924 bekam sie ein Rezidiv in dem Schnitt an der linken Seite und ebenso Drüsen in der rechten Achselhöhle (im Bellevue-Hospital als Adenocarcinom erkannt). Die Brust- und Lymphdrüsengegend, später auch die Lendenrückenwirbelsäule (wegen Verdacht auf Metastase) wurde röntgenbestrahlt und um weitere Geburten zu vermeiden auch eine Röntgen-

Digitized by Google

kastration vorgenommen. Ein Jahr dauerte die Menopause, dann traten wieder dreiwöchentliche Regeln auf, und im Oktober 1926 wurde eine Gravidität festgestellt. Wegen der carcinomatösen Konstitution, der Gefahr einer Mißgeburt nach der Kastration, dem allgemeinen schlechten Zustand wurde mit Röntgenbestrahlung der künstliche Abort eingeleitet; 12 Tage später wurde, da kein Spontanabort auftrat, der Uterus auf abdominellem Wege eröffnet, entleert, ein Ovar entfernt und die Tuben unterbunden. Es wurden zweieiige Zwillinge etwa 10—11 Wochen alt gefunden, in dem einen Ovar befanden sich zwei Corpora lutea; Fetus ziemlich stark maceriert, angeblich schon lange Zeit vor dem Abort abgestorben. *Cordua* (Hamburg).

Röntgentherapie der übrigen Erkrankungen.

Piccinino, Guido: Rendiconto statistico-critico degli ammalati trattati con la röntgenterapia nell'anno 1926. (Statistisch-kritischer Rechenschaftsbericht über die mit Röntgenstrahlen behandelten Kranken im Jahre 1926.) Actinoterapia Bd. **6**, H. 3, S. 171—176. 1927.

In einer kurzen Übersicht erörtert der Verf. seine 139 Fälle und befaßt sich eingehender nur mit einigen Krankheiten, welche Gegenstand besonderen Studiums waren. Bei den Erkrankungen des Lymphdrüsensystems, die einer besonders sorgfältigen diagnostischen Untersuchung bedürfen, welche bei mehreren Fällen nur durch mikroskopische Kontrolle erreicht werden konnte, sind die charakteristischen Radiosensibilitätsunterschiede der verschiedenen Krankheitsgruppen bemerkenswert, sowie die ganz verschiedenen Ergebnisse, die für einige (Hodgkin, Pseudoleukämie, Lymphosarkom) nur in einer vorübergehenden Besserung bestehen, während man bei anderen (tuberkulösen Drüsenschwellungen) definitive Heilung erhält. Bei den Fällen von Poliomyelitis waren die Resultate ausgezeichnet, besonders bei frischen Fällen. — Bei den Neuralgien, besonders bei Ischias, hat man keine konstanten Resultate erzielt. Fälle mit tuberkulösen Affektionen wurden nur wenige behandelt; die erzielten Ergebnisse dagegen waren sehr befriedigend und ermutigend. Bei den übrigen behandelten Krankheiten wurden keine Unterschiede verzeichnet gegenüber denjenigen, die von anderen Autoren bereits berichtet sind. *F. Walter* (Hamburg).

Teschendorf, W.: Über Bestrahlungen des ganzen menschlichen Körpers bei Blutkrankheiten. (*18. Kongr. d. dtsch. Röntgen-Ges., Wiesbaden, Sitzg. v. 28.—30. IV. 1927.*) Fortschr. a. d. Geb. d. Röntgenstr. Bd. **36**, Kongreßh., S. 71—72. 1927.

Teschendorf geht von dem Gedanken aus, daß bei den Blutkrankheiten der ganze Organismus bestrahlt werden muß, da an vielen Stellen des Körpers krankhafte Veränderungen vorhanden sind. Es gelangten zur Bestrahlung 2 myeloische Leukämien, 1 lymphatische Leukämie, 1 myeloische Aleukämie und 3 Lymphogranulome. Es wurde unter Kontrolle des Allgemeinzustandes und des Blutbildes mit einer Zeitdauer bis zu 20 Minuten bestrahlt, und zwar mit einem Symmetrieapparat, der mit 0,5 mm Zn und 2 mm Al die HED. in 23 cm Abstand in 18 Minuten, bei 180 cm Abstand etwa 3—5% der HED. in 1 Stunde verabfolgt. Die Totalbestrahlung soll den Vorteil haben, daß sie länger vorhält als die Milzbestrahlung, und daß auch die Kranken, die bereits auf Milzbestrahlung nicht mehr reagieren, auf Totalbestrahlung wieder so ansprechen, als ob sie zum ersten Male mit Röntgenstrahlen behandelt würden. Die Dosierung muß noch vorsichtig erfolgen, insbesondere ist der Gewebszerfall durch entsprechende Bestrahlungspausen zu berücksichtigen.

In der Aussprache empfiehlt P. Krause der neuen Methode gegenüber Zurückhaltung. Die lokale Bestrahlung ist heute noch wegen der geringeren Gefahr vorzuziehen und erst zu verlassen, wenn die Totalbestrahlung sehr viel bessere Erfolge zeitigt. *Kruchen.*

Brunetti, Federico: Linfogranulomatosi del cavo nasofaringeo. (Lymphogranulomatose des Nasenrachenraumes.) (*Osp. civ., Venezia e clin. oto-rino-laringoiatr., univ., Padova.*) Valsalva Jg. **3**, H. 1, S. 2—6. 1927.

Ausführliche Beschreibung eines Falles einer 38jährigen Frau, bei der der steinharte Tumor sich vom Rachen der Carotis entlang bis zur Supraclaviculargrube erstreckte. Sehr

Digitized by Google

günstige Beeinflussung durch Röntgenstrahlen, die bis jetzt wenigstens angehalten hat. Die histologischen Einzelheiten und differentialdiagnostischen Bemerkungen müssen im Original nachgelesen werden. *F. Koch* (Bad Reichenhall).

Laubry, Ch.: Hypertension paroxystique guérie par la radiothérapie de la région surrénale. (Anfallsweise Blutdruckerhöhung durch Bestrahlung der Nebennierenregion geheilt.) Bull. et mém. de la soc. méd. des hôp. de Paris Jg. 43, Nr. 26, S. 1216—1218. 1927.

Der Pat. zeigt seit einem halben Jahre Anfälle von Schwäche, Gefühl des Einschlafens der unteren Extremitäten, präkordiale Angstgefühle, anginöse, in beide Arme ausstrahlende Schmerzen in der Herzgegend und Schmerzen im Abdomen. Es wurde die Diagnose einer anfallsweisen Hypertension, wahrscheinlich durch gesteigerte Funktion der Nebenniere hervorgerufen, gestellt. Im weiteren Verlaufe erblindete Patient infolge einer Hämorrhagie der Retina. Als alle anderen Therapien versagt hatten, wurde die Röntgenbestrahlung der Nebennierenregion vorgenommen, im Verlaufe von 3 Wochen 14 Sitzungen (genauere Technik nicht angegeben; Ref.). Die Beschwerden ließen nach, und nach Absolvierung einer zweiten aus 24 Sitzungen bestehenden Serie ist nun Pat. seit mehr als 6 Monaten beschwerdefrei.

Aussprache: Emile Sergent betont, daß er in Fällen von Blutdruckerhöhung ohne sonstige nachweisbare Ursache wie Coronarsklerose oder Nephritis, von einer Bestrahlung der Nebennieren gute Resultate gesehen hat. Ob es sich um eine direkte Wirkung auf die Nebennieren oder um eine indirekte auf dem Wege des Nervus splanchnicus handle, ist nicht entschieden. Sehr wahrscheinlich aber ist es, daß die Röntgenbestrahlung der Nebennierengegend die Hyperfunktion der Glandula suprarenalis dämpfen könne. *Presser* (Wien).

Zénope, B.: L'insomnie dite nerveuse et son traitement par la galvano et la roentgenthérapie. (Die sogenannte nervöse Schlaflosigkeit und ihre Behandlung mit galvanischem Strom bzw. Röntgenstrahlen.) Evolution thérapeut. Jg. 8, Nr. 5, S. 182 bis 185. 1927.

Verf. sieht in der sog. nervösen Schlaflosigkeit ein Symptom des Hyperthyreoidismus bzw. eine monosymptomatische Form von Hyperfunktion der Schilddrüse. Die vorgeschlagene Behandlung besteht in einer Galvanisation bzw. einer Röntgenbestrahlung der Schilddrüse mit kleinen Dosen ($1^1/_4$ H pro Sitzung). Die Strahlenbehandlung scheint der galvanischen etwas überlegen zu sein. Die Bestrahlung der Schilddrüse hatte bei 21 Fällen von z. T. hochgradiger Schlaflosigkeit nur 2mal keinen Erfolg. Der gewünschte Effekt trat bei 7 Fällen bereits bei der ersten Bestrahlung ein; bei einigen Fällen waren 3 oder 4 Bestrahlungen, bei anderen bis zu 10 Sitzungen erforderlich. Bei der galvanischen Behandlung war im Durchschnitt die Behandlungsdauer etwas länger. Daß es sich bei seinen Erfolgen etwa um eine Suggestivwirkung handle, hält der Verf. für ausgeschlossen. *Hans Taterka* (Berlin).

Podkaminsky, N. A.: Zur Methodik der Röntgentherapie bei Asthma bronchiale. (*Ukrain. Staatsinst. f. Röntgen u. Radiol., Charkov.*) Strahlentherapie Bd. 26, H. 2, S. 269—274. 1927.

Bei Bronchialasthma auf der Basis von Störungen des Gleichgewichtes im vegetativen Nervensystem liegt eine Hyperfunktion des broncho-constrictorischen Zentrums und anderer mit ihm koordinierter, im verlängerten Mark gelegener Zentren vor. Verf. bestrahlte bei 8 derartigen Fällen die Hinterkopfpartie und erhielt, wie aus einer Tabelle zu ersehen ist, ermutigende Ergebnisse. Bestrahlungstechnik: Die Hinterkopfpartie wird in 4 Felder unterteilt. Die obere Grenze des 1. Feldes bildet die Linie vom oberen Rande des r. Ohres bis zur Mitte zwischen diesem und der Linea mediana, die Medialgrenze verläuft von diesem Punkte abwärts bis zur Höhe des Foramen occipitale magnum, die untere Grenze nach außen zur Ohrmuschel. Das 2. Feld liegt dem 1. symmetrisch auf der linken Seite; das 3. Feld befindet sich zwischen dem 1. und 2.; das 4. Feld kommt nach unten von den 3 vorhergehenden so zu liegen, daß seine obere Grenze mit der unteren der vorhergehenden Felder zusammenfällt, die untere steht 5—6 cm weit von der oberen ab, die Seitengrenzen laufen dem Hinter-

Digitized by Google

rand des Muscul. sternocleidomastoideus entlang. Bei Bestrahlung des 4. Feldes wird die Röhre schräg geneigt eingestellt mit dem Zentralstrahl in Richtung nach vorn und oben. Jedes Feld erhält 25% HED unter 4 mm Al bei 22 cm FHA., Härte 7 nach Bauer. Innerhalb einer Woche wurde ein Feld bestrahlt. *Paul Ruszczynski* (Berlin).

Chizzola, Giuliano: Sul moderno trattamento della poliomielite anteriore acuta con la radio-diatermo-elettroterapia. (Über die Behandlung der Poliomyelitis anterior acuta mit Röntgen-, Diathermie- und Elektrotherapie.) (*Gabinetto di radiol., osp. civ., Udine.*) Radiol. med. Bd. 14, Nr. 3, S. 168—185. 1927.

Während der großen Epidemie 1924—1926 in Venetien hat der Verf. die Bordiersche Methode nachgeprüft. Nach seiner Ansicht ist es nicht zutreffend, daß der Genius epidemicus sich bei dieser Epidemie und überhaupt gegen früher abgeschwächt hat. Die kombinierte physikalische Behandlung verbessert die Prognose im allgemeinen. An der Hand von 62 eigenen Fällen gibt er ein sehr günstiges Urteil über die Bordiersche Methode ab. Die Einwände, daß die Heilung in den meisten Fällen Spontanheilung sei, die auch ohne die Behandlung eintreten würde, lehnt er ab.

Huldschinsky (Charlottenburg).

Kern, Maximilian: Relation of the sella turcica to endocrine disturbances. (Beziehung der Sella turcica zu endokrinen Störungen.) Arch. of physical therapy, X-ray, radium Bd. 8, Nr. 7, S. 347—353. 1927.

Der Vortrag bietet einen flüchtigen Überblick über die in der Literatur enthaltenen Beschreibungen der Sellavarietäten und Selladeformitäten, ferner über die Typen der Hypophysentumoren, endlich über die glanduläre und Strahlenbehandlung der Hypophyse bei endokrinen Affektionen. *A. Schüller* (Wien).

Strahlenschädigungen und ihre Behandlung.

Hartman, F. W., Adolph Bolliger, H. P. Doub and F. Janney Smith: Heart lesions produced by the deep X-ray. An experimental and clinical study. (Herzschädigungen nach Röntgentiefentherapie.) (*Henry Ford hosp., Detroit.*) Bull. of the Johns Hopkins hosp. Bd. 41, Nr. 1, S. 36—61. 1927.

Hunde und Schafe wurden einmalig oder verteilt mit sehr großen Dosen, dem Vielfachen der HED, auf die Herzgegend bestrahlt; sie starben teilweise, je nach der Dosis in 4 Wochen oder später. Es fanden sich anatomische Veränderungen: Hydroperikard, Hämorrhagien im rechten Vorhof, teilweise auch eine Perikardverdickung und ausgedehnte Ventrikelwandveränderungen. Die mikroskopischen Bilder zeigten zellige Infiltrationen, Zerstörungen der Muskelfasern bis zum Verschwinden der Querstreifung und hyaliner Degeneration besonders des rechten Vorhofs und Ventrikels. Die Gefäßwand war teilweise bis zur Obliteration verdickt. Besonders bemerkenswert ist auch eine Schädigung des Reizleitungssystems. Ähnliche Veränderungen in geringem Grade fanden sich nun auch bei Patienten, die wegen Mediastinaltumoren intensiv bestrahlt waren. Bei den Versuchstieren ergab die elektrokardiographische Untersuchung ebenfalls Veränderungen, die in negativer T-Schwankung, Verlängerung des TR-Intervalls und z. T. völligem Verschwinden der R-Zacke bestanden. In mehreren Fällen wurde Vorhofsflattern und Flimmern mit perpetueller Arrhythmie hervorgerufen. Verf. legen besonderen Wert auf die Tatsache, daß sichere Herzmuskelschäden durch therapeutische Bestrahlung entstehen können und daß ferner eine intensive Bestrahlung eine Methode zur Erzeugung von Myokardveränderungen am Versuchstier ist, die zu Vorhofsflattern führt, ohne daß ein operativer Eingriff vorgenommen wird. *Goette* (Heidelberg).

Buschke: Röntgenulcus. (*Berlin. dermatol. Ges., Sitzg. v. 8. II. 1927.*) Dermatol. Zeitschr. Bd. 50, H. 6, S. 446—447. 1927.

Röntgenulcus der linken Gesichts- und Halsseite, das durch cutane, subcutane und lokale Behandlung mit Novozyt (keratinisiertes Eiweiß nach Haupt) sich gebessert hat.

P. S. Meyer (Mannheim).

Digitized by Google

Dehler, Hans: Das gynäkologische Röntgencarcinom. (*Univ.-Frauenklin., Erlangen.*) Arch. f. Gynäkol. Bd. **130**, H. 2, S. 239—274. 1927.

In der sehr ausführlichen Arbeit über das gynäkologische Röntgencarcinom sind sämtliche Fälle der einschlägigen Literatur einer kritischen Prüfung und Betrachtung unterworfen. Es handelt sich hierbei um 79 Fälle, bei denen im zeitlichen Anschluß an eine therapeutisch-gynäkologische Röntgenbestrahlung ein Genitalcarcinom in Erscheinung trat, und es erscheint für sehr angebracht, wenn auch weiterhin sämtliche in dieses Gebiet gehörige Fälle zur Veröffentlichung kommen, um ein klares Bild über Gesetzmäßigkeit, innere Zusammenhänge und Häufigkeit zu gewinnen. Dehler unterzieht dann die einzelnen als Röntgencarcinom angesprochenen Fälle einer eingehenden Betrachtung. Es handelt sich dabei um 3 Carcinome der Bauchhaut, 2 Vulva-, 2 Mamma-, 10 Ovarial- und 62 Uteruscarcinome (44 des Corpus, 17 des Collums, 1 Corpus Collum-Ca.). Die Betrachtungen der einzelnen Fälle ergaben, „daß sich die Erlanger Klinik nach kritischer Würdigung aller Umstände berechtigt hält zu erklären, daß ein kausaler Zusammenhang — weder direkt noch indirekt — zwischen der Röntgenkastrationsbestrahlung und der nachfolgenden Bildung eines Uterus- oder Ovarialcarcinoms nicht nachgewiesen werden kann. Da nach ihrer Vorstellung überhaupt die Möglichkeit dafür fehlt, so ist der Begriff des gynäkologischen Röntgencarcinoms als irreführend und unrichtig abzulehnen". Sogenannte Röntgentiefencarcinome sind bisher noch nicht veröffentlicht worden. D. ersieht aus seinen Ausführungen, daß alle technisch-physikalischen Voraussetzungen und biologischen Veränderungen am Uterus und Ovar bei einer Kastrationsbestrahlung fehlen, um eine maligne Veränderung daselbst hervorzurufen. Eine Ausschabung und evtl. Probeexcision ist von jeder Kastrationsbestrahlung unbedingt zu fordern und bei Rezidivbildung nach exakt verabreichter Röntgenkastrationsdosis auf jeden Fall zu wiederholen. Bei 2310 Kastrationsbestrahlungen an der Erlanger Frauenklinik sind nur 2 Uteruscarcinome anschließend beobachtet worden (0,09%), tatsächlich erst nach der Bestrahlung 1 Uteruscarcinom (0,04%). Hiermit ist das Auftreten maligner Genitaltumoren nach Röntgenkastration als äußerst selten anzusehen. D. sagt dann weiter, „die allgemeine Wirkung der Strahlen auf den Gesamtorganismus bringt keine Erhöhung der Krebsdisposition mit sich; im Gegenteil scheint der Körper nach der Röntgenkastration einen gesteigerten Schutz gegen die Carcinomerkrankung zu besitzen" und läßt die Röntgenkastration, abgesehen von gewissen Kontraindikationen, als das souveräne Mittel zur Bekämpfung der ovariellen Blutungen gelten.

H. Nahmmacher (Jena).

Hüssy: Resultat der Enquete über die Röntgenschädigungen auf gynäkologischem Gebiet. (*Gynäkol. Ges. d. dtsch. Schweiz, Baden, Sitzg. v. 24. IV. 1927.*) Schweiz. med. Wochenschr. Jg. **57**, Nr. 31, S. 747. 1927.

Nach einer Umfrage in der Schweiz wurden 80 Röntgenschädigungen gefunden, darunter 14 nach therapeutischen gynäkologischen Bestrahlungen. Die Verbrennungen sind fast ausnahmslos auf Versehen zurückzuführen, in 50% Vergessen oder Versehen der Filterung, in 5 Fällen Überdosierung.

In der Aussprache wurde vorgeschlagen die ganzen Fragen zu prüfen, von Wehrlin wurde auf eine Mitteilung von prominenter Seite aus Zürich hingewiesen, daß auch aus gut geleiteten und eingerichteten Instituten solche Fälle kommen. *Cordua* (Hamburg).

Zeiß: Radium- und Röntgenulcera der Blase. (*Urol. Ges., Berlin, Sitzg. v. 22. III. 1927.*) Med. Klinik Jg. **23**, Nr. 31, S. 1201. 1927.

In 3 Fällen Auftreten von Spätulcera — in einem Falle erst nach 2 Jahren — unter Erscheinungen einer Cystitis. Das cystoskopische Bild glich dem eines Carcinoms. Unter Spülungen heilte das Röntgenulcus in 5 Monaten, während die Radiumulcera sich refraktär verhielten. Behandlung wie bei einer Cystitis. *Rave* (Berlin).

Digitized by Google

Radioaktive Substanzen.

Spezielle Therapie mit radioaktiven Substanzen.

Andere Erkrankungen.

Grossmann, W.: 10jährige Erfahrungen mit der Radium-Therapie in der täglichen allgemeinen Praxis. Med. Klinik Jg. **23**, Nr. 32, S. 1223—1225. 1927.

Trotz der vielen Publikationen über die oft überraschend günstigen Ergebnisse der Radiumbehandlung hat dieselbe in der Allgemeinpraxis noch nicht den Eingang gefunden, den sie nach ihren Leistungen verdient. Um das Interesse weiterer Kreise für diese Behandlungsart zu wecken, berichtet Verf. über seine Erfahrungen mit den folgenden, von ihm geübten Methoden: 1. Radiumtrinkkur, 2. Radiogenschlammbehandlung, 3. Radiumtrockenkompressen, 4. Radiophaninjektionen. Benutzt wurden fast ausschließlich die von der „Allgemeinen Radiumgesellschaft, Berlin" hergestellten Präparate, deren Anwendungsform und Wirkungsweise kurz geschildert werden (die diesbezüglichen Mitteilungen eignen sich zu einer verkürzten Wiedergabe an dieser Stelle nicht. Ref.). — Praktische Ergebnisse: 1. bei akuten infektiösen Arthritiden (akuter Gelenkrheumatismus und gonorrhoische Arthritis). Intramuskuläre Injektionen mit Radiophan, 3mal wöchentlich, im ganzen etwa 10—15 Injektionen, die schmerzlos sind und keine Nebenerscheinungen hervorrufen. Gelenkschmerzen schwinden schnell, Abschwellen der Gelenke erfolgt langsamer. Lokal gleichzeitig Radiogenschlammpackungen, die ausgesprochen schmerzlindernd und entzündungshemmend wirken (Kombination von Strahlenwirkung und Wärmeeffekt). 2. Bei chronischen infektiösen Arthritiden (chronischer Gelenkrheumatismus, gonorrhoische Arthritis) im wesentlichen dieselbe Behandlung, jedoch tritt der Erfolg nicht so schnell und markant auf. 15—30 Radiophaninjektionen erforderlich. Es gelang in den meisten Fällen (darunter viele sehr veraltete, die jahrelang erfolglos mit anderen Mitteln behandelt worden waren) wenigstens die Schmerzen völlig oder nahezu völlig zum Schwinden zu bringen, so daß die Gelenke, deren völliges Abschwellen nicht mehr zu erwarten war, wenigstens wieder gebrauchsfähig wurden. Wo sich wegen der Multiplizität der befallenen Gelenke die Schlammbehandlung nicht durchführen ließ, mußte dieselbe auf die am meisten befallenen Gelenke beschränkt werden. Außerdem wurde in diesen Fällen zur Unterstützung der Radiophanbehandlung eine Radiogentrinkkur für die Dauer von 6—8—10 Wochen angewandt. Besonders bei injektionsscheuen Patienten erwies sich die Trinkkur auch als ein wertvoller Ersatz für die Injektionsbehandlung. 3. Akute Stoffwechselarthritiden (akuter Gichtanfall). Gleichfalls mit Radiophaninjektionen und örtlichen Radiumschlammpackungen behandelt. Zur restlosen Beseitigung der Beschwerden waren durchschnittlich 10 Injektionen erforderlich. 4. Chronische Stoffwechselarthritiden (chronische Gicht, Arthritis deformans, besonders Gonitis deformans und Morbus Bechterew). Gleiche Therapie. Reaktion erfolgte wesentlich langsamer. Durchschnittlich etwa 20 Injektionen erforderlich. Mitunter nach den ersten Injektionen stärkere örtliche Reaktionen, die in einigen Fällen zum Aussetzen der Behandlung bis nach Abklingen des Anfalles zwangen. Spätere Injektionen wurden anstandslos vertragen. Im allgemeinen waren die Patienten nach einer solchen Kur 1—2 Jahre, manche noch länger, beschwerdenfrei. Hervorgehoben werden günstige Erfolge bei chronischen deformierenden Kniegelenksentzündungen alter, korpulenter Frauen. Die Schmerzen ließen nach und dadurch wurde das Gehen wieder möglich. Auch in sehr schweren, 10—20 Jahre bestehenden Fällen von Morbus Bechterew wurde Nachlassen der Beschwerden und in einem Falle auch Besserung der Wirbelsäulenbeweglichkeit erzielt. 5. Akute und chronische Myalgien (Erkältungslumbago, akute Omalgie). Wenn möglich Radiophaninjektionen und Radiumschlammpackungen, evtl. Trinkkur. Bei chronischem Lumbago und abklingendem akuten Lumbago läßt sich auch die Radiumtrockenkompresse erfolgreich verwenden, die von den Kranken auch in der Ausübung ihres Berufes getragen werden kann. 6. Akute

Digitized by Google

und chronische Neuralgien (besonders Ischias und Intercostalneuralgien). Behandlung wie unter 5. 7. Nachbehandlung rheumatisch Kranker und prophylaktische Behandlung rheumatisch Disponierter im Intervall. Diese Gruppe bildet die Domäne für die Emanationstrinkkur. 8. Erkrankung der Bauchorgane, besonders die chronische Appendicitis, die akute und chronische Cholecystitis und die chronische weibliche Adnexitis und Parametritis, Erkrankungen, die an sich zwar in das Gebiet des Chirurgen und Gynäkologen gehören, aber in der Regel zuerst in die Behandlung des Allgemeinpraktikers kommen und einen erheblichen Teil der täglichen Praxis bilden. In allen diesen Fällen (abgesehen von den absolut operationsreifen Appendicitiden natürlich), ist zunächst einmal die Injektions- und Schlammbehandlung sehr zu empfehlen. — Andeutungsweise wird zum Schluß noch auf folgende Indikationen hingewiesen, die für die tägliche Praxis von Bedeutung sein dürften: Radiumtherapie bei beginnendem Tonsillarabsceß und bei pleuritischen Exsudaten, bei Asthenikern zur Hebung des Kräftezustandes und des subjektiven Befindens, bei Hypertonikern zur Senkung des Blutdruckes. Zusammenfassend wird noch betont, daß die Radiumbehandlung eine preiswerte, überall durchführbare Therapie darstellt, die sich in Form einer Trinkkur oder von Trockenpackungen auch bei Berufstätigen ohne Berufsstörung durchführen läßt. Sie kann unter Umständen das Abwandern medizinscheuer Patienten zu Kurpfuschern verhindern und ist ein zweckmäßiger Ersatz für medikamentöse Behandlung rheumatisch erkrankter Jugendlicher und Kinder. *Albert Simons* (Berlin).

Som, A. P.: Radium therapy in India. (Radiumbehandlung in Indien.) Indian med. record Bd. 47, Nr. 7, S. 197—198. 1927.

Wie Major Rowentree berichtet kommen die Fälle, vor allem die Carcinome, meist in einem ganz hoffnungslosen Stadium, wo jede andere Therapie versagt hat, zur Behandlung. Dazu kommt, daß das Institut in Ranchi die einzige Stelle ist, welche Radium in einigermaßen genügender Menge zur Verfügung hat. Von 247 Aufnahmen wurden 28 primär nicht behandelt, von dem Rest starben 25, zeigten keine Besserung 23, wurden gebessert 55, waren ohne Erscheinungen einer Erkrankung nach Abschluß der Behandlung 38, waren geheilt 12, und zwar 7 Fälle von Menorrhagien, 3 Myome, 1 Trachom und 1 Dupuytrensche Contractur. 21 Fälle wurden kombiniert chirurgisch behandelt, d. h. eine Vor- oder Nachbestrahlung angewendet. Eine Kontrolle der Fälle für längere Zeit ist bei der regen Veränderung der Bevölkerung außerordentlich schwierig. Die Zahl der behandelten Fälle ist noch sehr gering, da das Institut wenig bekannt ist und auch die Mittel fehlen. 35 Fälle mußten aus diesem Grund das Institut verlassen. *Lahm* (Chemnitz).

Adler, H. J.: Weitere Mitteilung über therapeutische Versuche mit Radium bei Patienten mit Ohrensausen. (*Österr. otol. Ges., Wien, Sitzg. v. 25. IV. 1927.*) Monatsschr. f. Ohrenheilk. u. Laryngo-Rhinol. Jg. 61, H. 7, S. 831. 1927.

Bei Patienten mit „arteriosklerotischem Ohrensausen", die auf perorale Verabreichung von Coffein mit Verminderung des Ohrensausens reagierten, war eine Radiumtrinkkur erfolgreich. Die Behandlung erfolgte z. T. mit Radiosklerintabletten, z. T. mit Zuckerpulvern, denen $1{,}3 \times 10^{-5}$ mg $RaCl_2$ beigemischt war. Tabletten ohne die Radiumbeimischung sowie subcutane und intravenöse Injektionen von Radiumbromid erwiesen sich als unwirksam. *Leicher* (Frankfurt a. M.).

Gudzent, F., und E. Kussat: Die Behandlung der Struma und des thyreotoxischen Symptomenkomplexes einschließlich des Basedow mit Radium- (Mesothorium-) Bestrahlung. (*I. med. Univ.-Klin., Berlin.*) Dtsch. med. Wochenschr. Jg. 53, Nr. 20, S. 823 bis 825. 1927.

Technik: 100 mg Radiumelement sind auf 6 Röhrchen von 1—2 cm Länge verteilt, die in 1,5 mm dicken Messingröhrchen untergebracht sind. Auf die zu bestrahlende Schilddrüse kommt als Unterlage eine ganz dünne Watteschicht, darüber richtig verteilt 4—6 Korkklötzchen (Träger der Röhrchen), die an der Watteunterlage guten Halt finden. Darüber kommt eine dickere Wattelage, die die Klötzchen weiter stützt. Ein Mullbindenverband gibt dem ganzen Bestrahlungsapparat genügend Halt. Dauer der Bestrahlung beträgt 24 Stunden. I. Struma: Von 45 wurden 25 Fälle nachgeprüft.

Digitized by Google

Einmal bestrahlt waren davon 17 Fälle. Dabei war 6mal der Kropf verschwunden, 2mal zeigten sich geringe Reste, 1mal eine Verkleinerung, 7mal Rückfall, 1mal kein Erfolg. Von den 9 Fällen, die 2mal bestrahlt waren, war 6mal der Kropf verschwunden. 3mal geringe Besserung. II. Thyreotoxikosen: Hierunter fällt die Kombination von Struma mit nervösen Erscheinungen. Es wurden 13 Patienten nachuntersucht. 6 Fälle waren 1mal bestrahlt, darunter 5 Heilungen; 7 Fälle waren 2mal bestrahlt und ergaben 4 Heilungen, 1 gute Besserung und 2mal keinen Erfolg. III. Typischer Basedow: Die Nachuntersuchung der 13 Fälle zeigte nach einmaliger Bestrahlung in 8 Fällen 5mal Heilung und 3mal nur noch geringe Beschwerden, nach zweimaliger Bestrahlung in 4 Fällen 3mal Heilung und 1mal geringe Nervosität. 3mal bestrahlt und geheilt wurde 1 Patient. Außerdem wurde eine gute Beeinflussung des Exophthalmus beobachtet. Der Gasstoffwechsel zeigte in den ersten Tagen den bekannten Anstieg, fiel dann aber rasch zur Norm ab. Häufig blieb Tachykardie zurück.

Paul Ruszczynski (Berlin).

Brown, William L.: Radium in the treatment of leucemia. (Radium bei der Behandlung der Leukämie.) (*12. ann. meet. of the Americ. radium soc., Washington, 16. V. 1927.*) Americ. journ. of roentgenol. a. radium therapy Bd. 18, Nr. 1, S. 59—60. 1927.

Die Radium- und Röntgenbestrahlung stellen souveräne Behandlungsmethoden der Leukämie dar. Es wird über 22 Fälle berichtet; davon 13 myelogene, 6 lymphatische und 3 unklare Fälle. In einem Falle gelang es, die weißen Zahlen von 675 000 auf 7500 bzw. 14 000 herabzudrücken. Es wird empfohlen, jeden Monat zu bestrahlen und niemals das Auftreten heftiger Erscheinungen abzuwarten. Bowing erklärt, daß die Mayo-Klinik sich mit einer Herabsetzung der weißen Blutzellen auf 8—14—20 000 begnügt. Die Bestrahlungen werden auf 5—7 Tage verteilt. Bei der myelogenen Leukämie soll außer der Milz und den Drüsen das Mark der langen Knochen bestrahlt werden. Stone weist auf den Wert intravenöser Radiumchloridinjektionen hin. *Lahm.*

Robinson, G. Allen: Radium treatment in tuberculous adenitis. (Radiumbehandlung der tuberkulosen Drüsenerkrankungen.) (*12. ann. meet. of the Americ. radium soc., Washington, 16. V. 1927.*) Americ. journ. of roentgenol. a. radium therapy Bd. 18, Nr. 1, S. 61. 1927.

Bericht über 25 Fälle, von denen es 18 sehr gut geht = 72% Heilung. 2 Todesfälle an fortgeschrittener Lungentuberkulose. 5 Fälle gebessert. Bowing hebt den Wert der Schwachbestrahlung hervor; auch Pfahler betont die Wichtigkeit der kleinen Dosen. Er geht nie über 7—8 Erythemdosen insgesamt hinaus. Pancoast weist auf eine genaue Diagnosenstellung hin. *Lahm* (Chemnitz).

Cornioley et Fischer: Du traitement de l'actinomycose par le radium. (Über Radiumbehandlung bei Aktinomykose.) (*II. serv. de chir., hôp. canton., Genève.*) Rev. suisse des acc. du travail Jg. 21, Nr. 7, S. 150—153. 1927.

Nach einer einleitenden Bemerkung über die in schweren Fällen von Aktinomykose zumeist zu beobachtende Unwirksamkeit der üblichen internen Therapie mittels Jodkaliums wird ein schwerer Fall von Halsaktinomykose ausführlich beschrieben, der zum Zeitpunkt der Diagnosestellung bereits veraltet und inoperabel war. Der 27jährige Kranke war vorher 8 Monate symptomatisch behandelt worden, nachdem er zuerst unter dem Bilde einer schweren Angina erkrankt war, in derem Gefolge sich ein subakuter, entzündlicher Prozeß in der Submental-, Submaxillar- und Parotisgegend einstellte. Nach Sicherstellung der Diagnose Aktinomykose, auf Grund mikroskopischen Nachweises der Pilze, erhielt der Kranke am 18. VI. 1926 eine intravenöse Injektion von radioaktivem Serum nach Fischer (Hersteller: Zyma-Werke, Th. Muhlethaler & Co. in Nyon). Die Radioaktivität des Präparates betrug zum Zeitpunkt der Injektion 17 Millicuries. In der folgenden Nacht hatte der Kranke Schüttelfrost und Erbrechen. Danach fühlte er sich aber dauernd wohl. 7 Tage später waren die ausgedehnten Infiltrate, bis auf unwesentliche Reste in der Submaxillargegend, verschwunden. Ein völlig überraschendes Ereignis für alle, die den Fall beobachtet hatten. Zur Sicherheit wurden am 26. VI. nochmals 15 Millicuries der Serumemanation intravenös verabreicht. Es trat daraufhin rasche und völlige Abheilung der noch bestehenden Fisteleiterungen ein. Bis auf die Operationsnarben ist von dem schweren, hartnäckigen und bedrohlichen Krankheitsbilde keine Spur zurückgeblieben. Diese Beobachtung ermutigt zu weiteren therapeutischen Versuchen bei Pilzerkrankungen. *Alb. Simons* (Berlin).

Digitized by Google

Strauss, A.: Radium treatment of cavernous hemangioma and of epulis. (Radiumbehandlung des kavernösen Hämangioms und der Epulis.) (*12. ann. meet. of the Americ. radium soc., Washington, 16. V. 1927.*) Americ. journ. of roentgenol. a. radium therapy Bd. 18, Nr. 1, S. 61. 1927.

Es wird über 22 Fälle von Hämangiom und 4 Fälle von Epulis berichtet. Unter den Hämangiomen waren 6, welche nur 11 Monate alt waren. Es wird die Wichtigkeit der Frühbehandlung wegen des kosmetischen Erfolges betont. Das Radium wird bei der Epulis in die Tumoren eingelegt, beim Hämangiom in Form von „Packs" obenauf.

In der Aussprache tritt Schmidt (Philadelphia) für die ungefilterte Radiumbehandlung ein, wodurch die Zeit der Behandlung wesentlich abgekürzt wird. — Neill (Baltimore) kann sich diesem Vorgehen nicht anschließen. — Bowing betont die Wichtigkeit der Frühbehandlung. *Lahm* (Chemnitz).

Murphy, Douglas P.: Substerilizing intra-uterine radium exposures: Report of twenty-five treatments. (Intrauterine Radiumbehandlung mit unter der Kastrationsdosis liegenden Strahlenmengen. — Bericht über 25 behandelte Fälle.) Journ. of the Americ. med. assoc. Bd. 89, Nr. 5, S. 373. 1927.

Von Mitte 1922 bis Ende 1925 wurden bei 38 Patientinnen Strahlenmengen intrauterin zur Anwendung gebracht, die im Einzelfalle 1000 mg-Stunden nicht überstiegen. Auf eine Rundfrage kam Nachricht über 25 Frauen, bei denen die Behandlung 1—4 Jahre zurücklag. Dieselben standen im Alter von 17—42 Jahren, 2 von ihnen waren von schwarzer Hautfarbe, 19 waren verheiratet, 17 litten an Metrorrhagien, 7 an Menorrhagien, von letzteren 3 gleichzeitig an schweren dysmenorrhoischen Beschwerden. Die angewandten Dosen betrugen 250—862 Millicuriestunden Radon, gefiltert durch 0,5 mm Silber + 1,5 mm Messing + 2 mm Gummi. Ergebnisse: Zu vorübergehender Amenorrhöe und zu Wallungen kam es sehr oft. Diese Erscheinungen sind jedoch inkonstant und stehen hinsichtlich ihres Auftretens und ihrer Dauer nicht in direktem Abhängigkeitsverhältnis zur Höhe der angewandten Dosen. 15 Kranke berichteten, daß die Menstruation regelmäßiger geworden sei und 18 Frauen beobachteten eine Abkürzung der Menstruationsdauer. 3 Frauen konzipierten später und machten eine normal verlaufende Schwangerschaft durch. Eine von diesen gebar Zwillinge, von denen der eine lebensschwach war und bei der Geburt starb. Der andere war normal und befindet sich offenbar bei bester Gesundheit. Die zweite Mutter besitzt ein gesundes Kind. Die dritte Frau starb bei der Geburt, die sich sehr lange hinzog und durch Kaiserschnitt beendet werden mußte. Das Kind war anatomisch normal, starb aber unmittelbar nach der Geburt, offenbar infolge der mit der schweren Geburt verbunden gewesenen Strapazen. — Eine weitere Patientin verstarb einige Monate nach der Behandlung an Pellagra. Bei 4 anderen Frauen blieb die Behandlung völlig ohne Wirkung. Eine 32jährige Patientin mit Metrorrhagien wurde nach einer Behandlung von 500 Millicuriestunden dauernd (bzw. bis heute, 3 Jahre nach der Radiumapplikation) amenorrhoisch. Da die Dosis im Vergleich zu den anderen Fällen nicht excessiv hoch genannt werden kann, fehlt eine Erklärung für dieses ungewollte Resultat. — Murphy folgert aus seinen Beobachtungen, daß intrauterine Anwendung kleinerer Radiummengen dazu geeignet ist, übermäßige menstruelle Blutungen einzuschränken und regelmäßiger zu gestalten. Spätere Schwangerschaft kann erwartet werden, ohne daß ein Schaden für Mutter und Kind droht. (Hierüber sind die Anschauungen heute allerdings noch sehr geteilt! Ref.) Die Behandlung ist zwar nicht absolut ungefährlich, doch sind die Gefahren nicht besonders hoch zu veranschlagen. *Albert Simons* (Berlin).

Castaño, Carlos Alberto: Trois cas de grossesse après curiethérapie dans des hémorragies ovariopathiques (métropathie hémorragique). (Drei Fälle von Schwangerschaft nach Radiumbehandlung.) (*Clin. gynécol., univ., Buenos Aires.*) Gynécol. et obstétr. Bd. 15, Nr. 3, S. 196—214. 1927.

3 Fälle: 1. 20jährige Frau mit Menorrhagien von 15—30 Tagen Dauer durch 2malige Radiumanwendung geheilt; spätere Geburt normal. — 2. Hereditärsyphilitische Frau, Menorrhagien von 15—20 Tagen durch zwei Radiumanwendungen im Abstand von einem Monat

Digitized by Google

geheilt; vier Perioden von je 2 Tagen ohne Schmerzen, dann Schwangerschaft. Fehlgeburt im 7. Monate. — 3. Metropathia haemorrhagica bei einer Luetischen, die 3 Jahre spezifisch ohne Resultat behandelt wurde, nach einmaliger Radiumanwendung Menstruationen von 5 Tagen. Zwei Schwangerschaften, die zweite wurde unterbrochen wegen schwerer Leberinfektion. *Krips* (Düsseldorf).₀

Licht.

Allgemeine Technik der Lichttherapie (einschl. Dosimetrie und Bestrahlungsmethoden).

Freud, Leopold: Lichttherapie. Wien. klin. Wochenschr. Jg. **40**, Nr. 32, Sonderbeil., S. 8—10. 1927.

Verf. bespricht die therapeutischen Anwendungsgebiete des lang- und kurzwelligen Lichtes, die bedingt sind durch die Verschiedenheit der biologischen Wirkungen beider Strahlungsarten. Die Einwirkung langwelligen Lichtes ist zu erkennen an den guten Erfolgen der Glühlichtkastenbehandlung exsudativer Prozesse, der Solluxbestrahlung akut entzündlicher Prozesse der Gesichtshöhlen. Als kurzwelliges Licht hält Verf. das ganze Spektralgebiet 397—230 biologisch für wirksam, betont aber die Größe der Absorption in Epidermis, Blut und tieferen Gewebsschichten, wodurch Tiefenwirkung dieser Strahlen unmöglich sei; sie wirken im Sinne der Proteintherapie. Gegen Hautirritation mit Ultraviolettlicht wandte Verf. mit Erfolg Antiluxsalbe (von Freud und Eder) an. Nach Besprechung der bekannten Indikationsgebiete für UV.-Licht erwähnt Freud für Dosierung das Graukeilphotometer von Eder, die Dornosche Cadmiumzelle und die Beobachtung des Rötungsgrades der Haut bei bestimmter Brenndauer und bestimmtem Hautabstand. *Mahler* (Frankfurt a. M.).

Grober, J.: Grundlegende Gedanken über Radiotherapie. (*Physikal.-therapeut. Inst., Univ. Jena.*) Rev. méd. de Hamburgo Jg. 8, Nr. 6, S. 151—153. 1927. (Spanisch.)

Betrachtungen über das Anwendungsgebiet der Sonnen- und künstlichen Ultravioletts trahlung in der Medizin. *E. A. May* (Newark, N. J.).

Russell, W. Kerr: The elements of artificial light therapy. I. The choice of an ultraviolet-lamp for general practice. (Über die Grundlagen der künstlichen Lichtbehandlung. 1. Die Wahl einer Ultraviolettlampe in der Allgemeinpraxis.) Brit. journ. of actino-therapy Bd. **1**, Nr. 8, S. 10—11. 1926.

Nach einleitenden Erörterungen über die Grundbegriffe der Maßeinheiten des elektr. Stromes und kurzer Besprechung der Kohlenfadenlampe, des wasser- und luftgekühlten und Wolframbrenners kommt Verf. auf Grund eigener Erfahrungen zu der Überzeugung, daß für die Allgemeinpraxis die luftgekühlte Quecksilberlampe am geeignetsten sei, ohne daß sich für diese Meinung spezielle Gründe angeben ließen. Dabei mag es dem einzelnen überlassen bleiben, ob er sich des Bodenstativs oder der Hängelampe bedienen will. (Vgl. dies. Zentrlbl. **3**, 712.) *Jacobs* (Berlin).₀

Peemöller, Fr., und F. Dannmeyer: Der therapeutische Wert unserer künstlichen Lichtquellen und Lichtfilter. (*Lichtforsch.-Inst., allg. Krankenh., Hamburg-Eppendorf.*) Med. Klinik Jg. **23**, Nr. 29, S. 1097—1100. 1927.

In einem Übersichtsreferat wird der therapeutische Wert der künstlichen Lichtquellen und Lichtfilter, je nach ihrer Ergiebigkeit im Gebiet um 300 $\mu\mu$ behandelt. Die Ergebnisse von Hausser und Vahle werden bestätigt und insofern ergänzt, als die Autoren im langwelligen U.V. ein Gebiet erkannt haben, bei dem ohne Erythem eine braunrote Pigmentierung erfolgt. Diese Versuche wurden mit der Siemensschen Aureollampe gemacht. Langwelligere Strahlung, die sonst zu keiner Pigmentierung führt, unterstützt den therapeutischen Effekt. Die Untersuchungen über die respiratorischen Stoffwechselsteigerungen ergaben bei natürlicher Sonnenstrahlung größere Werte, als bei der Hanauer Quarzlampe. Bei chirurgischer Tuberkulose sind die besten Erfolge zu verzeichnen an Orten, die eine besonders günstige Einstrahlung haben. Wichtig ist dabei, daß nicht durch Wasserdampfgehalt und Staub in der Luft eine

Digitized by Google

zu starke Absorption eintritt. Bedeutungsvoll ist das Gebiet um 300 $\mu\mu$ auch für die Vitaminforschung. Die Verff., die mit Kestner für dieses „hygiedorische" Spektralgebiet die Bezeichnung „Ra"-Strahlung vorschlugen, nennen nun das Gebiet zwischen 313 und 289 $\mu\mu$ entsprechend dem Vorschlag von Haussmann und H. Meyer „Dornostrahlung" als Würdigung von Dornos Verdiensten um die Strahlenforschung. Mittels Cadmiumzelle bestimmten sie diese Dornostrahlung bei einer Reihe von künstlichen Lichtquellen. Mit dem Koch-Gooschen Registrierphotometer wurden die Emissionsspektren der Lichtquellen auch qualitativ und quantitativ ausgewertet. Es ergibt sich dabei, wenn für den stärksten Strahler in diesem Gebiet die Emission mit 100% angenommen wird:

1. Quecksilberdampflampe (220 Volt, Wechselstrom)	100%
2. Peemöllerlampe (Kohlenbogenlampe Aluminiumseele, Kohlen horizontal)	72,4%
3. Quecksilberdampflampe (110 Volt Gleichstrom)	44,3%
4. Peemöllerlampe (Kohlenbogenlampe Aluminiumseele, Kohlen vertikal)	43,5%
5. Jupiterlampe mit Ultrakohlen	33,1%
6. Kohlenbogenlampe mit Eisenseele	14,1—33,2%
7. Jupiterlampe mit Weißbrandkohle	12,5%
8. Alte Kohlenbogenlampe mit Docht und Homogenkohlen	9,2%
9. Ultrasonne	2,7%
10. Siemens-Aureollampe mit Glaskuppel	0,0%
11. Solluxlampe	0,0%
12. Spektrosollampe	0,0%

Auf Grund dieser Ergebnisse und der medizinisch-therapeutischen Versuche konnte eine meßbare Übereinstimmung zwischen biologischer Wirksamkeit und den mit Cadmiumzelle gemessenen Strahlungsintensität festgestellt werden. Die gute Durchlässigkeit verschiedener Glasarten für U.V. eröffnete weite Perspektiven für die Schaffung eines „künstlichen Klimas". Die Möglichkeit der Konstruktion von Wolframglühlampen aus diesem gut durchlässigen Glas, ist auch für die Therapie beachtenswert, zumal solche Lampen ein Bandenspektrum liefern. *Schultze* (Gießen).

Dannmeyer, F.: Glühlampe mit UV.-durchlässigem Glase. (*Lichtforschungsinst., allg. Krankenh., Hamburg-Eppendorf.*) Strahlentherapie Bd. **26**, H. 2, S. 413—418. 1927.

Nach vergeblichen jahrelangen Versuchen, die von verschiedenen Seiten, meist auf Veranlassung des Verf., unternommen worden waren, einen ergiebigen Ultravioletts trahler in Form einer Glühlampe herzustellen, gelang es im Herbst 1926 der Studiengesellschaft für elektrische Beleuchtung (Osram-Werke), Berlin, eine Lampe zu konstruieren, die befriedigte. Es handelt sich um eine Wolframfadenlampe von 250 Watt mit UV.-Kron der Sendlinger optischen Glaswerke, Berlin. Die kurzwelligen Durchlässigkeitsgrenzen für Quarz, UV.-Kron, Magnesia- und Fensterglas liegen bei etwa 2200, 2540, 3000 und 3300 AE, die Durchlässigkeiten für das hygiedorische Gebiet sind so, daß die Reststrahlenintensität nach Durchdringung einer Schicht von 2,3 mm Dicke 100, 25, 2 und 0% betragen. Um die Strahlenausbeute der Lampe zu illustrieren, seien noch einige Zahlen angeführt. Die Intensität der UV.-Strahlen werden mit Hilfe von Cadmiumzelle und Elektrometer in bekannter Weise gemessen. Die Sonnenintensität im hygiedorischen Gebiet beträgt im März 25, im Mai 50—60, im Hochsommer 100 Volt pro Sekunde (in Hamburg-Eppendorf), diejenigen der oben angegebenen Lampe bei 250 Watt 20—25, bei 500 Watt 40—50, bei 1000 Wat 90—100 Volt pro Sekunde. Diese Resultate sind sehr erfreulich im Hinblick auf die Wichtigkeit der UV.-Strahlung für die Volksgesundheit. *Josef Frank* (Hamburg).

Spezielle Therapie mit künstlichen Lichtquellen.

Dore, S. E.: The uses and limitations of ultra-violet radiation in dermatology. The evolution of actinotherapy. (Nutzen und Grenzen der Ultraviolettbestrahlung in der Dermatologie. Die Entwicklung der Lichtbehandlung.) (*Skin. dep., St. Thomas's a. Westminster hosp. London.*) Brit. med. journ. Nr. **3475**, S. 255—258. 1927.

Nach kurzem historischen Rückblick berichtet der Verf. über Erfahrungen der

Digitized by Google

Praxis. Seine Anschauungen haben sich seit 1902 nicht geändert, schon damals hielt er die Lichtbehandlung für zweckmäßig, aber nur dann erfolgreich, wenn sie mit anderen Heilmitteln kombiniert wird. Auch der Lupus kann mit Licht allein nicht erfolgreich behandelt werden, die bekannten Ätzmethoden müssen helfen. Alopecia areata heilt auch spontan aus, die mit Licht geheilten Fälle verlangten eine sehr starke Entzündung, die Strahlen tun also dasselbe wie die bekannten entzündungserregenden Medikamente. Über das Ansprechen der Psoriasis durch Ultraviolettbestrahlung gehen die Meinungen weit auseinander. Mit Chrysarobin kann schneller, aber nicht so angenehm erreicht werden, was die Lichtbehandlung erzielt. Acne vulgaris wird besser durch keratolytische Medikamente und weit besser durch Röntgenstrahlen als durch Licht beeinflußt. Bei Impetigo, staphylogenen Infektionen, chronischen, septischen und tuberkulösen Ulcerationen, Akro-Asphyxie ist die Lichttherapie wertvoll und bei Rachitis ist sie bekanntermaßen das Mittel der Wahl. Es wird betont, daß die allgemeinen Lichtbäder die Lokalbehandlung ergänzen müssen.

In der Aussprache herrscht ebenfalls eine etwas skeptische Auffassung der Erfolge der Lichtbehandlung vor. Gardiner berichtet daß Prurigo durch Bestrahlungen verschlimmert wurde. Obwohl er bei Alopecia areata Erfolge hatte, konnte er Nagelschmidts enthusiastische Berichte nicht bestätigen. Bei Psoriasis ist die Lichttherapie wertlos, dagegen sind Ulcera cruris gut beeinflußt worden. — O'Donovan hatte gute Erfolge bei multiplen subcutanen Abscessen der Kinder. — Mac Cormac berichtet vom Nutzen der Lichtbäder bei Tabes. — Roxburgh empfiehlt die lokale Lichtbehandlung der Röntgenteleangiektasien.
P. S. Meyer (Mannheim).

Bernikoel, Bernhard: Die Bekämpfung des Juckreizes bei Hautkrankheiten im Kindesalter. (*Univ.-Kinderklin., Charité, Berlin.*) Monatsschr. f. Kinderheilk. Bd. **36**, H. 2, S. 97—123. 1927.

Neben den diätischen und den allgemein- bzw. lokal-pharmakologischen Maßnahmen spielen physikalische Heilmethoden bei der Bekämpfung des Juckreizes im Verlaufe von Hautkrankheiten im Kindesalter eine untergeordnete Rolle. Hier kommen fast allein Höhensonnenbestrahlungen in Betracht, da Röntgen- und Radiumstrahlen bei Säuglingen und Kleinkindern das noch unfertige junge Gewebe leicht schädigen könnten. Eine sichere therapeutische Wirkung ließ sich jedoch im Material des Verf. auch bei Höhensonnenbestrahlung nicht nachweisen.
György (Heidelberg).

Schelble: Zur Erysipelbehandlung mit der Bachschen Quarzlampe. (*2. Tag. nordwestdtsch. Kinderärzte, Hamburg, Sitzg. v. 22. V. 1927.*) Arch. f. Kinderheilk. Bd. **82**, H. 1, S. 63—64. 1927.

Heilung in 12 von 13 Fällen im Säuglingsalter. Je früher die Lichtbehandlung einsetzt, um so sicherer ist der Erfolg. Hohe Einzeldosen (über 3 Erythemdosen), Fortsetzung der Bestrahlung je nach Bedarf 2—8 Tage lang. Bei größerer Ausdehnung des Erysipels weniger intensive Dosen.
Rothman (Gießen).

Uchida, Shigewo: On psoriasis vulgaris and lupus erythematosus. (Psoriasis vulgaris und Lupus erythematosus.) (*Okayama dermato-urol. soc., 6. III. 1926.*) Japan. journ. of dermatol. a. urol. Bd. **27**, Nr. 5, S. 14. 1927.

Psoriasis ist in Japan sehr selten: 11 Fälle unter 3892 Patienten, geringe Erfolge mit Injektionen von Natriumsalicylat und Thymusbestrahlung. 9 Fälle von Lupus erythematodes unter 3892. Erfolgreiche Behandlung durch Excision, Kohlensäureschnee- und Quarzlampenkompression.
P. S. Meyer (Mannheim).

Bénard, Henri, L. Camus, P. Carnot et P. Teissier: Action des rayons ultra-violets sur l'éruption variolique. (Wirkung der ultravioletten Strahlen auf die Pockeneruption.) Cpt. rend. des séances de la soc. de biol. Bd. **95**, Nr. 38, S. 1546—1548. 1926.

Die ultravioletten Strahlen haben keinerlei ungünstigen Einfluß auf pockenkranke Personen. Im Stadium der Eiterung wirken sie nicht eruptionsbefördernd bei Anwendung der üblichen Dosen; die Bestrahlung übt sogar einen günstigen Einfluß auf die Stellen aus, die das papulöse Stadium noch nicht überschritten haben. In dieser Zeit wirken sie demnach entwicklungshemmend; zu gleicher Zeit schwächen sie den Verlauf ab und beschränken die Narbenbildung.
E. Tobias (Berlin).

Digitized by Google

Louste et Juster: Le traitement des algies post-zostériennes par les rayons ultraviolets. (Behandlung der Nervenschmerzen nach Herpes zoster mit Ultraviolettlicht.) (*Soc. franç. de dermatol. et de syphiligr., Paris, 7. VII. 1927.*) Presse méd. Jg. **35**, Nr. 62, S. 964. 1927.

In 7 Fällen, besonders bei alten Leuten, hörten die Intercostalneuralgien nach Zoster, die teilweise jahrelang vergeblich behandelt worden waren, nach Ultraviolettlichtbehandlung auf. *P. S. Meyer* (Mannheim).

Wessely, E.: Ausgebreitete Tuberkulose der Zunge. Demonstration im Laufe der Behandlung mit künstlichem Sonnenlicht. (*Wien. laryngo-rhinol. Ges., Sitzg. v. 5. IV. 1927.*) Monatsschr. f. Ohrenheilk. u. Laryngo-Rhinol. Jg. **61**, H. 7, S. 852—853. 1927.

Auffallend guter und rascher Erfolg in einem schweren, hoffnungslos erscheinenden Fall von Phthise. *Rothman* (Gießen).

Nobécourt, P., et D. Ilitch Dragolioub: Péritonite tuberculeuse et rayons ultraviolets. Etude comparée des résultats obtenus sans rayons ultra-violets et avec rayons ultra-violets dans le traitement des péritonites tuberculeuses subaiguës et chroniques des enfants. (Tuberkulöse Peritonitis und Ultraviolettstrahlung.) (*Clin. méd. des enfants, fac. de méd., Paris.*) Paris méd. Jg. **17**, Nr. 26, S. 609—616. 1927.

Verff. geben ihrer Arbeit den Untertitel: „Vergleichende Studie der Erfolge der Behandlung der subakuten und chronischen tuberkulösen Peritonitis mit und ohne Ultraviolett-Bestrahlung." Neben der Anwendung schon lange geübter Heilfaktoren: Liegekuren, gute Ernährung, Eisblase auf den Bauch und klimatischer Behandlung haben sie seit einigen Jahren die Ultraviolettbestrahlung mit herangezogen. Ausführliche Wiedergabe der Krankengeschichten von 14 teils mit, teils ohne Ultraviolettlicht behandelten Fällen. Resultat: Ultraviolettstrahlung wirkt bei der Peritonealtuberkulose in demselben Sinne günstig wie Sonnenstrahlung, es kommt ihr aber vor dieser keine spezifische Wirkung zu, insbesondere kann auch sie nicht verhindern, daß die Tuberkelbacillen sich während der Behandlung noch an anderen Stellen des Körpers ansiedeln. Die exsudative Form scheint prognostisch günstiger als die trockene. *Flesch-Thebesius* (Frankfurt a. M.).$_{o}$

Martinico, Giulio: Salpingo-ovaro-peritonite tubercolare e raggi ultravioletti. (Höhensonne in der Behandlung der Tuberkulose der Adnexe und des Beckenperitoneums.) Riv. ital. di actinol. Jg. **2**, Nr. 2, S. 16—20. 1927.

Verf. empfiehlt die künstliche Höhensonne auf Grund guten Erfolges bei einem einzelnen Fall, in dem allerdings die Sicherstellung der Diagnose durch die Autopsie in vivo fehlt. *Erwin Graff* (Wien).^{oo}

Gauvain, Henry: Light treatment in surgical tuberculosis. (Lichtbehandlung der chirurgischen Tuberkulose.) Lancet Bd. **212**, Nr. 15, S. 754—758. 1927.

Zum kurzen Ref. nicht geeignet. — Es wird in sehr ausführlicher Breite der Einfluß der natürlichen und künstlichen Sonne auf den ganzen Organismus geschildert. Die Methoden der Anwendung und ihre Gefahren werden auseinandergesetzt. *F. L. Bonn* (Königsberg i. Pr.).^{oo}

Duprez, Ch., et P. Fonteyne: Résultat éloigné d'un traitement par rayons ultraviolets dans un cas d'asthme infantile. (Späterfolge bei der Behandlung eines asthmakranken Kindes mit Ultraviolettlicht.) Scalpel Jg. **80**, Nr. 20, S. 461—463. 1927.

Bei einem 6jährigen Kinde, das seit dem 18. Lebensmonat an schweren Asthmaanfällen litt, und bei dem jede der üblichen Behandlungen versagt hatte, so daß das Kind in einen bedrohlichen Zustand gekommen war, wurde eine intensive Bestrahlungskur mit Ultraviolettlicht versucht. Das Kind erhielt im Laufe eines Jahres 76 Bestrahlungen von einer Gesamtdauer von etwa 40 Stunden. Nach einem Monat waren Allgemeinzustand und Asthma bereits gebessert, die Anfälle leichter und seltener. Aussetzen der Bestrahlungen hatte sofort das Auftreten schwerer Anfälle zur Folge. Nach einem Jahr blieben die Anfälle ganz aus. Schädigungen wurden bei dieser langdauernden Bestrahlung nicht gesehen. *Nassau* (Berlin).$_{o}$

Spiro, Isidore: Ultraviolet radiation in the treatment of certain eye cases. (Ultraviolett-Bestrahlung in der Behandlung einiger Augenkrankheiten.) Brit. journ. of actinotherapy Bd. **2**, Nr. 4, S. 63—64. 1927.

Zur Behandlung kamen akute und chronische Blepharitis, verschiedene Formen von Conjunctivitis, Keratoconjunctivitis phlyctaenulosa, Keratitis, Ulcus corneae,

Digitized by Google

Iritis. Verwendet wurde die Kelvin, Bottomley und Baird athmosphärische Quarz-Hg-Dampflampe, mit Unterstützung einer Rotlichtquelle (Murray Levick-Lampe mit rotem Glasschirm). Abstand 2 Fuß. Belichtungsdauer je 2 Min. von vorn und hinten; nur bei Kindern unter 3 Jahren wurde 1 Min. belichtet. Drei Sitzungen die Woche, nach der dritten Sitzung wird die Dauer um je 1 Min. bis 15 Min. verlängert. Es entsteht ein leichtes Erythem, mitunter Verbrennung. Übelkeit und Erbrechen zeigen an, daß die Dosis zu stark war. Nach anfänglicher Abnahme soll eine Gewichtszunahme eintreten; bleibt sie aus, so ist die Behandlung abzubrechen. Phlyktänen verschwanden nach vier, Blepharitiden nach fünf Bestrahlungen. Ulcera corneae heilten ebenfalls rasch. Auch das Allgemeinbefinden wurde günstig beeinflußt. Die übliche lokale Behandlung ist nicht auszusetzen. *Kurt Steindorff* (Berlin).

Folstein, Isaac L.: Ultra violet light in the treatment of abscessed teeth and in pyorrhea alveolaris. (Ultraviolettlicht in der Behandlung von Zahnabscessen und Alveolarpyorrhöe.) Arch. of physical therapy, X-ray, radium Bd. 8, Nr. 7, S. 329 bis 334. 1927.

Mittels der Ultraviolettstrahlen können die Zähne erhalten werden, welche bisher allgemein extrahiert wurden. Zahnabscesse werden eröffnet, drainiert, von der Wangen- und Zungenseite jeden zweiten Tag 2—3 Min. etwa 3 Wochen lang bestrahlt. Die Herde erweisen sich dann auf dem Röntgenbild als ausgeheilt. Dann wird die Wurzel gefüllt. Ebenso verhält es sich mit fistulösen Wurzelprozessen. Ohne Bestrahlung gelingt es vielleicht, einen oder den anderen solcher Zähne zu erhalten, mit Bestrahlung werden über 90% erhalten. Die Wirkung der Bestrahlung besteht in erhöhter Sauerstoffzuführung durch die bestrahlten Erythrocyten, gleichzeitig in vermehrter Toxinableitung, in der Erhöhung der Phagocytose, in der Stimulation des Calciums und Phosphorstoffwechsels (Knochenneubildung) und in der Abtötung der Bakterien. Die Behandlung der Alveolarpyorrhöe mit den bisherigen prophylaktischen, konservativen oder chirurgischen Methoden ist unbefriedigend, weil die Erreger nicht abgetötet werden. Verf. reinigt nur die Zähne von Zahnstein und bestrahlt dann 3 mal wöchentlich, steigend bis 6 Min., dann 2 mal wöchentlich. Innerhalb 3 Monaten versiegte die Eiterung, festigten sich die Zähne, hörten die Blutungen auf und wuchs eine neue Peridentalmembran und Alveolarfortsatz. Die Ergebnisse sind für die Dauer gut.

In der Aussprache warnen W. A. Lurie und H. M. Hall vor zu großem Enthusiasmus für die Methode. *Fried* (Worms).

Heliotherapie.

Linke: Die Sonnen- und Himmelsstrahlung und ihre bioklimatische Bedeutung. (*Ärztl. Ver., Frankfurt a. M., Sitzg. v. 16. V. 1927.*) Med. Klinik Jg. 23, Nr. 32, S. 1241 bis 1242. 1927.

Kurze Besprechung der physikalischen Grundlagen der Sonnen- und Himmelsstrahlung und ihrer Wirkung auf den Organismus. Die Unterschiede zu den künstlichen Lichtquellen werden erwähnt. Die menschliche Haut reflektiert 80% der roten Strahlung und 60% der sichtbaren Strahlung, während die ultravioletten Strahlen fast ausschließlich in den äußersten Hautschichten absorbiert werden; die ultraroten Strahlen werden dagegen von der Haut durchgelassen, und zwar am stärksten bei 0,6 Mikra-Wellenlänge. Die gesamte Wärmezufuhr auf einen nackten Menschen beträgt etwa 260 kg/Cal. pro Stunde, während der Körper selbst etwa 150 kg/Cal. pro Stunde produziert. Der entstehende Wärmeüberschuß muß bei Sonnenbädern durch genügende Abkühlung beseitigt werden. Hauterytheme werden nach Hausser und Vahle nur in dem Wellenbereich 0,29—0,303 hervorgerufen. Diese Wellenlänge ist auch wirksam auf Bakterien, sie entspricht derjenigen, die Hämolyse- und Vitaminerzeugung hervorruft. Im Mittelpunkt der gegenwärtigen Forschung steht die Frage, ob die Strahlung ein spezifischer Hautreiz ist, der über das Nervensystem Abwehrmaßnahmen des Organismus hervorruft, oder ob chemische Wirkungen im Blute, z. B. durch Übergehen

Digitized by Google

des Pigmentes in das Blut, eintreten. Die Bedeutung der Lichtveränderung als Parallele zur Luftveränderung für die Wirkung auf den gesunden und kranken Organismus wird betont. *Eggers* (Rostock).

Brody, Charles: L'héliothérapie dans le traitement de la péritonite tuberculeuse. (Sonnenbehandlung bei der tuberkulösen Bauchfellentzündung.) (*Sanat. populaire, Courmettes.*) Journ. des praticiens Jg. **40**, Nr. 28, S. 465—471. 1926.

Bis zu den letzten Jahren wurde die tuberkulöse Peritonitis teils intern, teils chirurgisch behandelt. Die erstere Behandlung hat an Anhängern verloren, die zweite zugenommen. Deshalb spricht man auch bei der Bauchfellerkrankung von „chirurgischer Tuberkulose". Die Sonnenbehandlung ist nicht etwa neu, sondern uralt. Über die Einzelheiten der Sonnenwirkung hat man in dem obigen Sanatorium eingehende Beobachtungen angestellt an Hunderten von Fällen aus ganz Frankreich. Es ist gar keine Frage, daß die Sonnenbehandlung von ganz hervorragender Wirkung ist. Man kann bei den chirurgischen Tuberkulosen als Folge der Sonnenbehandlung immer wieder unterscheiden: 1. ein analgetisches Stadium, 2. ein antiseptisches Stadium, 3. ein mikrobicides Stadium, 4. ein sklerosierendes, 5. ein vernarbendes Stadium. Auch in dem Stoffwechsel wird eine Änderung herbeigeführt, besonders in dem Phosphorkalkstoffwechsel und in mancher anderer Hinsicht. Das Sonnenlicht wirkt sterilisierend auf sämtliche Körperfunktionen. Bald tritt die Entfernung der Toxine ein. Die Pigmentierung der Haut wird sichtbar. Man muß die Einwirkung der Sonne sehr wohl individuell dosieren. Während der 1. Woche der Aufnahme kommt zuerst nur absolut Ruhe in Frage und Gewöhnung an das Klima. Bei den Bauchfelltuberkulosen wird eine ganz genaue Untersuchung und Messung vorgenommen. Zunächst zeigt sich eine Vermehrung der Bauchflüssigkeit im Bauchinnern. Der arterielle Blutdruck wird regelmäßig bei diesen Kranken gemessen. Selbstverständlich findet auch eine genaue Blut- und Urinuntersuchung statt. Temperaturmessung findet 4—6mal am Tage statt. Es folgen genaue Angaben über die Art und Weise der Bestrahlung je nach den einzelnen Tagen und je nach den einzelnen Körpergegenden. Von ausschlaggebender Bedeutung ist zuletzt jener Zeitpunkt, wo der Gesamtkörper mit einem Minimum von Bekleidung der Sonnenwirkung ausgesetzt ist. Es ist also falsch, lediglich die tuberkulöse Bauchgegend zu bestrahlen. Daneben wird man bei Fehlen von Sonnenlicht künstliches ultraviolettes Licht verwenden. Erwiesen ist, daß eine Sonnenkur hinter Fenstern ein Unsinn ist. Lediglich die freie Luft- und Lichtbehandlung hat Erfolge. Auch in großen Städten wie in Paris kann man glänzende Erfolge mit dieser Methode erzielen. Die Dauer der Behandlung ist verschieden. 3 Monate bis zu 1 Jahr und länger. Nach Abschluß der Behandlung erhalten die Patienten genaue Anweisung, wie sie auch daheim die Kur fortsetzen können. *Koch* (Bochum).

Armand-Delille, P.-F., et H. Rouèche: Un cas de tuberculose rénale guérie par l'héliothérapie en altitude à Odeillo. (Ein Fall von Nierentuberkulose durch Heliotherapie geheilt [in Odeillo].) Bull. et mém. de la soc. méd. des hôp. de Paris Jg. **43**, Nr. 22, S. 975—976. 1927.

Verff. stellen ein 10jähriges Mädchen vor, bei dem einwandfrei (Meerschweinchenimpfung usw.) Nierentuberkulose festgestellt war und das nach 11 monatiger alleiniger Behandlung mit Sonnenbelichtungen (in Odeillo) völlig geheilt wurde. Es wird darauf hingewiesen, daß dies kein einzig dastehender Erfolg sei. Verff. können selbst einen weiteren Fall zitieren und vor allem habe Rollier zahlreiche derartige Heilungen erzielt. Immerhin sei die günstige Wirkung der Heliotherapie in solchen Fällen noch immer nicht genügend bekannt. Niemals sollte zunächst die erkrankte Niere reseziert und dann Heliotherapie eingeleitet werden, sondern stets mit dieser begonnen werden, da die Sonnenkur allein fast in allen Fällen Heilung erzielt und so der chirurgische Eingriff vermieden würde. *Happel* (Frankfurt a. M.).

Digitized by Google

Zentralblatt für die gesamte Radiologie.
Band IV, Heft 4 Seite 209—272

Allgemeines.

● **Handbuch der Anatomie des Kindes. Hrsg. v. Karl Peter, Georg Wetzel u. Friedrich Heiderich. Bd. 2. Liefg. 1.** München: J. F. Bergmann 1927. S. IV, 1—154 u. 79 Abb. RM. 24.—.

Die 1. Lieferung des 2. Bandes enthält die Bearbeitung der Harnorgane, die Embryonalentwicklung der Geschlechtsorgane und die männlichen Geschlechtsorgane durch Peter; die weiblichen Geschlechtsorgane und die kindliche Brustdrüse durch Gräper und das Auge des Kindes durch Seefelder. Man findet alle anatomischen Einzelheiten, die die Organe des Kindes vom Erwachsenen unterscheiden, in klarer Weise dargestellt. In den von Peter und Seefelder bearbeiteten Abschnitten sind sehr übersichtlich zunächst immer die Organe des Neugeborenen besprochen und dann die des Kindes angeschlossen. Die bisher spärlichen Kenntnisse mancher Stadien sind durch eigene Untersuchungen glücklich ergänzt. Auch Maße und Gewichte in den verschiedenen Altersstufen sind weitgehend berücksichtigt. In dem Abschnitt über die weiblichen Geschlechtsorgane ist die Trennung in Neugeborene und Kinder nicht so streng durchgeführt; das erschwert etwas die Übersicht. Im Text findet man aber auch alles Wissenswerte über die Besonderheiten der kindlichen Organe. Die kindliche Brustdrüse hätte etwas ausführlicher behandelt werden können. Gute makroskopische und mikroskopische Abbildungen erleichtern die Übersicht. *P. Prym* (Bonn).

Schmorl: Die pathologische Anatomie der Wirbelsäule. (*21. Kongr. d. dtsch. orthop. Ges., Köln, Sitzg. v. 13.—15. IX. 1926.*) Zeitschr. f. orthop. Chir. Bd. 48, Beih., S. 3—41. 1927.

Verf. hat systematisch mehr als 1000 Wirbelsäulen auf dem Sektionstisch genau untersucht. Es ist dies wohl die erste umfangreiche und gründliche pathologische Massenuntersuchung der Wirbelsäule überhaupt. Die Arbeit führt demgemäß auch zu neuen und wichtigen Ergebnissen. Sicherlich ist bisher die Mitbeteiligung der Wirbelsäule bei Infektionskrankheiten nicht genügend gewürdigt. Es kann ein Wirbel durch infektiöse Erkrankung des Markes zu einem winzigen keilförmigen Rest zusammensinken und eine hochgradige Kyphose bedingen. Solche Wirbelerkrankungen kommen nicht nur, wie bekannt, bei Typhus, sondern auch bei Grippe vor. Bei Syphilis, Lymphogranulomatose und Bluterkrankungen kommen Wirbelbeteiligungen vor. Häufiger sind auch kleinere Angiome in den Wirbelkörpern, ohne daß klinische Erscheinungen hervorgerufen werden. Die Wirbelsäule als Sitz metastatischer Geschwülste ist genügend bekannt. Die Osteopathia fibrosa befällt häufiger die Wirbelsäule, zu schwereren Zerstörungen kommt es hierbei selten. Eine größere Bedeutung für die Wirbelsäule hat die Osteoporose, besonders im höheren Lebensalter. Durch Osteoporose kommt es zum Wirbelschwund, die elastischen Bandscheiben drücken sich polsterartig in die Wirbel ein, es kann auf diese Weise sogar zur Keilwirbelbildung kommen. Besonders der Turgor des Nucleus pulposus bedingt einen starken elastischen Druck. Nur wenn die Bandscheiben schon vorher degeneriert waren, bleibt die Eindellung und Zerstörung der Wirbel aus, es kommt zu reaktiven Vorgängen: Spondylitis deformans. Auf dem Boden der Osteoporose kommt es ferner leicht zu kleinen Infraktionen der Wirbelkörper, bzw. ihrer Deckplatten, und zu entsprechenden sekundären Prozessen. Sehr häufig hat Verf. kleine Knorpelknötchen an der Oberfläche der Wirbel, im Schnitt am Übergang zum hinteren Drittel gefunden, genau gegenüber dem Nucleus pulposus, ein Zeichen der Aggressivität desselben. Diese Knorpelknötchen sind sehr häufig und treten oft multipel auf. Sie sind bis erbs- oder kirschkerngroß und stehen stets mit den Bandscheiben in Zusammenhang. Falls schon bei jugendlichen Individuen Knorpel-

Digitized by Google

knötchen vorliegen, handelt es sich meist um Personen, die häufigen Traumen ausgesetzt sind (Turner usw.). Die Spondylitis deformans ist eine degenerative Erkrankung mit reaktiven Prozessen. Charakteristisch ist, wie bei Arthritis deformans überhaupt, eine Einwucherung von Bindegewebe. — Zur Frage der traumatischen Wirbelsäulenveränderungen bringt Verf. Belege dafür, daß auch fern von der Hauptfrakturstelle kleine Frakturen erfolgen können. Zweifellos gibt es auch symptomlos verlaufende Frakturen, eine Tatsache, die für die Unfallpraxis von größter Bedeutung ist. Auch sekundäre Spätfolgen nach erst latenten Frakturen kommen sicher vor: Kümmellsche Krankheit. Wahrscheinlich spielt für das Ausbleiben von Callus mangelnde Bettruhe eine ursächliche Rolle.

Aussprache: Schanz glaubt an Beziehungen der Knorpelknötchen zur „Insufficiencia vertebrae". — Pusch und Spitzy berichten über Wirbelfrakturen im Tetanusanfall. — Springer fragt, ob die Knorpelknötchen in Beziehung zur Perthesschen Erkrankung stehen. — Schlußwort: Schmorl will seine Untersuchungen zunächst nur pathologisch-anatomisch gewürdigt wissen und überläßt dem Kliniker die Zusammenhänge mit gewissen Krankheitserscheinungen und Beschwerden klarzustellen. Er weist auf das Vorkommen von Spontanausheilungen bei verschiedensten Prozessen der Wirbelsäule hin. *Abeles* (Frankfurt a. M.).

Wagenseil, F.: Beiträge zur Kenntnis der Kastrationsfolgen und des Eunuchoidismus beim Mann. (*Anat. Inst., Univ. Freiburg i. B. u. Tungchi-Univ., Schanghai.*) Zeitschr. f. Morphol. u. Anthropol. Bd. **26**, H. 2, S. 264—304. 1927.

Verf. stellte seine Untersuchungen an schwarzen Eunuchen an, denen in der Kindheit mit den Hoden auch die äußeren Genitalien entfernt waren. Die Fälle lassen sich in Normal-, Groß-, Fettwüchsige und einen Akromegalen einteilen. Durch Meßzahlen ließe sich diese Typeneinteilung allerdings nicht belegen. Eine Einteilung nach den verschiedenen Maßindices ist nicht möglich. Auch die Schilddrüsengröße scheint für die einzelnen Typen charakteristisch zu sein. Das bei den Negriden physiologische Überwiegen der Ober- gegen die Unterlänge ist übersteigert. Die Breitenmaße nehmen zu (beim Becken deutlicher als bei den Schultern), rassiale Merkmale werden ins Gegenteil verkehrt, besonders bei Kopf-, Gesicht- und Nasenlänge. Andererseits ist das Auftreten faltenloser Haut bei den Neger-Eunuchen gegenüber der starken Fältelung bei den Skopzen rassenmäßig zu erklären. — 2 Fälle konnten post mortem histologisch untersucht werden; die sehr detaillierten Angaben entziehen sich einem kurzen Referat. — Verf. schließt sich der Auffassung von Tandler und Groß an, daß es sich bei den Kastrationsfolgen um Vermengung individueller, vielfach verzerrter Jugendformen mit dem Sexus eigentümlichen Ausfallserscheinungen handelt. Aufgabe der Keimdrüsen ist es, die Reifung des Individuums zu bewirken. Histologisch ließ sich die klinisch und theoretisch als sicher zu postulierende Beteiligung der anderen Blutdrüsen nicht erweisen: Außer Eosinophilie der Hypophyse und Hypoplasie des Thymus fanden sich keine wesentlichen Veränderungen. Die Schilddrüse war bei der Mehrzahl verkleinert. Bei einem Hochwüchsigen zeigte sich röntgenologisch eine vergrößerte Sella. Die verschiedenen Typen erklären sich nur durch die Annahme individuell verschiedener Reaktion auf den gleichen Insult des Keimdrüsenausfalles. Man sollte daher die Verfettung bei Kastraten nur als dysgenitale und nicht ohne weiteres als hypophysäre auffassen. *O. Schwarz* (Wien).

Jegorow, Boris: Die intravitale Diagnose des Myokardinfarktes. (*I. med. Klin., I. Univ. Moskau.*) Zeitschr. f. klin. Med. Bd. **106**, H. 1/2, S. 71—94. 1927.

Unter 68 beobachteten Fällen von Angina pectoris wurden bei 17 intra vitam Thrombose der Coronararterien und Myokardinfarkte diagnostiziert, hiervon kamen 8 Fälle zur Autopsie, wobei der Obduktionsbefund die klinische Diagnose bestätigte. Verf. gibt ausführlich die Krankengeschichten von 5 dieser Fälle wieder (die anderen wurden bereits von Pletnew, vgl. dies. Zentrlbl. **2**, 722, veröffentlicht) und bespricht auf Grund dieser Erfahrungen die intravitale Diagnose des Myokardinfarktes. Kein Symptom ist als einzelnes für einen Myokardinfarkt charakteristisch oder gar pathognomonisch, die Diagnose soll gestellt werden, sofern bei einer Person im mitt-

Digitized by Google

leren oder höheren Alter akut oder subakut eine Herzschwäche eintritt, für die keine genügenden Gründe außerhalb des Herzens zu finden sind; die Diagnose gewinnt eine nahezu absolute Sicherheit, „wenn der Dekompensationsperiode, welche sich am häufigsten als Erstickungsanfälle äußert, Schmerzanfälle in der Herzgegend vorausgegangen waren, welche später plötzlich nachließen." *Adolf Schott* (Bad Nauheim).₀

Kofman, L.: Über isolierte tuberkulöse Erkrankung des Trochanter major. Novaja chirurgija Bd. 5, Nr. 6, S. 42—45. 1927. (Russisch.)

Im akuten Stadium kann eine Trochanteritis mit einer initialen Koxitis verwechselt werden. Doch gelingt es zumeist, das Krankheitsbild zu klären. Zunächst läßt sich fast immer eine teigige, schmerzhafte Schwellung im Scarpaschen Dreieck am Trochanterkopf feststellen. Ferner treten viel schneller als bei der Koxitis Abscesse mit Fistelbildung auf. Das Röntgenbild zeigt Auflockerung der Corticalis, Konfiguration und Osteoporose mit Höhlenbildung des Trochanters. Verf. beschreibt 3 Fälle (von 9), die im Laufe der letzten 3 Jahre zur Beobachtung kamen und als isolierte tuberkulöse Trochanteritis erkannt wurden. In allen Fällen war eine leichte Hüftgelenkcontractur ohne Schmerzhaftigkeit im Femurkopf und ohne Bewegungsbehinderung vorhanden. Das erkrankte Bein zeigte auch keine Verkürzung. Die Behandlung bestand in Anwendung der Bauchlage mit Belastung, Punktion der Abscesse und Naphtol-Campfer-Injektionen. Röntgenbefunde vor und nach der Behandlung sind in den Krankengeschichten nicht angegeben. *R. Gassul* (Kasan).

Moorehead, Frederick B.: Ossifying fibroma. (Ossifizierende Fibrome.) (*Presbyterian hosp., Chicago.*) Surg. clin. of North America Bd. 7, Nr. 3, S. 517—523. 1927.

Bericht über 3 selbst beobachtete und selbst operierte Fälle von ossifizierenden Fibromen mit ausführlichem pathologisch-mikroskopischem Befund. Im ersten Fall saß der Tumor in der Parotisgegend; im zweiten im Oberkiefer, im dritten am Unterkiefer. Die chirurgische Behandlung bestand in sorgfältiger Entfernung der Geschwulst bis zu den Grenzen des natürlichen Knochens. Eine radikale Resektion des Knochens wird nicht für notwendig erachtet. Bei Tumoren des Oberkiefers kann man ohne Schnitt von außen auskommen.

Kaerger (Kiel).₀

Koose, W.: Neuere Anschauungen über die Ursachen des Krebses. (*Krebslaborat., chir. Univ.-Klin., Breslau.*) Ergebn. d. Chir. u. Orthop. Bd. 20, S. 547—605. 1927.

Ein im Dezember 1926 abgeschlossenes Sammelreferat über neuere Anschauungen über die Ursachen der bösartigen Geschwülste, welches, wie Verf. selbst zugibt, etwas subjektiv abgefaßt ist und unter fast völliger Beiseitelassung der morphologischen und statistischen Arbeiten hauptsächlich die Ergebnisse der neueren experimentellen Arbeiten auf dem Gebiete der Krebsforschung bespricht. Die gutartigen Geschwülste werden als grundsätzlich anderen Ursprungs von den bösartigen Geschwülsten abgetrennt und völlig außer acht gelassen, eine Auffassung, die sich aus der einseitigen Einstellung des Verf. erklärt, aber sicher nicht haltbar ist. In den einzelnen Abschnitten bespricht der Verf. in gut orientierender Form zunächst verschiedene formalgenetische Vorstellungen über Krebsursachen, nämlich 1. die kolloidchemischen Vorstellungen von Butts, Crile, Erwin Bauer u. a.; 2. die Stoffwechseluntersuchungen (Freund und Kaminer, Warburg u. a.); 3. die Theorien, welche die Krebsentstehung mit Störungen der Sauerstoffversorgung in Beziehung bringen (Hoščálek, Burrows, Engel); 4. die Theilhabersche Theorie der cellulären Immunität; 5. die Theorien von der nervösen Entstehung des Krebses; 6. die Bedeutung der Vererbung für die Krebsgenese; 7. Virchows Reiztheorie im Lichte der neueren Experimente und schließlich 8. die Ansicht Moszkowicz' von der Reorganisation des Kernapparates nach Erschöpfung der Regenerationsfähigkeit. Die folgenden Abschnitte sind der Besprechung der kausalgenetischen Theorien gewidmet, und zwar werden besprochen 1. die Theorie von der Krebsentstehung durch Entgleisung der Entwicklung (Robertson, Greil, Gilford); 2. die Theorie der artfremden Embryonalinvasion (Kelling); 3. die parasitären Theorien. In diesem Abschnitt werden im einzelnen erörtert: die Blastomyceten, die „spezifi-

Digitized by Google

schen Erreger" von Young, Nuzum und Glover, die „halbspezifischen Erreger" von Blumenthal, v. Calcars Protozoen, schließlich das „Virus" von Gye und Barnard. Der 5. Abschnitt handelt von der „Ens Malignitatis"-Theorie von Teutschländer und Doerr im Lichte der Carrelschen Versuche auf dem Gebiete der Gewebszüchtung. Den Abschluß bildet ein Ausblick, in welchem die Beziehungen des Problems der Krebsentstehung zu der Bakteriophagenfrage erörtert werden. Der Verf. kommt (wieder auf Grund seiner einseitigen Einstellung) zu dem Schlusse, daß sich in den letzten Jahren die Argumente für die Bedeutung eines oder mehrerer spezifischer Mikroorganismen in der Entstehung des Krebses gehäuft hätten, doch fehlten bis jetzt schlüssige Beweise. Die Lösung der Krebsfrage sei jetzt weitgehend mit der Frage nach dem Wesen des Twort-d'Herelleschen bakteriolytischen Phänomens verknüpft. Die letzte Behauptung hat sicher ihre Berechtigung; bezüglich der Ansicht, daß sich Argumente für die Bedeutung von spezifischen Mikroorganismen gehäuft hätten, erinnere ich nur an das Ergebnis der Besprechung der Krebsfrage auf der diesjährigen Pathologentagung in Danzig, auf der nach der ganz überwiegenden Ansicht so gut wie aller führenden Pathologen die Infektionstheorie des Krebses scharf abzulehnen ist und wo sogar davon gesprochen wurde, daß der „Krebserreger" nun wohl endgültig zu Grabe getragen sei. Das vorliegende Referat beweist wieder, wie unbedingt notwendig die Berücksichtigung aller einschlägigen Arbeiten und Arbeitsrichtungen ist. Sowenig die morphologische und die statistische Richtung allein maßgebend ist, sowenig ist es berechtigt, den Tierexperimenten die überragende Bedeutung zuzumessen, die ihnen im vorliegenden Referat zugesprochen wird. Unhaltbare Schlußfolgerungen sind dann unvermeidlich. *Lauche* (Bonn).₀

Askanazy, M.: Die Krebsbildung vom Standpunkt der komplexen Reizwirkung betrachtet. Wien. klin. Wochenschr. Jg. **40**, Nr. 19, S. 609—613. 1927.

Im Gegensatz zu Virchow können wir jetzt den Geschwulstbegriff definieren, da wir die entzündlichen Granulationsgeschwülste von den echten Geschwülsten zu trennen gelernt haben. Das Experiment hat gezeigt, daß für das Entstehen einer Geschwulst Vorbedingung eine Rassen- und individuelle Disposition ist. Dazu müssen weitere Reize kommen, die sehr verschiedener Natur sein können. Askanazy unterscheidet unter den Reizen Primärreize und Sekundärreize. So kann z. B. das Tumorwachstum durch ganz geringe Giftmengen eingeleitet werden (A. kann über eigene experimentelle Erfahrungen mit Arsen berichten). Den primären Reiz sieht Verf. als vorbereitend, stimulierend an, während der sekundäre der dauernde, zellverankerte ist. Die wesentliche Frage, die noch der Beantwortung bedarf, ist nach der Natur des sekundären Reizes. Vor allem tritt der Verf. der Auffassung entgegen, daß der Primärreiz nach Aufhören der Ursache zu weiterem Wachstum führt oder von einer über das Ziel hinausschießenden Regeneration gesprochen wird. Reiz und Reizwirkung im Tumorproblem genauer zu erforschen, hält Verf. im Hinblick auf die Therapie auch für aussichtsreich. *Schmidtmann* (Leipzig).₀

Waterman, N.: La cytolyse des cellules cancéreuses et sa régulation réticulo-endothéliale. (Cytolyse von Krebszellen und ihre Regulation durch das reticuloendotheliale System.) (*Laborat. Antoni v. Leeuwenhoek-Huis, inst. néerland. p. l'étude du cancer, Amsterdam.*) Le cancer Jg. **4**, Nr. 3, S. 281—293. 1927.

Die in vitro-Versuche des Verf. ergaben, daß die krebsbildenden Faktoren, die man bisher als die „ätiologischen" angesprochen hatte, akzidentelle Faktoren sind, die nur wirken können, wenn das Regenerationsvermögen des Gewebes versagt hat. Dies Versagen kommt dadurch zustande, daß das Cytolysevermögen des Serums, das von einer im reticuloendothelialen System produzierten hormonähnlichen Substanz abhängt, gehemmt oder aufgehoben ist. Diese Substanz soll auch durch die lokale Säureanhäufung, die infolge der gesteigerten Glykolyse besteht, in ihrer Wirkung gehemmt werden. Es ließ sich nachweisen, daß die Röntgenstrahlen einen fürs erste noch nicht geklärten Einfluß auf das cytolytische System haben. *Bierich* (Hamburg).₀

Digitized by Google

Pemberton, Frank A.: The relation between the treatment of cancer of the cervix and the cell type. (Beziehung zwischen Behandlung von Cervix-Carcinom und Zelltypus.) (*51. ann. meet., Stockbridge, 20.—22. V. 1926.*) Transact. of the Americ. gynecol. soc. Bd. **51**, S. 118—128. 1926.

Vgl. dies. Zentrlbl. **2**, 776.

Theilhaber, A.: Die biologische Behandlung des Carcinoms. Münch. med. Wochenschr. Jg. **74**, Nr. 26, S. 1087—1089. 1927.

Verf. schlägt prophylaktisch oder als Behandlung Krebskranker Transplantation von Kaninchen- oder Kalbsorganen: Milz, Thymus vor, und zwar subcutan, am besten einige Tage vor der Operation in Verbindung mit Aderlaß und Diathermierung des Operationsgebietes. Die Maßnahmen wären in Zwischenräumen von 6—9 Monaten zu wiederholen. Dieselbe Behandlung wird bei Lues und Tuberkulose empfohlen. Autor hat bei seinen bisher 20 mit Transplantation behandelten durchwegs schweren z. T. primär inoperablen Krebsfällen, z. T. unheilbaren Rezidiven (Leber-, Tonsillen-, Mamma-, Scheide-, Ca. colli) in der Mehrzahl der Fälle zum Teil weitgehendste, langdauernde Beseitigung der Schmerzen und sonstiger Beschwerden, sowie Kleinerwerden der Tumoren gesehen. *Erwin Graff* (Wien).₀

Delagenière, Yves: Hystérectomie élargie pour cancer du col. Récidive vaginale après 22 ans. (Erweiterte Hysterektomie wegen Collumcarcinom. Vaginales Rezidiv nach 22 Jahren.) Bull. de l'assoc. franç. pour l'étude du cancer Bd. **16**, Nr. 5, S. 404 bis 408. 1927.

Bei einer 37jährigen Frau war der Uterus mit doppeltfaustgroßen, teils cystischen Myomen sowie blumenkohlartigem Carcinom des Collum total per laparotomiam entfernt worden; außerdem waren die Drüsen mitexstirpiert und beide Aa. iliacae int. unterbunden. Die Drüsen hatten sich als mikroskopisch frei erwiesen. Die Patientin wurde in der Statistik als geheilt notiert. Nach 22 Jahren entwickelte sich ein großes, inoperables Carcinom in der Narbe im Scheidengewölbe, welches rasch zu Fistelbildungen führte. Im Laufe der Aussprache erwähnten Rubens-Duval ein Carcinomrezidiv, welches 20 Jahre nach radikaler Mammaamputation bemerkt wurde, und P. Delbet ein gleiches Rezidiv nach 12 Jahren. Eine Ursache für das so außerordentlich späte Auftreten der Rezidive konnte nicht gefunden werden; vielleicht handelt es sich um keine Rezidive, sondern um neue Tumoren. Im Falle des erwähnten Ca. uteri kann es möglich sein, daß die durch die Arterienunterbindung geschaffene Ischämie auf die Weiterentwicklung des Neoplasma retardierend eingewirkt hat.

A. Hirschberg (Berlin).₀

Solente: La cryothérapie et les bases de sa technique. (Die Kältebehandlung und ihre Technik.) (*Hôp. Saint-Louis, Paris.*) Bull. méd. Jg. **41**, Nr. 18, S. 522—523. 1927.

Die Dosierung der Kältebehandlung beruht auf 3 Faktoren: Kältegrad, Druck und Dauer der Applikation. —80° ist das Optimum der Kälte, geringere Kälte erreicht zu wenig und starke Kälte verursacht zu starke Verschorfung. Um diese Temperatur konstant zu halten, läßt man etwas flüssiges Aceton um die Spitze des Kälteinstruments. Der Druck soll 1,5 kg nicht übersteigen. Die Kälteempfindlichkeit ist bei Kindern unter 1 Jahr 3—4mal so groß als bei Erwachsenen. Frauen sind empfindlicher als Männer. Die verschiedenen Körperregionen sind verschieden empfindlich. Am empfindlichsten ist die Haut, die direkt über Knochen liegt und die Augenlider. Die Haut gewöhnt sich an die Kälte. Bei fortgesetzter Behandlung muß die Dosis gesteigert werden. Dagegen rufen andere Behandlungsarten, z. B. Röntgenbestrahlung, eine Sensibilisierung gegen Kälte hervor. *P. S. Meyer* (Mannheim).₀

Simonin, C.: Les conditions habituelles des électrocutions humaines. (Die gewöhnlichen Bedingungen der Tötung der Menschen durch elektrischen Strom.) (*12. congr. de méd. lég. de langue franç., Lyon, 4.—6. VII. 1927.*) Presse méd. Jg. **35**, Nr. 63, S. 976. 1927.

Verf. glaubt, daß die meisten Todesfälle durch einen Tetanus der Atmungsmuskulatur zustande kommt. Ferner können die bulbären Zentren geschädigt werden.

W. Teschendorf (Köln).

Digitized by Google

Asada et Fujita: Etude expérimentale de l'électrocution. (Experimentale Studien über die Tötung durch elektrischen Strom.) (*12. congr. de méd. lég. de langue franç., Lyon, 4.—6. VII. 1927.*) Presse méd. Jg. **35**, Nr. 63, S. 976. 1927.

Der Strom bewirkt durch seinen Durchtritt durch das Rückenmark oder Gehirn in wenigen Sekunden Verbrennungen, welche den Tod hervorrufen. Ebenso kommt ein plötzlicher Herztod zustande. Drittens kann ein Tetanus der Atmungsmuskulatur hervorgerufen werden. *W. Teschendorf* (Köln).

Naville et de Morsier: Les accidents dus à l'électricité industrielle. (Unfälle infolge der in der Industrie gebräuchlichen Elektrizität.) (*12. congr. de méd. lég. de langue franç., Lyon, 4.—6. VII. 1927.*) Presse méd. Jg. **35**, Nr. 64, S. 975—976. 1927.

Es werden angegeben Laboratoriumsversuche über die tödliche Wirkung der Elektrizität, klinische Erscheinungen und die Pathogenie des Todes durch elektrischen Strom, die technischen und physiologischen Bedingungen, von denen die Schwere der Unfälle abhängt und gesetzgeberische Betrachtungen. In den Versuchen werden besprochen: 1. die tetanische Muskelkontraktion, welche den Scheintod hervorruft, der einige Minuten nach dem elektrischen Schlage vorhanden ist; 2. die Muskelstarre, welche durch große Intensitäten hervorgerufen wird und die erst nach längerer Zeit wieder vorübergeht; 3. die Beschleunigung der Herzschläge; 4. die Wirkung auf das Herz und das Herzflimmern; 5. die Herzcontractur, die vorübergehend auftreten kann oder dauernd bestehen bleiben kann; diese kommt durch sehr starke Intensitäten zustande; 6. die Wirkung auf das Nervensystem, sowohl auf das zentrale als auch auf das peripherische Nervensystem. Bei ersterem kommt es zu Synkopen, Konvulsionen und Koma, bei dem peripherischen zu einer vorübergehenden Unerregbarkeit. — Bei der Schilderung der klinischen Wirkung wird die Lähmung des Atemzentrums und die Wirkung auf das Herz in erster Linie erörtert. Das Herzflimmern braucht nicht sofort aufzutreten, sondern es kann auf eine kurze Periode der Tachykardie, auf vasomotorische Störungen und viscerale Übererregbarkeit folgen. Es kann daher zum primären Herztod kommen. Man hat den plötzlichen Tod, welcher durch eine ganze Reihe von mehr oder weniger zusammenlaufenden Erscheinungen hervorgerufen wird, zu unterscheiden von dem Spättod, welcher infolge der Herzschädigung auftreten kann. Für das Zustandekommen des plötzlichen Todes ist es wichtig, in welche Herzperiode der Kontakt mit dem elektrischen Strom hineinfällt. Juristisch ergeben sich Schwierigkeiten zu entscheiden, ob das Opfer einen persönlichen Fehler begangen hat, ob eine Schuld dritter Personen vorliegt, oder ob es sich um Selbstmord gehandelt hat. Gesetze werden nicht gebracht.

In der Aussprache hebt Simonin hervor, daß eine Asphyxie ebenso gut als Todesursache in Frage kommen kann, wie das Herzflimmern. Man findet in manchen Fällen Schaum vor dem Mund, ein Lungenödem und Nahrungsbestandteile in den Lungen.

W. Teschendorf (Köln).

● **Müller, Alexander: Kosmische und irdische Strahlen als Erreger der Krankheiten. Eine Umwälzung auf dem Gebiete der medizinischen Anschauungen und Heilverfahren. 3. Aufl.** Hamburg: Steffens & Co. 1927. 82 S. RM. 1.—.

Jedes Wort über diese konfuse, mit dem Mantel der Wissenschaftlichkeit umhängte Broschüre ist überflüssig. Der Verf. ist ein bekannter „Heilkundiger", der seit langem durch seine wilde Reklame auffällt. Außerdem mißhandelt er die deutsche Sprache. *v. Witzleben* (Köppern i. T.).

Takagi, Ikutaro: Über die Durchlässigkeit ungefärbter Gläser für ultraviolette Strahlen in ihrer hygienischen Bedeutung. (*Laborat. f. Lichtbiol. u. Lichtpathol., physiol. Inst., Univ. Wien.*) Strahlentherapie Bd. **25**, H. 3, S. 580—590. 1927.

Nach allgemeiner Anschauung sind Strahlen von $\lambda = 320$ bis etwa $\lambda = 297$ $\mu\mu$ biologisch von Bedeutung. Gewöhnliche Fenstergläser lassen in der Regel Strahlen bis $\lambda = 325$ $\mu\mu$ passieren. Künstliche Lichtquellen, besonders die Quecksilberdampflampe, haben eine geringere Durchlässigkeit gegenüber Glas als Sonnenlicht. Verf. stellte entsprechende Versuche an gewaschenen roten Hammelblutkörperchen und Paramäcien an. Bei direkter Bestrahlung der Blutkörperchen erfolgte sehr bald Hämolyse

Digitized by Google

und Hämatinbildung, dagegen traten diese Erscheinungen bei Vorschaltung von Glasplatten nicht auf. Es gibt bestimmte Glassorten, die eine verhältnismäßig große Durchlässigkeit gegenüber ultravioletten Strahlen besitzen; ihnen sollte beim Bau von Schulen, Kinderspitälern usw. gegenüber anderen der Vorzug gegeben werden. *v. Witzleben.*

Allgemeine Strahlenkunde.

Strahlenphysik (Röntgen, Radium, Licht).

Prins, J. A.: The total reflection of X-rays. (Die Totalreflexion von Röntgenstrahlen.) (*Natuurkund. laborat., univ., Groningen.*) Nature Bd. **120**, Nr. 3014, S. 188 bis 189. 1927.

Verf. geht für die von Compton entdeckte Totalreflexion der Röntgenstrahlen aus von der Fresnelschen Formel, die aber mit Rücksicht auf die Absorption erweitert werden muß, so daß man als Verhältnis der reflektierten Strahlung zur auffallenden Strahlung erhält $\frac{J_r}{J_0} = \frac{\left|\sqrt{\Phi^2 - 2\delta + 2ei} + \Phi\right|^2}{\left|\sqrt{\Phi^2 - 2\delta + 2ei} + \Phi\right|}$, wobei Φ der Glanzwinkel, $\delta \ll 1$ und der Brechungsindex gegeben ist durch $n = 1 - \delta + ei$. Mit Hilfe einer Methode, die der optischen Methode der gekreuzten Prismen entspricht, wurde der Spektralbezirk beiderseits der K-Absorptionsgrenze von Eisen erhalten ($\lambda = 1740$ X.E.). Die Übereinstimmung mit der Theorie ist genügend. Die Abnahme der Höhe des Spektrums in unmittelbarer Nähe der Diskontinuität scheint etwas kleiner zu sein als es Kallmann und Marks Theorie erwarten läßt. *R. Jaeger* (Berlin-Friedenau).

Edwards, Hiram W.: Total reflection of X-rays and the index of refraction of certain metals. (Totale Reflexion von Röntgenstrahlen und der Brechungsindex gewisser Metalle.) Physical review Bd. **30**, Nr. 2, S. 91—94. 1927.

Verf. beschreibt Versuche über totale Reflexion von Röntgenstrahlen ($\lambda = 0{,}7078$ Å) an Spiegeln aus Glas, Zinn, Silber, Selen und Zink. Das Ziel der Arbeit war: 1. zu prüfen, wie weit die Drude-Lorentzsche Dispersionsformel die experimentellen Werte befriedigt; 2. ob die kritischen K-Absorptionsgrenzen auch auf die Formeln für die Totalreflexion angewandt werden dürfen und 3. ob die Zahl der K-Elektronen pro Atom 2 oder eine andere Zahl sei. Die Ablenkungen der reflektierten Strahlen in den kritischen Lagen wurden auf photographischen Platten, die in einer Entfernung von 312,5 cm von den Spiegeln standen, aufgenommen. Der Brechungsindex μ wurde aus dem kritischen Winkel berechnet nach der Formel $\delta = 1 - \mu = {}^1/_2\,\Theta^2$. Die Ergebnisse, die in folgender Tabelle zusammengestellt sind, zeigen, daß $K = 2$ für alle Metalle den richtigen Wert liefert. Die Zahlen geben $\delta \cdot 10^6$ an.

Substanz	Experimenteller Wert	Berechneter Wert für $K = 2$
Glas	1,711	—
Zinn	3,97	3,95
Silber	5,78	5,749
Selen	2,67	2,654
Zink	4,59	4,58

R. Jaeger (Berlin-Friedenau).

Doan, Richard L.: Refraction of X-rays by method of total reflexion. (Brechung der Röntgenstrahlen nach der Methode der totalen Reflexion.) (*Ryerson physical laborat., univ., Chicago.*) London, Edinburgh a. Dublin philosoph. mag. a. journ. of science Ser. **7**, Bd. **4**, Nr. 20, S. 100—112. 1927.

Nach Besprechung der Dispersionstheorie von Drude-Lorentz und ihrer Erweiterung auf die allgemeine Form beschreibt Verf. eine Reflexionsanordnung zur Bestimmung des Brechungsindex verschiedener Elemente. Die Linien einer Molybdän- bzw. Kupferantikathode werden durch einen Kalkspaltkrystall ausgesondert und weiter an einer bis zur optischen Ebenheit geschliffenen Fläche des zu untersuchenden Materials zur Reflexion gebracht. Zur Erzielung einer hinreichenden Genauigkeit sind verschiedene Faktoren bei der Einstellung und Korrekturen zu beachten, die im Original nachgelesen

Digitized by Google

werden müssen. Die erhaltenen Werte für die Brechungsindices werden tabellarisch den theoretischen gegenübergestellt, wobei sich mit wenigen Ausnahmen eine gute Übereinstimmung ergibt. Außerdem werden die Indices in Abhängigkeit von Wellenlänge und Ordnungszahl graphisch dargestellt. *Neeff* (Würzburg).

Kirchner, Fritz: Über den Comptoneffekt an gebundenen Elektronen und einige andere Beobachtungen an Nebelkammeraufnahmen harter Röntgenstrahlen in Argongas. (*Physikal. Inst., Univ. München.*) Ann. d. Physik Bd. 83, Nr. 15, S. 969—976. 1927.

Bei Photoelektronen ist von P. Auger gezeigt worden, daß eine sog. Emission zweiter Art möglich ist, indem einem Atom ein K-Elektron durch den Photoprozeß entzogen wird, und dann das ionisierte Atom, statt Fluoreszenzstrahlung zu emittieren, ein weiteres Elektron, ein „Photoelektron zweiter Art" emittiert, dem es seine Anregungsenergie mitgibt. Hier wird an Wilson-Kammeraufnahmen von Comptonschen Rückstoßelektronen in Argongas gezeigt, daß solche Photoelektronen zweiter Art auch nach einem Comptonschen Streuprozeß auftreten, wenn nämlich ein hinreichend fest gebundenes Elektron als Streuelektron emittiert worden war. Für die Rückstoßelektronen im Argon wird ferner die Verteilung der Anfangsrichtungen und Reichweiten bei 0,13 AE der anregenden Strahlung gemessen. *Grebe* (Bonn a. Rh.).

Friedrich, W., und G. Goldhaber: Zur Frage der azimutalen Intensitätsverteilung der gestreuten Röntgenstrahlung. (*Inst. f. Strahlenforsch., Univ. Berlin.*) Zeitschr. f. Physik Bd. 44, H. 9, S. 700—707. 1927.

Mit einer Röntgenstrahlung von 200 KV, die mit 2 mm Kupfer gefiltert ist (λ_{eff} = 0,138 Å) messen die Verff. mit Hilfe der Ionisationsmethode die azimutale Intensitätsverteilung der Streustrahlung. Die Meßergebnisse werden mit den theoretischen Verteilungskurven von Compton, Jauncey, Debye und Dirac verglichen, wobei die Übereinstimmung mit den beiden erstgenannten am besten ist. Die immerhin noch außerhalb der Fehlergrenzen liegenden Abweichungen sind nicht unerklärlich, da die Voraussetzungen der Theorie durch die experimentellen Bedingungen nicht ganz erfüllt sind. Als Fehlerquellen können erwogen werden der ungeänderte Anteil der Streustrahlung, ein vielleicht mehrfacher Comptoneffekt, die unvollkommene Homogenität der Primärstrahlung, und schließlich deren teilweise Polarisation. Die relativen Intensitäten bezogen auf I_{90}, sind folgende:

Azimut	Experimentelle Verteilung	Theoretische Verteilung nach Compton
0	—	324,5
10°	296,3	315,3
20°	269,9	290,0
30°	243,4	254,0
40°	191,9	213,6
50°	159,5	175,6
60°	144,3	144,4
70°	123,4	122,0
80°	105,5	108,4
90°	100	100,0
100°	101,6	102,2
110°	100,4	105,2
120°	103,7	110;5
130°	120,2	115,8
140°	133,2	121,4
150°	138,7	125,8
160°	144,2	129,2
170°	—	131,6
180°	—	132,3

R. Jaeger (Berlin-Friedenau).

Brentano, J.: Intensity measurements of X-ray reflexions from fine powders. (Messungen über die Intensität von Röntgenstrahlreflexionen an feinem Pulver.) (*Physical laborat., univ., Manchester.*) London, Edinburgh, a. Dublin philosoph. mag. a. journ. of science Ser. 7, Bd. 4, Nr. 22, S. 620—629. 1927.

Ausgehend von einer früheren Arbeit mit W. E. Dawson über Reflexionen an ex-

Digitized by Google

trem feinen Partikeln von Natriumchlorid geht Verf. eingehender auf die Elektronenverteilung in den Natrium- und Chloratomen ein, wie sie aus der Streuung von Röntgenstrahlen für verschiedene Winkel folgt. Die Intensitäten werden durch Ausphotometrieren ermittelt. Die Hauptschwierigkeit tritt durch Auslöschungs- oder Extinktionseffekte auf, die eingehend diskutiert werden. Dabei zeigt sich, daß der einzige Effekt, der auftreten kann, für alle Reflexionen konstant, aber eine Funktion der Wellenlänge ist. Weiterhin werden die Bedingungen angegeben, die eingehalten werden müssen, um relative Intensitätsmessungen unabhängig von der Kenntnis des Absorptionskoeffizienten und der Extinktion ausführen zu können. Ein Vergleich mit den Ergebnissen anderer Forscher, die mit einzelnen oder relativ größeren Pulvern gearbeitet haben, zeigt im allgemeinen gute Übereinstimmung. Nur bei den meisten der starken Reflexionen geben die Messungen des Verf. etwas höhere Werte, was auf einen kleinen Extinktionseffekt bei gröberen Krystallen schließen läßt. Reduziert man einen Krystall auf den Zustand eines groben Pulvers (coarse pouder), so kann man i. a. nur die sekundäre, nicht aber die primäre Extinktion ausschließen. *R. Jaeger* (Berlin-Friedenau).

Clark, George L.: On X-ray diffraction patterns from liquids and colloidal gels. (Über Röntgenogramme von flüssigen und kolloidalen Gelen.) (*Dep. of chem. engineer., Massachusetts inst. of technol., Cambridge.*) Nature Bd. **120**, Nr. 3012, S. 119 bis 120. 1927.

In neuerer Zeit mehren sich die Untersuchungen von amorphen Substanzen mittels Röntgenstrahlen; Verf. bestimmt mit der Formel von Ehrenfest $a = 7{,}72\,\lambda/4\pi \cdot \sin\Theta$ den Abstand der beiden Hauptringe der photometrisch ausgewerteten Filme in ÅE für verschieden behandelte Nitrocellulose und Gelatine und findet im Gegensatz zu Katz Unterschiede zwischen polymerisiertem und trockenem Baumöl bzw. Leinöl. In ähnlicher Weise werden Harze, Lacke, Firnisse u. ä. untersucht. *Neeff* (Würzburg).

Martin, L. H.: Some measurements on the absorption of X-rays of long wavelength. (Einige Messungen über die Absorption von Röntgenstrahlen großer Wellenlänge.) Proc. of the Cambridge philosoph. soc. Bd. **23**, Nr. 7, S. 783—793. 1927.

Die Messungen des Verf. befassen sich mit den Massenabsorptionskoeffizienten von Eisen, Nickel, Kupfer und Aluminium in dem Wellenlängenbereich von 0,705 bis 1,932 Å. Allerdings sollen die Ergebnisse noch nicht als endgültige betrachtet werden. In einem Kurvenblatt ist der $\log \frac{\mu}{\varrho}$ gegen $\log \lambda$ aufgetragen. Das Material ist in folgender Tabelle zusammengefaßt:

Element	$0{,}705\ \text{Å} \to \lambda_K$ $\frac{\mu}{\varrho}(K+L+\ldots)$	$\lambda_K \to 1{,}932\ \text{Å}$ $\frac{\mu}{\varrho}(L+M+\ldots)$
Fe	$98\ \lambda^{2{,}80}$	—
Ni	$110\ \lambda^{2{,}78}$	$12{,}4\ \lambda^{3}$
Cu	$130\ \lambda^{2{,}80}$	$14{,}1\ \lambda^{3}$

Element	$\frac{\mu}{\varrho}(K+L+\ldots)$
Al	$13{,}9\ \lambda^{2{,}98}$

Für den K-Sprung ergibt sich im Vergleich zu Allen folgendes Verhältnis:

$$\frac{\frac{\mu}{\varrho}(K+L+\ldots)}{\frac{\mu}{\varrho}(L+M+\ldots)}.$$

Element	Allen	Martin
Eisen	9,5—10	9,2—10
Nickel	8,8— 9,8	8,5— 9,6
Kupfer	9,1— 9,8	8,6—10

In der Aussprache der Resultate werden die theoretischen Arbeiten von De Broglie, Kramers, Bothe, Wentzel und Schrödinger berücksichtigt. *R. Jaeger* (Berlin).

Gaertner, Otto: Eine Wiederholung einiger Messungen Barklas über Unstetigkeiten bei der Absorption von Röntgenstrahlen in Aluminium (sogenanntes „J-Phänomen").

Digitized by Google

(*Röntgen-Forsch.-Inst., Univ. Bonn.*) Physikal. Zeitschr. Jg. **28**, Nr. 14, S. 493 bis 502. 1927.

Verf. gibt eine kritische Zusammenstellung der Arbeiten Barklas und seiner Schüler über das sog. J-Phänomen. Einer der eindeutigsten Versuche Barklas, der sich mit dem Verhältnis der Intensität einer primären Röntgenstrahlung zu der einer unter 90° an einen Paraffinblock gestreuten Strahlung befaßt, wird wiederholt. Barkla hatte bei verschiedener Aluminiumfilterung beider Strahlungen sprunghafte Änderungen in ihrem Intensitätsverhältnis gefunden. Diese Angaben Barklas können nicht bestätigt werden. *Grebe* (Bonn a. Rh.).

Kellström, Gunnar: Die L-Absorptionssprünge des Silbers. (*Physikal. Inst., Univ. Uppsala.*) Zeitschr. f. Physik Bd. **44**, H. 4/5, S. 269—278. 1927.

Der Schwächungskoeffizient einer monochromatischen Röntgenstrahlung setzt sich zusammen aus dem Streukoeffizienten und dem wahren Absorptionskoeffizienten, $\mu = \sigma + \tau$. Für relativ langwellige Strahlen kann σ vernachlässigt werden, τ folgt der Formel $\tau = A \cdot \lambda^C$, wobei der konstante Faktor A vor und hinter einer Absorptionslinie verschiedene Werte hat. Das Verhältnis dieser Werte nennt man den Absorptionssprung an der betreffenden Linie. Solche Absorptionssprünge sind schon früher von verschiedenen Forschern an verschiedenen Stoffen gemessen worden. Die Apparatur besteht im wesentlichen aus einem Siegbahnschen Hochvakuumspektrometer und einer Geigerschen Spitzenkammer. Die Silberfolie, die zu den Absorptionsmessungen benützt wurde, war durch Kathodenzerstäubung aus Steinsalzkrystallen hergestellt worden nach dem Verfahren von Lauch und Ruppert. Die Messungen liefern die Werte

$$\delta_{L1} = \frac{A_{L1}}{A_{M5}} = 3{,}17\,, \quad \delta_{L2} = \frac{A_{L2}}{A_{L1}} = 1{,}47 \quad \text{und} \quad \delta_{L3} = \frac{A_{L3}}{A_{L2}} = 1{,}25$$

mit einer Genauigkeit von etwa 5%. *Josef Frank* (Hamburg).

Hunt, Franklin L.: X-rays of long wave-length from a ruled grating. (X-Strahlen langer Wellenlänge an regelmäßigem Gitter.) (*Nat. bureau of standards, U. S. dep. of commerce, Washington.*) Physical review Bd. **30**, Nr. 3, S. 227—231. 1927.

Mit Hilfe eines auf Glas aufgeritzten Gitters, bei dem 200 Linien auf 1 mm gehen, erhält der Verf. die Mα-Linie von Platin (6 Å), die Kα-Linie von Aluminium (8,3 Å), die Lα-Linie von Kupfer (13,3 Å), die Lα-Linie von Eisen (17,7 Å), die Lα-Linie von Chrom (21,5 Å) und die Kα-Linie von Kohlenstoff (45,8 Å). Der Spektrograph befindet sich im Vakuum, da die Luft bei diesen Wellenlängen sehr undurchlässig ist. Die Strahlen sind erzeugt mit Hilfe einer wassergekühlten Metallröntgenröhre. Zwischen dem Spektrometer und der Antikathode befindet sich keine absorbierende Schicht. Dies wurde dadurch erreicht, daß man die Verwendung einer hellen, störendes Licht aussendenden Glühkathode vermied durch Benutzung einer Wehnelt-Glühkathode. Es wurde bei einem Röhrenstrom von 10 Milliampere eine Spannung von 10 KV angewendet, sehr viel höher als die Spannung, die zur Hervorbringung der gewünschten Linien notwendig war. Der Verf. erreicht aber dadurch eine ungleich größere Intensität, so daß eine Aufnahme in 20—60 Minuten zustande kommt. Ein Schema des Apparates und die erhaltenen Linien sind in einigen Abbildungen gezeigt. *Josef Frank* (Hamburg).

Thomas, L. H.: The production of characteristic X-rays by electronic impact. (Erzeugung charakteristischer Röntgenstrahlen durch Elektronenstoß.) Proc. of the Cambridge philosoph. soc. Bd. **23**, Nr. 7, S. 829—831. 1927.

Anknüpfend an eine Theorie Rosselands (Phil. mag. **45**, 65. 1923) über die Erzeugung charakteristischer Röntgenstrahlen durch Elektronenstoß berücksichtigt Verf. die Eigengeschwindigkeit des aus seiner Schale gehobenen Kernelektrons und die Vergrößerung der Geschwindigkeit des aufprallenden Elektrons infolge des Atomfeldes. Die neuen Formeln gestatten eine Berechnung der Abhängigkeit der Strahlungsintensität von der Spannung, die für die Kα-Linie von Molybdän gut mit Wootens Experimenten übereinstimmt (Phys. rev. **13**, 76. 1919). *R. Jaeger* (Berlin-Friedenau).

Digitized by Google

Dymond, E. G.: Excitation by high velocity electrons. (Erregung [von Atomspektren] durch Elektronen hoher Geschwindigkeit.) Proc. of the Cambridge philosoph. soc. Bd. **23**, Nr. 7, S. 804—810. 1927.

Bei den vom Verf. angestellten Experimenten, die sich an die Versuche von Hughes und Lowe anschließen, wurde Helium bei Drucken von 0,09—0,05 mm verwendet. Der Strom zwischen Anode und Kathode betrug 900 Mikroampere. Über die Beschaffenheit und die Eigenschaften der Elektronenquelle wird eingehend berichtet. Folgende Linien wurden entdeckt:

Wellenlänge Å	Serienbezeichnung
6678	$2^1P—3^1D$
4922	$2^1P—4^1D$
4388	$2^1P—5^1D$
5875	$2^3P—3^3D$
4713	$2^3P—4^3D$
4472	$2^3P—4^3D$

Die Ergebnisse werden ausführlich theoretisch diskutiert. *R. Jaeger* (Berlin-Friedenau).

Villers, R.: Un nouveau tube à rayons cathodiques. (Eine neue Kathodenstrahlenröhre.) Journ. de radiol. et d'électrol. Bd. **11**, Nr. 8, S. 441—445. 1927.

Nach einer kurzen historischen Einleitung über Geschichte und Wesen der Kathodenstrahlen geht der Verf. auf die Fortschritte ein, die Coolidge erzielte durch Verwendung einer Glühelektrode, höheren Spannung, Stromstärke und größeren Röhre. Es werden einige der bekannten Erscheinungen beschrieben, die sich vor dem Fenster der Röhre zeigen, wenn sie sich in Betrieb befindet. Vor allem wird auf das Leuchten des Kalkspates hingewiesen und einige Bilder davon unter dem Mikroskop gezeigt. Bei Diamant beobachtet man im Gegensatz zum Ergebnis früherer Kathodenbestrahlung durch Crookes und Moissan keine Schwärzung oder andere Verfärbung. Granit zeigt mannigfaltige Farben. Auf einer geschliffenen und polierten Quarzfläche (geschmolzen) zeigten sich nach einer Bestrahlung von 2 Minuten unregelmäßige, purpur phosphoreszierende Stellen, die durch Erhitzen im Bunsenbrenner verlöschen. Eine neue Bestrahlung läßt genau dieselben Stellen wieder aufleuchten. Man bemerkt nach Zerbrechen des Kristalls, daß diese Leuchterscheinungen nicht an der Oberfläche haften, sondern durch die ganze Masse durchgehen. Coolidge vermutet, daß diese phosphoreszierenden Stellen von spurweise vorhandenen Verunreinigungen herrühren. Acetylengas wird zu einem festen Pulver, Ricinusöl wird durch die Bestrahlung fest usw. Es werden noch die starken Wirkungen der Strahlen auf lebende Wesen, Bakterien, Fliegen, Kaninchen usw. geschildert und zum Schluß wird darauf hingewiesen, welch große Bedeutung diese Strahlenart eines Tages erlangen kann. *Josef Frank.*

Michel, G.: Über die Austrittsarbeit der Glühelektronen. Zeitschr. f. Physik Bd. **44**, H. 6/7, S. 403—407. 1927.

Über die Austrittsarbeit, die geleistet werden muß, damit ein Elektron die Oberfläche eines Körpers verläßt, besteht von Schottky eine theoretische Untersuchung, deren Ergebnis die Formel $\Delta\varphi \cdot r = e$ ist, wobei e die Ladung des Elektrons, r der Abstand der Nahewirkungsgrenze von der Oberfläche, $\Delta\varphi$ die Arbeit bedeutet. Unter Beschränkung der Betrachtung auf Elemente derselben Gruppe des periodischen Systems leitet der Verf. die Formel $\Delta\varphi \cdot b^2 = C$ ab, in der C eine für die betr. Gruppe charakteristische Konstante, und b der Abstand zweier Atome in der emittierenden Oberfläche ist. Der Vergleich mit Meßwerten für die Austrittsarbeiten verschiedener Stoffe, die von dem Verf. und Spanner stammen, und Verwendung von b-Werten aus röntgenographischen Messungen ergibt eine schöne Bestätigung der Formel. Die Temperaturabhängigkeit der Austrittsarbeit wird demgemäß als eine Folge der Oberflächenausdehnung erklärt, wonach der vergrößerte Atomabstand b bei höherer Temperatur die Emission erleichtert. *Josef Frank* (Hamburg).

Fournier, Georges: Sur l'absorption des rayons β par la matière. (Über die Absorption der β-Strahlen durch Materie.) Journ. de physique et le radium Bd. **8**, Nr. 6, Bull. de la soc. franç. de physique S. 90—92. 1927.

Die Versuche des Verf. im Curieschen Laboratorium an 11 verschiedenen Mate-

Digitized by Google

rialien zeigten folgenden Zusammenhang des Massenabsorptionskoeffizienten der β-Strahlen von RaE mit der Atomnummer N: $\frac{\mu}{\varrho} = 15 + 0{,}142\,N$. Nur Schwefel macht davon eine Ausnahme. β-Strahlen von Uran X führten zu dem Gesetz $\frac{\mu}{\varrho} = 5{,}90 + 0{,}0562N$, β-Strahlen eines Radiumpräparates (RaC) ergaben für die Primärstrahlen $\frac{\mu}{\varrho} = 3{,}66 + 0{,}0348\,N$, für die Sekundärstrahlen $\frac{\mu}{\varrho} = 5{,}73 + 0{,}0547\,N$. Da das Verhältnis der Koeffizienten konstant bleibt, kann man allgemein setzen: $\frac{\mu}{\varrho} = b\,(105 + N)$, wo b ein Maß für die Strahlenqualität ist. *R. Jaeger* (Berlin-Friedenau).

Yovanovitch, D.-K., et J. d'Espine: Sur les rayons β de grande vitesse des corps radioactifs. (Über sehr schnelle β-Strahlen radioaktiver Körper.) Journ. de physique et le radium Bd. 8, Nr. 6, S. 276—283. 1927.

Die Untersuchung der β-Strahlung verschiedener radioaktiver Körper geschah mit Hilfe der magnetischen Ablenkung. Schnelle β-Strahlen konnten an MsTh 2, ThB + C, RaB + C und RaE beobachtet werden. Die Ergebnisse der Messung werden mit denen anderer Beobachter verglichen. Ob man es mit kontinuierlichen Banden oder mit Strahlungsgruppen zu tun hat, ist schwer zu entscheiden, ebenso die Frage, ob bei den schnellen Strahlen Zerfallselektronen (Thibaud) vorliegen oder Elektronen, die mit dem Comptoneffekt zusammenhängen. Manche Strahlen erreichen Energien, wie z. B. Mesothorium 2 (8000000 Volt), die von derselben Größenordnung sind wie die mancher Alphastrahlen (8825000 Volt für Thorium C). *R. Jaeger* (Berlin-Friedenau).

Rupp, E.: Über die Polarisation des Kanalstrahllichtes II. (*I. physikal. Inst., Univ. Göttingen.*) Ann. d. Physik Bd. 84, Nr. 17, S. 94—110. 1927.

Es kommt dem Verf. darauf an, die Bedingungen näher kennenzulernen, unter denen die Polarisation des Kanalstrahlenlichtes zustande kommt. Es wird angenommen, daß die Polarisation der Wasserstoffkanalstrahlen bei der Anregung des Atoms und bei der Emission des Strahlungsfeldes dadurch entsteht, daß Zusammenstöße zwischen den parallel fliegenden Atomen und unbewegten Atomen oder Molekülen stattfinden. Dabei kommen für die Polarisation zweierlei Arten von Stößen in Betracht, die „anregenden" Stöße und die „polarisierenden" Stöße. Außerdem spielt die „Umwelt" eine Rolle. Darunter werden verstanden Einflüsse von Zusatzgasen, von äußeren elektrischen und magnetischen Feldern und von der Form der Entladungsröhre. Die Polarisation des abklingenden und des anklingenden Kanalstrahls wird getrennt untersucht. Die Polarisation des Kanalstrahlenlichts zeigt eine Analogie zur Polarisation der Resonanzfluoreszenz. (Vgl. dies. Zentrlbl. 2, 618.) *R. Jaeger* (Berlin-Friedenau).

Rutherford, Ernest: Structure of the radioactive atom and origin of the α-rays. (Der Aufbau des radioaktiven Atoms und der Ursprung der α-Strahlen.) (*Cavendish laborat., univ., Cambridge.*) London, Edinburgh, a. Dublin philosoph. mag. a. journ. of science Ser. 7, Bd. 4, Nr. 22, S. 580—605. 1927.

Obwohl man im allgemeinen nur über den Aufbau der allereinfachsten Atome Aussagen machen kann, gibt es doch einige Eigenschaften, die dem schweren Kern eigentümlich sind und die bei leichten Atomen entweder fehlen oder schwer zu entdecken sind. Von diesem Leitgedanken ausgehend behandelt Verf. die Frage des Aufbaus des radioaktiven Atoms. Vorangestellt wird der Widerspruch, daß die Ausdehnung des Kernes gemäß der Ableitung von radioaktiven Daten mindestens 2mal so groß ist ($6 \cdot 10^{-12}$cm) als es sich aus der Untersuchung der α-Strahlstreuung ergibt. Dadurch wird Verf. auf die Annahme geführt, daß neutrale Partikel um den zentralen Kern kreisen, die allein durch anziehende Kräfte im Gleichgewicht gehalten werden können. Diese Kräfte sind entweder durch eine Distorsion oder Polarisation der Partikel selbst hervorgerufen, die ihrerseits wieder durch das elektrische Feld oder durch magnetische Kräfte des Kernes bedingt ist. Ein derartiges neutrales Partikel müßte aus einem Heliumkern mit 2 lose gebundenen Elektronen bestehen, die der Satellit abgibt, so-

Digitized by Google

bald er sich vollständig vom Kern entfernt. Dieser Übergang würde gut mit der Tatsache übereinstimmen, daß sich die Kernladung eines Atoms um 2 Einheiten vermindert, wenn ein α-Teilchen emittiert wird. Die beiden Elektronen würden dann in den Kern zurückfallen und diesem angehören. Es spricht nichts dagegen, daß in diesem Vorgang auch der Ursprung der γ-Strahlung begründet ist. Die Berechnung der Emissionsenergie von mindestens 7 Gruppen von α-Teilchen stimmt auf etwa 1% mit den beobachteten Werten überein. Dabei stimmen die Ergebnisse der Thoriumreihe besser als die der Uranreihe. Der Kern des radioaktiven Atoms besitzt nach den Erwägungen des Verf. eine gedrängte Struktur, sein Radius ist nicht größer als $1 \cdot 10^{-12}$ cm. Bis zum Umfang von etwa $1{,}5 \cdot 10^{-12}$ cm finden sich Elektronen oder ebenso geladene Kerne sehr geringer Masse. Zwischen $1{,}5 \cdot 10^{-12}$ und etwa $6 \cdot 10^{-12}$ cm kreisen die oben erwähnten neutralen Satelliten. Verf. spricht den Gedanken aus, daß ein Teil der schweren Elemente, wie Blei, Wismut, Thallium usw. denselben Kernaufbau hat.

R. Jaeger (Berlin-Friedenau).

Jedrzejowski, H.: Sur la charge de rayons α émis par seconde par un gramme de radium. (Über die Ladung der sekundär von einem Gramm Radium emittierten α-Strahlen.) Cpt. rend. hebdom. des séances de l'acad. des sciences Bd. 184, Nr. 25, S. 1551 bis 1553. 1927.

Die seitherigen Bestimmungen dieser Ladung differierten um mehrere Prozent; Verf. ermittelte diese Größe und die Zahl der α-Teilchen im Gramm in Anlehnung an die Methode von Rutherford und Geiger mit einer gut definierten α-Strahlenquelle und Elektrometer, dessen Ladung mittels eines piezoelektrischen Quarzes bestimmt wird. Das Ganze befindet sich im Rezipienten an der Pumpe, β- und δ-Strahlen werden durch ein magnetisches Feld abgehalten, Photoeffekt der γ-Strahlen und Kontakt- bzw. Polarisationspotentiale durch Korrekturen berücksichtigt. Im Mittel ergab sich die Ladung der α-Teilchen pro Gramm Radium zu 3,44 el. st. E. und ihre Zahl zu $3{,}50 \cdot 10^{10}$, in Übereinstimmung mit den neuen Werten von Geiger und Werner.

Neeff (Würzburg).

Rutherford, E., and J. Chadwick: The scattering of α-particles by helium. (Die Streuung von α-Teilchen durch Helium.) (*Cavendish laborat., univ., Cambridge.*) London, Edinburgh, a. Dublin philosoph. mag. a. journ. of science Ser. 7, Bd. 4, Nr. 22, S. 605—620. 1927.

Gegenstand vorliegender Untersuchung bilden die Zusammenstöße von α-Partikeln mit Heliumkernen. Im allgemeinen können dabei ähnliche Verhältnisse angenommen werden wie bei den Zusammenstößen zwischen einem α-Teilchen und einem Wasserstoffkern. Während für größere Entfernungen die Kräfte zwischen den Partikeln durch das Coulombsche Gesetz geregelt werden, kommen bei kleineren Abständen sehr erhebliche Zusatzkräfte zur Wirkung. Zur Erklärung dieser Kräfte werden verschiedene Möglichkeiten diskutiert, wobei versuchsweise magnetische Felder im Kern angenommen werden.

R. Jaeger (Berlin-Friedenau).

Kutzner, Walther: Über das Wahrscheinlichkeitsgesetz in der radioaktiven Strahlung. (Messungen an Polonium.) (*Inst. f. Physik, landwirtschaftl. Hochsch., Berlin.*) Zeitschr. f. Physik Bd. 44, H. 9/10, S. 655—683. 1927.

In einer früheren Arbeit (Zeitschr. f. Physik 21, 281. 1924) hatte der Verf. gezeigt, daß ein von Bateman abgeleitetes Wahrscheinlichkeitsgesetz für die Strahlung von Polonium nicht immer mit dem Experiment übereinstimmt. Von Lawson wurde gegen dieses Ergebnis eingewendet, daß Rückstoßerscheinungen nicht beachtet worden seien, von Bothe, daß das Auflösungsvermögen der Versuchsanordnung (Geigersche Spitzenkammer) überschritten worden sei. Der Verf. hat seine Versuche entsprechend abgeändert, kommt aber wieder zum gleichen Resultat, und zwar findet er, daß die Übereinstimmung zwischen Wahrscheinlichkeitsverteilung und Experiment umso schlechter ist, je größer die Aktivität pro Flächeneinheit ist. Da nur mit einem willkürlich ausgeblendeten Strahlenbündel gearbeitet wurde, läßt sich hieraus aber nach Kohlrausch

Digitized by Google

nicht der Schluß ziehen, daß bei großer Flächenaktivität die Strahlung nicht den Charakter eines rein zufälligen Vorgangs habe, denn das Gesetz gilt nur für die Gesamtstrahlung. *Rump* (Erlangen).

Russell, A. S.: The actinium series and the order of stability of radioactive isotopes. (Die Aktiniumreihe und der Stabilitätsgrad der radioaktiven Isotopen.) Nature Bd. **120**, Nr. 3020, S. 402—403. 1927.

Wenn auch aus den bisherigen Versuchen schon so viel hervorgeht, daß die Aktiniumreihe bei Uran I oder einer Isotopen von Uran beginnt und als Isotope von Blei endet, so sind doch die Atomgewichte der Reihe noch nicht bekannt. Verf. diskutiert eingehend die verschiedenen Möglichkeiten, die einen Schluß auf das Atomgewicht zulassen. Nimmt man für die Atommasse von Protaktinium den Wert 233 an, so sind die Massen der Elemente 92, 91, 90, 89 und 88 bekannt. 2 empirische Beziehungen bringen die Stabilität, gemessen durch die Halbwertzeit, in Beziehung zur Masse. Diese Regeln beziehen sich auf Elemente mit gerader und ungerader Atomnummer. Die Betrachtung führt zu dem wahrscheinlichen Wert von 209 für die Atommasse des Endproduktes der Aktiniumreihe. *R. Jaeger* (Berlin-Friedenau).

Curtiss, L. F.: Pyrex as a container for radium solution. (Pyrexglas als Behälter für Radiumlösung.) Nature Bd. **120**, Nr. 3020, S. 406. 1927.

In der kurzen Mitteilung wird darauf aufmerksam gemacht, daß sich Pyrexglas nicht als Behälter für Radiumlösung eignet, da es durch das Bombardement der α-Strahlen zerspringt. *R. Jaeger* (Berlin-Friedenau).

Maracineanu, St.: Recherches sur la radioactivité de la matière exposée pendant longtemps au rayonnement solaire. (Untersuchungen über die Radioaktivität von Stoffen, die lange Zeit dem Sonnenlicht ausgesetzt waren.) Cpt. rend. hebdom. des séances de l'acad. des sciences Bd. **184**, Nr. 25, S. 1547—1549. 1927.

Ausgehend von Beobachtungen einer Radioaktivität an Stücken des Observatoriumdaches werden Blei, Kupfer und Zink längere Zeit der Sonne ausgesetzt und ihre Strahlung elektrometrisch gemessen. Nachdem ein Vorhandensein von eigener Restaktivität in Blei bzw. ein Einfluß der Emanation in der Atmosphäre ausgeschlossen war, ergab sich für 3 Metalle eine Aktivität, die von der Dauer der Bestrahlung, vom Stand der Sonne und vom Material abhängig war; bei direkter Sonnenbestrahlung war sie erheblich größer als bei der diffusen Bestrahlung auf der Nordseite. Gesteine, z. B. Schiefer, zeigten keinerlei Reaktion. *Neeff* (Würzburg).

Przibram, Karl: Nachtrag zu der Mitteilung: „Verfärbung und Lumineszenz durch Becquerelstrahlen. II.“ Zeitschr. f. Physik Bd. **44**, H. 6/7, S. 542. 1927.

Vgl. dies. Zentrlbl. **3**, 523. Verf. berichtigt einige Zahlenangaben für die oben genannte Arbeit. Die Konstanten der van't Hoffschen Gleichung werden für $\lambda = 440\ m\mu$: $C = 4900$, $B = 15{,}2$. Für $\delta_{30°} \cdot \delta_{20°}$ ergibt sich daraus 1,73. *R. Jaeger* (Berlin-Friedenau).

Henri, Victor, et René Wurmser: Le mécanisme élémentaire des actions photochimiques. (Der elementare Mechanismus der photochemischen Wirkungen.) Journ. de physique et le radium Bd. 8, Nr. 7, S. 289—310. 1927.

Die vorliegende Studie kommt zu dem Schluß, daß wohl das elementare photochemische Phänomen dem Einsteinschen Gesetz gehorcht, daß dies aber fast niemals bei dem gesamten experimentell untersuchten Phänomen der Fall ist. Der gesamte Komplex setzt sich aus einer Reihe von aufeinanderfolgenden Prozessen zusammen. Um das Gesetz in den beobachteten Erscheinungen zur Geltung zu bringen, müssen eine Reihe vereinfachender Voraussetzungen erfüllt sein. Hat man es mit Gasen oder Dämpfen zu tun, so kann man mit Hilfe der Absorptionsspektren voraussagen, ob innerhalb eines bestimmten Spektralbezirkes die Einsteinsche Beziehung erfüllt ist. Diese Beziehung besagt, daß die Zahl der in einer photochemischen Reaktion wirkenden Molekel gleich ist der in derselben Zeit absorbierten Quanten. Es stellt sich heraus, daß in zahlreichen Fällen die Anzahl der Quanten mit der Frequenz wächst. Dabei kommt es auf die Art der verschiedenen, durch wachsende Strahlungsfrequenzen

Digitized by Google

hervorgerufenen Aktivierung an. Das Gesamtgebiet der Photochemie wird sonst von 2 Gesetzen beherrscht, vom Einsteinschen Äquivalenzgesetz, das die elementaren photochemischen Prozesse beschreibt, und von dem Frequenzgesetz, das für umfassendere photochemische Prozesse gültig ist. *R. Jaeger* (Berlin-Friedenau).

Ze, Ny Tsi: Changements des propriétés optiques du quartz sous l'influence du champ électrique. (Veränderungen der optischen Eigenschaften von Quarz unter dem Einfluß des elektrischen Feldes.) Cpt. rend. hebdom. des séances de l'acad. des sciences Bd. **185**, Nr. 3, S. 195—197. 1927.

Ladet man die Enden der elektrischen Achse eines Quarzkrystalles, die durch einen Druck in ihrer Richtung positiv würde, positiv auf, so verändern sich die Indices in den durch die Kanten des rechtwinkligen Parallelepipeds des Quarzes definierten Richtungen, und zwar so, daß seine Vergrößerung der Durchlässigkeit in Richtung der elektrischen und eine Verminderung derselben senkrecht zur elektrischen und optischen Achse eintritt. Diese Erscheinung wechselt mit der Richtung des elektrischen Feldes und ist seiner Größe proportional; sie erscheint ähnlich anwendbar wie der Kerr-Effekt. *Neeff* (Würzburg).

Hilsch, Rudolf: Über die ultraviolette Absorption einfach gebauter Krystalle. (*I. physikal. Inst., Univ. Göttingen.*) Zeitschr. f. Physik Bd. **44**, H. 6/7, S. 421—430. 1927.

Nachdem es möglich geworden war, Sylvin- und Steinsalzkrystalle aus dem Schmelzfluß in großen klaren Stücken herzustellen (S. Kyropoulos, Zeitschr. f. anorg. Chem. **154**, 308. 1926) war es interessant, die Ultraviolettdurchlässigkeit solcher künstlichen Krystalle zu untersuchen. Nach Beseitigung der letzten Spuren von Schwermetallen durch Ultrafiltration ihrer Schwefelammoniumniederschläge ergab sich eine Ultraviolettdurchlässigkeit bis zu 186 mμ. Während die Sylvinkrystalle an die besten natürlichen Krystalle heranreichten, waren die Steinsalzkrystalle unterhalb 250 mμ den natürlichen noch etwas unterlegen. KBr ließ sich bis 210 mμ vollständig durchlässig herstellen. Gereinigtes Rubidiumchlorid wies oberhalb von 200 mμ einen Absorptionskoeffizienten auf, der nirgends über 0,02 mm^{-1} hinausging. Die Versuche lieferten gleichzeitig ein wohldefiniertes Grundmaterial für Alkalihalogenidphosphore. *R. Jaeger* (Berlin-Friedenau).

Jordan, P.: Über die Polarisation der Lichtquanten. Zeitschr. f. Physik Bd. **44**, H. 4/5, S. 292—300. 1927.

Der dieser Arbeit zugrunde liegende Gedanke ist der, zu zeigen, daß die Polarisation, die für die corpusculare Theorie des Lichtes von jeher eine besondere Schwierigkeit bot, vom Standpunkt der statistischen Auffassung physikalischer Größen, wie sie die Quantenmechanik gezeitigt hat, in befriedigender Weise geklärt werden kann. Die Methode ist formal mit der Paulischen Theorie des Magnetelektrons in Übereinstimmung. Die Betrachtungen gehen aus von dem Verhalten eines einzelnen Lichtquants beim Auftreffen auf ein Nikol, wobei die 2 Möglichkeiten auftreten können, daß das Quant entweder hindurchtritt oder reflektiert wird. Die Wahrscheinlichkeiten dafür, daß das Quant bei dem Auftreffen auf einen zweiten Analysator erneut hindurchtritt oder reflektiert wird, werden nach der klassischen und nach der Quantentheorie bzw. der Paulischen Theorie des Magnetelektrons ausgerechnet. *R. Jaeger* (Berlin).

Kolhörster, Werner, und Gabert von Salis: Die tägliche Periode der Höhenstrahlung. (*Physikal.-techn. Reichsanst., Berlin.*) Sitzungsber. d. preuß. Akad. d. Wiss. Jg. **1927**, H. 10/11, S. 92—104. 1927.

Eingehende Mitteilung über die vergleichenden Messungen zur Bestimmung der täglichen Perioden der Höhenstrahlung, die die Autoren in Berlin, Davos und im Jungfraugebiet (40, 1600, 2900—4100 m über dem Meere) ausführten. Mit Sicherheit ergab sich aus allen Messungen ein Parallelgehen der Intensitätsmaxima, und zwar treten diese auf bei den Rektascensionszeiten $\alpha = 1—2, 5—8, 13—17, 20—22$, während geringere Strahlungsintensität durchgehend bei $\alpha = 3—4, 9—12, 18—20, 22—24$ auftritt. Die Messungen bestätigten die schon früher gemachte Erfahrung, daß die

Digitized by Google

Extreme der Strahlungsintensitäten mit der Sternzeit wechseln. Aus den Abblendungsversuchen kann geschlossen werden, daß die tägliche Himmelsdrehung von den Strahlungszentren mitgemacht wird, als welche mit großer Wahrscheinlichkeit auf Grund der Untersuchungen von Axel Corlin die Mira-Sterne angenommen werden dürfen. Im Jungfraugebiet wurden die Messungen vorgenommen auf dem Jungfraujoch, dem Mönchsgipfel, dem Jochtrichter, auf der Südseite, im Mönchstollen, auf der Eigerwand und auf dem Eismeer. Eine instruktive Tabelle ist beigegeben. *Eggers* (Magdeburg).

Kolhörster, Werner: Notiz zum sogenannten Barometereffekt der Höhenstrahlung. Zeitschr. f. Physik Bd. 44, H. 9/10, S. 754—755. 1927.

Die Beobachtung von Myssowsky und Tuwim, daß die Schwankungen der Strahlungsintensität der Höhenstrahlung entgegengesetzt zum mittleren Barometerstand verlaufen, wurde von Steinke bestätigt. Nach ihm verringert sich auf 1 mm Hg Luftdruckzunahme die Ionisationsstärke um 0,0063 I, also um etwa das Doppelte von dem, was Myssowsky und Tuwim errechneten. Verf. errechnet aus 4 Wertepaaren, die er dem Diagramm Steinkes entnimmt, den Wert des Absorptionskoeffizienten, der mit dem üblich gegebenen übereinstimmt. $0{,}35 \cdot 10^{-5}\,\mathrm{cm}^{-1}$. Es kann aus dieser Beobachtung geschlossen werden, daß die Höhenstrahlung den größten Teil der Atmosphäre durchsetzt und daß sie dabei von den Luftmassen geschwächt wird.

Eggers (Magdeburg).

Biologie u. Chemie d. Strahlenwirkungen (Röntgen, Radium, Licht).

Brooks, Matilda Moldenhauer: Studies on the permeability of living cells. VII. The effects of light of different wave lenghts on the penetration of 2,-6,-dibromo phenol indophenol into valonia. (Untersuchungen über die Permeabilität lebender Zellen. VII. Der Einfluß von Licht verschiedener Wellenlänge auf das Eindringen von 2,-6,-dibromo-phenol-indophenol in Valonia.) (*Div. of pharmacol., hyg. laborat., U. S. public health serv., Washington.*) Protoplasma Bd. 1, H. 3, S. 305—312. 1926.

Valonia macrophysa wurde in flachen Schalen unter spektrometrisch bekannten Filtern der Corning Glass Company dem Tageslicht ausgesetzt; eine Kontrolle befand sich im Dunkeln. Alle Objekte lagen in Seewasser, dem der Farbstoff in einer Konzentration von 0,000 35 mol. zugesetzt war. Nach Beendigung des Versuches wurden die großen Zellen gut abgespült und angestochen. Der Farbstoff findet sich im Zellsaft in reduzierter farbloser Form, und seine Menge wird nach Oxydation (durch Zusatz von etwas NaOH) colorimetrisch annähernd bestimmt. Es ergab sich, daß der Farbstoff am langsamsten im Dunkeln permeiert; die Geschwindigkeit des Eindringens steigt vom roten zum grünen und blauen Licht an und ist im ultravioletten Licht am größten. Nur im weißen Licht (dessen Intensität natürlich viel höher war) wurde eine noch größere Farbstoffmenge gefunden. Die aus den Messungen erhaltenen Kurven gleichen in erster Annäherung dem Verlauf einer monomolekularen Reaktion. Es wird gezeigt, daß die Assimilation nicht die Ursache für das geringere Eindringen des Farbstoffes im roten Licht sein kann. Im Anschluß an Versuche von Becking and Gregersen wird vermutet, daß eine direkte Beeinflussung lipoider Anteile des Protoplasmas vorliegt.

P. Metzner (Berlin-Dahlem).

Pekarek, Josef: Über den Einfluß der Röntgenstrahlen auf die Kern- und Zellteilung bei Wurzelspitzen von Vicia faba. (*Pflanzenphysiol. Inst., Univ. Graz.*) Zeitschr. f. wiss. Biol., Abt. E: Planta, Arch. f. wiss. Botanik Bd. 4, H. 3, S. 299—357. 1927.

Die vorliegenden Untersuchungsergebnisse wurden durch Röntgenbestrahlung der Wurzelspitzen von Vicia faba-Keimlingen erzielt, wobei diese Dosen zwischen 4 bis 13 H bei verschiedenen Röhrenabständen erhielten. Die dabei aufgetretenen Veränderungen waren jedoch meist und im wesentlichen die gleichen. Histologisch zeigte sich nun, daß es infolge der Bestrahlung zu einem vorzeitigen Altern der Wurzel kommt, indem die embryonalen Zellen in Dauerzellen übergehen. Entsprechend tritt auch in den Zellkernen der meristematischen Zone eine im gleichen Sinne sprechende Volumen-

Digitized by Google

zunahme auf. Auch morphologische Veränderungen an den Ruhekernen sind als Ausdruck eines vorzeitigen Alterns zu verstehen. In einer auffallenden Wellung und Faltung der Oberfläche der Wurzeln sieht Verf. gleichfalls ein Zeichen einer gestörten Wachstumstätigkeit. Die von anderer Seite als „Röntgengeschwülste" angegebenen Bildungen scheinen, z. T. wenigstens, mit den hier als Nebenwurzelanlagen erklärten Zellbesonderheiten übereinzustimmen. Was die Kernteilungen anbetrifft, so nimmt deren Zahl bald nach der Bestrahlung bedeutend ab, fast bis zum Nullwert, um später (nach etwa 2 Tagen) noch einmal einen geringen Anstieg zu zeigen. Die dabei auftretenden, ausführlich beschriebenen Kernteilungsanomalien sind sehr mannigfach, je nachdem, ob sich die Kerne zur Zeit der Strahleneinwirkung im Stadium der Mitose („Primäreffekt") oder der Interphase („Sekundäreffekt") befinden, ob also der Teilungsmechanismus schon im wesentlichen geleistet war bei Einsetzen der Schädigung oder ob er von vornherein gestört wurde. Charakteristisch ist für den Primäreffekt die Verklumpung der Chromosomen sowie deren zeitlich ungleichmäßige Abwanderung, für den Sekundäreffekt das nicht nur zeitlich, sondern auch örtlich völlig ungeordnete Auseinanderweichen der Chromosomen. *F. Burgheim* (Berlin).

Karczag, L., G. v. Farkas und G. Györgyi: Über die biologische Indifferenz der Röntgenstrahlen gegenüber künstlichen Gewebskulturen. (*III. med. Klin., Univ. Budapest.*) Arch. f. exp. Zellforsch. Bd. **4**, H. 2, S. 206—211. 1927.

Es wurde mit Hilfe von elektropen Farbstoffen: Fuchsin G, Wasserblau, Lichtgrün, die Änderung des elektrischen Zustandes und der Wasserstoffionenkonzentration von röntgenbestrahlten Froschhautepithelien, Froschmilz, und Fibroblastenkulturen (Hühnerembryo) zu bestimmen versucht. Die Bestrahlungsbedingungen waren: Radiotransverter, 170 KV., 4 mA, 17,5—50 Fokusabstand, kein Filter, 3—10 Minuten, die Farbstoffe wurden nach der Bestrahlung zugesetzt. Die durch Röntgenstrahlen hervorgerufenen kolloidchemischen und physikalisch-chemischen Veränderungen bleiben innerhalb der physiologischen Grenzen der physikalisch-chemischen Lebensoptima und erfahren eine Kompensation durch vitale Vorgänge in den Zellen. Damit wird die biologische Wirkungslosigkeit der Röntgenstrahlen auf die Kulturen, wie sie von anderen Autoren beobachtet wurde, erklärt. *Halberstaedter* (Berlin-Dahlem).

Politzer, G.: Über die Wirkung der Röntgenstrahlen auf Zellen; zugleich ein Beitrag zur Darstellung der Mitosen durch die Nuclealreaktion. (*Embryol. Inst., Univ. Wien.*) Dtsch. med. Wochenschr. Jg. **53**, Nr. 33, S. 1390. 1927.

(Vgl. dies. Zentrlbl. **8**, 529.) Politzer verwahrt sich dagegen, daß er mit Alberti zusammen das Sistieren der Karyokinese unmittelbar nach der Bestrahlung als neu beschrieben habe und verweist auf Amatus, der in seiner von Scholz ungenau zitierten Arbeit bereits angeführt ist. Die Arbeit Casemirs sei unbekannt geblieben, enthält auch keine Angaben über den Nachweis atypischer Kernteilungsfiguren unmittelbar nach der Bestrahlung. *Schreus* (Düsseldorf).

Scholtz, W.: Entgegnung auf obige Bemerkung. Dtsch. med. Wochenschr. Jg. **53**, Nr. 33, S. 1390—1391. 1927.

Scholtz verweist nochmals auf die Arbeit Casemirs, in der das Auftreten des Röntgeneffektes unmittelbar nach der Bestrahlung festgestellt wurde. *Schreus* (Düsseldorf).

Strangeways, T. S. P., and Honor B. Fell: A study of the direct and indirect action of X-rays upon the tissues of the embryonic fowl. (Über die direkte und indirekte Wirkung von Röntgenstrahlen auf embryonales Hühnergewebe.) (*Research hosp., Cambridge.*) Proc. of the roy. soc. Ser. B. Bd. **102**, Nr. B 713, S. 9—29. 1927.

Es sollte bei diesen Versuchen festgestellt werden: 1. die Wirkung der Bestrahlung in ovo bei verschieden alten Embryonen; 2. direkte oder indirekte Wirkung dieser Bestrahlung; 3. das Wesen dieser evtl. indirekten Wirkung. Ergebnisse: die zerstörende Wirkung der Strahlen auf die Zelle ist abhängig vom Alter des Gewebes. Der Gewebetod von 6 Tage alten Embryonen ist auf eine indirekte Wirkung zurückzuführen. Toxische Stoffe haben sich nicht nachweisen lassen. Der Gewebetod wird durch gehemmten Gaswechsel herbeigeführt. *v. Witzleben* (Köppern i. T.).

Digitized by Google

Olivieri, Francesco: Nuovi contributi all'azione dei raggi X sulle uova e sulle larve di bufo vulgaris. Nota prev. (Neue Beiträge zur Einwirkung der Röntgenstrahlen auf Eier und Larven der gemeinen Kröte. [Vorläufige Mitteilung.]) *Istit. di istol. e fisiol. gen. e istit. di radiol. med., univ., Bologna.*) Giorn. di clin. med., Parma Jg. 8, H. 11, S. 463—469. 1927.

Studien über die ersten Momente der Entwicklung eines befruchteten Kröteneies, um die Unterschiede bei der Funktion der Segmentation und der elementaren morphogenetischen Vorgänge bei der Gastrulation und im Stadium der Larve kennenzulernen. Verwandt wurde eine Röntgenstrahlung, die in 36 Minuten die HED ergab (40 cm Funkenlänge, 2 mA, 0,5 Zn + 4 mm Al). Die längste Lebensdauer betrug bei einer Bestrahlung von 15′ 10 Tage, bei einer von 30′ 12 Tage, bei einer von 45′ 10 Tage, bei einer von 60′ 8 Tage. Histologisch kam es zu folgenden Veränderungen: 1. völlige formlose Zerstörung des Eies; 2. ausgedehnte Degeneration des Eies; 3. vollständige Hydropsie der ganzen Eimasse; 4. Degeneration der Endotermalzone, der Randzone von Goette, des Vitellum; 5. Veränderungen, die besonders ausgeprägt sind in dem Entoderm-Vitellumabschnitt. Man muß also unterscheiden zwischen generalisierten und lokalisierten Einwirkungen. Röntgenbiologisch ergeben sich aus den beschriebenen Versuchen, die mit 7 Abbildungen von histologischen Schnitten belegt sind, folgende Schlüsse: Bei gleichen biologischen und physikalischen Bedingungen können die in gleicher Weise bestrahlten Eier doch in verschiedenster Weise reagieren. Die Erscheinungen laufen nicht immer nach dem Gesetz von Bergonié-Tribondeau ab. Leicht läßt sich im Vitellum in der Zona entodermica eine spezifische Radiosensibilität nachweisen, die vielleicht auf einem physikalisch-chemischen Mechanismus (Phosphor) beruht und die darauf hinweist, daß offenbar die Zellen des Vitellum die am höchst differenziertesten sind.

Heinz Lossen (Schatzalp-Davos).

Fritschi, G.: Quantitativ-histologische Untersuchungen am normalen Ovar und am Röntgenovar des Meerschweinchens. (*Chir. Klin. u. Röntgeninst., Kantonsspit., Zürich.*) Acta radiol. Bd. 8, H. 3, S. 209—238. 1927.

Mit der etwas modifizierten Methode Stieves hat der Verf. quantitative histologische Untersuchungen im Ovar gemacht und kommt zu folgenden Schlüssen: 1. Durch die einmalige Röntgenbestrahlung wurde der Follikelapparat zerstört. Die Corpora lutea scheinen unverändert geblieben zu sein. Die Graafschen Follikel sind röntgensensibler als die Primäreier. Es gelingt aber leicht den ganzen Follikelapparat zu zerstören. 2. Was die histologischen Veränderungen des Follikelapparates und des intergenerativen Gewebes anbetrifft, verweist er auf Lacassagne (1913), indem die von ihm festgestellten Veränderungen mit jenen übereinstimmen. 3. Die quantitativ-histologische Untersuchung zeigt, daß beim normalen geschlechtsreifen Meerschweinchen das intergenerative Gewebe den größten Gewebsanteil des Organs ausmacht, während und nach der Pubertät weiterwächst und stark zunimmt, um bei 8monatigen Tieren durchschnittlich den Höchstwert zu erreichen und erst gegen das hohe Alter wieder etwas abzunehmen. 4. Bei eintretender Trächtigkeit, und im Verlaufe derselben, sind keine quantitativen Veränderungen des intergenerativen Gewebes festzustellen. 5. Durch die Röntgenbestrahlung findet, in absoluten Zahlen gemessen, keine Wucherung oder Vermehrung der interstitiellen Drüse statt, sondern eine beträchtliche durchgehende einheitliche Abnahme um $^1/_4$—$^1/_3$ des Gewichtes. Es wurde 2 Monate nach Bestrahlung untersucht. 6. Alle Theorien, welche aus der nur scheinbaren „vorgetäuschten" Hypertrophie der interstitiellen Zellen auf deren innersekretorische Bedeutung hinwiesen, fallen dahin. 7. Der Follikelapparat, in absoluten Zahlen gemessen, bleibt durchschnittlich während der ganzen geschlechtstätigen Zeit des Tieres gleich und nimmt bloß prozentual mit dem Alter ab. 8. Eine weitgehende Hemmung auf die Ovulation ist während der Trächtigkeit nicht festzustellen. 9. Das Organgewicht und das Gewicht des interstitiellen Gewebes nehmen mit dem Alter fast parallel zu, um gleichzeitig ihren

Digitized by Google

Höchstwert zu erreichen und mit dem hohen Alter wieder etwas abzunehmen. 10. Ein Unterschied in der Größe des Ovars zwischen rechts und links besteht nicht.

Schugt (Solingen).

Robinson, M. R.: The effect of a castration dose of Roentgen rays upon the rabbit ovary. An experimental study with a clinical evaluation of the problem of ovarian irradiation. (Die Wirkung einer Kastrationsdosis Röntgenstrahlen auf das Kaninchenovar. Eine experimentelle Studie mit klinischer Auswertung des Problems Ovarialbestrahlung.) Americ. journ. of roentgenol. a. radium therapy Bd. **18**, Nr. 1, S. 1 bis 25. 1927.

Um aus Tierversuchen Schlüsse für die Strahlentherapie beim Menschen ziehen zu können, muß das Versuchstier phylogenetisch dem Menschen möglichst nahe stehen, sollte die Dosis der in der Klinik angewandten genau entsprechen und unter analogen physiologischen Bedingungen verabreicht werden. Die Dosis für die Röntgenkastration des Kaninchens beträgt 170% der HED. Die Tertiärfollikel sind am empfindlichsten; die interstitielle Drüse ist am widerstandsfähigsten. Die sogenannte Kastrationsdosis schädigt die Primärfollikel nicht derartig, daß ihre Funktion nach Vorübergehen der Amenorrhöe leidet. Die Amenorrhöe beruht auf der interstitiellen Drüse, welche die Primärfollikel in Schach hält. Die Kastrationsdosis wirkt primär stimulierend. Die sog. Reizwirkung kleiner Röntgenstrahlendosen ist in Wirklichkeit eine Proteinkörperwirkung nach Untergang der radiosensiblen Elemente der Ovarien. Die temporäre Kastration ist ausführbar, besonders bei jüngeren Personen; die Kastrationsdosis nimmt mit dem Alter ab. Ovarialbestrahlung ist für die Nachkommen unschädlich, wenn sie nicht in den frühen Schwangerschaftsmonaten ausgeführt wird, und sollte in geeigneten Fällen ohne Bedenken ausgeführt werden. Wenn ein beabsichtigter Röntgenabort nicht innerhalb 1—2 Monaten nach der Bestrahlung eintritt, sollte der Uterus instrumentell ausgeräumt werden, weil ein geschädigtes Kind zur Welt kommen könnte. Die Furcht vieler Gynäkologen und Geburtshelfer, daß Ovarialbestrahlungen Nachkommenschädigungen zur Folge haben, ist bisher durch sorgfältige und langdauernde klinische Beobachtungen nicht bestätigt. *Schugt* (Solingen).

Brambell, F. W. Rogers, and A. S. Parkes: Changes in the ovary of the mouse following exposure to X-rays. Pt. III. Irradiation of the non-parous adult. (Veränderungen in den Ovarien der Maus nach Röntgenbestrahlung. III. Bestrahlung erwachsener Tiere.) (*Dep. of anat. [embryol. a. histol.], physiol. a. biochem., univ. coll., London.*) Proc. of the roy. soc. Ser. B. Bd. **101**, Nr. B 710, S. 316—328. 1927.

Versuche mit erwachsenen Tieren, die eine Fortsetzung früherer Untersuchungen darstellen. 75% der nach mehr als 5 Wochen nach der Bestrahlung getöteten Tiere wurden sterilisiert. Eine Unterbrechung des Brunstzyklus trat nach der Bestrahlung nicht ein. Es kam nicht wie bei jungen Tieren vor der Pubertät zu Wucherungen des Keimepithels. Die Rindenbestandteile lieferten das Gewebe des sterilisierten Ovars, nämlich Elemente der Follikel und des Zwischengewebes, die ursprünglich vom embyonalen Keimepithel ausgingen. Diese erzeugen den Oertrus im normalen und im bestrahlten Ovar. Follikel ohne Eier werden von den kleineren Follikeln gebildet, in denen die Eier zugrunde gegangen und die Granulosazellen gewuchert waren. Sie waren identisch mit den Strängen der „zweiten Proliferation" derjenigen Tiere, die vor der Geschlechtsreife bestrahlt wurden. Bei den letzteren handelt es sich jedoch um direkte Abkömmlinge vom Keimepithel, die nie eine Eizelle enthielten und nach Untergang der Follikel sich entwickelten. (II. vgl. dies. Zentrlbl. **3**, 596.) *Schugt* (Solingen).

Schenk: Hypophysenbefunde bei Ratten nach operativer und Röntgenkastration. (*20. Tag. d. dtsch. Ges. f. Gynäkol., Bonn, Sitzg. v. 8.—11. VI. 1927.*) Zentralbl. f. Gynäkol. Jg. **51**, Nr. 33, S. 2083—2084. 1927.

Die Hypophyse reagiert bei der Ratte auf die operative Ausschaltung der Keimdrüsen mit einer deutlichen Volumzunahme. Histologisch treten schon 14 Tage nach der Kastration gleichmäßig gekörnte, scharf umgrenzte Zellen auf, die sich nur schwach

Digitized by Google

färben. Nach Röntgenkastration treten bei männlichen Ratten die Veränderungen nicht annähernd so deutlich in Erscheinung. Der Grund liegt darin, daß bei der Röntgenschädigung die endokrine Wirkung der Keimdrüsen nicht vollkommen beseitigt wird.

Schugt (Solingen).

Borman, Milton C.: Histological changes in the sino-auricular node and adjacent tissues of the dog following radium emanation. (Histologische Veränderungen am Sinusknoten und den angrenzenden Geweben nach Radiumbestrahlung.) (*Surg. research dep., univ. of Pennsylvania med. school a. radiol. dep., Philadelphia gen. hosp., Philadelphia.*) Americ. journ. of roentgenol. a. radium therapy Bd. 18, Nr. 2, S. 111 bis 119. 1927.

Bei 14 Hunden wurde versucht, Radium in kleinen Glasröhrchen von 1 mm Durchmesser und 10 mm Länge supepikardial in den Sinusknoten oder seine direkte Umgebung zu bringen. Diese schwierige Operation gelang bei 10 Hunden. Die Stärke der Radiumemanation betrug 0,6—5,0 mc. Die Röhrchen blieben 8 Stunden bis 8 Monate liegen. Die Gegend des Sinusknotens wurde dann nach Paraffineinbettung in Serienschnitten von 10 μ Dicke untersucht. Der Sinusknoten erschien empfindlicher gegen Radiumbestrahlung als das umgebende Gewebe. Bei sehr geringen Dosen sah man zuerst eine Erweiterung der kleinen Gefäße und später ein Zerreißen mit Blutaustritt; die elastischen Fasern der größeren Arterien waren sehr widerstandsfähig gegen die Bestrahlung. Der Sinusknoten selbst und seine Umgebung zeigte Zirkulationsstörungen, Schrumpfung der Zellen und Kerne, Verschwinden des Chromatins, Karyorhexis, Nekrose, Verfettung (nach der Abbildung wohl z. T. Auftreten von Fettgewebe), Bindegewebswucherung, Vernarbung und Verkalkung. Das Primäre scheint die Wirkung auf die Zellen und Kerne zu sein, während die Zirkulationsstörungen als sekundär aufgefaßt werden. Über die Hälfte der Hunde bekam eine Pleuritis oder Pericarditis. Bemerkenswert ist, daß in 5 Fällen die kleinen Röhrchen, die 5 —240 Tage gelegen hatten, überhaupt nicht wiedergefunden werden konnten. Eine Tabelle und mehrere Abbildungen erleichtern die Übersicht.

P. Prym (Bonn).

Canti, R. G., and F. G. Spear: The effect of gamma irradiation on cell division in tissue culture in vitro. (Der Einfluß der γ-Bestrahlung auf die Zellteilung bei in vivo-Kulturen.) (*Research hosp., Cambridge.*) Proc. of the roy. soc. Ser. B. Bd. **102**, Nr. B 714, S. 92—101. 1927.

Strangeways und Oakley haben bei qualitativen Prüfungen eine Veränderung der Mitosen nach Radiumbestrahlung festgestellt. Quantitative Untersuchungen sind von Strangeways und Hopwood vorgenommen worden. Es zeigte sich, daß von etwa 1 „e" an ein Abfall der Mitosenzahl eintritt. Der vorliegenden Arbeit, die auch quantitativ gerichtet ist, liegen 2 Leitgedanken zugrunde. Es soll die Größe des Abfalls der Mitosenzahl bei steigender Dosis bestimmt werden und es sollen die Beziehungen festgestellt werden, welche zwischen dem zeitlichen Faktor und der Intensität bei gleicher biologischer Wirkung bestehen. Zur Kultur wurde das Chorion von Hühnerembryonen am 5. bis 7. Tag verwendet. Nur solche Proben kamen in Frage, wo im Gesichtsfeld mindestens 20 Mitosen gefunden wurden. Die Kulturen wurden geteilt, die Hälfte sofort fixiert und untersucht, die andere Hälfte mit 100 mg Rad.-El. bestrahlt. Die Dosis wurde in weiten Grenzen variiert, so betrug der Abstand 0,5—5 cm, die Zeit $^1/_2$—600 Minuten. Das Ergebnis aller Versuche in zahlreichen Tabellen und Kurven. Schon bei 2 Minuten Bestrahlung fällt die Zahl der Mitosen ab. Wird der Abstand auf 1 cm vergrößert (verdoppelt), so erhöht sich die Bestrahlungszeit auf 6 Minuten. Bei weiterer Vergrößerung des Abstandes auf 2 cm, Bestrahlungszeit 24 Minuten. Es wird also die Verminderung der Mitosenzahl entsprechend der Dosis bestätigt. Was die Beziehungen zwischen Wirkung und Zeit- bzw. Intensitätsfaktor betrifft, so läßt sich erkennen, daß unter einer gewissen Intensität überhaupt kein Erfolg mehr eintritt, wenn auch die Zeit noch so lange gewählt wird. Bei überschwelligen Reizen muß die Be-

Digitized by Google

strahlungsdauer bei abfallender Radiummenge stärker vergrößert werden als dem physikalischen Gesetz entspricht; das Radium entfaltet also keine kumulative Wirkung. *Lahm* (Chemnitz).

Patti, Francesco: La formula leucocitaria ed il quadro neutrofilo di Arneth nei caneri dell'utero e influenza della radiumterapia. (Das Verhalten der Leukocyten mit besonderer Berücksichtigung der neutrophilen Zellen nach Arneth beim Uteruscarcinom und die Einwirkung der Radiumbehandlung darauf.) (*Istit. di maternità e ginecol., osp. V. E., Catania.*) Arch. di ostetr. e ginecol. Bd. **14**, Nr. 4, S. 177—185. 1927.

Radium- und Röntgenstrahlen rufen im Organismus morphologische Blutveränderungen hervor. Bei der Bestrahlung werden die blutbildenden Organe und die Lymphdrüsen stets mit betroffen. Starke Strahlendosen rufen eine Leukopenie hervor, die je nach der verabfolgten Dosis schwankt. Auch der Hämoglobingehalt und die Zahl der roten Blutkörperchen nehmen ab; sie werden bis nach 7 Monaten wieder normal. Verf. hat 20 inoperable Fälle auf das ganze Verhalten des Blutbildes untersucht. Beim inoperablen Uteruscarcinom, das nicht behandelt wurde, fand er ein langsames Sinken des Hämoglobingehaltes und der Zahl der roten Blutkörperchen, dagegen eine geringe Vermehrung der weißen Blutkörperchen. Bei einigen Fällen von ausgesprochener Kachexie fand er Leukopenie mit geringer Vermehrung der polynucleären Zellen, in manchen seltenen Fällen Hyperleukocytose mit Neutrophilie. Bei inoperablem Carcinom während der Radiumtherapie fand er gewöhnlich eine geringe Verminderung der roten Blutzellen. Nach stärkerem Blutverlust und Radiumbehandlung fand er mehr rote Blutkörperchen. Was die weißen Blutkörperchen anlangt, so fand er erst eine Zunahme der neutrophilen nach 6 Tagen, dann Leukopenie. Bei inoperablem Carcinom längere Zeit nach der Radiumbehandlung zeigten sich bei klinisch geheilten Fällen mehr Hämoglobin und vermehrte rote Blutzellen; die Zahl der weißen war normal. *E. Zweifel* (München).

Brunton, Charles E.: Radium and the blood cholesterol. (Radium und Cholesteringehalt des Blutes.) (*Christie hosp. a. Helen Swindells laborat., univ., Manchester.*) Quart. journ. of med. Bd. **20**, Nr. 79, S. 321—329. 1927.

Der Cholesteringehalt des Blutes von Krebskranken beträgt in 100 ccm durchschnittlich 149 mg, im Plasma allein 169 mg. Dieser Gehalt des Plasmas ändert sich nicht durch Operation, Diathermie oder Radiumbestrahlung. Es fanden sich keine Beziehungen zwischen Radiumbestrahlung und Cholesteringehalt. *C. Lewin* (Berlin).

Delf, E. Marion: The effect of ultraviolet light on plants. (Der Einfluß ultravioletter Strahlen auf Pflanzen.) Brit. journ. of actinotherapy Bd. **2**, Nr. 6, S. 106—109. 1927.

Der Einfluß ultravioletter Strahlen (U.V.) auf Pflanzen ist bisher wenig Gegenstand der Untersuchung gewesen. Verf. hat seine diesbezüglichen Versuche in Form von langdauernden Bestrahlungen mit starker Folgereaktion und in Form von häufig wiederholten Bestrahlungen mit kumulativer Wirkung ausgeführt. Die bisher vorliegenden Berichte anderer Autoren besagen, daß Pflanzenblätter, die einer intensiven U.V.-Bestrahlung unterworfen werden, unmittelbar nach der Bestrahlung keine Veränderungen zeigten, jedoch nach einiger Zeit ein totales Absterben aller Zellen der Blattepidermis unter Schwärzung dieser aufwiesen. Zwischenschaltung eines gewöhnlichen Objektträgers von 1,5 mm Dicke hob die schädliche Wirkung vollkommen auf. Ältere Blätter erwiesen sich als wesentlich resistenter als junge. U.V.-Bestrahlung von Pflanzengewebe erwies sich als unwirksam auf den Gehalt an Vitamin A. Hierbei kamen Strahlen von einer Wellenlänge von nur über 3130 AE zur Anwendung. — Der Unterschied zwischen dem natürlichen U.V. der Sonne und dem künstlichen U.V.-Strahlen liegt in der Abwesenheit von Strahlen unter 2900 AE im Sonnenlicht. Die Wellenlängen von 2900—3200 AE gelten als biologisch besonders aktiv. Die biologische Wirkung der längeren Strahlenanteile von 3000—4000 AE auf Pflanzen ist bisher nicht bekannt. Untersuchungen über die Filterwirkung des gewöhnlichen, in Gewächshäusern zur Verwendung gelangenden Fensterglases ergaben, daß dieses

Digitized by Google

nur Strahlen von 3400—4000 AE durchließ, es ist daher möglich, daß gerade diese Strahlenanteile der U. V.-Strahlung für Pflanzen die wichtigsten sind. — Die eigenen Versuche Verf. ergaben die Tatsache, daß ganz geringe Bestrahlungen, die lange Zeit hindurch fortgesetzt werden, einen durchaus stimulierenden Effekt auf das Wachstum der Pflanzen ausüben. Dieser Erfolg der Bestrahlung tritt immer nach einer Latenzzeit in Erscheinung. Weitere Versuche sollen ergeben, welchen Strahlenanteilen der U.V.-Strahlung dieser günstige Effekt zuzuschreiben ist. *Kaull* (Wilhelmshaven).

Biologie und Klinik der Wirkung bestrahlter Substanzen.

Knudson, Arthur: Further studies on the antirachitic activation of substances by cathode rays. (Weitere Studien über antirachitische Aktivierung durch Kathodenstrahlen.) (*Laborat. of biol. chem., Albany med. coll., Albany a. research laborat., gen. electric comp., Schenectady, N. Y.*) Science Bd. **66**, Nr. 1703, S. 176—178. 1927.

Bericht über die Wirkung von mit Kathodenstrahlen bestrahlten Cholesterol auf Rachitis. Die Ergebnisse dieser sowie derjenigen von Bestrahlung anderer Stoffe sind in einer Tabelle zusammengestellt, die im Original nachgelesen werden muß.

v. Witzleben (Köppern i. T.).

Pohl, R.: Zum optischen Nachweis eines Vitamins. (*I. physikal. Inst., Univ. Göttingen.*) Naturwissenschaften Jg. **15**, H. 20, S. 433—438. 1927.

Vortrag, in dem eingangs die Grundzüge der zum optischen Nachweis des antirachitischen Vitamins angewendeten Apparatur, anschließend die Geschichte der Entdeckung dieses Vitamins anschaulich erörtert werden. *Hermann Wieland* (Heidelberg).

Hottinger, A.: Über den Einfluß des ultravioletten Lichtes auf den C-Vitamingehalt der Milch. (*Univ.-Kinderklin., Basel.*) Klin. Wochenschr. Jg. **6**, Nr. 38, S. 1793 bis 1797. 1927.

Hottinger untersuchte verschiedene gebräuchliche Milchsorten auf ihren Vitamin-C-Gehalt, und zwar: 1. rohe und sterilisierte Säuglingsmilch der Stadt Basel, gezuckerte und ungezuckerte Nestlemilch, Edelweißmilchpulver, schweizerische Trockenmilch (Guigoz) sowie 2. Ultractina und Ravix (bestrahlte Guigozmilch). Zur Prüfung wurden nach Holst und Fröhlich Meerschweinchen verwendet. Dabei zeigte sich, daß, um ein Meerschweinchen von 2—300 g auf die Dauer vor Skorbut zu schützen, zwischen 50—100 ccm roher Wintermilch zur üblichen Hafer-Heudiät täglich zugefüttert werden müssen. Zuckerhaltige Trockenmilch Guigoz enthält ebensoviel C-Faktor wie Rohmilch. Der Gehalt an C-Vitamin geht durch sehr langes Lagern verloren. Edelweißtrockenmilch enthält nur noch wenig C-Vitamin, während andere Milchkonserven, z. B. Nestlemilch, ebenso wie hochsterilisierte Frischmilch kein C-Vitamin mehr aufzuweisen scheinen. Der Unterschied im C-Vitamingehalt der Edelweißmilchpulver und der Guigoz-Trockenmilch beruht nach Ansicht des Verf. weniger auf den ungleichen Herstellungsmethoden als auf dem hohen Zucker- und relativ ebenfalls hohen Wassergehalt der Guigoz-Trockenmilch. Eine zuckerfreie Guigoz-Trockenmilch war ebenfalls arm an C-Vitaminen. Bei richtiger Bestrahlungstechnik tritt in der Trockenmilch keine Verminderung des C-Faktorgehaltes ein, wohl aber bei starker Überbestrahlung. Kurzes Aufkochen schadet dem C-Vitamingehalt der bestrahlten Trockenmilch ebensowenig wie 10 Minuten langes Kochen derselben ihr antirachitisches Vermögen zu beeinflussen vermag. Die antirachitischen Eigenschaften der bestrahlten Trockenmilch (Ultractina und Ravix) konnten in ausgedehnten Rattenexperimenten einwandfrei demonstriert werden. *György* (Heidelberg).

Schultz, Ottokarl: Versuche mit ultraviolett bestrahltem, fettgebundenem Sterin bei normaler Jungtier- und Geflügelaufzucht, sowie Heilung florider Rachitis. Berlin. tierärztl. Wochenschr. Jg. **43**, Nr. 35, S. 584—587. 1927.

Schultz stellte Heilversuche an rachitiskranken Haustieren mit ultraviolett bestrahltem, fettgebundenen Sterin an. Verf. stellte zunächst fest, daß es nach den bisherigen Forschungen nicht das Cholesterin der Haut ist, welches nach Ultraviolettbestrahlung die Rachitis zu heilen vermag, sondern daß es vielmehr eine chemische Verunreinigung dieses Cholesterins ist,

Digitized by Google

welchem der therapeutische Effekt zukommt. Andere Verf. konnten diese Substanz mit dem von dem Secale cornutum bzw. aus der Hefe gewonnenen Ergosterin identifizieren. Jedoch hielt diese isolierte Substanz nur dann ihre Aktivität, wenn sie in der öligen Bindung belassen, bzw. sofort wieder in ölige Bindung überführt wurde. Auch Milch läßt sich durch Ultravioletbestrahlung in eine in bezug auf den Heileffekt hochaktive Form überführen, jedoch nimmt die Milch durch die Ultravioletbestrahlung einen unangenehmen, kratzigbrandigen Geruch und Geschmack an, so daß sie praktisch nur bedingt zu verwerten ist. Es ist bereits gelungen, ein haltbares und wohlschmeckendes Milchfettsterin herzustellen, welches nach erfolgter Bestrahlung einen außerordentlichen hohen Aktivitätsgrad aufweist. Es ist unter dem Namen „Aufbaumehl" in den Handel gekommen. Der Vorgang der Aktivierung läßt sich mit positivem Erfolg auch bei anderen tierischen und pflanzlichen Ölen demonstrieren, so daß die Möglichkeit vorhanden ist, auch für unsere Haustiere ein brauchbares Antirachiticum zu erhalten. Verf. ließ durch die Firma G. Kersten in Grebenstein ein solches Präparat, das sog. Liposterin G. 110 herstellen. Das Ergebnis seiner Versuche faßt Sch. wie folgt zusammen. 1. Durch die oben angegebene „indirekte" Strahlentherapie ist es möglich, bei Jungtieren aller Art in kurzer Zeit Rachitis zu heilen, bzw. durch prophylaktische Gaben rechtzeitig zu verhüten. 2. Gesunden Jungtieren gegeben läßt sich kräftigeres Wachstum und erhöhte Gewichtszunahme bei völligem Milchentzug erreichen. 3. Wertvollen Exoten oder Hunden gibt man vorteilhaft Liposterin G 110; Fohlen, Kälbern, Ferkeln das aktivierte Futteraufbaumehl. 4. Durch Zugabe von 7 bzw. 14 g täglich, auf die gesamte Futtermenge berechnet 3,8 bz 7,6%, läßt sich das Eigengewicht sowie die Vitalität der Eier beim Geflügel bemerkenswert steigern. Die erreichten Werte werden bei ausschließlicher Beifütterung noch zu erhöhen sein.
Henkels (Hannover).

Ay, Sim Ki: Antirachitische Wirkung des bestrahlten Ergosterin. Mededeel. v. h. rijks-inst. v. pharmaco-therap. onderzoek Jg. **1927**, Nr. 13, S. 128—168. 1927. (Holländisch.)

Nachprüfung der Angaben von Windaus und Hess an rachitischen Kindern. Die Ergebnisse sind ausführlich und übersichtlich in Tabellen zusammengestellt. Die Vorteile gegenüber der bisher üblichen Lebertranmedikation sind erhebliche. 1 mg Vigantol entspricht 80 g Lebertran. Die günstigen Erfolge wurden durch Röntgenbilder bestätigt.
v. Witzleben (Köppern i. T.).

Rosenow, Georg: Über die Behandlung der perniziösen Anämie mit Leberdiät und mit bestrahltem Ergosterin (Vigantol). (*Med. Univ.-Klin., Königsberg i. Pr.*) Klin. Wochenschr. Jg. **6**, Nr. 33, S. 1560—1562. 1927.

Während früher auf eine besondere Diätform bei der Behandlung der perniciösen Anämie kein besonderer Wert gelegt wurde, hat Verf. zu der Minot-Murphyschen fettarmen, obst-gemüsereichen Leber-Nierendiät bestrahltes Ergosterin (Vigantol) gegeben. Er ging von dem Gedanken aus, daß die perniciöse Anämie in manchem Ähnlichkeit mit Avitaminosen hat und von manchen Autoren sogar als eine solche angesehen wird. Bei einigen Fällen glaubt Verf. mit der erwähnten Diät und Vigantol gute Erfolge geschen zu haben; andere blieben refraktär. Nachprüfung an großem Material wird empfohlen.
Goette (Heidelberg).

Mitogenesis and ultraviolet radiation. (Mitogenese und Bestrahlung mit ultraviolettem Licht.) Brit. journ. of actinotherapy Bd. **2**, Nr. 5, S. 82—83. 1927.

Lediglich kurzer Bericht über die bekannten Arbeiten von Gurwitsch über Beeinflussung der Karyokinese durch Bestrahlung.
v. Witzleben (Köppern i. T.).

Hausmann, W., W. Neumann und K. Schuberth: Der Einfluß des Lichtes auf Tuberkulin. II. Die klinische Anwendung des belichteten Tuberkulins (Ultratubin.) (*Laborat. f. Lichtbiol. u. Lichtpathol., physiol. Inst., Univ. u. III. med. Abt., Wilhelminenspit., Wien.*) Zeitschr. f. Tuberkul. Bd. **47**, H. 2, S. 113—117. 1927.

Es sind Versuche darüber angestellt worden, ob belichtetes Tuberkulin, das in seiner intracutanen Reaktion stark abgeschwächt oder unwirksam ist, auch eine Beeinträchtigung seiner allgemeinen Reaktionsfähigkeit erfährt. Dabei hat sich ergeben, daß belichtetes Alttuberkulin, das als „Ultratubin" bezeichnet wird, trotz Fehlens der lokalen Reaktion, eine unverminderte Allgemeinreaktion hervorruft. „Ultratubin" wird daher in allen jenen Fällen empfohlen, in denen das Auftreten einer lästigen und schmerzhaften Cutanreaktion die Ausführung der Alttuberkulinkur unmöglich macht. (I. vgl. dies. Zentrlbl. **2**, 794.)
L. Rickmann (Ziegenhals O.-S.).

Digitized by Google

Röntgenstrahlen.

Röntgenstrahlen als Hilfsmittel für die Diagnostik.

Technisches (einschl. photographischer Technik).

Thaller, Rudolf: Zweck und Technik weiterer Erhöhung der Röhrenleistung in der Diagnostik. (*Physikal. Laborat., Spezialfabrik f. Röntgenröhren C. H. F. Müller, Hamburg.*) Fortschr. a. d. Geb. d. Röntgenstr. Bd. **36**, H. 2, S. 394—397. 1927.

Von der Tatsache ausgehend, daß eine spezifische Belastung des Antikathodenspiegels mit über 200 Watt pro Quadratmillimeter ohne Schädigung des Brennflecks nicht möglich ist, diskutiert der Verf. die Vorteile einer weiteren Röhrenleistungssteigerung. Eine solche bedingt eine Vergrößerung des Brennflecks und diese wiederum bei Erhaltung der Bildqualität eine Vergrößerung des Abstandes Fokus—Platte. Die Fernaufnahmen haben nun einige Vorteile, die vor allem darin bestehen, daß das Bild weniger verzeichnet ist und der Schutz des Arztes und der Bedienung wesentlich verbessert werden kann. Es werden einige Meßergebnisse bei einer Röhrenbelastung bis 1000 Milliampere angegeben und zum Schluß 2 Vergleichsaufnahmen eines Schädels gezeigt bei 50 KV, $^4/_{10}$ Sekunden, 100 Milliampere und 1 m Abstand, bzw. 400 Milliampere und 2 m Abstand, die phototechnisch gleichwertig sind. *Josef Frank.*

Du Prel, G.: Eine neuartige Hochfrequenz-Apparatur für Röntgendiagnostik. Fortschr. a. d. Geb. d. Röntgenstr. Bd. **36**, H. 2, S. 391—393. 1927.

Nach jahrelangen Versuchen hat der Verf. einen Apparat konstruiert, der bei einem Gewicht von 32 kg, bei einem Energieverbrauch von 700 Voltampere einen Röhrenstrom von 10 Milliampere bei 45 KV effektiv liefert und nach seiner Angabe genügt, Beckenaufnahmen usw. zu machen. Der Apparat kann direkt an die Lichtleitung (Wechselstrom) angeschlossen werden, ist also sehr beweglich. Der niederfrequente Wechselstrom wird mit Hilfe von Schwingungskreis und Teslatransformator auf einen hochgespannten, hochfrequenten Wechselstrom umtransformiert. Durch die geschickte Anbringung der Teslaspule als Röhrenträger wurde die Länge der Hochspannungsleitung auf einige Zentimeter heruntergedrückt. *Josef Frank* (Hamburg).

Gutzeit: Die Erstaufstellung eines Drehstromventilgleichrichters zur Röntgendiagnostik mit einer Leistung von 40 Kilowatt. (*Med. Klin., Univ. Breslau.*) Münch. med. Wochenschr. Jg. **74**, Nr. 29, S. 1228—1230. 1927.

Beschreibung der Inneneinrichtung der Röntgenabteilung an der medizinischen Universitätsklinik in Breslau. Für die Diagnostik ist der neue Groß-Radio-Ventilgleichrichter von Koch und Sterzel, „Triphasos" genannt, eingebaut mit einer Leistung von 40 Kilowatt. Er ist ein Drehstromventilgleichrichter mit 6 Ventilen in der Graetzschen Schaltung. Der Hochspannungstransformator liefert in jeder Phase eine Wechselspannung von 80 KV eff. = 112 KV. max. Die nach der Gleichrichtung nur um 12% schwankende Spannung besitzt einen effektiven Mittelwert von 107 KV (Gleichspannung). Alle Spannungsregulierungen mußten bei Dreiphasenstrom dreifache Kontakte haben. Zur Gewährleistung eines sicheren Kontaktes bei leichter Bedienung sind die Spannungskontakte als Handräder ausgebildet. Im Schalttisch liegen parallel 2 vollkommen getrennte Regulierungen, von denen die eine der Durchleuchtungs-, die andere der Aufnahmeeinstellung dient. Außer der Einzelregulierung der Heizung der Ventile vom Schalttisch aus ist diese auch in ihrer Gesamtheit durch eine am Schalttisch angebrachte Drehkurbel erhöhbar. Kurze Expositionen bis zu $^1/_{25}$ und $^1/_{50}$ Sek. herunter sind mittels einer besonderen Kurzzeituhr möglich. Diese Uhr ist nach der bekannten Kreiselmethode geeicht. Entsprechend der hohen Leistung des Apparates sind höchstmögliche Sicherungen getroffen. So liegen in den Heiz- und Relaisbereichen Maximalschalter, die bei übermäßig starken Stromstärken den Apparat sofort stromlos machen. Diesem können etwa 1500 mA bei ca. 35 KV, 1000 mA bei ca. 50 KV und 500 mA bei ca. 90K V Gleichspannung entnommen werden. Diese Spannungen sind tatsächlich an der Röhre liegende Spannungswerte. *Fedder* (Münster).

Digitized by Google

Reviglio, Giuseppe Maurizio: Dispositivo per il rapido passaggio dal regime di roentgenscopia a quello di roentgengrafia. (Schalter zum sofortigen Übergang von der Röntgendurchleuchtung zur Röntgenaufnahme.) Radiol. med. Bd. **14**, Nr. 9, S. 822. 1927.

Verf. schildert die Notwendigkeit der zeitlich gezielten Aufnahmen, die in der Unruhe des Patienten, in der Bewegung der Organe oder in der Unmöglichkeit, eine Durchleuchtung länger auszudehnen, liegen. Er beschreibt eine Schaltanordnung, die man an jedem Schalttisch anbringen kann, um schnell von der Durchleuchtung zur Aufnahme überzugehen; diese Gastro-Duodenalschaltung ermöglicht schnelle Vermehrung des Heizstromes und Erhöhung der Röhrenspannung; mit Fußschalter kann die Durchleuchtung, mit Handschalter die Aufnahme vorgenommen werden. Vorherige Einstellung der aufnahmetechnischen Größen (Röhrenstrom und Kilovolt) erspart das Aufdrehen von Lampenlicht und erhält somit die Adaptation.

Spiegler (Wien).

Pendergrass, Eugene P.: A combination table for bronchoscopic removal of opaque foreign bodies and for reducing fractures with roentgenoscopic guidance. (Ein Universaltisch für die bronchoskopische Entfernung schattengebender Fremdkörper und für die Einrenkung von Frakturen unter Durchleuchtungskontrolle.) Americ. journ. of roentgenol. a. radium therapy Bd. **18**, Nr. 1, S. 73—75. 1927.

An einen solchen Universaltisch stellt der Erbauer eine Reihe von Forderungen. So darf er keine schattengebenden Nägel oder Befestigungen enthalten, die zu Täuschungen bei der Bronchoskopie über die Fremdkörperlage führen können. Natürlich muß der Tisch sicher und gut ausbalanziert sein. 2 leicht und ohne Behinderung des bronchoskopierenden Arztes bewegbare Röhren (in Öl eingebettete Coolidgeröhren) werden so aufgestellt, daß sich ihre Strahlenbündel in einem rechten Winkel schneiden und von 2 unabhängig voneinander beweglichen Leuchtschirmen aufgefangen werden können. Auch diese stehen natürlich im rechten Winkel voneinander, so daß die räumliche Orientierung leicht ist. Für Frakturen ist notwendig, daß der Tisch in seiner Stellung jeder Fraktur leicht angepaßt werden kann. Jede Assistenz muß leicht und unbehindert geleistet werden können. Die ganze Einrichtung muß für Patient, Chirurg, Röntgenologen und Assistent jede Sicherheit gewährleisten. Herabhängende Zuleitungen usw. sind also, da im verdunkelten Raume gearbeitet werden muß, zu vermeiden. Auch hier werden 2 senkrecht zu einander stehende, verschiebliche Röntgenröhren mit entsprechenden Durchleuchtungsschirmen angewandt, so daß das verletzte Glied nicht aus seiner Lage gebracht zu werden braucht. Um eine Strahlenschädigung durch zu lange Belichtung zu vermeiden, wird alle paar Sekunden für 1 Sekunde der Strom ausgeschaltet. So glaubt Verf. ein reibungslos arbeitendes, für alle Fälle ausreichendes, besonders für die großen Kliniken bestimmtes Modell (Abbildungen) entwickelt zu haben, daß auch für die Bronchographie Verwendung findet. Bei der Frakturbehandlung liegt sein Vorzug vor allem darin, daß die wiederholten Röntgenkontrollen und die sich daran anschließenden Korrekturen der Stellung, die bislang die Regel bei jeder komplizierteren Fraktur waren, jetzt wegfallen, da sich alles in einer Sitzung erledigt.

Wierig (Hamburg).

Herdner, R.: Au sujet des Potter-Bucky comment les déclencher automatiquement à distance. (Automatische Fernauslösung der Potter-Buckyblende.) Journ. de radiol. et d'électrol. Bd. **11**, Nr. 7, S. 383—384. 1927.

Beschreibung eines Apparates zur elektrischen, automatischen Fernauslösung der Potter-Buckyblende bestehend aus einem mit Hilfe eines Elektromagneten beweglichen Hebel, der die Schnur der Blende trägt.

Steffens (Berlin).

Lüppo-Cramer: Über den Sterry-Effekt. Photogr. Rundschau Jg. **64**, H. 19, S. 384 bis 385. 1927.

Als Sterry-Effekt wird folgender Vorgang bezeichnet: Entwicklungspapiere und Diapositivplatten geben weichere Bilder, wenn sie vor der Entwicklung 20—30 Sekunden in einer 0,5proz. Kaliumbichromatlösung gebadet werden. Danach braucht man nur

Digitized by Google

kurz abzuspülen. Da langes Abspülen keine Änderung des Effektes bringt, kann er nur darauf beruhen, daß die stärker belichteten Teile des latenten Bildes vom Bichromat stärker angegriffen werden als die schwächer belichteten. Es werden Schwärzungskurven einer ganzen Reihe von Handelsmarken für den Sterry-Effekt angegeben. Erklärt wird der Sterry-Effekt als ein Adsorptionsvorgang, der auf die weniger belichteten Bromsilberkörner wenig wirkt, die stärker belichteten und durch primär entstandenes Silber mehr gelockerten Bromsilberkörner dagegen mehr beeinflußt und die Silberkeime zerstört. *Walther Barth* (Berlin).

Entwicklerqualitäten. Photogr. Rundschau Jg. **64**, H. 19, S. 381—383. 1927.

Die Qualität einer Entwicklerlösung wird nicht nur durch die Entwicklungssubstanz selbst, sondern auch durch die sonstigen gelösten Substanzen und deren Mengen bestimmt. Als Beispiel werden Brenzkatechinentwickler verschiedener Zusammensetzung angegeben, die je nach Art des beigefügten Alkalis, Soda oder Pottasche, langsam oder rapid arbeiten. Ein mit amidoessigsaurem Natron als Alkali angesetzter Pyrogallolentwickler färbt die Haut wenig oder gar nicht an. Für gewisse Spezialzwecke werden stets besondere, eigens dazu ausprobierte Zusammensetzungen die besten Resultate liefern. *Walter Barth* (Berlin).

Anatomische, physiologische, entwicklungsgeschichtliche und vergleichend-anatomische Röntgenstudien.

Bardeen, Charles R.: The use of radiology in teaching anatomy. (Die Anwendung der Röntgenologie im anatomischen Unterricht.) Radiology Bd. **8**, Nr. 5, S. 384—386. 1927.

Nach Hinweis auf die zahlreichen neuen durch die Röntgenstrahlen für die Anatomie erschlossenen Erkenntnisse und die Belebung der anatomischen Betrachtung des menschlichen Organismus durch die Methode der Röntgenaufnahme schenkt der Verf. seine Aufmerksamkeit besonders der didaktischen Seite der Angelegenheit und fordert für alle Anatomien eine möglich reiche Verwendung von Röntgenbildern, da hierdurch der lebende Körper erschlossen werde. Er wägt die Anwendungsgebiete für die Röntgenographie und Röntgenoskopie gegeneinander ab und begünstigt besonders die letztere. Zum Schluß teilt er einige Resultate top.-anatomischer Untersuchungen von Moody, Chamberlain und Van Nuys in Amer. journ. of anatomy **37**, 273. 1926, mit, die sich auf Variabilität der Organe der Bauchhöhle in bezug auf Lage und Form und deren Beeinflußbarkeit durch die Lage und Stellung des Körpers beziehen und eine auf Grund von größeren Materialmengen gewonnene Erweiterung der erstmals vom Ref. im Jahre 1911 mitgeteilten ähnlichen Ergebnisse darstellen. Bezüglich der Einzelheiten muß auf die zitierte Arbeit verwiesen werden. *Hasselwander.*

Jarno, Léo: Röntgenuntersuchung der periodischen Tätigkeit des leeren Magendarmkanals. Magyar Röntgen-közlöny Jg. **1**, Nr. 12, S. 379 u. dtsch. Zusammenfassung S. 388. 1927. (Ungarisch.)

Verf. nimmt auf Grund seiner experimentellen Untersuchungen an, daß das bei hungernden Menschen wahrnehmbare Gurren der periodischen Tätigkeit des leeren Magens entspricht. Er untersuchte 19 Patienten: bei den normalen Fällen war das Gurren vernehmbar, wenn die letzten Reste des verzehrten Kontrastbreies den Mangen passierten. Bei Ulcuskranken, wo Dauerbulbus oder Sekretion im Magen vorhanden war, blieb das Gurren aus. Neuere Untersuchungen müssen in solchen Fällen die periodische Tätigkeit klarlegen. *Ratkóczi* (Budapest).

Reich, Leo: Über die Lokalisation der Kardia. (*Röntgenlaborat., Bezirkskrankenkasse, Wien.*) Mitt. a. d. Grenzgeb. d. Med. u. Chir. Bd. **40**, H. 4, S. 481—503. 1927.

Verf. berichtet über Beobachtungen, die dafür zu sprechen scheinen, daß das Diaphragma am Abschluß des Oesophagus gegen den Magen beteiligt ist und daß die „funktionelle Kardia" sich nicht an jener Stelle lokalisieren kann, welche die Anatomen als Kardia bezeichnen. Er geht davon aus, daß bei tiefer Inspiration auf der Höhe der Einatmungsbewegung der Speisestrom dort abgeschnürt wird, wo der Oesophagus

Digitized by Google

aus dem fast vertikalen Verlauf stärker nach links abbiegt und daß nichts oder sehr wenig in den Magen gelangt, so lange die Inspirationsstellung beibehalten wird. Daß es sich dabei um die Zwerchfellenge bzw. um die Zwerchfellmuskulatur handeln dürfte, erscheint ihm recht wahrscheinlich, sei aber nach dem Röntgenbild allein nicht mit Sicherheit zu behaupten, da sich der Hiatus oesophageus in der flachen zentralen Rinne zwischen den beiden Zwerchfellkuppeln, und zwar in der hinteren Hälfte befinde; in jeder Durchleuchtungsrichtung müsse er daher unterhalb der Zwerchfellkontur erscheinen. Zum Beweis für die inspiratorische Blockade der Kardia durch Zwerchfellcontracturen versuchte Verf. während der Kontrolle vor dem Röntgenschirm den Nervus phrenicus am Halse zu reizen und auf diese Weise die entsprechende Zwerchfellhälfte zur Kontraktion zu bringen. Die Lokalisation der Blockierung der Oesophaguspassage am Zwerchfellschlitz ergibt sich nach Verf. auch aus der Beobachtung des pathologischen Luftschluckens, aus der Oesophagoskopie, aus Druckmessungen, aus den anatomischen Befunden bei Kardiospasmus, sowie aus vereinzelten kasuistischen Mitteilungen. Bei der Füllung der entsprechenden Abschnitte vom Magen her mit Kontrastbrei gelang es dem Verf., den Fundus des Magens und die sog. Pars abdominalis oesophagi gleichzeitig zur Darstellung zu bringen. Er schließt daraus, daß beide Abschnitte frei miteinander kommunizieren. Ein Abschluß zwischen dem Lumen des Magens und dem des Oesophagus läßt sich auch bei dieser Art der Untersuchung normalerweise ausschließlich im Hiatus oesophageus diaphragmatis finden. Um die Pars abdominalis oesophagi, die er Antrum cardiacum zu benennen vorschlägt, im Röntgenbilde kontrastgefüllt darstellen zu können, muß der Magen so stark gefüllt werden, daß der Oberflächenspiegel des Mageninhaltes in Rückenlage die Oesophagusmündung erreicht. Die so gewonnenen Füllungsbilder des sog. Antrum cardiacum entsprechen einem 1—2 cm langen, spitzkonisch gegen den Zwerchfellschlitz zulaufenden, breitblasig dem Magen aufsitzenden Fortsatz. Bei physiologischer und anatomischer Betrachtungsweise bilden nach Verf. Magen und Pars abdominalis oesophagi ein einheitliches Ganzes; der Oesophagus soll im Zwerchfellschlitz enden. Verf. meint, der sog. „Cardiasphinkter" sei in der Zwerchfellenge des Oesophagus zu suchen; er soll aus 2 Anteilen bestehen: einem glatten Schließmuskel, entsprechend dem Stratum circulare der Oesophagusmuskulatur, und einem quergestreiften Sphinkter, welcher von Muskelbündeln des Zwerchfells gebildet wird. *Fedder* (Münster i. W.).

Rømcke, Olaf: Die Materie des Tubensphinkter. (*Röntgeninst., kommun. sykehus, Bergen.*) Med. rev. Jg. 43, Nr. 10, S. 466—469. 1926. (Norwegisch.)

Nach Lipiodolinjektion wurde auf sämtlichen Röntgenphotographien des Uterus eine tiefe Einschnürung nachgewiesen, die den Tubenwinkeln entsprach. Diese Einschnürung trennt den Uterusinhalt vollständig vom Tubeninhalt. Wegen der Ähnlichkeit mit dem Pylorus auf Röntgenbildern des Magens wurde angenommen, daß das Phänomen auf die gleiche Weise zustande kommt, nämlich durch Kontraktion zirkulärer Muskelfasern. Um die Lokalisation der Einschnürung genauer festzustellen, wurde Lipiodol in bei der Sektion entfernte Gebärmütter eingespritzt und von diesen wurden dann Röntgenphotographien gemacht. Auf diesen Bildern konnte keine Einschnürung nachgewiesen werden, was mit der Annahme, daß es sich um Kontraktion von Ringmuskulatur handle, übereinstimmt. Andererseits konnte man auf diesen Bildern deutlich die Konturen des Uterus sehen; auf Röntgenphotographien Lebender ist das nicht möglich. Durch Vergleich beider Bilder wurde der Sitz der Einschnürung genauer bestimmt. Schnitte durch diese Stelle zeigten ein begrenztes Bündel zirkulärer Muskelfasern von ca. 2 mm Breite und 2—3 mm Dicke. Das Lumen an dieser Stelle war von Uterusschleimhaut ausgekleidet. Die Weite des Lumens betrug $1^1/_2$—$3^1/_2$ mm. Die zirkulären Muskelfasern lagen der Schleimhaut dicht an. Nach außen davon fanden sich die gewöhnlichen, gekreuzten Züge der Uterusmuskulatur. Die Mikrophotographie eines Gefrierschnittes demonstriert den Befund des Sphincters.

Saenger (München).

Digitized by Google

Carey, Eben J.: The anatomy, physiology, and anomalies of the spinae. (Die Anatomie, Physiologie und Anomalien der Wirbelsäule.) (*Dep. of anat. a. dispens., Marquette univ. school of med., Milwaukee.*) Radiology Bd. **9**, Nr. 3, S. 219—234. 1927.

Beschreibung der Röntgenanatomie der Wirbelsäule. Brauchbar erscheint insbesondere eine recht gute Beschreibung der Lagebeziehungen der inneren Organe zu den einzelnen Wirbeln. (Bifurkation, Aortenknopf usw.) Die übrigen Angaben halten sich ziemlich an die primitiven Grundtatsachen. Merkwürdig erscheint eine Mißdeutung, indem verkalkte Thyreoidknorpel für verkalkte Arterien gehalten werden.

Abeles (Frankfurt a. M.).

Spezielle Röntgendiagnostik.

Skelettsystem (einschl. Zähne).

Reich, H. W.: Studie über die Lage von Epiphyse und Hypophyse. Zeitschr. f. d. ges. Neurol. u. Psychiatrie Bd. **109**, H. 1/2, S. 1—14. 1927.

Beim Erwachsenen liegt die Hypophyse nach früheren Untersuchungen des Verf. in nahezu 100% der Fälle im goldenen Schnitt der Linie Naseon—Ineon, die Epiphyse ist nur in etwa 75% im goldenen Schnitt einer Linie gelegen, die von der Hypophyse durch die Epiphyse nach dem Schädeldach verläuft. Die Konstanz der Hypophysenlage findet sich erst von der Pubertät ab, sie kann demnach als Zeichen der vollendeten Entwicklung des menschlichen Schädels angesehen werden. Eine logarithmische Spirale mit der Konstanten des goldenen Schnittes (0,618) und der Zirbeldrüse als Mittelpunkt entspricht annähernd dem sagittalen Durchschnitt des Gehirnschädels. Vielleicht lassen sich Gehirn- und Schädelmessung durch Verwendung des in der Sella turcica gelegenen Fixpunktes beider besser in Übereinstimmung bringen. Zur Erleichterung beschreibt Verf. einen neuen Kraniometer (Hypo-Epiphysometer), der den Zweck hat, die betreffenden Punkte aus dem Innern des Schädels nach außen zu projizieren.

Hintzsche (Halle a. d. S.).

Göttche, Oskar: Ein Fall von „hepatischem Infantilismus". (*Kinderklin., Univ. Pécs.*) Monatsschr. f. Kinderheilk. Bd. **35**, H. 6, S. 505—513. 1927.

Zunächst beschreibt Göttche die klinischen Symptome eines stark abgemagerten 7jährigen Knaben, der in seiner gesamten Entwicklung dem eines 4jährigen Kindes entsprach. Es bestand ein bedeutender Wachstumsrückstand des Skelettes mit dementsprechender Anlage der Knochenkerne und Epiphysenverknöcherung. Auffallend war der vergrößerte Bauch, der durch eine große harte Leber mit glatter Oberfläche ausgefüllt ist. Die Leberfunktion war vermindert. Als Ursache der Lebervergrößerung wird eine lange bestehende, langsam progrediente bindegewebige Entzündung angenommen. Die Korrelationen zwischen Leberfunktion und der Funktion innersekretorischer Drüsen sind noch unklar. Demnach wurde die Hemmung der normalen Entwicklung auf die Funktionsstörung der Leber und der sich daraus entwickelnden Stoffwechselstörung bezogen (3 Abbildungen).

F. Leeser (Berlin).

Barralt, Rómulo: Seltene Artikulation einer ersten Rippe. Semana méd. Jg. **34**, Nr. 26, S. 1597—1598. 1927. (Spanisch.)

Kurzer Bericht mit Röntgenbild über einen 9jährigen Jungen, bei dem als zufälliger Nebenbefund Artikulation der 1. Rippe statt am Sternum am obersten Scapulawinkel festgestellt wurde.

Draudt (Darmstadt).

Herzog, Arnold: Mißbildungen im Ellbogengelenk. Eine unbekannte Anomalie. (*Werkspit., M.-Ostrau-Witkowitz.*) Fortschr. a. d. Geb. d. Röntgenstr. Bd. **36**, H. 2, S. 407—409. 1927.

Verf. berichtet über Anomalien und Mißbildungen im Ellenbogengelenk und beschreibt eine bisher unbekannte Anomalie, wo bei 4 Mitgliedern einer Familie ein abnormer Bewegungsmechanismus in beiden Ellenbogengelenken (eine im Ellenbogengelenk nach lateral offene Winkelstellung) vorhanden war, und wo die Röntgenuntersuchung als Grund eine Unterteilung der breiten Fossa olecrani durch eine Knochenleiste in einen lateralen und einen tieferen, medialen Rezessus zeigte. Das Olecranon

Digitized by Google

artikulierte normalerweise in der lateralen Gelenkfläche. Bei Überstreckung, Pronation und gleichzeitigem Aufstützen der Hand geriet es in die mediale Vertiefung und rief so die Stellungsanomalie hervor. *Baensch* (Leipzig).

Sessa, Piero: Ancora su rari seasamoidi del piede. (Noch etwas über seltene Sesambeine am Fuß.) Boll. d. spec. med.-chir. Jg. **1**, H. 2, S. 161—164. 1927.

Als Zufallsbefund bei einem Manne, der eine Verletzung des rechten Mittelfußes dadurch erlitten hatte, daß ein schwerer Gegenstand auf seinen Fuß fiel und zum Bruch der Basis des 3., 4. und 5. Metatarsus führte, wies das Röntgenbild neben guter Konsolidierung der Frakturen beiderseits eine abnorme Zahl von Knochenschatten im Bereich der Metatarsusköpfchen auf. Nach Form und Lage ließen sie sich nur als Sesamoide deuten. Es fanden sich rechts an 1 ein S. tibiale und fibulare, an 2 medial ein großes und ein kleines, an 4 und 5 je 2 gut voneinander abgesetzte Sesambeinchen, links an 1 außer den 2 über dem Köpfchen ein drittes interphalangeal, an 2 medial ein großes und von ihm getrennt etwas nach vorne zu noch ein nahezu punktförmiges, so daß man von 2 tibialen Sesambeinchen sprechen könnte, einem proximalen und einem distalen. Je 2 an 4. und 5. Anomalien am Handskelett fanden sich nicht. *Heinz Lossen.*

Bergerhoff, W.: Kongenitaler doppelseitiger Radiusdefekt. (*Röntgen- u. Lichtheilinst., Krankenkassenverband im Regierungsbezirk Aachen, Aachen.*) Fortschr. a. d. Geb. d. Röntgenstr. Bd. **36**, H. 2, S. 376—377. 1927.

Beschreibung eines Falles von doppelseitigem, kongenitalem Radiusdefekt mit rudimentärer Daumenanlage an der rechten Hand und Fehlen des Os naviculare. Links sind Capitatum, Multangulum majus und minus zu einem Knochen verschmolzen, ferner ist hier eine proximale Radiusanlage vorhanden, die mit der Basis der Ulna knöcherne Verbindung zeigt und mit dem Epicondylus medial. humeri artikuliert. *Baensch* (Leipzig).

Sedláčková, El., und L. Volicer: Spina bifida sacralis occulta. (*II. interni klin., univ., Praha.*) Časopis lékařů českých Jg. **66**, Nr. 36, S. 1401—1403. 1927. (Tschechisch.)

Bei einer 23jähr., bis vor 2 Jahren vollkommen gesunden Frau mit deutlichen Zeichen einer Erkrankung der Cauda equina enthüllt das Röntgenogramm eine Spina bifida occulta im Bereich der Sakralsegmente III—V. Bei der Myelographie sinkt das Lipiodol ohne Widerstand bis L V. Das Myelogramm zeigt ein vom Normalen abweichendes Bild: zwei große, intensive, elliptische Schatten in der Höhe von Lumbal V und Sacral I, durch eine schmale, in der Medianebene gelegene Brücke mit einander verbunden. Eine Wiederholung der Aufnahme nach 12 Stunden zeigt 3 solche Schatten, außerdem auf der rechten Seite 3 intensive, auf der linken Seite 2 weniger schattendichte Ausläufer, schräg gegen die Foramina sacralia posteriora gerichtet, den Wurzeln der Sacralnerven entsprechend. 24 und 48 Stunden nachher ist das Bild unverändert. Heftige Zunahme der Symptome nach der Myelographie. Die Spina bifida, die 21 Jahre keinerlei Symptome gezeitigt hatte, führt erst nach einem Trauma in der Kreuzbeingegend zu den genannten Erscheinungen. Durch die mangelnde Hülle — nach den Untersuchungen von Léri ist der knöcherne Bogen bei der Spina bifida occulta durch ein fibrocartilaginäres Gewebe ersetzt — wird das Nervensystem viel leichter verletzt als normal. Es kann aber auch durch das Trauma eine Blutung unter die Dura mater eingetreten sein und so eine Kompression hervorgerufen haben. *Lilly Pokorny* (Komotau).

Lance: Etude sur les platyspondylies. Platyspondylies localisées. Platyspondylies généralisées. (Eine Studie zur Platyspondylie. Lokalisierte und generalisierte Platyspondylie.) Bull. et mém. de la soc. nat. de chir. Bd. **53**, Nr. 4, S. 132—141. 1927.

Durch die exakteren Röntgenbilder der Wirbelsäule hat man in den letzten Jahren Bilder von Wirbelkörpern erhalten, welche wohl zum Teil große Ähnlichkeiten mit denen bei Spondylitis tuberculosa aufweisen, aber doch einmal durch die klinischen Symptome, andererseits durch Form, Gestalt und Begrenzung dieser Wirbelkörper sich von denen bei Spondylitis tbc. unterschieden. So hat auch Lance eine kongenitale Abflachung der Wirbelkörper beschrieben, die bisher wenig Beachtung gefunden hat, und die wohl zum ersten Male Putti in seiner bedeutsamen Arbeit über die kongenitalen Anomalien der Wirbelsäule in Fortschr. a. d. Geb. der Röntgenstrahlen **14** u. **15** unter dem Namen Platyspondylie dargestellt hat. Putti dachte, daß diese Deformierung des Wirbelkörpers nur bei gleichzeitiger Mißbildung des hinteren Bogens auftritt, und daß sie wohl nur mit einer Spina bifida vergesellschaftet vorkommt. L. konnte nachweisen, daß die Platyspondylie in der Pathologie der Wirbelsäule einen viel wich-

Digitized by Google

tigeren Platz einnimmt, als man ihr bisher zuerkannt hat. Er konnte nicht nur diese eigenartige Abplattung der Wirbelkörper in Fällen nachweisen, bei denen es sich auch sonst um kongenitale Mißbildungen der Wirbelsäule handelte, sondern er hat auch eine Reihe von Beispielen gebracht, bei denen andere Mißbildungen der Wirbelkörper fehlten. Die Röntgenskizzen, welche der Arbeit beigelegt sind, und die sehr interessante Befunde darstellen, beweisen dies und zeigen, daß man nicht nur eine lokalisierte mit einer kongenitalen Wirbelanomalie vergesellschaftete Platyspondylie unterscheiden muß, sondern auch eine ohne Wirbelanomalie auftretende und eine generalisierte. Das charakteristische Zeichen der Platyspondylie ist die Abflachung des Wirbelkörpers, entweder die gleichmäßige oder die ungleichmäßige keilförmige, die sich noch häufiger bei anderen Wirbelanomalien, wie überzähligen Rippen, Spaltwirbeln usw., findet. Das Wesentlichste und für Diagnose, Prognose und Therapie Bedeutungsvollste ist die Differentialdiagnose gegenüber der Spondylitis tbc., welche Differentialdiagnose nur unter Berücksichtigung einer genau erhobenen Anamnese, des sorgfältigst aufgenommenen klinischen Befundes und eines vorzüglichen Röntgenbildes gestellt werden kann. *Paul Glaessner* (Berlin).

Asbury, Eslie: Spondylolisthesis. A definite cause of some cases of backache. (Spondylolisthesis, die Ursache von Rückenschmerzen bei einigen Fällen.) Radiol. review Bd. **49**, Nr. 8, S. 306—311. 1927.

Die Spondylolisthesis ist eine nicht seltene Ursache für Rückenschmerzen. Bei ihrer Entstehung spielen vor allem kongenitale Varietäten und Defekte eine große Rolle, die ja mit Vorliebe gerade am Lumbosakralgelenk ihren Sitz haben. Bei normaler Wirbelsäule kann eine Spondylolisthesis im Anschluß an stärkere Gewalteinwirkung sich entwickeln, wenn es dadurch zu einer Lockerung des Bandapparates kommt. Näherer Bericht über 26 Fälle, deren Alter zwischen 13 und 65 Jahren schwankte. 5 zeigten kongenitale Bogendefekte am 5. Lumbalwirbel und 10 Veränderungen am Lumbo-Sakralgelenk. Die meisten gaben als Ursache ihres Leidens ein bestimmtes Trauma an. Schwere Arbeiten und ungewohnte Anstrengungen riefen Schmerzen hervor, Ruhe brachte sie wieder zum Schwinden. Charakteristische Symptome sind Ineinanderschieben und Verkürzung des Rumpfes, so daß unter Umständen die Rippen die Darmbeinkämme berühren. Der obere Teil des Kreuzbeins springt vor und täuscht manchmal eine Kyphose vor, während in Wirklichkeit eine stärkere Lordose besteht. Der Dornfortsatz des 5. Lendenwirbels läßt sich nicht fühlen. Zwei Drittel der Fälle hatten Erscheinungen von seiten der Cauda equina, die Hälfte klagte über Schmerzen und Parästhesien in beiden Nervi ischiadici. Differentialdiagnostisch kommt Wirbeltuberkulose, Osteomalazie, beiderseitige kongenitale Hüftgelenksluxation und Rachitis in Betracht. *Hans Kloiber* (Baden-Baden).

Picot, M.: Contribution à l'étude du spondylolisthésis. (Beitrag zum Studium der Spondylolisthesis.) (*Hôp du Val-de-Grâce, Paris.*) Journ. de radiol. et d'électrol. Bd. **11**, Nr. 8, S. 419—423. 1927.

Ein 39jähr. Mann, der nach einem Pferdeschlag bewußtlos geworden und dann 2 Monate bettlägerig war, bekam nach 8jährigem Wohlbefinden plötzlich starke Schmerzen in den Beinen. Klinisch fand man nur eine verstärkte Lordose. Im seitlichen Röntgenbild überragte die untere Fläche des 5. Lendenwirbels dachförmig das Kreuzbein. Der Wirbelkörper war keilförmig abgeplattet und zwar war sein vorderer Rand ungefähr um ein Drittel höher als der hintere. Der Dornfortsatz war dem Wirbelkörper nicht nach vorne gefolgt. Eine Kontinuität des Wirbelbogens ließ sich nicht feststellen. Es handelt sich also um einen durch Unfall entstandenen Wirbelbruch, der zu Spondylolysthesis führte. *Hans Kloiber* (Baden-Baden).

Brailsford, James F.: Roentgenography of the spine. (Röntgenographie der Wirbelsäule.) (*Orthop., spinal a. cripples hosp., Birmingham.*) Americ. journ. of roentgenol. a. radium therapy Bd. **18**, Nr. 2, S. 124—129. 1927.

Besonderen Schwierigkeiten begegnet oft die genaue Lokalisation von Fremdkörpern in der unmittelbaren Nähe der Wirbelsäule. In dem einen vom Verf. mitgeteilten Fall war eine Gewehrkugel durch mehrfache Röntgenaufnahmen als unmittelbar vor dem Körper des VII. Hals- und 1. Brustwirbels lokalisiert worden. Mehrfache Extraktionsversuche miß-

Digitized by Google

langen, da die Kugel an der erwarteten Stelle nicht gefunden wurde. Stereoskopische Aufnahme ließ wohl die Tiefe der Kugel errechnen, aber es gelang nicht, die Lagebeziehungen zu der Wirbelsäule zu klären. Die seitliche Aufnahme zeigte endlich, daß die Kugel sich innerhalb des Wirbelkanals befand, wodurch die vom Pat. mehrfach erwähnten neuralgischen Schmerzen im Arm erklärt waren. Die Extraktion gelang nun nach einer in entsprechender Höhe vorgenommenen Laminektomie. — Ein anderer Fall zeigte bei seitlicher Aufnahme eine komplette Luxation der Wirbelsäule nach vorn im Gebiet zwischen 5. Lenden- und I. Sakralwirbel. Die untere Fläche des 5. Lendenwirbels berührte die Vorderfläche des I. Sakral-Wirbels. Bei der vorhergehenden antero-posterioren Röntgenaufnahme war nur ein leichter destruktiver Prozeß am 4. Lendenwirbel festgestellt worden. — Bei einem zuerst als Carcinom der Flex. lienalis diagnostizierten Leiden konnte durch seitliche Aufnahme ein Aortenaneurysma in Höhe der 3 ersten Lendenwirbel mit Usur der entsprechenden Wirbelkörper einwandfrei nachgewiesen werden. Die Sagittalaufnahme ließ nur eine Ostearthritis der Wirbel erkennen. Obwohl der große und manchmal ausschlaggebende Wert der seitlichen Wirbelsäulenaufnahme einem jeden Röntgenologen geläufig ist, sieht man doch in der Praxis oft genug das Bestreben, es bei einer sagittalen Aufnahme bewenden zu lassen und die Diagnose nur aus den oft recht unklaren klinischen Erscheinungen zu stellen. Die 3 beschriebenen Fälle zeigen deutlich die Unzulänglichkeit einer derartigen Untersuchung. — Mehrere Röntgenbildreproduktionen der beschriebenen Fälle illustrieren den z. T. sehr interessanten Befund. *Kaull* (Wilhelmshaven).

. **Aschan, P. E.: Über Wirbelsäulenbrüche.** (*Kir. avd., Maria sjukh., Helsingfors.*) Finska läkaresällskapets handl. Bd. **68**, Nr. 11, S. 1027—1037. 1926. (Schwedisch.)

Verf. bemerkt, daß Rückgratsfrakturen neuerdings häufiger diagnostiziert werden als früher, was teils auf die Fortschritte der Röntgentechnik, teils auf die Entwicklung des Verkehrs zurückzuführen sei. Es werden als Beispiele Fälle angeführt, in denen Frakturen übersehen worden sind, indem irgendeine sonstige Läsion der Patienten in erster Linie die Aufmerksamkeit auf sich gelenkt hat. Wie gewöhnlich die Frakturen der Wirbelsäulen vorkämen, gehe u. a. daraus hervor, daß auf der chirurg. Abteilung des Marienkrankenhauses seit dem Sommer 1925 27 frische Fälle dieser Art zur Beobachtung gelangt seien, während im Verlaufe der fünf vorhergehenden Jahre die Diagnose Rückgratsfraktur durchschnittlich nur 4—5mal pro Jahr gestellt worden sei. Diese 27 Fälle verteilen sich folgendermaßen auf die verschiedenen Gruppen der Rückgratsfrakturen: isolierte Kompressionsfrakturen, 12 Fälle, Totalluxationsfrakturen 2 Fälle, Frakturen des Wirbelbogens 3, des Querfortsatzes 6, des Dornfortsatzes 1 Fall. Frakturen des Kreuzbeines kamen 3mal vor. Verf. weist auf das häufige Vorkommen der Querfortsatzfrakturen sowie darauf hin, daß diese oft das Lumbago traumatica aufgefaßt worden seien. Die Druckempfindlichkeit sei in diesen Fällen am stärksten über einem beschränkten Bezirk neben dem lateralen Rande der langen Rückenmuskulatur. Auch die Symptomatologie der übrigen Frakturformen wird kurz besprochen, sodann die Behandlung der Kompressionsfrakturen. Verf. betont, daß die Frage der Wirbelsäulenfrakturen auch vom Gesichtspunkt der Unfallversicherung eine eingehende Besprechung erheische. *Autoreferat.*°°

Andrei, Oreste: Se e fino a qual punto è possibile determinare sulla base del reperto radiografico l'età di una frattura. Nota II. Le fratture epifisarie. (Kann auf der Grundlage des Röntgenbildes das Alter einer Fraktur bestimmt werden?) (*Istit. di patol. spec. dimostr. chir., univ., Pisa.*) Chir. d. org. di movim. Bd. **11**, H. 4, S. 362—374. 1927.

Untersuchungen von 86 Epiphysenfrakturen der langen Röhrenknochen zeigten, daß der Callus bei den Epiphysenbrüchen im allgemeinen weniger umfangreich als bei den Schaftbrüchen ist, selbst wenn es sich um ausgedehnte Verschiebungen handelt. Die Beteiligung der Wachstumszone veranlaßt eine unregelmäßige Gestaltung des Callus, der im allgemeinen nach 11—14 Tagen mit einer Abstumpfung der Ränder beginnt, am 20. Tage deutlich wird und nach 4—5 Monaten das Bild des normalen Knochens gibt, das sich jedoch scharf von dem eigentlichen Knochen abgrenzen läßt. Die Frakturlinie ist nach 8 Monaten kaum mehr erkennbar, abgesehen von einer noch nach 2 Jahren erkennbaren Spur des vorausgegangenen Bruches. Durch diese wird die Trabekelzeichnung etwas undeutlich. Der Callus bei den Epiphysenfrakturen ist durchwegs weniger umfangreich als bei den Schaftbrüchen, die Frakturlinie verschwindet später. (Vgl. dies. Zentrlbl. **1**, 660.) *M. Strauss* (Nürnberg).°

Digitized by Google

Trerotoli, Paolo: Contributo alla conoscenza dell'età delle fratture a mezzo del reperto radiografico. (Beitrag zur Bestimmung des Alters einer Fraktur auf Grund des Röntgenbefundes.) (*Istit. di anat. patol., univ., Bari.*) Arch. di radiol. Jg. **3**, H. 2, S. 369—408. 1927.

Vielfältige Röntgenuntersuchungen der verschiedenen Frakturformen (44 Fälle von Epiphysenfrakturen ohne Verschiebung, 12 mit Verschiebung; 15 Fälle von Diaphysenfrakturen mit, 16 ohne Verschiebung; 32 Frakturen im Bereiche der Finger, der Mittelhand und des Mittelfußes; 19 Fälle von sonstigen Knochenfrakturen) führen zum Schluß, daß bei den einfachen Epiphysenfrakturen ohne Verschiebung der Fragmente in den ersten 3—4 Tagen nach der Läsion keine Änderung festzustellen ist. Erst nach dieser Zeit wird an den Rändern eine leichte Abstumpfung beobachtet, ebenso ein mäßiger Schatten in der Frakturlinie. Die wolkige Verschattung wird im Laufe des ersten Monats immer stärker und verdichtet sich bis zum 3. Monat, in dem die Frakturlinie oft verschwindet. Vom 4. Monat an kommt es zur Rückbildung des Callus, wobei der Callus allmählich die normale Knochenstruktur annimmt und zeigt. Bei den Epiphysenfrakturen mit Verschiebung der Fragmente geht die Abstumpfung der Randzone langsam vor sich, was auf die Verschiebung der Bruchstücke zurückgeführt wird. Die wolkige Verschattung wird erst im 2. Monat deutlich, der Callus zeigt im 4. bis 6. Monat seine stärkste Ausbildung. Völlige Rückbildung des Callus kommt nicht vor Jahresfrist zustande. Die einfachen Diaphysenbrüche verhalten sich ähnlich wie die einfachen Epiphysenbrüche, der Callus zeigt im 4. Monat seine stärkste Ausbildung und ist noch nach 2 Jahren deutlich erkennbar. Bei den Schaftbrüchen mit Verschiebungen ist die Abstumpfung der Ränder in der 2. Woche deutlich, der Callus beginnt am Ende des 1. Monats und zeigt nach Jahresfrist normale Knochenstruktur. Die Frakturen der Phalangen, der Mittelhand und des Mittelfußes zeigen schon im Laufe der 1. Woche beginnende Callusbildung, die im 3. und 4. Monat ihre Höhe erreicht. Die Frakturen der Mittelhand und des Mittelfußes zeigen im allgemeinen etwas raschere Callusbildung als die Phalangen. Nach Ablauf von ungefähr 4 Jahren zeigt sich bei allen Frakturen der langen Knochen ein dichter Schatten, der der primären Fraktur entspricht und den Ausdruck der Narbenbildung des verletzten Knochens darstellt. *M. Strauss* (Nürnberg).

Niederle, B.: Spontane Schambeinfraktur. Časopis lékařů českých Jg. **66**, Nr. 37, S. 1433—1436. 1927. (Tschechisch.)

Bei einer 38jährigen Frau kommt es im 8. Schwangerschaftsmonat zu einer Fraktur des linken Schambeinkörpers. Als einzige auslösende Ursache kommt eine plötzliche Wendung des Körpers nach rechts in Frage, während die linke obere Extremität schwer belastet war. Die breite Frakturlinie verläuft nahezu parallel zur Symphyse, etwas schräg von lateral oben nach medial unten durch den massiven Schambeinkörper. Aus einer instruktiven Skizze geht der Wirkungsmechanismus dieser Rißfraktur hervor. Der Musculus rectus abdominis und das Ligamentum inguinale sind maximal gespannt; gleichzeitig wirken — aber in entgegengesetzter Richtung — alle jene Muskeln, die um das Foramen obturatum herum inserieren: Musculus pectineus und die Musculi adductores magnus, gracilis und brevis, während der M. adductor longus durch die Fraktur entzweigerissen ist. Daß aber die gleichzeitige Anspannung zweier entgegengesetzt wirkender Muskelgruppen für das Zustandekommen einer solchen Fraktur ungenügend ist — da dies öfter ohne Verletzung im Leben vorkommt —, erscheint dem Verf. unwahrscheinlich und er sucht nach einem begünstigenden Moment. Dieses dürfte vielleicht durch eine gewisse, in der Schwangerschaft physiologische Osteomalacie gegeben sein, wenn die Ca-Entziehung, die durch die Entwicklung des Fetus hervorgerufen wird, durch die Nahrungsaufnahme nicht entsprechend gedeckt wird. Der Verf. gibt auch die Möglichkeit einer 2. Erklärung zu: daraus, daß der Spalt noch wochenlang nach dem Trauma so breit bleibt, ja, daß auf einer nach 10 Monaten angefertigten Aufnahme der Spalt noch an Breite zugenommen hat, trotzdem ein Callus am oberen Rande des Schambeins sichtbar wird, und dem Umstand, daß sich die

Digitized by Google

Form des Knochens geändert hat, schließt er, daß es sich hier um die isolierte Lokalisation einer Ostitis fibrosa Recklingshausen handeln könnte. *Lilly Pokorny* (Komotau).

Hazel, Willard van, and Edmund Andrews: Osteitis deformans. (Deformierende Ostitis.) (*Dep. of surg., univ. of Illinois, Chicago.*) Surg., gynecol. a. obstetr. Bd. 45, Nr. 1, S. 54—61. 1927.

Die Wichtigkeit der Arbeit besteht in der Mitteilung von Stoffwechseluntersuchungen (tabellarisch dargestellt) bei einem Frühfall von Pagetscher Krankheit: 63jährige Frau, die 3 Monate vorher einen Stoß gegen das rechte Bein und Gesäß erlitten hatte. Es wurde eine Probeexcision aus der nach vorn gebogenen Tibia gemacht (mikroskopisch und Röntgenbild). Der Calciumspiegel des Blutes, die Resorption von Glucose, Adrenalininjektionen zeigen einerseits — im Einklang mit dem mikroskopischen Bild — starke Calciumresorption und -ausscheidung durch den Urin, andererseits mangelnde Calciumretention durch den Knochen, starke Permeabilität der Gewebe als Ursache der Erscheinung, geschlossen aus der raschen und starken Proteinvermehrung in Canthariden blasen der Haut, abnorme Permeabilität der Magenmucosa für Glykose, wobei der Blutzuckergehalt sehr rasch und stark steigt und wieder fällt; Adrenalininjektionen ergeben Elevation des Pulses für abnorm lange Zeit, der Blutdruck fiel, statt erhöht zu werden, ebenso wie der Blutzuckerspiegel, der Blutcalciumgehalt wurde geringer; der Grundumsatz war um 12% erhöht und das Verhältnis von Calcium und Kalium am Ende der Beobachtung gleich 2,46. Verff. schließen auf eine polyglanduläre Störung der innern Sekretion, die in gewisser Hinsicht der Parathyreoideastörung gleicht. Das sprechendste Phänomen ist die bedeutende Lässigkeit und Schlaffheit im klinischen Bilde in großem Gegensatz zur Epithelkörperchentetanie. Die Einleitung des interessanten, die Angaben von Parriera und Castro Freire und von Mandl bestätigenden Aufsatzes gibt eine kurze literarische Übersicht, aus der ich entnehme, daß Hurwitz unter 30000 Kranken des Johns Hopkins-Hospitals 3, Carman und Carrick unter 237000 Kranken der Mayo-Klinik in 6 Jahren 15, Da Costa, Funk u. a. unter 38000 Aufnahmen des Jefferson-Hospitals 13 und Cutler unter 285000 poliklinischen Kranken des Massachusetts General-Hospitals in 12 Jahren 7 Fälle von Pagetscher Krankheit fanden. *Goebel* (Breslau).$_{o}$

Mourgue-Molines: Arthrite du genou secondaire à une ostéite éberthienne récidivée. Arthropathie syphilitique associée. (Kniegelenksentzündung nach einer rezidivierenden typhösen Ostitis; daneben syphilitische Arthropathie.) Bull. de la soc. des sciences méd. et biol. de Montpellier et du Languedoc méditerranéen Jg. 8, H. 3, S. 130—135. 1927.

48jähriger Gipser kommt wegen Fisteln am unteren Ende des rechten Oberschenkels in Krankenhausbehandlung. Vor 13 Jahren hat er einen schweren Typhus überstanden und in der Rekonvaleszenz eine ganze Reihe von Knochenabscessen bekommen, die größtenteils spontan aufbrachen und ausheilten. Eine Fistel am rechten Oberschenkel wurde wiederholt ausgekratzt und schloß sich nach einigen Monaten. Nach 13 Jahren stieß er sich sein Knie an einer Schubkarre. Schmerzhafte Schwellung des Gelenkes und Wiederaufbruch der alten Fisteln. Röntgenbild zeigt periostale Auflagerungen, keine Sequester. Keine Veränderungen im Gelenk. Erkrankung des Kniegelenkes mit starker Schwellung, Schmerzhaftigkeit und Temperatursteigerung auf 39,5° machen die Arthrotomie erforderlich: im Eiter Typhusbacillen. Behandlung mit Autovaccine. Ein kleiner Abceß, der 14 Tage später an der Knochenseite eröffnet werden muß, enthält auch Typhusbacillen. Die Heilung der Arthrotomiewunde geht nur sehr langsam vonstatten. Es wird deshalb im Scarpaschen Dreiecke eine periarterielle Sympathicotomie der Femoralis ausgeführt ohne wesentlichen Erfolg. Wassermann stark positiv. Neosalvarsanbehandlung brachte dann wenigstens vorübergehend Heilung. — Wichtig ist, daß eine Typhusinfektion des Knochens 13 Jahre latent bleiben kann und dann zu neuen Erkrankungsschüben führen kann. Die periostalen Auflagerungen, die im Röntgenbilde sichtbar waren, wurden zunächst auf die wiederholt ausgeführten Auskratzungen bezogen; wahrscheinlich hat es sich aber um alte syphilitische Knochenveränderungen gehandelt, in denen sich die Typhusbacillen angesiedelt haben und so lange Zeit virulent bleiben konnten. *Zillmer* (Berlin-Tempelhof).$_{o}$

Leriche, R.: Sur quelques maladies osseuses et articulaires d'origine vaso-motrice et sur leur traitement. (Über einige Knochen- und Gelenkerkrankungen vasomotorischen

Digitized by Google

Ursprungs und ihre Behandlung.) Bull. et mém. de la soc. nat. de chir. Bd. **53**, Nr. 24, S. 1022—1030. 1927.

Jedes Trauma verursacht eine Vasodilatation. Erstreckt sich diese bis auf den Knochen, so kommt es in diesem Bereich zum Knochenabbau. 45 Jahre alter Mann, dem ein Eisenbarren auf den linken Fuß fiel, konnte auch nach 6 Monaten noch nicht wieder arbeiten, obwohl er eine Wunde oder Fraktur nicht davongetragen hatte. Die Röntgenuntersuchung ergab eine traumatische Entkalkung der Mittelfuß-, Fußwurzel- und des unteren Drittels der Unterschenkelknochen. Durchschneidung der Rami communicantes lumbares 2, 3, 4 und 5. Erzeugung einer Hyperämie in dem verletzten Bein, welches 3 Monate später nahezu wieder normalen Kalksalzgehalt aufweist. — Ein weiterer Fall betraf einen 22jährigen Mann, der nach einem Schlag auf die rechte Schulter eine Bewegungsunfähigkeit und weitgehenden Knochenabbau zeigte. Der Gelenkknorpel war zungenförmig abgebrochen. Er wird entfernt und zeigt im histologischen Präparat Hyperämie und bindegewebige Entartung. Verf. schlägt daher vor, in derartigen Fällen die Knochenatrophie zu verhindern durch Blockierung der peripheren Nerven mittels Alkoholinjektion einige Tage nach dem Unfall. Ist bereits eine schwere Osteoporose eingetreten, so soll eine periarterielle Sympathektomie oder eine Ramisektion ausgeführt werden. Verf. hat dies bei 5 Fällen, 3 Sympathektomien und 2 Ramisektionen, getan. Abgesehen von einer schweren Schultergelenksverletzung heilten alle Fälle gut aus. *Duncker* (Brandenburg).

Ory: Ostéite du sésamoïde interne bipartitum du gros orteil. (Osteitis des Os sesamoideum mediale bipartitum der großen Zehe.) Arch. franco-belges de chir. Jg. **29**, Nr. 11, S. 990—991. 1926.

Rarefizierende Osteitis des medialen Sesambeines der Großzehe bei 27jähriger, die gleichzeitig an Tuberkulose der Lungen leidet und hysterektomiert ist. Krankheitsverlauf zieht sich über 7 Jahre hin (Schmerzen), Aufklärung des Krankheitsbildes bringt der Vergleich der zu verschiedenen Zeiten angefertigten Röntgenbilder: 1924 mäßige Vergrößerung, $^1/_2$ Jahr später verwaschene Zeichnung; 1925 ist das Sesambein kaum mehr sichtbar; 1926 fast ganz verschwunden. Damit einher ging eine Verschmälerung und Aufhellung des Köpfchens des Metatarsale. Der Fuß wies auch noch sonstige Anomalien auf: Os tibiale ext., Plattfuß und Hallux valgus. Die Ursache der Erkrankung konnte nicht gefunden werden. *Gümbel.*

Heine, J.: Einheilender Knochensequester an der Grundphalanx des Ringfingers. (*Pathol. Inst., Univ. Rostock.*) Arch. f. klin. Chir. Bd. **146**, H. 4, S. 737—753. 1927.

Bei einem 26jährigen Landwirt wurde der Ringfinger wegen einer — auf Tuberkuloseverdächtigen — Schwellung entfernt. Im Röntgenbild zeigte sich ein runder Sequester. Die genaue mikroskopische Untersuchung (Mikrophotogramme beigegeben!) ergab eine weitgehende Organisation des Sequesters. Eine in der Nähe liegende embolisch verstopfte Arterie legt die Vermutung nahe, daß diese Embolie die Ursache der Sequesterbildung ist. Der Fall hat eine große Ähnlichkeit mit Osteochondritis disseans und den ihr verwandten Epiphysennekrosen (Köhlers', Perthes', Schletters' Krankheit, Lunatummalacie), die also evtl. ebenfalls eine entzündliche oder gar embolische Ätiologie haben. *Goebel* (Breslau).

Feci, Renzo: Osteomielite cronica d'emblée o metastasi neoplastica? (Osservazione clinica e radiologica.) (Chronische Osteomyelitis oder Tumormetastase?) (*Istit. di radiol. e terapia fisica, osp. policlin., Parma.*) Radiol. med. Bd. **14**, Nr. 9, S. 768 bis 774. 1927.

Der 57jähr. Patient war linksseitig nephrektomiert worden wegen eines für gutartig angesprochenen Papilloms des Nierenbeckens. Er kam mit Schmerzen in der oberen Tibiametaphyse wieder. Aus dem Röntgenbild war die Differentialdiagnose chronische Osteomyelitis oder Tumor nicht zu stellen. Serienbeobachtung über längere Zeit mit guten Röntgenbildern wird mitgeteilt. Schließlich traten Herde im unteren Teil des Unterschenkels auf, weiterhin Lungenmetastasen. Es handelte sich demnach um Metastasen eines doch malignen Tumors. *Jüngling* (Stuttgart).

Henrard, Etienne: Hyperdéveloppement des os du carpe chez un enfant. Tumeur blanche. (Hypertrophie der Handwurzelknochen bei einem Kinde.) Journ. belge de radiol. Bd. **16**, H. 1, S. 30—32. 1927.

Verf. berichtet über ein 7 Jahre altes Kind, bei dem sich im Anschluß an eine geringfügige Gewalteinwirkung die rechtss. Handwurzelknochen übermäßig entwickelt haben. Im weiteren Verlauf trat eine Versteifung des Handgelenks ein. Durch Röntgenuntersuchung konnte festgestellt werden, daß die Ossification in den Handwurzelknochen der befallenen Seite weiter fortgeschritten war als auf der gesunden. Es wird die Diagnose „Tumor albus" gestellt und auf ähnliche Erscheinungen in den Epiphysen der Röhrenknochen hingewiesen. *A. Hübner* (Berlin).

Digitized by Google

Alessandri, R.: Thyroid and parathyroid bone tumors without primary lesion of the thyroid gland. (Knochentumoren vom Typ der Schilddrüse und der Nebenkörper ohne primäre Erkrankung der Schilddrüse.) Surg., gynecol. a. obstetr. Bd. **45**, Nr. 1, S. 35—47. 1927.

Nach Alessandri können nicht nur epitheliale Geschwülste der Schilddrüse und der Nebenkörper in den Knochen metastasieren, sondern auch gutartige Geschwülste wie Adenome, hyperplastische Formen. Die Hypothese der Absprengung embryonaler Keime und der Umbildung der Herde aus Schilddrüsengewebe an entfernten Stellen läßt A. wohl gelten, wobei man auch an akzessorische Schilddrüsen am Hals, an der Zungenbasis, im Mediastinum denken müsse, doch tritt er auch für die Annahme ein, daß Zellen in den Blutstrom gelangen und an entfernte Stellen transplantiert werden können. Er teilt drei Beobachtungen mit:

1. 1915 Hemithyreoidektomie bei 41jähriger Frau wegen hyperplastischen Kropfes. Die Diagnose wurde histologisch bestätigt. 1918 Spontanfraktur des rechten oberen Femurendes. 1919 Resektion desselben. Histologisch fand sich ein Adenocarcinom vom Schilddrüsentyp. Patientin 1926 gestorben an lokalem Rezidiv und Metastasen. A. gibt zu, daß sich bei mehr Schnitten der Schilddrüse vielleicht ein maligner Herd hätte finden lassen. Anders lägen die Verhältnisse bei den 2 anderen Fällen. 2. Bei 51jährigem Arbeiter Entwicklung einer Geschwulst im rechten oberen Humerusende nach wiederholtem Fall auf die Schulter. Die Schilddrüse war normal. 1898 Resektion (Urso), mikroskopisch wurde ein Endotheliom festgestellt. Infolge Rezidivs mit Übergreifen auf Axilla und Schulterblattregion 1905 interscapulare Exartikulation (A.). Histologische Diagnose: Gemischtes Adenocarcinom vom Typ der Schilddrüse und der Nebenkörper. 3. Geschwulst im mittleren Drittel des rechten Radius bei 21jährigem Studenten. Einpflanzung eines Stückes der rechten Fibula. 1914 Rezidiv am unteren Radiusstumpf, Exartikulation aus dem Handgelenk, Einpflanzung eines Spans der linken Fibula. Lokales Rezidiv mit Metastasen im Hinterhauptsbein, in den Scheitelbeinen und in der Wirbelsäule. Während der ganzen Zeit war die Schilddrüse nicht verändert, nicht vergrößert. Der Tumor erwies sich histologisch als Adenocarcinom vom Typ der Schilddrüse. In diesen beiden Fällen war also die Schilddrüse nicht im geringsten verändert, auch ließ sich sonst am Hals, an der Zunge, im Mediastinum keine akzessorische Drüse feststellen. A. hält es also für durchaus möglich, daß normale Zellelemente an entfernte Stellen geführt werden und an ihrem neuen Platz in atypischer Weise wachsen (von Gaylord bei Fischen, von Riedel, Oderfeld und Steinhaus für das Schilddrüsengewebe, von Pick für das Nebennierengewebe beobachtet). *Gebele.*

Richard: Présentation de malade. Les radiographies. (Demonstration von Röntgenbildern.) (*Soc. de stomatol., Paris, 16. V. 1927.*) Rev. de stomatol. Jg. **29**, Nr. 7, S. 423—429. 1927.

Fall einer 51jährigen Frau mit einer schmerzlosen, eiternden Unterkiefergeschwulst rechts. Drüsenschwellungen sind nicht vorhanden. Die WaR. ist stark positiv. Das Röntgenbild zeigt eine Nekrose des Unterkieferknochens in seiner Mitte. Die Diagnose wird danach auf Syphilis gestellt, was in der Diskussion von allen Seiten bestätigt wird. Trotz sogleich eingeleiteter Salvarsankur kommt es, wie die Röntgenkontrollen zeigen, zur Sequesterbildung, die zur operativen Entfernung zwingt. Bei erhaltenem Periost kommt es jedoch zu einer vollkommenen Erneuerung der Knochenstruktur. Ein 2. Fall zeigt eine Spontanfraktur des Unterkiefers bei einem metaluischen Kranken mit vorgeschrittener Tabes. Auch hier kommt es zur Wiederherstellung. *Wierig* (Hamburg).

Schalit, Albert: Über einen diagnostisch bemerkenswerten Fall von Oberkiefercyste. (*Kieferstat., I. chir. Univ.-Klin., Wien.*) Zeitschr. f. Stomatol. Jg. **25**, H. 9, S. 882 bis 887. 1927.

Bei einem 36jähr. Patienten stellte sich 7 Monate nach Extraktion eines $\underline{7}$ zunächst das subjektive Gefühl einer Eiterung ein ohne objektiv wahrnehmbarer Sekretion; 2 Monate später neuralgiforme Schmerzen bei vollständig normalem Inspektions- und Palpationsbefund; fast gleichzeitig Fistelbildung. Die Sonde verrät eine kleine Höhle. Enorale Aufnahme und Vergleichsaufnahme der Kieferhöhlen geben den Befund einer die Kieferhöhle zu Zweidrittel ausfüllenden, vom Kieferhöhleboden aufsteigenden, nach oben kuppelförmig begrenzten glatten Geschwulst von relativ großer Dichte. Bei der Operation nach Partsch findet sich labial statt der erwarteten knöchernen Oberfläche Verwachsung des Periostes mit der 6 mm dicken Cystenwand, die eine erbsengroße Höhle aufweist. Die Wand bestand aus hyalinem, klein- und rundzellig infiltriertem Bindegewebe. Gegen die Kieferhöhle war die Cyste durch eine dichte Knochenschale abgegrenzt. Auch palatinal war die Knochenwand glatt und ver-

Digitized by Google

dichtet. Als bemerkenswert an diesem Falle hebt Autor hervor, daß die Palpation der derbwandigen Cyste eine knöcherne Oberfläche vortäuschte, daß die Cyste gegen die Kieferhöhle knochenschalig abgegrenzt war und daß der scheinbar negative Befund der enoralen Aufnahme erst nach der ergänzenden Kieferhöhlenvergleichsaufnahme richtig gedeutet wurde.
Robinsohn (Wien).

Lurie, Wm. A.: X ray shadows. Their standardization in the dental areas. (Röntgenstrahlenschatten. Ihre Standardisation im Gebiete der Zahnheilkunde.) Arch. of physical therapy, X-ray, radium Bd. 8, Nr. 7, S. 335—342. 1927.

Verf. wiederholt seine in früheren Arbeiten (vgl. dies. Zentrlbl. 1, 791 und 2, 813) aufgestellte Gradeinteilung der Schattendichten im Gebiet der Zähne und seine Untersuchungen über die anatomisch und chemisch begründete Verschiedenheit der Strahlendurchlässigkeit der einzelnen Gewebsarten. Er verlangt die genaue Kenntnis dieser Dinge, bevor an die Deutung der einzelnen Röntgenbilder gegangen wird. Etwas Neues bringt die Arbeit nicht. *Wierig* (Hamburg).

Atmungsorgane (einschl. Nasennebenhöhlen, Hilusdrüsen, Zwerchfell).

Mundt, G. Henry: The value of the röntgenogram in sinus and mastoid surgery. (Der Wert der Röntgenaufnahmen für die Chirurgie der Nasennebenhöhlen und Warzenfortsätze.) (*Chicago laryngol. a. otol. soc., 7. II. 1927.*) Arch. of otolaryngol. Bd. 6, Nr. 1, S. 100. 1927.

Vortrag über das in der Überschrift genannte Thema. Im Prinzip nichts Neues, soweit sich aus dem kurzen Referat ersehen läßt. In der Aussprache weist Beck darauf hin, daß der Vortragende eine Methode zur Darstellung der Keilbeinhöhlen unerwähnt gelassen habe, die sich ihm sehr bewährt habe: Die Röntgenplatte liegt unter dem Unterkiefer, der Zentralstrahl geht durch das Occiput. *Leicher* (Frankfurt a. M.).

Lüscher, E.: Zur Diagnose der Fremdkörper in den Luftwegen. Schweiz. med. Wochenschr. Jg. 57, Nr. 39, S. 921—924. 1927.

Verf. bespricht die Diagnose und Fehldiagnose bei Fremdkörpern in den Luftwegen. Hinweis auf die Wichtigkeit der Anamnese. Bei Kleinkindern ist bei allen unklaren Erkrankungen der oberen Luftwege an das Vorhandensein eines Fremdkörpers zu denken, um so mehr, als 50% aller Fremdkörperaspirationen Kinder unter 5 Jahre betreffen. Stets muß eine Röntgenuntersuchung erfolgen, die aber nur bei positivem Befunde beweisend ist. — Mitteilung von 4 Fällen aspirierter Fremdkörper. Der Arbeit sind 3 Röntgenbilder beigegeben. 2 davon zeigen eine nach oben offene Sicherheitsnadel in Höhe des Larynx, das 3. einen knopfartigen Fremdkörper in der Gegend des rechten Stammbronchus. *Kurtzahn* (Königsberg).

● **Wiese, O.: Die Bronchiektasien im Kindesalter. (Die Tuberkul. u. ihre Grenzgeb. in Einzeldarstell. Hrsg. v. L. Bauer u. H. Ulrici. Bd. 2.)** Berlin: Julius Springer 1927. 116 S. u. 86 Abb. RM. 12.90.

An Hand von 100 (!) selbst beobachteten Fällen gibt der Verf. einen zusammenfassenden Bericht über den derzeitigen Stand der Bronchiektasienfrage im Kindesalter. Anatomie und Klinik werden eingehend besprochen. Bei der klinischen Diagnose werden der Röntgenbefund und die Bronchoradiographie weitgehendst berücksichtigt. Einzelheiten näher zu besprechen, ist bei der Vielseitigkeit der umfassenden Abhandlung nicht möglich. Das Buch ist flüssig geschrieben. 86 instruktive Abbildungen, darunter sehr viele und gute Röntgenbilder, ergänzen vortrefflich das Studium des Buches, das nur warm empfohlen werden kann. Ein ausführliches Literaturverzeichnis ist beigegeben. *F. Leeser* (Berlin).

Reinberg, S. A.: Über sogenannte trockene Bronchiektasien. (*18. Kongr. d. dtsch. Röntgen-Ges., Wiesbaden, Sitzg. v. 28.—30. 1927.*) Fortschr. a. d. Geb. d. Röntgenstr. Bd. 36, Kongreßh., S. 116—117. 1927.

Vgl. dies. Zentrlbl. 1, 853.

Miller, James Alexander, and Edward Percy Eglee: Bronchograms in the study of pulmonal disease. (Der Wert der Bronchogramme für das Studium der Lungenerkrankungen.) (*Tubercul. div., Bellevue hosp., New York.*) Americ. review of tubercul. Bd. 16, Nr. 1, S. 19—38. 1927.

Verff. haben für die Kontrastfüllung der Bronchien die intralaryngeale und infra-

Digitized by Google

laryngeale Methode bevorzugt. Beide beschränken sich aber auf jene Fälle, bei denen es auf eine Füllung der Unterlappen ankommt. Für die anderen Fälle wandten sie die bronchoskopische Methode an, deren Ausübung sie jedoch dem Laryngeologen überließen. Die Indikationen für die Bronchographie sind Veränderungen der Trachea und Hauptbronchien (Verlagerung, Stenose usw.), Lokalisation der bronchopulmonalen und äußeren Lungenfisteln, das Studium von Asthma und chronischer Bronchitis, gewisse Fälle von peribronchialen Entzündungen und die Abgrenzungen der beiden letzteren gegen die Bronchiektasie. Auch die Lungenabscesse im Hinblick auf Lage und Verbindung mit einem Bronchus und ihre Ausdehnung können beobachtet werden. Bei der Tuberkulose handelt es sich um die Feststellung von Kavernen gegenüber vorgetäuschten Ringschatten und Teilpneumothorax. Auch gibt die Bronchographie Aufklärung über die Ausdehnung des zerstörten Gewebes. Zur Kontrolle des Kollapses bei der Thorakoplastik und den noch verbliebenen Kavernen, die bei der gewöhnlichen Aufnahme unter dem dichten Schleier verborgen bleiben, kann nur die Bronchographie beitragen. Die größten Dienste leistet die Methode natürlich bei der Feststellung der Art und Ausdehnung der Bronchiektasien. Natürlich muß man die Fälle sorgfältig aussuchen und streng auf die begrenzen, von denen man mit der Bronchographie eine weitere Klärung erwarten kann. Die Wahl der Methode soll sich nach der Art des Falles richten. Wenn natürlich auch jeder Arzt sich auf eine Methode am besten eingearbeitet hat, so sollte er doch mehrere erlernen, um immer gerade die wählen zu können, die nach Lage des Falles am raschesten und schonendsten zum Ziel führt. Deshalb wird man, wie eingangs erklärt, wenn es sich nur um die Darstellung der Unterlappen handelt, stets mit der einfachen Methode der supralaryngealen oder intralaryngealen Injektion oder auch mit der Verschluckmethode auskommen können. Dagegen braucht man für die Oberlappen die bronchoskopische oder Intubationsmethode. Bei jeder Füllung eines umschriebenen Lungenabschnittes ist das Bronchoskop bei weitem vorzuziehen. Ganz gleich mit welcher Methode man arbeitet, sollte die injizierte Durchschnittsmenge 10—20 ccm Jodöl betragen. Das von andern aufgestellte Maximum von 40 ccm halten Verff. für zu hoch und das Bild nur unnötig verschleiernd. Lokalanästhesie ist durchweg notwendig. Auf die Durchleuchtung sollte man nicht verzichten, unmittelbar daran ist die Aufnahme zu machen, wenn möglich, ehe der Patient zum Husten kommt. Stereoskopische und Frontalaufnahmen sind oft zur sicheren Ausdeutung unerläßlich. Die Jodölschatten in den Lungen bleiben oft viele Wochen lang bestehen und können zu seltsamen Irrtümern führen, wenn ihre Ursache unbekannt bleibt. Im Gegensatz zu Forestier, der die Jodausscheidung im Urin während der ganzen Dauer des Verbleibs in den Lungen nachweisen konnte, fanden Verff. die Jodprobe nach 6 oder 7 Tagen stets negativ. Die Deutung der Bronchogramme ist nicht immer leicht, sicherlich werden noch viele Erfahrungen gesammelt werden, auch werden wohl später jetzt pathologisch gedeutete Schatten in gewissen Fällen für normal erklärt werden müssen und umgekehrt. Die Füllung von tuberkulösen Kavernen und Lungenabscessen ist oft sehr schwer, wenn nicht unmöglich. In solchen Fällen wird gerade die Aussparung in der Füllung die Diagnose ermöglichen. Jodvergiftungen, die nur auftreten, wenn Jodöl in den Magen verschluckt wird, hatten Verff. unter mehreren hundert Bronchographien nur zweimal. In beiden Fällen trat 10 Tage nach der Injektion ein Jodexanthem mit leichtem Fieber auf, das nach 7—10 Tagen wieder abklang. Eine Ausbreitung der Tuberkulose infolge der Bronchographie haben Verff. im Gegensatz zu anderen Beobachtern nicht gesehen. Jedoch haben sie bei einem Falle von Injektion in die Pleurahöhle eine Stunde später eine Hirnembolie erlebt, die nur durch Gelangen des Jodöls in den Blutkreislauf erklärt werden kann. Bei der intralaryngealen Methode (Inj. durch das Lg. crico-thyreoid.) gelangt häufig Jodöl in das umgebende Gewebe, in einem Falle kam es zu örtlich begrenztem Ödem mit Dyspnöe und Stridor, so daß fast eine Tracheotomie nötig erschien.

Wierig (Hamburg).

Digitized by Google

Pansini, Girolamo: Metodo per iniezioni intratracheali mercè l'intubazione. (Verfahren zur intratrachealen Injektion mittels Intubation.) (*Istit. di clin. med. gen. e semiot., univ., Napoli.*) Arch. di radiol. Jg. **3**, H. 3, S. 561—575. 1927.

Das vom Verf. benutzte Instrumentarium besteht aus den folgenden Stücken: Eine 5 ccm-Spritze mit Ringen für die laryngeale Injektion, die angeschraubt werden können: eine gerade Kanüle von 11 cm Länge, das olivenartige Ende ist durch 5 kleine Löcher durchbohrt; eine Laryngealkanüle, 15 cm lang, die gerade Partie 10, nach der Biegung 5 cm; eine längere Trachealkanüle, 19 cm, die gerade Partie 11, nach der Biegung 8 cm; eine 10- oder 20-ccm-Spritze; eine Trachealkanüle, 25 cm lang, die gerade Partie 14, nach der Biegung 11 cm. Die Schmerzbetäubung wird sorgfältig beschrieben, dieselbe wird mittels einer Cocain-Carbolmischung ausgeführt (Coc. hydrochloricum g 1,0, Carbolsäure 0,04, Aqu. dest. 10,0). Der ganze Vorgang beansprucht 10—12, bei unruhigen Patienten höchstens 30 Minuten. Ein Hauptvorteil des Verfahrens, wobei der Zungengrund ganz wie bei der Intubation mit dem linken Zeigefinger nach vorne gezogen gehalten wird, besteht darin, daß derselbe bei allen Patienten, in jeder physischen Verfassung und in jedem Alter, anwendbar ist. Besonders gilt dies für Kinder auch im zartesten Alter. Durch Benutzung der Kanülen mit olivenartigem Ende zur Anästhesie wird ein Pinseln überflüssig, ebenso das laryngoskopische Vorgehen. Unter anderen ist diese Methode auch der Einführung eines weichen Katheters überlegen, weil sie leichter gelingt und für den Patienten weniger unangenehm ist. Die Methode wird sich auch leicht weiterentwickeln lassen, wenn es sich darum handeln wird, die Flüssigkeit tiefer als in die Luftröhre einführen zu müssen. *G. Kelemen.*

Schilling, Karl: Darstellung des Bronchialbaumes durch intratracheale Lipiodol- bzw. Jodipinfüllung. (Bronchiektasien und Pneumothorax.) (*Röntgenabt., med. Klin., Univ. Freiburg i. Br.*) Fortschr. a. d. Geb. d. Röntgenstr. Bd. **36**, H. 2, S. 301 bis 304. 1927.

Im Gegensatz zu den meisten Autoren fand Verf. in allen seinen Fällen von Bronchographie (genaue Zahl wird nicht genannt, sondern nur 2 Fälle als Schulbeispiele aufgeführt) unter Anwendung der bronchoskopischen Methode nach gründlicher Anästhesie kurze Zeit nach Einführung des Kontrastmittels bedrohliche Symptome auftreten, die sich in einer starken Beeinträchtigung des Allgemeinbefindens, hochgradiger Dyspnöe und Cyanose, kleinem, beschleunigtem Puls und mehrere Tage anhaltenden Temperatursteigerungen bemerkbar machten. Verf. glaubt, daß diese Symptome nicht allein auf die ausgiebige Anästhesie, sondern auch auf die Verminderung der Atemfläche und auf vielleicht freiwerdende größere Jodmengen, also auf Jodismus zurückzuführen sind. *Wierig* (Hamburg).

Piccinino, Guido: Incidenti nelle iniezioni di lipiodol. (Vorfälle bei der Lipiodolinjektion.) Arch. di radiol. Jg. **3**, H. 3, S. 591—593. 1927.

Einmal sah man ein Hautemphysem auftreten, welches sich über Hals und eine beträchtliche Partie der Brust ausbreitete. Erst am 3. Tage verkleinerte sich dasselbe. Höchstwahrscheinlich drang Luft aus der Luftröhre durch die offen gebliebene Stichöffnung aus. Diese blieb aber entweder infolge geringer Elastizität des Ligamentum intercricothyreoideum offen oder aber dadurch, daß der Stich durch Knorpel ging. Der 2. Vorfall bezieht sich auf eine Suboccipitalpunktion. Es floß keine Cerebrospinalflüssigkeit ab, auch von der Kontrastflüssigkeit wurde kaum etwas aufgenommen. Es stellten sich sofort Erbrechen, Kopfschmerzen, Schluckbeschwerden ein, am 2. Tage kleiner und frequenter Puls. Am 4. Tage ging der Kranke durch eine gangränöse Bronchopneumonie zugrunde. Man muß daran denken, daß die Corpora restiformia am Bulbus verletzt wurden, dieselben befinden sich beim Menschen bei dem Eindringen in das Spatium occipito-atlantoideum gerade gegenüber der Stichstelle. Dieser Fall stellt den 4. aus der Literatur bekannten dar, wo die Suboccipitalpunktion mit Tod endete, und unterscheidet sich im Verlauf vollständig von den übrigen bekanntgewordenen.

G. Kelemen (Budapest).

Digitized by Google

Cignolini, Pietro: Le posizioni sagittali inclini nello studio radioscopico dell'ilo polmonare. (Die sagittal geneigten Stellungen beim röntgenoskopischen Studium des Lungenhilus.) (*Istit. di clin. med., univ., Genova.*) Arch. di radiol. Jg. 3, H. 2, S. 449 bis 454. 1927.

Besprechung von Beobachtungen am Röntgenschirm, wenn man den Kranken eine ausgesprochen lordotische Haltung einnehmen oder den Rücken stark krümmen läßt und dann in anterior-posteriorer oder posterior-anteriorer Strahlenrichtung durchleuchtet. Verf. verspricht sich mancherlei diagnostische Aufschlüsse von diesen Manövern, wie er im einzelnen darlegt, vor allem zur eingehenderen Unterscheidung der Vorgänge im Begleitschatten des Herzens bzw. in der Lungenhilusgegend. *Heinz Lossen* (Schatzalp-Davos).

Gähwyler: Zur Deutung eines paravertebralen bandförmigen Schattens bei Röntgenbildern der Lunge. (*Schweiz. Röntgenges., St. Gallen, Sitzg. v. 29.—30. V. 1926.*) Schweiz. med. Wochenschr. Jg. 57, Nr. 39, S. 940. 1927.

Eine bandförmige Verbreiterung des oberen Mediastinalschattens rechts von der Wirbelsäule wird von Gähwyler zurückgeführt auf eine „enorme Schwellung der trachealen Drüsen", welche die Vena cava sup. nach rechts drängen und damit über den Vertebralschatten hinaus zur Abbildung bringen sollen nach Ansicht des Verf. Kein Autopsiebefund! *Lüdin* (Basel).

Benedetti, Piero: Il collasso massivo del polmone (collasso lobare). (Der massive Lungenkollaps [Lobärkollaps].) (*Clin. med., univ., Bologna.*) Arch. di patol. e clin. med. Bd. 6, H. 3, S. 342—367. 1927.

Sehr eingehend besprochen werden: Pathologische Anatomie, Symptomatologie, Verlauf, Diagnose, Ätiologie und Pathogenese dieser Erkrankung vor allem an Hand des Schrifttums. Über einen einschlägigen Fall bei einer 16jähr. Telegraphistin wird berichtet, und drei zu verschiedenen Zeiten aufgenommene Röntgenbilder zeigen den Verlauf des Falles im Röntgenbild, der mit einer Verschattung der einen Lungenhälfte in toto begann. Ätiologisch wird für diesen Fall eine Haemoptöe sowie eine Pleuritis exsudativa (Kochsche Bacillen wurden später nachgewiesen) verantwortlich gemacht und ein dadurch hervorgerufener physikalisch mechanischer Reiz zur Erklärung herangezogen. Literatur. *Heinz Lossen* (Schatzalp-Davos).

Correra, Tommaso: Contributo allo studio radiologico della pleura. La proiezione cranio-dorso-ventrale del torace. (Tesi di perfezionamento.) (Beitrag zum Röntgenstudium der Pleura. Die cranio-dorso-ventrale Thoraxprojektion. [Fortbildungsvortrag.]) (*Scuola di perfez. per spec. in radiol. med. e istit. di radiol. med., univ., Bologna.*) Radiol. med. Bd. 14, Nr. 7, S. 553—564. 1927.

Da wir bei den gewohnten Lungenbildern in ihrer Betrachtung durch die sich kreuzenden Rippenschatten gestört werden, so daß wir wohl die Lungen und die Lungenwurzelgegend beobachten können, nicht aber die Pleurabezirke, so ergänzt Correra die Standardtechnik (Bauchlage, dorsoventraler Strahlengang, inspiratorischer Atmungsstillstand, 80 cm Fokusabstand, Zentrierung auf den fünften Brustwirbeldornfortsatz) durch die cranio-dorso-ventrale Projektion. Der Thorax des in Bauchlage auf einer Platte sich befindenden Patienten wird um etwa 20° mit der Platte erhöht. In 80 cm Entfernung befindet sich der Röhrenbrennpunkt. Der Zentralstrahl fällt aus der sich über dem Kopf des Patienten befindenden Röntgenröhre schräg auf den oberen Thoraxteil ein. Dadurch werden die Rippen nicht schräg, sondern horizontal getroffen; der vordere und der hintere Bogen werden aufeinander projiziert. Dadurch stellen sich die Intercostalräume breiter und größer dar. Die Pleura stellt sich als ein Schattenband dar, von dem sich deutlich das Lungenparenchym abhebt. Der kleinste Flüssigkeitserguß oder eine Schwarte kommt ohne weiteres zur Darstellung. Von den 18 Abbildungen zeigen 16 in Gegenüberstellung die Unterschiede zwischen der Standardtechnik und dem cranio-dorso-ventralen Strahlengang. *Heinz Lossen* (Schatzalp-Davos).

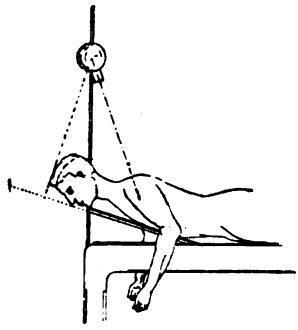

Digitized by Google

Cornioley, Ch.: La hernie diaphragmatique chez l'adulte. (Die Zwerchfellhernie beim Erwachsenen.) (*II. serv. de chir., hôp. canton., Genève.*) Schweiz. med. Wochenschr. Jg. 57, Nr. 39, S. 929—933. 1927.

Mitteilung eines Falles von congenitaler rechtsseitiger Zwerchfellhernie. Röntgenologisch nichts Neues. *Lüdin* (Basel).

Verdauungskanal (außer Zähne).

Imperiale, Cesare: Dilatazione idiopatica e stenosi congenita dell'esofago. (Idiopathische Dilatation und angeborene Stenose des Oesophagus.) (*Istit. di clin. chir., univ., Genova.*) Rif. med. Jg. 43, Nr. 31, S. 721—725. 1927.

Der Verf. bringt 2 eingehende Krankengeschichten mit genauer Röntgenuntersuchung des Oesophagus, welche beide analoge Symptome boten und bei denen es sich in jedem Falle um ein wohlabgegrenztes Krankheitsbild handelte.

Im 1. Falle kam ein 67jähriger Mann zur Untersuchung, welcher seit etwa 20 Jahren an Schluckstörungen litt und an Erbrechen kurz nach der Nahrungsaufnahme, ohne dabei irgendwelche Schmerzen oder Übelkeitsgefühl je gehabt zu haben. Die röntgenologische Untersuchung ergab bei Auffüllung des Oesophagus eine enorme Verbreiterung desselben infolge Verschluß der Kardia. Peristaltische Kontraktionen wurden nicht beobachtet. Die Öffnung der Kardia war weder durch tiefe Inspiration noch durch Injektion eines Spasmolytikums zu erzielen. Die Entleerung zog sich über 8 Stunden hin. Mit selbst sehr dünner Sonde gelang es nicht, die Kardia zu passieren. — Im 2. Falle handelt es sich um ein 9jähriges Kind, welches seit den ersten Lebensmonaten größere Mengen Speichel auswarf und vom 10. Monat an häufig Erbrechen zeigte. Seitdem wurde das Kind flüssig ernährt, da halbfeste Speisen Erbrechen hervorriefen. Die Röntgenuntersuchung des Oesophagus ergab eine Erweiterung desselben auf etwa das 4fache in Höhe des 8. Brustwirbels. Von hier ab führte ein schmaler Kanal in den Magen. 4malige Untersuchungen an verschiedenen Tagen ergaben dasselbe Bild, während ein weiteres Mal die Einengung weniger ausgesprochen und die Bariumpassage schneller erschien. Am Magen wurde weiterhin eine Stenose des Pylorus festgestellt. Durch allmähliche Dilatation mit Sonden gelang es, das Erbrechen zu beseitigen, so daß die Nahrungsaufnahme unbehindert war.

An diese beiden Fälle knüpft der Verf. eingehende klinische Erwägungen. Im 1. Falle handelt es sich seiner Meinung nach um das Bild einer idiopathischen Oesophaguserweiterung, da der Anamnese nach die Störungen plötzlich aufgetreten waren, intermittierend wieder auftraten, sehr alten Datums waren, Schmerzanfälle fehlten und die Röntgenuntersuchung charakteristisch war. Eine Dilatation nach narbiger Einengung schließt Verf. deshalb aus, weil sich einerseits anamnestisch keine Narbenbildung anschuldigen läßt, andererseits solche keine periodische Remissionen haben. Ein Oesophaguscarcinom, sowie eine Verengerung durch Ulcera peptica des Oesophagus und tuberkulöse Prozesse schließt Imperiale ebenfalls aus. Über dies Krankheitsbild, welches unter verschiedenen Namen in der Literatur bekannt ist: Paralytische Dilatation, fusiforme Dilatation, Cardiospasmus, cardiospastische Dilatation, Megaösophagus, erörtert der Verf. die verschiedenen Hypothesen, von denen 3 am meisten Anhänger haben: 1. die Theorie, welche als auslösende Ursache einen Spasmus annimmt; 2. die Theorie der angeborenen Mißbildung; 3. die neurogene Theorie. Eingehend bespricht Verf. dann die Therapie, welche zum Ziele hat, die Durchgängigkeit der Enge des Oesophagus wieder herzustellen. Es gibt eine Reihe von blutigen und unblutigen Methoden, welche vom Verf. z. T. ausführlich geschildert werden. Im 2. Fall nimmt der Verf. eine kongenitale Stenose des Oesophagus an. Differentialdiagnostisch ist eine Narbenstenose bei dem Kinde durch die Anamnese ausgeschlossen; röntgenologisch kann eine idiopathische Dilatation ausgeschlossen werden. Diese Anomalie ist außerordentlich selten, findet sich häufig mit anderen Anomalien gemeinsam. Hier z. B. mit einer angeborenen Pylorusstenose. Auch für diese Krankheitsform sind eine Reihe von blutigen Behandlungsmethoden angegeben worden, welche I. näher bespricht. In seinem Falle hat er ein befriedigendes Ergebnis durch einfache Erweiterung der Stenose mit konischer Sonde erreicht. *F. Walter* (Hamburg).

Guinet: Très volumineuse dilatation de l'estomac avec forte hypersécrétion. (Kolossale Magenerweiterung mit starker Hypersekretion.) (*51. sess. de l'assoc. franç. pour*

Digitized by Google

l'avancement des sciences électrol. et radiol. méd., Constantine, 13.—16. IV. 1927.) Journ. de radiol. et d'électrol. Bd. **11**, Nr. 8, S. 409—410. 1927.

Beschreibung eines Falles von akuter Magendilatation, die nach einigen Tagen spontan sich zurückbildet. Während die akute Magendilatation nach Operationen nichts Seltenes ist, möchte Verf. diese durch beträchtliche Hypersekretion veranlaßte Dehnung des Magens mit dem Namen „Ziehharmonikamagen" belegen. *Heinemann* (Braunschweig).

Hilpert: Das Pneumorelief des Magens. (*18. Kongr. d. dtsch. Röntgen-Ges., Wiesbaden, Sitzg. v. 28.—30. IV. 1927.*) Fortschr. a. d. Geb. d. Röntgenstr. Bd. **36**, Kongreßh., S. 54—55. 1927.

Im Gegensatz zu der bislang üblichen Methode, den Schleimhautverlauf des Magens und Duodenums am nicht entfalteten Magen durch Darreichung einer geringen Kontrastmenge und meist gleichzeitiger Kompression zur Darstellung zu bringen, hat Verf. versucht, Reliefbilder des entfalteten Magens zu erhalten. Der Patient bekam 20—30 g Bariumsulfat, mit etwa Bolus alba vermischt, in dicker Aufschwemmung zu trinken; durch Massage wurde die Kontrastmenge im Magen möglichst verteilt, dann der Magen nach Einführung eines dünnen Magenschlauches oder einer Duodenalsonde mit 400 bis 500 ccm Luft aufgebläht und sofort die Röntgenaufnahme in Rückenlage auf der Untertischröhre gemacht. Die Luftaufblähung in der genannten Menge ist gefahrlos und Belästigt den Patienten weiter nicht. Bei Hypersekretion ist der Magen leer zu spülen, da sonst das Reliefbild beeinträchtigt wird. Die mit dieser Methode aufgenommenen Bilder zeigen sehr prägnant die normale und pathologische Schleimhautfältelung am Magen und Duodenum. Das Pneumorelief des Magens soll keine alleinige Untersuchungsmethode darstellen, bedeutet aber eine wertvolle Ergänzungsmethode in der Magendiagnostik. *Baensch* (Leipzig).

Zorzi, Pietro: La secrezione gastrica con i pasti opachi. (Die Magensekretion bei Anwendung der Kontrastmahlzeit.) Radiol. med. Bd. **14**, Nr. 8, S. 683—713. 1927.

Bei Anwendung von Kontrastspeisen (gewöhnliche Bariumsulfat-Aufschwemmung in Wasser; Ba-Aufschwemmung mit Kakao und Vanille; Ba-Aufschwemmung in Grießbouillon; Ba-Aufschwemmung in Milch) ist die Magensäuresekretion ungefähr dieselbe wie bei Anwendung einer Ewaldschen Probemahlzeit. Bei Anwendung der Kontrastspeise ist der Magenresidualinhalt nach 45 Minuten etwas geringer.

Lüdin (Basel).

Podestà, Vittorio: Variabilità di reperti radiologici gastrici in contributo allo studio radiologico delle neurosi gastriche. (Wechselnde Röntgenbefunde am Magen als Beitrag zum Röntgenstudium der Magenneurosen.) (*Istit. di radiol. e di elettroterapia, univ., Genova.*) Arch. di radiol. Jg. **3**, H. 3, S. 548—560. 1927.

Podestà erachtet die röntgenologische Literatur nicht eben reich an Studien zur Frage der Magenneurose. Bericht über einen Fall, der bei der ersten Röntgenuntersuchung einen stark gedehnten, lufthaltigen Kaskadenmagen sowie einen tetanischen Zustand der motorischen und kontraktorischen Funktionen des Magens bot. Bei dem kachektischen, kanarienvogelgelb gefärbten Manne war ohne die klinische Untersuchung ohne weiteres an eine schwere organische Störung zu denken. Es wurde diätetische, neurotonische Therapie verordnet. Nach 14 Tagen sah man röntgenologisch bei dem Manne einen normalen Magen, der nur ektatisch, ptotisch und leicht atonisch war. 4 Röntgenbilder. *Heinz Lossen* (Schatzalp-Davos).

Dumolard et Viallet: Périduodéno-cholecystite (inversion du duodénum). (Periduodenitis-Cholecystitis.) (*Laborat. de radiol., hôp. civ., Alger.*) (*51. sess. de l'assoc. franç. pour l'avancement des sciences électrol. et radiol. méd., Constantine, 13.—16. IV. 1927.*) Journ. de radiol. et d'électrol. Bd. **11**, Nr. 8, S. 410—416. 1927.

Demonstration eines Falles. *Heinemann* (Braunschweig).

Vajano, Domenico: Sopra un caso di periduodenite stenosante essenziale dell'angolo duodeno-digiunale chirurgicamente controllato. (Considerazioni clinico-radiologiche.) (Über einen Fall von essentieller stenosierender Periduodenitis am Angulus duodenojejunalis mit chirurgischer Kontrolle. [Klinisch-radiologische Betrachtungen.]) (*Istit. radiol. di Villa Luisa, Napoli.*) Radiol. med. Bd. **14**, Nr. 9, S. 795—809. 1927.

Vajano bespricht zunächst das Bild der sog. essentiellen Periduodenitis vom ana-

Digitized by Google

tomisch-pathologischen, röntgenologischen und klinischen Gesichtspunkte, berichtet dann über einen sehr interessanten Fall von stenosierender Periduodenitis am Angulus duodeno-jejunalis, welchen er röntgenologisch diagnostizierte und welcher sich chirurgisch bewahrheitete. Die röntgenologischen Symptome bestanden in einer erheblichen atonischen Erweiterung des Duodenums mit Entleerungsverzögerung und einer lebhaften Peristaltik und Antiperistaltik. Der 4. Duodenalteil befand sich oberhalb der kleinen Curvatur des Magens gelegen, und bei manueller Palpation war ein dünner, harter Strang in der Gegend des Angulus duodeno-jejunalis fühlbar. Der Magen war nach links verlagert infolge der Dilatation des Duodenums. Der Bulbus war erweitert, die Kontur jedoch regulär, wie zahlreiche Serienaufnahmen zeigen. — Die Operation ergab am Bulbus eine kleine flache Narbe als Folge eines Ulcus. Unterhalb des Mesocolons fanden sich sehr breite Verwachsungen in der Nähe des Angulus duodeno-jejunalis und eine erhebliche Verziehung des Anfangsteils vom Jejunum nach der Mitte und hinten zu, wodurch die Stenose am Angulus bedingt war. Die Gallenblase war normal und enthielt keine Steine. — Der Verf. erörtert auf Grund der Bulbusveränderungen nochmals die Frage, ob Ulcera am Bulbus möglich sind, ohne irgendeine röntgenologisch wahrnehmbare Bulbusdeformation zu bewirken, und schließt sich der Ansicht von Åkerlund an, nach welcher nur das penetrierende Duodenalulcus stets zu einer Deformation führt, während oberflächliche Schleimhautulcerationen, also nicht penetrierende, bestehen können, ohne irgendwelche Konturveränderungen am Bulbus zu erzeugen. Seinen Fall sieht Verf. als weiteren Beleg für diese Ansicht an. — Als Ätiopathogenese der Periduodenitis des vorliegenden Falles dürfte die Syphilis, an welcher die Kranke litt, anzusehen sein. *F. Walter* (Hamburg).

Tillier, Robert, et Henry Tillier: Le diagnostic radiologique de certains états spasmodiques du tube digestif. (Röntgendiagnostik spastischer Zustände des Magen-Darmkanals.) (*51. sess. de l'assoc. franç. pour l'avancement des sciences électrol. et radiol. méd., Constantine, 13.—16. IV. 1927.*) Journ. de radiol. et d'électrol. Bd. **11**, Nr. 8, S. 402—409. 1927.

4 gut beobachtete und durch Wiedergabe einer Anzahl vorzüglicher Bilder eindrucksvoll übermittelte Fälle zeigen das Gemeinsame, daß in allen Fällen organische Veränderungen durch rein spastische Vorgänge vorgetäuscht wurden. Neben den stenotischen Einschnürungen, die ja sattsam bekannt und durchstudiert sind, können durch rein spastische Symptome einmal bestimmte Lagefixationen der Eingeweide oder eines Teiles der Därme, sodann aber auch Invaginationen hervorgerufen werden. Röntgenologisch ist, wenn man von den unzweifelhaft organischen Läsionen absieht, zu unterscheiden zwischen den Spasmen aus rein lokaler Ursache und essentiellen bzw. von lokalen Veränderungen nicht abhängigen Reflexen. Für die Diagnose organischer Veränderungen ist die Forderung der Unveränderlichkeit nicht nur bei ein und derselben Untersuchung, sondern auch bei Untersuchungen an verschiedenen Tagen aufzustellen. Der Wechsel des Sitzes eines Spasmus bei verschiedenen Untersuchungen (auch bei oraler und rectaler Verabreichung des Kontrastmittels) sowie die Multiplizität der Spasmen, d. h. gleichzeitiges Vorkommen an verschiedenen Stellen, sprechen für einen „spasme a la long" zum Unterschied vom „spasme a la court". Lieblingssitze des spasme a la long sind die Iliocoecalgegend, die Mitte des Querdarms und die Flexura sigmoides; auch der Sitz ist in diesem Sinne zu verwerten. Der Reiz für die Spasmen kann durch Narben, durch allgemeine Ursachen (wie etwa erhöhter Blutdruck) und durch innersekretorische Störungen abgegeben werden, doch geht die Bestimmung der Ursachen im speziellen Falle über die Kompetenz des Fachröntgenologen hinaus und kann nur in Zusammenarbeit mit Internisten und Chirurgen festgelegt werden.
Heinemann (Braunschweig).

Alberti, Olindo: Sopra alcune complicanze secondarie a perforazione di processi ulcerativi gastro-duodenali. (Über einige sekundäre Komplikationen bei der Perforation

Digitized by Google

infolge ulcerativer gastroduodenaler Prozesse.) (*Istit. di radiol. e terapia fisica, sped. civ., Brescia.*) Radiol. med. Bd. **14**, Nr. 9, S. 729—767. 1927.

Weitausholende Arbeit, der 4 Fälle von Folgezuständen gastro-duodenaler Geschwürsbildungen zugrunde liegen. In 2 Fällen handelte es sich um einen rechtsseitigen subphrenischen Absceß, in einem Falle um einen Leberabsceß und in einem letzten Falle um eine Bildung von Spontanpneumoperitoneum, die alle im ganzen durch 18 Röntgenbilder gut illustriert werden. In 2 Fällen ließ sich ein langer mit Kontrastbrei gefüllter Gang nachweisen, der direkt den Weg, die die Perforation genommen hatte, anzeigte (mit subphrenischer Höhlenbildung das eine Mal, im anderen Falle mit Ausfüllung der intrahepatischen Gallenwege). Eingehende Besprechung der Differentialdiagnose und der technischen Hilfsmittel (verschiedenste Lagerungen bei der Röntgenuntersuchung usw), die die Darstellung der Perforation selbst ermöglichen sollen. *Heinz Lossen* (Schatzalp-Davos).

Schirmer: Röntgenuntersuchung bei Ileus. (*Schweiz. Röntgenges., St. Gallen, Sitzg. v. 29.—30. V. 1926.*) Schweiz. med. Wochenschr. Jg. **57**, Nr. 39, S. 940 bis 941. 1927.

Es wird auf die Bedeutung der Kloiberschen „Spiegel" in bezug auf die Ileusdiagnose hingewiesen. Bekanntlich handelt es sich dabei um Gasblasen im Darm, die nach unten durch einen horizontalen Flüssigkeitsspiegel abgeschlossen werden. — Die Untersuchungen erfolgten ohne Verabreichung einer Kontrastmahlzeit, vorherige Darmentleerung durch Laxantien oder Klysmen wurde vermieden. Ausnahmsweise wurde ein Kontrasteinlauf verabfolgt, der bei Dickdarmileus ein genaueres Bild vom Sitz der Erkrankung ergibt. Die Aufnahme erfolgt, wenn möglich, in aufrechter Stellung des Kranken, andernfalls in Seitenlage. In der Regel gelingt die Entscheidung, ob die Luftblasen dem Dickdarm oder Dünndarm angehören. Verf. weist u. a. darauf hin, daß sich schon in ganz frühen, erst wenige Stunden alten Fällen von Dünndarmileus Gasblasen im Oberbauch und in den zentralen Abdominalpartien fanden.

Kurtzahn (Königsberg i. Pr.).

Knothe, W.: Röntgenstudien am Schleimhautrelief des normalen und kranken Dickdarmes. (*18. Kongr. d. dtsch. Röntgen-Ges., Wiesbaden, Sitzg. v. 28.—30. IV. 1927.*) Fortschr. a. d. Geb. d. Röntgenstr. Bd. **36**, Kongreßh., S. 55—56. 1927.

Das normale Relief der Dickdarmschleimhaut, dargestellt durch möglichst kleine Kontrasteinlaufsmengen, die vor der Untersuchung wieder abgelassen werden, zeigt bei gleichmäßigem Wandbeschlag weiche Faltenformen mit regelmäßigen, schönen Linien und sanften Übergängen. Das pathologische Dickdarmrelief zeigt endzündliche oder ödematöse Schwellungen mit pathologischen Kontraktionszuständen der Muscularis mucosae, faseriges, oft zackiges Kryptennetzwerk, Schleimhautdefekte und Schleimhautverlust (erkenntlich durch Ausfall des normalen Reliefs). Infiltrative, entzündliche Prozesse geben ein unregelmäßig gezacktes Bild mit Wandstarre. Bei chronischer Ruhr und starkem Turgorverlust Atrophie der Schleimhaut, kenntlich an verminderter Faltenzahl und -volumen, als Restzustand bei schwerer Ruhr oft ein glattes Innenrelief. Kennzeichnend für Tuberkulose ist frühzeitiger Verlust der normalen Schleimhautzeichnung; das Relief erscheint mehr oder weniger fein gekörnt. Das Relief der malignen Tumoren zeigt unregelmäßige, starre Vorwölbungen und Höcker, lange bevor es zu einem Füllungsdefekt kommt. Täuschungsmöglichkeiten beim Studium des Dickdarmreliefs bestehen hauptsächlich durch Skyballa, Speisereste und Luftblasen. *Baensch* (Leipzig).

Röntgenstrahlen als Hilfsmittel für die Therapie.

Spezielle Röntgentherapie.

Röntgentherapie der malignen Tumoren (außer Haut).

Quick, Douglas, and Max Cutler: Transitional cell epidermoid carcinoma; a radiosensitive type of intra-oral tumor. (Das Übergangszellencarcinom der Oberhaut; ein radiosensibler Typus der Mundtumoren.) (*Mem. hosp. a. dep. of pathol., Cornell univ. med. school, New York.*) Surg., gynecol. a. obstetr. Bd. **45**, Nr. 3, S. 320—331. 1927.

Eine gewisse Gruppe der intraoralen Tumoren zeigt Zellen und Metastasen von

Digitized by Google

besonderer Strahlenempfindlichkeit. Es werden bei ihnen die gewöhnlichen Zeichen des Plattenepithelcarcinoms vermißt und sog. „Übergangszellen" gefunden. Schon mehrere Arbeiten sind über dieses Carcinom veröffentlicht worden, so von Crowe und Baylor (1923). Das klinische Verhalten ist sehr verschieden; bald kommen rapid sich ausbreitende Tumoren vor (Tonsillen, Zunge, Larynx), bald handelt es sich um langsam wachsende Geschwülste. Die Zellen sind klein, von ziemlich gleichmäßiger Form, haben große chromatinreiche Kerne und schmales Protoplasma. Hornperlen und Riffzellen fehlen. Die genaue Herkunft dieser Tumoren ist noch nicht bekannt. Es wird angenommen, daß sie entweder von einem Übergangsepithel stammen oder vom Plattenepithel der Oberhaut, welches anaplastische Natur angenommen hat. Eine Übersicht über die Fälle — der Verf. berichtet insgesamt über 19 Beobachtungen — zeigt, daß häufig irrtümlich angenommen worden ist, daß diese Carcinome branchiogener Herkunft seien. Ursache dazu war die häufig tiefe Lokalisation der primären Herde. Wenn Lymphknoten in der Tiefe erkranken, muß immer an ein Übergangszellencarcinom gedacht werden. Seine Strahlenempfindlichkeit ist außerordentlich charakteristisch, so daß der schnelle Rückgang im Anschluß an eine Bestrahlung als differentialdiagnostisches Merkmal betrachtet werden kann. Ein operatives Vorgehen, welches ein Trauma bedeutet, empfiehlt sich bei der guten Reaktion dieser Geschwülste auf die Bestrahlung nicht. *Lahm* (Chemnitz).

Regaud, Cl., A. Lacassagne, J. L. Roux-Berger, H. Coutard, O. Monod, J. Pierquin et G. Richard: Die Lymphdrüsen beim Lippen-, Zungen- und Mundbodenkrebs; ihre therapeutischen Indikationsstellungen; ihre Behandlung. (*Inst. du radium, univ., Paris.*) Strahlentherapie Bd. **26**, H. 2, S. 221—251. 1927.

An Hand eines umfangreichen Materials geben Verf. eine Übersicht über die von ihnen gemachten Erfahrungen bei der Behandlung der regionären Lymphdrüsen beim Lippen-, Zungen- und Mundbodenkrebs. Als geeignet für eine einwandfreie Beurteilung betrachten sie nur solche Fälle, bei denen der Primärtumor klinisch als geheilt zu betrachten war. Unter im ganzen 96 behandelten Lippencarcinomen können 59 gleich 61,4% als geheilt angesehen werden, 46% dieser Fälle waren als in chirurgischem Sinne schlechte Fälle zu bezeichnen. Bei der größten Anzahl (60%) dieser Patienten waren die regionären Drüsen frei von Metastasen geblieben. Es ist daher nicht nötig, in jedem Fall die Drüsen zu entfernen, vorausgesetzt, daß eine genaue Kontrolle der Patienten erfolgt. Bei den Zungen- und Mundbodencarcinomen wurde der Primärtumor in 133 von 275 Fällen (48,3%) geheilt, 56 von diesen geheilten starben aber später an Drüsenmetastasen, völlig geheilt wurden also nur 28%. Bei 35 von den 133 Fällen waren keine Drüsenmetastasen vorhanden (histol. und klinisch nachgewiesen). Verff. kommen daher zu dem Schluß, daß bei diesen Zungen- und Mundbodencarcinomen, abgesehen von einzelnen Ausnahmefällen, immer eine Ausräumung der regionären Drüsen erfolgen muß, woran sich eine sofortige histologische Untersuchung anschließen soll. Bei positivem Carcinombefund ist dann die Strahlenbehandlung dieser Partien anzuschließen. Unter solchen Voraussetzungen gelang es, bei Drüsenmetastasen beim Lippencarcinom von 10 Fällen 5, beim Zungencarcinom von 10 Fällen 6 zu heilen. Die Verschiedenartigkeit der histologischen Beschaffenheit bedingt verschiedene Strahlenempfindlichkeit und erklärt die wechselnden Erfolge der Radium-Röntgenbehandlung. Im Gegensatz zu solchen Tumoren, denen histologischer Aufbau aus vieleckigen Zellen besteht, sind solche mit faltenartigem Aufbau ohne Zwiebelbildung und solche von Basalzellentypus verhältnismäßig sehr strahlenempfindlich. Auch die Zellumwandlung spielt eine große Rolle. Handelt es sich um radiosensible Arten, so gelingt es mit den Röntgenstrahlen, bei gleichzeitiger Behandlung des primären Herdes und der Drüsen, beim Carcinom der hinteren und unteren Zungengegend Heilungen zu erzielen, wobei die nicht gefilterte Röntgentherapie mit Zurückschlagen von Hautlappen als ungeeignet und gefährlich verworfen wird. Der Radiumbehandlung werden die Drüsentumoren der Carcinome der Lippen und des vorderen

Digitized by Google

Zungenrückens unterzogen, wobei die intratumorale Radiumbehandlung nur selten angewendet wird. Meist wird die äußere Radiumapplikation benutzt, und zwar die Distanzbehandlung mit Hilfe von Wachsapparaten, wobei die strahlende Fläche über den Erkrankungsherd hinausreichen soll. *Jacobs* (Berlin).

Giuliani, Giovanni: Studio isto-patologico di un adeno carcinoma della mammella, trattato con roentgenterapia. (Histo-pathologische Untersuchungen an einem mit Röntgenstrahlen behandeltem Adenocarcinom der Mamma.) (*Clin. chir. gen., univ., Parma.*) Tumori Jg. 12, H. 4, S. 420—451. 1926.

42jährige Frau erhielt im Juni 1920 einen Stoß an der linken Brust. Darauf angeblich langsame Vergrößerung der Brustdrüse bemerkt. 4 Monate später fand sich im oberen medialen Quadranten der Brust ein ca. taubeneigroßer Tumor, der als maligne Neubildung diagnostiziert wurde. Röntgenbehandlung 7—8 Monate hindurch mit täglicher Verabreichung von 15—20 Minuten dauernden Bestrahlungen, die mit nicht penetrierendem Röntgenlicht ausgeführt wurden" (wörtlich nach dem Original zitiert. Ref.). Nach 4wöchentlicher Röntgenbehandlung soll ein rascheres Wachstum des Tumors bemerkt worden sein, der bei der Klinikaufnahme im August 1921 Mannskopfgröße erlangt hatte. Drüsenmetastasen waren zu diesem Zeitpunkte nicht tastbar. Radikaloperation. Normaler Wundheilungsverlauf. 6 Monate später ein kleines Knötchen ungefähr in der Narbenmitte bemerkt, das nach 3 weiteren Monaten zu Nußgröße herangewachsen war. Erneute Röntgenbehandlung in „8 Sitzungen zu je 20 Minuten". 3 Monate nach der Bestrahlung wurde der noch etwas weiter gewachsene, jetzt aber fluktuierende Knoten operativ entfernt. Makroskopisch waren sowohl der Primärtumor als auch der Rezidivknoten zum Teil verflüssigt. Mikroskopisch handelte es sich um ein Adenocarcinom mit kubischen Zellen epithelialer Herkunft, die offenbar von den Drüsenausführungsgängen ihren Ursprung nahmen. Es fanden sich Krebszellen in allen Entwicklungsstadien, daneben aber eine ausgedehnte Verflüssigung des Krebsgewebes mit Zellen in allen Stadien des Zellunterganges. Besonders auffallend war die große Zahl von Riesenzellen und vakuolisierten Zellen, daneben leukocytäre Infiltration, die dort den höchsten Grad erreichte, wo die Erscheinungen des Zellunterganges am größten waren. Ferner fand sich in hyaliner Degeneration befindliches Bindegewebe. In den Achseldrüsen konnte kein Carcinom gefunden werden. Aus dem klinischen Verlauf und dem histo-pathologischen Befunde gelangt der Verf. nach ausführlichen Erörterungen im wesentlichen zu folgenden Schlüssen: Die mit qualitativ offenbar unzulänglicher Strahlung durchgeführte Röntgenbehandlung hat das Mammacarcinom nicht zur Rückbildung bringen können, aber anscheinend einschneidende biologische Veränderungen in der Geschwulst hervorgerufen, die einerseits zu nicht unwesentlichem Zelluntergang geführt, andererseits offenbar die Metastasierung in die regionären Lymphdrüsen verhindert haben. Anders kann der relativ benigne Verlauf dieser offenbar sehr malignen Neubildung (histologisches Bild, Narbenrezidiv!) nicht erklärt werden. Es ist hierbei nicht ausgeschlossen, daß die angewandten kleinen Dosen anfangs einen Wachstumsreiz auf das Krebsgewebe ausgeübt haben. Besondere Bedeutung für die Ausheilungsvorgänge bei der Krebserkrankung werden der leukocytären Infiltration des Tumors zugeschrieben. Diese gibt den Anstoß zum Zelluntergange und wird ihrerseits durch die Strahlenwirkung ausgelöst. *Albert Simons* (Berlin).

Berard: Quel doit être actuellement le traitement des cancers du sein? (Wie soll die aktuelle Behandlung des Brustkrebses beschaffen sein?) Cancer Jg. 4, Spez.-Nr., S. 224—245. 1927.

Referierende Übersicht ohne Beibringung eigenen Materials. Bezüglich der Malignität der einzelnen Formen stützt sich Verf. in erster Linie auf die Arbeiten von Greenought. Mit Delbet verlangt er grundsätzlich histologische Untersuchung jedes Falles, wobei in erster Linie darauf zu achten ist, ob die Carcinomzellen Sekret bilden. Die sezernierenden Formen sollen prognostisch viel günstiger sein. In der Beurteilung der rein chirurgischen Behandlung werden die deutschen Arbeiten nicht berücksichtigt.

Digitized by Google

Die Ausführungen gipfeln darin, daß die Aussichten der chirurgischen Behandlung hauptsächlich bei Frühfällen gut seien. Die alleinige Strahlenbehandlung operabler Fälle wird besonders mit Hinweis auf die Arbeiten von Wintz abgelehnt. Die Technik der Röntgenbehandlung eines Mammacarcinoms besteht im wesentlichen in einer Mehr-Feldertechnik (4—6); die verschiedenen Felder werden in Abständen von einigen Tagen gegeben. Die Dosis würd für 120—150 kV und 4 mm Al-Filter nach Minuten angegeben (!). Hinsichtlich Radiumtherapie wird darauf hingewiesen, daß nur wenig Genaues über die Erfolge bekannt ist. Präoperative Bestrahlung scheint dem Verf. empfehlenswert. Die prophylaktische Nachbestrahlung wird wenig erschöpfend unter Heranziehung einiger Arbeiten abgehandelt und im wesentlichen auf die Gefahr hoher Dosen hingewiesen. Bei inoperablen Fällen wird warm für die Röntgenbehandlung eingetreten.

Jüngling (Stuttgart).

Armani, Lodovico: Considerazioni sul trattamento radiochirurgico del cancro della mammella. (Betrachtungen über die radio-chirurgische Behandlung des Brustkrebses.) (*Osp. d. infermi, Biella.*) Actinoterapia Bd. **6**, Nr. 4, S. 193—257. 1927.

Sehr ausführliche referierende Arbeit, welche auch die deutsche Literatur eingehend berücksichtigt. Kein eigenes Material. Zunächst wird gezeigt, daß der Krebs in der ganzen Welt im Zunehmen begriffen ist. Nach Besprechung der Ausbreitungswege des Carcinoms werden die Ergebnisse der chirurgischen und Strahlenbehandlung sowie der kombinierten Behandlung an Hand zahlreicher Statistiken besprochen. Verf. kommt zu dem Ergebnis, daß die einzuschlagende Therapie von Fall zu Fall zu entscheiden sei. Bei inoperablen Fällen, die sich noch in gutem Allgemeinzustand befinden, sind die Erfolge der Strahlenbehandlung lindernd. Kachektische Patienten sollten nicht mehr bestrahlt werden. Eine vorsichtige Nachbestrahlung mit verhältnismäßig schwachen Dosen scheint vorteilhaft zu sein; von einer anerkannten Methode der prophylaktischen Nachbestrahlung sind wir noch weit entfernt. Rezidive nach Operationen eignen sich besser für die Strahlenbehandlung als für die Operation.

Jüngling (Stuttgart).

Lahm, W.: Die Prognose des bestrahlten Uteruscarcinoms im Lichte der mikroskopischen Untersuchung. Strahlentherapie Bd. **25**, H. 1, S. 22—75. 1927.

Über die Prognosestellung bei der Bestrahlung der Uteruscarcinome aus dem mikroskopischen Bilde liegen zahlreiche Untersuchungen vor, welche in der vorstehenden Arbeit zusammengefaßt und durch weitere Beobachtungen ergänzt werden. Erstmalig hat Adler die Frage aufgeworfen, ob überhaupt aus der histologischen Eigenart einzelner Carcinome der verschieden günstige Erfolg der Radiumbehandlung zu erklären sei. Die verschiedene Differenzierung in reife, mittelreife und unreife Carcinome nach der Einteilung von Schottländer und Kermauner schien in der Tat eine brauchbare Handhabe abzugeben. Allerdings zeigten nicht die undifferenzierten, unreifen Carcinome die beste Heilungsziffer, sondern die reifen Cancroide. Später folgten Untersuchungen von Lahm, Schmitz, Hueper und Arnold, durch welche die Untersuchungen Adlers zum Teil bestätigt, zum Teil ausgebaut wurden. Von besonderer Wichtigkeit erscheint die Einteilung der Carcinome, welche histologisch weitergehen muß, als es in dem Schema von Schottländer und Kermauner angegeben war. Erst auf dieser Grundlage lassen sich gewisse praktische Folgerungen aus den histologischen Untersuchungen ziehen. Aber nicht allein das Carcinom, sondern auch das Geschwulstbett hat Berücksichtigung gefunden (Lahm, Böhm-Zweifel, Schoch und Liegner). Beim experimentellen Carcinom scheint nach den Untersuchungen von Kok und Vorländer das Bindegewebe mit seinen Fibroblasten, Leukocyten, Capillaren, Plasmazellen, Lymphocyten und Mastzellen eine große Rolle bei der Heilung transplantierter Carcinombröckel zu spielen. Die Autoren weisen auf eine Förderung dieses Prozesses durch Bestrahlung auch außerhalb des Tumorbezirks hin. Nach sorgfältiger Beurteilung aller bisherigen Beobachtungen geht der 3. Teil der Arbeit auf die Theorie der Strahlenwirkung auf Grund histologischer und mikroskopischer Untersuchungen ein (Dessauer,

Digitized by Google

Aschoff-Krönig, Türck, Opitz, Lahm, Thies). Zuletzt folgen systematische Untersuchungen an 158 Fällen aus den Jahren 1917—1921, welche mit zahlreichen Abbildungen belegt sind. Von besonderem Interesse ist das Verhalten der Reaktionszone um die verschieden differenzierten Carcinome. Wenn auch keine ganz eindeutigen Beziehungen aufgedeckt werden konnten, so zeigt sich doch, daß den verschieden differenzierten Carcinomen ein verschiedenes Verhalten der Umgebung entspricht. Es wird aber nicht der Standpunkt vertreten, daß die sog. Reaktionszone die Zone der Abwehr sei. Was man als Carcinomheilung bzw. als Ansatz dazu bezeichnen kann, vollzieht sich auf dem Wege der biologischen Umstimmung oft ohne jede Reaktion in der Umgebung. Dabei wird als charakteristisch hervorgehoben die Zerstörung des Protoplasmas vor der Auflösung des Kernes und die evtl. Bedeutung der zugrunde gehenden weißen Blutzellen. Im Carcinom selber wird auf eine besondere Form der Zellen, die sog. carcinomatogenen Stiftzellen, hingewiesen, von denen der Verf. annimmt, daß sie bei der Heilung des Carcinoms insofern eine Rolle spielen können, als durch sie die geschlossenen Epithelverbände eine Zerteilung erfahren. Auch eine prognostische Bedeutung scheint den Stiftzellen zuzukommen, insofern als von 17 geheilten Fällen aus dem Jahre 1921) 16 in mehr oder minder großer Ausdehnung Stiftzellen aufwiesen, während von 25 nicht geheilten Fällen 19 = 76% keine Stiftzellen erkennen ließen. Aus den Untersuchungen wird der Schluß gezogen, daß die histologische Beurteilung des Collumcarcinoms nicht nur gewisse prognostische Urteile zulasse, sondern auch die Möglichkeit gebe, den Vorgang der Spontanheilung und den der Strahlenwirkung abzugrenzen. Es ergibt sich daraus, daß die Strahlen keinen Parallelvorgang zur Spontanheilung auslösen und daß die Methoden noch gefunden werden müssen, welche eine biologische adäquate Rückbildung des Carcinoms erzielen. *Autoreferat.*

Muller, G.: Cancer du col de la matrice, radiothérapie préopératoire, hystérectomie large de Wertheim. (Uterus-Collumcarcinom, Strahlenvorbehandlung, Wertheimsche Totalexstirpation.) (*Serv. de gynécol. et d'obstétr., hôp. civ., Mulhouse.*) Progr. méd. Jg. **55**, Nr. 29, S. 1105—1109. 1927.

Verf. bestrahlt mit Röntgen nach der Methode der Züricher Klinik mit großen Feldern und großen Dosen. Operierte 7 Fälle und war von dem Resultat überrascht, indem alle primär heilten. Er stellte lediglich eine leichte Induration des subcutanen Bauchdeckenfetts und des parametranen Gewebes fest; sehr vorteilhaft war eine Verminderung des Venennetzes. Beschreibung seiner kombinierten abdominellen vaginalen Exstirpationsmethode. *Schugt* (Solingen).

Goldschmidt, H., und J. Koerner: Zur Prognose der Genitalsarkome. (*Abt. f. Frauenkrankh., Allerheiligen-Hosp., Breslau.*) Monatsschr. f. Geburtsh. u. Gynäkol. Bd. **76**, H. 6, S. 443—451. 1927.

Verff. berichten über 11 Genitalsarkome, und zwar verhält sich das Uterussarkom zum Uteruscarcinom wie 1 : 160. Sie fanden 5 Uterussarkome, 2 Vulvasarkome und 4 Ovarialsarkome. Die Vulvasarkome gingen aus einmal von der Urethra und einmal von einem Naevus pigmentosus an der Klitoris; beide Male handelte es sich um sehr alte Patientinnen. Die Uterussarkome (5) betrafen eine 50jährige und eine 36jährige Patientin (3 Fälle sind nicht genauer angeführt). Die Vulvasarkome wurden in Lokalanästhesie abgetragen und nachbestrahlt; die erste Patientin blieb 7 Monate rezidivfrei, dann folgte bereits $1^1/_2$ Monate später der Exitus an Gehirnmetatasten. Im zweiten Falle zeigte sich 13 Monate später das Rezidiv, an den die Patientin bald zugrunde ging. Von den Uterussarkomen ist klinisch zu bemerken, daß der erste Fall (50jährige Frau) inoperabel war und eine Probeexcision aus der Portio die Diagnose Sarkom sichergestellt hatte. 2 Tage nach der Aufnahme Exitus. Im zweiten Falle (36jährige Patientin) subravaginale Amputation des Uterus und der linken Adnexe, anschließend Nachbestrahlung, erst 3 Jahre später Exitus. In dem dritten mitgeteilten Falle (38jährige Patientin) war die Diagnose Sarkom nicht einwandfrei; trotzdem aber Totalexstirpation. Patientin ist heute noch rezidivfrei. Verff. zählen wegen der zweifelhaften histologischen Diagnose diesen Fall nicht mit. Von den Ovarialsarkomen teilen sie einen Fall genauer mit. Es handelte sich um ein 17jähriges Mädchen, welches seit 3 Wochen erkrankt war (Schmerzen in der rechten Unterbauchseite), Exstirpation eines gestielten linksseitigen Ovarialtumors und abdominale Totalexstirpation. Histologisch Ovarialsarkom. Postoperative Nachbestrahlung. $2^1/_2$ Jahre

Digitized by Google

später Exitus. Gesamtresultat: Von den 5 Uterussarkomen haben 2 bisher die Operation gut überstanden. Die Vulvasarkome zeigten die übliche schlechte Prognose. Von den 4 Ovarialsarkomen hatte nur eine $2^1/_2$ Jahre nach der Operation gelebt. *Neumann* (Marburg).°°

Ledoux-Lebard, R., et Etienne Piot: Deux cas de sarcome de l'os iliaque traités par la radiothérapie pénétrante. (Röntgenbehandlung in zwei Fällen von Darmbeinsarkom.) (*Laborat. de radiothérapie, clin. chir., univ., Paris.*) Journ. de radiol. et d'électrol. Bd. **11**, Nr. 8, S. 424—428. 1927.

Der erste Fall betraf einen 59jähr. Mann, der allmählich immer stärker hinkte und unter zunehmend heftigeren Schmerzen litt. Das Röntgenbild ergab weitgehende Destruktion im Bereiche der rechten Darmbeinschaufel. Die Röntgenbehandlung ergab sowohl in subjektiver, als in objektiver Hinsicht ein sehr günstiges Resultat, das nach 2 Jahren noch anhält. Bei einem zweiten ähnlich liegenden Fall ergab die Probeexcision ein „Ostéo-Fibrom a myéloplaxes". Der Patient wurde nach der Bestrahlung ebenfalls beschwerdefrei und vollkommen arbeitsfähig. (Nach dem Ergebnis der histologischen Untersuchung lag aber im zweiten Fall kein Sarkom, sondern eine Ostitis fibrosa vor. Nach der Ähnlichkeit der Röntgenbilder und des klinischen Verlaufes war dies anscheinend auch beim ersten Patienten der Fall. Ref.) *Borak* (Wien).

Proust, R.: Die Behandlung des Mastdarmkrebses. (*Hosp. Tenon, Paris.*) Rev. práct. de radiumterapia Bd. **2**, Nr. 7, S. 202—208. 1927. (Spanisch.)

Die Behandlung hat sich nach dem vorliegenden Fall zu richten. Operable Fälle werden operiert. Inoperable Fälle mit Anus praeter und Bestrahlung behandelt. Unter Umständen werden dann inoperable Fälle noch operabel. Mit Bestrahlung allein sind die Erfolge seltener und weniger dauerhaft. *Abeles* (Frankfurt a. M.).

Piot, Etienne: La roentgenthérapie des humeurs du testicule. (Die Röntgentherapie der Tumoren des Hodens.) Bull. méd. Jg. **41**, Nr. 32, S. 902—903. 1927.

Tumoren, die sich auf Residuen der Wolffgänge entwickeln, sind wenig sensibel. Sarkome, die hiervon ausgehen, sind sehr selten, während die Epitheliome der Samenstränge sehr radiosensibel sind. Die Differentialdiagnose gegen Lues wird besprochen und die Operationsindikationen erwähnt. Ausgebreitete Metastasen oder Residiven indizieren eine Röntgenbestrahlung. Technik: Auf das Niveau des Tumors 350 R, pro Sitzung 100 R in 8 Tagen kupferfiltrierte Bestrahlung verabfolgt. Metastasen in der Bauchgegend erfordern eine Durchstrahlung des unteren Abdomens nach den allgemein üblichen Regeln der Bestrahlung maligner Tumoren. *Teschendorf* (Köln).

Röntgentherapie der Hautkrankheiten.

Cottenot, Paul: A propos de la radiothérapie indirecte en dermatologie. (Über die indirekte Röntgenbestrahlung in der Dermatologie.) Rev. franç. de dermatol. et de vénéréol. Jg. **3**, Nr. 6, S. 353—361. 1927.

Besprechung der indirekten Bestrahlungen der Drüsen (Thymus bei Psoriasis), des Rückenmarks (Lichen ruber planus). Zusammenfassung. Nichts Neues. *P. S. Meyer* (Mannheim).

Schulte: Röntgendosierung in der Hautpraxis. (Bemerkungen zu dem gleichnamigen Aufsatz von Dr. Thedering aus Oldenburg in Nr. 24 dieser Wochenschrift.) (*Röntgenabt., Knappschaftskrankenh., Recklinghausen.*) Münch. med. Wochenschr. Jg. **74**, Nr. 29, S. 1228. 1927.

Vgl. dies. Zentrlbl. **4**, 45. In der Erwiderung wird die Ansicht vertreten, daß es ohne jegliche Nebenbehandlung nicht möglich sei, mit Einzeldosen von einem bis einigen Zehntel X unter Filtern verschiedener Stärke gute Erfolge zu erzielen. Es sei denn, daß eine bewährte medikamentöse und physikalische Behandlung die Haupttherapie darstelle. Verf. selbst arbeitet seit Jahren mit gutem Erfolg mit der Dosierung nach H. Meyer. *Paul Ruszczynski* (Berlin).

Gluckman, I.: Notes on a series of skin cases treated by X-rays. (Bericht über eine Reihe röntgenbestrahlter Hautkrankheiten.) Journ. of the med. assoc. of South Africa Bd. **1**, Nr. 16, S. 411—415. 1927.

Der Verf. hat eine Reihe Hautleiden nach den auch in Deutschland üblichen Verfahren bestrahlt. Einen vollen Heilerfolg erzielte er bei der Trichophytie des behaarten Kopfes, beim chronischen Ekzem, bei der Acne, beim Keloid. Lediglich Besserung oder vorübergehen-

Digitized by Google

des Verschwinden der Erscheinungen bei Psoriasis, Lichen planus, Pruritus ani, Dysidrosis. Mißerfolge bei Aktinomycose, Sycosis barbae und einem Fall von Verucae planae juveniles.
J. Callenberg (Horst-Emscher).

Allison, J. Richard: Fungus disease of the skin. (Mycosis der Haut.) Southern med. journ. Bd. **20**, Nr. 8, S. 604—606 u. 610—612. 1927.

Nach einer eingehenden Betrachtung der Krankheitserscheinungen, der evtl. Ätiologie und nach differentialdiagnostischen Erwägungen kommt in bezug auf die Therapie der Verf. zu dem Schluß, daß es eine eindeutige Therapie nicht gebe, sondern je nach dem Stadium der Erkrankung behandelt werden müsse. Röntgenstrahlen und Licht leisten jedenfalls gutes.
J. Callenberg (Horst-Emscher).

Salzer, Oszkár: Die Röntgen- und Thalliumacetattherapie der Kopfhautmykosen. Börgyógyászati urol. és venerol. szemle Jg. **5**, Nr. 7, S. 161—164. 1927. (Ungarisch.)

Bei gemeinschaftlicher Anwendung von Röntgen und Thalliumacetat kann man erreichen, daß bereits eine kleinere Röntgendose epilierend wirkt, sodann kann man diejenige Thalliumdose, welche wirksam, aber für den Gesamtorganismus schädlich ist, auf die Hälfte reduzieren. Die beiden Verfahren ergänzen sich also gegenseitig ohne jegliche schädigende Wirkung für den Patienten. Zusammenfassend kann man sagen, daß ein kosmetischer Haarausfall mittels Röntgen nur unsicher und nicht ohne unangenehme Folgen erreicht werden kann, doch kann man die Bestrahlung auch bei der Therapie der Kopfmykosen von Kindern in der Kombination mit Thalliumacetat in jeder Beziehung gefahrlos gestalten. Nachdem die Epilation erfolgt ist, können wir an den Boden der mykotischen Erkrankung herankommen und so die radikale Heilung sichern.
G. Kelemen (Budapest).

Béraud, Marcel: Note sur le service radiothérapeutique de la teigne à l'hôpital civil de Mustapha à Alger. (Bekanntmachung über die radiotherapeutische Favusbekämpfung im Zivilkrankenhaus Mustapha in Algier.) (*51. congr. de l'assoc. franç. pour l'avancement des sciences, sect. d'électroradiol. méd., Constantine, 13.—17. IV. 1927.*) Journ. belge de radiol. Bd. **16**, H. 3, S. 208—210. 1927.

Es besteht in Algier ein eigens für diese Zwecke eingerichtetes Institut, bestehend aus einem Archiv, einem ganz modernen Laboratorium, einem Wartezimmer und einem hellen Bestrahlungszimmer. Sprechstunden zweimal wöchentlich. Jeder Kranke wird anamnestisch genau vernommen, die Favusdiagnose evtl. kulturell sichergestellt. Darauf findet nach vorheriger Befreiung des Kopfes von Schuppen usw. die Röntgenbestrahlung statt. Im Jahre 1925—1926 wurden 345 Kranke behandelt. 90% Heilerfolge. Nach vollendeter Behandlung werden Kranken über die Rezidivgefahr belehrt und noch eine Zeitlang überwacht.
J. Callenberg (Horst-Emscher).

Vialet, Charles, et Charles Gaudin: Adaptation à l'Afrique du Nord (Algérie) du traitement radiothérapeutique des teignes. (Vorschläge über die Anpassung der radiotherapeutischen Favusbehandlung an Nordafrika [Algier].) (*51. congr. de l'assoc. franç. pour l'avancement des sciences, sect. d'électroradiol. méd., Constantine, 13.—17. IV. 1927.*) Journ. belge de radiol. Bd. **16**, H. 3, S. 206—207. 1927.

Die Verff. schlagen vor, bei den Kindern und Eingeborenen dieselben Maßnahmen zur Bekämpfung des Favus zu ergreifen wie beim in Algier stationierten Militär. Sie schätzen die Zahl der Favuskranken in Algier auf 50000. Wegen der großen Entfernungen seien bewegliche Sanitätsgruppen auszurüsten, außer feststehenden Centren zur Favusbekämpfung.
J. Callenberg (Horst-Emscher).

Belot, J.: A propos de la radio-résistance des épithéliomas cutanés. (Über die Widerstandsfähigkeit gegenüber Strahlen bei Hautkrebsen.) (*Hôp. St. Louis, Paris.*) Bull. de l'assoc. franc. pour l'étude du cancer Bd. **16**, Nr. 6, S. 411—418. 1927.

Eine Gewöhnung gegen die Röntgenbestrahlung bei Hautkrebsen hat Verf. schon 1908 beschrieben, jetzt berichtet er an Hand eines sehr großen Materials (mehr als 7000 Fälle) über seine Erfahrungen in dieser Beziehung. Es wird unterschieden zwischen Versagern bei einwandfreier Bestrahlungstechnik und solchen, bei denen das Epitheliom mit zu kleiner Dosis zu oft bestrahlt wurde. Es gibt ohne Zweifel seltene Fälle, bei denen es auch bei ausreichender Dosierung zur Verschlimmerung des Krebses kommt. Hier handelt es sich scheinbar um Zellen, die von vornherein außergewöhnlich radioresistent sind. Bei jenen Affektionen, die sich nach einer kunstgerechten Bestrahlung

Digitized by Google

für kurze Zeit bessern, dann aber Rezidive und erhebliche Verschlimmerungen zeigen, die sich durch eine zweite Bestrahlung nicht ändern, scheint sich die Strahlenempfindlichkeit im Laufe der Erkrankung verändert zu haben, für weniger wahrscheinlich wird gehalten, daß durch die erste Bestrahlung eine Gewöhnung eingetreten ist. In solchen Fällen wurde durch energische Curettage und Änderung der Bestrahlungstechnik (Radium statt Röntgen und umgekehrt) häufig Heilung erzielt. In der Nähe von Knorpel und Knochen kann allerdings die Curretage nicht durchgeführt werden. Wie überhaupt die Prognose dann wesentlich verschlechtert wird, wenn bereits Knorpel und Knochen vom Krebs ergriffen sind. Sehr wesentlich für die ungünstige Strahlenreaktion ist auch die Infektion des Krankheitsherdes mit Eitererregern. — Bei den mit mangelhafter Technik bestrahlten Epitheliomen ist der Zustand des umgebenden gesunden Gewebes wesentlich. Auch in diesen Fällen wird, wenn möglich, Curettage empfohlen und dann anschließend eine Bestrahlung mit hoher Röntgendosis (20 H). Diese einmalige hochdosierte Bestrahlung ist die beste Prophylaxe gegen die „Radioresistenz". *P. S. Meyer* (Mannheim).

Bérard et Dunet: A propos de la radio-résistance des épithéliomas cutanés irradiés antérieurement. (Über die Radioresistenz der schon früher bestrahlten Hautkrebse.) Bull. de l'assoc. franc. pour l'étude du cancer Bd. **16**, Nr. 6, S. 429—433. 1927.

Nach eigenen und anderer Autoren Erfahrungen stehen die Verff. auf dem Standpunkt, daß alle früher bestrahlten Hautkrebse, die Knochen oder Knorpel ergriffen haben, oder bei denen das Gefäßsystem des Tumors oder seiner Umgebung schwer geschädigt ist, nur radikal chirurgisch zu behandeln sind; ohne kosmetische Rücksicht. Sollte dagegen das Stroma noch intakt sein und Knochen oder Knorpel unversehrt, so wird eine Radiumapplikation noch zum Ziele führen. *J. Callenberg* (Horst-Emscher).

Gaudueheau, R., et R. Dano: Traitement des épithéliomas cutanés vaccinés par irradiations antérieures. (Behandlung von früher bestrahlten Hautkrebsen.) Bull. de l'assoc. franc. pour l'étude du cancer Bd. **16**, Nr. 6, S. 419—428. 1927.

Beobachtung von 13 Fällen, bei denen 3 ohne frühere Bestrahlung in Behandlung kamen. Die Übrigen waren früher bestrahlt. Die Verff. gelangen zu dem Schlusse, daß nicht so sehr eine frühere Bestrahlung überhaupt eine Radioresistenz hervorriefe als vielmehr die Tiefeninfektion alter Tumoren und zu häufige Wiederholung zu kleiner Strahlendosen. Eine für die Radioresistenz verantwortlich zu machende Änderung des Stromes lehnen die Verf. ab. Es gibt häufig Fälle früher bestrahlter Hautkrebse, die sich durch Radiotherapie definitiv heilen lassen. *J. Callenberg* (Horst-Emscher).

Bucky, Gustav: Sarcomatosis of skin, Lupus erythematosus, Duhring's disease, epitheliomata treated with „grenz rays" (Borderline X-rays). (Hautsarkomatose, Lupus erythematodes, Duhringsche Krankheit, Epitheliome, die mit „Grenzstrahlen" behandelt wurden.) Physical therapeut. Bd. **45**, Nr. 8, S. 371—375 u. 377—379. 1927.

Besprechung der zwischen Röntgen- und Ultravioletts trahlen liegenden Bucky-Grenzstrahlen in ihrer (angeblich, Ref.) vollkommenen Ungefährlichkeit und Schmerzlosigkeit bei Erythem, Blasenbildung und Ulcerationsbildung. Die oben angeführten Erkrankungen wurden gebessert und die Epitheliome geheilt demonstriert.

In der Aussprache wenden sich Snow und Stokes gegen die von Bucky als sehr erheblich dargestellte Gefährlichkeit der Röntgenstrahlen. Sie haben in jahrelanger Praxis, bei vorsichtiger Bestrahlungsmethode, die aber gute Erfolge zeitigte, überhaupt keine Schädigungen gesehen. Was allerdings aus den Ulcerationen wird, die durch die Grenzstrahlen hervorgerufen werden, das kann man noch nicht wissen, wenn auch B. die Unschädlichkeit betont. *P. S. Meyer* (Mannheim).

Röntgentherapie gynäkologischer Erkrankungen (außer Tuberkulose u. malignen Tumoren).

Steinhardt, Bianca: Ein Beitrag zur Frage der künstlichen Menopause. (*II. Univ.-Frauenklin., Wien.*) Zeitschr. f. Geburtsh. u. Gynäkol. Bd. **91**, H. 2, S. 361—385. 1927.

An Hand von 269 Fällen von künstlicher Menopause werden die Kreislaufverhält-

Digitized by Google

nisse und Ausfallserscheinungen untersucht, die sich bei röntgen- und operativkastrierten Frauen und solchen, bei denen die Gebärmutter allein entfernt wurde, ergeben. Von 52 röntgenkastrierten Frauen (in der Regel über 40 Jahre), bei denen die Bestrahlung bis 1 Jahr zurückliegt, haben bei 46% Ausfallserscheinungen vollkommen gefehlt oder waren kaum störend, in 54% dagegen stärker und manchmal recht quälend. Psychische Störungen und Fettsucht wurden nicht beobachtet. Eine leichte Erhöhung des Blutdruckes wurde 4mal beobachtet. Ein Viertel der Frauen zeigte schon vor der Bestrahlung erhöhte Blutdruckwerte, die nach der Bestrahlung nie anstiegen. Ein arterieller Hochdruck ist also keine Kastrationsfolge. 21% zeigten mäßige Blutdruckschwankungen. Bei 52 Fällen lag die Bestrahlung schon längere Zeit zurück. Von diesen zeigten 23% nur leichte Ausfallserscheinungen, während 29% an langdauernden Beschwerden litten, allerdings damals auch noch keiner entsprechenden Behandlung zugeführt werden konnten. Die Blutdruckwerte der bestrahlten Frauen zeigen gegenüber unbestrahlten Personen derselben Altersstufen keine Erhöhung. Ein Parallelgehen von Blutdrucksteigerung und Schwere der Ausfallserscheinungen konnte nicht festgestellt werden. Bei 39 Frauen, die nach Uterusexstirpation nachuntersucht werden konnten, ergab sich, daß in den 40er Jahren ausgezeichnete Erfolge erzielt wurden. Jüngere Frauen hatten mehr oder weniger ausgesprochene Beschwerden, die oft erst nach 6 Monaten bis zu $1^1/_2$ Jahren auftraten. 113 Fälle von Totalexstirpation des Uterus mit beiden Ovarien konnten nachuntersucht werden. Von Frauen über 40 Jahren sind 24% völlig beschwerdefrei. In einer fast ebenso großen Zahl von Fällen haben lästige Erscheinungen nur wenige Monate angehalten. In über 30% konnten durch längere Zeit stärkere bis sehr starke Ausfallserscheinungen beobachtet werden. Die Tatsache, daß die Ausfallserscheinungen oft erst mehrere Monate nach der operativen oder Röntgenkastration auftreten, spricht für die Annahme, daß durch den Wegfall der Eierstockstätigkeit der Sympathicustonus langsam ansteigt. Auch könnten andere endokrine Drüsen für den Eierstock eintreten und erst später der Rückbildung verfallen. Durch die Operation hervorgerufene Hypertonien wurden nicht beobachtet. Von 23 Frauen in der Altersstufe zwischen 30 und 40 Jahren sind 14% der Fälle beschwerdefrei, etwa 25% zeigen nur leichte Beschwerden. In den übrigen wurden mehr oder weniger starke Ausfallserscheinungen geklagt. 5mal sind ausdrücklich starke Beschwerden verzeichnet. Auch hier konnte kein Einfluß auf die Blutdruckwerte gefunden werden. Zur Frage der Klärung des Myomblutdrucks wurden 90 Myomträgerinnen und 100 myomfreie Pat. entsprechender Altersstufen untersucht. Es ergab sich bei ersteren ein nur unwesentlich größerer Prozentsatz erhöhter Blutdruckwerte. 3 primäre Amenorrhöen bei jungen Frauen waren vollkommen beschwerdefrei. Auf Grund der Ergebnisse dieser Zusammenstellung werden die Ansichten Aschners im einzelnen besprochen und in der Hauptsache abgelehnt. Nie wurden wirklich ernste Folgeerscheinungen der Kastration beobachtet. Daß unter 35 Fällen in 35% die ersten Ausfallserscheinungen innerhalb der ersten 14 Tage aufgetreten sind, daß gelegentlich erst nach 8—9 Monaten solche Störungen einsetzten und die Tatsache, daß nach temporärer Kastration oft schon mehrere Wochen vor dem Wiedereintritt der Eierstockstätigkeit die Ausfallserscheinungen verschwinden, spricht deutlich gegen Aschners Auffassung. Seine fehlerhafte Statistik dürfte damit zu erklären sein, daß die beschwerdefreien Fälle den Arzt nicht aufsuchen. Die Ausfallserscheinungen werden sehr günstig durch Schwachbestrahlung der Hypophysengegend und in den wenigen Fällen des Versagens durch Schwachbestrahlung der Thyreoidea beeinflußt. Nur in den seltenen Fällen des Versagens beider Maßnahmen kommt der Aderlaß in Betracht. Verf. tritt jedoch, ebenso wie Aschner, für möglichst konservatives, organ- und funktionerhaltendes Vorgehen ein. Trotzdem wird es viele Fälle von klimakterischen Blutungen und beiderseitigen Adnextumoren geben, bei denen die Röntgenbehandlung oder die Totalexstirpation das bessere sein wird. *Winter* (Augsburg).

Digitized by Google

Fürst: Über die therapeutische Schwangerschaftsunterbrechung durch Röntgenstrahlen. (*20. Tag. d. dtsch. Ges. f. Gynäkol., Bonn, Sitzg. v. 8.—11. VI. 1927.*) Zentralbl. f. Gynäkol. Jg. **51**, Nr. 34, S. 2169—2170 u. 2171. 1927.

Lehnt die Unterbrechung der Schwangerschaft durch Röntgenstrahlen ab. Wenn auch die Abtötung der Frucht stets möglich ist, so bringt die Methode die Gefahren des verschleppten Abortes mit sich. Außerdem müßte die Indikation zur Ausschaltung der Eireifung gegeben sein, da die Ovarien stets von den Strahlen mitgetroffen werden.

Schugt (Solingen).

Goullioud: Métrite hémorragique de la puberté. (Über Pubertätsblutungen.) Bull. de la soc. d'obstétr. et de gynécol. Bd. **16**, Nr. 6, S. 387—390. 1927.

Bis vor einigen Jahren war die Behandlung der Pubertätsblutungen gegeben: medikamentös, wenn dies nichts half, Curette. Jetzt: Verabreichung von Präparaten der innersekretorischen Drüsen, im Falle des Versagens operative oder Röntgen- bzw. Radiumkastration. Um die Behandlung richtig zu bestimmen, muß man die letzte Ursache dieser Blutungen kennen. Verf. hat sich die Frage vorgelegt, was wird später aus diesen Mädchen. Er hat Gelegenheit gehabt, einige Fälle 25—30 Jahre zu verfolgen und konnte dabei feststellen, daß 1. die unregelmäßigen Blutungen mit dem Ende der Pubertät aufhörten, 2. kein Todesfall vorgekommen ist, 3. die Frauen bei Geburten nicht mehr Blut verlieren als andere, 4. sobald sie 25 oder 30 Jahre alt werden, sich diese Frauen alle gesund fühlen, ob sie verheiratet sind oder nicht. Nach Ansicht des Verf. rechtfertigt somit der gleichmäßige günstige Ausgang keine Form der Kastration. Vielmehr ist in schwierigen Fällen die Curette, die auch mehrfach ausgeführt, immer für mehr oder weniger lange Zeit die Blutungen zum Stillstand bringt. Die Curette muß nur sehr umfassend sein, es gelingt dann oft, stark verdickte Schleimhaut zu entfernen. Ob die heute als Hyperfunktion der Ovarien aufgefaßte Pubertätsblutung durch Präparate der innersekretorischen Drüsen zu beeinflussen ist, muß die Zukunft erweisen. Ganz energischen Protest erhebt der Verf. gegen die von Harvin propagierte operative oder Strahlenkastration. Die Laparatomie ist nur erlaubt, wenn palpable Veränderungen am Uterus oder den Ovarien zu tasten sind. Die Kastration ist unzulässig bei einer Erkrankung, die in absehbarer Zeit behoben ist. Ebenso lehnt er die Kastration durch Bestrahlung mit Hinweis auf Tierexperimente von Lacassagne (Schädigung der Nachkommenschaft) ab. Die neuerdings von Villard und Michon vorgeschlagene wiederholte Transfusion kleiner Blutmengen (50—100 g) zur Behandlung der Pubertätsblutungen findet bei ihm große Beachtung.

Aussprache: Villard verwirft ebenfalls Kastration, empfiehlt Curette. — Michon: Mit der vorgeschlagenen Bluttransfusion ist gegen Ende der Pubertätszeit (etwa 20 Jahre) mehr zu erreichen, doch sah er auch gute Wirkung bei einem 16jähr. Mädchen. Was die Bestrahlungsbehandlung anbetrifft, könne man mit vorsichtiger Radiumdosierung erreichen, daß die Blutungen bei Erhaltung der Menstruation zurückgehen. *Oskar Bott* (Wiesbaden).

Cotte, G.: Traitement des métrorragies des jeunes filles. (Behandlung unregelmäßiger Blutungen bei Mädchen.) Bull. de la soc. d'obstétr. et de gynécol. Bd. **16**, Nr. 6, S. 385 bis 387. 1927.

Verf. hatte Gelegenheit, 2 Fälle von Pubertätsblutungen in Behandlung zu nehmen, die bislang jeglicher Therapie getrotzt hatten. In dem einen Fall war bereits schon operativ vorgegangen worden (Entfernung eines kleincystisch degenerierten Ovars), der Erfolg war nur vorübergehend. In dem anderen Falle nahm er eine Retroversio uteri zum Anlaß einer Operation, die Ovarien wurden dabei unverändert gefunden, die Blutung ging nach der Operation weiter. In diesen beiden Fällen nahm Verf. nunmehr nach dem Vorgang von Stephan, Wolmerhäuser und Eufinger Milzbestrahlungen vor mit dem Erfolg, daß nach 2maliger Bestrahlung die Blutungen standen. Anschließend verbreitet sich Verf. über die Wirkungsweise der Milzbestrahlung und wirft weiter die Frage auf: handelt es sich bei diesen Pubertätsblutungen immer um eine Hyperfunktion der Ovarien, sollte man nicht besser sagen, es liege eine Störung der ovariellen Funktion vor? Verf., der früher in hartnäckigen Fällen Entfernung oder

Digitized by Google

auch teilweise Resektion eines Ovars vorgeschlagen hatte (Lyon chirurgical 1925) ist jetzt, wie auch Sippel Fälle mit gutem Erfolg beschrieben hat, dazu übergegangen, durch Transplantation von Ovarien die atypische Blutung zu beeinflussen. Im übrigen müsse in allen Fällen nach eingeholter Genehmigung der Eltern genaue gynäkologische Untersuchung stattfinden, damit nicht sonstige Ursachen der Blutung wie z. B. Polypen übersehen werden. *Oskar Bott* (Wiesbaden).

Bompiani, R.: Opso-oligomenorrea ed enuresi guarite in seguito a radioterapia stimolatrice. (Opso-Oligomenorrhöe und Enuresis geheilt nach Röntgenreizbestrahlungen.) (*Clin. ostetr.-ginecol., univ., Roma.*) Clin. ostetr. Jg. **29**, H. 9, S. 503 bis 510. 1927.

Ein 16jähriges Mädchen mit typischen somatischen Anzeichen ovarieller Hypofunktion, gleichzeitig von Kindheit an an Enuresis nocturna leidend, wurde einer Röntgenreizbestrahlung der Ovarien unterworfen. Technik: Feld von 16 × 20 cm Größe je auf die Lumbo-sacral- und Unterleibsgegend, 0,7 mm Zn-Filter, Fok.-Hautabstand 40 cm, 3 mA, Funkenstrecke 45 cm, Bestrahlungsdauer 4 Minuten. Nach 13 Tagen in gleicher Weise ein Feld auf die Unterleibsgegend. Im Intervall wurden 12 Ultrasonnenbestrahlungen gegeben. Ergebnis: Normale Menstruation. Schwinden der subjektiven Beschwerden und Aufhören der Enuresis. Es wird die Frage erörtert, ob die Beeinflussung der Enuresis indirekt auf dem Wege innersekretorischer Vorgänge erfolgt ist oder vielleicht direkt durch die Bestrahlung des Lumbalmarkes ausgelöst sein könnte. Die Frage muß vorläufig offen gelassen werden. Nachprüfung in geeigneten Fällen empfohlen. *Alb. Simons* (Berlin).

Gouin, J., et A. Bienvenue: Radiothérapie fonctionnelle dans les troubles menstruels par voie sympathique dorso-lombaire. (Funktionelle Radiotherapie bei Menstruationsstörungen auf dem Wege des dorsolumbalen Sympathicus.) Journ. de radiol. et d'électrol. Bd. **11**, Nr. 8, S. 435—440. 1927.

Im Anschluß an die günstigen Erfahrungen mit der Sympathicusbestrahlung bei gewissen Dermatosen haben Verf. versucht, auch Menstruationsstörungen auf ähnlichem Wege zu beeinflussen. Die Behandlung bestand in einmaliger Bestrahlung der unteren Brust- und oberen Lendenwirbelregion (D12—L1) mit einer Dosis von 3—4 H gefiltert durch 10 mm Aluminium. Ausgeschlossen wurden Fälle mit anatomischen Veränderungen, wie Myom, Retroflexio usw. Der Bestrahlung folgten im Laufe von 24—48 Stunden Allgemeinerscheinungen, wie Übelkeit, Kopfschmerzen, Müdigkeit, evtl. auch Temperatursteigerung. Die therapeutischen Eeffekte sind recht günstig. Blutungen hörten auf bzw. wurden regelmäßig, nicht zu lang anhaltende Amenorrhöe machte normaler Menstruation wieder Platz. (18 Fälle.) *Borak* (Wien).

Brocq, Pierre: A propos des tumeurs kystiques ou solides des ovaires prises pour des fibromes et traitées par radiothérapie. (Über cystische oder solide Ovarialtumoren, die für Uterusmyome gehalten und mit Röntgenbestrahlung behandelt werden.) (*Soc. d'obstétr. et de gynécol., Paris, 9. V. 1927.*) Gynégologie Jg. **26**, Nr. 7, S. 413—416. 1927.

Wichtiger noch als bei operativem Angehen eines Beckentumors ist vor Beginn einer Röntgenbehandlung eine genaue Diagnose. Durch irrtümliche Bestrahlungsbehandlung wird nicht nur oft wertvolle Zeit verloren, sondern auch eine frühzeitige Menopause verursacht, die sich in vielen Fällen bei Operation hätte vermeiden lassen. Verf. berichtet über 4 Fälle, in denen Ovarialtumoren als Myome bestrahlt wurden, der Irrtum erst nach mehr oder weniger langer Zeit bemerkt und Operation durchgeführt wurde. Nach Berichten verschiedener Autoren scheinen solche Irrtümer oft vorzukommen. Je sorgfältiger die klinische Untersuchung geübt wird, um so weniger Irrtümer werden unterlaufen. Als modernes wichtiges diagnostisches Hilfsmittel propagiert der Verf. die Röntgenaufnahme nach intrauteriner Lipiodolinjektion. Sodann nimmt er zu der Frage Stellung, ob durch Röntgenbestrahlung maligne Entartung hervorgerufen werden kann; nach seiner Ansicht ist dies noch nicht bewiesen. Wenn die Diagnose Maom noch nicht ganz sicher steht, darf eine Bestrahlungsbehandlung

Digitized by Google

nicht eingeleitet werden. Ebenso ist chirurgisch vorzugehen, wenn nach einigen Bestrahlungen eine deutliche Zurückbildung des Tumors nicht eingetreten ist.

Aussprache: Sireday: Die diagnostischen Irrtümer sind häufig und schwer zu vermeiden. Der Uterusdarstellung im Röntgenbild spricht er nur relativen Wert zu. Ohne die Befürchtung von Faure zu teilen, daß durch Bestrahlung Malignität entstehen könne, glaubt er doch in solchen zu Unrecht bestrahlten Fällen von Ovarialtumoren ein schnelleres Wachstum festgestellt zu haben. Er hat in 18 Monaten 4 solcher Fälle beobachtet, über die er anschließend berichtet. — Béclère hat ebenfalls viel Fehldiagnosen gesehen. In seiner Klinik mußten unter 1500 wegen Myom bestrahlter Frauen 14 wegen später festgestellter Ovarialcystome nachträglich operiert werden. Er glaubt hierbei 3 Kategorien unterscheiden zu müssen: 1. Patientin wurde bestrahlt, bevor ein Ovarialtumor bestand, 2. es liegt ein unbestreitbarer diagnostischer Irrtum vor, das Cystom wurde für ein Myom gehalten, 3. hier kann das Bestehen eines Myom nicht angezweifelt werden (der Tumor wird nach der Bestrahlung deutlich kleiner), es liegt dann Zusammentreffen eines Myom mit einem eben entstandenen Ovarialtumor vor. Die äußere Tumormessung ist ihm ein unerläßliches Mittel, sie ist nicht nur nach jeder Bestrahlung, sondern auch im weiteren Verlauf genau vorzunehmen. Béclère sah bei Operationen nach Bestrahlung keine stärkeren Verwachsungen, auch glaubt er nicht an maligne Umwandlung infolge Bestrahlung.

Oskar Bott (Wiesbaden).

Röntgentherapie der übrigen Erkrankungen.

● **Weiss, Rudolf Fritz: Die konstitutionelle arterielle Hypertonie.** Berlin. Klinik Jg. **34**, H. 378/379, S. 1—40. 1927. RM. 1.50.

Verf. gibt eine instruktive Übersicht unserer bisherigen Kenntnisse dieser Erkrankung unter Verwertung eigener Erfahrungen. Die Röntgentherapie der Hypertonie hat bisher noch keine genügende Erprobung gefunden, bedarf daher weiterer Versuche.

C. Lewin (Berlin).

MacRae, John D.: Diagnosis and treatment of thymus disease. (Diagnose und Behandlung von Thymushypertrophie.) Southern med. journ. Bd. **20**, Nr. 8, S. 628 bis 630. 1927.

Es wird zunächst die Frage diskutiert, ob die Beschwerden bei Thymushypertrophie rein als Drucksymptome oder als Folge einer Übersekretion der Thymusdrüse anzusehen sind. Verf., der sich zur Röntgentherapie bekennt, sieht im sog. Status thymicus (thymico-lymphaticus) eher eine Gruppe von Drucksymptomen als einen konstitutionellen Zustand. Er weist auf die Folgeerscheinungen bei thymektomierten Tieren hin und warnt vor zu großen Dosen in der Hauptsekretionszeit des Thymus, d. h. in den ersten 3 Jahren. Es gibt Fälle von Thymuserscheinungen, bei denen sich kein vergrößerter Thymus nachweisen läßt, bei anderen Gruppen fehlt bei sichtlicher Vergrößerung des Organs jede klinische Erscheinung. Zur exakten Diagnosestellung ist eine Untersuchung in verschiedenen Körperdurchmessern notwendig. Im weiteren werden die bekannten Erscheinungen der Thymusvergrößerung angegeben, wobei ein Thymus, der mehr als 3mal so breit ist, als der Wirbelsäulenschatten, als pathologisch angesprochen wird. Es folgt eine Würdigung der Röntgenbehandlung mit Angabe der Technik, und zwar in 4 aufeinanderfolgenden Wochen, bei 5 Milliampere, 8 Zoll Funkenstrecke, 1 mm Al, 10 Zoll Fokus-Hautabstand, 1,5 Minuten Bestrahlungszeit von Brust- und Rückenfeld aus. In der Diskussion wird der Wert der Röntgenbehandlung bestätigt, die Forderung aufgestellt, auch bei vergrößerter Thymus ohne Erscheinung zu bestrahlen (Clyde C. Phillips). Von anderer Seite wird darauf hingewiesen, daß nicht die Fälle, die mit Cyanose einhergehen, die ernsteren sind, sondern diejenigen, bei denen eine zunehmende Blässe besteht (Charles J. Bloom). (Nach meiner Meinung ist es nicht richtig, jedes Kind mit vergrößerter Thymus zu bestrahlen, besonders wenn es sich um Kinder in den ersten Lebensmonaten handelt, da in diesem Alter physiologische Vergrößerung des Thymus vorkommt, die spontan einer Involution verfällt; d. Ref.)

Gotthardt (München).

Remer, John, and Webster W. Belden: Roentgen diagnosis and therapy of the thymus in children. (Röntgendiagnostik und Therapie des Thymus bei Kindern.) (*Dep.*

Digitized by Google

of roentgenol., New York hosp., New York.) Americ. journ. of roentgenol. a. radium therapy Bd. 18, Nr. 2, S. 119—124. 1927.

Plötzlicher Tod, Stridor, Asthma thymicus und Status thymo-lymphaticus werden auf ein abnormes Verhalten der Thymusdrüse zurückgeführt. (Ein Standpunkt, der bereits auch von maßgebenden amerikanischen Autoren nicht mehr geteilt wird. Ref.) Therapeutisch wird die Röntgenbestrahlung empfohlen, auch wenn das Röntgenbild keine Zeichen einer vergrößerten Thymusdrüse aufweist. *Schiff* (Berlin).

Yocom jr., A. L.: X-ray treatment of hypertrophied prostate. (Röntgenbehandlung der Prostatahypertrophie.) Arch. of physical therapy, X-ray, radium Bd. 8, Nr. 8, S. 416—419. 1927.

Röntgenbestrahlungen (von je einem vorderen und hinteren Feld aus) gaben bei Prostatahypertrophie recht günstige Ergebnisse hinsichtlich der Retention, des Harnandranges und der Organgröße. Mehrere Redner bestätigen die günstigen Erfahrungen, wenn sie auch hervorheben, daß die Effekte häufig nicht dauernder Natur sind. Eine Erschwerung der Operation in den vorbestrahlten Fällen wurde nicht beobachtet.

Borak (Wien).

Walter, F. K.: Über Wesen und Behandlung der Trigeminusneuralgie. (*Psychiatr. u. Nervenklin., Univ. Rostock-Gehlsheim.*) Dtsch. Zeitschr. f. Nervenheilk. Bd. 97, H. 1/3, S. 22—31. 1927.

Verf. wendet sich gegen die kritiklose Ausdehnung des Neuralgiebegriffes und wünscht eine Beschränkung auf die rein neuralgischen Formen, wobei der Ursache der Schmerzattacken eine größere Aufmerksamkeit zuzuwenden ist. Die ätiologische Bedeutung der Zahnerkrankungen bei Schmerz im Trigeminusgebiet wird meist überschätzt, wenn auch zuzugeben ist, daß bei einer bestehenden echten Neuralgie Schmerzanfälle durch sie ausgelöst werden können. Das Wesen der Trigeminusneuralgie ist bis heute noch nicht völlig geklärt, es scheint jedoch, daß der Anfall auf vasomotorische Störungen zurückzuführen ist. Dies erklärt auch die therapeutischen Erfolge der Röntgenstrahlen. Nach den Angaben der Mitarbeiter des Verf. (Lehmann und Breitländer) ist häufig eine besondere Empfindlichkeit des Vasomotoriums der Trigeminuskranken aufgefallen: Reaktionsödeme, erhöhte Reaktionsempfindlichkeit der Haut, wobei jedoch für die Trigeminusneuralgie eine besondere, wahrscheinlich lokale vasomotorische Störung anzunehmen ist. Da die Wirkung der Bestrahlung von der Stärke der Dosis abhängt, ist eine exakte Technik notwendig. Technik: Bestrahlung des Ganglion Gasseri von der Schläfe her, und zwar durchschnittlich 3mal: 182 Kilovolt, 4 Milliampere, Filter 0,5 Zink und 1 mm Aluminium, Fokushautabstand 30 cm, rundes Einfallfeld 5 cm Durchmesser, Müller-Elektronenrohr, 30% der HED. Dabei erhält das Ganglion primär 10—15%, mit Rückstrahlung am Herd etwa 70—100 R bei 500 R Volldosis. Auf die Bestrahlung erfolgt meist eine starke Reaktion, die 1—8 Tage anhält. Bei sehr starken Reaktionserscheinungen wird ein Analgeticum gegeben (Phenacetin 0,5, Dicodid 0,05). Verf. veröffentlicht 41 Fälle. Die Erfolge beschränken sich nicht auf frische Fälle und jugendliche Personen, sondern treten auch bei älteren Kranken und lang dauernden Prozessen ein. Bestrahlt wird nur im Schmerzstadium (nicht im schmerzfreien Intervall), Pausen 3—4 Wochen. Verf. erreichte bei seinen 41 Fällen: völlige Schmerzfreiheit in 21 Fällen; keine typischen Anfälle mehr, aber noch Überempfindlichkeit und gelegentliches „Ziehen" auf Reize in 7 Fällen; erhebliche Schwächung und Abnahme der Zahl der Anfälle in 4 Fällen; geringe Besserung der Anfälle in 4 Fällen; keinen Erfolg in 4 Fällen; unbekannte Wirkung in 1 Fall. Bestrahlt wurde in 16 Fällen 1mal, in 9 Fällen 2mal, in 9 Fällen 3mal, in 1 Fall 4mal; in 6 Fällen 5mal, in 1 Fall 9mal. Das Material setzt sich zusammen aus männlichen und weiblichen Personen verschiedenen Alters, und zwar bis zu 76 Jahren männlich und 84 Jahren weiblich. Vorbehandelt wurde mit allen möglichen Medikamenten und Methoden.

Gotthardt (München).

Digitized by Google

Chizzola, Gueliano: Technic of the Bordier treatment of infantile paralysis. (Technik der Behandlung der Poliomyelitis nach der Bordierschen Methode.) Americ. journ. of physical therapy Bd. 4, Nr. 5, S. 219—220. 1927.

Verf. rühmt die Erfolge der Bordierschen Methode. Er weist darauf hin, daß man beim Nachprüfen nur dann ein Urteil über eine Methode haben kann, wenn man sich genau an die technische Vorschrift des Autors hält. Zum Verständnis der Behandlung ist eine Kenntnis der pathologisch-anatomischen Grundlage notwendig; diese charakterisiert sich bei der Poliomyelitis in den ersten 14 Tagen in entzündlichen Erscheinungen (aktiver Hyperämie, pericellulärer Infiltration und Ödem). In der Folgezeit stellt sich ein Zerfall der Zellen der Vorderhörner und der Nervenfasern ein mit Bildung von dazwischenliegendem Narbengewebe. Es besteht eine anfängliche und direkte Läsion, die auf die motorischen Bahnen beschränkt bleibt und dort die paralytischen und trophischen Störungen auslöst. Ziel der Behandlung ist die Beeinflussung der entzündlichen Stadien, um die Folgeerscheinungen auf die motorischen Bahnen zu verhindern. Dies geschieht durch Röntgentherapie. An zweiter Stelle steht eine Hebung der verminderten Blutzirkulation, wozu Diathermie und Elektrotherapie angewendet werden. Die günstigste Eingriffszeit ist das Anfangstadium. Bei Paraplegien werden die erkrankten Segmente von 2 Einfallspforten, bei Monoplegien von einem Einfallsfeld aus bestrahlt, wobei der Zentralstrahl bei Erkrankung der Cervicalsegmente in einem Winkel von 25°, bei den Dorsal- und Lumbalsegmenten in einem Winkel von 30° zur Sagittalebene des Körpers gerichtet wird, was am besten durch eine Zwischenlage des Patienten zwischen abdominal und lateral erreicht wird. Länge des Felds 6—7 cm. Bei Paraplegien gibt man an 4 aufeinanderfolgenden Tagen je $^1/_4$ HED einer harten zinkgefilterten Strahlung, rechts und links von den Dornfortsätzen. Bei Monoplegien 3 Tage hintereinander je $^1/_3$ HED von einer Seite. Zwischen den Bestrahlungsserien liegen 3 Wochen Intervall. In der Regel sind 2—3 Serien notwendig. Im Intervall wird mit Diathermie und elektrotherapeutisch behandelt, und zwar die ersten 10 Tage Diathermie mit einer der erkrankten Körperregion angepaßten Elektrodenform. Bei Erkrankung der oberen Extremität findet eine Handelektrode und eine Cervico-dorsal-Elektrode Anwendung; bei der unteren Extremität liegt eine Elektrode in der Lumbalgegend, während der Patient mit der Fußsohle auf der zweiten Elektrode ruht. Bei Paraplegie der unteren Extremitäten tritt eine gleichzeitige Behandlung beider Beine ein. Es sind nur geringe Stromintensitäten erlaubt, da starke Erwärmung eine Gefahr bedeutet. Die Dauer der Sitzung ist 20—25 Minuten. Elektrotherapeutisch wird galvanischer und sinosoidaler Strom verwendet, wobei der eine Pol (positiv) auf die erkrankte Region, der zweite Pol (negativ) an das Ende der Extremität gelegt wird. Die Stromstärke Milliampere beträgt zwischen 3—8, die Dauer der Behandlung 20 Minuten. Außerdem werden gruppenweise leichte ausgedehnte Muskelreizungen hervorgerufen. Der Hauptfaktor der Behandlung ist die Röntgentherapie im Beginn, die Behandlung mit Diathermie und Elektrotherapie ist über lange Zeit fortzusetzen, wobei 1—2 Monate Pausen erlaubt sind. *Gotthardt* (München).

Duhem, Paul: Le traitement physio-thérapique de la poliomyélite. (Die Physiotherapie der Poliomyelitis.) (*Serv. d'électro-radiol., hôp. des „enfants malades", Paris.*) Rev. méd. de la Suisse romande Jg. 47, Nr. 10, S. 577—602. 1927.

Die moderne Poliomyelitisbehandlung gestaltet sich folgendermaßen: Während der Fieberperiode kommt die Serumtherapie zur Anwendung. Im postfebrilen Stadium setzt sich die Behandlung aus Röntgenbestrahlung, Diathermie und lokalen heißen Bädern zusammen. Nicht behobene Lähmungen werden schließlich mit dem galvanischen Strome behandelt. Die Röntgenbestrahlung erfolgt in 2 Serien zu je 4 Sitzungen (1 Sitzung pro Woche, die 1. Serie unmittelbar nach Ablauf der Fieberperiode, die 2. Serie nach einmonatiger Pause). Dosierung etwa 5 H pro Sitzung, 5—10 mm Al.-Filter je nach dem Alter des Patienten (Bordier schreibt 9 Sitzungen zu je 4 H vor). Bei Lähmungen der oberen Extremitäten wird das Halsmark, bei solchen der Beine das

Digitized by Google

Lendenmark bestrahlt. — Diathermiebehandlung (1 Sitzung pro Tag) und Bäder richten sich gegen die vasomotorisch-trophischen Störungen. Die lokalen Bäder (von $^1/_2$stündiger Dauer) werden mindestens 4mal täglich und so heiß als möglich gegeben. Man beginnt mit 38 oder 39° und steigt allmählich bis 44 oder gar 45°. Die Bäder können — z. B. bei Muskelschädigungen im Bereiche des Schultergürtels — auch durch heiße Kompressen ersetzt werden. Die Erfolge dieser kombinierten Behandlungsmethoden sollen recht günstig sein und besonders zur Beseitigung von vasomotorischen Störungen, Atrophien und Schädigungen des Knochenwachstums beitragen. Auch für eine spätere orthopädische Behandlung seien die erwähnten Maßnahmen von größtem Nutzen.

Taterka (Berlin).

Radioaktive Substanzen.

Allgemeine Technik der Anwendung radioaktiver Substanzen (einschl. Dosimetrie und Bestrahlungsmethoden).

Coliez, Robert: Techniques de télécuriethérapie. (Die Technik der Radiumfernbestrahlung.) (*Congr. de l'assoc. franç. pour l'avancement des sciences, Constantine avril 1927.*) Arch. d'électr. méd. Jg. 35, Nr. 527, S. 242. 1927.

Diskussionsbemerkungen zu obigem Thema. Gilbert spricht sich für die von Mallet angewandte Meß- und Dosierungstechnik aus. Das Mikroionometer hat sich auch ihm als sehr brauchbar erwiesen. Die von Coliez eingeführte „Tagesdosis" erscheint ihm als praktisch sehr brauchbare Dosierungsbezeichnung. Er wünscht, daß auf dem demnächst in Stockholm stattfindenden Kongreß diese Maßbezeichnung allgemein angenommen werde bzw. den Dosierungsprinzipien, die hier wahrscheinlich zur Annahme gelangen werden, angepaßt werden möge. Solomon kritisiert die von Proust, Mallet und Coliez benutzte Dosierungseinheit „D". Er hält eine Vermehrung der Maßeinheitsbezeichnung für unerwünscht. Es liegt kein Grund vor, für die Radiumdosierung eine andere Einheit als für die Röntgenstrahlendosierung zugrunde zu legen, zumal beide Meßmethoden auf demselben physikalischen Prinzip beruhen. Die einheitliche Dosierungsangabe für beide Strahlenarten macht keinerlei Schwierigkeiten. Wenn man die Strahlenmenge durch „R"-Einheiten ausdrückt, so wird der durch Röntgen- oder Gammastrahlen in der Meßkammer bewirkte Ionisationseffekt zugrunde gelegt. Angenommen, ein 10 mg-Röhrchen Radiumelement, gefiltert durch 0,5 mm Platin, bewirke in 2 cm Abstand von der Ionisationskammer einen Ionisationseffekt von 0,01 R. Eine einfache Rechnung ergibt dann, daß zur Erreichung einer Dosis von 4000 R eine Bestrahlungszeit von 111 Stunden in 2 cm Abstand erforderlich ist. Es ist somit leicht, die Applikationszeit für jede Radiummenge und für jeden Abstand zu errechnen. Eine ähnliche Maßbezeichnungsmethode wurde in Deutschland von Lahm angeregt.

Alb. Simons (Berlin).

Quick, Douglas: Radium in massive dosages in the therapy of cancer. (Die Radiumbestrahlung in massiven Dosen bei der Krebsbehandlung.) (*Americ. med. assoc., sect. on radiol., Washington, 18.—20. V. 1927.*) Americ. journ. of roentgenol. a. radium therapy Bd. 18, Nr. 1, S. 64. 1927.

Die Dosierung muß in allen Fällen adäquat sein, sonst ist ein guter Erfolg nicht zu erwarten. Mag das Radium im allgemeinen auch höher bewertet werden, der Autor zieht die Röntgenstrahlen vor.

Lahm (Chemnitz).

Bayet, A.: Über Radiumchirurgie. Strahlentherapie Bd. 25, H. 4, S. 659—663. 1927.

Die Radiumchirurgie besteht in einer Kombinierung chirurgischer und radiologischer Technik in der Weise, daß jeder Tumor an beliebiger Körperstelle der direkten exakten, gleichmäßigen Durchsetzung mit Radiumröhrchen oder Nadeln zugänglich gemacht wird. Hierbei ist eine so weitgehende Freilegung des Tumors anzustreben, daß derselbe für Auge und Hand so zugänglich wird, daß er wie ein oberflächlicher Tumor behandelt werden kann.

Digitized by Google

In der Aussprache betont Regaud, daß im Pariser Radiuminstitut die Radiumpunktur nur noch beim Zungenkrebs angewandt wird und daß die homogene Durchstrahlung von außen mit entsprechender Verteilung des Radiums im Vordergrund steht. *Halberstaedter.*

Mayer, Leopol, e Max Cheval: La curieterapia penetrante. (Die Radiumtiefentherapie.) (*Clin. ostetr., univ., Bruxelles.*) Actinoterapia Bd. **6**, H. 3, S. 137—155. 1927.

Beschreibung der in der Brüsseler Universitäts-Frauenklinik geübten Radiumdistanzbehandlung mittels 4 g Ra.El. bei 12 cm Abstand (vgl. dies. Zentrlbl. **1**, 820; **2**, 294. u. 750). *Alb. Simons* (Berlin).

Failla, G.: A new radium „pack". (Eine neue Radium-„Kanone".) (*Mem. hosp., New York.*) (*12. ann. meet. of the Americ. radium soc., Washington, 16. V. 1927.*) Americ. journ. of roentgenol. a. radium therapy Bd. **18**, Nr. 1, S. 61. 1927.

Das Radium (4 g) befindet sich in einem Bleigehäuse von ca. 500 Pfund Gewicht und kann durch besondere Vorrichtungen so bewegt werden, daß jede beliebige Anwendung möglich ist. Es werden die Kurven der Intensitätsverteilung demonstriert. *Lahm* (Chemnitz).

Failla, G.: Eine neue Methode intratumoraler Bestrahlung. Strahlentherapie Bd. **25**, H. 4, S. 644—645. 1927.

Die Erfahrung hat gezeigt, daß die Einführung radioaktiver Substanzen in den Tumor häufig jeder anderen Methode überlegen ist. Hierbei kommen generell 2 Methoden in Betracht: 1. Einführung von Metallnadeln, die radioaktive Substanzen enthalten, welche nach gewisser Zeit wieder herausgezogen werden; 2. Radoncapillaren (bzw. Thor und Stäbchen), die dauernd im Tumor bleiben. Die letztere Methode hat viele Vorzüge, aber den Nachteil starker Nekrosen, die auf der voll zur Wirkung gelangenden γ-Strahlung beruhen. Failla hat daher für das Radon die Glascapillare durch Goldcapillaren ersetzt, deren Wandstärke 0,2—0,3 beträgt, wodurch die β-Strahlung fast völlig absorbiert und die Nekrose erheblich herabgesetzt wird. *Halberstaedter* (Berlin).

Wreschner, M., und L. F. Loeb: Verfahren zur Darstellung eines in Körperflüssigkeiten unlöslichen, β-Strahlen aussendenden Präparats. DRP. 448392. 1927.

Die Erfindung betrifft eine Abänderung der durch die Patente 442853 und 443587 geschützten Verfahren und besteht darin, daß man das Ferrisalz durch ein Aluminiumsalz, durch Kieselsäure oder durch Kohle ersetzt. *Schütz* (Berlin).

Spezielle Therapie mit radioaktiven Substanzen.

Maligne Tumoren.

Meirowsky, E.: Über intratumorale Behandlung des Boeckschen Sarkoids mit Thorium X Degea. Dermatol. Wochenschr. Bd. **85**, Nr. 36, S. 1239—1242. 1927.

Meirowsky führt 3 Krankengeschichten an von Patienten, bei denen es gelang, durch intratumorale Behandlung des Boeckschen Sarkoids mit Thorium X Degea die Tumoren in kurzer Zeit zum Verschwinden zu bringen. Injiziert werden infiltrierend in den Tumor 1 ccm Normosallösung mit bis 2000 e.s.E. Thor. X. Äußerliche Anwendung dieses Mittels führte zu keinem Erfolg. Da in einem Falle auch Tumoren verschwanden, die nicht mit Thor. X infiltriert wurden, kann es sich nur um eine Resorption des Thor. X und Wirkung von der Blutbahn aus oder um immunisatorische Vorgänge handeln. Da das Thor. X schnell resorbiert wird, wird man vielleicht die von Halberstädter eingeführten Thor. X-Stäbchenbehandlung evtl. mit Goldfilterung versuchen können. Jedenfalls stellt die Thor. X-Behandlung des therapeutisch schwer beeinflußbaren Boeckschen Sarkoids einen Fortschritt dar. *Schreus* (Düsseldorf).

Gomperz, B.: Epithelcarcinom des Ohres mit Facialparese, wesentlich gebessert durch Radiumbestrahlung. (*Österr. otol. Ges., Wien, Sitzg. v. 25. IV. 1927.*) Monatsschr. f. Ohrenheilk. u. Laryngo-Rhinol. Jg. **61**, H. 7, S. 830—831. 1927.

Demonstration eines Falles von Epithelcarcinom des Gehörgangs und Mittelohres mit Facialisparese, der durch mehrfache Radiumbestrahlungen wesentlich gebessert wurde. Dosierung: 2 in Zwischenräumen von 1 Woche vorgenommene Bestrahlungen mit je 50 mg und 18 Minuten Dauer. Später nochmals 2 Bestrahlungen mit derselben Dosis. Nach einer 5. und

Digitized by Google

6. Bestrahlung, bei der jedesmal 200 mg vom Proc. mastoideus aus 10 Stunden lang durch eine 4 cm dicke Wachsschicht einwirkten, ging die Facialislähmung vollständig zurück.
Leicher (Frankfurt a. M.).

Rosselet und Decker: Curiethérapie d'un cancer de parotide, son résultat après 22 mois. Considerations générales relatives aux irradiations répétées. (Radiumbehandlung eines Parotiskrebses; Resultat nach 22 Monaten. Allgemeine, auf wiederholte Bestrahlungen bezügliche Betrachtungen.) (*Schweiz. Röntgenges., St. Gallen, Sitzg. v. 29. bis 30. V. 1926.*) Schweiz. med. Wochenschr. Jg. **57**, Nr. 39, S. 940. 1927.

Rezidiv eines operierten Adenocarcinoms der Parotis wurde mit Radium bestrahlt. Nach 22 Monaten Lokalbefund und Allgemeinzustand sehr gut. Angewandte Dosis 55 Millicuries.
Lüdin (Basel).

Vorhees, Irving Wilson: Malignancy of the tonsil. (Bösartige Geschwulst der Gaumenmandel.) Arch. of clin. cancer research Bd. **3**, Nr. 1, S. 5—11. 1927.

Nach kurzer Übersicht des einschlägigen amerikanischen Schrifttums greift Verf. aus seinem Material an Tonsillentumoren 4 Fälle heraus, die er an Hand der Krankengeschichte ausführlich schildert. Die beiden Fälle von Lymphosarkom der Gaumenmandel, 31 bzw. 43 Jahre alt, werden durch Radium innerlich und äußerlich — durch Spicken und Auflage — günstig beeinflußt, während die beiden Carcinomfälle, 48 und 60 Jahre alt, weniger auf die Therapie ansprachen. Die beiden letzteren waren mit Lues kompliziert. Die verabfolgten Dosen — ohne Angaben der Filterung — sind aus der Publikation nicht so ersichtlich gemacht, daß Wiedergabe lohnte. Insgesamt sah Verf. von Juli 1923 bis Dezember 1926 37 maligne Tumoren der Tonsillen, von denen 33 Carcinome, 3 Lymphosarkome und 1 bei einem 9jährigen Mädchen ein Sarkom der Mandel war. Entsprechend dem späten Beginn der Behandlung — die Fälle kamen größtenteils bereits mit Metastasen zur Untersuchung —, sind die Ergebnisse schlecht. Von den stets gemachten Probeexcisionen zur histologischen Untersuchung sah Vorhees keinen Schaden. Alle seine Fälle waren einseitig. Wenn von ärztlicher Seite einseitige, länger bestehende Tonsillenvergrößerung bei Ausschluß von Lues, Tbc. und Plaut-Vincent mehr für tumorverdächtig gehalten und durch Probeexcision die Diagnose frühzeitiger gestellt würde, müßte die Prognose sich bessern lassen. *G. C. Müller.*

Robinson, G. Allen: Radium treatment in neoplasms of the upper air passages. Progress and results. (Radiumbehandlung bei Neubildungen der oberen Luftwege. Fortschritte und Ergebnisse.) Journ. of the Americ. med. assoc. Bd. **89**, Nr. 10, S. 751—753. 1927.

Fibrome im Naso-Pharynx. Es handelt sich meist um gestielte, sehr derbe, aus gefäßreichem Bindegewebe bestehende Tumoren unbekannter Ätiologie. Chirurgische Entfernung ist oft mit starken Blutungen verbunden und von Rezidiven gefolgt. Radiumbehandlung stellt eine sichere und erfolgreiche Behandlungsart dar. Technik: Ein 50 mg Radiumröhrchen wird für 6 Stunden an den gestielten Teil des Tumors gebracht, um ein Schrumpfen und eine Einschränkung der Blutzufuhr zum Tumor zu erzielen. 2—3 Wochen später Einführen von Platinnadeln mit Radon in die Geschwulstmasse. Die Blutungsgefahr ist dann nur noch sehr gering. Radiumnekrosen der Tumoren sind wegen Gefahr einer Mittelohrinfektion tunlichst zu vermeiden. Von 8 derart behandelten Kranken wurden 2 später erfolgreich operiert, der eine von diesen nach 2 Radiumbestrahlungen. 5 Fälle wurden mit Radiumbehandlung allein geheilt. 1 Fall steht noch in Beobachtung, bei dem die Radiumbehandlung bisher keine Besserung brachte. Bei polypöser Ethmoiditis ist postoperative Radiumbehandlung dringend angezeigt, da nach dem chirurgischen Eingriff allein Rezidive sehr häufig sind. 8—10 Tage nach der Operation werden 50 mg Radium für 2—4 Stunden in die Siebbeingegend eingelegt. Wiederholung der Bestrahlung nach ungefähr 2 Wochen. Insgesamt sind durchschnittlich 4 Bestrahlungen erforderlich. Die Schleimhaut hat sich dann in ein mehr fibröses Gewebe umgewandelt, das nur noch wenig zu polypöser Entartung neigt. Es liegen Erfahrungen an rund 40 Fällen vor, in denen Kopfschmerzen, Schnupfen und Atembeschwerden behoben und der Geruchsinn wieder normal wurde. Bei Rhinosklerom vermag in Frühfällen Radium völlige Heilung zu erzielen. In weiter vorgeschrittenen Fällen leistet es als Palliativmittel gute Dienste. In 3 Frühfällen mit nasaler Lokalisation wurde völlige Heilung erzielt, in 3 vorgeschrittenen Fällen ist der völlige Verschluß der Nase durch die Tumormassen 2—4 Jahre hindurch aufgehalten worden.

Digitized by Google

Bei malignen Tumoren der Nebenhöhlen ist kombinierte Behandlung angezeigt. Beim Carcinom der Oberkieferhöhle ist nach Elektrokoagulation, mittels der ohne Blutungsgefahr und mit verminderter Metastasierungsmöglichkeit die erreichbaren Geschwulstmassen am zweckmäßigsten ausgeräumt werden, eine Radiumeinlage vorzunehmen. Es werden hierbei 2—3 50-mg-Röhrchen, durch 1 mm Messing gefiltert, für 15—20 Stunden eingelegt. Von außen her können noch mit Röntgen oder mit Radiumpaketen die Wange und die regionären Drüsenbezirke bestrahlt werden. Von 17 derartig behandelten Fällen sind 3 über 3 Jahre rezidivfrei geblieben. Bei Sarkomen der Nase und der Nebenhöhlen werden chirurgische Eingriffe, außer Probeexcisionen, am besten unterlassen, da die Ergebnisse der Strahlenbehandlung den Operationsresultaten erheblich überlegen sind. Röntgen- und Radiumbehandlung hemmen das Geschwulstwachstum und vermögen in vielen Fällen Dauerheilungen zu erzielen. Von 14 Kranken mit Sarkomen der Nasennebenhöhlen, die mit Radium behandelt wurden, leben und sind anscheinend geheilt: 2 Fälle seit 5 Jahren, 1 Fall seit 3 Jahren und 2 Fälle seit 2 Jahren. *Alb. Simons* (Berlin).

Patti, F.: Cancro primitivo della vagina a cellule cilindriche. Radium-terapia. (Primäres Cylinderzellencarcinom der Scheide. Radiumbehandlung.) (*Istit. di maternità e ginecol., osp. Vittorio Emanuele, Catania.*) Rass. d'ostetr. e ginecol. Jg. **36**, Nr. 7, S. 387—397. 1927.

Kasuistische Mitteilung eines an sich seltenen Falles von primärem Cylinderzellencarcinom der Vagina. Der im mittleren Scheidendrittel, an der Hinterwand, befindliche Tumorherd (in einer Ausdehnung von ca. 4 × 2 cm) wurde mit Radium behandelt und zur vorläufigen Ausheilung gebracht (seit Juli 1926). Technik: 9 Tage hindurch wurden täglich 3 Radiumröhrchen mit 10 mg Ra.-El. durch Gold, Platin und Kautschuk gefiltert und mit einem sterilen Gazestreifen umwickelt, transversal in die Scheide eingelegt in Kontakt mit dem Tumor. Gesamtdosis 54 mcd. *Alb. Simons* (Berlin).

Ducuing, J.: Cancer du col utérin et puerpéralité. (Uteruscarcinom und Schwangerschaft.) Sud. méd. et chir. Jg. **58**, Nr. 2065, S. 648 u. 651. 1926.

Über die Wachstumsverhältnisse des Carcinoms während der Schwangerschaft sind die Ansichten noch geteilt, auch Tierexperimente führten zu keinem definitiven Urteil. Die meisten Forscher nehmen eine Wachstumsbegünstigung des Carcinoms durch die Schwangerschaft an. Das beginnende Collumcarcinom erschwert die Befruchtung, die Einidation und führt häufig zur vorzeitigen Unterbrechung. Die Art der Behandlung richtet sich naturgemäß nach dem Stadium des Carcinoms und dem Zeitpunkt der Schwangerschaft. In beiderseits vorgeschrittenem Stadium kommt am Ende der Schwangerschaft ein Kaiserschnitt, evtl. ein Porro in Frage. Bei Beginn der Schwangerschaft und beginnendem Carcinom käme eine supravaginale Uterusamputation mit nachfolgender vaginaler Cervixexstirpation in Frage. Bei vorgeschrittener Schwangerschaft und Carcinom in nicht weit vorgeschrittenem Stadium ist die Methode der Wahl die Radiumbestrahlung, durch die die Schwangerschaft in den meisten Fällen unbeeinflußt bleibt. *Geppert* (Hamburg).

Morson, A. Clifford: The treatment of vesical carcinoma by radium irradiation. (Die Behandlung des Blasencarcinoms durch Radiumbestrahlung.) Brit. journ. of radiol. (Arch. of radiol. a. electrotherapy) Bd. **32**, Nr. 326, S. 309—313. 1927.

Sobald die Ausdehnung der Geschwülste so groß ist, daß eine begrenzte Cystektomie nicht mehr in Frage kommt, ist die Radiumbestrahlung unbedingt vorzuziehen, da die Transplantation des Ureters, sei es in die Haut, sei es in den Darm, von höchst unangenehmen Komplikationen begleitet sein kann. Aber 3 Dinge dürfen als feststehend betrachtet werden: 1. daß die Blasencarcinome gegenwärtig noch nicht mit Radium zu heilen sind; 2. daß bei gewissen Typen eine Verzögerung des Wachstums und Besserung auf Zeit zu erreichen ist; 3. daß schwere Blutungen zum Stillstand kommen. — Die Behandlung selber kann sich nicht an ein Schema halten. Die 4 folgenden Methoden bezeichnen nur ungefähr das einzuschlagende Verfahren:

Digitized by Google

1. Oberflächenapplikation. 2. Vesikale Anwendung; sie erreicht ihr Ziel durch Sectio alta oder per urethram. 3. Kombinierte äußere und vesicale Applikation; dabei kommt auch evtl. die rektale Bestrahlung in Frage. 4. Intratumorale Radiumeinlage; sie darf das größte Interesse beanspruchen. Das Radium soll möglichst in die Peripherie der Geschwulst gelegt werden, um die jüngsten Zellelemente vernichtend zu treffen. Hat das Carcinom den Ureter schon erreicht, so soll dieser vor Beginn der Bestrahlung an einer gesunden Stelle der Blase eingepflanzt werden, da sonst die fibröse Narbenbildung an der Stelle des Carcinoms zu Striktur führen kann. Das Radium liegt in Tuben von je 10 mg, Anstand derselben ca. 1—1,5 cm, Bestrahlungsdauer 24 Stunden. Die Erfolge entsprechen bis zu einem gewissen Grade der histologischen Bauart des Carcinoms, Heilungen wurden nicht erzielt. Am besten reagiert die ulceröse Form, am schlechtesten die papilläre. Die Besserung des Allgemeinbefindens hält durchschnittlich nicht mehr als 12 Monate an. *Lahm* (Chemnitz).

Ferrari, F., et Ch. Viallet: Le traitement du cancer de la verge par la curiethérapie. (Die Radiumbehandlung des Peniscarcinoms.) (*Laborat. de radiol., hôp. civ., Paris.*) (*Congr. de l'assoc. franç. pour l'avancement des sciences, Constantine, avril 1927.*) Arch. d'électr. méd. Jg. 35, Nr. 527, S. 253—258. 1927.

Über Radiumbehandlung des Peniscarcinoms liegt nur eine sehr spärliche Literatur vor. In Frankreich ist eine Veröffentlichung auf diesem Gebiete bisher noch nicht erfolgt. Das Peniscarcinom scheint in Frankreich zudem relativ sehr selten vorzukommen. Es werden die ausführlichen Krankengeschichten von 2 Fällen mitgeteilt, in denen die Radiumbehandlung erfolgreich zur Anwendung gebracht wurde. Im 1. Falle dauert die vorläufige Heilung 4 Jahre 8 Monate an, im 2. Falle 3 Jahre 8 Monate. Es handelte sich in beiden Fällen um sehr ausgedehnte, ulcerierte Tumoren, die offenbar weit in die Tiefe eingedrungen waren. Die Behandlung bestand in intratumoraler Radiumapplikation mittels radiumsalzhaltiger Platinnadeln (0,5 mm bzw. 0,3 mm Wandstärke). Im 1. Falle wurden insgesamt 17 Nadeln in Äthernarkose eingeführt, die total 36,14 mg Radiumbromid enthielten und für 9 Tage im Gewebe belassen wurden. Zum Teil fielen die Nadeln nach einigen Tagen bereits wieder aus dem Gewebe heraus, so daß eine wiederholte Einführung notwendig wurde. Gesamtdosis: 25,49 mcd. Im 2. Falle wurden in gleicher Weise 23 Nadeln mit insgesamt 57,28 mg Radiumbromid eingeführt und für 10 Tage im Gewebe belassen (= 57,28 mcd). Die Nadeln wurden in Abständen von ungefähr 1,5 cm eingeführt, wobei abwechselnd eine Nadel von oben nach unten und eine Nadel von unten nach oben eingestochen wurde. In beiden Fällen kam es im Anschluß an die Radiumbehandlung zu Radionekrosen, die im 1. Fall sehr schwer waren und lange Zeit zur Abheilung gebrauchten. Im 2. Falle war die pro Flächeneinheit applizierte Dosis mindestens gleich hoch wie im 1. Falle, so daß die erheblichen Unterschiede in der Schwere der Reaktion auf individuelle Empfindlichkeitsunterschiede zurückgeführt werden müssen. Im ersten Falle stellte sich eine durch Narbencontractur bewirkte starke Phimose ein, im 2. Falle kam es zu einem fast völligem Verschluß der äußeren Harnröhrenmündung, so daß in beiden Fälle operative Korrektur der erwähnten Veränderungen erfolgen mußte. Das Endergebnis ist in funktioneller Hinsicht als sehr befriedigend anzusehen. Die potestas coeundi ist erhalten. In beiden Fällen fanden sich regionäre Drüsenschwellungen, die im ersten Falle sehr suspekt auf Carcinom waren, so daß eine Röntgenbehandlung im Anschluß an die Radiumbestrahlung vorgenommen wurde (15 Sitzungen in 3 Monaten). Im 2. Falle bildeten sich die Drüsen ohne besondere Therapie zurück. Auf Grund seiner eigenen Beobachtungen und einer inzwischen erschienenen Veröffentlichung von Dean (vgl. dies. Zentrlbl. 1, 874) stellt Verf. folgende Richtlinien zur Behandlung der Peniscarcinome auf: Bei oberflächlich lokalisierten Peniscarcinomen ohne Anzeichen von Drüsenmetastasen kann Kontaktbehandlung nach der Methode von Dean oder intratumorale Radiumapplikation in oben erwähnter Weise erfolgen. Der Kontaktapplikation dürfte jedoch, der Einfachheit wegen, der Vorzug im allgemeinen zu geben sein. Bei nach der Tiefe zu gewucherten Carcinomen

Digitized by Google

wird die intratumorale Radiumbehandlung zur Anwendung gebracht. Bei ausgedehnten, in die Tiefe gewucherten Peniscarcinomen mit Drüsenmetastasen dürfte eine Kombination von chirurgischen Maßnahmen mit Radium- und Röntgenbehandlung am zweckmäßigsten sein und zeitlich am besten in folgender Reihenfolge durchgeführt werden: 1. Röntgenbehandlung der Drüsenregionen; 2. chirurgische Ausräumung der Leisten- und Iliacaldrüsen, evtl .auch der Lumbaldrüsen; 3. Intratumorale Radiumbehandlung des Penistumors selbst in unmittelbarem Anschluß an die vorhergehenden Maßnahmen. — Die Frage, ob Leistendrüsenmetastasen vorliegen oder nicht, ist nicht immer zu entscheiden, da meist stets Drüsenschwellungen vorgefunden werden. Besteht der Penistumor schon lange, sind die tastbaren Drüsen sehr hart, nicht scharf abgrenzbar oder sogar miteinander verbacken, besteht keine Druckempfindlichkeit, so ist die Annahme, daß Metastasen vorliegen meist gerechtfertigt. Im Zweifelsfalle sollte jedenfalls stets eine Röntgenbehandlung der regionären Drüsen erfolgen, wenn auch ihre Wirksamkeit bei Metastasen gewissen berechtigten Zweifeln unterliegt. — Zusammenfassend wird gesagt, daß eine chirurgische Behandlung der Penistumoren selbst, ganz gleich in welchem Stadium sich dieselben befinden, nicht angezeigt erscheint, sondern daß stets der Radiumbehandlung der Vorzug gegeben werden sollte. Metastasen sollen chirurgisch angegangen werden, am besten nach vorhergehender Röntgenbehandlung. *Alb. Simons* (Berlin).

Ferrari, F., et Ch. Viallet: Le traitement du cancer de la verge par la curiethérapie. (Die Radiumbehandlung des Peniscarcinoms.) (*51. congr. de l'assoc. franç. pour l'avancement des sciences, sect. d'électroradiol. méd., Constantine, 13.—17. IV. 1927.*) Journ. belge de radiol. Bd. **16**, H. 3, S. 225—226. 1927.

Kurze Mitteilung über 2 in den Jahren 1922 und 1923 behandelte Fälle von Peniscarcinom bei Männern im Alter von 45 bzw. 42 Jahren. Die in beiden Fällen durch Radiumpunktur erzielte Heilung hat bei dem einen der Kranken bereits seit 4 Jahren 8 Monaten, bei dem anderen seit 3 Jahren 8 Monaten angehalten. Einzelheiten aus den Krankengeschichten und über die Behandlungstechnik sind hier nicht mitgeteilt. *Albert Simons* (Berlin).

Licht.

Anwendung des Lichtes als Untersuchungsmittel.

Ledden Hulsebosch, C. J. van: Der Nachweis junger Tintenschrift. Arch. f. Kriminol. Bd. **80**, H. 4, S. 239—241. 1927.

Wichtig für die kriminalistische Praxis ist der Nachweis, wann ein Dokument geschrieben wurde, da es nicht selten vorkommt, daß ein solches Beweismittel erst nachträglich hergestellt wird. Leichter nachweisbar ist das spätere Einfügen von einzelnen Schriftsätzen in ein älteres Dokument als der Beweis, daß es im ganzen jünger ist, als die Datierung angibt. Es erhebt sich vor allem die Frage, wie lange die Oxydationsvorgänge, auf Grund deren sich die Tinte schwärzt, nach der Niederschrift noch anhalten. Früher versuchte man diesen Nachweis durch Einbringen der Tintenschrift auf leicht reduzierbare Stoffe (am meisten Silberverbindungen). Doch hat dies Verfahren nicht recht befriedigt. Wenn man einen Wassertropfen auf eine frische Schriftprobe fallen läßt, so läuft diese aus; sie ist noch nicht in den Ruhezustand gekommen. Nun gibt Ledden folgendes Verfahren an, um frische Tintenschrift schnell alt zu machen. Er deckt ein Dokument derart mit einer Metallplatte ab, daß bloß ein kleiner Teil durch ein Löchlein sichtbar bleibt. Dieser Teil wird mit der Quarzlampe in einer Distanz von 15 cm vom Quarzrohr etwa 10 Minuten beschickt und ist dann durch die reichlichen ozonisierenden ultravioletten Strahlen künstlich „gealtert". Verdankt nun die Schrift ihre Ausfließbarkeit bei Zusetzen eines Wassertropfens dem Umstande, daß stets wasserlösliche Pigmentstoffe darin enthalten sind, so laufen bestrahlte und unbestrahlte Buchstaben aus. Verdient die Tinte aber wirklich den Namen „Normaltinte", so sehen wir, daß nur der unbestrahlte Teil bei Zusatz eines Tropfen Wassers ausläuft, der bestrahlte unverändert bleibt. Das Alter einer Tintenschrift zahlenmäßig auszudrücken, erscheint nicht möglich. Jedoch braucht keine länger als 3 Monate, um zu altern. Eine Untersuchung sämtlicher im Handel befindlichen Tintentypen auf ihre Fähigkeit, zu altern, wäre sehr wünschenswert. *Kohlmann* (Oldenburg).

Digitized by Google

Litterscheid, F. M.: Anwendung der Luminescenz-Erscheinungen bei der Untersuchung von Milchschmutz. (*Städt. Untersuchungsamt, Hamm i. Westf.*) Zeitschr. f. Untersuch. d. Lebensmittel Bd. **53**, H. 4, S. 263—264. 1927.

Im ultravioletten Licht (Analysen-Quarzlampe Hanau) fluoresciert trockenes Milcheiweiß weißlich bis gelblich mit bläulichem Stich, während Gras, Heu usw. als Bestandteile des trockenen Kuhkotes nicht oder kaum fluorescieren. Bestreicht man aber ein Milchschmutzfilter nach dem Trocknen mit Zaponlack, so fluorescieren die genannten Stoffe wegen eines immer noch bestehenden Chlorophyllgehaltes intensiv himbeerrot oder rosa, während Eiweißreste durch diese Behandlung keine Veränderung ihrer Luminescenz erfahren. *Carl Günther* (Berlin).°°

Miethe, Adolf: Über die Photographie von Fossilien bei ihrem eigenen Fluorescenzlicht. (Vorl. Mitt.) (*Photochem. Laborat., techn. Hochsch., Berlin-Charlottenburg.*) Photogr. Korrespondenz Bd. **63**, Nr. 3, S. 69—70. 1927.

Ein neuer Weg, der, wie die beigegebenen Vergleichsbilder beweisen, überraschende Erfolge zeitigt: Einzelheiten, die bei Untersuchung im weißen Lichte nicht einmal geahnt werden können, zeigen sich bei ultravioletter Beleuchtung in farbigem Fluorescenzlichte kaum übertreffbar scharf und plastisch. Als Lichtquelle dient eine Analysenlampe der Quarzlampengesellschaft in Hanau; die photographischen Schwierigkeiten werden durch ein die Uviolstrahlen abschirmendes Cersalzfilter und hochfarbenempfindliche Platten beseitigt. Diese Untersuchungsart, welche bei vielen Fossilienarten sehr schöne Ergebnisse zeitigt, versagt, wenn die Fossilisation aus einer stark schwermetallhaltigen Substanz (Eisenkarbonat usw.) gebildet wird. *Erich Leistner* (Jena).°

Meyer, Jean, et Saidman: La lumière de Wood et ses applications médicales. (Das Woodsche Licht und seine medizinische Anwendung.) Rev. franç. de dermatol. et de vénéréol. Jg. **3**, Nr. 6, S. 344—350. 1927.

Verff. beschreiben das Aussehen der normalen Haut, der Mundschleimhaut und des Auges im Woodschen Licht und erörtern die biologische Bedeutung dieser Untersuchungsmethode. Man könne mit ihrer Hilfe das Schicksal von fluorescierenden Stoffen verfolgen, die in den Körper einverleibt werden. Die Anwendbarkeit der Methode in der dermatologischen Diagnostik sei aber eine sehr beschränkte. Sie leiste sicher nicht das, was man ursprünglich von ihr erwartet hatte. In der großen Mehrzahl der Fälle seien im Woodschen Licht an den sichtbaren Hautveränderungen, wenn sie auch durch den Kontrast mehr auffallen, nicht mehr Einzelheiten zu erkennen als bei Tageslicht. Eine Unterscheidung verschiedener Verhornungsanomalien nach Bommer (vgl. dies. Zentrlbl. **1**, 878 u. **3**, 499 u. 871) sei nicht möglich. Hier und da seien fragliche Erytheme und syphilitische Roseolen im Woodschen Licht deutlicher, desgleichen Ekzeme und Radiodermatitiden. Primäre Pruritusfälle könne man von primären Ekzemen unterscheiden. Eine große Bedeutung habe die Methode für die Diagnostik und Therapie der Pilzerkrankungen am behaarten Kopf. Es bestehe sogar die Aussicht, daß man auf die totale Epilation der Kinderköpfe werde verzichten können, da im Woodschen Licht jedes einzelne kranke Haar mit Sicherheit erkannt werden könne. Auch die Untersuchung ganzer Schulen im Falle einer Mikrosporieepidemie werde durch die Anwendung des Woodschen Lichtes sehr erleichtert. — In einigen Versuchen haben Verff. gefunden, daß, wenn man eine ekzematöse Hautstelle mit Fluorescein einreibt, die Ekzemherde das Fluorescein resorbieren und infolgedessen dunkel bleiben, während die dazwischen gelegene gesunde Haut hell aufleuchtet. *Rothman* (Gießen).

Spezielle Therapie mit künstlichen Lichtquellen.

Duke-Elder, W. Stewart: An ophthalmic radiation lamp: With a note on its diagnostic and therapeutic applications. (Eine Augenbestrahlungslampe: und ihre therapeutische und diagnostische Anwendbarkeit.) (*Nat. inst. of med. research a. ultraviolet clin., roy London ophth. hosp., London.*) Brit. journ. of ophth. Bd. **11**, Nr. 2, S. 67—72. 1927.

Verf. betont, daß er die Apparatur bereits 1926 beschrieben hat, ohne die Anwendbarkeit der Lampe für Diagnose und Therapie völlig erprobt zu haben. Das Prinzip bestand darin, die Strahlen einer Quecksilberdampflampe durch eine Sammel-

Digitized by Google

linse aus Quarz direkt auf das Auge zu werfen. Diese Methode hat er jedoch verlassen, da sie nur für die Lider und die Conjunctiva anwendbar, für den Bulbus dagegen Gefahren bot. Er hat infolgedessen die Apparatur in einigen Stücken geändert, so daß diese Gefahren beseitigt sind und eine genügende Kontrolle des Strahlenbüschels möglich ist. Er ging dabei von seiner an anderer Stelle mitgeteilten Meinung aus, daß für das Zustandekommen der Katarakt der Einfluß der strahlenden Energie von beliebiger Wellenlänge wichtig wäre, welche das Protein der Linse veränderte, so daß eine Eiweißfällung stattfindet, wodurch wieder eine Änderung der Wasserstoffionenkonzentration, der Salze sowie der Osmose herbeigeführt würde. Vielleicht käme dazu in einigen Fällen noch eine gewisse Überempfindlichkeit der Linse gegen Licht. Ultraviolettes Licht kann nun in genügender Konzentration eine Linsentrübung herbeiführen. Wenn es in geringer Konzentration angewandt wird, könne es auch so eine Disposition für spätere Trübungen der Linse schaffen. Trotzdem einige Autoren auf dem europäischen Festlande meinten, daß kleine Dosen keine Gefahr für die Linse böten, hätte er doch seine Lampe so geändert, daß Schädigungen durch ultraviolette Strahlen ausgeschlossen wären, selbst wenn eine individuelle Disposition der Linse vorläge. Es folgt nun eine Beschreibung der einzelnen Teile der Lampe, welche in der Form der Spaltlampe ähnelt. Da sich die Bezeichnungen auf die beiliegende Abbildung beziehen, so sei hier nur gesagt, daß die Strahlen durch Filter auf beliebige Wellenlänge gebracht werden können je nach Art der Anwendung. Bei der Bestrahlung selbst wird das Patientenauge durch das Hornhautmikroskop beobachtet wie bei der Spaltlampenuntersuchung. So ist es möglich, unter genauer Beobachtung die Cornea zu bestrahlen, wobei die Pupille durch Eserin verengert wird, um Strahlenschädigung nach Möglichkeit zu vermeiden. Verf. hat die Lampe bei Blepharitiden, chronischen Conjunctivitiden, Hornhautgeschwüren und anderen Entzündungen der Cornea mit gutem Erfolg angewandt. Aber auch zu diagnostischen Zwecken ist die Lampe brauchbar, um Beobachtungen des Auges in ultraviolettem Lichte zu machen, wie sie *Thiel* (Berlin) 1925 veröffentlicht hat. Man kann die Wirkung der Fluorescenz noch dadurch verstärken, daß man den Patienten eine halbe Stunde vor Beginn der Untersuchung 2 g Sodium fluorescine per os gibt, wodurch ein Fluorescieren der Haut der Lider, der Cornea usw. erzielt wird. Verf. weist am Schluß darauf hin, daß er weitere Beobachtungen über klinische und wissenschaftlich-diagnostische Anwendungsmöglichkeiten seiner Lampe in Bälde veröffentlichen werde. Die Lampe ist von der Firma Carl Zeiß hergestellt worden. (Vgl. dies. Zentrlbl. **3**, 661.) *E. Stoewer* (Breslau).

Retrouvey, Henri: La tuberculose de l'oreille. (Die Tuberkulose des Ohres.) (*Clin. oto-rhino-laryngol., univ., Bordeaux.*) Rev. de laryngol., d'otol. et de rhinol. Jg. 48, Nr. 14, S. 481—509. 1927.

Bei der Besprechung der verschiedenen Behandlungsmethoden der Mittelohrtuberkulose werden Bestrahlungen mit natürlichem Sonnenlicht und Ultraviolettlicht sowie die Radiumbestrahlung kurz erwähnt. *Leicher* (Frankfurt a. M.).

Krohn, Albert: Treatment of various forms of ulcerations by the use of ultra violet ray. (Behandlung verschiedener Ulcera mit ultravioletten Strahlen.) Arch. of physical therapy, X-ray, radium Bd. **7**, Nr. 2, S. 84—93. 1926.

Ein weiteres Beispiel dafür, in wieviel weiterem Umfang in Amerika die ultravioletten Strahlen bei den verschiedensten Erkrankungen zur Anwendung gelangen. Am auffallendsten ist die Bestrahlung von syphilitischen Primäraffekten. Ferner wurden Varicen, Psoriasis und Lupus behandelt. Die Erfolge sollen gut sein. In der Diskussion kommen verschiedene, oft gegenteilige Ansichten zum Ausdruck. *v. Witzleben* (Köppern i. T.).

Ratigan, W. J.: Ultra-violet ray treatment in chorea. (Ultraviolettbestrahlung bei Veitstanz.) Veterin. med. Bd. **22**, Nr. 9, S. 361. 1927.

Ratigan heilte durch Ultraviolettbestrahlung 3 sechs Monate alte Hunde von Veitstanz. Verf. wandte lange Expositionszeiten an. Er begann mit 20 Minuten und endete am 3. Tage mit $1^1/_2$ Stunden Bestrahlungszeit. Es lagen vor allen Dingen Krämpfe der Kaumuskulatur vor. Außer der Bestrahlung wurden keine therapeutischen Maßnahmen angeordnet. *Henkels* (Hannover).

Digitized by Google

Zentralblatt für die gesamte Radiologie.
Band IV, Heft 5 Seite 273—336

Allgemeines.

● **Handbuch der Haut- und Geschlechtskrankheiten. Hrsg. v. J. Jadassohn. Bd. 6. Tl. 1. Ekzem. Dermatitis. Pruritus. Prurigo. Strophulus. Neurodermitis. Seborrhoisches Ekzem.** Berlin: Julius Springer 1927. VIII, 543 S. u. 150 Abb. RM. 90.—.

Der Ekzemband des großen Sammelwerkes gibt dem Dermatologen eine zusammenfassende Darstellung über das so wichtige Gebiet, wie sie besser wohl nicht gedacht werden kann. Geradezu dramatisch liest sich der geschichtliche Rückblick auf die Entwicklung der Lehre von Ekzem und Dermatitis. Kreibich hat hier besonders klar und eindringlich das Werden einer wissenschaftlichen Anschauung geschildert. Wie die eine Anschauung von der anderen überholt wird, wie der Wechsel der Gedanken befruchtend wirkt, bis sich allmählich das moderne Wissenschaftsbild ergibt. Männer wie Hebra, Unna, Brocq und Neisser weisen den Weg, bis Jadassohn, Bloch und Lewandowsky in neuester Zeit in dieses vielumstrittene Gebiet eine Klarheit bringen konnten, die eigentlich nur noch in Einzelfragen (z. B. epithelialer, nervöser oder lymphatischer Angriffspunkt der Noxe) Streitpunkte übrig läßt. — Für den Strahlentherapeuten ist es interessant, daß Kreibich bei der Therapie des Ekzems die physikalischen Maßnahmen keineswegs hinter die chemischen Medikamente zurückstellt. Der Licht- und Strahlentherapie widmet er eine ausführliche Besprechung, wobei er der Röntgenbestrahlung eine größere Bedeutung zumißt als der Ultraviolettbehandlung. Kreibich sieht in der Beseitigung des Juckreizes, die oft schon durch eine Bestrahlung mit kleiner Dosis gelingt, die Durchbrechung des Circulus vitiosus beim Ekzem. Dadurch wird der Boden für die medikamentöse Therapie geebnet, so daß manchmal jede weitere Bestrahlung unnötig wird. Kreibich bezeichnet eine derartige Bestrahlung als „Röntgenschlag". Technisch schließt sich Kreibich der Anschauung von Kuznitzky, Schäfer und Martenstein an, die im Gegensatz zu der filterlos bestrahlenden Bonner Schule ein 0,5 mm Al-Filter zur Ausschaltung der weichsten Strahlung prinzipiell anwenden. Dagegen verwirft er — gewiß mit vollem Recht — die von manchen Autoren propagierte Schwerfilterung (3 mm Al — 0,5 mm Zink) beim Ekzem. Auch die Radiumtherapie, die allerdings hier nur einen beschränkten Indikationsbereich hat, und die neuesten Methoden der Buckyschen Weichstrahlung und der Fernbestrahlung nach Cottenot werden besprochen. Die Gefahren der Schädigung hält Kreibich bei den Hunderttausenden von bestrahlten Fällen für gering, nur beim akuten Ekzem glaubt er eine Überempfindlichkeit unter Umständen annehmen zu müssen. — M. Winkler empfiehlt in seiner monographischen Darstellung von Prurigo, Strophulus und Pruritus ebenfalls die Röntgentherapie. Auch er filtert durch 0,5 mm bis 1,0 mm Al. — A. Alexander bespricht ausführlich die Neurodermitis. Der Lichen Vidal ist ja diejenige Hauterkrankung, bei der die Röntgentherapie Triumphe feiert. Ältere Fälle bestrahlt Alexander durch 3,0 mm Al. — Beim seborrhoischen Ekzem (dargestellt von F. Winkler und P. G. Unna) ist die Schwefeltherapie so bewährt, daß Bestrahlungen nur für Grenzfälle vorbehalten bleiben. *P. S. Meyer* (Mannheim).

● **Loewy, A.: Der Gaswechsel und Eiweiß-Stoffwechsel unter dem Einfluß der inneren Sekretion.** Samml. zwangl. Abh. a. d. Geb. d. Verdauungs- u. Stoffwechsel-Krankh. Bd. **10**, H. 6, S. 1—51. 1927. RM. 2.—.

Nach Eingehen auf die geschichtliche Entwicklung der Physiologie des gesamten Stoffwechsels, wie er im Gaswechsel zum Ausdruck kommt, beschreibt der Verf. die Methodik der Gaswechseluntersuchung und führt hier in Bild und Beschreibung die Apparate von Benedikt, Krogh und Herxheimer vor. Sodann gibt er in tabellarischer Zusammenstellung Daten über den normalen Sauerstoffverbrauch und Energie-

Digitized by Google

umsatz. Der Hauptteil der Arbeit beschäftigt sich mit der Beeinflussung des Gaswechsels durch das endokrine System. Ausführlichst beschreibt Loewy die Veränderungen, die eine Hypo- bzw. Hyperfunktion der Schilddrüse auf den Stoffwechsel ausüben, vor allem wie sehr besonders bei dem Morbus Basedowii gerade die Stoffwechseluntersuchung eine große Unterstützung bei der Diagnosestellung bietet. Die Veränderungen am Epithelkörperchen drücken sich in keinem sehr starken Einfluß auf den Gesamtstoffwechsel aus, nur der Eiweißumsatz scheint etwas verändert zu sein. Bei Veränderungen der Thymusdrüse ist auch eine wesentliche Umänderung des Gaswechsels sowie des Eiweißstoffwechsels nicht mit Sicherheit nachzuweisen. Die Erkrankungen der Nebennieren ergeben keine eindeutigen Resultate der Veränderungen des Gesamtstoffwechsels. Fehlen der Keimdrüsen oder Erkrankung derselben scheinen aber doch ähnliche Veränderungen des Erhaltungsumsatzes zu machen, wie man sie bei Veränderungen an der Schilddrüse findet. Die Untersuchungen über den Eiweißstoffwechsel bei Veränderungen an den Keimdrüsen ergeben ungleiche, nicht sicher zu verwertende Veränderungen. Krankheiten der Hypophyse drücken sich teilweise in einem Abfall des Stoffwechsels aus, besonders stark bei Myxödem, auch ist der Eiweißumsatz herabgesetzt. Andererseits kann durch Fütterung mit Hypophysenpräparaten der gesamte Stoffwechsel gesteigert werden, ebenso der Eiweißumsatz. Die Veränderungen, die eine endogene Fettsucht auf den Gesamtstoffwechsel ausüben, sind nicht eindeutig. — Zum Schluß noch wird der endokrine Teil des Pankreas behandelt. Hier findet sich bei experimentellem Pankreasdiabetes bei Tieren eine Steigerung des Eiweißumsatzes, dagegen ist die Deutung der Steigerung des Gesamtumsatzes hier nicht einheitlich zu erklären. Vor allem sind die Versuche am diabetischen Menschen sehr schwankend. Genaue Einzelheiten sind im Original nachzulesen. *Sielmann jun.*

Bachmann, Franz: Zur Klinik und Pathophysiologie des infantilen Zwergwuchses. (*Med. Univ.-Klin., Rostock.*) Dtsch. Arch. f. klin. Med. Bd. **156**, H. 1/2, S. 89—98. 1927.

Bachmann beschreibt ausführlich die klinischen Symptome eines 11jährigen proportionierten Zwerges, der in bezug auf körperliche Entwicklung ungefähr auf der Stufe eines 3jährigen Kindes stand. Nach den klinischen und anamnestischen Angaben konnten die verschiedenen hier in Betracht kommenden Zwergwuchsarten — endokriner Zwergwuchs, Infantilismus dystrophicus, Nanosomia primordialis ausgeschlossen werden. Das Bild glich dem der Nanosomia infantilis. Der respiratorische Gaswechsel entsprach dem eines etwa gleich großen und gleich schweren normalen Kindes. *F. Leeser.*

Berney, Daniel E.: Thymic death in a case with no previous symptoms and negative X-ray. (Plötzlicher Thymustod in einem Falle mit negativem Röntgenbefund.) Atlantic med. journ. Bd. **30**, Nr. 12, S. 787. 1927.

Ein Status thymo-lymphaticus ist sehr häufig nur schwer zu diagnostizieren, wenn keine respiratorischen Beschwerden bestehen. Die Röntgenuntersuchung ist das wertvollste Hilfsmittel zur frühzeitigen Erkennung bestehender Thymushyperplasie. Aus diesem Grunde wurden grundsätzlich bei allen Kindern unter 1 Jahr Röntgenuntersuchungen vorgenommen. Es wird hier über einen Fall berichtet, bei dem die Röntgenuntersuchung routinemäßig in der 6. Lebenswoche vorgenommen wurde und absolut normalen Befund ergab. Das Kind erlag im Alter von etwas über 3 Monaten einem plötzlichen Thymustod. Der Obduktionsbefund ergab einen typischen Status thymo-lymphaticus mit erheblicher Thymushyperplasie. Verf. schließt seinen Bericht mit dem Hinweise, daß, wenn nur irgendwie ein Verdacht auf Thymushyperplasie besteht, auch trotz negativen Röntgenbefundes eine therapeutische Röntgenbestrahlung vorgenommen werden sollte. *Alb. Simons* (Berlin).

Miller, William Snow: Anastomosing bronchi in the human lung. (Anastomosierende Bronchien in der menschlichen Lunge.) Arch. of pathol. a. laborat. med. Bd. **3**, Nr. 2, S. 161—170. 1927.

Genau beschriebene Beobachtung bei einer 90jährigen Frau. Verfolgung der Bronchien in Serienschnitten. Rekonstruktion der Bronchialbaumteile ergab Vor-

Digitized by Google

handensein zweier Systeme sich verzweigender und anastomosierender, statt mit der Lungenarterie mit den Lungenblutadern verlaufender Bronchien, die sonst nirgendwo miteinander zusammenhingen. Die Erklärung des genau beschriebenen Phänomens liegt entweder in der Annahme von Bronchektasien oder der einer fetalen Anomalie. Erstere ist unhaltbar, letztere befriedigt am meisten. *Pagel* (Tübingen).

Bard, L.: Les formes cliniques de la tuberculose pulmonaire. (Die klinischen Formen der Lungentuberkulose.) (*Clin. méd., univ., Lyon.*) Journ. de méd. de Lyon Jg. 8, Nr. 169, S. 25—48 u. Nr. 170, S. 49—57. 1927.

Der anatomische Sitz und die topographische Verteilung der Erkrankung, die Entwicklungstendenz in der einzelnen krankhaften Veränderung, das sind die Grundlagen der Einteilung der Lungentuberkulose des Verf. Dieses Einteilungsprinzip ist bewußt ein statisches. Entsprechend dem anatomischen Aufbau der Lunge kann nach dem anatomischen Sitz unterschieden werden: eine parenchymatöse Form der Tuberkulose, eine interstitielle, eine bronchitische und eine postpleuritische Form. Als 5. Gruppe fügt Verf. eine Verlegenheitsgruppe hinzu, in die die Fälle gehören, deren Charakteristica noch nicht durchgebildet sind. Bei der parenchymatösen Form ist die Entwicklung der Erkrankung durch zwei entgegengesetzte Tendenzen beherrscht: 1. durch Käsebildung mit Zerfall und 2. durch Bildung entzündlich fibrösen Gewebes. Je nach dem Vorherrschen des einen oder anderen spricht Verf. von einer fibro-caseösen oder caseo-fibrösen Form. Die parenchymatöse Form der Tuberkulose zerfällt in zwei Gruppen, die aus der Neigung der Krankheitsherde zur Progression oder zum Stationärbleiben sich ergibt. Verf. belegt sie mit der Bezeichnung abortiv und progressiv. Die abortive Form ist oft latent. Die progressive Form zerfällt in die drei Gruppen der käsigen, der fibro-caseösen und der fibrösen Formen, von denen der Verf. die 1. Gruppe in drei, die 2. in sieben, die 3. Gruppe in vier Untergruppen teilt. Die interstitielle Form umfaßt die Miliartuberkulose und die übrigen hämatogenen Ausstreuungsformen, die auch andere Organe miteinbeziehen (4 Unterabteilungen). Zur bronchitischen Form gehören die tuberkulöse Capillarbronchitis, die tuberkulösen Bronchopneumonien und die tuberkulösen Erkrankungen der Bronchien selbst (4 Untergruppen). Zu den postpleuritischen Formen gehören nur Fälle mit pleuritischem Erguß, bei denen der Erguß zu Beginn aufgetreten ist (ebenfalls 4 Untergruppen). Im 2. Teil der Arbeit bespricht Verf. kritisch die Einwendungen gegen sein System. Die älteren, in Deutschland gebräuchlichen Einteilungssysteme hält er für ungenügend. Die neuesten sind ihm nicht bekannt. *Karl Diehl* (Sommerfeld).

Letulle, Maurice, et Jacques Dalsace: Trois formes „larvées" de la syphilis pleuro-pulmonaire. Pneumopathie pauci-lobulaire, à prédominance bronchique. La cortico-pleurite mutilante insulaire. La pneumonie ardoisée syphilitique (cortico-pleurite sclérogommeuse). (Drei Formen verkappter Lungensyphilis. Wenige Läppchen umfassende, vorwiegend bronchiale Erkrankung. Die inselförmige verstümmelnde Corticopleuritis. Die sklerogummöse Corticopleuritis — schiefrige syphilitische Lungenentzündung.) Ann. de dermatol. et de syphiligr. Bd. 8, Nr. 3, S. 129—163. 1927.

An Hand ausgezeichneter Abbildungen tief ins Einzelne gehende Schilderung dreier Typen meist larvierter, vor allem weit inselförmig ausgebreiteter Lungensyphilis, nach den histologischen Veränderungen. Die Paucilobulitis zeigt kleine, meist subpleural gelegene Herdgruppen, an denen vor allem Atrophie, Sklerose, Erweiterung, ins Lumen vorspringende Entzündung der Bronchen auffällt. Auch besteht Ausfüllung von Lungenbläschen und Bronchen mit Narbengewebe, endlich verstreute follikuläre peribronchale Knötchen, ohne Riesenzellen, subakuten Charakters. Die inselförmige, die Bronchen vorwiegend verstümmelnde Corticopleuritis besteht aus indurierten Knoten mit einem Bilde ähnlich der syphilitischen Lappenleber, histologisch völlig sklerotische Läppchen unter dicker Pleuraschwiele mit totaler Obliterierung der Bronchen und starker Verdickung der Interlobularsepten, bei Fehlen größerer gummöser Herdbildung. Die sklero-gummöse Corticopleuritis endlich zeigt käsig-

Digitized by Google

bindegewebige Konglomeratknoten in einer hyalinen Kapsel, subpleural, innerhalb verdichteten Lungengewebes und unter dicker Pleuraschwiele bei Emphysem der weiteren Umgebung, chronischer Vasculitis u. dgl. — Auffällig bleibt bei allen Formen der Lungensyphilis die Bevorzugung der Rinde und der zentralen Partien, wie auch in den vorliegenden Fällen. Sie erklärt sich möglicherweise durch die stärkere mechanische Beanspruchung dieser Teile. — Hauptunterschiede gegenüber der Tuberkulose sind auch hier: Größere Ausdehnung der narbigen Veränderungen und umschriebenere Pleuraaffektion bei der Syphilis. *Pagel* (Tübingen).₀

Silvestrini, Raffaello: Linfogranulomatosi maligna e infezione tubercolare. (Maligne Lymphogranulomatose und tuberkulöse Infektion.) (*Istit. di patol. e clin. med., univ., Perugia.*) Ann. d. fac. di med. e chir. (Perugia) Bd. **20**, S. 3—23. 1926

Nach ausführlicher Besprechung der einschlägigen Literatur kommt Silvestrini zum Schlusse, daß die Anschauung Sternbergs das Richtige trifft, Lymphogranulomatose sei eine besondere Form der Tuberkulose. Vielleicht handle es sich um ein transformiertes tuberkulöses Virus, das andere biologische Eigenschaften besitze als das gewöhnliche. *Ortenau* (Bad Reichenhall).₀

Holler, Gottfried, und Karl Paschkis: Zur Klinik der splenomegalen Lymphogranulomatose. (*II. med. Univ.-Klin., Wien.*) Wien. Arch. f. inn. Med. Bd. **14**, H. 1, S. 149-162. 1927.

Mitteilung von 2 Fällen, die die Schwierigkeit der Diagnose beleuchten. Der erste bot anscheinend das klinische Bild des hämolytischen Ikterus und wurde deshalb splenektomiert. Die Milzuntersuchung ergab aber Lymphogranulomatose. Der 2. Fall hatte eine Anämie mit erhöhtem F.I., Leukopenie, abends subfebrile Temperaturen, einen großen Milztumor. Die Kranke wurde unter der Wahrscheinlichkeitsdiagnose der Milzgranulomatose splenektomiert, starb kurz danach. Anatomisch Granulom. Bei lienaler Granulomatose scheint stets eine Anämie vorhanden zu sein. Ein für Lymphogranulom typisches Blutbild gibt es nicht. Verdächtig ist das Bestehenbleiben der Eosinophilen bei gleichzeitiger Linksverschiebung.
G. Rosenow (Königsberg).₀

Strauß, H.: Pathogenese, Diagnostik und interne Therapie der chronischen Gelenkerkrankungen. Med. Klinik Jg. **23**, Nr. 34, S. 1285—1290. 1927.

Verf. unterscheidet 3 Gruppen von Gelenkerkrankungen: die entzündlichen, die degenerativen und die Mischformen; während Friedr. v. Müller die entzündliche Arthritis der degenerativen Arthropathia deformans gegenüberstellt. Verf. möchte das Wort deformans beseitigt wissen und entweder von Arthritiden und Arthrosen sprechen oder, da die entzündlichen Prozesse meist von den Weichteilen ausgehen, von einer Leptarthritis, und da die degenerativen Prozesse in der Regel mit Veränderungen kombiniert sind, die von den Knochen ausgehen, für diese den Namen Osteoarthrosis beibehalten. Da Arthrosen mit entzündlichen Prozessen in Form einer postarthrotischen Arthritis kombiniert sein können, stellt Verf. noch die Mischform als 3. Gruppe auf. Die Einteilung nach ätiologischen Ursachen ist nicht möglich. Dagegen kann man die ätiologische Unterscheidung durch Anfügung eines Adjektivs kennzeichnen. Endogene und exogene Faktoren können auch heute mit besonderem Recht unterschieden werden. Exogene Faktoren finden sich in Form von Infekten und Traumen, die auch in einer regelwidrigen Belastung usw. zum Ausdruck kommen. Endogene Momente kennen wir in Form humoraler Schädigungen, z. B. bei der Gicht und Alkaptonurie. Bei den trophischen Gelenkerkrankungen, z. B. bei Tabes und Syringomyelie, ist die Stellung strittig, auch bei der Hämophilie ist eine Diskussion möglich. Konstitutionelle Faktoren sind bei den Gelenkerkrankungen schon lange richtig bemessen worden. Der französische Ausdruck „Arthritismus" wurde ursprünglich zu dem Zwecke gebraucht, um auszudrücken, daß eine große Reihe von chronischen Gelenkerkrankungen auf einem durch Stoffwechselalteration prädisponierten Boden entsteht. So ist von jeher aufgefallen, daß das weibliche Geschlecht besonders von chronischen Gelenkerkrankungen befallen wird, die meist im Klimakterium beginnen, Menge hat dafür den Ausdruck Arthropathia ovariopriva gebraucht. Auch wurde vielfach auf die Beziehung der Schilddrüse zu den Gelenkerkrankungen aufmerksam gemacht. Es gibt zahlreiche Fälle, bei denen die endokrine Stigmatisierung stark in Erscheinung tritt, so daß die-

Digitized by Google

selben im Sinne einer Disposition zu wirken scheint. Es werden dafür Beispiele von Kalkgicht und Stillscher Krankheit angeführt. Bei der Gicht und Alkaptonurie müssen wir heute den lokalen Speicherungsvorgang mehr durch lokal bedingte Festhaltung des Materials als durch eine Konzentrationsvermehrung des zum Ausfallen gelangten Materials erklären. Zu den durch Infektionen bedingten Gelenkerkrankungen sind nicht nur die bei Sepsis, Gonorrhöe, Typhus usw. auftretenden Gelenkveränderungen zu rechnen, sondern auch die sog. „Rheumathoide". Zu diesen gehört auch der Rheumatismus tuberculosus (Poncet), der schon in Deutschland vorher durch Griesinger und Kußmaul beschrieben wurde. Die allergischen Vorgänge bei Gelenkerkrankungen sind noch nicht endgültig geklärt. Für viele Erkrankungen ist meist eine Summe von Faktoren ätiologisch verantwortlich zu machen. Bei den chronischen Arthritiden sind am leichtesten diejenigen Fälle zu erkennen, die sich im Anschluß an einen akuten Gelenkrheumatismus entwickeln. Die chronischen Arthrosen bevorzugen im allgemeinen das höhere Lebensalter und treten häufiger aligoartikulär als polyartikulär auf. Manche, wie z. B. die Perthessche Krankheit und die Köhlersche Krankheit, treten aber auch bei jüngeren Personen auf, wie überhaupt Ausnahmen bei beiden Gruppen von Erkrankungen vorkommen. Verf. bespricht fernerhin die Differenzialdiagnose der wichtigsten Form der Gelenkerkrankungen und geht schließlich auf die medikamentöse und diätetische Behandlung der Gelenkerkrankungen ein. *W. Teschendorf* (Köln).

Silberstein, Fritz, Johann Freud, Tibor Révész und Blanka Schneid: Zur Biologie des Carcinoms. IV. Mitt. (*Inst. f. allg. u. exp. Pathol., Univ. Wien.*) Zeitschr. f. d. ges. exp. Med. Bd. **55**, H. 1/2, S. 56—77. 1927.

Bei gleichzeitiger täglicher Insulinbehandlung von Teermäusen tritt eine Hemmung des Teereffektes ein. Werden Mäuse gleich nach Auftreten von Wärzchen einer Insulinbehandlung unterzogen, so wird die Weiterentwicklung der Wärzchen gehemmt. Auch bei Mäusen mit dem in 100% angehenden Ehrlichschen Carcinom wird das Angehen von Tumoren gehemmt oder ganz verhindert. Durch Kombination von Insulin mit geeigneten Mengen von Dioxyaceton (Oxantin) wird der Insulineffekt verbessert. (Vgl. a. dies. Zentrlbl. **3**, 283.) *Demuth* (Berlin-Dahlem).°°

Risak, Erwin: Zur Klinik und Statistik der bösartigen Kiefergeschwülste. (*II. chir. Univ.-Klin., Wien.*) Arch. f. klin. Chir. Bd. **147**, H. 1, S. 162—175. 1927.

Der Besprechung liegen 93 Fälle wahrer Tumoren zugrunde, davon 33,3% Sarkome und 48,4% Carcinome, deren Ausgangspunkt stets der Knochen bzw. die ihn bedeckende Schleimhaut war. Von den Sarkomen betrafen 17 den Oberkiefer — meist vom Körper ausgehend —, 14 den Unterkiefer — meist vom horizontalen Ast ausgehend. Wachstumsdauer in 73,6% weniger als 2 Jahre. Die Wichtigkeit der histologischen Untersuchung auch der klinisch belanglosen Geschwülste wird an 2 Beispielen erhärtet. 5 Fälle waren inoperabel, Röntgen- und Radiumbehandlung waren ganz wirkungslos, 4 lehnten die Operation ab, bei 2 ganz kleinen Sarkomen wurde partiell im Gesunden operiert, die übrigen 20 reseziert. Rezidivfrei (1—19 Jahre) blieben 64%. Metastasen fanden sich nur in 4 Fällen. Hinweis auf die Schwierigkeit der histologischen Differentialdiagnose Riesenzellensarkom und Ostitis fibrosa. Von den Carcinomen betrafen 33 den Oberkiefer, 11 den Unterkiefer. Von den Symptomen sind gegenüber dem Sarkom stärkere, ausstrahlende Schmerzen bemerkenswert. 6 Fälle waren inoperabel, 5 lehnten die Operation ab, bei 5 konnte wegen Ausdehnung nicht radikal operiert werden, 28 wurden im Gesunden radikal reseziert. Rezidivfrei blieben (1—20 Jahre) 43%; 25% starben an Rezidiven, 11% an der Operation, 21% blieben unbekannt. Sämtliche Drüsencarcinome gingen von der Schleimhaut der Highmorshöhle aus. Nur ein einziger gutartiger epithelialer Tumor wurde beobachtet; 2mal ein metastatischer Tumor. *Vorderbrügge* (Danzig).°

Allgemeine Strahlenkunde.

Biologie u. Chemie d. Strahlenwirkungen (Röntgen, Radium, Licht).

Reinhard, Melvin C.: A study of the influence of radiation on cholesterol in vitro. (Über den Einfluß der Bestrahlung auf das Cholesterin in vitro.) (*Stat. inst. f. the study of malignant dis., Buffalo, N. Y.*) Journ. of cancer research Bd. **11**, Nr. 1, S. 95—100. 1927.

Bei Röntgenbestrahlung von in Chloroform gelöstem Cholesterin ohne Filter und mit 0,5 mm Cu-Filter zeigte sich in beiden Fällen eine fast gleiche Cholesterinabnahme.

Digitized by Google

Diese Wirkung scheint demnach durch die kurzwelligen Strahlen hervorgerufen zu werden. In diesem Sinne sprechen auch die Ergebnisse nach Einwirkung von β- und $\beta + \gamma$-Strahlen. Dabei ist dann die Größe der Cholesterinabnahme abhängig von den Lösungsverhältnissen, sie ist ferner in vitro (bei Bestrahlung im Wasserphantom) geringer als in vivo. Verf. stellt sich den Vorgang so vor, daß mit zunehmender Verdünnung die „Dissoziation" des Cholesterinmoleküls in der Lösung zunimmt und daß in dieser dissoziierten Form das Cholesterinmolekül besonders strahlenempfindlich ist.

F. Burgheim (Berlin).

Macfate, R. P., and A. Bache: The causes of the destruction of cholesterol in vitro by Roentgen irradiation. (Die Ursachen der Zerstörung des Cholesterins in vitro durch Röntgenbestrahlung.) (*Research laborat., coll. of med., univ. of Illinois, Chicago.*) Americ. journ. of roentgenol. a. radium therapy Bd. **18**, Nr. 2, S. 150—151. 1927.

Enthält im wesentlichen die Angaben der in diesem Zentralblatt **3**, H. 11, S. 730 referierten Arbeit. *F. Burgheim* (Berlin).

Mattick, Walter L., and Kenneth Buchwald: A clinical study of the effect of radiation on blood cholesterol in malignant disease. (A prelim. report.) (Klinische Studie über die Bestrahlungswirkung auf das Blutcholesterin beim Krebskranken. [Vorläufige Mitteilung.]) (*State inst. f. the study of malignant dis., Buffalo, N. Y.*) Journ. of cancer research Bd. **11**, Nr. 1, S. 86—94. 1927.

Die Verschiedenartigkeit der Ergebnisse einzelner Autoren hinsichtlich der Röntgenstrahlenwirkung auf den Cholesteringehalt des Blutes veranlaßten Verff. zu eigenen Versuchen. Bei der Mehrzahl der Fälle (im ganzen 36), die mit wenigen Ausnahmen an malignen Tumoren litten, zeigte sich 14 Stunden nach der Bestrahlung eine Cholesterinabnahme. Nur bei einigen wenigen Patienten wurden die Bestimmungen auch schon nach 3 und 6 Stunden vorgenommen und dann ebenfalls eine Abnahme des Cholesterins im Gesamtblut wie im Serum festgestellt. Beziehungen zwischen diesem Cholesterinabfall und dem Röntgenkater, auf die in Nachprüfung einer Arbeit von Levy-Dorn und Burgheim besonders geachtet wurde, konnten (bei den in großen Intervallen stattfindenden Blutentnahmen! der Ref.) nicht bemerkt werden. Dagegen konnten Verff. bei 10 Carcinomfällen die in der genannten Arbeit gemachte Beobachtung, daß beim Krebskranken in 1 ccm Serum sich mehr Cholesterin finden kann als in 1 ccm Gesamtblut — im Gegensatz zu dem Verhalten beim Gesunden, bestätigen.

Fr. Burgheim (Berlin).

Pannewitz, G. von: Beeinflussung des Kohlehydratstoffwechsels durch Leberbestrahlung. (*18. Kongr. d. dtsch. Röntgen-Ges., Wiesbaden, Sitzg. v. 28.—30. IV. 1927.*) Fortschr. a. d. Geb. d. Röntgenstr. Bd. **36**, Kongreßh., S. 74—75. 1927.

Bereits bei Meerschweinchen und Kaninchen zeigte sich, daß bereits nach 2 Stunden nach der Bestrahlung erhebliche Stoffwechselveränderungen auftreten. Der Albumin-Globulin-Quotient des Blutes ist völlig umgekehrt. Die Alkalireserve des Blutes wird um etwa 76% herabgesetzt, der Blutzucker stark erhöht. Der Kohlehydratstoffwechsel der Leber erleidet keine stärkeren Veränderungen; eine Glykogenverminderung der Leber tritt erst sehr viel später auf als die Blutzuckererhöhung. *W. Teschendorf* (Köln).

Dellepiane, G., e P. Badino: Contributo allo studio dell'azione generale dei raggi Röntgen. (Comportamento delle frazioni azotate del sangue in individui irradiati per indicazioni ginecologiche.) (Beitrag zum Studium der Allgemeinwirkung der Röntgenstrahlen [Bedeutung der Stickstoffbestimmung bei bestrahlten Individuen für gynäkologische Indikationen].) (*Istit. di clin. ostetr.-ginecol., univ., Palermo.*) Boll. d. soc. ital. di biol. sperim. Bd. **2**, H. 3, S. 212—213. 1927.

Die Autoren kommen zu folgenden Schlüssen: Die Röntgenstrahlen wirken bestimmt auf den Stickstoffhaushalt ein, und zwar ist die Größe der Einwirkung abhängig von der verwandten Dosis und der Tiefenlage des bestrahlten Körperteiles. Dies ist unzweifelhaft bedeutungsvoll bei gynäkologischer Röntgenbestrahlung. Die Zeichen der Röntgenstrahlenintoxikation sind von einem spezifischen Bild von Veränderungen

Digitized by Google

im Stickstoffhaushalt des Blutes begleitet, das sich durch eine deutliche Vermehrung sowie Gerinnungshemmung charakterisiert. *Heinz Lossen* (Schatzalp-Davos).

Karczag, László, György Farkas und Géza Györgyi: Über die biologische Indifferenz der Röntgenstrahlen gegenüber künstlichen Gewebskulturen. Magyar orvosi arch. Bd. 28, H. 4, S. 331—338 u. dtsch. Zusammenfassung S. 431. 1927. (Ungarisch.)

Aus dem Verhalten röntgenbestrahlter Froschhautepithelien, Froschmilz und Hühnerembryoherz, Fibroblastkulturen gegenüber den elektropen Farbstoffen Fuchsin S, Wasserblau und Lichtgrün, wurde auf ihren elektrischen Zustand und Wasserstoffionenkonzentration gefolgert. Es konnte keine mit der vitalen Färbung nachweisbare Änderung des elektrischen Zustandes und der Wasserstoffionenkonzentration festgestellt werden, woraus geschlossen wurde, daß die durch die Röntgenstrahlen hervorgerufenen physikalisch-chemischen und kolloidchemischen Veränderungen der Zelle, der in Vitrokulturen, durch ihre vitalen Vorgänge ausgeglichen werden. Falls die Kompensation eine ungenügende ist, leidet die Wasserstoffionenkonzentration eine pathologische Senkung. *Ratkóczi* (Budapest).

Risler, J., et Foveau de Courmelles: Sur le choc radiant. (Über den Strahlenshock.) Bull. des sciences pharmacol. Bd. **34**, Nr. 5, S. 111—112. 1927.

Verff. unterscheiden einen „primären" und „sekundären Strahlenshock" (Choc radiant), wie er durch die verschiedenen Lichtarten ausgelöst werden kann. Unter der Bezeichnung „primärer Strahlenshock" werden diejenigen schweren Allgemeinerscheinungen verstanden, wie sie durch das Licht allein ausgelöst werden können: Fieber, Gliederschwere, Erregung. Als sekundären Strahlenshock bezeichnen Verff. Erscheinungen, die sie wie strahlende Energie erst nach Photosensibilisierung durch Injektion gewisser fluorescierender Substanzen, Hautanstrich, chirurgischen Eingriffen, Resorption gewisser Nahrungsstoffe und Arzneimittel u. a. hervorrufen kann. Verff. sind der Frage nachgegangen, inwieweit die Schwere der Strahlenshocks durch Photosensibilisierung im Verhältnis stünde zur Wellenlänge der wirksamen Strahlung. Mäuse wurden nach vorheriger Injektion von Methylviolett mit einer infraroten, Neon- und Hanaulampe bestrahlt. Sie starben unter der ultravioletten Strahlung in 8—20, unter der Neonlampe in 20—30 Min., unter der infraroten Strahlung in $1^1/_2$—5 Std. Verff. schließen daraus, daß der Tod der Mäuse um so früher eintritt, je kürzer die Wellenlänge des Lichtes ist. Ob es sich bei diesen Versuchen um gleiche Strahlenintensitäten gehandelt hat, ist aus der Arbeit nicht ersichtlich. Andere sensibilisierte Mäuse starben im direkten Sonnenlicht schneller als im diffusen Tageslicht. Hieraus leiten Verff. ihren zweiten Satz ab, daß die Schwere der Strahlenshocks der Intensität des Lichtes proportional ist. *Bernstein* (Danzig).

Ferroux, R., et Cl. Regaud: Est-il possible de stériliser le testicule du lapin adulte par une dose massive de rayons X, sans produire de lésion grave de la peau? (Ist es möglich, den Hoden eines erwachsenen Kaninchens durch einmalige Röntgendosis zu sterilisieren, ohne daß die Haut schwer geschädigt wird?) (*Laborat. Pasteur, inst. du radium, univ., Paris.*) Cpt. rend. des séances de la soc. de biol. Bd. **97**, Nr. 22, S. 330 bis 333. 1927.

Die Frage hat deshalb großes Interesse, weil interessante Analogien zwischen dem Samenepithel eines Säugetieres mit einer kontinuierlichen Spermatogenese und den Geweben bestimmter Carcinome bestehen. Die totale und dauernde Sterilisation des Rattenhodens war Regaud und Nogier 1909 gelungen. Schinz und Slotopolsky haben 1925 das Kaninchen nur bei gleichzeitiger Läsion der Haut dauernd sterilisieren können. Es wurden von den Autoren neue Versuche mit 14 Kaninchen bei Filtrierung mit 3 mm Al, 5 mm Al oder 8 mm Al vorgenommen. Hautnekrose tritt bei einmaliger Dosis von 4000—5000 französischer R auf. Gleichzeitig trat auch eine dauernde Sterilisation der Hoden ein. Es war unmöglich, die komplette Sterilisierung des Kaninchens ohne diese Hautschädigung, d. h. mit kleineren Dosen zu erreichen. *Schinz* (Zürich).

Digitized by Google

Ferroux, R., R. Gayet et J. Jolly: Les effets indirects de l'irradiation par les rayons X recherchés à l'aide de la méthode des anastomoses vasculaires. (Die indirekten Wirkungen der Röntgenstrahlen untersucht mit Hilfe der Methode der Blutgefäßanastomose.) (*Laborat. Pasteur, inst. du radium, Paris.*) Cpt. rend. des séances de la soc. de biol. Bd. **97**, Nr. 25, S. 665—668. 1927.

Verff. sind der Frage nachgegangen, inwieweit eine Fernwirkung einer Röntgenbestrahlung über den Blutweg möglich ist. Ausgehend von der Annahme, daß es sich hier um Leukotoxine oder Nekrotoxine handle, wurden zwischen den Zirkulationssystemen je zweier Kaninchen eine Anastomose hergestellt, derart, daß die Arteria carotis des einen mit der Vena jugularis des anderen Tieres und umgekehrt anastomosiert wurden. Das eine Tier wurde mit großen Dosen bestrahlt, und die Reaktion des anderen Tieres geprüft. Das nicht bestrahlte Tier wurde gegen die Strahlen sorgfältig abgedeckt. In anderen Fällen wurde die Anastomose unmittelbar nach der Bestrahlung des ersten Tieres angelegt. Von 10 Versuchsfällen dienten 3 zur Kontrolle, von den übrigen 7 bestrahlten Fällen waren in 6 keine Beeinträchtigungen des nicht bestrahlten Tieres festzustellen. In einem Falle ergab sich folgendes: Während 1, 2, 3 und 5 Stunden nach der Bestrahlung waren an dem bestrahlten Tiere keine Veränderungen, besonders an den lymphoiden Organen vorhanden. Dagegen fanden sich nach demselben Zeitraume bei dem bestrahlten Tiere enorme Veränderungen dieser Organe. Nur in einem einzigen Falle fanden sich ganz leichte Veränderungen bei dem nichtbestrahlten Tier nach 3 Stunden. Die Resultate der Untersuchungen der Verff. waren also insofern negativ, als eine toxische Allgemeinwirkung der Röntgenstrahlen über den Blutweg nicht erwiesen werden konnte. *Bernstein* (Danzig).

Isaacs, Raphael, and Arthur C. Danielian: Maintenance of leukocyte level and changes during irradiation. A study of the white blood corpuscles appearing in the saliva and their relation to those in the blood. (Aufrechterhaltung des Leukocytenstandes und Veränderungen während der Bestrahlung. Eine Studie über die weißen Blutkörperchen, die im Speichel auftauchen und über ihre Beziehung zu denen des Blutes.) (*Med. serv., Collis P. Huntington mem. hosp., Harvard univ., Boston.*) Americ. journ. of the med. sciences Bd. **174**, Nr. 1, S. 70—87. 1927.

Verff. prüften die Frage des Schicksals der Leukocyten nach der Röntgenbestrahlung zur Bestimmung der Kontraindikation. Sie studierten die Leukocyten, die ausgeschieden werden, im Speichel. Allerdings treten diese Leukocyten nicht aus den Speicheldrüsen, sondern durch die Schleimhaut in die Mundhöhle. Der Speichel wurde frisch mit Vitalfärbung verschiedener Art untersucht. Auch wurden Zählungen der Leukocyten im Speichel ausgeführt, wofür die Technik genau geschildert wird. 10 normale und 68 verschiedene Patienten wurden untersucht. Die Leukocytenzahlen der Normalen im Speichel schwanken erheblich. Leute mit viel Blutleukocyten haben gewöhnlich auch im Sputum eine höhere Leukocytenzahl, doch fallen die höchsten Zahlen dort mit den niedrigsten Blutleukocytenzahlen zeitlich zusammen, woraus man auf den Abfluß der Leukocyten aus der Blutbahn in den Speichel schließen kann. Hierfür werden genaue Kurven angegeben. Die Herkunft der Leukocyten wurde durch Spülungen kleiner Schleimhautflächen mit physiologischer Kochsalzlösung und durch Klatschpräparate studiert. Die meisten lebenden Leukocyten wurden an beiden Seiten der Zunge hinten, auf der hinteren Hälfte der Zungenoberfläche und auf den Wangen innen gefunden, während auf dem Mundboden die größte Zahl toter Leukocyten gefunden wurde. Während der Arbeitszeit, einerlei, ob Tag oder Nacht, stieg die Leukocytenzahl in der Regel. Zusammenhang mit der Epithelabschilferung bestand nicht, ebenso nicht mit der Flüssigkeit des Speichels. Rauchen, Kauen usw. beeinflußt wenig die Leukocytenzahl. Hohe Zahlen der Leukocyten wurden gerade so oft bei zahnlosen Personen, wie bei solchen mit Geschwüren und Pyorrhöe gefunden. Die Mehrzahl der Zellen sind Neutrophile, selbst bei lymphatischer Leukämie, während bei Pyorrhöe Lymphocyten vorherrschen. Erythrocyten wurden vermißt. Bei Verdauungsleukocytose bestand Abfall der Leukocyten im Speichel, bei fehlender Leukocytose Vermehrung im Speichel. Häufig wurde ein Anstieg der Leukocyten vor dem Anstieg derselben im Blutstrom festgestellt, was für die Widalsche Leukopenie interessant ist. Bei reichlicheren Zellen waren 70—90% lebend. Das Absterben der Leukocyten und die damit verbundenen morphologischen Erscheinungen wurden genau beobachtet. Die Blutzellen zeigten, mit Speichel vermischt, genau die gleichen Veränderungen. Bei pathologischen Fällen ist, besonders bei myeloischer Leukämie, die Zellzahl stark erhöht, aber different von der des Blutes, z. B. bei 100000—200000 Blutzellen 40000—50000 Speichelzellen. Auch bei Leukämie zeigen sich

Digitized by Google

die reziproken Zahlverhältnisse im Speichel und im Blut. Es scheint, als ob bei manchen Fällen die Blutzahl steigt, wenn die Ausscheidung abnimmt, bei anderen, als wenn trotz niedriger Zahl besonders große Mengen von Zellen eliminiert werden. In den ersten 24 Stunden nach Radiumbestrahlung nehmen gleichzeitig mit der anfänglichen Vermehrung der Blutzellen die Speichelzellen ab, doch steigen sie während 2—5 Tagen sehr stark an mit gleichzeitiger Abnahme der Leukocyten im Blut. Bei der lymphatischen Leukämie wurden in einer Darmfistel hohe Zahlen von Lymphocyten, im Speichel hohe Zahlen von Neutrophilen gefunden. Bei einer Aleukämie wurden höhere Leukocytenzahlen im Speichel wie im Blut gefunden, ebenso war die Zahl bei Lymphogranulom hoch.

Verf. hält die Röntgenbestrahlung für indiziert, wenn eine Leukopenie mit vermehrter Leukocytose im Speichel verbunden ist, denn dies deutet auf erhöhte Aktivität. Ein Patient mit aplastischer Anämie hatte kaum noch Leukocyten im Speichel, bei Carcinom war die Speichelzahl relativ höher als die Blutzahl. Vielleicht muß man unterscheiden zwischen einer Leukocytose A durch vermehrte Produktion, B durch verminderte Elimination von Leukocyten, ebenso einer Leukopenie A durch herabgesetzte Produktion, B durch vermehrte Elimination. Die Elimination scheint zeitweise an verschiedenen Stellen des gastrointestinalen Traktus zu erfolgen, bald mehr die Polymorphen, bald mehr die Lymphocyten zu betreffen. Die Ausscheidung unreifer Formen, wie Myelocyten, deutet an, daß derartige Formen in der Blutbahn nicht mehr reifen. Die Funktion der Zellen im Speichel ist noch nicht klar. Auch scheint nach den Ergebnissen bei Leukämie dies nicht der einzige Weg der Leukocytenentfernung. Die Untersuchungen enthalten viele weitere Fragestellungen zur Frage der Leukocytose. *Victor Schilling* (Berlin).

Liebersohn, J. G., und I. I. Schimanko: Die Verwandlung der Pirquetreaktion unter dem Einfluß verschiedener Dosen der Röntgenstrahlen. (*Inst. f. Hauttuberkul. „Luposorium", Moskau.*) Strahlentherapie Bd. 24, H. 2, S. 343—347. 1926.

Das Ergebnis der Untersuchungen war folgendes: In der Mehrzahl der Fälle (etwa 70%) war der Ablauf der Pirquetreaktion bei vorheriger Verabfolgung einer größeren Röntgendosis von etwa 6—12 X unter 1 mm Aluminium auf die Haut abgeschwächt, bei Verabfolgung einer kleineren Dosis von $^1/_2$—$^1/_4$—$^1/_8$ X dagegen ausgesprochen verstärkt, so daß die Verff. von einer abschwächenden und stimulierenden Wirkung der Röntgenstrahlen auf einen Zellverband — die lebende Haut — sprechen zu können glauben. *Harms* (Hannover).

Langer, Heinz: Roentgen rays and the autonomic nervous system. (Röntgenstrahlen und autonomes Nervensystem.) (*Deep X-ray a. physiotherapeutic dep., Western Pennsylvania hosp., Pittsburgh.*) Americ. journ. of roentgenol. a. radium therapy Bd. 18, Nr. 2, S. 137—145. 1927.

Verf. sieht in dem autonomen Nervensystem den Hauptangriffspunkt biologischer Strahlenwirkung. Er geht aus von der Theorie einer völlig antagonistischen Wirkung des sympathischen und parasympathischen Systems auf Wachstum und Funktion jeder Zelle. Kommen die beiden Systeme aus dem Gleichgewicht, so entstehen Störungen. Durch Bestrahlung wird die Hyperfunktion eines Systems gemildert und das Gleichgewicht kann wiederhergestellt werden. Die „Reizwirkung" (sowie die „Fernwirkung") der Röntgenstrahlen sind so zu erklären. Die Möglichkeit einer direkten Zellreizung wird abgelehnt. An zahlreichen biologischen und klinischen Strahlenwirkungen wird dies erläutert (Raynaud, Angina pectoris, Asthma, Thyreotoxikose, Ulcus ventriculi usw.). Als Arbeitshypothese wird auch die Krebsentstehung als Folge einer Störung des autonomen Nervensystems betrachtet. Aus irgendeinem Grunde wird die Funktion eines Systems gesteigert und damit die Zellen und ihre Umgebung verändert (Störung des Ionengleichgewichts, besonders Kalium-Calcium). Damit verliert die Zelle ihre normale Regulation und ein ungeordnetes Wachstum setzt ein, das Neoplasma. Gelingt es, das überreizte Nervensystem zu mildern, so kann normales Wachstum einsetzen und allmählich die steuerlos wuchernden Zellen zum Verschwinden bringen. Eine zu starke Bestrahlung kann das ganze autonome Nervensystem lähmen und damit jede Zell-Wachstumsregulation zerstören. Das Neoplasma wächst hem-

Digitized by Google

mungslos. — Die Pharmaka, die auf das autonome Nervensystem wirken, können zur Therapie herangezogen werden. Hier werden besonders die Ionenwirkungen K—Ca erwähnt. Das neue Opitzsche Mittel wird als das folgerichtigste aller bisherigen Krebsmittel angesehen. Die chirurgische Therapie hält Verf. dann für wirkungsvoll, wenn große Teile der hyperfunktionierenden Nerven entfernt werden. Ein Plan zur Krebsbehandlung des Verf. fordert: ausgedehnte Elektrokoagulation zur Zerstörung des pathologisch zusammengesetzten Gewebes, lokale Röntgenbestrahlung zur Umstimmung des autonomen Nervensystems, Bestrahlung eines 6 × 13 cm-Feldes auf die, den kranken Körperteil versorgenden, paravertebralen Ganglien mit $^3/_4$ der HED. „Stoffwechseluntersuchungen, chemische Blutuntersuchung, besonders K-Ca-Bestimmungen, sind absolut notwendig. Gute Resultate bei der Krebsbehandlung hat nur der Arzt, der die pathologische Physiologie völlig beherrscht und über ein gutes Laboratorium verfügt." (!) *Goette* (Heidelberg).

Fernau, A., und M. Spiegel-Adolf: Ultramikroskopische Untersuchung der Wirkung durchdringender Radium-Strahlung auf Pseudoglobulin. (*Inst. f. med. Kolloidchem., Univ. Wien.*) Klin. Wochenschr. Jg. **6**, Nr. 38, S. 1798—1800. 1927.

Durch Radiumbestrahlung wird die Zahl der ultramikroskopisch sichtbaren Teilchen einer verdünnten elektrolytfreien Pseudoglobulinlösung vergrößert. Die Erscheinung kann schon unmittelbar nach 12—24stündiger Bestrahlung beobachtet werden. Die Veränderung des physikalischen Zustandes der bestrahlten Serumproteine ließ sich mit anderen Methoden, wie die Bestimmung des Hitzekoagulationspunktes und der Alkoholfällbarkeit, erst nach Wochen feststellen, somit ist die ultramikroskopische Auszählung der Teilchen als eine empfindlichere Methode anzusehen. Die Dispersionsvergröberung der bestrahlten Eiweißlösung dauert noch längere Zeit nach Unterbrechung der Bestrahlung an und äußert sich ultramikroskopisch in wellenförmiger Zu- und Abnahme der sichtbaren Teilchen. Die Abnahme ist durch das Sedimentieren größerer Teilchen bedingt. Auch konnte die andererseits festgestellte Tatsache bestätigt werden, daß nach Salzzusatz die Ausflockung der Serumproteine verzögert wird. Die Verzögerung trat schon bei 0,01—0,05 n KCl-Konzentration ein. Bei noch höheren Konzentrationen (0,1 n KCl) wurde auch nach mehrtägiger Bestrahlung eine Vermehrung der Teilchen vermißt. *Th. Blühbaum* (Berlin).

Mottram, J. C.: The survival curves of cells under radiation. (Die Überlebenskurve von einzelnen Zellen unter der Bestrahlung.) (*Research dep., radium inst., London.*) Journ. of cancer research Bd. **11**, Nr. 1, S. 130—134. 1927.

Anschließend an die Arbeiten von Packard (1926) und Crowther (1926) stellt der Verf. ebenfalls ähnliche Versuche an mit Radiumemanation, mit festem Radiumsalz und mit ultravioletten Strahlen, ferner mit phenolhaltiger Flüssigkeit. Als Versuchstier dient ihm ebenfalls wie Crowther, Colpidium colpoda. Wenn man die erhaltenen Versuchsresultate graphisch darstellt, wobei die Ordinate die Zahl der überlebenden Individuen in Prozenten der Gesamtzahl und die Abszisse die Dosis angibt, so werden in allen Experimenten S-förmige Kurven erhalten. Der Verf. schließt daraus, daß die Kurven nicht typisch für Röntgen- oder Radiumwirkungen seien, sondern daß die Kurvenform bedingt sei durch die Häufigkeitsverteilung der verschiedenen Empfindlichkeit innerhalb einer großen Zahl von Individuen. Die einzelnen Zellen reagieren gegen irgendeine Bestrahlung, wie die lebende Materie überhaupt gegen fast alle Schädigungen. Der Verf. lehnt die Interpretation der erhaltenen Kurvenform als Ausdruck einer rein physikalischen statistischen Gesetzmäßigkeit (Verteilung der Absorptionsereignisse) ab, im Gegensatz zu Crowther. In den reproduzierenden Kurven sind die Kurvenenden nicht bestimmt. Der von anderer Seite gefundene asymmetrische Verlauf der Kurven ist deshalb in den Versuchen von Mottram nicht feststellbar. Der Satz, daß Verdoppelung der Dosis, welche die Großzahl sämtlicher Individuen töte, alle Individuen zugrunde richte, ist falsch. Ferner übersieht der Verf., daß gleicher Kurvenverlauf bei verschiedenen Schädigungen noch nicht identischen Angriffspunkt und

Digitized by Google

identische Wirkungsweise, sondern nur identischen Effekt bedeutet. Die Ablehnung der Crowtherschen Theorie kann auf Grund der vom Verf. publizierten Experimente nicht zwingend erscheinen. Die Übertragung der experimentellen Ergebnisse auf die Strahlentherapie von Tumoren ist nur mit größter Vorsicht vorzunehmen, und auch hier haben wir Bedenken gegen den Satz, daß diejenige Dosis, welche die Hälfte der Carcinomzellen tötet, verdoppelt alle zerstört. (Crowther, vgl. dies. Zentrlbl. 2, 535; Packard, 3, 89.) *Schinz* (Zürich).

Polák, E.: Wirkung der Radiumemanation auf Blutgefäße. (*II. chir. klin., univ., Praha.*) Rozhledy v chir. a gynaekol. Jg. 5, H. 6, S. 289—313 u. franz. Zusammenfassung S. 311—312. 1927. (Tschechisch.)

I. Diskussion der bisher vorliegenden Mitteilungen über die Strahlenwirkung auf das autonome Nervensystem. Es werden Arbeiten über Hauterythem und Gefäßreaktion sowie Untersuchungen über die Wirkung auf andere vegetative Funktionen (Pupillenreaktion, Nebennieren, Magensekretion, Schweißdrüsen usw.) eingehend besprochen. Aus den Literaturangaben zieht Verf. den Schluß, daß die Wirkung der Röntgenstrahlen weder als rein vagotrop, noch als rein sympathicotrop charakterisiert werden kann. Beide Komponenten des vegetativen Nervensystems können dem Strahleneinfluß unterliegen. Sie werden entweder direkt durch unmittelbare Strahlenwirkung auf die Nerven oder indirekt auf dem Wege der Reizung durch Eiweißabbauprodukte angegriffen. Bei Röntgenstrahlen ist es außerordentlich schwer festzustellen, welcher Prozensatz auf direkte, welcher Teil auf indirekte Strahlenwirkung zurückzuführen ist. Verf. macht auf die Versuche Zackerls mit parabiotisch verbundenen Tieren aufmerksam, welche vielleicht eine genauere Analyse ermöglichen werden. Besonders wertvoll erscheinen Verf. die Versuche Zwaardemakers. Aus diesen hebt er vor allem die Feststellung der Ersetzbarkeit des Kaliums durch β-Strahlung und den Antagonismus zwischen α- und β-Strahlung hervor, woraus eine Hypothese der sympathicotropen Wirkung der α-Teilchen abgeleitet wird. II. Eigene Versuche des Verf. wurden am Laewen-Trendelenburgschen Froschpräparat angestellt, welches von einer in Ringerscher Lösung aufgenommenen Emanation durchspült wurde. Genaue Schilderung der Versuchsanordnung und der Dosierungsschwierigkeiten. Die Konzentration der Emanation konnte nicht ganz exakt bestimmt werden, da die Lösung nicht luftdicht abgeschlossen war. Für die Analyse der Emanationswirkung auf den Sympathicus waren Vorversuche über den Einfluß des Ergotamins auf das Laewen-Trendelenburgsche Froschpräparat erforderlich. Die Versuche führten zu folgenden Ergebnissen: 1. Radiumemanation vermindert die Tropfenzahl, verlangsamt somit die Durchströmungsgeschwindigkeit (14 Versuche). Wird das Herz nachher von reiner Ringerlösung durchströmt, so erreicht die Tropfenzahl nach kurzer Zeit wieder die ursprüngliche Höhe. Radiumemanation wirkt demnach als Vasoconstrictor. Der Gefäßspasmus ist vorübergehend (also funktioneller Natur) und weniger intensiv als nach Adrenalin oder Ergotamin. 2. Ergotamin allein verabreicht, verursacht beim Frosch eine intensive Vasoconstriction. Es zeigt nur ganz ausnahmsweise einen gefäßerweiternden Effekt (17 Versuche). Die Adrenalinwirkung wird am Froschpräparat durch vorangehende Ergotaminapplikation in der Mehrzahl der Fälle aufgehoben, manchmal auch ins Gegenteil verkehrt (12 Versuche). 3. Kombination von Emanation und Adrenalin führte zu keinem einheitlichen Resultat (6 Versuche). Eine sichere Summation der Wirkungen war nicht zu beobachten. In keinem Falle trat jedoch eine Umkehrung der Adrenalinwikrung auf, wie sie sich bei Ergotamin einmal gezeigt hatte. 4. Die Emanation verliert nach vorausgehender Ergotamingabe ihre Wirkung, ja sie erzeugt gelegentlich im mit Secale vergifteten Tiere eine Vasodilatation (6 Versuche). Diese paradoxe Wirkung der Radiumemanation ist vielleicht analog jener, welche Verf. früher für das Calcium beschrieben hat. III. Kritische Stellungnahme zu den praktisch therapeutischen Versuchen Vanyseks und seiner Mitarbeiter.

Digitized by Google

Letzterer hat bei verschiedenen Gefäßerkrankungen (Sklerodermie, Morbus Raynaud) und bei Lungentuberkulose Radiumemanation als Mittel angewendet, welches geradezu eine „Sympathicektomie auf unblutigem Wege" herbeiführe. Verf. betont nochmals die vasoconstrictorische Wirkung der Emanation (α-Teilchen), wofür auch Experimente Vanyseks, Prusiks u. a. Zeugnis geben. Wenn Emanation bei Gefäßerkrankungen eine therapeutische Wirkung haben soll, so müßten diese Affektionen toxisch bedingt sein, wobei die Noxe die Emanationswirkung ebenso umkehrt wie das Ergotamin. In allen anderen Fällen werde man mehr schaden als nützen. Eine Verschlechterung des Krankheitszustandes nach Adrenalininjektion dürfe nicht als Indicator zur Anwendung von Radiumemanation gelten, da beide Stoffe auf den Sympathicus ähnlich einwirken. Vor einer allgemeinen Einführung der Emanation als einem „Heilmittel der Capillaren" müßten weitere Forschungen Klarheit bringen.
Herrnheiser (Prag).

Russ, S., and G. M. Scott: The action of radon „seeds" on tumour and liver cells of the rat. (Die Einwirkung von Radon „seeds" auf Tumor- und Leberzellen der Ratte.) (*Cancer research laborat., Middlesex hosp., London.*) Brit. journ. of radiol. (Arch. of radiol. a. electrotherapy) Bd. **32**, Nr. 324, S. 239—245. 1927.

Die Bezeichnung „Radonssed" wird gebraucht für 3—4 mm lange, mit Radiumemanation gefüllte Glascapillaren, deren äußerer Radius ungefähr 0,5 mm und deren innerer Radius 0,3 mm beträgt. Derartige Capillaren wurden in normale Rattenleber und in Tumoren des Jensenschen Rattensarkoms eingeführt und für verschieden lange Zeiten (von $^1/_2$ Stunde bis zu 10 Tagen) im Gewebe belassen. Ergebnisse der an Rattenleber ausgeführten Versuche: 1. Die makroskopisch an den Schnitten deutlich sichtbare Zone der durch Radium bewirkten Zellzerstörung vergrößert sich entsprechend der mehr oder weniger langen Belassung der Radoncapillare im Gewebe. Mikroskopisch fällt die scharfe Demarkation zwischen gesundem und völlig zerstörtem Gewebe auf, wenngleich eine schmale intermediäre Zone leichter geschädigten Gewebes deutlich unterschieden werden konnte. 2. Die Ausdehnung der geschädigten Zone hängt in der Hauptsache nicht von dem Intensitätsgrade der einwirkenden Strahlung ab, sondern von der zur Absorption gelangenden Strahlenmenge. Erst bei sehr großen Intensitätsunterschieden ist zu erkennen, daß relativ geringe Intensitäten über relativ lange Zeiten verabfolgt weniger starke Zellzerstörung bewirken als relativ große Intensitäten, die für relativ kurze Zeiten zur Einwirkung gelangt sind. 3. Es ist auffallend, daß in nächster Nachbarschaft von Blutgefäßen gelegene Leberzellen der Zerstörung durch Strahlen entgehen können, während andere, in gleichem oder sogar in weiterem Abstande von der Strahlenquelle gelegene Zellen völlig zerstört werden. Bei den an Rattensarkomen angestellten Untersuchungen waren die histologischen Bilder im allgemeinen nicht so leicht zu übersehen als in den Versuchen an Leber. Es scheint jedoch, daß keine grundsätzlichen Unterschiede in den Ergebnissen beider Versuchsreihen vorliegen. *Alb. Simons* (Berlin).

Lacassagne, A., et J. Lattès: Meilleure tolérance du polonium injecté localement à l'état „insoluble". (Bessere Verträglichkeit örtlich injizierten Poloniums, wenn es unlöslich ist.) (*Inst. du radium, univ., Paris.*) Cpt. rend. des séances de la soc. de biol. Bd. **97**, Nr. 25, S. 697—698. 1927.

Nach früheren Versuchen starben Kaninchen nach Injektion von Polonium (200 bis 400 HED.), das subcutan, venös, muskulär oder peritoneal eingespritzt war, bei starken Dosen nach einigen Tagen, bei schwächeren nach 2—4, bei noch schwächerer Dosierung nach einigen Monaten, oder zeigten im letzten Falle, falls sie am Leben blieben, schwere Krankheitsstörungen. Todesursache waren Zerstörungen der blutbildenden Organe oder Nephritis. In der Annahme, daß der Körper zu brüsk mit Polonium überschüttet wurde, und um eine zu schnelle Ausscheidung, die nachgewiesen werden konnte, auf der anderen Seite zu verhindern, wurde in einer weiteren Versuchsserie das Polonium in Verbindung mit Metallen, also Bismut, Quecksilber, in öliger

Digitized by Google

Suspension, und in wäßriger Eisenlösung, injiziert. Das Resultat war, daß die Tiere am Leben blieben, die Gesundheitsstörungen nicht so stürmisch waren und daß sehr lange Polonium im Urin nachzuweisen war, die Retention also eine nachdrücklichere war. *Engelmann* (Bad Kreuznach).

Farrar, Lilian K. P.: The reaction of the tissues to radium in treatment of cancer of the cervix and the importance of lacerations in producing cancer in this location. (Die Reaktion der Gewebe auf Radium bei der Behandlung des Cervixkrebses und die Bedeutung von Rissen für die Krebsentstehung.) (*Woman's hosp. in the state of New York, New York City.*) (*51. ann. meet., Stockbridge, 9.—22. V. 1926.*) Transact. of the Americ. gynecol. soc. Bd. 51, S. 106—117. 1926.

Vgl. dies Zentrlbl. 2, 844.

Foveau de Courmelles, Jules Regnault, Dufrénoy, Guillaume, Brocq-Rousseu et Risler: Discussion aux rapports de MM. Jausion, Richert, Dufrénoy, A. C. Guillaume: Les phénomènes de photosensibilisation. (Die Phänomene der Photosensibilisation.) (*Soc. de pathol. comp., Paris, 8. III. 1927.*) Rev. de pathol. comp. et d'hyg. gén. Jg. 27, Nr. 324, S. 533—549. 1927.

Eine ausführliche Diskussion über das Problem der Photosensibilisation, welche eine Menge literarisches Material enthält und auch über eigene Versuche berichtet. Hier sei von den Versuchen Rislers erwähnt, daß er durch Methylenblauinjektionen bei der Maus eine Sensibilisation erreichte. Der Tod der Versuchstiere trat unter ultravioletter, violetter und blauer Bestrahlung schneller ein als im gelben, orange oder dem roten Licht der Neonlampe. Am Ende dreht sich die Diskussion um die bekannte In-vivo-vitro-Frage. *Ernst Kadisch* (Charlottenburg).

Möllendorff, Milie von: Bindegewebsstudien VI. Die Wirkung der künstlichen Höhensonnenbestrahlung auf das subcutane Bindegewebe der weißen Maus. (*Anat. Inst., Univ. Kiel.*) Zeitschr. f. wiss. Biol., Abt. B: Zeitschr. f. Zellforsch. u. mikroskop. Anat. Bd. 6, H. 1/2, S. 151—194. 1927.

In einer sehr ausführlichen Arbeit werden die Ergebnisse von histologischen Untersuchungen mitgeteilt, die an Mäusen angestellt wurden. Diese wurden dazu an der Rückenhaut rasiert und im Abstand von 50 cm $^1/_2$, $^3/_4$, 1 Stunde lang mit einer Quecksilberdampflampe bestrahlt. Zu verschiedenen Zeiten, angefangen von 2 Stunden nach der Bestrahlung, werden Hautstücke excidiert und untersucht. Bei einer $^1/_2$stündigen Bestrahlungsdauer zeigen sich im Anfang wenig Veränderungen. Nach 4 und mehr Stunden nehmen die Fibrocyten mehr zu als die Histiocyten. Die Leukocytenzahl steigt und die Fibrocyten nehmen große Massen von Leukocyten in sich auf. Auch die histologische Untersuchung von Körperstellen, die nicht direkt bestrahlt wurden, wie Innenseite des Oberschenkels, zeigen nach 7 Stunden das gleiche Bild wie die Schnitte von der bestrahlten Rückenhaut, nur ist die Reaktion graduell abgestuft und wird als indirekte Wirkung auf das reticuloendotheliale System aufgefaßt. Bei einer 1stündigen Bestrahlungsdauer verlaufen die Gewebsreaktionen viel rascher und intensiver und ähneln im ganzen denjenigen, wie sie nach Einverleibung von unspezifischen Reizkörpern beobachtet werden. *Schultze* (Giessen).

Merker, E., und Gg. Bräunig: Die Empfindlichkeit feuchthäutiger Tiere im Lichte. III. Die Atemnot feuchthäutiger Tiere im Lichte der Quarzquecksilberlampe. (*Zool. Inst., Univ. Gießen.*) Zool. Jahrb., Abt. f. allg. Zool. u. Physiol. Bd. 43, H. 3, S. 275 bis 338. 1927.

Es wurden die Wirkungen des Lichtes von Quarzquecksilberlampen (Hanauer Lampen von 450 und 3000 HK) auf verschiedene Anneliden, Limax agrestis, Gammarus pulex, Larven von Corethra plumicornis, Libellenlarven, Rhantus notatus, verschiedene Knochenfische sowie Molch- und Froschlarven untersucht. Zunächst wurde festgestellt, welche Lichtmengen die Tiere vertragen können. Dazu wurden sie im Dunkelzimmer in eine mit Wasser gefüllte Petri-Schale gebracht,

Digitized by Google

die durch Wasserumspülung auf gleichmäßiger Temperatur gehalten wurde. Die Lampe befand sich 20 cm über der Versuchsschale. Die Lichtmengen wurden mit dem Eder-Hechtschen Graukeilkopierphotometer mit Präzisionsskala gemessen und auf 1 Sek. (photochemische Intensität) berechnet. Bis auf die Libellenlarven und Rhantus, die wohl durch ihre Chitinpanzerung geschützt sind, wurden alle Tiere in absehbarer Zeit durch die Bestrahlung getötet. Zunächst machten sie lebhafte Fluchtbewegungen, die durch immer länger dauernde Ruheperioden unterbrochen wurden. Das Atembedürfnis wurde gesteigert (vermehrte und verstärkte Atembewegungen). Schließlich erfolgte Lähmung und Tod. Auf jede Tierart wirkte eine bezeichnende und gleichbleibende Lichtmenge tödlich. Sonstwie geschwächte Tiere starben bei geringeren Lichtmengen. Zur Ermittlung des O_2-Verbrauches während der Belichtung wurden die Tiere in einem Quarzrohr, durch das Wasser von konstanter Temperatur floß, bestrahlt. Das abfließende Wasser wurde in Meßflaschen aufgefangen und sein O_2-Gehalt nach der Winklerschen Methode bestimmt. Einige Fehlerquellen wurden durch besondere Einrichtungen oder Rechnung ausgeschaltet. Mit dem Einsetzen der Belichtung zeigte sich deutlich eine Verminderung der O_2-Aufnahme, die vielfach bis auf 0 herunterging. Nach Aufhören der Belichtung erfolgte bei geringer Schädigung der Tiere manchmal eine Steigerung der O_2-Aufnahme über die Norm hinaus, die aber bei starker Schädigung unterblieb. Einschaltung eines Dunkel-U.V.-Glases von Schott, das nur Licht von 366, 384 und 760 $\mu\mu$ Wellenlänge hindurchläßt, ergab die gleichen Schädigungen, aber etwas abgeschwächt, weil die Lichtmengen hier geringer waren. Wurden Rubinglasfilter, die nur Licht von 780 bis 650 $\mu\mu$ Wellenlänge durchlassen, eingeschaltet, so war keine Wirkung auf die Atmung zu beobachten. Die festgestellten Schädigungen können nur auf die Wirkung des Lichtes, und zwar auf der der ultravioletten Strahlen, beruhen. Sie bestehen in einer starken Hemmung der O_2-Aufnahme. (Tabellen, Kurven und 2 Abbildungen der Apparatur.) (II. vgl. dies. Zentrlbl. **1**, 397.) *K. Herter* (Berlin).

Leenhardt, E., et J. Chaptal: Influence des rayons ultra-violets sur la valeur de la réserve alcaline du sang des nourrissons et des enfants. (Einfluß des Ultraviolettlichtes auf die Alkalireserve des Blutes beim Säugling und Kind.) (*Clin. des maladies des enfants et laborat. de chim. biol., fac. de méd., Montpellier.*) Cpt. rend. des séances de la soc. de biol. Bd. **97**, Nr. 19, S. 17—19. 1927.

Methodik nach van Slyke. Bestrahlung täglich von 1 Minute ansteigend bis zu 10 Minuten. Befunde. Nach der Bestrahlung nimmt die Alkalireserve zu. Zur Bestrahlungsdauer kein Parallelismus. Die Alkalireserve nimmt nicht nur beim Gesunden, sondern auch bei acidotischen Zuständen, wie auch bei der Dystrophie unter dem Einfluß der Ultraviolettbestrahlung zu. *Schiff* (Berlin).

Löhner, L.: Über die Beeinflussung der Strahlen- und Wasserhämolyse durch Arsen. (*Schweiz. Inst. f. Hochgebirgsphysiol. u. Tuberkuloseforsch., Davos u. physiol. Inst., Univ. Graz.*) Biochem. Zeitschr. Bd. **186**, H. 1/4, S. 194—202. 1927.

Die von Hausmann und Loewy gefundene Tatsache einer Hämolyse durch die Davoser Frühjahrssonne bei Kaninchenblutzellen erweitert Löhner dahin, daß schon die Davoser Wintersonne die Hämolyse bei Blutzellen von Mensch, Schwein, Rind, Ratte, Huhn zuwege bringt. Die Resistenzsteigerung der roten Blutzellen gegen Wasser, Saponin, Galle durch Arsentrioxyd, die Gunn feststellte, fand sich nicht gegenüber der Strahlenwirkung. Natürliche Höhensonnenstrahlung und Ultraviolettbestrahlung mit der Quarz-Quecksilberlampe zeigten entweder keine Resistenzsteigerung oder sogar auch Beschleunigung und Verstärkung der Hämolyse, was in Übereinstimmung steht mit den Beobachtungen der Dermatologen, daß Arsen ein Sensibilisator für Röntgen- und Ultraviolettstrahlen sei. Weiter fand L., daß unter noch nicht aufgeklärten Bedingungen auch die Resistenzsteigerung von Erythrocyten gegen Wasserhämolyse durch As nicht eintritt. *A. Loewy* (Davos).

Digitized by Google

Krestownikoff, A.: Die Wirkung des Lichtes auf den Entfärbungsverlauf in einem Dehydrogenase-Methylenblausystem. (*Physiol. Inst., Univ. Lund.*) Skandinav. Arch. f. Physiol. Bd. 52, H. 1/4, S. 199—208. 1927.

Die Succinodehydrogenase wurde nach einem Verfahren von Ohlsson aus Pferdefleich hergestellt und mit dem 9fachen Teil einer Phosphatpufferlösung (p_H 6,8) verdünnt. Eine zweite Lösung enthielt 1,5‰ Methylenblau und 5‰ Kaliumsuccinat. In einem Thunbergschen Vakuumröhrchen befand sich je 1 ccm der beiden Lösungen. Die evakuierten Röhrchen wurden in einem Wasserthermostat teils von Licht geschützt, teils mit indirektem Tageslicht, verstärkt durch eine 75kerzige Argenta-Glühlampe, bestrahlt. Mit der Intensität der Bestrahlung steigt die Entfärbungsgeschwindigkeit. Nimmt man die Entfärbungsgeschwindigkeit des mit mittlerer Tageslichtintensität beleuchteten Systems als Maßstab, beschleunigt die maximale Beleuchtung den Prozeß mit höchstens 26,6%; im völligen Dunkel hingegen ist eine maximal 18proz. Verlangsamung wahrzunehmen. Reine oder phosphathaltige Methylenblaulösungen werden durch die gleiche Zeit dauernde Beleuchtung nicht reduziert. *J. Surányi.*

Abelous, Aloy et Valdiguié: Transformations provoquées par la lumière solaire en présence des sels d'urane et par les rayons ultraviolets sur les solutions de divers hydrates de carbone. (Umwandlungen, die durch Sonnenlicht in Gegenwart von Uransalzen und durch Ultraviolettstrahlen in Kohlehydratlösungen hervorgerufen werden.) Cpt. rend. des séances de la soc. de biol. Bd. **96**, Nr. 17, S. 1385—1386. 1927.

Sonnenlicht verändert Glucose-, Rohrzucker- und Milchzuckerlösungen nicht; Fructoselösungen zeigen nach sehr langer Belichtung Formaldehydreaktionen, doch werden diese zuweilen auch an Handelspräparaten von Fructose unabhängig von jeder Bestrahlung beobachtet. — Sind gleichzeitig gelbe Uran- oder Uranylsalze anwesend, so ruft das Sonnenlicht in wenigen Minuten einen Farbenumschlag hervor, und zwar bei Verwendung des Sulfats oder Chlorids nach grün unter Bildung eines grünen Uranosalzniederschlages, bei Verwendung des Acetats unter Bildung eines violetten Uranouranioxyds. Die Zucker unterliegen dabei oxydierenden und hydrolysierenden Einflüssen, wobei Fructose und Rohrzucker viel leichter angegriffen werden als Glucose, Galaktose oder Milchzucker; Inulin wird leichter als Stärke oder Glykogen angegriffen. Es werden stets Aldehyde, besonders Formaldehyd, gebildet; letzterer konnte durch Farbreaktionen und durch Fällung mit Dimedon identifiziert werden. Rohrzucker und Inulin werden unter Fructosebildung hydrolysiert. — Durch Bestrahlung mit Ultraviolett in Gegenwart von Uransalz werden dieselben Veränderungen hervorgerufen, jedoch mit viel geringerer Geschwindigkeit als durch Sonnenlicht. *Leibowitz* (Charlottenburg).

Lange, Siegfried: Die Verteilung der Lichtempfindlichkeit in der Spitze der Haferkoleoptile. (*Botan. Inst., Univ. Greifswald.*) Jahrb. f. wiss. Botanik Bd. 67, H. 1, S. 1—51. 1927.

In dieser methodisch außerordentlich sorgfältig durchgeführten Untersuchung erbringt der Verf., um das Wesentliche vorweg zu nehmen, den interessanten Nachweis, daß die phototropisch empfindlichste Zone der Koleoptile die alleroberste Spitze ist in einer Länge von 50 μ (Größe einer Zelle). Bezüglich der Methodik sei hier nur bemerkt, daß anstatt der üblichen Verdunkelung des Keimlings durch Blenden die von Buder eingeführte Technik angewandt wurde, bei der mittels einer Linse das Bild eines erleuchteten Spaltes auf den Keimling projiziert wird. Belichtet wurde die dem Korn zugekehrte breite Flanke. So wurde der störende Einfluß der am Klinostaten auftretenden Dorsiventralitätskrümmungen auf ein Mindestmaß eingeschränkt. Zur Feststellung der Lichtempfindlichkeit (besser wohl phototropischen Empfindlichkeit [Ref.]) wurden zunächst die Präsentationszeiten ermittelt, und zwar wurde die Anzahl der MKS, die 3 Stunden nach der Belichtung bei dauernder Rotation am Klinostaten eine deutliche Krümmung von 50% der Keimlinge hervorrief, als Schwelle angesprochen. Die Schwellenlichtmenge wurde dann durch Multiplikation dieses MKS-Wertes mit der Projektion der beleuchteten Fläche auf die Normalebene zur Lichtrichtung erhalten. Die Lichtempfindlichkeit (phototr. E.) ist das

Digitized by Google

Reziproke dieses Wertes. Von den obersten 50 μ ab sinkt die Empfindlichkeit bis 500 μ langsam, dann schnell. Im 3. Millimeter beträgt sie nur noch den 6000. Teil des höchsten Wertes. Zwischen der Empfindlichkeit einer bestimmten Querzone und denen ihrer Teilzonen läßt sich eine deutliche Beziehung erkennen derart, daß die Empfindlichkeit der Gesamtzone das arithmetische Mittel der Empfindlichkeiten aller Teilzonen darstellt. In einem besonderen Kapitel werden die Versuche und Berechnungen von Sierp und Seybold einer eingehenden Kritik unterzogen. Theoretische Überlegungen führen den Verf. schließlich zu der Annahme, „daß nur die äußerste Spitze der Haferkoleoptile als Perzeptionsorgan für Lichtreize (phototropische R. [Ref.]) in Frage kommt". Und zwar soll die Perzeption in einer Beeinflussung der Entstehung der von der Spitze normalerweise gebildeten Auximone bestehen. Verf. beabsichtigt, diese Annahme in weiteren Versuchen zu prüfen. Schon jetzt scheint Ref. die Vermutung des Verf. nicht haltbar. Die von Brauner festgestellte Tatsache, daß ein phototropisch gereizter Stumpf einer Avena-Koleoptile durch Aufsetzen einer ungereizten Spitze zur Ausführung einer Lichtkrümmung befähigt wird, zeigt doch deutlich, daß in dem Stumpf selbst eine Perzeption stattgefunden haben muß. *Adolf Beyer* (Freiburg i. Br.).

Talon-Chauveau, Marcelle, J. Valtis et L.-R. Talon: De l'influence de l'irradiation solaire sur l'allergie dermique à la tuberculine. (Über den Einfluß der Sonnenbestrahlung auf die Tuberkulinempfindlichkeit der Haut.) (*Sanat. marin, Roscoff.*) Cpt. rend. des séances de la soc. de biol. Bd. **97**, Nr. 25, S. 683—684. 1927.

Angeregt durch die von verschiedenen Autoren beobachtete Tatsache, daß Hautpartien, die mit ultraviolettem Licht bestrahlt worden waren, eine auffallende Herabsetzung der Empfindlichkeit gegenüber Tuberkulin aufwiesen, haben Verff. diesbezügliche Versuche angestellt bei einer größeren Anzahl von Kindern, die wegen Drüsen- oder Knochentbc. mit Sonnenbestrahlungen behandelt wurden. Auch hier ergaben sich analoge Resultate, nämlich: Die Mehrzahl der Fälle zeigte stark herabgesetzte oder negative Tuberkulinreaktion im Bereiche der bestrahlten pigmentierten Haut, während die gleichzeitig auf unbestrahlten Hautpartien angelegten Proben meistens deutliche und starke Reaktionen aufwiesen. Ein proportionales Verhalten der pigmentierten Haut zur Intensität ihrer Pigmentierung war dabei nicht vorhanden. — Zur Erzielung einwandfreier Hautreaktionen sollte die Tuberkulinprobe deshalb stets auf unbelichteten Hautpartien ausgeführt werden. *Heinz* (Arosa).

Risler, J., et Foveau de Courmelles: Spectres d'absorption infra-rouge du sang et de la gélatine. (Die Absorptionsspektren von Ultrarot in Blut und Gelatine.) (*Soc. de pathol. comp., Paris, 5. VII. 1927.*) Rev. de pathol. comp. et d'hyg. gén. Jg. **27**, Nr. 332/333, S. 957—959. 1927.

In defibriniertem Blut wurde mit dem Spektrographen von Adam Hilger die Absorption von Ultrarot festgestellt. Es zeigte sich, daß bei Eiweiß die Absorptionsstreifen dieselben sind wie bei Eisen und Wasser. Ein breiter Streifen befindet sich bei Blut und Gelatine zwischen 5,5 und 11 μ. Die Wärmewellen, die der menschliche Körper ausstrahlt, entsprechen den Wärmewellen, die von lebenden Organismen absorbiert werden. Daraus wird geschlossen, daß eine Aufgabe des Körpereiweißes darin besteht, das Wärmegleichgewicht zu erhalten. *P. S. Mayer* (Mannheim).

Biologie und Klinik der Wirkung bestrahlter Substanzen.

Lepri, G.: Sur un phénomène photo-chimique et un phénomène photo-catalytique dans le sérum de lait. (Über ein photochemisches und photokatalytisches Phänomen in der Milch.) (*Inst. d'hyg., univ., Pise.*) Arch. ital. de biol. Bd. **77**, H. 2, S. 116—123. 1927.

Setzt man ungekochter, frischer Milch Methylenblaulösung zu — (1 ccm gesättigte, alkoholische Methylenblaulösung auf 100 ccm Wasser, davon $^1/_2$ ccm auf 10 ccm Milch) — so verliert die Milch bei Belichtung ihre Blaufärbung wieder. Kongorot, Fuchsin, Eosin, Gentianaviolett, Methylviolett und Brillantkresylblau werden nicht in gleicher Weise durch Belichtung entfärbt. Die Milch enthält offenbar eine wahrscheinlich kolloidale Substanz, die

Digitized by Google

Methylenblau unter Lichteinwirkung reduziert und selbst durch den Sauerstoff der Luft oder des Serums oxydiert wird. Die Wärmeresistenz der fraglichen Substanz spricht gegen einen Enzymcharakter. Die Substanz ist nicht nur gegen weißes Licht, sondern auch gegen die sichtbaren und unsichtbaren Strahlen des Spektrums sehr empfindlich. *Rhode* (Köln).

Holtz, Friedrich: Die Rachitis und ihre Beziehung zum Ergosterin. (*Biochem. Abt., chem. Laborat., Univ. Göttingen.*) Dtsch. med. Wochenschr. Jg. **53**, Nr. 17, S. 706 bis 708. 1927.

Holtz, Friedrich: Das antirachitische Vitamin. (*Biochem. Abt., chem. Laborat., Univ. Göttingen.*) Klin. Wochenschr. Jg. **6**, Nr. 12, S. 535—536. 1927.

Holtz berichtet zusammenfassend über die bereits referierten Windausschen und Pohlschen Untersuchungen zur Frage des antirachitischen Schutzstoffes und seiner chemischen Eigenschaften. Bekanntlich stellten Pohl und Windaus die Tatsache fest, daß das Cholesterin seine Aktivierbarkeit einer Fremdbeimengung verdankt, die Windaus zunächst Provitamin genannt hat. Dieses Provitamin muß in seinem chemischen Bau dem Cholesterin sehr nahestehen, da nur so das hartnäckige Festhaften des Provitamins an das Cholesterin erklärbar wird. Fernerhin war anzunehmen, daß das Provitamin ein noch stärker ungesättigtes Sterin ist als das Cholesterin. Aus Pilzen, wie Hefe, Mutterkorn, läßt sich ein Sterin mit drei Doppelbindungen isolieren, das auch das von Pohl vorausgesagte Absorptionsspektrum besitzt. Tatsächlich erwies sich bestrahltes Ergosterin, in Paraffinöl gelöst, bereits in Dosen von $^1/_{1000}$ mg pro die und Tier antirachitisch wirksam. Windaus nimmt an, daß das Provitamin mit dem Ergosterin identisch ist, oder ihm zumindest sehr nahe steht. Der antirachitische Schutzstoff, das Vitamin D, entsteht aus dem Ergosterin durch Einwirkung langwelliger ultravioletter Lichtstrahlen. Der tierische Organismus dürfte ohne Lichthilfe nicht imstande sein, das Provitamin in Vitamin zu überführen. Die Vorgänge bei der Umwandlung des Ergosterins in das Vitamin sowie die physiologische Wirkungsweise dieses Rachitisschutzstoffes sind noch unbekannt. *György* (Heidelberg).

Seckel, H.: Bestrahltes Ergosterin bei kindlicher Rachitis. (*Berlin. med. Ges., Sitzg. v. 13. VII. 1927.*) Med. Klinik Jg. **23**, Nr. 34, S. 1319. 1927.

Bei 2 rhachitischen Säuglingen wurde nach Aussetzungen jeder anderen antirachitischen Therapie täglich 5 Tropfen Vigantol (Merck) = 4 mg bestrahltes Ergosterin gegeben. Bereits nach 4 Wochen waren deutliche Heilungsvorgänge auf den Röntgenplatten zu erkennen. *W. Teschendorf* (Köln).

Ellinger, Philipp: Die Beziehungen zwischen antirachitischer Wirksamkeit und Dielektrizitätskonstante von ultraviolett bestrahlten Cholesterinlösungen. (*Pharmakol. Inst., Univ. Heidelberg.*) Naunyn-Schmiedebergs Arch. f. exp. Pathol. u. Pharmakol. Bd. **122**, H. 3/4, S. 238—246. 1927.

Es wird eine Methode beschrieben, mit der es gelingt, die Änderung der Dielektrizitätskonstanten einer Flüssigkeit bei gleichzeitiger Bestrahlung mit ultravioletten Strahlen zu beobachten. Die Messung erfolgt dadurch, daß in 2 lose miteinander gekoppelten Schwingungskreisen von Glühkathodenröhren in Sender- und Überlagererschaltung elektrische Wellen erzeugt werden, die in einem Telephon in Audionschaltung und entsprechender Kondensatoreinstellung das Abhören eines Tonminimums gestatten. In den einen dieser Kreise wird ein Meßkondensator eingeschaltet, dessen Kapazität bei Füllung mit bestimmten Substanzen von bekannter Dielektrizitätskonstante geeicht wird. Der Meßkondensator besteht aus einer Messingplatte und einer platinierten Quarzplatte, die den Durchtritt von ultravioletten Strahlen gestattet. Die Messingplatte ist mit einer Mikrometerschraube verschieblich und gestattet eine Änderung des Plattenabstandes bzw. der durchstrahlten Schichtdicke. Mit Hilfe dieser Apparatur wurde festgestellt, daß Öle und Lösungen von Cholesterin in Alkohol und Paraffin bei der Bestrahlung mit ultravioletten Strahlen eine Erhöhung ihrer Dielektrizitätskonstanten erfahren. Diese Erhöhung der Dielektrizitätskonstanten bleibt aus, wenn die Bestrahlung unter Sauerstoffabschluß erfolgt; die Bildung des antirachitischen Prinzips, die an Ratten geprüft wurde, erfolgt auch bei der Bestrahlung unter Sauerstoffabschluß. Beide Prozesse sind demnach voneinander unabhängig. Nach Bestrahlen von festem Cholesterin konnte ein Stoff gewonnen werden, der bei 108—112° schmolz und mit Digitonin nur zum kleinen Teile fällbar ist. Diese antirachitische Wirksamkeit ist die gleiche wie die der bestrahlten Cholesterinlösung. Es kann also nicht das antirachitische Prinzip sein, sondern muß es in gleicher Weise

Digitized by Google

enthalten wie das bestrahlte Cholesterin. Es ist dies aber höchst wahrscheinlich der Stoff, der die Erhöhung der Dielektrizitätskonstanten bei der Ultraviolettbestrahlung hervorruft. *Ellinger* (Heidelberg).₀

Spiegel-Adolf, Mona: Physikalisch-chemische Untersuchungen bestrahlter Proteine. I. Mitt.: Die Veränderungen des Seralbumins bei Ultraviolettbestrahlung und ihre Beziehungen zur Hitzegerinnung. (*Laborat. f. Lichtbiol. u. Lichtpathol., physiol. Inst., Univ. Wien.*) Biochem. Zeitschr. Bd. **186**, H. 1/4, S. 181—193. 1927.

In der vorliegenden Untersuchung wurde das Verhalten von Seralbumin in elektrolytfreiem Zustande und in Gegenwart von Säure, Lauge und verschiedenartiger Salze unter dem Einfluß von ultravioletten Strahlen festgestellt und mit den Erscheinungen bei Hitzeeinwirkung (vergleiche Biochemische Zeitschrift **170**, 126. 1926) unter entsprechenden Bedingungen verglichen. Ferner wurden einzelne Eigenschaften der dabei entstehenden Koagulate gegenübergestellt. Die Bestrahlungen wurden mit Hilfe einer Quarzquecksilberdampflampe (Heräus, Hanau) bei 220 Volt Spannung und 2,5 Ampere Stromverbrauch ausgeführt, die zu bestrahlenden Flüssigkeiten befanden sich in 20 cm Distanz vom Brenner in durchsichtigen Quarzeprouvetten. Zwecks Vermeidung stärkerer Erwärmung waren die Röhrchen in einem durchsichtigen Quarzbecherglas untergebracht, dessen Wasserinhalt unter Thermometerkontrolle häufig erneuert wurde. Es konnten folgende Ergebnisse erzielt werden: Elektrolytfreies Seralbumin (hergestellt unter Verwendung von Elektrodialyse und charakterisiert bezüglich seiner Leitfähigkeit, H-Ionenaktivität usw.) koaguliert bei Einwirkung von ultraviolettem Lichte wie beim Erhitzen. Das Koagulat läßt sich durch Behandlung mit NaOH und nachfolgender Elektrodialyse nicht wie das Hitzekoagulat in ein wasserlösliches Produkt überführen. Bei Gegenwart von Säure und Lauge wird Seralbumin durch Bestrahlung auch unter Bedingungen verändert, bei welchen es, der Hitzeeinwirkung ausgesetzt, zum größten Teile der Veränderung entgeht. Im Gegensatz zum hitzeveränderten wird in HCl-Gegenwart bestrahltes Seralbumin auch durch nachträglichen Salzzusatz zur Ausfällung gebracht. Hingegen zeigen in NaOH-Gegenwart erhitztes und bestrahltes Protein gegenüber Neutralsalzen ein ähnliches Verhalten. Neutralsalzzusatz verhindert auch in höheren Konzentrationen nicht das Ausfallen des Seralbumins bei Bestrahlung; die Ausflockung wird durch Gegenwart von Salzen mit mehrwertigen Ionen gehemmt. Hingegen vermag Rhodankalium im Gegensatze zu seiner Beeinflussung der Hitzewirkung weder die Lichtfällung zu verhindern, noch das Koagulat in Lösung zu bringen. *Mona Spiegel-Adolf* (Wien).₀

Vogt, E.: Über die Beeinflussung der Wirksamkeit des Insulins durch Röntgenbestrahlung. (*18. Kongr. d. dtsch. Röntgen-Ges., Wiesbaden, Sitzg. v. 28.—30. IV. 1927.*) Fortschr. a. d. Geb. d. Röntgenstr. Bd. **36**, Kongreßh., S. 75—76. 1927.

Insulin, welches 10 Minuten lang im Abstand von 30 cm mit Höhensonne bestrahlt wurde, wirkt stärker, auch hält die Wirkung länger an. Auch Insulin, welches mit einer der Carcinomdosis entsprechenden Röntgenstrahlenmenge bestrahlt wurde, zeigte eine deutlich stärkere Wirkung. *W. Teschendorf* (Köln).

Röntgenstrahlen.

Röntgenstrahlen als Hilfsmittel für die Diagnostik.

Spezielle Röntgendiagnostik.

Skelettsystem (einschl. Zähne).

Fraikin et Burill: Anomalies des vertèbres lombaires. 1. Anomalies de forme: Déformation des corps vertébraux en „corne de rhinocéros"; 2. Anomalies de nombre: Présence d'une 6e vertèbre lombaire. (Anomalie der Lendenwirbel. 1. Formanomalien: Deformation der Wirbelkörper in Rhinozeroshornform; 2. Zahlanomalie: Vorhanden-

Digitized by Google

sein eines 6. Lendenwirbels.) Bull. et mém. de la soc. de radiol. méd. de France Jg. 15, Nr. 141, S. 236—237. 1927.

Der erste Fall betrifft eine gewöhnliche Spondylitis deformans, der zweite Fall einen gewöhnlichen überzähligen Wirbel. *Abeles* (Frankfurt a. M.).

Scheuermann, H.: Die Röntgendiagnose von Wirbelerkrankungen (insbesondere die Differentialdiagnose bei keilförmigen Wirbeln). Ugeskrift f. Laeger Jg. 89, Nr. 30, S. 663—670. 1927. (Dänisch.)

Unerläßlich sind tadellose Seitenaufnahmen. Mit der Verknöcherungsart und -Tempo des kindlichen Wirbels muß der Diagnostiker sehr vertraut sein. Z. B. die Epiphysenkerne werden als Dreiecke am vorderen Wirbelrand angelegt und dürfen nicht für tuberkulöse Sequester gehalten werden. Von den 3 Scheiben im Röntgenogramm eines kindlichen Wirbels zeigt die mittlere vorn eine Aussparung von Kegelform mit der Basis von 2—3 mm Höhe vorn (tête de tortue). „Diese scheinbare Spaltbildung der Wirbelknochen in der Adolescenz" (Hahn 1922) wird als röntgenologischer Ausdruck des großen mittleren Gefäßeintritts angesehen und ist in der mittleren Wirbelsäule noch bis zum 14. Lebensjahr zu erkennen. Die Aussparung kann auch ringsherum gehen und sieht, wenn sie von einer Knochenlage gedeckt ist, wie ein Kanal aus. Zu der Frage des Sichtbarwerdens der Epiphyse nimmt Verf. Stellung mit der Erklärung, daß er selbst diesen Zeitpunkt im Alter von 11 Jahren angetroffen habe und eher bei Mädchen als bei Knaben. Zwischen 17 und 25 Jahren werde die Verwachsung mit dem Wirbelknochen vollzogen. Daß die Tuberkulose scheinbar die dorsolumbalen Wirbel bevorzugt, hängt vielleicht mit der hier reichlichsten Blutzufuhr zusammen. Ebenso spielt die gemeinsame arterielle Versorgung der zugekehrten Wirbelränder vielleicht eine Rolle für deren gleichzeitige Erkrankung. Dem im übrigen wechselvollen Bild der Wirbelsäulentuberkulose gleichen auch die anderen infektiösen Spondylitiden. Frühdiagnose bei Rückenschmerzen kann röntgenologisch gefördert werden. Ausheilende Wirbelcaries bildet Knochenbrücken. Da nach Frakturen ebenfalls Knochenbrücken entstehen können, so ergeben sich hier Schwierigkeiten bei Spätgutachten, zumal das Trauma eine bereits vorhandene Brücke bei tuberkulösem Gibbus gebrochen haben kann. Selbst ein anscheinend leichter Unfall kann einen Wirbelbruch herbeiführen ohne anfängliche klinische Symptome. Die Röntgenuntersuchung ist manchmal erst im Callusstadium positiv. Falsche Diagnosen können auch entstehen bei Kyphose durch angeboren keilförmige Wirbel. Diese erkennt man daran, daß nur die vordere Hälfte, und zwar stumpf, verschmälert ist, während die hintere Hälfte normal quadratisch breit ist. Bei den Tumoren sei daran erinnert, daß es osteoplastische Metastasen, z. B. bei Prostatacarcinom mit homogen dichten Herden und osteoklastische Metastasen, z. B. bei Sarkom, Lymphogranulom, mit aufgehellten Herden im Korpus gibt. Die Kyph. dorsalis juvenilis entsteht zwischen dem 11. und 25. Lebensjahre meist unter dem Tragen von Lasten. Veränderungen in der Verknöcherungszone von 2—4 Wirbelkörpern im unteren Brustteil lassen diese eine keilförmige Gestalt annehmen, jedoch nie so stark wie bei Bruch oder Spondylitis. Die Epiphysenanlagen sind unregelmäßig breit; tiefe, treppenförmige Einschnitte der vorderen Wirbelkanten mit Kalkinseln bleiben bestehen, während die Verkalkung der Epiphyse fortschreitet. Die Ursache kann als Chondrodystrophie bezeichnet werden, kann der Köhlerschen Krankheit nahestehen; die Kyphosis dorsalis juvenilis ist aber nicht mit der „Kümmelschen Fraktur", auch „Kümmel-Verneuilsche Krankheit" genannt, zusammenzuwerfen. Letzteres Leiden erkennt Verf. nicht als selbständig an, sondern hat seine eigenen derartigen Fälle auf die verschiedensten bekannten Ursachen zurückgeführt. *Reimann* (Berlin).

Carando, Quirico: Schisi dell'arco anteriore della prima vertebra in un caso di acromegalia. (Spaltbildung des vorderen Bogens des ersten Wirbels in einem Falle von

Digitized by Google

Akromegalie.) (*Osp. magg. di S. Giovanni Battista e d. città, Torino.*) Diario radiol. Jg. 6, Nr. 3, S. 84—88. 1927.

Die Röntgenuntersuchung des Atlas wird meist in sagittaler und in frontaler Projektion vorgenommen, jedoch beide Aufnahmerichtungen befriedigen nicht ganz, da zu viel Überlagerungen entstehen. Auch die Aufnahme durch den Mund zeigt nicht alle Wirbelteile übersichtlich. 1920 wurde von Lupo die axiale Projektion angegeben, welche es gestattet, eine vollkommene Übersicht über das Foramen occipitale und über den Atlas zu erhalten. Daneben wird ein gutes Übersichtsbild der Schädelbasis erhalten. Carando beschreibt dann einen Fall von Spaltbildung des Atlas bei einer Kranken, die an Akromegalie litt. Wegen fortschreitender Verminderung ihres Sehvermögens wurde zur Untersuchung der Nasennebenhöhlen, besonders der Keilbeinhöhle, eine Aufnahme in axialer Projektion angefertigt, welche dann das auffällige Ergebnis einer totalen Spaltung des vorderen Bogens des Atlas zeigte. — Wirbelspaltbildungen pflegen im größten Teil der Fälle lumbo-sakralen Sitz zu haben, fast stets ist diese Anomalie mit Hautveränderungen, Hypertrichosis und pigmentierten Naevi verbunden. Selten findet man sie an der Brustwirbelsäule und noch seltener an der Halswirbelsäule. Verf. hat in der Literatur keinen Fall von Spaltbildung des Atlas finden können, der nicht mit so schweren Veränderungen begleitet war, daß ein Leben dadurch unmöglich wurde. Im vorliegenden Falle, war die Mißbildung nicht nur mit normalem Leben vereinbarungsfähig, sondern bewirkte auch keine Störungen, so daß in Anbetracht der Schwierigkeit, dieselbe aufzudecken, sie beinahe jeder Untersuchung entgangen wäre. *F. Walter* (Hamburg).

Albee, Fred H.: Spondylolisthesis. Journ. of bone and joint surg. Bd. 9, Nr. 3, S. 427—446. 1927.

Mangelnde Vereinigung des Wirbelkörpers mit den Bogenteilen des 5. Lendenwirbels ist die häufigste pathologische Veranlassung zur Entstehung einer Spondylolisthesis. Sie kommt beim Manne ebensooft vor wie bei der Frau. Ein Trauma spielt meist eine auslösende Rolle. Klinisch sind 2 Arten zu unterscheiden: eine unilaterale mit Kompressionserscheinungen der Canda equina und die häufiger vorkommende bilaterale ohne Lähmungserscheinungen. Pathognomonisch ist die starke Lordose mit verminderter Schrägstellung des Beckens. Ausschlaggebend sind die bekannten Erscheinungen im Röntgenbilde. Kurze Mitteilung von 8 eigenen Fällen, bei denen Verf. einen Knochenspan, der mit der elektrischen Kreissäge aus der Tibia paßrecht herausgeschnitten wurde, in die Dornfortsätze des 3., 4. und 5. Lumbalis, und des 1. und 2. Sacralis implantierte. Wundverband und Lagerung auf einer Frakturmatratze für 7 Wochen. Korsett für 4—6 Monate. Der Erfolg war in allen 8 Fällen zufriedenstellend. *Duncker* (Brandenburg).

Asti, Luigi Mario: I distacchi epifisari del gomito dal punto di vista radiologico. (Epiphysenlösungen im Ellbogengelenk im Röntgenbild.) (*Istit. di radiol., univ. e sez. radiol., osp. magg., Milano.*) Radiol. med. Bd. 14, Nr. 8, S. 625—643. 1927.

Asti beschreibt erst die normalen Verhältnisse des jugendlichen Ellbogengelenkes im Röntgenbild, die zur Beurteilung eine exakte Aufnahmetechnik erfordern. Im Folgenden werden dann die einzelnen Formen der Epiphysenverschiebungen an Hand von Abbildungen beschrieben aus einem Material von über 800 untersuchten Fällen. *Th. Naegeli* (Bonn a. Rh.).

Jackson, R. H.: Simple uncomplicated rotary dislocation of the atlas. (Einfache unkomplizierte Rotationsluxation des Atlas.) Surg., gynecol. a. obstetr. Bd. 45, Nr. 2, S. 156—164. 1927.

Vorwiegend klinische Studie. Die Röntgenuntersuchung kann nicht immer sofort durchgeführt werden wegen der Bewegungsbeschränkung und der Kieferklemme. Auch die Fraktur des Processus odontoideus kann im Röntgenbild festgestellt werden, ebenso auch die knöcherne Wiedervereinigung derselben nach der Heilung. *Abeles.*

Steiner, Paul: Hungerosteomalacie mit multiplen Spontanfrakturen des Beckens. (*Ges. f. inn. Med. u. Kinderheilk., Wien, Sitzg. v. 2. VI. 1927.*) Wien. med. Wochenschr. Jg. 77, Nr. 29, S. 972. 1927.

Bericht über 2 Fälle von Hungerosteomalacie (55jähriger Mann und 47jährige

Digitized by Google

Frau), bei denen sich im Verlauf von dauernder Unterernährung heftige Spontanknochenschmerzen einstellten und es zu Verkrümmungen, besonders der unteren Extremitäten, und zu Spontanfrakturen kam. Die Frakturen des Beckens waren, wie die Röntgenuntersuchung zeigte, so auffallend symmetrisch, daß es sich hier vielleicht um typische Frakturen handelt. *Breitländer* (Canton-China).

Vogel, K.: Ein Fall von Knochenerweichung (Köhler, Kienböck u. a.) im Sprungbeinhals. Zentralbl. f. Chir. Jg. 54, Nr. 40, S. 2510—2512. 1927.

Mitteilung eines überaus seltenen Krankheitsfalles, bei dem das Röntgenbild im Talushals einen subchondralen Knochenherd nach Art der Osteochondritis dissecans des Knie- und Ellbogengelenks aufdeckte. Eine tuberkulöse Herderkrankung glaubt Verf. ausschließen zu können. Ein beigegebenes späteres Röntgenbild zeigt den Herd in spontaner Ausheilung begriffen. *Axhausen* (Berlin).

Pigeon et Loustric: La „malacie" traumatique du semi-lunaire. Maladie de Kienböck. (Die traumatische „Malacie" des Lunatum, Kienböcksche Krankheit.) Arch. franco-belges de chir. Jg. 29, Nr. 12, S. 1051—1067. 1926.

Verff. teilen hinsichtlich dieser Erkrankung den in Deutschland allgemein vertretenen Standpunkt. *Abeles* (Frankfurt a. M.).

Canelli, Adolfo F.: Metafisite femorale superiore secondaria a broncopolmonite catarrale sub-acuta di carattere settico. (Metaphysitis am oberen Femurende nach subakuter septischer Bronchopneumonie.) (*Clin. pediatr., univ., Torino.*) Arch. di ortop. Bd. 43, H. 2, S. 306—323. 1927.

Bei einem Säugling stellen sich nach überstandener septischer subakuter Bronchopneumonie Störungen im Bereiche der Hüftgelenke ein. Anfänglich läßt sich im Röntgenbild nichts Krankhaftes erkennen. Im weiteren Verlauf zeigt dieses eine Veränderung des Epiphysenkerns, der nunmehr halbelliptisch, und eine Verschmälerung der Knorpelzone zwischen ihm und der Metaphyse, wobei diese kleine Herde von Rarefikation aufweist. Canelli deutet dies im Sinne einer nicht eitrigen metastatischen Entzündung im Bereich der Metaphyse (Abb.) und empfiehlt bei unklaren Hüfterkrankungen genaue Röntgenuntersuchung. *Th. Naegeli* (Bonn a. Rh.).

Elliott, Arthur R.: Typhoid bone infection. (Typhöse Knocheninfektion.) (*Med. serv., St. Luke's hosp., Chicago.*) Med. clin. of North America Bd. 11, Nr. 1, S. 229 bis 235. 1927.

Verf. beschreibt einen sehr interessanten Fall von typhöser Knocheninfektion, wo 11 Jahre nach überstandenem Typhus und seitheriger völliger Gesundheit nach einem Trauma in der Hüftgegend eine typhöse Knochenerkrankung des Femurkopfes (Röntgenaufnahme) auftrat. Es kam im Laufe der Krankheit unter septischem Fieber 2mal in der Leistengegend zu einer Schwellung und zu einem Absceß. Nach operativer Eröffnung erfolgte Abfall des Fiebers und Heilung. Aus dem entleerten Eiter wurde der Typhusbacillus in Reinkultur gezüchtet. *Baensch* (Leipzig).

Chiasserini, A.: La forma diafisaria dell'ascesso cronico delle ossa lunghe. Indirizzo terapeutico (présentazione di un paziente). (Die diaphysäre Form des chronischen Abscesses der langen Röhrenknochen.) Bull. e atti d. reale accad. med., Roma Jg. 53, H. 1, S. 17—24. 1927.

Chiasserini teilt zwei eigene und einen dritten ihm mitgeteilten Fall chronischer Abceßbildung in langen Röhrenknochen mit (zweimal Humerus, einmal Tibia). Es handelte sich um kleine ovaläre, im Röntgenbild deutlich erkennbare Herde, die, eröffnet, im Eiter Staphylokokken enthielten. Diese Form der Osteomyelitis ist verhältnismäßig selten. Henderson hat 1924 ungefähr 200 Fälle zusammengestellt, wobei die erste Mitteilung 1824 von Brodie stammt. (Abb.) *Naegeli* (Bonn a. Rh.).

Zahradnický: Gelenk-Syphilis. Sborník prací Jg. 2, Nr. 4, S. 341 u. franz. Zusammenfassung S. 341. 1927. (Tschechisch.)

Bei tuberkuloseverdächtigen Gelenkaffektionen ist stets auch an die Möglichkeit einer Gelenkslues zu denken. Verf. konnte bei seinem Materiale in 20% der Fälle Lues nachweisen. Das Bild der Gelenklues ist tuberkulösen Affektionen sehr ähnlich, eine Differenzierung nur durch genaue und vorsichtige klinische Untersuchung

Digitized by Google

möglich. Die antiluetische Behandlung führt in der großen Mehrzahl der Fälle in absehbarer Zeit zu befriedigenden Resultaten. *Herrnheiser* (Prag).

Trendtel: Einseitiger Hydrarthros mit doppelseitiger gummöser Epiphysitis tibiae und psychischem Infantilismus als Spätform der kongenitalen Lues. (*Univ.-Kinderklin., Kiel.*) Zeitschr. f. Kinderheilk. Bd. **43**, H. 6, S. S. 580—584. 1927.

Im Röntgenbild beiderseits sehr große Aufhellungsherde der Metaphyse, unmittelbar an die Epiphysenlinie angrenzend. Deutliche Atrophie, keine periostale Reaktion. Erguß klinisch nur einseitig. *Abeles* (Frankfurt a. M.).

Satanowsky, Sara: Radiographische Diagnose gewisser Fälle von Knochenlues. Semana méd. Jg. **34**, Nr. 29, S. 125—151. 1927. (Spanisch.)

Übersichtsarbeit über die verschiedenen Formen der Knochensyphilis, Periostitis, gummöse Periostitis und gummöse Osteomyelitis und die tabischen Knochenveränderungen. Differentialdiagnostisch sind die Sarkome, die Osteomyelitis und Pagetsche Erkrankung abzutrennen. *Abeles* (Frankfurt a. M.).

Morelli, Enrico: Sindrome oculare nelle lesioni luetiche della lamina quadrilatera. (Augensymptome bei luetischen Affektionen der Sattellehne.) (*Istit. di clin. oculist., univ., Pisa.*) Valsalva Jg. **3**, H. 8, S. 341—352. 1927.

Bei 8 Fällen, die wegen Kopfschmerz und Sehstörung zur Untersuchung kamen, fanden sich außer Pupillenanomalien und temporaler Abblassung des Sehnerven am Profilröntgenogramm der Sellagegend Strukturveränderungen (unregelmäßige Verdickungen) des Dorsum Sellae, des Clivus und der Wände des Sinus sphenoidalis. Auf antiluetische Behandlung trat Besserung der klinischen Symptome auf. Das Röntgenbild zeigte Decalcifikation der Verdickungen der Sellagegend. (Die Abbildungen lassen keine pathologischen Veränderungen erkennen; die beschriebenen „Verdickungen" sind vielmehr belanglose Varietäten. Ref.) *A. Schüller* (Wien).

Griep, Karl: Über Ostitis fibrosa der Sesambeine. (*Chir. Abt., Krankenh. Rotes Kreuz, Kassel.*) Zentralbl. f. Chir. Jg. **54**, Nr. 40, S. 2519—2522. 1927.

Bericht über eine Beobachtung jener interessanten Erkrankung der Sesambeine, auf die in Deutschland besonders W. Müller die Aufmerksamkeit gelenkt hat. Charakteristisches Röntgenbild. An dem histologischen Befunde des exstirpierten Knöchelchens glaubt Verf. gewisse Unterschiede gegenüber der Beschreibung Müllers feststellen zu können. Nach dem Urteil des Pathologen (Schmincke) liegt, wie bei der Koehlerschen Krankheit, eine primäre Nekrose des Knochens zugrunde; Verf. glaubt aber die Erkrankung der Ostitis fibrosa zuzählen zu müssen. *Axhausen* (Berlin).

Baldenweck, L., et David de Prades: Application de la radiographie du Rocher à l'étude du syndrome de Gradenigo. (Verwendung der Röntgenologie des Felsenbeines für das Studium des Gradenigoschen Symptomenkomplexes.) (*Hôp. Beaujon, Paris.*) Acta oto-laryngol. Bd. **11**, H. 2, S. 244—253. 1927.

Die beiden Autoren haben in einem Falle von Gradenigo-Symptomenkomplex Röntgenaufnahmen nach dem Verfahren von Hirtz gemacht. (Aufnahme der Schädelbasis). Sie fanden, daß eine deutliche Veränderung der erkrankten Felsenbeinspitze nachweisbar war. Dieselbe war klarer als die der anderen Seite, auch hoben sich die Bogengänge viel deutlicher aus dem Knochenmassiv ab als auf der gesunden Seite. Sie glauben damit eine Ostitis der Felsenbeinspitze nachgewiesen zu haben. Auch auf der Aufnahme nach Steenhuis (Projektion des Felsenbeins in die Orbita) sahen sie, wenn auch weniger deutlich, einen Knochendefekt. Endlich schlagen sie vor, die Felsenbeinspitze in das Siebbein zu projizieren. Manchmal sähe man dann die Spitze sehr deutlich, doch seien die Ergebnisse dieser Aufnahmerichtung beim Lebenden oft noch unbefriedigend geblieben. *H. G. Runge* (Hamburg).

Moore, Sherwood: Osteitis deformans and the eye, ear, nose and throat specialties. (Ostitis deformans und die Augen-, Ohren-, Nasen- und Kehlkopfspezialitäten.)

Digitized by Google

(*Washington univ. school of med., St. Louis.*) Ann. of otol., rhinol. a. laryngol. Bd. **36**, Nr. 3, S. 662—668. 1927.

Die Pagetsche Krankheit ist nach Moore nicht so selten wie im allgemeinen angenommen wird. Ihre Störungen treten proteusartig an den verschiedensten Stellen auf, man soll deshalb an sie denken, da in der Röntgenaufnahme die Diagnose kaum zu verfehlen ist. M. konnte 2 Fälle beobachten, bei denen diese Erkrankung die Ursache von heftigen Schmerzen war. In einem Falle wurde mit nur mäßigem Erfolg das Gassersche Ganglion reseziert und die wahre Diagnose erst hinterher gestellt, im zweiten Falle war diese Erkrankung am Stirnbein und in der völlig verschatteten Kieferhöhle lokalisiert. *H. G. Runge* (Hamburg).

Mozer, J. Jacques: Les ostéosclérоses diffuses. Les anémies ostéosclérotiques. (Die diffuse Osteosklerose.) Rev. méd. de la Suisse romande Jg. **47**, Nr. 11, S. 802—831. 1927.

Die diffuse Osteosklerose ist äußerst selten. Aus der vorröntgenologischen Ära stammen vereinzelte Mitteilungen von Sektionsbefunden. Erst die Röntgenära hat dies Gebiet in den Mittelpunkt des Interesses gerückt. Verf. hatte selbst Gelegenheit, vier ganz verschiedene Fälle zu beobachten. Im ersten Falle handelt es sich um einen jungen Mann, der nach einer Angina eine Purpura haemorrhagica und Zahnfleischblutungen bekommt. Blutbild: Hb. 48%. Erythrocyten: 3,2 Millionen. Keine pathologischen Blutformen. Patient stirbt an Entblutung. Auf dem Sektionstisch zeigte Oberschenkel ein abnorm festes bräunliches Mark mit stark vermehrten Knochenbälkchen, die die Markhöhle fast gänzlich ausfüllen. Auch die Wirbelkörper und die Rippen sind verdichtet. Im zweiten Falle handelt es sich um einen 59-Jährigen mit stark vergrößerter Milz und Rückenschmerzen. Hb. 45%, Erythroc. 3 Millionen. 1% kernhaltige Erythrocyten. Patient stirbt an Bronchopneumonie. Obduktion: Rippen abnorm hart, ebenso Wirbel, Markhöhle des Oberschenkels völlig von Knochen ausgefüllt. Milz 1,2 kg schwer. Die Milz zeigt sehr reichliche Myeloblasten, Myelocyten und Erythroblasten. Starke Hämosiderose. Der dritte Fall betrifft eine 24jährige Frau mit septischer Endokarditis nach Abort. Auf dem Obduktionstisch: Osteosklerose der Wirbelsäule und der Rippen. In der Milz hämotopoetisches Gewebe. Im vierten Falle handelt es sich um eine 2 Jahre bestehende myeloide Leukämie mit geringen Veränderungen. Tod durch profuse Hämorrhagien. Ganz geringe Osteosklerose des Femur. Man muß die Osteosklerose in mehrere Gruppen einteilen. 1. Die Albers-Schönbergsche Erkrankung, diese ist kongenital und hat wahrscheinlich endokrin bedingte Störungen des Kalkstoffwechsels zur Ursache. Die Reduktion des hämatopoetischen Systems (Verödung der Markhöhlen) wird teilweise kompensiert durch Persistieren der fetalen Hämatopoese in Leber und Milz. 2. Die diffuse Osteosklerose kann sich anschließen an eine leukämische oder aleukämische Myelose. Sie stellt dann eine Art Ausheilungsversuch, eine Art Vernarbung der Markhöhle dar. Merkwürdigerweise kommt aber auch ein analoger Prozeß bei lymphatischer Leukämie vor. 3. Osteosklerose bei Tumoren, Infektionen und Intoxikationen, Ausfüllung der Markhöhle und sekundäre kompensatorische Blutneubildungen in der Milz. 4. Die Osteosklerose kann eine Erscheinungsform der totalen Degeneration des blutbildenden Apparates sein: Aplastische Anämie mit hämorrhagischer Diathese. Reichhaltiges Literaturverzeichnis. *Abeles* (Frankfurt a. M.).

Stern, Walter G.: Ostearthritis of the intervertebral joints: Report of case. (Fall von Steifigkeit im Rücken nach Trauma. Angeblich Arthritis der kleinen Intervertebralgelenke.) Journ. of the Americ. med. assoc. Bd. **89**, Nr. 13, S. 1060—1061. 1927.

Fall von Steifigkeit im Rücken nach Trauma. Angeblich Arthritis der kleinen Intervertebralgelenke. Das beigegebene Röntgenbild ist in der Reproduktion nicht überzeugend. *Abeles* (Frankfurt a. M.).

Eisler, F.: Die Röntgendiagnose der chronischen Gelenkerkrankungen. Med. Klinik Jg. **23**, Nr. 35, S. 1332—1334. 1927.

Die bei einer chronischen Gelenkerkrankung im Röntgenbild nachweisbaren morphologischen Veränderungen setzen sich zusammen aus den direkten Krank-

Digitized by Google

heitsschädigungen, aus reparatorischen und den durch die mechanische Beanspruchung entstandenen Vorgängen. Eine genaue Analyse des Bildes ermöglicht häufig eine Unterscheidung dieser einzelnen Symptome. Eine Differenzierung der einzelnen Krankheitsformen läßt sich vielfach durch das Röntgenbild allein, häufiger jedoch in Gemeinschaft mit den übrigen klinischen Untersuchungsmethoden durchführen. Die Klassifizierung der Gelenkerkrankungen erfolgt nach den vorwiegendsten Gesichtspunkten. Die Arthritis chronica exsudativa infectiosa zeigt im Röntgenbild uncharakteristische Symptome, Verschmälerung des Gelenkspaltes, Randexostosen u. ä. manchmal fehlen auch diese. Nur die Tuberkulose, Lues und Gonorrhöe bietet mitunter typische Bilder. Die primär chronische Polyarthritis scheint das größte Kontingent der „rheumatischen" Arthritiden zu stellen. Sie zeichnet sich im Röntgenbild durch Verschmälerung des Gelenkspaltes, Aufrauhungen und Subluxationen aus, kann mit oder ohne Atrophie verlaufen. Mit Rücksicht auf die bei ihr auftretenden Knorpelusuren erscheint die Bezeichnung A. chronica ulcerosa am passendsten. Auch die Heberdenschen Knoten müssen als gutartige Abart hier eingereiht werden. Bei der Arthrosis deformans treten die Randwülste in den Vordergrund. Doch kommt es auch hier zu häufig sehr ausgedehnten Knorpelkonsumptionen, Aufrauhungen und Lückenbildungen in der subchondralen Gelenksfläche. Sie spielt als sekundäre Veränderung bei allen entzündlichen (Infekt-)Arthritiden eine große Rolle. Bei der Arthropathie handelt es sich im wesentlichen nur um Gelenkfrakturen, die locker oder gar nicht mit dem Stammknochen verwachsen; je nachdem kommt es zu hypertrophischen oder atrophischen Formen. Bei der Arthritis urica chronica geben die als Lücken in den Knochen sichtbaren Urateinlagerungen dem Bild ein charakteristisches Gepräge. Bei der Spondylosis deformans sind neben den Randexostosen stets Deformationen der Wirbelkörper und Wirbelzwischenräume zu sehen, bei der Spondylarthritis ankylopoietica sind die Wirbel ohne Formveränderung durch Knochenspangen miteinander vereinigt. *Eisler* (Wien).

Watermann, H.: Die Arthritis deformans des Großzehengelenkes als selbständiges Krankheitsbild. (*Orthop. Univ.-Klin., Heidelberg.*) Zeitschr. f. orthop. Chir. Bd. 48, H. 3, S. 346—355. 1927.

Verf. sucht durch Vergleich von Statistiken mit dem Material der Heidelberger orthopädischen Klinik nachzuweisen, daß die Arthritis deformans des Großzehengrundgelenks häufig nicht diagnostiziert wied. Die wichtigsten Symptome bestehen in Verdickung des I. Metatarsalköpfchens, Einschränkung bzw. Aufhebung der Dorsalflexion bei völlig freier Plantarflexion. An 7 wiedergegebenen Röntgenaufnahmen wird gezeigt, daß frühzeitig eine Verbreiterung des Metatarsalköpfchens festzustellen ist; der Gelenkspalt erscheint meist verengt. An der lateralen und dorsalen Seite des Köpfchens bildet sich eine arthritische Zacke. Das Leiden kommt auch als primäre Arthritis deformans im jugendlichen Alter vor (9.—12. Lebensjahr). — Für die Ätiologie wird eine einheitliche Ursache nicht angenommen; Konstitution und Anpassungsfähigkeit an den erworbenen aufrechten Gang hält Verf. für wesentlich. Therapeutisch wird mit Rücksicht auf den fortschreitenden Charakter operatives Verfahren vorgeschlagen: Herausnahme eines kleinen Keils aus dem I. Metatarsale hinter dem Köpfchen mit der Basis nach oben. Dadurch wird die Großzehe in Dorsalflexion gebracht und eine gute Abwicklung ermöglicht. *A. Hübner* (Berlin).

Frick, P., und A. Uffenheimer: Myxödem und Rachitis. (*Städt. Kinderklin., Magdeburg.*) Münch. med. Wochenschr. Jg. 74, Nr. 30, S. 1265—1266. 1927.

Bericht über einen interessanten Fall von Myxödem mit Rachitis. Das Kind wurde frühzeitig mit Thyreoidin behandelt und, nachdem die Zeichen des Hypothyreoidismus behoben waren, entwickelte sich eine röntgenologisch sichergestellte Rachitis, die durch bestrahlte Trockenmilch geheilt wurde. Während sich also Myxödem und Rachitis ausschließen, können behandeltes Myxödem und Rachitis zusammen vorkommen. *Vollmer* (Charlottenburg).

Digitized by Google

Bartoš, Vlastimil: Arthropathia psoriatica. (*Klin. pro ortop. chir., univ., Bratislavě.*) Sborník prací Jg. 2, Nr. 4, S. 333—341 u. franz. Zusammenfassung S. 341. 1927. (Tschechisch.)

Eingehende Beschreibung von 2 Fällen psoriatischer Arthropathie:

Fall 1: 48jähriger Mann. Krankheitsdauer 4 Monate. Beginn im rechten Knie und Talocruralgelenk und in der linken Schulter. Akute Entzündungserscheinungen im Knie, später Auftreten psoriatischer Efflorescenzen. Sehr detaillierter Röntgenbefund: An mehreren Wirbelkörpern schnabelförmige Randwülste und Spangenbildung. An den großen Gelenken (Hüfte, Knie, Schulter) fleckige Atrophie, Randwulstbildung, periostale Appositionen. An den kleinen Gelenken der Hand und des Fußes ebenfalls stellenweise fleckige Atrophie, Verschmälerung der Gelenksspalte. Histologischer Befund aus einem exstirpierten Stück des Köpfchens des linken Metatarsus I: Bizarr geformte Knorpelzellen, einzeln oder inselförmig gruppiert. Verkalkung der basalen Knorpelschicht, welche einer dünnen Knochenlamelle aufsitzt. Letztere stellenweise durch Gefäßzüge mit Osteoclasten durchsetzt, somit in direktem Zusammenhange mit dem Markraum. Auffallend wenig Knochenbälkchen, die von Osteoblasten umsäumt sind. Schwinden der Hautaffektion unter lokaler Behandlung, jedoch Zunahme der Gelenkschmerzen bis zur Unbeweglichkeit, gelegentlich Fieber. Erst allmählich Schmerzfreiheit, keine vollständige Herstellung der Funktion. — Fall 2: 56jährige Frau. Psoriasis seit 26 Jahren. Vor langer Zeit akuter Beginn des Gelenkprozesses im Knie mit gleichzeitigem Auftreten psoriatischer Efflorescenzen an den Unterschenkeln. Wechselnder Verlauf mit Steigerung und Abnahme der Gelenkschmerzen. Aus dem sehr detaillierten Röntgenbefunde wäre hervorzuheben, daß besonders die kleineren Gelenke (Hand und Finger) stärkere Veränderungen zeigten: fleckige Atrophie, Verwachsung von Handwurzelknochen, kleine Aufhellungsherde in den Metakarpen, Verschmälerung der Fingergelenke mit Subluxationen, Usuren der Gelenkflächen.

Gegen die Annahme Nobels und Remenowskis, es handle sich um eine primäre Polyarthritis, d. h. um einen rein synovialen Prozeß, sprechen verschiedene Momente: Freie Beweglichkeit bei röntgenologisch nachweisbarer Skeletterkrankung. Beginn nicht in den kleinen, sondern in den großen Gelenken. Vor allem aber der histologische Befund. Nach der Meinung Verf. handelt es sich wahrscheinlich um eine Störung im vegetativen Nervensystem infolge einer infektiösen Noxe oder einer Intoxikation

Herrnheiser (Prag).

Armani, Lodovico: Alcuni aspetti radiologici della sclerodermia. (Röntgenbefunde bei der Sclerodermie.) (*Osp. infermi, Biella.*) Arch. di radiol. Jg. 3, H. 3, S. 576 bis 590. 1927.

Die direkten Röntgensymptome der Sclerodermie sind Atrophien der Endphalangen. Diese sind jedoch von den Veränderungen, die bei der Raynaudschen Krankheit gefunden werden, nicht zu unterscheiden. Neben dieser Knochenatrophie konnte der Verf. in seinen 6 Fällen von lokalisierter und generalisierter Sclerodermie folgende indirekte Symptome nachweisen: 1. endokrine Störungen mit Deformation der Sella turcica; 2. Lungen- und Hilusaffektionen mit stark positiver Tuberkulinreaktion; 3. seltener Veränderungen an dem Lenden- und Kreuzbeinwirbel.

Tugendreich (Berlin).

Morrison, L. B., and I. K. Bogan: Bone development in diabetic children: A Roentgen study. (Knochenentwicklung bei diabetischen Kindern, eine Röntgenstudie.) (*New England deaconess hosp., Boston.*) Americ. journ. of the med. sciences Bd. 174, Nr. 3, S. 313—319. 1927.

Im frischen Diabetesfall eilt das Knochenwachstum, d. h. die Epiphysenkernbildung und die Schaftlänge, über die Norm hinaus. Beim längerdauernden Diabetes tritt ein Zurückbleiben des Wachstums im Verhältnis zur Norm ein.

Abeles (Frankfurt a. M.).

Schüller, Arthur: Schädelanomalien und psychische Störungen. Wien. klin. Wochenschr. Jg. 40, Nr. 36, S. 1148—1150. 1927.

Die mit Störungen der psychischen Entwicklung einhergehenden Schädeldeformitäten sind teils durch Erkrankungen des Gehirns bedingt (z. B. die Hydrocephalie), teils durch Mißbildungen und endokrine Entwicklungsanomalien des Gehirns (Mikrocephalie, Kretinismus, Mongolismus), teils handelt es sich um primäre Schädelverbil-

Digitized by Google

dungen (Kraniostenose), welche die der Gehirnentwicklung hemmend beeinflussen. Mit Hilfe der Röntgenuntersuchung lassen sich Anhaltspunkte für die Differenzierung der verschiedenen Typen von Schädeldeformitäten gewinnen. *A. Schüller* (Wien).

Tancredi, Giuseppe: Esostosi cartilaginea del cubito a sviluppo parzialmente intradiafisario. (Cartilaginäre Exostose der Elle mit teilweise intradiaphysärem Wachstum.) (*Istit. di clin. ortop. e traumatol., univ., Roma.*) Arch. di ortop. Bd. **43**, H. 2, S. 324 bis 342. 1927.

Bei einem 11jährigen Jungen hatte sich nach einem vor 2 Jahren erlittenen Trauma des linken Unterarmes in der mittleren Länge der linken Elle fernab von der Wachstumszone eine cartilaginäre Exostose entwickelt. Das Eigenartige des Falles war die röntgenologisch festgestellte Tatsache, daß die Exostose nicht nach außen vom Knochen weg gewachsen war, sondern sich in denselben eingenistet, eine Art Receptaculum geschaffen hatte. Da durch die Aushöhlung des Knochens die Gefahr der Fraktur bestand, wurde die 1 cm lange Exostose operativ entfernt. Die gleichzeitig bestehende Verkrümmung der Elle wurde durch Osteotomie korrigiert. *Lehrnbecher* (Magdeburg).

Meyerding, Henry W.: The preoperative differential diagnosis of bone tumors. (Die vor der Operation gestellte Differentialdiagnose der Knochengeschwülste.) (*Univ. of Minnesota graduate school of med., Rochester.*) Radiol. review Bd. **49**, Nr. 8, S. 312 bis 322. 1927.

Auf Grund der Anamnese, der verschiedenen klinischen Untersuchungsmethoden und des Röntgenbildes ist eine für den Praktiker brauchbare Einteilung der Knochentumoren möglich. Bei der Diagnose eines Knochentumors muß zunächst in jedem Fall an die Möglichkeit einer entzündlichen Erkrankung gedacht werden; in Betracht kommen nichteitrige Ostitiden mit spindeliger Schaftsklerosierung, mit Sa leicht zu verwechseln, dann die periostalen Appositionen bei Syphilis und Skorbut. Der Brodiesche Absceß ist gegen Chondrom und Cyste unterschieden durch die sklerosierte Wand und das verdickte Periost, gegen das Sarkom durch die scharfen Grenzen. Bei postraumatischen Ossificationen ist neben dem Trauma in der Anamnese die Längsrichtung der Knochenbälkchen charakteristisch. — Ostitis fibrosa cystica: Verdünnung und Vorwölbung der Corticalis, Aussackung des Periostes ohne Durchbruch; keine Weichteilentzündung, keine Erweiterung der Hautvenen. Lokalisiertes und generalisiertes Auftreten. — Benigne Knochentumoren: Dazu gehören die cartilaginären Exostosen und die Chondrome. Beide wachsen langsam und zeigen Knochenstruktur, das Chondrom entsteht im zentralen Teil des Knochens und kann die Corticalis vorwölben. — Riesenzelltumoren: Meist im Schaftende, auch in der Epiphyse. Zerstörung kann auch das Periost umfassen, manchmal unscharfe Konturen. Sie sind benign, keine Metastasen. — Angiome: Bild ähnlich wie bei Riesenzelltumor. Zuweilen malign. — Endotheliom: Verdickung des Knochens; infolge Wachstums des Tumors längs der Blutkanäle erscheint die Corticalis gespalten. Manchmal kommen Metastasen vor. Von Knochentumoren und Osteomyelitis schwer zu unterscheiden. Röntgentherapie. — Periostales Fibrosarkom: Geht vom Periost und von den fibrösen Weichteilen aus und bewirkt Druckusuren der Corticalis ohne Knochenbildung. Schmerzen, oft Anämie, Albumen. — Osteosarkom: Tritt als zentraler und peripherer Tumor auf. Charakteristisch sind sonnenstrahlenförmige Knochensepta im Tumor und ein Knochenwall an den Rändern. Lungenmetastasen. Häufig Anämie, Albumen, erweiterte Hautvenen. — Myelom: Meist multiple zentral gelegene Konsumptionsherde, scharf begrenzt, rundlich. Am häufigsten im Schädel. Klinisch sind Auftreibungen an Rippen, Sternum und Clavicel zu finden. — Metastatische Tumoren: Die Herde sind ähnlich den Myelomen, aber weniger scharf begrenzt. Sie sind osteoplastisch oder osteolytisch. — Einige Krankengeschichten und Abbildungen. *Eisler* (Wien).

Zdansky, Erich: Ein Fall von Plasmocytom. (*I. med. Klin., Univ. Wien.*) Fortschr. a. d. Geb. d. Röntgenstr. Bd. **36**, H. 2, S. 368—369. 1927.

Bei einer 64jährigen Frau, die das klinische Bild einer Purpura und Nephrose bot, und die über Schmerzen im linken Oberschenkel klagte, ergab die Röntgenuntersuchung

Digitized by Google

eine im oberen Drittel des Femurschaftes gelegene, etwa 8 cm lange, unregelmäßig begrenzte Aufhellung, in deren Bereich die Corticalis verdünnt und teilweise zerstört, die Spongiosastruktur durch ein Flechtwerk grobfaseriger Knochenbälkchen ersetzt war. Einige Tage später erfolgte Spontanfraktur des Femur und bald darauf Exitus. Bei der histologischen Untersuchung zeigte sich, daß der Tumor aus Plasmazellen aufgebaut war, die sich in lebhafter Teilung befanden. Es wurde so die Diagnose Plasmocytom gestellt. Die celluläre Beschaffenheit dieses myelogenen Tumors kommt im Röntgenbild nicht besonders zum Ausdruck. Das Bild erinnert an eine osteolytische Tumormetastase und zeigt gewisse Ähnlichkeit mit cystischen Knochentumoren.

Baensch (Leipzig).

Holmgren, Gunnar: Diagnose, Behandlung und Prognose der malignen Oberkiefertumoren. Folia oto-laryngol., I. Tl.: Zeitschr. f. Laryngol., Rhinol., Otol. u. ihre Grenzgeb. Bd. **16**, H. 1, S. 8—20. 1927.

Es handelt sich um eine zusammenfassende Betrachtung auf Grund 12jähriger Erfahrung. Diagnose: Dabei spielt die Röntgenuntersuchung eine große Rolle. An Hand von 60 Fällen konnte Holmgren durch Lundquist feststellen lassen, daß der Tumor in allen Fällen bis auf zwei hätte diagnostiziert werden können, und zwar auf Grund der intensiven Verdichtung, Wanddestruktion und Expansion der Knochenwände. Die destruktiven Veränderungen kämen offenbar frühzeitig zustande, wenn auch ein isolierter Tumorschatten nur ausnahmsweise zu erhalten sei. Ein negativer Röntgenbefund schließe aber das Vorhandensein eines Tumors nicht aus. Wichtig sei die Röntgenuntersuchung auch für die Lokalisation des Tumors. Die Diaphanoskopie ist nach H. der Röntgenuntersuchung unterlegen. Endoskopische Untersuchungen haben sich nach H. bisher nicht bewährt. Behandlung: Die blutigen Operationsmethoden hat H. für die Oberkiefertumoren ganz aufgegeben, er verwendet dafür nur noch seit 4 Jahren die chirurgische Diathermie. Prognose: Die Zeit zur Beurteilung der Dauerresultate ist noch zu kurz, die Zahl der rezidivfreien Fälle hat sich bei Betrachtung kürzerer Zeitabschnitte aber von 30 auf 40% erhöht (nach 1 Jahr). Die Indikationsstellung konnte in der Diathermieperiode weiter gestellt werden. *H. G. Runge.*

Ginsburg, S.: Bone metastasis in thyroid tumors: Early diagnosis and radiotherapy. (Knochenmetastasen bei Schilddrüsentumoren; Frühdiagnose und Radiumtherapie.) (*Radium clin., Beth Israel hosp. a. radiotherapy dep., Montefiore hosp., New York.*) Americ. journ. of roentgenol. a. radium therapy Bd. **18**, Nr. 3, S. 203 bis 223. 1927.

Knochenmetastasen sind bei einem Schilddrüsencarcinom enorm häufig und treten meist in großer Zahl an den verschiedensten Stellen auf. Der Primärtumor kann völlig unauffällig sein, auch histologisch hat er häufig nicht einmal ausgesprochen malignen Charakter. Auch die Metastasen bleiben oft lange latent, manchmal führen erst die Nekrosen zu sekundär entzündlichen Erscheinungen und machen sich so zum erstenmal bemerkbar. Es kann auch Fluktuation oder Pulsation nachweisbar sein. Verhältnismäßig die besten Chancen bietet die Radiumtherapie. Die Krankheitsdauer kann sich auf lange Jahre erstrecken. Es scheint auch, daß die Metastasen mit der Menstruation zusammenhängen. *Abeles* (Frankfurt a. M.).

Carty, John R.: An inguinal granuloma of unknown origin associated with bone changes. Case report. (Inguinales Granulom unbekannter Ursache und Knochenveränderungen.) (*Clin. of roentgenol., Cornell univ. med. coll., New York.*) Radiology Bd. **9**, Nr. 4, S. 334—335. 1927.

Ein junger Mann mit inguinaler Lymphadenitis mit fortdauernder chronischer Inguinaldrüsenschwellung, histologisch unklarer Natur. Gleichzeitig perirectale Infiltration. Als Zufallsbefund rundliche Aufhellungen in der rechten Beckenschaufel. *Abeles* (Frankfurt a. M.).

Atmungsorgane (einschl. Nasennebenhöhlen, Hilusdrüsen, Zwerchfell).

Mayer, Ernst G.: Kritische Betrachtungen zur röntgenologischen Untersuchungstechnik der Nasennebenhöhlen. (*Univ.-Klin. f. Kehlkopf-, Nasen- u. Ohrenkrankh.,*

Digitized by Google

u. Zentral-Röntgeninst., allg. Krankenh., Wien.) Monatsschr. f. Ohrenheilk. u. Laryngo-Rhinol. Jg. **61**, H. 5/6, S. 626—634. 1927.

Mayer unterscheidet mehrere Aufnahmerichtungen am Schädel und bespricht ihren klinischen Wert für die Diagnostik der Nebenhöhlen. 1. Die übliche postero-anteriore Aufnahme; 2. Postero-anteriore, caudal exzentrische Aufnahme (Neigung ca. 25°) zur deutschen Horizontalen. 3. Kranial exzentrische Aufnahme, wobei die Pyramiden aus dem Bereich der Kieferhöhlen hinausprojiziert werden (Neigung ca 45°). 4. Die bekannte enorale, axiale Aufnahme. Zur Darstellung der verschiedenen Nebenhöhlen empfiehlt er für Stirnhöhle, vorderes Siebbein und Kieferhöhle Technik Nr. 3, für die Siebbeinzellen Technik Nr. 1 evtl. in Verbindung mit 3, da eine Verschleierung bei 1 bei normalem Siebbeinbild bei 3 für eine Schädigung der hinteren Siebbeinzellen spricht. Für die Keilbeinhöhle empfiehlt M. Technik Nr. 4. Bei retrobulbärer Neuritis empfiehlt er eine Technik analog Nr. 3, bei der aber nur eine Neigung von 25° verwandt wird, weil dabei die Kieferhöhle zwar überlagert, dafür aber die Orbitalwandungen besonders deutlich neben Stirnhöhle und Siebbein hervortreten. Dazu kommen dann noch eine axiale Aufnahme zur Darstellung der Keilbeinhöhle, die Goalwinsche Modifikation der Rheseaufnahme zur Aufzeichnung des Canalis opticus und die rein frontale Aufnahmerichtung für die Sella turcica. Von einer Aufnahme mit Kontrastmitteln rät M. für die Nebenhöhlen ab. *H. G. Runge* (Hamburg).

Johnson, Henry P.: Diagnosis of chronic maxillary sinusitis. Comparative value of roentgenographie and physical observations. (Diagnose der chronischen Kieferhöhleneiterung. Vergleich der Röntgenuntersuchung und der physikalischen Beobachtung.) Arch. of otolaryngol. Bd. **5**, Nr. 4, S. 309—316. 1927.

Verf. vergleicht den Wert der physikalischen und der Röntgenuntersuchung für die Diagnosestellung der Kieferhöhleneiterung. In 92% der Fälle konnte die Diagnose auf Grund der klinischen Daten allein gestellt werden, in 67% wäre es auf Grund des Röntgenbefundes allein gelungen, in 98% gelang es durch die kombinierte Untersuchung. Negativer Röntgenbefund war um 10% beweisender als positiver. Fehlerquellen für die Röntgenentscheidung waren 1. Winkelverschiebung der Aufnahme durch Hineinprojektion falscher Flächen. 2. Alter des Patienten. In der Jugend geringe Entwicklung der Höhlen, im Alter größere Knochendichte. 3. Geschlecht. Beim Manne ist der Knochen gewöhnlich dicker als bei der Frau. 4. Asymmetrien. 5. Frühere Operationen der Höhlen. 6. Tumoren. 7. Fremdkörper. Weit überlegen war das Röntgenbild bei Feststellung cystischer Veränderungen. Im übrigen kommt ein überragender Wert für die Diagnose der Eiterung der Punktion zu. Wichtig ist, daß mit Hilfe des Röntgenbildes 19% der Eiterungen der Kieferhöhle auf eine Zahninfektion zurückgeführt werden konnten. *H. G. Runge* (Hamburg).

Israel, Sidney: Some observations in the diagnosis and treatment of chronic maxillary sinus disease. (Einige Bemerkungen zur Diagnose und Behandlung chronischer Kieferhöhleneiterungen.) Radiol. review a. Chicago med. recorder Bd. **49**, Nr. 7, S. 272–279. 1927.

Nach der Ansicht des Verf. ist die Röntgenaufnahme das wertvollste Hilfsmittel zur Diagnose der Kieferhöhleneiterungen, da die Punktion in Fällen von Polyposis der Kieferhöhle gelegentlich versagt. Ist nach 3 Monaten eine akute Eiterung nicht zurückgebildet, so muß sie als eine chronische angesehen und operiert werden. Verf. empfiehlt die Methode nach Denker, da sie eine bessere Übersicht als die nach Caldwell-Luc gibt. Die Methoden nach Ballenger-Sturmann eignet sich nur für kleine Höhlen. *H. G. Runge* (Hamburg).

Drea, William Francis: Polypoid tissue in maxillary antra; X-ray diagnosis. (Polypöses Gewebe in der Kieferhöhle. Röntgendiagnose.) (*Colorado found. f. research in tubercul., Colorado Springs, Colo.*) Ann. of otol., rhinol. a. laryngol. Bd. **36**, Nr. 2, S. 341—360. 1927.

Drea hat durch stereoskopische Aufnahmen der Nebenhöhlen der Nase festgestellt, daß diese Technik der gewöhnlichen weit überlegen ist. Er konnte damit auch gering-

Digitized by Google

fügigere Schwellungen der Schleimhaut feststellen. Nur in wenigen Fällen bedurfte es zu dieser Feststellung noch einer Untersuchung durch Lipiodolfüllung. Allerdings ergeben die pathologisch-anatomischen Untersuchungen, daß diese verdickte Schleimhaut das verschiedenste Aussehen haben kann von rein ödematösen Schwellungen bis zur hochgradig narbig veränderten Schleimhaut. Zahlenmäßig stellte D. fest, daß aus einer Gruppe von 694 Patienten 51,5% eine Verschattung irgendwelcher Nebenhöhlen zeigten. An diesen Verschattungen waren wieder in 86,3% der Fälle die Kieferhöhlen beteiligt, in 43% die Kieferhöhlen allein. In einer ganzen Anzahl von Fällen konnten die röntgenologischen Ergebnisse durch die Operation bestätigt werden. Als Fehlerquellen bei der Feststellung einer Verschattung können wirken: 1. Verdickte Knochenwandungen; dabei pflegen die Höhlen klein zu sein; 2. vorhergegangene Nebenhöhlenoperationen; 3. Mucocelen. *H. G. Runge* (Hamburg).

Hervé et Legourd: Application et résultats de la stéréoradiographie dans le diagnostic des affections pulmonaires et plus particulièrement de la tuberculose. (Über die Anwendung und die Resultate der Stereoradiographie bei der Diagnose von Lungenerkrankungen, insbesondere der Tuberkulose.) (*Sect.. d'études scient. de l'œuvre de la tubercul., Paris, 8. I. 1927.*) Rev. de la tubercul. Bd. 8, Nr. 3, S. 407—409. 1927.

Die stereoskopischen Röntgenaufnahmen, durch welche Überschneidungen und Überlagerungen pathologischer oder normaler Gebilde, die oft zu Fehldiagnosen führen, ausgeschaltet werden, sind in manchen Fällen zur Unterscheidung von Cavernen und Pseudocavernen unerläßlich. Sie lassen ferner die feinen Granulationen der Säuglingstbc. erkennen, sie geben genau den Grad der Kompression beim Pneumothorax an und klären über Art und Lage von evtl. zu durchtrennenden Verwachsungen auf. Auch sind mit ihrer Hilfe stets echte tuberkulöse Herde von den durch Überschneidung der Bronchien und Gefäße entstandenen Flecken zu unterscheiden. *L. Rickmann* (Ziegenhals O.-S.).

Melville, Stanley: X-rays in diagnosis of intrathoracic growths. (Röntgenuntersuchung bei intrathorakalen Tumoren.) (*Radiol. sect., Edinburgh, July 1927.*) Brit. journ. of radiol. (Arch. of radiol. a. electrotherapy) Bd. 32, Nr. 326, S. 337—338. 1927.

Vortragsreferat. Sowohl die sog. benignen wie die malignen Tumoren sind intrathorakal gefährlich. Zur frühen Diagnose ist die Röntgenuntersuchung notwendig, zumal da die ersten klinischen Symptome uncharakteristisch sind. Technisch werden seitliche Aufnahmen gefordert. Die Anlage eines künstlichen Pneumothorax ist zur Unterscheidung von intra- und extrapleuralen Tumoren zweckmäßig, auch zur Vermeidung des Pleurashocks bei operativem Vorgehen. Manchmal führt die Bronchographie weiter. Die Frage, ob die Lungentumoren wirklich oder nur scheinbar infolge besserer Diagnostik, häufiger sind als früher, läßt sich nicht entscheiden, ebenso die Frage des Zusammenhanges von Tuberkulose und Tumor und die der Existenz eines primären Lungensarkoms. In der ausgedehnten Diskussion wird betont, daß Kliniker, Röntgenologen und Anatom noch mehr als bisher zusammenarbeiten müssen. *Goette.*

Sergent, E., Francis Bordet et Moizesco: A propos de la communication de Mm. Courcoux et Gilson sur les nettoyages radiologiques. (Zu den Mitteilungen von Courcoux und Hilson über röntgenologisch nachweisbare Resorptionen.) (*Sect. d'études scient. de l'œuvre de la tubercul., Paris, 11. XII. 1926.*) Rev. de la tubercul. Bd. 8, Nr. 3, S. 401—405. 1927.

Vgl. dies. Zentrlbl. 4, 99.

Es werden 3 Beobachtungen an Lungentuberkulösen mitgeteilt, von denen die erste das restlose Verschwinden eines Infiltrats, das in der Nähe einer ulcerösen Spitzenerkrankung aufgetreten war und nach seiner Resorption keinerlei Spuren im Röntgenbilde hinterließ, betrifft. Im 2. Falle handelt es sich um eine Ausstreuung von kleinen und kleinsten Fleckchen in der linken Lunge, besonders im Oberteil, die im Verlauf eines Jahres völlig verschwanden und nur eine leichte Verschleierung der linken Seite mit verstärkter Hiluszeichnung zurückließen, während als 3. Fall die Ausheilung einer Caverne mit geringfügiger Narbenbildung beschrieben wird. *Rickmann* (Ziegenhals O.-S.).

Digitized by Google

Solem, George O.: Massive collapse of the lung. (Der massive Kollaps der Lunge.) (*Lutheran deaconess home a. hosp., Chicago.*) Med. clin. of North America Bd. **11**, Nr. 1, S. 105—112. 1927.

Ein kasuistischer Beitrag zu dem in der amerikanischen Literatur viel erörterten Krankheitsbild. Es bedeutet nach der Definition von Bradford einen Zustand, bei dem die Lunge bei Fehlen jeder gröberen Läsion, wie Verlegung des Bronchus, Pleuraerguß usw., die den freien Luftzutritt stören könnte, in geringerem oder größerem Maße luftleer wird und daher an der Atmung nicht teilnehmen kann. Die Ausdehnung des Kollapses ist verschieden; es werden Teile eines Lappens befallen oder ein ganzer Lappen, nicht selten auch eine ganze Lunge. In dem geschilderten Fall trat bei der 22jährigen Kranken nach einer Tonsillektomie unter Husten, leichtem Fieber und Dyspnoe das Krankheitsbild auf. Das Röntgenbild zeigt eine Verschattung der linken Halbthorax mit geringerer Beteiligung der Spitze. Die Mediastinalorgane sind weit nach links verlagert. Ein gelegentlich einer Probepunktion gesetzter Pneumothorax scheint die Rückbildung der objektiven und subjektiven Erscheinungen beschleunigt zu haben. Es werden im allgemeinen 3 Entstehungsmöglichkeiten erwähnt, 1. Dilatation und Stasis in den Blutgefäßen können durch erhöhte Sekretion eine Obstruktion der Bronchiolen hervorrufen. 2. Schwellung der Bronchialschleimhaut ähnlich dem angioneurotischem Ödem führt auch zu einer Verlegung der Bronchiolen. 3. Bronchiale Spasmen oder entgegengesetzt eine reflektorische Hemmung der Atmung. *Fleischner.*

Bezançon, F., P. Braun et G. Duhamel: De l'interprétation de certains aspects granuleux radiographiques. (Über die Ausdeutung eigentümlicher Granulationen im Röntgenbild.) (*Sect. d'études scient. de l'œuvre de la tubercul., Paris, 8. I. 1927.*) Rev. de la tubercul. Bd. 8, Nr. 3, S. 406—407. 1927.

Es wird zunächst die Vorgeschichte einer 18jährigen Patientin mitgeteilt, die mit 16 Jahren eine grippeartige Erkrankung durchgemacht hat, seitdem an Atemnot leidet und bei der 1 Jahr später mehrere Lungenblutungen auftreten. Seitdem Abmagerung, starker Husten, etwas Auswurf (ohne Bacillen) und leichte Temperatursteigerungen. Die guten Erfolge einer länger durchgeführten Sanatoriumskur stehen in auffallendem Gegensatz zu dem Röntgenbild, auf dem beide Lungenfelder wie mit feinen, dichten, gut abgegrenzten ovoiden Fleckchen übersät aussehen, die zunächst wahllos verstreut erscheinen, bei genauerer Betrachtung aber eine ausgesprochen lobuläre Anordnung zeigen. Verf. glaubt, auf Grund des klinischen Verlaufes und des Röntgenbildes eine Miliartuberkulose ausschließen und eine tuberkulöse Lobulitis annehmen zu können.

L. Rickmann (Ziegenhals O/S.).

Velde, Gustav: Ein eigentümlicher Schattenstreifen in der rechten Lungenspitze. (*Med. Univ.-Poliklin., Frankfurt a. M.*) Fortschr. a. d. Geb. d. Röntgenstr. Bd. **36**, H. 2, S. 315—318. 1927.

Velde beschreibt eine zarte bogenförmige Schattenlinie im Lungenbild, die im rechten Spitzenfeld von der äußersten Spitze nach medial-basal streicht und knapp infraclavicular im Mittelschatten verschwindet. — Zur Erklärung führt er ältere und jüngere anatomische Beobachtung an, die über eine abnorme Teilung des rechten Oberlappens berichten. Die abnorme Pleuraduplikatur hängt nach der Meinung einiger Anatomen mit einem abnormen Verlaufe der Vena acygos zusammen. Eine Aufklärung der Schattenlinie, die V. in 5 Fällen in typisch gleicher Weise beobachtet hat, könnte durch einen Pneumothorax oder durch eine gelegentliche Autopsie erfolgen. (Ein gleiches Bild mit einem ähnlichen Deutungsversuch findet sich bei Wessler und Jaches, Thoraxdiagnostik, New York, 1923; auch der Ref. verfügt über 3 solche Fälle ohne bisherige Aufklärung. *Fleischner* (Wien).

● **Romberg, Ernst v.: Über die Entwicklung der Lungentuberkulose.** Berlin: Julius Springer 1927. 27 S. u. 12 Abb. RM. 1.50.

Die Schrift, die aus einem Fortbildungsvortrag entstanden ist, ist vornehmlich der Frage gewidmet: Wie geht aus dem Primärkomplex das tertiäre Stadium der Lungen-

Digitized by Google

tuberkulose hervor? Nur in ungefähr 7% der Fälle entwickelt sich aus einer Spitzentuberkulose eine ausgebildete chronische Tuberkulose, ebenso selten ist das unmittelbare Fortschreiten eines spezifischen Prozesses von einem Primäraffekt aus. Desgleichen kommt die hämatogene bzw. bronchogene Aussaat weniger häufig vor. Häufiger sind dagegen die vom Hilus ausgehenden Tuberkulosen, die vorwiegend einseitig sind, desgleichen die erstaunlich rückbildungsfähigen Infiltrationen, die sich in der Nachbarschaft tuberkulöser Bronchial- und Trachealdrüsen entwickeln und als Epituberkulosen bezeichnet werden. Außerdem sind die infraclaviculären Infiltrate als Ausgangspunkt einer tertiären Tuberkulose häufiger anzutreffen. Klinik und Verlauf werden an Hand von Beispielen mit sehr eindrucksvollen und typischen Röntgenbildern näher erläutert. Die Erscheinungen der perifocalen Entzündung werden erörtert. Besonderer Wert wird auf die diagnostische Erkennung der verschiedenen Tuberkuloseformen gelegt. Zum Schluß wird noch kurz auf die Therapie eingegangen. Die Schrift ist klar und didaktisch geschrieben und gibt einen schönen knapp gefaßten Überblick über den derzeitigen Stand unserer Kenntnis der Tuberkuloseentwicklung. *Leeser* (Berlin).

Assmann, H.: Zur Frage der Einteilung der Lungentuberkulose im Röntgenbilde. (*Med. Klin., Univ. Leipzig.*) Zeitschr. f. Tuberkul. Bd. **48**, H. 5, S. 353—355. 1927.

Assmann stellt in einer Erwiderung auf die Arbeit von Graeff: „Über die Bedeutung der Röntgenplatte für die Forschung der Lungentuberkulose" (vgl. dies. Zentrlbl. **2**, 569) fest, daß er in Übereinstimmung mit dem Einteilungsschema von Fraenkel-Albrecht längst das Röntgenbild nach knötchenförmigen, bronchopneumonischen und indurativen Herden ausdeutet. Diese Einteilung deckt sich, wenn man von der Benennung absieht, fast vollständig mit der von Graeff und Kupferle in produktive, exsudative und cirrhotische. Ein sachlicher Unterschied besteht nur bei der erstangeführten Gruppe beider Schemen. Assmann betont, daß gerade bei den knötchenförmigen Herden die sog. Qualitätsdiagnose nach dem dualitischen Prinzip schwierig ist, weil einerseits beide Komponenten der chronischen Entzündung dabei sehr oft vereint vorkommen und andererseits die Unterscheidung beider Formen oft makroskopisch-anatomisch und daher noch vielmehr im Röntgenbild unmöglich ist. Bezüglich der Prognosestellung warnt Assmann vor zu weitgehenden Schlüssen und hebt besonders hervor, daß bei weniger weit vorgeschrittenen Fällen und besonders im Frühstadium exsudative Herde bei zweckmäßiger Behandlung einen günstigen Verlauf nehmen. Bei aller Anerkennung der Bedeutung jeder Kaverne für die weitere Ausbreitung des Prozesses, wird festgestellt, daß auch größere als kirschgroße Kavernen namentlich in frühen Stadien geheilt werden. „Allgemein ist zu sagen, daß, je größer die ärztliche Erfahrung eines Untersuchers ist, er sich um so vorsichtiger bei der Prognosestellung bei der Tuberkulose verhalten wird." *Fleischner* (Wien).

Jacob, M.: The diagnosis of incipient pulmonary tuberculosis in the adult. (Die Diagnose der beginnenden Lungentuberkulose beim Erwachsenen.) Med. journ. a. record Bd. **126**, Nr. 2, S. 81—84. 1927.

Besprechung des Wertes der verschiedenen klinischen Symptome, der physikalischen und Laboratoriumsbefunde für die Frühdiagnose der Tbc. beim Erwachsenen. Wert der Röntgenuntersuchung: Die eindeutigen Befunde sind ein Zeichen, daß es sich nicht mehr um beginnende Tbc. handelt. Der negative Röntgenbefund kann eine beginnende Erkrankung nicht ausschließen, größter Wert ist daher in diesen Fällen auf genaue Anamnese, genaueste Erhebung des Perkussions- und Auskultationsbefundes, besonders der obersten Lungenpartien und Beobachtung der übrig klinischen Symptome zu legen. *Presser* (Wien).

Weisz, Anton, und Ernst Koppenstein: Über spontanen Pneumothorax. (*II. inn. Abt. u. Röntgen-Abt., „Charité"-Poliklin., Univ. Budapest.*) Wien. klin. Wochenschr. Jg. **40**, Nr. 32, S. 1023—1025. 1927.

Die Autoren unterscheiden 3 Gruppen von Fällen mit spontanem Pneumothorax. In 85% der Fälle ist der Pneumothorax die Folge von Lungentuberkulose in allen ihren

Digitized by Google

Formen und Stadien. Von den schwersten käsig-cavernösen Formen bis zu latenten und cirrhotischen, auf deren Bestehen der Pneumothorax erst die Aufmerksamkeit lenkt. Eine 2. Gruppe verdankt ihre Entstehung anderen Krankheitszuständen der Lunge oder ihrer Nachbarorgane (Bronchektasien: Lungenabsceß, Emphysem, Pleuraempyem, subphrenische und mediastinale Prozesse). — Bei einer dritten Gruppe sind keine ursächlichen Organveränderungen nachweisbar. Am häufigsten werden diese Fälle durch ein Trauma hervorgerufen. Die Größe der Kommunikationsöffnung und der Zustand der Pleura sind für die Geschwindigkeit der Entstehung maßgebend. Von der Geschwindigkeit hängt die Schwere der subjektiven Erscheinungen ab. — Der oft geringe Grad dieser Erscheinungen und das fast regelmäßige Fehlen von Exsudat erschweren die klinische Diagnose. Die Prognose ist in diesen Fällen gut.

Fleischner (Wien).

Detré, Georges: Le radiodiagnostic de la tuberculose hilaire chez l'enfant. (Die Radiodiagnostik der Hilustuberkulose beim Kind.) Journ. de radiol. et d'électrol. Bd. **11**, Nr. 5, S. 257—264. 1927.

Sehr gute Wiedergabe von Röntgenbildern von Adenitiden mit und ohne Periadenitis, Slukaschem Dreieck und verkalkten Hilusdrüsen. Hinweis auf die Bedeutung der Durchleuchtung im ersten schrägen Durchmesser.

Köstler (Berlin).°

Fleischner, Felix: Der sichtbare Bronchialbaum, ein differentialdiagnostisches Symptom im Röntgenbild der Pneumonie. (*Röntgeninst. Wilhelminenspit., Wien.*) Fortschr. a. d. Geb. d. Röntgenstr. Bd. **36**, H. 2, S. 319—323. 1927.

In pneumonischen Infiltrationen verschiedener Ätiologie sieht man besonders bei Kindern und Jugendlichen häufig ein helles Astwerk, das dem luftgefüllten Bronchialbaum entspricht. Diese Beobachtung wurde schon von Assmann gemacht. Die Feststellung des „hellen Bronchialbaumes" unterstützt in differentialdiagnostisch entscheidender Weise gegen Pleuritis die Annahme, daß ein Verdichtungsprozeß des Lungenparenchyms vorliegt.

Fleischner (Wien).

Reiche, F.: Akute Bronchialdrüsenschwellung mit einseitiger Bronchostenose. (*II. med. Klin., allg. Krankenh., Hamburg-Barmbeck.*) Arch. f. Kinderheilk. Bd. **81**, H. 4, S. 293—298. 1927.

Verf. beschreibt einen sehr interessanten Fall einer Bronchialdrüsenschwellung, die bis zur völligen Kompression eines Luftröhrenastes führte. Das Röntgenbild zeigte neben einer sehr erheblichen Verdichtung der Hili als Ausdruck der Entzündung und Lymphstauung eine recht verstärkte, von ihnen ausgehende, auf- und abwärtsgerichtete Lungenzeichnung. Auf der linken Seite hatte die Lymphadenitis zu einer vollkommenen Bronchostenose geführt, bei der aber nach der Art der Abschwellung, welche die unteren Luftröhrenzweige zuerst, dann nach hinten und nach oben gerichtete und zuletzt erst die mittleren freigab, nicht eine Kompression des Hauptbronchus, sondern der ersten Verzweigungen angenommen wird.

L. Rickmann (Ziegenhals O.-S.).

Clerf, Louis H.: Bronchiectasis associated with disease of the nasal accessory sinus. (Etiology and bronchoscopic treatment of bronchiectasis.) (Bronchiektasen, vergesellschaftet mit Erkrankung der Nasennebenhöhlen.) (*Chevalier Jackson bronchoscopic clin., Philadelphia.*) Arch. of otolaryngol. Bd. **6**, Nr. 1, S. 28—35. 1927.

Ein bedeutender Faktor in der Entstehung der Bronchiektasen ist die chronische Entzündung der Nasennebenhöhlen. Bei allen Kranken mit chronischem Husten, mit und ohne Auswurf (Kinder werfen selten aus), muß stets eine sorgfältige Untersuchung der Nebenhöhlen vorgenommen werden. Hier müssen sich Internist, Röntgenologe und Laryngologe ergänzen. In vielen Fällen, wo bei einer chronischen Tracheobronchitis rechtzeitig die Behandlung der erkrankten Nebenhöhlen in Angriff genommen wird, gelingt es, die Entwicklung von Bronchiektasen aufzuhalten oder ganz zu vermeiden.

Wierig (Hamburg).

Digitized by Google

Debré, Robert, et Julien Marie: Bronchiectasie de la base prise pour une pleurésie médiastinale. (Basale Bronchektasien unter dem Bilde einer mediastinalen Pleuritis.) Bull. de la soc. de pédiatr. de Paris Bd. 25, Nr. 3/5, S. 207—212. 1927.

Bei einem 4jährigen Kinde das mit einem Jahre Keuchhusten, mit 2 Jahren Bronchitis und kurz vor der jetzigen Beobachtung Rubeolen durchgemacht hat, findet man rechts basal einen dunkeln Flächenschatten, der den Herz-Leberwinkel breit ausfüllt und nach außen oben eine scharfe, geradlinige Grenze hat. Diagnose: Pleuritis mediastinalis. Probepunktion ist viermal erfolglos. Dies und die klinischen Erscheinungen führen zur Diagnose Bronchektasien mit peri-bronchektatischen Pneumonien. Die Bronchographie zeigt tatsächlich zylindrische Bronchektasien. Zwei Wochen nach der Bronchographie hat sich die Verdichtung offenbar unter dem Einflusse des Jodöls weitgehend zurückgebildet. Gröbere pleurale Veränderungen können nicht gefunden werden. Es wird daher eine pleurogene Entstehung der Bronchektasien abgelehnt. Zusammenfassend wird betont, daß dieses als pseudo-mediastinal-pleuritisches Bild keineswegs stets einer mediastinalen Pleuritis entspricht, sondern auch bei Parenchymverdichtungen bei Bronchektasien vorkommt. *Fleischner* (Wien).

Armand-Delille, P. F.: Diagnosis of bronchiectasis and lung cavities by intratracheal injections of lipiodol. (Die Erkennung der Bronchiektasen und Lungenhöhlen durch intratracheale Injektion von Lipiodol.) Tubercle Bd. 8, Nr. 12, S. 557—562. 1927.

Die Lipiodolfüllungen sollten in all den Fällen angewandt werden, in denen das Stethoskop die Symptome einer Kaverne gibt, das Vorhandensein einer Kaverne, ihr Ursprung und ihre Natur jedoch nicht sichergestellt ist. In den meisten Fällen feststehender Tuberkulose ist die Methode nicht notwendig, da die tuberkulösen Kavernen klar auf dem Röntgenschirm oder -bild sichtbar werden. Sie kann aber ohne Gefahr ausgeübt werden. In den Fällen, wo aber auscultatorischer Befund und Röntgenbefund sich nicht decken, letzterer fast negativ ist, keine Tuberkelbacillen im Auswurf vorhanden sind, muß man stets an Bronchiektasen denken. Die einzige Möglichkeit, diese festzustellen, ist die Lipiodolfüllung. Zur Differentialdiagnose von interlobulären Pleuresien und Lungenabscessen, zur Entscheidung über die Notwendigkeit einer Operation ist die Jodölinjektion das einzige Mittel. Auch bei Abschattung einer Seite im Röntgenbild bringt nur die Füllung der Bronchien weiter. Verf. bevorzugt die Technik der Injektion zwischen Schild- und Ringknorpel mit einem besonderen Trokar von der Krümmung einer Tracheotomiekanüle. Ausführliche Beschreibung der Technik der Punktion und Injektion. Sofort im Anschluß an die Injektion (20 ccm) wird ohne Lageänderung des Patienten (also in Rückenlage) eine Aufnahme vorgenommen. Daran anschließend wird durchleuchtet, hauptsächlich zur Feststellung der Ausdehnung der Füllung. Schließlich wird eine frontale Aufnahme gemacht. Zwischenfälle sind bei dieser Methode nie aufgetreten. Es werden dann die einzelnen Formen der bronchiektatischen Hohlräume beschrieben. Auscultationsbefund und Bronchographie decken sich dabei nicht immer, oft findet man bei spärlichen Geräuschen ausgedehnte Bronchialerweiterungen, zuweilen auch ein normales Schattenbild bei starkem physikalischen Befund. Der therapeutische Wert der Füllung wird für viele Fälle hervorgehoben. *Wierig* (Hamburg).

Tyler, A. F.: The value of lipiodol in X-ray examinations of the lungs. (Der Wert des Lipiodols für die Röntgenuntersuchungen der Lungen.) Arch. of physical therapy, X-ray, radium Bd. 8, Nr. 9, S. 462—467. 1927.

Die verschiedenen Injektionsmethoden werden aufgeführt und einer Kritik unterzogen. Die Injektion durch die krikothyreoide Membran wird hauptsächlich von den Chirurgen angewandt. Für die sicherste hält Verf. die bronchoskopische Methode, wenn sie freilich auch Übung erfordert. Die Kathetermethode ist einfach, erfordert aber beträchtliche Mitarbeit des Patienten und ist bei Kindern nicht anwendbar. Die Verschluckmethode ist unsicher, beim Verschlucken in den Magen kann es zum Jodismus, beim Verschlucken in die Trachea zu Infektionen der Luftwege kommen. Es werden dann die einzelnen Indikationen und Vorteile der Bronchographie be-

Digitized by Google

schrieben. Hinsichtlich der Bronchialfüllung bei Tuberkulösen sieht Verf. keine Nachteile oder Schäden. Er berichtet von dem diagnostischen Wert der Füllung, nach der sonst bacillenfreies Sputum nun bacillenhaltig wurde. Es werden aber nur Angaben aus der Literatur gemacht, über eigene Fälle wird nicht berichtet. Die manchmal kurz nach der Injektion einsetzende Dyspnoe führt Verf. auf zu rasche Füllung zurück, die dem Patienten das Gefühl des Erstickens verursache. *Wierig* (Hamburg).

Boine, J., et P. Guns: Méthode pour l'injection du lipiodol dans les bronches. (Methode zur Injektion des Lipiodols in die Bronchien.) (*Laborat. de radiol. et clin. oto-rhino-laryngol., univ., Louvain.*) Ann. de la soc. scient. de Bruxelles Bd. 47, Ser. C, H. 1, Tl. 1, S. 46—49. 1927.

Verff. führen (nach ausgiebiger Anästhesie des Pharynx und Larynx und Injektion von 2 ccm einer 20proz. Cocainlösung in die Trachea zur Unterdrückung des Hustenreizes) eine halbstarre Ureterensonde, der die gewünschte Kehlkopfkrümmung gegeben ist, unter Leitung des Kehlkopfsspiegels ein. Das äußere Ende der Sonde wird mit einem Seidenfaden um den Hals befestigt. Der Patient wird dann auf die erkrankte und zu füllende Seite gelegt und ihm (beim Erwachsenen) 20 ccm Lipiodol injiziert. Zur Füllung der Lungenspitzen wird der Patient mit dem Becken hochgelagert. Es wird stets nur eine Lunge zur Zeit gefüllt. Verff. verwerfen die intercrico-thyreoide Punktion wegen der damit verbundenen Gefahren vollkommen. Bei den der ihrigen sehr verwandten Methoden von Beck und Haslinger rügen sie das schwerfällige Instrumentarium. (Die Methode deckt sich übrigens fast völlig auch mit der von Lorey angegebenen. Ref.) *Wierig* (Hamburg).

Belote, George H.: Jododerma from iodized oil. (Jododerma bei Untersuchungen mit Jodöl.) (*Dep. of dermatol. a. syphilol., univ. of Michigan med. school, Ann Arbor.*) Journ. of the Americ. med. assoc. Bd. 89, Nr. 11, S. 882. 1927.

9—10 Tage nach Bronchographie zeigte sich eine ausgedehnte Jodacne, im Urin wurde reichlich Jod ausgeschieden. Ein Teil des Jodöls fand sich noch in der Lunge. Ob das Jod durch die Lunge oder mit verschlucktem Sputum durch den Magen-Darmkanal resorbiert ist, kann nicht entschieden werden. *Goette* (Heidelberg).

Melville, Stanley: X rays in the diagnosis of intrathoracic growth. (Röntgendiagnose intrathorakaler Neubildungen.) (*Brit. med. assoc., sect. of radiol., Edinburgh, 20. VII. 1927.*) Lancet Bd. 213, Nr. 12, S. 604—606. 1927.

Intrathorakale Tumoren sind gewöhnlich erst dann diagnostizierbar, wenn sie schwere klinische Symptome (meistens Kompressionserscheinungen) machen, die Röntgenuntersuchung gestattet die Frühdiagnose, sie ist in allen Fällen von auch nur gelegentlich eintretender Atemnot indiziert. Benigne Neoplasmen: Sie sind meistens extrapulmonal. Fibrome geben runde gut begrenzte Schatten, welche von der hinteren Thoraxwand vorspringen und die Lunge nach vorne drängen, diagnostischer Pneumothorax klärt oft die Diagnose, Teratome meist vom Typus der Dermoide, liegen im Gegensatz zu den Fibromen meist vorne. Maligne Neoplasmen: Sie sind in der letzten Zeit sehr häufig geworden, die verschiedenen Formen werden besprochen. Vortr. stellt die Frage zur Diskussion, ob die Zunahme der Bronchusca. eine wirkliche ist, oder nur eine scheinbare, bedingt durch die bessere Diagnosenstellung. Zum Schlusse werden die Mediastinaltumoren und ihre Differentialdiagnose gegen das Aneurysma besprochen.

Aussprache: Thurstan Holland (Liverpool) hält die Zunahme der Bronchusca. für durch bessere Diagnosenstellung bedingt, bespricht die Differentialdiagnose der Aortenaneurysmen und Mediastinaltumoren, Pulsation sei ein sicheres Zeichen für Aneurysma. A. E. Barclay (Manchester) glaubt, daß die Zeit gekommen ist, da die klinischen Lehrbücher an der Hand der röntgenologischen Erfahrungen werden revidiert werden müssen, und führt hierbei Beispiele an. Sir Humphry Rolleston (Cambridge) hält das vom Vorredner angezweifelte Zeichen der Verziehung der Trachea beim Aortenaneurysma für sehr verläßlich. Lord Dawson of Penn meint, daß der Röntgenologe einen größeren Anteil am Unterricht in der klinischen Medizin haben sollte. Der Präsident schildert nun das System des Studentenunterrichts in der Radiologie an der Universität zu Edinburgh. Dr. Melville

Digitized by Google

(Schlußwort) hält An- oder Abwesenheit von Pulsation für wertlos in der Differentialdiagnose, weil Tumoren mitgeteilt pulsieren können, während Aneurysmen mit verdickter und verkalkter Wand nicht pulsieren müssen. *Presser* (Wien).

Manges, Willis F., and S. J. Hawley: Roentgen-ray observations in asthma. (Röntgenuntersuchung bei Asthma.) Journ. of the Americ. med. assoc. Bd. 89, Nr. 11, S. 870—872. 1927.

Während über Röntgentherapie bei Asthma viel veröffentlicht ist, wurde die Röntgendiagnostik zu sehr vernachlässigt. Die Beurteilung eines Asthmakranken ist unvollständig ohne Röntgenuntersuchung von Thorax, evtl. auch von Nebenhöhlen und spezialistischer Prüfung von oberen Luftwegen und Rachen nach Infektionsherden. In 157 Fällen von Asthma fanden sich röntgenologisch nachweisbare, allgemein verstärkte Lungenzeichnung 42mal, chronische Unterlappenprozesse und Zwerchfellverziehung oder Bronchiektasien 36mal, Tuberkulose, zum Teil schwere, bisher unerkannte Fälle 28mal, verstärkte Hiluszeichnung 19mal, Herzerweiterung 5mal, Emphysem 2mal, keine röntgenologisch erkennbare Veränderung 25mal. Bei 6 „asthmaleidenden" Kindern fanden sich aspirierte Fremdkörper im Bronchialbaum (unter 155 Kindern mit Fremdkörpern war 142mal ein anamnestischer Anhalt dafür, 13mal kein Anhalt und 6mal nur das Symptom des Asthmas). Bei anderen Asthmatikern fanden sich Trachealkompression und Nebenhöhlenentzündungen. *Goette* (Heidelberg).

Garnier, Cathala, Oumansky et Chêne: Aspects radiographiques au cours du cancer du poumon. Image en cadre. (Röntgenbefunde im Verlaufe eines Falles von Lungenkrebs. Rahmenförmiger Schatten.) Bull. et mém. la soc. de méd. des hôp. de Paris Jg. 43, Nr. 27, S. 1318—1323. 1927.

67jähriger Patient, seit 26 Jahren Husten mit schleimig-eitrigem Auswurf, mäßiges Fieber und Abmagerung. 1926 Hämoptoe, Expektoration großer schleimig-eitriger Sputummengen. Röntgenbefund: Verschattung im Bereiche des rechten oberen Lungenfeldes, welche sich wahrscheinlich am Lappenspalte begrenzt. Wahrscheinlichkeitsdiagnose: Interlobäre Pleuritis. Im weiteren Verlaufe bis 40° Fieber, Röntgenbefund bleibt unverändert. Tbc.-Bacillen dauernd negativ, es wird eine in den Bronchus offene interlobäre Pleuritis vermutet. Im weiteren Verlaufe magerte Patient immer mehr ab, eine 4 Monate vorgenommene Röntgenuntersuchung ergibt folgenden Befund: Linke Lunge normal, im mittleren rechten Lungenfelde ein trapezförmiger rahmenartiger Schatten mit breiter unterer Basis und intensiv schattenden, ungefähr 1 cm breiten Rändern, welche eine weniger verschattete Zone einschließen, deren untere Grenze horizontal ist und einem Flüssigkeitsniveau zu entsprechen scheint. Der linke Rand des Schattens ist vom Mediastinalschatten nicht trennbar, der rechte Rand ca. 2. cm von der Thoraxwand entfernt. Über dem Schatten normale Lungenzeichnung, unter ihm verstärkte Streifenzeichnung. Lipojodolfüllung gelang nicht. Nach einem Monat war der beschriebene Schatten nicht mehr sichtbar, sondern eine Verschattung des rechten Oberlappens mit konkaver unterer Grenze, also das Bild einer Lappenverdichtung mit Schrumpfung. Nach einem weiteren Monat erscheint die Spitze des Oberlappens frei, in den unteren zwei Dritteln ein runder, aus zahlreichen Flecken bestehender Schatten mit scharfer, konvexer unterer Grenze. Auscultations- und Perkussionsbefund sehr wechselnd zwischen kompletter Dämpfung und abgeschwächtem Atmen und Rasseln mit Kavernenatmen. Punktionen verliefen mit negativem Ergebnis. Weiterer Verlauf: Kopfschmerzen, Hemiplegie, Exitus. Anatomischer Befund: Rechte Lunge: Pleurale Adhäsionen, im Innern des Oberlappens vom deutlich sichtbaren Lappenspalte völlig getrennt eine mandarinengroße Kaverne, in der Umgebung der Höhle ein graues, von zahlreichen verdichteten Streifen durchzogenes Gewebe. Hirnabsceß. Histologischer Befund der Kavernenwand: Spinocelluläres Epitheliom mit verhornten Kugeln, im Eiter Strepto- und Pneumokokken. Epikrise: Es handelt sich um ein primäres Lungen-Ca. bei einer seit vielen Jahren an Lungenbeschwerden leidenden Patienten, und zwar entweder um einen im Ca. entstandenen Absceß oder um eine sekundäre Krebsbildung in einem chronischen Absceß, letztere Annahme wahrscheinlicher. Aussprache: M. Rist glaubt, daß das rahmenartige Bild mit der zentralen Aufhellung und dem horizontalen Niveau durch einen vorübergehenden Pneumothorax, entstanden durch eine, die Thoraxwand erreichende Höhle bedingt war. *Presser* (Wien).

● **Hitzenberger, Karl: Das Zwerchfell im gesunden und kranken Zustand.** Wien: Julius Springer 1927. VII, 206 S. u. 130 Abb. RM. 18.—.

Verf. hat sich die Aufgabe gestellt, das Zwerchfell im gesunden und kranken Zustand zu beschreiben, und diese Aufgabe hat er in glänzender Weise gelöst. Er fußt dabei einerseits auf einer außerordentlich reichhaltigen Literatur, andererseits aber

Digitized by Google

auch auf reichlichen eigenen Erfahrungen. Auf die Röntgenuntersuchung, und zwar speziell auf die Durchleuchtung, legt Hitzenberger den größten Wert. Er hält sie für die Methode der Wahl bei allen Zwerchfelluntersuchungen, die „in der Regel in wenigen Augenblicken alles zeigt, was man sich bei der klinisch-physikalischen Untersuchung in zeitraubender Arbeit mühsam und nicht absolut sicherstellend zusammengesucht hat". — Es würde zu weit führen, wenn man Einzelheiten aus dem Werk herausgreifen wollte, nur der wesentliche Inhalt kann kurz wiedergegeben werden. Nach dem einleitenden Kapitel über die Anatomie des Zwerchfells kommt H. auf die Form im Röntgenbild und im Pneumoperitoneum, sowie auf den Stand des Zwerchfells im Stehen zu sprechen, ferner auf dessen Beeinflussung durch Eigenbewegungen des Zwerchfells und durch Einwirkungen von außen. Die Anomalien des Standes und der Bewegung werden mit ihren Ursachen eingehend erörtert. Ein besonders ausführliches Kapitel ist den Zwerchfellähmungen gewidmet. Es wird hier besonders neben dem klinischen und Röntgenbefund auch über histologische Untersuchungen und Befunde berichtet. Es folgen dann noch Kapitel über die Relaxatio diaphragmatis, über die Hernia diaphragmatica und den subphrenischen Absceß. Gerade aus dem letzten Kapitel geht hervor, wie wichtig die Beobachtung des Zwerchfells auch sein kann für Prozesse, die sich unmittelbar über oder unter ihm abspielen. Alles in allem kann man sagen, daß das Studium dieses Buches für den Kliniker sowohl wie für den Röntgenologen von sehr großem Wert sein wird. *G. Velde* (Saarbrücken).

Verdauungskanal (außer Zähne).

Darbois et Marchal: Sténoses œsophagiennes et déglutition laryngée. (Oesophagusstenosen und Schlucken durch den Larynx.) Bull. et mém. de la soc. de radiol. méd. de France Jg. 15, Nr. 141, S. 259—261. 1927.

Oesophago-Trachealfisteln bei Tumoren der Speiseröhre werden häufig bei Röntgenuntersuchungen entdeckt, wenn das Kontrastmittel in Höhe des Tumors in die Trachea hinübergleitet und es zu einer Füllung des Bronchialbaumes kommt. Seltener kommt die Kontrastmasse durch eine Art von Schlucken durch den Larynx in die oberen Luftwege. Die Verf. haben früher schon einen solchen Fall veröffentlicht, bei dem es durch eine Larynxlähmung zu diesem Phänomen kam. Die beiden neuen Fälle zeigten einen davon ganz verschiedenen Mechanismus.

Im ersten Falle handelte es sich um einen 70jährigen Mann, der wegen wiederholten, heftigen Erbrechens ins Krankenhaus kam. Bei der Röntgendurchleuchtung mit einer Bariumpaste beobachtet man, daß die Paste trotz heftiger Schluckbewegungen des Patienten im Munde bleibt. Nach einer besonders heftigen Anstrengung wird die Kontrastmasse in den Larynx gepreßt und läuft nun in der Trachea herunter. Man sieht einen vollkommenen Ausguß der Trachea und eine Füllung des Bronchialbaums beiderseits. Merkwürdigerweise hatte der Patient jedoch während der ganzen Untersuchung keine Schluckbeschwerden, außer einem kurzen Anfall von Atemnot zu Beginn. Die Diagnose, die auf einen Tumor am Oesophaguseingang gestellt wurde, wurde durch die Oesophagoskopie bestätigt. — Fall 2: Eine Patientin kommt ins Krankenhaus wegen dauernden Erbrechens. Sie kann nur flüssige Nahrung zu sich nehmen. Bei der Röntgenuntersuchung sieht man eine hochgradige Verengerung des Oesophagus in Höhe des 7. Intercostalraums. Oberhalb dieser Stelle ist der Oesophagus stark erweitert. Beim Weitertrinken kommt es dann zu Antiperistaltik im Oesophagus und zu einem Hustenanfall. Gleich darauf sieht man Trachea und Bronchialbaum mit Kontrastmasse gefüllt. Also auch hier keine Fistel, sondern ein Schlucken durch den Larynx.

Zum Schluß eine nochmalige kurze Zusammenfassung, wann es zu einer Bariumfüllung der oberen Luftwege kommen kann. *G. Velde* (Saarbrücken).

Drüner, L.: Über die Entfernung eines künstlichen Gebisses aus dem Oesophagus durch röntgenoskopische Operation. Zentralbl. f. Chir. Jg. 54, Nr. 32, S. 2019 bis 2020. 1927.

Verf. bringt einen kasuistischen Beitrag zur Frage der Fremdkörper im Oesophagus und sieht in der röntgenoskopischen Entfernung nach Grashey mehr Vorteil als in der oesosphagoskopischen Extraktion. Er fordert daher Stereoröntgenogramme. In einer Fußnote wird ein Vorstoß auf die sicher doch sehr wertvolle und anregende Veröffent-

Digitized by Google

lichung Freys aus der Kirschnerschen Klinik über stereoskopisches Röntgenverfahren gemacht. Was Verf. Frey vorwirft, trifft hinsichtlich Veröffentlichungen über Entfernung von Fremdkörpern aus der Speiseröhre beim Verf. selbst zu. Die allgemeine Empfehlung der röntgenoskopischen Entfernung läßt frühere Arbeiten — auch aus der Kirschnerschen Klinik — außer acht. Zudem kommt es doch wohl sehr auf die Art des Fremdkörpers an. (Unsere Erfahrungen [Medizinische Klinik 1924, Nr. 9] haben gezeigt, daß auch im Röntgenbild gut sichtbare Münzen viel leichter und schonender durch das Oesophagoskop entfernt werden. Ref.) *Stegemann* (Dortmund).°°

Dyke, S. C.: Benign polyp of the œsophagus of great size. (Gutartiger Polyp des Oesophagus von großer Ausdehnung.) (*Pathol. dep., Wolverhampton a. Staffordshire hosp., Wolverhampton.*) Journ. of pathol. a. bacteriol. Bd. **30**, Nr. 2, S. 309–312. 1927.

Polypöse Tumoren des Oesophagus sind außerordentlich selten. Der bösartige Typus, der häufiger ist als der gutartige, gehört meist zur Gruppe der Mischtumoren. — Der vom Verf. beobachtete Fall wurde am Lebenden nicht diagnostiziert, sondern erst bei der Autopsie erkannt. Es handelte sich um eine Frau von 50 Jahren. 2 Jahre vor der Krankenhausaufnahme erstmalig Beschwerden, und zwar Erbrechen, ohne Nausea. Dies wurde mit der Zeit immer schlimmer. Zur Zeit der Krankenhausaufnahme war die Patientin unfähig, irgendetwas zu schlucken. Bei der Röntgenuntersuchung fand man eine Verengerung des Oesophagus in Höhe des 6. Brustwirbels und an der Kardia. Es gelangte nichts von der Kontrastmasse bis in den Magen. Die Diagnose wurde gestellt auf eine Striktur — wahrscheinlich carcinomatöser Art — in Höhe des 6. Brustwirbels, mit Dilatation oberhalb davon. Es wurde dann eine Gastrostomie gemacht. Doch starb die stark entkräftete Patientin wenige Tage später. — Bei der Autopsie fand man den Oesophagus enorm erweitert. In Höhe des Zwerchfells war der Durchmesser ungefähr 8 cm. Im Innern fand sich ein gestielter Polyp, der an der Vorderwand des Oesophagus in Höhe des Cricoidknorpels ansetzte und bis zur Kardia reichte, durch die er sich noch vorwölbte. Mikroskopisch fand sich ein Gewebe, ähnlich dem, wie man es auch normalerweise im Oesophagus findet, mit einer Schicht von Schuppenepithel. Verf. will diesen Typ als „einfachen Polyp" bezeichnet wissen. — Die Ätiologie dieser Tumoren ist unklar. — Die Diagnose ist außerordentlich schwierig, sie wird nur in den seltensten Fällen gelingen. Ist der Tumor noch ziemlich klein, so kann gelegentlich die Oesophagoskopie gute Dienste leisten. Die Röntgenuntersuchung wird dagegen meistens, wie auch im hier vorliegenden Fall, zur Diagnose Carcinom führen. Gelegentlich kommt es jedoch vor, daß Patienten bei Würgbewegungen den Tumor bis in den Mund bringen und man ihn dann sehen kann.

G. Velde (Saarbrücken).

Bordoni, L.: Spasmi sintomatici del tubo digerente. (Spasmen des Verdauungskanals als Symptome einer organischen Erkrankung.) (*Istit. senese di terapia fisica, Siena.*) Atti d. reale accad. dei fisiocrit. in Siena Ser. **10**, Bd. **2**, Nr. 1/3, S. 45–49. 1927.

Der Verf. beschreibt einen Fall von Oesophagospasmus im Bereich des oberen und mittleren Teiles der Speiseröhre bei bestehendem Neoplasma im kardialen Teil des Magens, und einen zweiten Fall von Rectumcarcinom mit persistierenden Spasmen im Colon descendens ohne Dilatation oberhalb der Stenose. *Tugendreich* (Berlin).

Groedel, Franz M.: Die Röntgensymptome syphilitischer Erkrankungen der Viscera-organe. (*18. Kongr. d. dtsch. Röntgen-Ges., Wiesbaden, Sitzg. v. 28.—30. IV. 1927.*) Fortschr. a. d. Geb. d. Röntgenstr. Bd. **36**, Kongreßh., S. 49—53. 1927.

Die Röntgendiagnose der Viscerallues kann auf Grund mancher Röntgensymptome gestellt werden. In vielen Fällen sind die Erscheinungen aber morphologisch und funktionell nicht differenzierbar. Die WaR. ist für die Diagnose von großer Wichtigkeit. Manchmal kann auch aus dem Erfolg einer angewandten Therapie rückläufig auf die Art der Erkrankung geschlossen werden. Beim Magen sehen wir funktionelle Störungen am meisten bei der Tabes. Charakteristisch ist eine vermehrte Peristaltik resp. das Bild einer Excitationsneurose. Organische Störungen sind in Gestalt von Magen-

Digitized by Google

gummen, spezifischen Magenulcera, chron. Schleimhautveränderungen, cirrhösen Prozessen usw. nachzuweisen. Die Differenzialdiagnose gegenüber einem Ca. kann sehr schwer sein. Unterstützt wird die Diagnose, wenn sich auch an anderen Organen luetische Veränderungen finden. Am Darm finden sich vorwiegend 2 Erscheinungsformen: die meist ulceröse Enteritis und die Strikturen, die entweder durch gummöse Prozesse oder durch die Enteritis hervorgerufen werden. Eine luetische Lebererkrankung soll dann in Betracht gezogen werden, wenn bei einem luetisch infizierten Menschen nach Beseitigung einer Herzinsuffizienz die Leber vergrößert und stark druckempfindlich bleibt. Weiterhin werden die Erkrankungen der Aorta und des Herzens auf luetischer Grundlage besprochen. Bei der Lungensyphilis unterscheidet man die grobknotige, die miliare Form der gummösen Lungenlues, die interstitiell infiltrative oder pneumonisch exsudative und schließlich die bindegewebigen cirrhotischen Formen. Für den Geübten haben die Bilder charakteristische Merkmale, im ganzen kann die Diagnose aber nur im Zusammenhang mit dem übrigen klinischen Befund gestellt werden. *W. Teschendorf* (Köln).

Smith, David: Syphilis of the stomach. (Syphilis des Magens.) (*Roy. infirm., Glasgow.*) Glasgow med. journ. Bd. **108**, Nr. 3, S. 148—151. 1927.

Obwohl die Syphilis fast alle Organe ergreifen kann, werden Mitteilungen über spezifische Magenerkrankungen bisher meistens mit Zweifeln aufgenommen. Der Autor berichtet über einen Fall, bei dem die klinische Besserung auf spezifische Therapie auch durch eine zweite Röntgenaufnahme bestätigt werden konnte. Es handelte sich um einen 57jährigen Mann, der über einen nagenden Schmerz im Epigastrium zu klagen hatte, der durch die Nahrungsaufnahme kaum beeinflußt wurde. Nach dem Essen erfolgte oft Erbrechen ohne besondere Schmerzen. Außer einer starken Beeinträchtigung des Allgemeinzustandes und dem positiven Blutbefunde nach Wassermann fanden sich sonst keine charakteristischen Symptome. Die Röntgenaufnahme zeigte einen Füllungsdefekt kurz vor dem Pylorus an der großen Kurvatur. Nach 2monatiger Behandlung mit Salvarsan und Jod trat völlige Besserung ein. Die zweite Röntgenaufnahme des Magens ließ wieder normale Konturen des Magens erkennen.
C. Kruchen (Münster i. W.).

Porta, Remo: L'ulcera della piccola curvatura dello stomaco. Diagnostica clinica e radiologica. (Die Ulcera der kleinen Kurvatur des Magens. Klinisch- und Röntgenologisch-Diagnostisches.) (*Istit. di radiol., univ., Milano.*) Osp. magg. (Milano) Jg. **15**, Nr. 1, S. 3—13 u. Nr. 2, S. 37—46. 1927.

Von der sehr ausführlichen Arbeit sei hier nur in Stichworten ihr Inhalt wiedergegeben. Einleitung: Anatomische und physiologische Charakteristika der kleinen Kurvatur — Gegenden der größeren Häufigkeit von Ulcerationen an dieser Stelle. — Klinische Zeichen der Geschwüre an der kleinen Kurvatur: klassische Symptome, solche im Verlauf der Tabes, pankreatischer und dyspeptischer Art. Röntgenologische Betrachtungen: das Röntgenbild der kleinen Kurvatur in der Norm. — Röntgenologische Zeichen der Geschwüre an der kleinen Kurvatur: Nischensymptom: seine Diagnose und Differentialdiagnose. — Die Incisur an der großen Kurvatur: gutartige doppelseitige Lokalisation bei spastisch und organisch verändertem Magen. — Rectitude ségmentaire, winkelförmiger Magen — Riegelsymptom; Basiliskenblick. — Blockierter Magen. — Schneckenförmiger Magen und Tabaksbeutelform. — Kaskadenmagen. — Druckschmerz. — Störungen bei der Entleerung. — Zähnelung der großen Kurvatur. — Rechtsseitiger Zwerchfellhochstand. — Kardia- und Pylorospasmus. — Komplikationen. Perforationen, diffuse Peritonitis, subphrenischer Absceß, Kommunikationen mit Nachbarorganen. — Röntgenologisch nachweisbares Verschwinden der Nische; seine Deutung und Bewertung. 17 eigene Fälle werden mit 19 Bildern als Beleg des Gesagten herangezogen unter eingehender Berücksichtigung des einschlägigen Schrifttums. Aus den Schlüssen, zu denen Porta kommt, sei hervorgehoben: Anatomisch wie physiologisch bedingt, nimmt die kleine Kurvatur eine Sonderstellung gegenüber anderen Magenabschnitten und dem Duodenum ein. Klinisch wie röntgenologisch ergibt sich somit ein eigener Symptomenkomplex. Die Röntgendiagnose bedarf der Sicherung und der Stütze durch die klinischen Krankheitszeichen. Hinsichtlich der einzuschlagen-

Digitized by Google

den Therapie lassen sich auch aus dem Röntgenbild Winke entnehmen, so für die frischen mukösen Ulcera interne Behandlung. Für die intramuralen Ulcera kommt eventuell chirurgisches Vorgehen in Frage. Die kallösen-perforierenden Ulcera sind zunächst internistisch anzugehen. Chirurgisch bestehen die Maßnahmen in Excision des Ulcus, ohne oder mit Gastroenterostomie. Perforierte Ulcera mit circumscripten wie diffusen peritonitischen Komplikationen sind nur chirurgisch zu behandeln.

Heinz Lossen (Schatzalp-Davos).

Pescatori, Guido: Sulla esplorazione radiologica delle ulcere situate nella parete posteriore dello stomaco. (Über die Röntgenuntersuchung der Ulcera an der Hinterwand des Magens.) (*Istit. di clin. med., univ., Parma.*) Radiol. med. Bd. **14**, Nr. 8, S. 655—662. 1927.

In einem klinisch ulcusverdächtigen Falle fand der Verf. etwa 7 cm unterhalb der Kardia und 1 cm links von der kleinen Kurvatur einen persistierenden kleinen Kontrastring. Andere direkte oder indirekte Zeichen eines Ulcus: Spasmen, Nischen oder radiär verlaufende Schleimhautfalten waren röntgenologisch nicht festzustellen. Die Operation ergab genau an der gleichen Stelle ein Ulcus von der Größe des Kontrastringes an der Hinterwand des Magens. Nach Ansicht des Verf. haben sich, durch das Persistieren des Kontrastmittels an den wulstigen Rändern des Ulcus diese im Röntgenbild markiert; ein solcher Kontrastring wäre als ein direktes Symptom eines Ulcus an der Vorderwand oder Hinterwand des Magens zu bewerten.

Tugendreich (Berlin).

Novotný, Frank: The diagnosis of pylorie ulcer. (Die Diagnose des Ulcus pylori.) (*Moravian gen. hosp. of St. Anna, Brno.*) Americ. journ. of roentgenol. a. radium therapy Bd. **18**, Nr. 2, S. 130—133. 1927.

Die Diagnose des Ulcus pylori ist heute nicht schwieriger als die Diagnose des Ulcus duodeni. Spasmen sind hier ebenso das Hauptkennzeichen. Es ist sogar möglich, die Erkrankung genau zu lokalisieren; Ulcus praepyloricum, Ulcus pyloroduodenale, Ulcus pyloricum. Das Ulcus praepyloricum ist gekennzeichnet durch eine spastische Einziehung des Antrum praepyloricum (Skizzen). Der Defekt kann dabei an der großen und kleinen Curvatur allein und zusammen vorkommen. Bei einer zweiten Form dieses präpylorischen Geschwürs erscheint das Antrum zum Pylorus hin in Form eines Daches von mehr oder weniger großer Steilheit. Die Differentialdiagnose gegenüber Carcinom ist hier oft erschwert. Bei dem eigentlichen Ulcus pyloricum ist der Pylorus verlängert und verläuft oft mit einer leichten Konvexität nach links (Skizzen), so daß der Bulbus duodeni asymmetrisch erscheinen kann. Zuweilen findet sich auch am Fuße des Pylorus eine tief in das Antrum hineinreichende spastische Einziehung; das Antrum kann dadurch gespalten aussehen. Nicht selten finden sich sogar Nischen am Pylorus. Weiterhin gibt es Fälle, wo das Ulcus teils im Pylorus, teils im Duodenum liegt. Die Bilder sind deshalb bei dem Ulcus pyloro-duodenale verschieden. Sind die Erscheinungen am Antrum ausgesprochen und am Bulbus nur leicht, kann man daraus schließen, daß das Geschwür noch zum Anturm gehört. Die Richtigkeit der Untersuchungen wurde durch Operation bestätigt. Zum Schlusse betont der Autor, daß die Anschauung, daß bei jedem Pylorusgeschwür eine Passagebehinderung bestehen müsse, unrichtig sei. Die Motilität ist entweder normal oder beschleunigt.

C. Kruchen (Münster i. W.).

Spamer, Erwin: Zur Kasuistik der reinen Magenfibrome. (*Chir. Abt., Elisabethenstift, Darmstadt.*) Zentralbl. f. Chir. Jg. **54**, Nr. 31, S. 1925—1927. 1927.

Bericht über einen Fall von Magenfibrom bei 52jährigem Mann (Schmied). Histologisch: zellreiches Fibrom der Submucosa. Die auswärts vorgenommene Röntgenuntersuchung des Magens ergab handbreit vom Pylorus inmitten des Antrum eine faustgroße Aussparung des Kontrastbreies. Im Zentrum der Aussparung zarter Schatten. Es wurde ein zentral ulceriertes, pilzförmiges Carcinom anscheinend der Hinterwand angenommen. Heilung erfolgte durch Excision der Insertionsstelle des gestielten

Digitized by Google

und ins Magenlumen hineinragenden Tumors, der oberflächlich ulceriert war. Es unterblieb leider Röntgenuntersuchung im Liegen, die die Benignität des Tumors vielleicht a. o. hätte aufklären können. *Breitländer* (Canton-China).

Heurck, van: Huit nouveaux cas de squirrhe gastrique. (Acht neue Fälle von Magenscirrhus.) Journ. belge de radiol. Bd. **16**, H. 2, S. 124—127. 1927.

Verf. betrachtete früher den Magenscirrhus als eine seltene Erscheinung, im Jahre 1926 aber fand er sie in 2% sämtlicher röntgenisierten Mägen. Verf. konstatiert eine Steigerung der Scirrhusfälle. Die Ursache liegt wahrscheinlich in der steigenden Tendenz aller Carcinome. Zu dem Trias der älteren Autoren: verkleinerte Kapazität, starre Wände, Pylorusinsuffizienz, fügt der Autor noch 2 neue hinzu: Dilatation des Duodenums und schräge Verlaufsrichtung des Magens. Verf. resümiert: das Leiden ist gekennzeichnet durch langsamen Verlauf, gemäßigte Progression, Fehlen der Stenose und Fehlen der Blutung. Röntgenologisch die oben erwähnten Symptome. 8 Krankengeschichten mit zugehörigen Skizzen. *K. Herman* (Subotitza, Jugoslawien).

Salotti, Adelchi: La spostabilità dello stomaco e del grosso intestino nelle due posizioni fundamentali dell'osservazione radiologica. (Die Lageveränderungen des Magens und Darmes im Röntgenbild beim Übergang von der horizontalen in die vertikale Lage.) (*Gabinetto di radiol., clin. chir., univ., Padova.*) Radiol. med. Bd. **14**, Nr. 8, S. 643—655. 1927.

Orthodiagraphisch werden vom Magen und Dickdarm je ein Dreieck auf die Haut projiziert. Die drei Punkte des Magendreiecks entsprechen der Kardia, dem Pylorus und der tiefsten Stelle an der großen Kurvatur; die des Dickdarmdreiecks — der Flexura lienalis, Flexura hepatica und dem Coecum. Unter Zuhilfenahme fixer Knochenpunkte und äußerer topographischer Linien lassen sich Mittelwerte für den Grad der Verschieblichkeit des Magens und Dickdarms durch Lageveränderung bei verschiedenen Typen — asthenischen, hypersthenischen und pletorischen — feststellen. Zur schnellen Orientierung über den Grad der Verschieblichkeit einzelner Magen- oder Dickdarmteile in normalen und pathologischen Fällen genügen zwei Aufnahmen auf einer Platte, die eine in vertikaler, die zweite Aufnahme in horizontaler Lage des Patienten. *Tugendreich* (Berlin).

Castex, M. R., J. J. Beretervide und R. L. Repetto: Radiologisches Studium des Duodenums mittels direkter Bariumeinführung durch die Einhornsche Sonde. (Vorl. Mitt.) Rev. de la soc. de méd. interna y de la soc. de tisiol. Bd. **3**, Nr. 1, S. 79—93. 1927. (Spanisch.)

Da auch die Serienaufnahmen des Duodenums noch eine Reihe von Fällen ungeklärt lassen, sind einige deutsche und italienische Forscher dazu übergegangen, die Dynamik des Duodenums vor dem Röntgenschirm zu studieren, indem sie bei einliegender Duodenalsonde den Bariumbrei einführen. Diese Methode hat den Vorteil, daß das ganze Duodenum gleichzeitig sichtbar wird, die Dynamik sich einwandfrei studieren läßt, so daß also nicht nur die normale oder pathologische Morphologie und Physiologie des Duodenums selbst zu erkennen sind, sondern auch seine Beziehungen zu den Nachbarorganen (Gallenblase, Magen, Pankreas, Kolon). — Die von den Verff. geübte Methode ist folgende: sorgfältige Darmentleerung; Kohlegaben 24 Stunden vor der Aufnahme, um Kompression des Duodenums durch Gasansammlung im Kolon zu vermeiden; Einführung der Einhornschen Sonde in den nüchternen Magen mit der üblichen Vorsicht; langsame Eingießung von 30—100 ccm Citobarium mittels einer Glasspritze, und zwar so, daß die letzten 20 ccm unmittelbar vor der Aufnahme eingeführt werden. Einige Aufnahmen wurden in Rückenlage mit Bauchkompression, andere in Bauchlage gemacht. Verff. stehen auf dem Standpunkt, daß die aufrechte Stellung wohl die beste sei. Jedoch haben sie aus Gründen der Technik bisher darauf verzichtet. Kasuistik von 7 Fällen mit einer Anzahl guter Röntgenbilder, die im Original nachgesehen werden müßten. *Perscheid* (Danzig-Langfuhr).

Digitized by Google

Turco, Adalgiso: Alcuni casi di diverticoli funzionali del duodeno. (Einige Fälle mit funktionellen Duodenaldivertikeln.) (*Istit. e clin. di patol. spez. chir., univ., Torino.*) Ann. ital. di chir. Jg. **6**, H. 2, S. 109—126. 1927.

3 einschlägige Fälle mit drei Röntgenbildern. An Hand des Schrifttums werden besprochen: Größe und Sitz der Divertikel, Geschlecht und Alter der Patienten, Inhalt des Divertikels, Beschreibung des Sackes, seine Form und sein Ausgang, Embryologisches und Ätiologisches, die Krankheitszeichen, Wandveränderungen und die Behandlung. Die eigenen röntgenologischen und chirurgischen Beobachtungen lehren Turco, daß man an der Möglichkeit eines Vorkommens funktioneller Divertikel nicht zweifeln kann. Die Differentialdiagnose ist schwierig. Nur wiederholte Untersuchungen können wechselnde Formen des Divertikels zeigen. *Heinz Lossen* (Schatzalp-Davos).

Dumolard et Viallet: Périduodéno-cholécystite (inversion du duodénum). (Periduodeno-cholecystitis. [Umkehrung des Duodenum.]) (*51. congr. de l'assoc. franç. pour l'avancement des sciences, sect. d'électroradiol. méd., Constantine, 13.—17. IV. 1927.*) Journ. belge de radiol. Bd. **16**, H. 3, S. 226—227. 1927.

Zusammenfassung: Es handelt sich um eine Einzelbeobachtung von teilweiser Umkehrung des Duodenums, die wahrscheinlich durch eine Periduodenitis verursacht wurde. Der Bulbus erschien dabei im Röntgenbilde wie abgeschnitten, der erste und zweite Teil des Duodenums war auffallend schmal; das Genu superius verlief nach links statt nach rechts. Angeborene Mißbildungen als Ursache sind nicht wahrscheinlich. — Diskussion: M. Tillier: Besonders der schmale Verlauf des Anfangsteiles des Duodenums läßt in erster Linie an entzündliche und narbige Vorgänge denken. Beobachtung an mehreren ähnlichen Fällen. Rosch demonstriert einen Fall von Inversion des Duodenums mit folgenden Besonderheiten: der zweite Teil geht vom ersten nach links abwärts, das Genu inferius steht tiefer als das Antrum pylori, von dem Genu inf. steigt der Kontrastbrei in Stücken zur Flexura duodeno-jejunalis. Das Duodenum hat die Form eines N. *C. Kruchen* (Münster i. W.).

Roemheld, L.: Über abnorme Mobilität des Coecums. (*6. Tag., Berlin, Sitzg. v. 13.—16. X. 1926.*) Verhandl. d. Ges. f. Verdauungs- u. Stoffwechselkrankh. S. 297 bis 298 u. 307—313. 1927.

Bericht über einen Fall, bei dem das Coecum völlig auf der linken Seite lag und außergewöhnlich lang war. Der Befund wurde zufällig bei einer Röntgenuntersuchung erhoben, die Patientin hatte ein Rectumcarcinom. Aus diesem Fall geht hervor, daß auch ein langes bewegliches und auf die linke Seite verlagertes Coecum noch nicht Ursache von Beschwerden zu sein braucht. Erst wenn Katarrh oder Drehung oder Tumor hinzukommt, beginnen die Beschwerden.

Aussprache: Arthur Fränkel: Kleine Carcinome sind bei starker Fettbewachsung des Darmes für den Chirurgen manchmal schwer zu finden. Er muß dann auf Grund des positiven Röntgenbildes solange suchen, bis die Aufklärung erzielt ist. Wenn man vor der Röntgenuntersuchung rectoskopiert und dabei Luft einbläst, dann erzielt man die gleichen Bilder, wie sie nach dem Verfahren von A. W. Fischer entstehen. In der übrigen Aussprache nichts röntgenologisch Wichtiges. *A. W. Fischer* (Frankfurt a. M.).

Marchand: Hernie ischiatique diagnostiquée par les rayons X. (Röntgenologisch diagnostizierte Hernia ischiadica.) Bull. et mém. de la soc. de radiol. méd. de France Jg. **15**, Nr. 141, S. 249—250. 1927.

Bei einer 75jährigen Frau wurden die von Zeit zu Zeit auftretenden Okklusionserscheinungen auf eine bestehende irreponible Leistenhernie zurückgeführt; bei der Röntgenuntersuchung stellte sich überraschenderweise ein Bariumschatten, entsprechend dem Ansatz des Oberschenkels, heraus, der sich bei Muskelbewegungen mit bewegte. Die gestellte Diagnose einer Hernia ischiadica wurde durch die vorgenommene Operation bestätigt. *Heinemann* (Braunschweig).

Leber und Gallenblase.

Kroetz: Einige Röntgenbefunde bei Echinokokkenkrankheit. (*Med. Ver., Greifswald, Sitzg. v. 25. II. 1927.*) Med. Klinik Jg. **23**, Nr. 29, S. 1125. 1927.

1. Leberechinokokkus: 38jähriger Patient. Klinisch gut verschieblicher linker Leberlappen mit steinhartem Rand. Im Röntgenbild etwa kindskopfgroßer rundlicher Schatten mit äußerer Kalkschale und verschwommener Träubchenzeichnung an einzelnen Stellen; der

Digitized by Google

Tumor liegt neben dem Fornixteil des Magens und an der vorderen Bauchwand dicht unter dem Zwerchfell. — 2. Echinokokkus im linken Hypochondrium: Autoptischer Fall. 56jährige Frau mit Magenbeschwerden, bei der Operation etwa kindskopfgroße Echinokokkenblase, die aber wegen zu hohen Sitzes nicht entfernt werden konnte. Der Tumor gehörte wahrscheinlich der Wand des Magens an, sicher war dies wegen starker Verwachsungen nicht mehr zu entscheiden. — 3. Lungenechinokokkus: Große Blase, fast den ganzen rechten Oberlappen einnehmend. Deutliche Schalenbildung ohne entzündliche Verdichtungen des angrenzenden Gewebes. Bei verschiedenen Durchleuchtungen fand sich ein wechselnd hohes horizontales Flüssigkeitsniveau in der Blase (vereiterter Echinokokkus). Der 51jährige Kranke hatte seit 10 Jahren zeitweise eitrigen Auswurf. *C. Wittkowsky* (Berlin).

Guy-Laroche et Huet: Stase cholédocienne mise en évidence par l'épreuve du tétraiodophénolphtaléine chez un cholécystectomisé. (Choledochusstase bei einem Cholecystektomierten, dargestellt mittels Tetrajodphenolphthalein.) Bull. et mém. de la soc. de radiol. méd. de France Jg. 15, Nr. 141, S. 247—249. 1927.

Kurzer Bericht über einen 34jährigen Patienten, dem vor 2 Jahren die steingefüllte Gallenblase entfernt war und der jetzt mit Schmerzen in der Lebergegend, Dyspepsie und subikterischer Verfärbung erkrankt war. Der Ikterus nahm zu. Anfangs bestand leichtes Fieber. Nach oraler Verabfolgung von Tetrajodphenolphthalein wurde in der Choledochusgegend ein Schatten von 0,5 × 3 cm Größe gefunden, der eine Stunde später bereits fast völlig verschwunden war. Es handelte sich um eine inkomplette Passagehemmung im Choledochus, hervorgerufen durch einen pankreatitischen Prozeß oder durch einen Spasmus des Sphincter. Erweiterungen der Gallenwege nach Cholecystektomie sind bekannt; eine derartige Stase hat aber Verf. nicht sonst gesehen. Nach 5 Wochen interner Behandlung schwand der Ikterus. Bei einer Nachuntersuchung 3 Monate später war der Patient gesund geblieben. *Steffens* (Berlin).

Thomas, Erich: Zur Röntgendiagnostik der sogenannten „idiopathischen Choledochuscyste". (*Röntgenabt., Stadtkrankenh., Plauen i. V.*) Zentralbl. f. Chir. Jg. 54, Nr. 36, S. 2289—2292. 1927.

Bei der Durchleuchtung eines großen, klinisch prall elastischen cystischen Tumors ergab sich im Antrumbereich eine erhebliche, halbkreisförmige Eindellung der großen Kurvatur. Der absteigende Duodenalabschnitt ist sehr schmal und lang ausgezogen und biegt in ziemlich weitem Abstand von der Medianlinie nach unten und rechts aus. Bei seitlichem Strahlengange tritt noch eine ventralwärts gerichtete Verschiebung des gesamten Duodenums hinzu. Keine Entleerungsverzögerung. Verf. nahm daher einen großen runden Tumor hinter dem Duodenum an, der dieses in allen seinen Dimensionen in die Länge dehnte und von der hinteren Bauchwand abdrängte, unter gleichzeitiger Impression und Links- und Obenverdrängung des Magen-Antrumbereichs an der großen Kurvatur (Tumor des Pankreaskopfes). Die Operation und spätere Autopsie ergaben eine über kindskopfgroße Ektasie fast des ganzen Ductus choledochus, durch dessen Einmündung in der Mitte der Hinterfläche des absteigenden Duodenalschenkels seine Verdrängung ventralwärts bedingt und gleichzeitig ein seitliches Abgleiten des absteigenden Duodenalschenkels von der höchsten Höhe der Cyste verhindert worden ist. Eine intravenöse Tetragnostinjektion wurde wegen des bestehenden Ikterus zur Vermeidung etwaiger Leberschädigung nicht ausgeführt. *Fedder* (Münster i. W.).

Fouts, R. W.: The value of dye in gall bladder examinations. (Der Wert der Kontrastfüllung bei der Gallenblasenuntersuchung.) Arch. of physical therapy, X-ray, radium Bd. 8, Nr. 9, S. 468—472. 1927.

Vor Einführung der Cholecystographie waren dem Durchschnittsröntgenologen nur etwa 30% diagnostische Treffer bei der Gallenblasenuntersuchung möglich, wiewohl von einzelnen Untersuchern die diagnostische Sicherheit bis 90% angegeben wurde. Die Differenz dieser Zahlen erklärt sich wohl daraus, daß die verschiedenen Autoren mehr oder weniger klinische Daten für die Beurteilung fraglicher Schatten auf dem Röntgenbilde herangezogen. Beim jetzigen Stande der Technik sind kalkhaltige Konkremente in 100% nachweisbar, und auch ein hoher Prozentsatz von Cholesterinsteinen sind röntgenologisch bei geeigneter Vorbereitung und ausreichender Anzahl von Aufnahmen bei varierter Strahlenhärte erkennbar. Seit der Einführung der Phenolphthaleinderivate in die Gallenblasendiagnostik durch Graham und Cole im Jahre 1924 haben sich der röntgenologischen Diagnostik breitere Betätigungsmöglichkeiten eröffnet. Nach einem kurzen Überblick über die von den verschiedenen Autoren angewandten Methoden der Applikation des Kontrastmittels und die verwendeten Präparate beschreibt Verf. seine eigene Methode. Der größte Wert wird

Digitized by Google

auf mehrere Leeraufnahmen (3—5) gelegt, die mit einer um ca. 2 kV veränderten Spannung vorgenommen werden, nachdem ohne vorherige Verabreichung von Abführmitteln 2 Einläufe verabreicht sind. Während dieses ersten Tages der Untersuchung darf der Patient fettfreie Mahlzeiten zu sich nehmen und erhält pro 25 Pfund Körpergewicht 10 Gran Tetrajodphenolphthalein-Natrium, die auf 3—4 Dosen verteilt werden. Man beginnt um 8 Uhr 30 Min. abends mit der Applikation des Präparates und läßt die einzelnen Dosen in Abständen von 15 Minuten einander folgen. Als letzte Dosis werden 20 Gran mit reichlich lauwarmem Wasser verabfolgt. Rechte Seitenlage, Nüchternbleiben bis zum nächsten Morgen und Vermeidung sämtlicher Geruchsreize durch Speisen, die allein schon zur Entleerung der Gallenblase führen können (!). Die erste Aufnahme wird am nächsten Morgen, das ist 12 Stunden nach Verabfolgung des Kontrastmittels, gemacht. Wenn zu dieser Zeit noch kein oder nur ein flauer Schatten sichtbar ist, werden in Abständen von 2—3 Stunden weitere Aufnahmen gemacht. Ein normal dichter Schatten muß bis zur 18. Stunde aufgetreten sein. Durchleuchtung oder Aufnahme müssen ergeben, ob der Farbstoff tatsächlich resorbiert ist oder noch im Kolon liegt. Es folgt die Zusammenstellung der bekannten Möglichkeiten, die zum Füllungsausfall und zum flauen Schatten führen können. Die Entleerung der Gallenblase wird durch Verabfolgung von Sahne und Eigelb ein bis zwei Stunden nach dem Höhepunkt der Kontrastfüllung geprüft. Die normale Blase entleert sich dabei zur Hälfte oder völlig. Bei der Untersuchung werden weiterhin Steinschatten erkannt, die sich der Leeraufnahme entziehen und kommen Formabweichungen sowie besonders auch pericholecystitische Adhäsionen zur Darstellung, die durch Kombinationsuntersuchung mit Kontrastbrei in ihren Beziehungen zum Duodenum besonders deutlich gemacht werden können. Verf. verwendete ausschließlich die orale Methode. 25% seiner Patienten bekamen Übelkeit, 12% Erbrechen. In der Diskussion dieses Vortrages betont L. A. Trabell die bekannten Vorzüge der intravenösen Methode an Hand eines operativen Materials von 156 Fällen und weist darauf hin, daß eine Verzögerung der Gallenblasenentleerung nach seinen an Zahl noch geringeren operativen Erfahrungen oft bei chronischer katarrhalischer Cholecystitis gefunden wird. *Bernstein* (Danzig).

Sendtner-Voelderndorff, Theo: Neuere Erfahrungen über intravenöse und perorale Methode der Gallenblasenfüllung. Med. Klinik Jg. 23, Nr. 36, S. 1374 bis 1375. 1927.

Nach intravenöser Injektion sah Verf. zwar keine stärkeren Schädigungen, aber doch häufig Unbehagen, Erbrechen, Schmerzen im Lebergebiet, kurze Ohnmachten usw. Verf. versuchte daher die per orale Methode mit Videofel (Simons Apotheke, Berlin). Jede Pille enthält 0,5 g der wirksamen Substanz. Im Durchschnitt sind 10 Pillen notwendig, bei schwächlichen Individuen 8, bei fettleibigen 12. Der Patient wird dazu gut vorbereitet; er erhält um 5 Uhr nachmittags ein Glas Bitterwasser, um 6 Uhr einen Reinigungseinlauf, um 8 Uhr Abendmahlzeit in Gestalt eines Tellers Schleimsuppe und zweier weicher Eier. Um 8,30 Uhr wird mit der Einnahme der Pillen begonnen. Um 9 Uhr Bettruhe, zunächst mit rechter Seitenlage; es wird empfohlen, kleine Mengen Wasser zu trinken. Die Untersuchung erfolgt am nächsten Morgen 9 Uhr nüchtern. Das Verfahren wurde bei 50 Patienten angewandt und dürfte 20% Versager haben. Man wird daher nicht in allen Fällen von der intravenösen Methode Abstand nehmen können. *W. Teschendorf* (Köln).

Wheatley, L. F.: Uncoated capsules in cholecystography. (Ungehärtete Kapseln für die Cholecystographie.) Americ. journ. of roentgenol. a. radium therapy Bd. 18, Nr. 1, S. 65—66. 1927.

Es wurde das chemische Präparat in einfachen Gelatinekapseln ohne Härtung verabreicht, so daß sie im Magen zur Lösung kamen. Dadurch wird der Fehler, der durch Nichtauflösen der Kapseln hervorgerufen wird, ausgeschaltet. In $^1/_4$stündigen Pausen wurden je 3 Kapseln verabreicht. Jedesmal wurde $^1/_4$ Teelöffel Natr. bic. in $^1/_4$ Glas

Digitized by Google

Wasser hinzugefügt. In keinem Falle zeigt sich irgend eine Magen- oder Darmstörung, es wurden gleich gute Bilder wie mit gehärteten Kapseln erreicht. *O. David.*

Beyreis: Ein Beitrag zur gerichtlich-medizinischen Beurteilung der Vergiftung mit Tetrajodphenolphthalein-Natrium (Jodtetragnost-Merck). Dtsch. Zeitschr. f. d. ges. gerichtl. Med. Bd. **10**, H. 2/3, S. 156—174. 1927.

Bei 2 Fällen, die innerhalb einer Woche zunächst oral 3 g Jodtetragnost, dann unter allen üblichen Kautelen dieselbe Dosis intravenös bekommen hatten, kam es zu außerordentlich schweren Schädigungen, die bei einem Patienten zum Tode führten. Die Autopsie ergab in erster Linie das Bild einer verschorfenden Enterokolitis, schwere Nekrosen in Dünn -und Dickdarm, in den Nieren Nekrosen der Epithelien der Harnkanälchen. Im Tierversuch liegt die Menge, die aus einer nicht toxischen Dosis eine tötliche macht, um ein Drittel höher als die nicht toxische Menge. Jod konnte beim Gesunden noch 14 Tage lang im Stuhl nachgewiesen werden, bei Leberschädigungen waren Jodspuren noch 3 Wochen nach der Injektion nachweisbar. Auf jeden Fall ist die verbreitete Ansicht, daß Jodtetragnost nach 24—36 Stunden aus dem Körper ausgeschieden ist, unrichtig. Es muß deshalb auch vor dem Vorschlag eindringlich gewarnt werden, falls nach der oralen Darreichung kein Erfolg auftritt, das Mittel nach einigen Tagen intravenös zu geben. Auffallend war, daß bei der chemischen Untersuchung der Organe nicht unerhebliche Mengen Quecksilber gefunden wurden, dessen Herkunft nicht geklärt werden konnte, dem aber immerhin eine gewisse, wenn auch nicht ausschlaggebende Rolle bei dem tödlichen Ausgang der Vergiftung zugeschrieben werden kann. Nach dem Ergebnis der Untersuchung muß es als Kunstfehler bezeichnet werden, innerhalb eines kurzen Zeitraumes nochmals dieselbe Dosis von Jodtetragnost zu geben.
Harms (Hannover).

Uropoetisches System.

Fuchs, Felix: Über den pyelovenösen Reflux der menschlichen Niere. (*II. chir. Univ.-Klin., Wien.*) Zeitschr. f. urol. Chir. Bd. **22**, H. 5/6, S. 435—466. 1927.

Gegenstand dieser Abhandlung bildet die Beobachtung anatomischer Untersucher, daß in den Ureter einer Kadaverniere eingespritzte Flüssigkeit häufig aus der Nierenvene wieder austritt. Es erfolgt also ein Flüssigkeitsübertritt aus dem Nierenbecken in die Venen. Verf. hat an menschlichen Leichennieren den Mechanismus dieses Übertrittes studiert und zwar sowohl am Röntgenschirm bzw. an Röntgenaufnahmen wie mittels der Korrosionsmethode. Er kommt zu folgendem Ergebnis: Bei Drucksteigerung im Nierenbecken erfolgt eine Berstung der Beckenwand am Fornix calicis, die austretende Flüssigkeit schiebt sich zwischen Gefäße und Parenchym vor, wobei die Venenwand einreißt. Der Druck, unter welchem die Injektionen ausgeführt wurden, betrug 60—120 mm Hg. Die Frage, ob auch auf dem Wege der Ductuli papillares Flüssigkeit vom Becken ins Nierengewebe eindringen kann, ist von einzelnen Autoren bejaht worden. Abgesehen vom Druck dürfte die Art der injizierten Flüssigkeit eine Rolle spielen; kolloidale Flüssigkeiten dürften wegen der geringeren Oberflächenspannung leichter eindringen wie krystalloide Salzlösungen. Unter physiologischen Verhältnissen dürfte beim lebenden Menschen kein Reflux erfolgen, dagegen bei gesteigertem Druck infolge eines Abflußhindernisses oder bei der Pyelographie. Drucksteigerungen sind im menschlichen Nierenbecken kein seltenes Vorkommnis. Bei der vorsichtig durchgeführten Pyelographie, die bei geäußertem Spannungsschmerz sofort unterbrochen wird, könnte nur auf der Höhe der Drucksteigerung ein Reflux auftreten, der im Röntgenbild jedoch nicht nachzuweisen ist, da die Kontrastflüssigkeit sofort durch die Venen abtransportiert wird. Vorstadien glaubt Verf. an einzelnen Pyelogrammen festgestellt zu haben. Er deutet einzelne zarte Schattenfortsätze an den Kelchrändern als Extravasate und bringt gleichzeitig auftretende septische Temperaturanstiege als klinischen Ausdruck von pyelovenösen Refluxwellen damit in Zusammenhang. *Eisler* (Wien).

Digitized by Google

Schmidt, Walter: Pyelographische Darstellung von Harnkanälchen. (*Chir. Univ.-Klin., Münster.*) Fortschr. a. d. Geb. d. Röntgenstr. Bd. **36**, H. 2, S. 369—371. 1927.

Bei 2 Fällen von Hydronephrose zeigte sich bei der lege artis ohne jeden Überdruck vorgenommenen Pyelographie Füllung von erweiterten Harnkanälchen. Dieser Nebenbefund ergänzt und verfeinert gelegentlich die Diagnose. *Rave* (Berlin).

Lurz, L.: Zur Röntgenuntersuchung der Harnwege. (*Urol. Abt., chir. Univ.-Klin., Heidelberg.*) Zentralbl. f. Chir. Jg. 54, Nr. 34, S. 2114—2115. 1927.

Zur Röntgenuntersuchung werden die Patienten gründlichst mit hohen Darmeinläufen wie zur Rektoskopie vorbereitet. Nach dem letzten Einlauf muß das Darmrohr noch 5 Minuten liegen zum Abzug der Darmgase. Die Aufnahmen müssen möglichst schnell darauf erfolgen. *Rave* (Berlin).

Schmidt: Der diagnostische Wert der Sauerstoffüllung des Nierenlagers. (*Vereinig. niederrhein.-westfäl. Chir., Elberfeld, Sitzg. v. 18. VI. 1927.*) Zentralbl. f. Chir. Jg. 54, Nr. 34, S. 2151. 1927.

Unter Vorführung von Diapositiven wird die Pneumoradiographie nach Rosenstein empfohlen für die Fälle, in welchem man ein klares Bild der Niere und ihrer Umgebung erzielen will. Es gelang auch, auf andere Weise nicht darstellbare Nierensteine einwandfrei festzustellen. Bei entzündlichen Prozessen des Nierenlagers und Blutungen in dasselbe ist das Verfahren kontraindiziert. *Rave* (Berlin).

Gottstein: Röntgenologische Irrtümer in der Nieren- und Uretersteindiagnose. (*Breslauer chir. Ges., Sitzg. v. 13. VI. 1927.*) Zentralbl. f. Chir. Jg. 54, Nr. 33, S. 2090 bis 2092. 1927.

Kasuistischer Beitrag zur Differentialdiagnose zwischen Drüsen- und Steinschatten, sowie zwischen Nieren- und hochsitzendem Uretersteinschatten. Mehrere Aufnahmen mit und ohne Ureterenkatheter, sowie mit Kontrastfüllung von Nieren und Ureter sind nicht zu umgehen. An einer Reihe von Diapositiven werden dann die diagnostischen Schwierigkeiten besprochen, welche sich einstellen können, wenn Luftblasen im Ureter bei Pyelographien auftreten, ferner bei Schatten im lumbalen Ureterteile, weiter bei der Unterscheidung ob Ureterstein-, Phebolith- oder Darm- usw. Schatten, besonders bei multiplen Schatten im kleinen Becken. Zum Schluß Demonstration von Bildern mit multiplen Schatten im kleinen Becken. Im ersten Falle fanden sich rechts 14 Uretersteine und links ein hühnereigroßer Nierenbeckenstein; im zweiten Falle handelte es sich um Zahnschatten im doppelseitigen Dermoid der Ovarien. *Rave* (Berlin).

Larrù, E.: Röntgendiagnose der Perinephritis. Med. ibera Bd. **21**, Nr. 485, S. 205 bis 212. 1927. (Spanisch.)

Revesz hat 1926 (vgl. dies. Zentrlbl. **1**, 34) auf verschiedene, für perirenalen Absceß charakteristische Merkmale der Nierenphotographie hingewiesen, darunter auf das Verschwinden der Psoaskontur. Verf. hat seit Jahren diesem Symptom und dem gleichzeitigen Verschwinden der Kontur des benachbarten Innenrandes der Niere Aufmerksamkeit gewidmet und durch Kontrolle des Röntgenbefundes durch den Operationsbefund feststellen können, daß auch nichteitrige Perinephritis, insbesondere bei Nierenbeckenstein und Tuberkulose, Nichtdarstellbarkeit des entsprechenden Teils der Psoas- und Nierenkontur verursacht. Er hält somit — bei tadelloser Aufnahme — den Konturdefekt für ein charakteristisches Symptom bindegewebiger Verwachsungen zwischen Niere und Psoas. *Pflaumer* (Erlangen).

Perlmann: Abkürzung der Diagnose bei der Nierentuberkulose. (*Urol. Ges., Berlin, Sitzg. v. 22. III. 1927.*) Med. Klinik Jg. **23**, Nr. 31, S. 1201. 1927.

Empfehlung der Pyelographie bei Verdacht auf Nieren-Tbc. Die pyelograph. Bilder sind charakteristisch: unscharfe, unregelmäßige Konturen am Becken und Kelchen, Erweiterung derselben, Füllungsdefekte, Kavernen. *Rave* (Berlin).

Cohn, Theodor: Die Aufblasung des Nierenbeckens für das Röntgenbild. Zentralbl. f. Chir. Jg. 54, Nr. 32, S. 1988—1995. 1927.

Bei 310 Luftfüllungen hat Cohn nie eine ernstere Schädigung gesehen. Die Besorgnis vor einer Embolie ist unbegründet. Als Nebenwirkungen treten Druck in der

Digitized by Google

Nierengegend, zuweilen Übelkeit und Erbrechen bei leichtem Fieber auf. Die Luftfüllung, auch die beiderseitige, darf als unschädlich bezeichnet werden. Die genaue Beschreibung des Verfahrens muß im Original nachgelesen werden. Die meisten klinischen Fragen werden durch die Luftfüllung genügend beantwortet. In der Diagnose der Harnsteine stellt es das Verfahren der Wahl dar. Die Nierenbeckenfüllung mit Natr. bromat, Umbrenal usw. ist angebracht bei Nierengeschwülsten, Cystennieren und der Untersuchung des unteren Ureterdrittels, sonst soll man mit der schmerzlosen Luftfüllung auskommen können.

Rave (Berlin).

Dossot: La pyéloscopie. (Die Pyeloskopie.) Paris méd. Jg. 17, Nr. 32, S. 118 bis 119. 1927.

Die Pyeloskopie ergänzt vortrefflich das Pyelogramm, indem sie nicht nur Form, Lage und Ausdehnung desselben zeigt, sondern auch die pyelo-uretrale Motilität, die Veränderungen der Austreibungszeit des Beckens unter den verschiedensten Bedingungen beurteilen läßt. So lassen sich folgende Syndrome erkennen: Vollständige Inkontinenz des Nierenbeckens, Insuffizienz des Sphincters, Hyperkinesis, endlich die verschiedenen Formen und Grade der Retention. Der Wert der Pyeloskopie bezüglich der Diagnostik, Therapie und Prognose wird an einigen Krankheitsbildern, der Pyelonephritis, Nephrolithiasis, Wanderniere und Hydronephrose im einzelnen kurz dargestellt.

Joseph Ziegler (Berlin).

Wasterlain: Diverticules multiples de la vessie avec calculs. (Multiple Blasendivertikel mit Steinen.) Scalpel Jg. 80, Nr. 30, S. 696—705. 1927.

Blasendivertikel bei der Frau sind nicht häufig; multiple Blasendivertikel mit Steinen ganz außerordentlich selten. Ein derartiger Fall bei einer 54jährigen Patientin wird ausführlich beschrieben. Bei der Cystoskopie konnten die Steine sowie die Divertikel nachgewiesen werden. Die Steine waren auch bei der vaginalen Untersuchung fühlbar. Die röntgenologische Untersuchung, welche Aufnahmen in allen Richtungen vorgenommen hatte, ließ besonders bei Eubarythfüllung die Divertikel schön erkennen. Durch Operation, welche in Entfernung der Steine und Dehnung der Divertikel bestand, konnte Heilung erzielt werden. Nierensteine waren nicht nachweisbar.

Rave (Berlin).

Pleschner, Hans Gallus, und Alois Czepa: Beobachtungen an Blasendivertikeln. (Carcinom im Divertikel, Mechanismus der Divertikelfüllung.) (*Kaiserin Elisabeth-Spit., Wien.*) Zeitschr. f. urol. Chir. Bd. 23, H. 1/2, S. 23—30. 1927.

Bericht über 2 Patienten mit Blasendivertikeln. Bei einem Patienten wird ein Tumor im Divertikel durch die Röntgenuntersuchung nachgewiesen. Die Diagnose war durch die Untersuchungsmethode der Autoren leicht möglich: Untersuchung des Patienten während der Kontrastfüllung der Blase mittels der Durchleuchtung auf dem Untertisch mit Anschluß einer gezielten Aufnahme. Diese Methode ist der bloßen Photographie der mit Kontrastmittel gefüllten Blase in den 3 zueinander senkrechten Richtungen vorzuziehen. — Bei beiden Patienten wurde im Verlaufe der Untersuchung beobachtet, daß bei auftretendem Harndrange die Blase ihren Inhalt statt durch die Harnröhre nach außen durch die Divertikelöffnung in das Divertikel vollkommen entleert, wobei sich das Divertikel ballonartig aufbläht. Der Harndrang bleibt dabei bestehen; durch den Katheter fließt keine Flüssigkeit ab; erst nach einigen Minuten beginnt sich der Krampf zu lösen, die Flüssigkeit entleert sich erst tropfenweise, im weiteren Verlaufe dann normal. — Es besteht also eine Art Divertikelsphincter; dafür spricht auch der Umstand, daß bei dem Patienten mit Tumor im Divertikel einige Monate früher trotz wiederholter cystoskopischer Untersuchung niemals ein Divertikeleingang gefunden werden konnte. — Durch diese Beobachtungen wurde die bereits früher von Blum auf Grund theoretischer Erwägungen ausgesprochene Ansicht, daß die Harnblase ihren Inhalt in das Divertikel entleeren kann, durch die Röntgenuntersuchung zum ersten Male bestätigt.

Czepa (Wien).

Weiblicher Genitalapparat.

Martius: Beckenmessung mit Röntgenstrahlen. (*20. Tag. d. dtsch. Ges. f. Gynäkol., Bonn, Sitzg. v. 8.—11. VI. 1927.*) Zentralbl. f. Gynäkol. Jg. 51, Nr. 34, S. 2138—2141 u. 2144—2148. 1927.

Aufnahme in Albertscher Sitzstellung. Die wahren Maße der Beckeneingangsdurchmesser erhält man, indem man das Maß auf der Röntgenplatte mit einem Quotienten multipliziert, dessen Zähler die Differenz Fokusabstand minus Symphysenhöhe und dessen Nenner der Fokusabstand ist. Auf dem von Drüner angegebenen

Digitized by Google

Gittermaßstab kann das wahre Maß ohne weiteres abgegriffen werden. Der grundsätzliche Vorteil dieser Beckenmessung liegt darin, daß sie auch den Flächeninhalt des Beckeneingangsraumes zu bestimmen erlaubt. Zu diesem Zwecke paust man die Beckeneingangsfigur auf Millimeterpapier und zählt die Quadratzentimeter aus. Der wahre Flächeninhalt wird berechnet, indem man das Resultat der Auszählung mit dem Quadrat des oben näher bezeichneten Quotienten multipliziert. Im Krankenhaus, in dem alle klinischen Mittel zur Verfügung stehen, hält Martius die Außerachtlassung der möglichst genau bestimmten Beckenmaße für einen großen Rückschritt. Er hält sich an die Regel, daß bei einer Conjugata vera unter 7,5 cm und ausgetragenem Kind die Schnittentbindung „primär", also ohne Abwarten des Wehenerfolges berechtigt ist. Von 7,5 cm aufwärts wird abgewartet und das Eingreifen von dem Verlauf abhängig gemacht. Diese Regel gilt aber nur für das einfache platte Becken. Beim allgemein verengten Becken beginnt die Passage für den Kopf unmöglich zu werden, wenn der Flächeninhalt 70—80 cm und kleiner wird; dies kann aber schon bei einer Conj. vera über 7,5 cm der Fall sein.

Aussprache. Guthmann: Durch eine Röntgenaufnahme von der Seite, ist es möglich, die Größe der Conj. vera und die Breite des kindlichen Kopfes exakt zu bestimmen. Die wahren Beckengrößen lassen sich aus Tabellen ablesen, die an anderer Stelle mitgeteilt werden sollen. Bei Aufnahmen mit 85 Kilovolt, 100 M.-A., 0,2 mm Cu + 1 mm Al-Filter wird die Haut nur mit rund $^1/_8$ H.-E.-D. belastet. — Schwarz: Zur Ausmessung der Kopf- und Beckenmaße ist außer einer Seitenaufnahme des Beckens eine Sagittalaufnahme notwendig. — Heynemann: Richtig angefertigte Aufnahmen geben vor allem einen guten Einblick in Form und Gestalt des Beckeneinganges und den queren Durchmesser des Beckenausganges. — v. Schubert: Alle Verfahren, die mit einer Aufnahme genaue Messungen von Längen und Flächen ausführen wollen, sind aus geometrischen Gründen unmöglich. — Dyroff führt Messungen an seitlichen Schwangerschaftsaufnahmen aus. — Hammerschlag: Die Prognose beim engen Becken läßt sich nicht in jedem Falle allein durch absolute und relative Zahlen ausdrücken; vielmehr ist eine individualisierende Beurteilung des Geburtsvorganges von ausschlaggebender Bedeutung. — Menge tritt für die Beckenspaltung ein.

Schugt (Solingen).

Samuel, Max: Über den Wert der Röntgendiagnostik für die Gynäkologie und Geburtshilfe des Praktikers. Fortschr. d. Med. Jg. 45, Nr. 40, S. 343—346. 1927.

Bei der Klage über Sterilität muß immer nach dem Vorliegen eines Tubenverschlusses gefahndet werden, was auch durch den Praktiker mit Hilfe der Tubendurchblasung geschehen kann. Verf. hat eine selbsthaltende Kanüle konstruiert, die eine Assistenz erübrigt und die bei der Feststellung der Undurchlässigkeit liegen bleiben kann, um sofort die Kontrastfüllung zum Zwecke der Röntgenaufnahme anschließen zu können. Die Überdruckfüllung eignet sich nicht für die Praxis, weil die sofortige Diagnose zum Zwecke der Indikationsstellung für eine etwaige Operation benötigt wird. Die Kreuzschmerzen, eines der häufigsten Leiden der Frau, können durch eine Reihe von Ursachen bedingt sein, die mit der Röntgenaufnahme am besten zu erklären sind: Haltungs- und Belastungsanomalien der ganzen Wirbelsäule infolge Plattfuß, Wirbelsäulenveränderungen infolge Enteroptose, besonders nach häufigen Geburten, Arthritis deformans im Ileosakralgelenk, Erkrankung des Bänderapparates, speziell der Zwischenwirbelscheibe, ein- und doppelseitige Sakralisation, Spina bifida occulta des letzten Lendenwirbels und der beiden ersten Kreuzbeinwirbel, Spondylitis infectiosa nach Quincke. Eine Patientin zeigte eine beginnende Bechterewsche Erkrankung, eine andere eine deutliche Torsion der Lendenwirbel. In der Geburtshilfe gelingt es leicht, durch die Röntgenaufnahme eine pathologische Kindeslage zu klären. Auch der Praktiker soll sich nach Möglichkeit dieses Hilfsmittels bedienen, um rechtzeitig mit einer rationellen Therapie einsetzen zu können. Übereinanderschieben der Knochen in den Nähten spricht für ein abgestorbenes Kind. *Dehler* (Erlangen).

Eisenklam, I.: Die Differentialdiagnose der gestörten Extrauteringravidität gegen die akute Appendicitis und akute Cholecystitis. (*I. chir. Abt., allg. Krankenh., Wien.*) Wien. klin. Wochenschr. Jg. 40, Nr. 28, S. 905—909. 1927.

Klinische Studie über die Differentialdiagnose der genannten Krankheiten.

Digitized by Google

Röntgenologisch erwähnenswert ist die Durchleuchtung des Darmes nach Darreichung von Kontrastbrei per os und per Klysma bei normaler Gravidität zum Zwecke der Feststellung der Lagebeziehungen zwischen Darmbeinschaufel, Coecum, Appendix und Uterus. Das Coecum ist durch den graviden Uterus nach aufwärts gedrängt in Rückenlage mit dem tiefsten Punkt an der Crista iliaca. Im Stehen reicht es ca. 3 Querfinger unter die Crista iliaca. Das äußerste Ende des Coecums war in allen untersuchten Fällen etwas medianwärts gekrümmt. Die Lage der Appendix fand sich immer medial zwischen dem umgerollten Coecalabschnitt und dem graviden Uterus, diesem direkt anliegend. *Fedder* (Münster i. W.).

Grégoire, R., Claude Béclère et Darbois: Du radiodiagnostic gynécologique. (Über gynäkologische Röntgendiagnostik.) Bull. de la soc. d'obstétr. et de gynécol. Bd. **16**, Nr. 6, S. 347—361. 1927.

Verff. besprechen die Methoden der gynäkologischen Röntgendiagnostik unter Verwendung von intrauteriner Injektion. Für dieses Diagnostikverfahren gibt es Indikationen und Kontraindikationen. Das Verfahren gibt genaue Anhaltspunkte über die Lage des Cavum uteri, seinen Verlauf, seine Länge und sein Volumen. Man kann erkennen, ob das Cavum normal verläuft und offen ist, oder ob Polypen darin entwickelt sind. Noch wichtiger ist die Erkennung vom Zustand der Tuben, die man mit der Durchblasung nicht so genau untersuchen kann. Man kann ebenfalls Sitz, Länge und Größe des Tubenvolumens erkennen. Aus obigen Gründen ist also die Röntgendiagnostik vor allem indiziert: 1. um die Durchgängigkeit der Tuben zu prüfen, 2. um Tumoren im Becken zu erkennen und 3. um die Ursachen der Metrorrhagien zu finden. Eine Kontraindikation besteht bei akuter Infektion mit Fieber und bei Verdacht auf Schwangerschaft. Besonders wichtig in der Sterilitätsbehandlung ist die Feststellung, ob die Tuben durchgängig sind oder nicht. Das gleiche gilt auch bei Tumoren im Becken, deren Ursprung nicht ohne weiteres zu erkennen ist. Zahlreiche Abbildungen zeigen röntgenographische Aufnahmen zum Zwecke gynäkologischer Diagnostik. Es folgen noch Einzelheiten über die Methodik. Cl. Béclère betont, daß noch nie die Rede davon war, die Röntgendiagnostik in allen gynäkologischen Fällen anzuwenden; sie kommt natürlich nur dann in Frage, wenn man mit anderen Methoden nicht auskommt. Donay berichtet über 4 Fälle von Schwangerschaft nach Durchblasung der Tube; er glaubt, daß 2 Fälle auf diese Durchblasung zurückgehen. Im ganzen hat er mit seinem Apparat seit 1924 in 58 Fällen Tubendurchblasungen vorgenommen. *E. Zweifel* (München).

Ronvé: Le radiodiagnostic en gynécologie. (Gynäkologische Röntgendiagnostik.) Bull. de la soc. d'obstétr. et de gynécol. de Paris Bd. **16**, Nr. 8, S. 550—553. 1927.

Die röntgenographische Darstellung von Uterus und Tuben dient zur Klärung von Sterilität und Beckentumoren. Darüber hinaus haben Wiener Autoren mit Hilfe dieser neuen Untersuchungsmethode interessante anatomische und physiologische Studien gemacht. In Fällen von Sterilität ist die röntgenologische Untersuchung heute schon unerläßlich. Die Methode von Rubin, die Durchblasung der Tuben, ist hier heute nicht mehr genügend, denn sie orientiert weder über einseitigen Tubenverschluß noch über den Sitz eines evtl. Hindernisses. In gleicher Weise ist die Röntgenuntersuchung bei der Klarstellung von Beckentumoren oft von großem Vorteil. Eine weitere Indikation zur Anfertigung eines Röntgenbildes sahen Gregoire in Metrorrhagien, Cotte und Bernard in gewissen Fällen von Dys- und Amenorrhoe. Nach dem Verf. fallen diesen Gebieten jedoch keine große Bedeutung zu. Technik der Untersuchung: Vorbereitung wie zu jeder Nierenbeckenaufnahme, aseptisches Vorgehen genau zu beachten. Entleerung der Blase, Erweiterung des Cervicalkanals, Einführung einer Gummisonde in das Cavum uteri. Festklemmen mit einem Museux, um den Rückfluß des Injektionsmittels zu vermeiden. Leichte Tamponade der Vagina. Sodann Transport auf den Aufnahmetisch. Hier Injektion von etwa 5—6 ccm Lipiodol, dabei Kontrolle durch Manometer, bei zartem, gleichmäßigem Druck kann man dies jedoch ent-

Digitized by Google

behren. Besitzt man die nötige Apparatur, kann man die Injektion unter dem Schirm verfolgen, sonst genügen auch 2—3 Aufnahmen, in Abständen von etwa $^1/_4$ Stunde gemacht, um über die vorliegenden Verhältnisse ein klares Bild zu bekommen. Nach 1—2 Stunden Bettruhe kann die Patientin die Klinik verlassen. Das Auswerten der Aufnahmen ist sehr schwer. Während bei Durchgängigkeit der Tuben die Situation noch gut zu übersehen ist, kann dies bei ein- oder doppelseitiger Undurchgängigkeit mitunter außerordentlich schwer sein. Bei Tumoruntersuchungen ist festzustellen, daß bei Uterustumoren das Cavum uteri meist verlängert und verzogen ist, während bei Ovarialtumoren das Cavum unverändert ist, die Tube jedoch oft lang ausgezogen über den Tumor verläuft. Bei großen Tumoren ist es oft nützlich, seine äußeren Konturen mit Bleiplättchen zu fixieren. Bei Differentialdiagnosen Tumor oder Gravidität ist von dieser Methode Abstand zu nehmen. *Oskar Bott* (Wiesbaden).

Jarcho, Julius: Uterosalpingography; roentgenological visualization of the cavity of the uterus and fallopian tubes after the injection of iodized oils. (Uterosalpingographie; röntgenologische Sichtbarmachung des Uterus- und Tubenlumens nach Injektion von Jodölen.) (*Beth David hosp. a. home of daughters of Abraham, New York.*) Surg., gynecol. a. obstetr. Bd. **45**, Nr. 2, S. 129—142. 1927.

Es wird ein modifizierter Ultzmann-Keyes-Urethralkatheter mit Gummistopfen benutzt. Nachdem 5 ccm in den Uterus injiziert sind, wird eine Röntgenaufnahme gemacht, wobei der Katheter liegenbleibt. Nach einer 2. Aufnahme wird der Katheter entfernt, so daß die Kontrastflüssigkeit abfließt, und es wird dann eine 3. Aufnahme gemacht und evtl. nach 24 und mehr Stunden eine 4. Ein Manometer ist nicht nötig. Der Eingriff wird nicht ambulant gemacht. Schädigungen wurden nicht beobachtet (Lipiodol). Der Wert der Methode entspricht nach den Ausführungen des Verf. den vielfach mitgeteilten Erfahrungen anderer Autoren. Instruktive Röntgenbilder.
Schugt (Solingen).

Béclère: Technique de l'injection intra-utérine de lipiodol en radiodiagnostic gynécologique. (Technik der intrauterinen Lipiodolinjektion bei gynäkologischer Röntgendiagnostik.) (*Soc. d'obstétr. et de gynécol., Paris, 9. V. 1927.*) Gynécologie Jg. **26**, Nr. 7, S. 417. 1927.

Lipiodol ist das Injektionsmittel der Wahl. Die gewöhnlichen sterilen Kautelen sind nicht außer acht zu lassen. Damit das Cavum uteri und die Tuben vollständig dargestellt werden, ist der Rückfluß des Lipiodol in die Vagina zu verhindern. Verf. verwendet zum Einsetzen in den Cervicalkanal eine weiche Gummisonde, die oben mit einem olivenartigen Knopf versehen ist, gleichzeitig hakt er rechts und links der Sonde die Muttermundslippen mit 2 Museux fest an. Um größeren Druck und damit die Gefahr des Einpressens von Lipiodol in die Gefäße zu vermeiden, bedient sich der Verf. eines von ihm konstruierten kleinen Uterusmanometer, das ihm genau den jeweiligen Druck anzeigt. Mit dieser Technik hat Verf. bislang 50 Untersuchungen ausgeführt und wertvolle Ergebnisse bezüglich Durchgängigkeit der Tuben und Differentialdiagnose von Beckentumoren erhalten. *Oskar Bott* (Wiesbaden).

Viallet et Jahier: Radiographie d'une grossesse tubaire après injection intra-utérine de lipiodol. (Röntgenaufnahme einer Tubenschwangerschaft nach intrauteriner Lipiodolinjektion.) (*51. sess. de l'assoc. franç. pour l'avancement des sciences électrol. et radiol. méd., Constantine, 13.—16. IV. 1927.*) Journ. de radiol. et d'électrol. Bd. **11**, Nr. 8, S. 416—417. 1927.

Verff. beschreiben folgenden Fall: Eine 33jähr. IV. Gravida sucht am 17. VIII. 1926 die Klinik auf, da sie seit 3 Wochen keine Kindsbewegungen spürt. Letzte Menses Mitte Oktober 1925, Termin 25. VII. 1926. Von Anbeginn dieser Gravidität Schmerzen, ein zugezogener Arzt stellt im II. Monat Wahrscheinlichkeitsdiagnose auf Extrauteringravidität. Schwangerschaft geht jedoch ungestört weiter, im März treten Kindsbewegungen auf, der Leib wird bis Juli immer stärker. Jetzt ergibt äußere Untersuchung normal gelegene und ausgetragene Frucht in einer Resistenz ohne Konsistenzwechsel. Innere Untersuchung zeigt sehr derbe Portio. Keine Geräusche, keine Herztöne. Während der nun einsetzenden Be-

Digitized by Google

obachtung verkleinert sich der Leibesumfang sehr rasch, im September sind keine kindlichen Teile mehr zu tasten, vielmehr links neben der Portio nach vorn gelegen ziemlich großer Tumor. Nunmehr Diagnose: Extrauteringravidität. Uterussondenlänge: 8 cm, Uterus nach rechts gelegen. Intrauterine Lipiodolinjektion, Röntgenaufnahme sichert Diagnose: linksseitige Extrauteringravidität mit abgestorbener und zum größten Teil resorbierter Frucht. Am 20. X. vorgenommene Operation bestätigt die Diagnose. Glatter Heilungsverlauf.

Oskar Bott (Wiesbaden).

Nervensystem (einschl. Hirnhäute).

Bertwistle, A. P.: A case of aphasia; determination of the cortex affected. (Ein Fall von Aphasie; Bestimmung des affizierten Hirnrindenteiles.) Brit. journ. of radiol. (Arch. of radiol. a. electrotherapy) Bd. 32, Nr. 326, S. 323—324. 1927.

Bei einem Patienten mit Splitterbruch des linken Os parietale nach schwerem Schädeltrauma stellten sich am Tage nach der operativen Wundversorgung aphasische Störungen, insbesondere Erschwerung der Wortfindung mit Paraphasie, ein. Mit Hilfe des vom Verf. früher angegebenen, Gyrometer genannten Meßapparates und eines Schlüsselröntgenogramms (vgl. dies. Zentralbl. 4, 40) konnte festgestellt werden, daß die Verletzung den Gyrus angularis und supramarginalis sowie die Windungen in der Umgebung der Fissura interparietalis betroffen haben müsse. *Taterka* (Berlin).

Alurralde, Mariano, Marcelino J. Sepich und Ernesto Dowling: Jacksonsche Epilepsie infolge einer Echinococcuscyste, einen inneren Hydrocephalus vortäuschend. (*Clín. neuról., univ., Buenos Aires.*) Rev. argentina de neurol., psiquiatría y med. leg. Jg. 1, Nr. 2, S. 185—197. 1927. (Spanisch.)

9jähriges Kind. Seit dem ersten Lebensjahre in größeren oder kleineren Zwischenräumen auftretende, auf der linken Seite beginnende Jacksonsche Anfälle. Erst in den letzten 6 Monaten leichte spastische Hemiparese links. Häufige Kopfschmerzen. Schädel dolichocephal, olympische Stirn mit starker Erweiterung der Venen, Persistenz der hinteren Fontanelle, Offenbleiben der Nähte. — Während diese Symptomatologie an einen innern Hydrocephalus denken ließ, ergab die Encephalographie das Vorliegen eines raumbeengenden Prozesses in der rechten Gehirnhälfte. Die Operation ergab eine Hydatidencyste im Bereiche der gesamten rechten Frontalregion und der benachbarten Teile der Parietal- und Temporalregion. Diese Teile zeigten eine hochgradige Druckatrophie. *Reich* (Breslau).

Moniz, Egas: Tumeur du lobe frontal droit visible à la radiographie. (Ein im Röntgenbild sichtbarer Tumor des rechten Stirnlappens.) Rev. neurol. Jg. 34, Bd. 2, Nr. 3, S. 277—279. 1927.

Bei einem 10jährigen Knaben mit Kopfschmerzen, beiderseitiger Opticusatrophie und Geruchsstörung konnte klinisch nur der Verdacht auf Hirntumor ausgesprochen werden, röntgenologisch ließ sich die Diagnose mit Sicherheit stellen und der Tumor lokalisieren. Im Röntgenbild war ein aus mehreren Depots zusammengesetztes Schattengebilde zu sehen, das der Lage nach dem rechten Stirnlappen angehörte und mit einem kurzen Stiel der vorderen Schädelbasis aufsaß. Verf. nahm in Anlehnung an ähnliche, autoptisch kontrollierte Fälle ein verkalktes Psammom an. Mit Rücksicht auf die vorgeschrittene Sehnervatrophie, auf die Größe und tiefe Lage des Tumors wurde von der Operation abgesehen und Patient der Röntgentherapie zugewiesen. *Eisler* (Wien).

Schédrovitsky, A.: Sur un cas de tumeur hypophysaire à évolution lente vers le fond de la selle turcique. Etude clinique et pathogénique. (Hypophysentumor mit langsamer Entwicklung gegen den Sattelboden. Klinisch-pathogenetische Studie.) (*Soc. de neurol., Paris, 7. VII. 1927.*) Rev. neurol. Jg. 34, Bd. 2, Nr. 1, S. 110—116. 1927.

37jährige Frau mit Kopfschmerzen von 5jähriger und Amenorrhöe von 3jähriger Dauer. Akromegaler Habitus. Am Röntgenbild eine Vertiefung des Sellabodens, offenbar durch intrasellares Adenom der Hypophyse bedingt. Hinweis auf das Fehlen von Polyurie, Glykosurie, Fettsucht wegen Intaktheit der Hirnbasis. *A. Schüller* (Wien).

Mecuen, H. B.: Mobile ventriculographic apparatus. (Beweglicher Aufnahmeapparat für Ventrikulographie.) Americ. journ. of roentgenol. a. radium therapy Bd. 18, Nr. 1, S. 70—72. 1927.

Fahrbarer Röntgenapparat mit zentrierter Untertischröhre und Buckyblende, die direkt an den Kopfteil des Operationstisches herangeschoben werden kann. Es ist auf diese Weise möglich, die Ventrikulographie auch stereoskopisch sofort nach Aus-

Digitized by Google

führung der Luftfüllung im Operationssaal ohne jeden Transport des Patienten auszuführen. Die Bilder sollen wesentlich schöner und diagnostisch brauchbarer sein.
Jüngling (Stuttgart).

Boening: Einige bemerkenswerte encephalographische Befunde. (*Med. Ges., Jena, Sitzg. v. 25. V. 1927.*) Klin. Wochenschr. Jg. 6, Nr. 32, S. 1540. 1927.

Es werden gezeigt Fälle von Paralyse mit Hydrocephalus internus, sowie solche mit akuten halluzinatorischen Zuständen, bei denen die Inselatrophie erkennbar ist. Hochgradiger Hydrocephalus bei $3^1/_2$jährigem Kind (Kopfumfang 57 cm), kein Intelligenzdefekt. Bei „genuiner" Epilepsie wurden wiederholt asymmetrische Füllungen gesehen, bei Fällen mit gehäuften Absenzen auffallend oft einseitiger Hydrocephalus ohne Veränderung der Gestalt des Ventrikels. Bei einem sehr großen Gumma des rechten Schläfenlappens ist im Encephalogramm die Hochdrängung der Fossa Sylvii gut sichtbar. Ein 13jähriger Knabe mit Anfällen ließ einen teilweise verkalkten Tumor unmittelbar erkennen; der Fall erwies sich als inoperabel. Bei einem $1^1/_2$jährigen Kinde ließ die lumbale Lufteinblasung einen deutlichen Stop erkennen, der einem Zwerchsacktumor genau entsprach. *H. Simmel* (Jena).

Sgalitzer, M.: Über Verwendung von steigendem Lipiodol für die Rückenmarkstumordiagnostik. (*Ges. d. Ärzte, Wien, Sitzg. v. 24. VI. 1927.*) Wien. klin. Wochenschr. Jg. 40, Nr. 26, S. 860—861. 1927.

Die Indikation für die Anwendung des steigenden Lipiodols ist in allen Fällen gegeben, in denen das sinkende Lipiodol keine verläßliche Diagnose ermöglicht, z. B. wenn nur ein kleines Depot des sinkenden Lipiodols hängen geblieben, der Großteil desselben hingegen bis zum unteren Ende des Duralsackes vorgedrungen ist. Die Anwendung des steigenden Lipiodols erscheint in derartigen Fällen schon deswegen indiziert, weil auch normalerweise kleine Lipiodolmengen in den Liquorräumen des Rückenmarks hängen bleiben können. Die Anwendung des steigenden Lipiodols ist ferner in allen jenen Fällen wichtig, in denen eine Differenz zwischen der neurologischen und der Röntgendiagnose besteht. Schließlich wird die Methode in allen den Fällen heranzuziehen sein, bei denen es darauf ankommt, die Längenausdehnung des Hindernisses festzustellen. Vor der Einführung des leichten Lipiodols mittels Lumbalpunktion ist es notwendig, eine Wasserprobe zu machen, um festzustellen, ob es wirklich genügend Auftrieb im Wasser besitzt. Die Präparate sind nämlich sehr verschieden, und man findet bisweilen solche, die im Wasser schweben oder gar langsam untersinken.

Aussprache: F. Fuchs fragt, ob das aufsteigende Lipiodol, wenn es nicht im Laufe des Rückenmarkes blockiert wird, bis in die Ventrikel des Gehirns vordringt, oder ob es in den basalen Zisternen liegen bleibt. — A. Schüller: Eine Indikation für die Verwendung des aufsteigenden Lipiodols scheint auch bei jenen Fällen vorhanden zu sein, welche infolge von Abnormitäten im Bereiche der hinteren Schädelpartien suboccipital nicht punktiert werden können. — W. Denk: Die Resultate mit dem aufsteigenden Jodipin sind durchaus nicht so einwandfrei wie die mit dem descendierenden, da es noch leichter als dieses im Verlaufe des Spinalkanals festgehalten wird und so über die untere Tumorgrenze durchaus nicht zweifelsfrei Aufschluß gibt. — J. Borak: Die Anwendung eines ascendierenden Kontrastmittels scheint auch speziell aus dem Grunde angezeigt zu sein, weil es Krankheitsfälle gibt, bei welchen das Kontrastmittel in absteigender Richtung auf kein Hindernis stößt, während es, in aufsteigender Richtung injiziert, arretiert wird. — M. Sgalitzer (Schlußwort): Das aufsteigende Lipiodol wird in der Mehrzahl der Fälle in den basalen Zisternen des Gehirns abgelagert; in einem geringeren Teil der Fälle dringt es in die Ventrikelräume ein, und zwar offenbar dann, wenn basale Verwachsungen vorliegen. *Taterka* (Berlin).

Barbacci, Gino: Contributo alla diagnosi radiologica delle lesioni del midollo spinale, col lipiodol. (Beitrag zur Röntgendiagnostik von Rückenmarkserkrankungen mittels Lipiodol.) (*Osp. Mussolini, Bologna.*) Radiol. med. Bd. 14, Nr. 8, S. 663 bis 674. 1927.

Die Erfahrungen an 4 Fällen werden mitgeteilt (epiduraler Tumor, tuberkulöse Spondylitis, Wirbelfraktur, Gumma im Bereich der Cauda). In allen Fällen führte die Lipiodoluntersuchung zu einer genauen Lokalisation des Verschlusses im Rückenmarkskanal. Verf. gibt 1—2 ccm Lipiodol lumbal und läßt dann die Trendelenburgsche Beckenhochlagerung einnehmen. *Jüngling* (Stuttgart).

Digitized by Google

Sicard, Haguenau et Wallich: Compressions médullaires. Le trépied biologique du diagnostic. (Markkompression. Die biologische Trias der Diagnostik.) (*Soc. de neurol., Paris, 7. VII. 1927.*) Rev. neurol. Jg. 34, Bd. 2, Nr. 1, S. 122. 1927.

Die Trias besteht in der Liquoruntersuchung (Mißverhältnis zwischen Eiweißgehalt und Zellzahl), der Lipiodoluntersuchung (ascendierende und descendierende) und der systematischen röntgenologischen Untersuchung der Wirbelsäule in verschiedenen Richtungen. Auf diese Weise muß die Frühdiagnose auch bei Fällen mit ganz geringen neurologischen Symptomen gelingen. *Jüngling* (Stuttgart).

Jirásek, Arnold: Endomyelographie bei Syringomyelie. (*I. chir. Klin., Univ. Prag.*) Zentralbl. f. Chir. Jg. 54, Nr. 39, S. 2447—2452. 1927.

Pussep machte den Vorschlag, die Syringomyelie durch Ableitung der Flüssigkeit aus den Hohlräumen des Rückenmarks zu bessern. Um den caudalen Pol des syringomyelitischen Hohlsaumes zwecks Anlegung einer Fistel zum Duralsack festzustellen, hat Verf. folgendes Verfahren ersonnen: er führt von einem Einstich zwischen dem 7. Hals- und 1. Brustwirbel aus eine Hohlnadel durch die ganze Tiefe des Rückenmarkes bis zu der Vorderwand des knöchernen Spinalkanals; dann zieht er die Nadel zurück und injiziert, sobald er am Abtropfen von Flüssigkeit den syringomyelitischen Hohlsaum erreicht zu haben glaubt, 5 ccm Lipiodol ein, das das Ende des Hohlsaumes anzeigt. An dieser Stelle geht Jirásek ein und schafft eine Verbindung zum subduralen Liquorraum. J. gibt an, daß das Befinden der Kranken nach der Endomyelographie stets gut war. *H. Peiper* (Frankfurt a. M.).

Bogaert, L. van: Le diagnostic et le traitement des tumeurs médullaires. (Diagnose und Behandlung der Rückenmarksgeschwülste.) Scalpel Jg. 80, Nr. 27, S. 622—624. 1927.

Im Rahmen einer kurzen Übersicht über die Symptomatologie der Rückenmarksgeschwülste wird die Lipiodolmethode mit wenigen Worten erwähnt und darauf hingewiesen, daß eine Arretierung des Lipiodols nicht nur bei Tumoren erfolge und ein Passieren desselben nicht unbedingt gegen einen Tumor spreche. *Taterka* (Berlin).

Dubois-Trépagne: Néoplasmes médullaires diagnostic lipiodolé image radiologique de la tumeur. (Rückenmarksgeschwülste; Lipiodoldiagnostik; Schatten des Tumors im Röntgenbild.) Journ. belge de radiol. Bd. 16, H. 1, S. 17—21. 1927.

1. Fall: Inoperables Gliosarkom. D.V. u. D. VII. Lipoidolstop. Außerdem zeigte die wohlgelungene Röntgenaufnahme, daß im Bereich des Tumors eine sehr feine Verschattung der Wirbelkörper und der Zwischenwirbelscheiben zu erkennen war. Die Operation bestätigte die Lokalisation. 2. Fall: Metastasen eines Oberarm-Sarkoms. Stop in Höhe von D. III, bei der Operation erwies sich der Tumor als inoperabel. *Jüngling* (Stuttgart).

Sicard, Haguenau et Wallich: Tumeurs juxta-médullaires; repérage lipiodolé; opération; guérison. (Extramedulläre Tumoren; Lipiodoldiagnose; Operation; Heilung.) (*Soc. de neurol., Paris, 7. VII. 1927.*) Presse méd. Jg. 35, Nr. 66, S. 1012. 1927.

Mitteilung von 4 Fällen von Neurogliom des Rückenmarks, die lokalisiert und operativ entfernt wurden (vgl. Referat 45803). *Jüngling* (Stuttgart).

Gaugele: Die Myelographie im Dienste der Orthopädie. (*21. Kongr. d. dtsch. orthop. Ges., Köln, Sitzg. v. 13.—15. IX. 1926.*) Zeitschr. f. orthop. Chir. Bd. 48, Beih., S. 402—405. 1927.

An Hand einiger Fälle beleuchtet G. den großen Nutzen, den die Myelographie im Dienste der Orthopädie bereits gehabt hat. Bei dem 1. Fall war neurologisch die Verdachtsdiagnose auf spastische Spinalparalyse oder multiple Sklerose gestellt worden. Die Myelographie ergab einen Tumor in Höhe des 2. Brustwirbels, der operativ entfernt wurde. Bei einer Myelographie nach 2 Jahren, die wegen anhaltender Schmerzen vorgenommen wurde, wurde ein 2. Tumor (Psammom) in der Lumbalgegend festgestellt und die Kranke, ein 16jähriges Mädchen, operativ geheilt. Bei einem 2. Fall wurde nach vielen Fehldiagnosen myelographisch ein Halsmarktumor entdeckt und operativ geheilt. Der 3. Fall, bei dem wegen bestehendem Gibbus und der teilweisen Zerstörung eines Wirbels eine Spondylitis tbc. röntgenologisch diagnostiziert worden war, wurde myelographisch ein Tumor gefunden und operativ bestätigt. Auch bei dem 4. Fall handelte es sich um eine Kranke mit hochgradiger Lordose der Halswirbelsäule, bei der sich myelographisch und operativ ein Tumor fand. Verf. weist darauf hin, daß zweifellos hinter manchen, nicht angeborenen Fällen von Klumpfuß, Hohlfuß, Klauenhohlfuß (abgesehen von der schlaffen Lähmung) sich ein Rückenmarkstumor verbergen kann und empfiehlt in solchen Verdachtsfällen von geübter Hand die Myelographie ausführen zu lassen. *Peiper.*

Digitized by Google

Röntgenstrahlen als Hilfsmittel für die Therapie.

Technisches (einschl. Dosimetrie und Bestrahlungsmethoden).

Holthusen: Die Qualitätsmessung der Röntgenstrahlen in der Tiefentherapie. (*18. Kongr. d. dtsch. Röntgen-Ges., Wiesbaden, Sitzg. v. 28.—30. IV. 1927.*) Fortschr. a. d. Geb. d. Röntgenstr. Bd. **36**, Kongreßh., S. 82—85. 1927.

Vgl. dies. Zentrlbl. **3**, 857.

Mallet, Lucien, et Alain Nicolle: Application pratique de la méthode de Duane à la qualitométrie des rayons X. (Praktische Anwendung der Duaneschen Methode zur Härtemessung von Röntgenstrahlen.) (*Congr. de l'assoc. franç. pour l'avancement des sciences, Constantine, avril 1927.*) Arch. d'électr. méd. Jg. **35**, Nr. 527, S. 247 bis 248. 1927.

Die Kennzeichnung der Strahlenhärte erfolgt heute meist durch Angabe der Gipfelspannung, die an der Röhre liegt. Die Messung der Gipfelspannung mittels Funkenstrecke ist unzuverlässig, da sie durch atmosphärische Veränderungen beeinflußt wird. Außerdem ist nicht nur die Form der Funkenstrecke von großem Einfluß, sondern die Länge der Funkenstrecke ist auch verschieden bei den verschiedenen Arten von Hochspannungsquellen. Das statische Voltmeter von Abraham und Villard ist für den Gebrauch im ärztlichen Betriebe ungeeignet und gibt außerdem nur die effektive Spannung an. Nur der Spektograph vermag die Gipfelspannung anzugeben. Die Angabe der Gipfelspannung ist durchaus ungenügend zur Kennzeichnung der Strahlenhärte. Bei gleicher Gipfelspannung haben wir ganz verschiedene Strahlengemische, je nachdem der Strom von einem Induktor oder von einem Transformator geliefert wird. Bei Transformatorbetrieb erhalten wir wiederum verschiedene Strahlengemische, je nachdem die ganze Sinuswelle ausgenutzt wird oder nur ein Teil. Bei reiner Gleichspannung erhalten wir wiederum andere Strahlengemische. Viel bedeutsamer als die Angabe der Grenzwellenlänge ist die effektive Wellenlänge, deren Absorptionskoeffizient gleich ist dem mittleren Absorptionskoeffizienten des Strahlengemisches. Beclère hat vorgeschlagen, die verschiedenen Therapiestrahlen durch Zahlen zu benennen. Er mißt die prozentuale Tiefendosis unter den Bedingungen: 0,5 Cu; 30 cm Abstand; kreisförmiges Einfallsfeld und 10 cm Durchmesser. Die Strahlung wird benannt nach der so gemessenen prozentualen Tiefendosis: eine Strahlung mit 20 PTD unter den angegebenen Bedingungen heißt einfach Nr. 20. Durch diese Festlegung der Bedingungen können nicht alle Strahlengemische nach diesem Verfahren bezeichnet werden. Duane hat das Strahlengemisch, das von der Spannung 161 kV erzeugt wird, in seine einzelnen Wellenlängen zerlegt und für die einzelnen Wellenlängen die Abschwächung durch Cu und Al bestimmt. Es zeigte sich, daß die Absorptionskoeffizienten beider Metalle einen verschiedenen Gang mit der Wellenlänge haben. Bei der Wellenlänge 0,141 AE absorbieren 12 mm Al so stark, wie 1 mm Cu. Bei kürzeren Wellenlängen absorbiert Al. stärker, bei längeren Wellen das Cu. Das Al schwächt also stärker die harten Strahlen, das Cu die weichen Strahlen. Das kommt daher, daß beim Al die Streuung stärker ist als beim Cu. Das Al schwächt durch die Streuung besonders die harten Strahlen, während das Cu durch Absorption besonders die weichen Strahlen schwächt. Bei 0,1 AE ist 1 mm Cu 6 mm Al äquivalent; bei 0,4 AE aber 30 mm Al. Da Stoffe mit kleinem Atomgewicht, also starker Streuung, härtere Strahlen mehr schwächen als weiche, sind sie als Filterstoffe nicht zu gebrauchen. Stoffe zu hoher Atomnummer, wie z. B. das Blei, schwächen durch selektive Absorption die kurzen Wellen ebenfalls zu stark. Man kann nun ein ähnliches Meßgerät wie die Benoistskala zur Messung der harten Strahlen herstellen, indem man eine Treppe von 6 mm bis 30 mm Al. um eine Kreisscheibe von 1 mm Cu aufbaut. Während aber bei der Benoistskala die gleiche Schwärzung unter einem dickeren Al.-Segment einer härteren Strahlung entspricht, ist es hier umgekehrt: gleiche Schwärzung unter einem dickeren Al-Segment entspricht einer weicheren Strahlung. Dies kommt daher, daß

Digitized by Google

hier das Al nicht durch Absorption schwächt, wie bei den weichen Strahlen, sondern durch Streuung. Die Stufen der Treppe sind 2 mm hoch. Es wurden zwei Radiometer gebaut, eins mit dickeren Al-Schichten für die weichere Strahlung; eins mit dünneren Al-Schichten für die härtere Strahlung. Proust und Mallet haben vorgeschlagen, von Nr. 12 der Benoistskala, die etwa 100 kV und 0,12 AE entspricht, auszugehen und jeder weiteren Nummer eine um $^1/_{100}$ AE kleinere Wellenlänge zuzuordnen, so daß man bei 200 kV und 0,06 AE auf Nr. 18 kommt. Die Aufnahmen der Skala werden bei 30 cm Abstand auf Doppelfilm ohne Verstärkungsschirm gemacht. Eine Tabelle gibt Auskunft über die Änderung der Härte mit der Spannung und der Filterung. Bei einem Vergleich zwischen Induktorbetrieb und reiner Gleichspannung ergibt sich, daß die Strahlung bei gleicher Gipfelspannung und gleicher Filterung im letzteren Falle entsprechend 2 mm Al weniger härter war. *H. Chantraine* (Betzdorf).

Gunsett: Les unités quantitométriques dans la pratique de la roentgenthérapie. Etat actuel de la question. (Die quantimetrischen Einheiten in der praktischen Röntgentherapie. Gegenwärtiger Stand der Frage.) (*Congr. de l'assoc. franç. pour l'avancement des sciences, Constantine, avril 1927.*) Arch. d'électr. méd. Jg. **35**, Nr. 527, S. 242—243. 1927.

Gilbert glaubt, daß die Solomonsche Methode der Dosismessung für die Praxis genügend genau ist, vielleicht aber nicht für die exakte Forschungswissenschaft. Er hofft, daß eine Einheit „X" gefunden werden kann, welche die Hauptprinzipien der Solomonschen und der Behnkenschen Definitionen des „Röntgen" vereinigt, damit die Verwirrung, die zur Zeit in bezug auf diese beiden Einheiten besteht, geklärt wird. Dr. Solomon ist der Ansicht, daß der von ihm aufgestellten Definition der Dosiseinheit aus einer Reihe von theoretischen und praktischen Gründen der Vorzug zu geben sei, vor allem nachdem sein Instrument mit einer besonderen Kammer ausgerüstet sei. Der Kongreß beschließt, daß die französische Definition der „Röntgen"-Einheit als Definition einer internationalen Einheit dienen kann; die experimentellen Grundlagen der Einheit sollen durch eine Kommission der „Société de radiologie médicale de France" genauestens niedergelegt werden. *Glasser* (Cleveland).

Béclère, A.: La discordance des mesures pour l'évaluation de l'unité de dose radiothérapique en Allemagne et aux Etats-Unis. (Die Unstimmigkeiten zwischen den deutschen und amerikanischen Messungen für die Aufstellung der Einheit der Röntgenstrahlenmenge.) Journ. de radiol. et d'électrol. Bd. **11**, Nr. 10, S. 535—539. 1927.

Nach einer Wiederholung der von ihm auf dem Londoner internationalen Radiologenkongreß aufgestellten Leitsätze, in denen er eine Vereinheitlichung der Röntgendosierung verlangte und eine auf der Radiumstrahlung zu begründende Einheit vorschlug, bespricht Verf. die Ergebnisse, die Glasser beim Vergleich des deutschen und des amerikanischen R fand. Seine Ansicht, daß die elektrostatische Einheit zur Aufstellung einer Röntgeneinheit weniger geeignet sei als die Radiumstrahlung, findet Verf. dadurch bewiesen, daß zwischen dem amerikanischen und dem deutschen R, die beide in derselben Weise definiert sind, ein Unterschied von 50% besteht. Die in Deutschland vorgenommenen Messungen des R weichen bis zu 25% untereinander ab. Das Küstnersche und das Behnkensche R sind um 15% voneinander verschieden. Zur Aufhellung des Widerspruchs hat Behnken seine Messungen und Berechnungen in allen Einzelheiten veröffentlicht. Ein unparteiischer Schiedsrichter wird den Streit zwischen dem deutschen und amerikanischen R beizulegen haben. Verf. wünscht, daß ein französischer Physiker diesen Ehrgeiz habe und daß ihm die Ehre zufalle, ihn zu schlichten.
Heinrich Chantraine (Betzdorf).

Hayes, Maurice R. J.: Experiences of deep X-ray therapy. (Erfahrungen mit der Röntgentiefentherapie.) Irish journ. of med. science Ser. **6**, Nr. 21, S. 561—572. 1927.

Nach einer Übersicht der üblichen Bestrahlungsmethoden faßt Verf. die eigenen Erfahrungen bei einer Anzahl maligner und benigner Erkrankungen zusammen, die im allgemeinen recht günstig sind und empfiehlt protrahierte Bestrahlungen mit fraktionierten Dosen.
Borak (Wien).

Digitized by Google

Kuhn: Röntgenoberflächenbestrahlung mit verschiedenen Strahlenhärten, insbesondere mit Grenzstrahlen. (*Ver. d. Ärzte, Halle a. S., Sitzg. v. 11. V. 1927.*) Klin. Wochenschr. Jg. 6, Nr. 30, S. 1451—1452. 1927.

Aus Beobachtungen bei Hautbestrahlungen wird auf eine selbst bei Berücksichtigung der ungleichen Absorption bestehende unterschiedliche biologische Wirkung geschlossen. Das Einheitsmaß „R" für die Quantität und die effektive kV-Zahl für die Qualität wird zur Annahme vorgeschlagen. Eine Sonderstellung der Grenzstrahlen wird abgelehnt. Diese Bestrahlungsart ergab gute Erfolge bei Lupus, Ekzem, Epitheliom, Psoriasis (8 kV eff. und 8 mA). — Erythem in 10 cm Entfernung etwa in 15 Minuten. *Paul Ruszczynski* (Berlin).

Martenstein, H., und Dorothea Granzow-Irrgang: Ist die „Grenzstrahlentherapie" nach Bucky vollkommen ungefährlich? Tl. I: Physikalische Untersuchungen. (*Dermatol. Univ.-Klin., Breslau.*) Strahlentherapie Bd. 26, H. 1, S. 162—176. 1927.

10 X, mit den Kienböckstreifen gemessen, ergaben bei einer Reihe von Spannungen (10 kV eff.—5 kV eff.) eine gleichmäßige Reaktion I. Grades auf der menschlichen Haut. Dieser Wert galt als HED. Aus Absorptionsmessungen in Papier, in Celluloid, in frisch vom Tier entnommenem bzw. lebendem Gewebe wurde der Schluß gezogen, daß selbst im Bereiche der therapeutisch erlaubten Spannungen die Basalzellenschicht eine Dosis von mindestens $^1/_2$ HED, das Rete subpapillare etwa $^1/_2$ HED erhält. Bei Wiederholungen besteht somit die Gefahr, eine Spätschädigung herbeizuführen. *Paul Ruszczynski* (Berlin).

Martenstein, H., und M. Juon: Ist die „Grenzstrahlentherapie„ nach Bucky vollkommen ungefährlich? Tl. II: Biologische Untersuchungen. (*Dermatol. Univ.-Klin., Breslau.*) Strahlentherapie Bd. 26, H. 1, S. 177—188. 1927.

Fünfpfennigstückgroße Hautfelder der Glutealgegend wurden mit 10 X bei wechselnden Zeit- und Spannungsmaßen, bei 8 cm FHA und 10 mA bestrahlt. Diese 10 X (HED), nach Kienböck gemessen, bei Betriebsspannungen von 10, 9, 8, 7, 6 und 5 kV eff. erzeugten nach 24 Stunden ein gleichmäßig starkes an sich schwaches Erythem, das nach weiteren 24 Stunden intensiver und hellrot, später mehr blaurot wurde. Die Pigmentbildung begann nach 1 Woche. Bei 32—60 X verkürzte sich die Latenzzeit des stark lividen Erythems auf knapp 4 Stunden. Der Beginn der hier schwärzlichbraunen Pigmentierung trat ebenfalls nach 1 Woche auf. Blasenbildung wurde in keinem, Schorfbildung in 1 Falle nach 2 Wochen beobachtet. Die histologische Untersuchung der ausgestanzten Hautfelder ließ eine frühzeitig erkennbare Einwirkung auf die Gefäße des Rete subpapillare und der tieferen Gefäße der Cutis nachweisen. Eine ED als Oberflächendosis bewirkte auch nach Passieren eines Mäuseepidermisfilters eine fast gleiche Reaktion, nur mit größerer Latenzzeit wie die ungefilterte Strahlung. Es wird der Grenzstrahlung die Sonderstellung nicht zuerkannt und wegen der Gefahr der Spätschädigung dringend davor gewarnt, die Weichstrahltherapie in der Praxis auszuüben. *Paul Ruszczynski* (Berlin).

Schilling, Victor: Die Verwertung des Blutbildes bei der Röntgenuntersuchung und -behandlung. Beih. z. Med. Klinik Jg. 23, H. 6, S. 157—158. 1927.

Bei Behandlung der Blutkrankheiten mit Strahlentherapie ist Vermeidung der Überdosierung das wichtigste Gesetz. Vor jeder neuen Bestrahlung wird auf Grund des Hämogramms die Reaktion auf die letzte Bestrahlung festgestellt, besonders nach der Milzbestrahlung bei den Leukämien. Bei schlechtem Erfolg der Milzbestrahlung können Knochenbestrahlungen durch Luftschaffung für das lebenswichtigere Erythrocytenstammgewebe günstig wirken. Das Blutbild ist ein feiner und wertvoller Indicator im wissenschaftlich arbeitenden Röntgenbetrieb. Anwendung des Hämogrammverfahrens einfach und ausreichend. *Böge* (Lüneburg).

Zuckermannová-Zichová, Marie: Strahlentherapie des Auges. Časopis lékařů českých Jg. 66, Nr. 37, S. 1441—1443 u. franz. Zusammenfassung S. 1443. 1927. (Tschechisch.)

Bestrahlung mit künstlicher Höhensonne bei ekzematösen Erkrankungen der

Digitized by Google

Hornhaut, gleichzeitig mit 2 Lampen von vorne und rückwärts, also des ganzen Körpers. Die Augen sind dabei geschützt. Kombiniert mit der üblichen, lokalen Therapie wurden gute Erfolge erzielt. Bestrahlt wurde in steigenden Dosen, so daß jedesmal eine leichte Hautreaktion erreicht wurde, mit Intervallen von 2—3 Wochen. Bei tuberkulösen Erkrankungen der Augen wurde Allgemeinbestrahlung mit Höhensonne und gleichzeitig lokale Röntgentherapie des Auges verwendet. Bei letzterer war die Lidspalte geöffnet, die Dosierung war 8% HED mit 2 mm Al-Filter, Funkenstrecke 38 cm, in Abständen von 2—3 Wochen. Besonders empfohlen wird dieses Vorgehen bei schweren Tuberkulosen der Uvea. Es folgt gewöhnlich nach 24—48 Stunden eine Reaktion, die für die Kleinheit der applizierten Dosis überraschend stark ist. Sie verschwindet im Verlaufe von 2 Tagen. Röntgenbehandlung allein kommt in Betracht bei Blepharitis squamosa und ulcerosa, bei häufig rezidivierenden Hordeolis und Chalazien. Der Bulbus wird mit einer Bleiprothese abgedeckt, die Dosis beträgt 80% HED bei 1 mm Al. 2 Fälle von Skleritis und sklerosierender Keratitis wurden erheblich gebessert. Epitheliome der Lider und Umgebung erfordern zur Heilung 100—120% HED bei 3 mm Al und Funkenstrecke 40 cm. Auch mit Röntgenbestrahlung eines Hypophysentumors konnte Verf. in 3 Fällen gute Resultate verzeichnen. In der Schläfengegend wurden je 90%, im Bereich der Nasenwurzel 80% der HED unter 0,5 mm Zn und 1 mm Al gegeben. In einem Fall von Orbitaltumor ging der Exophthalmus nach einigen Sitzungen teilweise zurück. Durch Probeexcision war ein Myxepitheliom festgestellt worden. Appliziert wurden: 13. IX. Supraorbitalfeld 5 × 2 cm, 16. IX. schräg von unten, Feldgröße 4 × 2 cm, Bulbus durch Prothese geschützt, 27. X. temporales Feld 2 × 2 cm, 9. XII. nasales Feld 2 × 2 cm. In jedem Feld 80% der HED mit $^1/_2$ cm Zn und 3 mm Al. Am 12. und 15. VI. gleiches Vorgehen wie in den beiden ersten Sitzungen. — In keinem der behandelten Fälle wurde eine Röntgenschädigung des Bulbus beobachtet. *G. Braun* (Prag).

Spezielle Röntgentherapie.

Röntgentherapie der malignen Tumoren (außer Haut).

Fichera, Gaetano: Radiotherapie und Onkologie. Rev. méd. latino-americ. Jg. 11, Nr. 127, S. 1111—1133. 1926. (Spanisch.)

Fichera, der als Gast an dem italienischen Radiologenkongreß im Dezember 1925 zu Ancona teilnahm, wählte zu seinem eröffnenden Vortrag das obige Thema, weil die Radiotherapie der Tumoren, besonders der malignen, nach den anfangs so großen Hoffnungen zu einer vollkommenen Enttäuschung geführt hat. Chirurgen, Gynäkologen und Radiologen sind einig in der Auffassung, daß die Intensiv- und die Tiefentherapie nicht nur versagen der Entstehung von Rezidiven gegenüber, sondern sogar deren frühzeitiges Auftreten begünstigen. So ist man heute größtenteils von der Bestrahlungstherapie abgekommen, um, wie ein berühmter italienischer Radiologe sagt, wenigstens keinen Schaden anzurichten. Verf. setzt dann, im Verlauf seines Vortrags seine experimentellen Studien über die biologischen Faktoren, die das Entstehen von Neoplasmen bedingen, auseinander, und kommt zu dem Schluß, daß die Tatsachen und Ideen, die das Resultat seiner eigenen Experimente wie der seiner Schüler bilden, zu einer Reihe von Vorschlägen, die Neoplasmen zu bekämpfen, Veranlassung gaben: Injektionen von Serum Jugendlicher (Wetterer); wiederholte Transfusionen (Courmont); systematische Aderlässe (Theilhaber); Verabreichung von Thymusextrakt (Caron, Byla); Röntgenbestrahlungen (Winkler); vorsichtige Bestrahlungen der Milzgegend (v. d. Hütten); Hypophysenbestrahlungen bei Myomen nach Ovariektomie (Hofbauer). Einige dieser Methoden zeigen uns, daß die Tumoren sich mit Hilfe einer rationellen und biologischen Anwendung der Röntgenstrahlen beeinflussen lassen, besonders wenn man den Zustand des ganzen Organismus, die Lokalisation der Tumoren und den Zustand der verschiedenen Organe und Gewebe genau in Betracht zieht. Jedenfalls ist es von sehr großer Wichtigkeit für die Therapie, daß die elektive Wirkung der

Digitized by Google

Strahlen nur quantitativ und nicht qualitativ ist. Die Resultate in der Strahlenbehandlung der malignen Tumoren sind davon abhängig und einzelne gute Resultate sind darauf zurückzuführen, daß man genau die Lokalisation des Tumors kennt, und die Strahlenempfindlichkeit der einzelnen Organe genauestens in Betracht zieht.

Perscheid (Danzig-Langfuhr).

Hayes, Maurice R. J.: Experiences of deep X-ray treatment of one hundred and eighty cases which were chiefly malignant. (Erfahrungen mit Röntgentiefentherapie bei 180 Fällen bösartiger Erkrankungen.) Brit. journ. of radiol. (Arch. of radiol. a. electrotherapy) Bd. 32, Nr. 325, S. 275—289. 1927.

Die gesammelten Erfahrungen aus der internationalen Literatur lehren, daß eine der wichtigsten Aufgaben darin besteht, zunächst die Strahlenempfindlichkeit pathologischen Gewebes zu prüfen, Standarddosen aufzustellen und eine Methode einfachster Applikation zu finden. Eine Zusammenstellung der einschlägigen Literatur zeigt, daß beim Carcinom zur Zeit der wiederholten fraktionierten Verabfolgung abnorm harter Strahlen vor der einmaligen Applikation einer hohen Dosis der Vorzug gegeben wird. Solange wir nur in der Lage sind, Drüsen innerer Sekretion zu beeinflussen und Neoplasmen in ihrem Wachstum zu hemmen, haben wir noch nichts Entscheidendes erreicht. Um das Krebsproblem zu lösen, ist es genau so wichtig, den Krankheitsträger in seinem Allgemeinzustand zu berücksichtigen wie die Krankheit selbst. *Hin* (Köln).

Ceresole, G.: Radiococitazione. (Reizbestrahlung mit Röntgenlicht.) (*Osp. civ., Venezia.*) Rinascenza med. Jg. 4, Nr. 18, S. 417—419. 1927.

Eine Reizwirkung der Röntgenstrahlen besteht, wie Versuche an pflanzlichen und tierischen Organismen sowie am Menschen beweisen, in der Tat. Beim Menschen beträgt die Größe der Strahlenmenge, die eine Reizwirkung auszuüben imstande ist, etwa $^1/_{100}$ H. Sie variiert mit der spezifischen Empfindlichkeit der Gewebe und Organe gegen Röntgenlicht sowie mit ihrer Tiefenlage unter der Körperbedeckung. Niemals dürfen mehrere einzelne Einwirkungen in der Weise vorgenommen werden, daß die Gesamtsumme der einzelnen Reizdosen zerstörende Wirkung haben kann. In der Krebsbehandlung sah Ceresole Erfolge, bestrahlte er Drüsen mit innerer Sekretion mit Reizdosen. Die dadurch hervorgerufene Stimulation förderte die Geschwulstbekämpfung.

Heinz Lossen (Schatzalp-Davos).

Luhmann, Kurt: Die postoperative Röntgenbestrahlung des Mammacarcinoms und ihre Technik. (*Chir. Univ.-Klin., Göttingen.*) Bruns' Beitr. z. klin. Chir. Bd. 139, H. 3, S. 544—549. 1927.

Luhmann hat die operierten und prophylaktisch nachbestrahlten Mammacarcinome der Göttinger Klinik zusammengestellt. Es handelt sich um 79 über drei und 57 über fünf Jahre beobachtete Fälle; davon gehörten 62 bzw. 43 Fälle dem Stadium Steinthal II an. Die Fälle dieser Periode konnten bei der Nachuntersuchung fast vollständig erfaßt werden (nur 1,2 bzw. 1,7% Verschollene). Da aus der früheren Ära der rein operativen Behandlung fast ein Drittel der Fälle verschollen sind, konnte ein Vergleich mit den Ergebnissen bei rein operativer Behandlung an der Göttinger Klinik nicht gemacht werden. L. zog daher zum Vergleich die durchschnittliche dreijährige Heilungsziffer heran, wie sie sich für die rein operative Behandlung, und zwar für das Stadium Steinthal II, als Durchschnitt in der Sammelstatistik von Dietrich und Frangenheim ergab, die sich auf 2341 Fälle der Weltliteratur mit 30% dreijähriger Heilung bzw. auf 731 Fälle der deutschen Literatur mit 25% dreijähriger Heilung stützt. Da L. für das Stadium Steinthal II bei seinen nachbestrahlten Fällen eine dreijährige Heilungsziffer von 38,7% hat, so schließt er daraus, daß die prophylaktische Bestrahlung eine Verbesserung um 8,7 bzw. 13,2% gebracht habe (vgl. durchschnittliches Optimum von Kiel und anderen Kliniken bei rein operativer Behandlung mit 45% dreijähriger Heilung! Ref.). Verf. empfiehlt die in Göttingen angewandte einzeitige Bestrahlung mit der „Carcinomdosis". Schädigungen hat er nicht gesehen.

Jüngling (Stuttgart).

Digitized by Google

Portmann, Georges: The rôle of surgery in the modern X-ray treatment of cancer in the larynx. (Die Rolle der Chirurgie bei der modernen Röntgenbehandlung des Kehlkopfkrebses.) Ann. of otol., rhinol. a. laryngol. Bd. **36**, Nr. 3, S. 656—661. 1927.

Bei dem Versuch, an den Kehlkopfkrebs die zerstörende Dosis heranzubringen, ist der Kehlkopfknorpel infolge seiner leichten Schädigungsmöglichkeit hinderlich. Portmann beschreibt nun in dieser Arbeit seine Methode der operativen Entfernung des Schildknorpels an Hand von Abbildungen. In Lokalanästhesie legt er den Knorpel frei, legt ein kleines Fesnter an, von dem aus er das innere Periost unverletzt ablösen kann und erweitert nun dieses Fenster jederseits soweit, daß nur ein schmaler Knorpelrahmen stehen bleibt. Oder aber nach vorhergehender Tracheotomie entfernt er den Knorpel vollständig. Der Kehlkopf fällt dann zusammen. Naht, danach Bestrahlung.

H. G. Runge (Hamburg).

Ameuille, P., et M. Tacquet: Tumeur pleuro-pulmonaire radio-sensible simulant l'épanchement pleural. (Ein röntgenempfindlicher pleuro-pulmonaler Tumor, der einen Pleuraerguß vortäuscht.) Bull. et mém. de la soc. méd. des hôp. de Paris Jg. **43**, Nr. 28, S. 1221—1225. 1927.

Bei einem 13jährigen Kranken besteht klinisch und röntgenologisch das Bild eines großen Pleuraergusses links. Da zahlreiche Probepunktionen erfolglos blieben, wird unter der Annahme einer Geschwulst mit kleinen Dosen Röntgen bestrahlt. Rückgang der Verdichtung in 6 Wochen. Eine jetzt auftretende axillare Drüsenschwellung führt zur histologischen Diagnose: Endotheliom der Pleura. Bemerkenswert und differentialdiagnostisch gegen Carcinome der Lunge verwertbar ist die (vorläufig) gute Beeinflußbarkeit durch Röntgenbestrahlung. *Fleischner* (Wien).

Schneider, Friedrich: Die Wirkung der Röntgenbestrahlung auf ein Enchondrom. (*Pathol.-anat. Inst., Univ. Würzburg.*) Zentralbl. f. allg. Pathol. u. pathol. Anat. Bd. **40**, Nr. 7, S. 293—297. 1927.

Bei einer 20jährigen Kranken trat ein Jahr nach einem Fall auf den rechten Darmbeinkamm dort eine stark wachsende Geschwulst auf, die 9mal in Abständen von 8 Tagen resp. 8 Wochen bestrahlt wurde. (Heliopanapparat, Funkenstrecke 36 cm 4 mA. 230 Volt Spannung, 1 mm Al, 0,5 Zink; 9 Sitzungen à 10 Minuten.) Der Tumor wurde nach jeder Bestrahlung zunächst 14 Tage lang kleiner, um dann erneut zu wachsen. Nach der Operation erwies er sich als Enchondrom mit auffälligen Strukturveränderungen, die auf die Bestrahlung bezogen werden mußten. Vor allem war ein zerstörender Einfluß auf das Knorpelgewebe und eine eigentümliche Art bindegewebigen Ersatzes festzustellen, wie man sie spontan nicht beobachtet. Gute Abbildungen.

P. Prym (Bonn).

Mikulicz-Radecki, F. v.: Die Strahlentherapie der malignen Geschwülste in der Gynäkologie. (*Univ.-Frauenklin., Berlin.*) Strahlentherapie Bd. **26**, H. 2, S. 252 bis 268. 1927.

Verf. weist auf die Bedeutung der physikalischen Technik in der Strahlentherapie hin. Leider ist die Kenntnis der biologischen Probleme noch nicht soweit gediehen als die der physikalischen Grundlagen. An der Berliner Universitäts-Frauenklinik ist unter Herrn Geheimrat Stöckel ein bestimmter Behandlungsplan für das Carcinom ausgearbeitet worden. Der Streit, ob man operieren oder bestrahlen soll, ist ja noch keineswegs entschieden; auch wo die besseren Erfolge sind, ist immer noch nicht geklärt. Zunächst gibt Verf. eine allgemeine vergleichende Statistik für das Collumcarcinom über operative Heilung und Heilung durch die Bestrahlung wieder. Die Schwierigkeit des Vergleichs liegt darin, daß die Wintersche Formel nicht ohne weiteres auch für die Strahlenbehandlung angewandt werden kann. Schon P. Zweifel hat auf die Verschiedenheit der Zusammensetzung der Carcinome in den verschiedenen Kliniken hingewiesen. Eindeutig für die Beurteilung sind die Fälle aus Anstalten, wo alle Behandelten inoperabel waren, so zitiert Verf. die Statistik von Heyman-Stockholm. An der Stöckelschen Klinik wird 1. jeder operable Fall operiert, ab-

Digitized by Google

gesehen von besonderen Indikationen; die Operation wird vaginal, möglichst radikal, ausgeführt. Auf die Ausräumung der Drüsen wird verzichtet. 2. Eine Vorbestrahlung wird nur ausnahmsweise ausgeführt. 3. Jeder operierte Fall wird mit Röntgenstrahlen nachbestrahlt. 4. Die inoperablen Fälle werden mit Radium und Röntgenstrahlen behandelt, gewöhnlich erhalten sie zwei Behandlungen mit 8 Wochen Intervall. 5. Großer Wert wird auf sorgfältige Pflege und Kräftigung der Patienten gelegt. Jede Carcinomkranke wird noch monatelang nachbehandelt, wenn möglich, wird sie einem Erholungsheim überwiesen. In der Nachbehandlung wird auf Anregung des Appetits, Regelung des Stuhlgangs, reichliche Bewegung in frischer Luft sowie Luft- und Sonnenbäder großer Wert gelegt. Verf. gibt weiter Einzelheiten über die Technik der Röntgenbestrahlung; im kleinen Becken soll eine Strahlendosis von einer HED erzielt werden. Außerdem ist die Radiumdosierung so berechnet, daß in einem Umkreis von 3 cm die volle Carcinomdosis verabreicht wird. Es folgen weitere Angaben über die Methode der Radiumanwendung. Bei 142 Fällen von Portiocarcinom hat die Operation nur 6 Todesfälle = 4,2% Mortalität ergeben. Über Dauererfolge kann noch nicht berichtet werden, da die Zeit der Nachbeobachtung noch zu kurz ist.

E. Zweifel (München).

Schmitz, Henry: The relation of the degree of the histological malignancy to the prognosis and treatment of carcinoma of the uterine cervix. (Die Beziehungen zwischen histologischem Malignitätsgrad und Prognose und Behandlung des Cervixcarcinoms.) (*Dep. of gynecol., Loyola univ. school of med. a. mercy a. Cook county hosp., Chicago.*) Radiology Bd. **9**, Nr. 4, S. 322—332. 1927.

Der Autor geht erneut auf seine mit Hueper und Arnold veröffentlichten Untersuchungen über den Malignitätsindex ein (vgl. dies. Zentrlbl. 2, 2). Die früheren Mitteilungen werden durch sehr hübsche graphische Darstellungen ergänzt, welche die Abhängigkeit der Heilungen von dem Malignitätsgrad bei gleichartiger Behandlung zeigt. In der Aussprache betont Wintz-Erlangen, daß er im allgemeinen keine Ursache gehabt habe, die histologische Art des Cervixcarcinoms besonders in Rechnung zu stellen, nur das Drüsencarcinom sei weniger empfindlich, weshalb er für dieses eine Carcinomdosis von etwa 125% der HED empfohlen habe. Soiland (Los Angeles) bedauert, daß die allgemeine Praxis von den vorliegenden Untersuchungen noch nicht ihren entsprechenden Nutzen ziehen könne, doch rechnet er bestimmt mit einer wesentlichen Besserung der Resultate, wenn die Schmitzschen Untersuchungen allgemein für die Behandlung maßgebend geworden sind. Ullmann (St. Barbara) weist auf die Bedeutung der alkalischen Nahrung hin. Falls aber von den Patienten die sauren Früchte nicht vertragen werden, muß man zur Ernährung mit Bananen und Kartoffeln greifen.

Lahm (Chemnitz).

Wesson, Miley B.: The X-ray and conservative surgery in the treatment of malignant tumors of the testicle and scrotom. (Die Röntgen- und konservativ-chirurgische Behandlung der bösartigen Tumoren des Hodens und des Scrotums.) California a. Western med. Bd. **26**, Nr. 5, S. 648—649. 1927.

Alle Hodenschwellungen sollten als bösartige betrachtet und operative Klarstellung gefordert werden. Haupttypen der Tumoren sind: Seminom (solider Zelltumor der Samengänge, Chevassu) und Teratom. Ersteres strahlensensibel, letzteres refraktär. Behandlung zerfällt in 3 Gruppen: 1. einfache Kastration, 2. radikale Operation beim Teratom und 3. Kastration und Bestrahlung beim Seminom. Strahlenbehandlung hat zu beginnen sofort, aber erst nach Sicherung der Diagnose. Technik: Beckendurchstrahlung an 4—5 aufeinanderfolgenden Tagen. Einfallsfeld 40 cm Durchmesser, 200 K.V., 0,5 mm Cu und 1,0 mm Al, 360—240 M.A.M. Nach 6 Wochen Wiederholung. Erfolg wesentlich abhängig von der Ausbreitung des Tumors beim Eingriff, daher ist Frühdiagnose und Frühoperation zu fordern, fürs Teratom Kastration und primäre Drüsenausräumung und fürs Seminom Orchidektomie und Röntgenbestrahlung in 2 Serien.

Breitländer (Canton-China).

Digitized by Google

Stevens, Rollin H.: Methods of radiation therapy in dermatology. (Strahlentherapie in der Dermatologie.) Radiology Bd. 9, Nr. 4, S. 269—279. 1927.

Nach einem Überblick über die zur Behandlung zur Verfügung stehenden Strahlen und ihre verschiedene Wirkungsweise kommt der Verf. auf einzelne Hautleiden und ihre Behandlung zu sprechen. Für Lupus vulgaris wird die lokale und allgemeine Ultraviolettbehandlung empfohlen, für Lupus erythematodes Kohlensäureschnee. Beim Ekzem hat sich außer Röntgenstrahlen auch konzentriertes Finsenlicht als brauchbar erwiesen. Die Quarzlampe bewährt sich bei Pityriasis rosea, Impetigo, Prurigo, die Finsen- oder Kromeyerlampe bei Leukoderm, Xanthom. Milde Röntgendosen gelangen bei Herpes zoster, Furunkeln, Karbunkeln und Morphea zur Anwendung. Intensive Röntgendosen werden bei der Behandlung von Warzen, Clavi und Molluscum contagiosum benötigt. Radium kommt für Naevi, Hämangiome und Lymphangiome in Frage; für Epitheliome und Keloide führen Radium oder Röntgen zu gleich guten Resultaten. *J. Callenberg* (Horst-Emscher i. W.).

Buschke, A., und Erich Langer: Die kombinierte Thalliumröntgenepilation. Zugleich Bemerkungen zu der Arbeit von Stümpke in Nr. 30. (*Dermatol. Abt., Rudolf Virchow-Krankenh., Berlin.*) Dermatol. Wochenschr. Bd. 85, Nr. 40, S. 1390—1393. 1927.

Die Verff. betonen nochmals, daß die reine Thalliumepilation nur bei Kindern bis zum 15. Lebensjahre angewendet werden soll. Bei größeren Kindern soll nur die halbe Thalliumdosis mit halber Röntgenepilationsdosis kombiniert werden. Bei Erwachsenen ist die volle Thalliumapplikation von 8 mg pro Kilo Körpergewicht auf jeden Fall zu vermeiden. Die kombinierte Thallium-Röntgenepilation bei Erwachsenen befindet sich noch im Stadium des Versuches. (Stümpke, vgl. dies. Zentrlbl. 4, 49.) *J. Callenberg* (Horst-Emscher i. W.).

Stümpke: Zur Bemerkung auf die Arbeit von A. Buschke und E. Langer über „Die kombinierte Thalliumröntgenepilation". Zugleich Bemerkung zu der Arbeit von Stümpke in Nr. 30. (*Dermatol. Stadtkrankenh., Hannover.*) Dermatol. Wochenschr. Bd. 85, Nr. 40, S. 1393—1394. 1927.

Der Verf. betont, daß er, abgesehen von einem Falle, nicht gegen die Buschkeschen Grundsätze der Thalliumepilationsmethode verstoßen habe. Er habe nicht auf die Schädigungen durch Thallium aceticum allein hinweisen wollen, sondern auf die Möglichkeit der Kombination von Thallium und Röntgen. Eine Kritik des Buschkeschen Verfahrens der Thalliumepilation habe er jedenfalls nicht über wollen. *J. Callenberg* (Horst-Emscher i. W.).

Gay Prieto, José: Traitement du lichen plan par la radiothérapie de surfaces étendues de peau. (Die Behandlung des Lichen planus durch Röntgenbestrahlung ausgedehnter Hautflächen.) (*Clin. de dermatol., univ., Madrid.*) Bull. de la soc. franç. de dermatol. et de syphiligr. Jg. 34, Nr. 7, S. 599—601. 1927.

Verf. hat eine eigene Technik, die er in der Zeitschrift Actas dermo-syfiligraficas 19, Nr. 1 (vgl. dies. Zentrlbl. 3, 256) genauer beschrieben hat. Hier wird nur vermerkt, daß 70 Fürstenau (20 F = 1 H) auf eine Fläche von 800 qcm Bauchhaut verabreicht werden. (Filter ?, Ref.) Ist es nötig die Bestrahlung zu wiederholen, so werden beide Flanken bestrahlt, bis wiederum insgesamt 800 qcm bestrahlte Fläche resultieren. Von den fünf beschriebenen Fällen wurden vier erfolgreich behandelt, während sich einer resistent verhielt. Verf. schließt daraus, daß der Lichen planus auf Hautbestrahlungen reagiert und daß es gleichgültig ist, welche Hautregion bestrahlt wird, die zwischen den Schulterblättern oder die des Abdomens.

Wucherpfennig (Münster i. W.).

Payenneville, J., et Billiard: Réflexions sur le traitement radiothérapique du lichen plan. Méthode. Résultats. (Betrachtungen über die Röntgenstrahlenbehandlung des Lichen planus. Methoden. Ergebnisse.) Bull. de la soc. franç. de dermatol. et de syphiligr. Jg. 34, Nr. 7, S. 598—599. 1927.

Es werden 4 Fälle nach der Methode von Pautrier — bilaterale Bestrahlung des Rückenmarks mit in der Mitte sich kreuzenden Zentralstrahlen, Filter 1 mm Al —

Digitized by Google

und 2 Fälle nach der Methode von Gouin — ungefilterte Bestrahlung eines Feldes in Höhe des 4. Brustwirbels — bestrahlt. Die Resultate der beiden Methoden sind verschieden. Einer von den 4 Fällen hatte nur Schleimhauteruptionen und zeigte auf eine viermalige bilaterale Bestrahlung der Halswirbelsäule hin keine Besserung. Bei den übrigen drei ließ der Juckreiz deutlich nach. Bezüglich der Hauterscheinungen konnte festgestellt werden, daß sie sich sofort nach der Bestrahlung verschlimmerten, um dann mehr und mehr unter Hinterlassung von pigmentierten Flecken zu schwinden. Bei diesen Fällen wurden auch die Schleimhauterscheinungen gut gebessert. Die Heilung der beiden Fälle, die nach der Methode von Gouin behandelt worden waren, gelang nicht vollständig und nicht so schnell wie die nach der Methode von Pautrier behandelten. Die Methode von Pautrier verdient den Vorzug.

Wucherpfennig (Münster i. W.).

Watrin, J.: Lichen plan datant de 9 ans traité par la radiothérapie médullaire et l'hyposulfite de soude en injections intraveineuses. (Bericht über einen seit 9 Jahren bestehenden Lichen planus, der mit medullärer Röntgenstrahlenapplikation und intravenösen Gaben von Natrium hyposulfit behandelt wurde.) Bull. de la soc. franç. de dermatol. et de syphiligr. Jg. 34, Nr. 7, S. 563—567. 1927.

Bericht über einen seit 9 Jahren bestehenden Fall von Lichen planus, der auf Arsenmedikation und medulläre Röntgenbestrahlung nicht reagierte. Da es sich um einen acidotischen Patienten handelte, wurde intravenös Natrium hyposulfit und per os Natrium bicarbonat gegeben. Darauf baldige Heilung. *J. Callenberg* (Horst-Emscher i. W.).

Hirsch, Adolf: Über erfolgreiche Behandlung der Mycosis fungoides. (*Dermatol. Univ.-Klin., Frankfurt a. M.*) Dermatol. Zeitschr. Bd. 50, H. 6, S. 428—434. 1927.

Es wird über 3 Fälle von Mycosis fungoides berichtet, bei denen die Erscheinungen durch Röntgenbestrahlungen immer wieder zur Abheilung gebracht werden konnten, so daß die Patienten als „geheilt" bezeichnet werden. Dosis: Auf die ekzematoiden Herde $^1/_3$ ED ohne Filter, 3mal innerhalb 3 Wochen, auf die Tumoren $^1/_2$ ED, einmal wiederholt nach 14 Tagen mit 0,5—2 mm Al-Filterung. Arsen wurde in einem Fall nur wenig gegeben, in 2 Fällen wurde ganz darauf verzichtet. Allerdings ist die Ansicht des Verf., daß bezüglich dieser Therapie nur spärliche Angaben bestehen, nicht ganz zutreffend, z. B. Blumenthal, Schreus, Stümpke, P. S. Meyer.

P. S. Meyer (Mannheim).

Whitfield, Arthur: A note on the treatment of sarcomatosis cutis and mycosis fungoides by X rays. (Beitrag zur Behandlung der Sarkomatosis cutis und Mycosis fungoides mit Röntgenstrahlen.) (*Skin dep., King's coll. hosp., London.*) Lancet Bd. 213, Nr. 7, S. 328—329. 1927.

Auf Grund seiner Erfahrungen an je einem Fall (ausführliche Wiedergabe der Krankengeschichten) schlägt Verf. vor, in analogen Fällen die ältesten Herde mit den größten von der Haut noch vertragenen Dosen einer ungefilterten Röntgenstrahlung zu behandeln und dann erst den Einfluß einer solchen Bestrahlung auf die unbehandelten Läsionen abzuwarten. Er konnte nämlich beobachten, daß nach Bestrahlung des primären Tumors bei der Sarkomatosis mit einer Erythemdosis („full pastille dose") keine neuen Tumoren mehr entstanden, während vorher in jeder Woche ein neuer festzustellen war, und daß einzelne kleinere spontan verschwanden, ehe sie lokal bestrahlt worden waren. Bei der Mykosis fungoides trat nach gleichartiger Bestrahlung der ältesten Herde eine lebhafte Reaktion der nichtbehandelten übrigen Herde mit nachfolgender Abheilung ein. *Martenstein* (Breslau).

Craver, Lloyd F.: Extensive sarcoma of skin treated by unfiltered Roentgen ray. (Ausgedehntes, mit ungefilterten Röntgenstrahlen behandeltes Hautsarkom.) (*Mem. hosp., New York.*) Arch. of dermatol. a. syphilol. Bd. 16, Nr. 1, S. 35—43. 1927.

Ausführliche Krankengeschichte mit Abbildungen. Bei einem Vollblutneger bestanden zahlreiche Sarkomknoten am linken Bein, besonders in der Gegend oberhalb des Kniegelenks; am rechten Oberschenkel fanden sich zwei subcutane Knoten, ebensolche unterhalb der linken Brust. Während das klinische Bild keineswegs ein-

Digitized by Google

deutig war (vorausgehende latente Infektion?), ergab die histologische Untersuchung einwandfrei ein hämorrhagisches Spindelzellensarkom, etwas an ein Neurosarkom erinnernd. Rasches Einschmelzen der Tumoren nach Röntgenbehandlung, vollkommene Abheilung seit 22 Monaten. Technik: Ungefilterte Strahlung von 135 KV, 38 cm Fokus-Hautdistanz, eine Erythemdosis auf die Oberfläche. *Martenstein* (Breslau).

Joly: A propos de la radio-résistance des épithéliomas cutanés irradiés antérieurement. (Über die Radioresistenz früher bestrahlter Hautkrebse.) Bull. et mém. de la soc. de radiol. méd. de France Jg. 15, Nr. 141, S. 233—235. 1927.

Der Verf. unterscheidet eine primäre Radioresistenz, die manche Hautkrebse, gleich welchen histologischen Baues, besitzen, und eine sekundäre Resistenz, die durch frühere Bestrahlung erzielt wurde. Trotzdem sind die Heilerfolge einer ordnungsmäßigen Röntgentherapie so gut, daß keine Notwendigkeit besteht, sie zugunsten der Radiumtherapie zu verlassen. Das wird durch Erfolgsstatistiken namhafter Krebstherapeuten nachgewiesen. *J. Callenberg* (Horst-Emscher i. W.).

Röntgentherapie der übrigen Erkrankungen.

Kirschmann, Kurt: Die physikalische Therapie der Neuralgien. (*Röntgenlaborat. Dr. Kurt Thomas, Berlin.*) Fortschr. d. Med. Jg. 45, Orig.-Sonderh., S. 58—63. 1927.

Als therapeutische Maßnahmen finden bei der Behandlung der echten idiopathischen Neuralgie u. a. verschiedene Strahlenarten erfolgreiche Verwendung. Als strahlende Wärme ist die Wirkung von Lichtbädern und Solluxlampe beachtenswert. Dunkle Wärmestrahlen (Ultrarot) werden wegen der Wärmeabsorption in den oberen Hautschichten als stechend empfunden. Nur in einzelnen Fällen bringt das Ultraviolettlicht in Form von Teil- oder Ganzbestrahlung Erfolg. Die Entstehung eines Erythems gilt als unerwünscht. Röntgenbestrahlung wandte Verf. in 12—15 Fällen von schwerer Neuralgie mit zufriedenstellendem Resultate an. Der periphere Nerv erhielt 25% einer mittelharten Strahlung unter 3 mm Al, das Ganglion 60% einer harten Strahlung unter $^1/_2$ mm Zn + 1 mm Al. Die Dosen, auf die Haut berechnet, wurden nach 2—4 Wochen wiederholt. *Paul Ruszczynski* (Berlin).

Lloyd, Ralph I.: X-ray therapy in certain types of glaucoma. (Röntgenbehandlung bei gewissen Formen von Glaukom.) Arch. of ophth. Bd. 56, Nr. 5, S. 445 bis 449. 1927.

Bei einem akuten Sekundärglaukom in einem Falle von Cataracta hypermatura brachte vorsichtige Bestrahlung in wenigen Stunden die Schmerzen zum Verschwinden, die Blutung in die vordere Kammer ging langsam und die Rötung des Augapfels in 2 Wochen zurück; auch ein nach 2 Jahren auftretendes Ulcus corneae mit Hypopyon ging zurück. — In einem Falle akuter Drucksteigerung in einem durch Glaucoma simplex erblindeten Auge war der Erfolg der Bestrahlung überraschend; ebenso in einem anderen ähnlichen Falle, der aber schließlich doch trepaniert werden mußte. — Bei operationsscheuen Kranken scheint diese Art der Behandlung demnach angebracht zu sein, ihre Wirkung erstreckt sich auf die Blutgefäße, die obliterieren, und den Ciliarkörper, dessen sekretorische Tätigkeit gehemmt wird. *Kurt Steindorff* (Berlin).

Rother, Julius: Röntgenbehandlung der Basedowschen Krankheit. Beih. z. Med. Klinik Jg. 23, H. 6, S. 158—159. 1927.

Es wird für beide Formen, die eigentliche Basedowstruma und die Struma Basedowificata, die Röntgenbestrahlung empfohlen. Technik: 140 kV = Röhrenspannung, 3 mm Aluminiumfilter, aber auch härtere und stärker gefilterte Strahlung bis 180 kV mit 0,5 mm Kupfer + 2 mm Aluminium. Bis zu 5 Serien in 4 Monaten. Jede Serie soll aus 3 Einzelbestrahlungen auf den rechten und linken Schilddrüsenlappen und auf die Thymusdrüse bestehen, Feldgröße 6 × 8 cm, Hautfokusabstand 25 cm; $^1/_2$ bis $^1/_3$ HED mit je 1 Tag Pause. Nach der 5. Serie mindestens 2 Monate Pause. Genaue Kontrolle des Allgemeinzustandes; Warnung vor Überstrahlung (Myxödem).

Böge (Lüneburg).

Digitized by Google

● **Møller, Eggert: Clinical investigations into the basal metabolism in diseases of the thyroid gland.** (Klinische Untersuchungen über den Grundumsatz bei Erkrankungen der Schilddrüse.) Acta med. scandinav. Suppl.-Bd. 21, S. 1—219. 1927.

Die Untersuchung wurde mit der Kroghschen Methode durchgeführt, eine 24stündige vorbereitende, N-arme und kohlehydratreiche Diät auf Grund von fast 160 Doppelbestimmungen als hinreichend befunden, der Grundumsatz (G.U.) nach den Standardwerten von Harris und Benedict berechnet und nach 34 Normalbestimmungen mit 99,9% gefunden, wonach 90% bis 110% noch in den Bereich normaler Schwankungen fallen. Von 89 Fällen von M. Basedow wiesen 70 Struma, Tremor und dauernde Tachykardie auf, während 17 Fälle, bei denen dies nicht der Fall war, als Formes frustes bezeichnet wurden. In den Fällen von echtem M. Basedow schwankte der G.U. zwischen 99,1% und 190,2%, so daß so gut wie immer eine starke Erhöhung des G.U. vorlag. Nur in 10% dieser Fälle betrug der G.U. weniger als 110%, fiel also in den Bereich des Normalen; da aber bei diesen Personen die Höhe des G.U. vor Beginn der Erkrankung nicht bekannt war, ist dennoch mit der größten Wahrscheinlichkeit Steigerung des G.U. um 10—20% als Folge der Krankheit anzunehmen. Bei den 19 Formes frustes bewegte sich der G.U. zwischen 95,8% und 138,1% und in 69% dieser Fälle unterhalb von 110%, also zweifellos in normalen Grenzen. Die Höhe des Grundumsatzes gestattet aber keine Verwertung für die Prognosenstellung. Der Häufigkeit nach kommt die Steigerung des G.U. hinter Tachykardie, Tremor, Struma, aber vor Palpitationen, Schwitzen und Exophthalmus. Bettruhe, reichliche Ernährung, sedative Pharmaka (Baldrian, Bromide) brachten in 82% der Fälle Besserung, die auch nach dem Aufstehen anhielt. Der G.U. verringerte sich während der allgemeinen Besserung um 10—20%, mitunter kam es aber auch zu starkem Absinken. Der Wirkung der Sedativa allein konnte kein besonderer Effekt zugeschrieben werden. Von 2 mit Antithyreoidin behandelten Fällen zeigte der eine Erniedrigung, der zweite Ansteigen des G.U. Nach Zufuhr von Jod (als Eisenjodür) bei 11 Kranken sank dreimal der G.U. auffallend stark, blieb in 2 Fällen unbeeinflußt und stieg in einem einzigen Falle an. Der Rest der Fälle zeigte mäßige Abnahme. Es wurde der Eindruck gewonnen, daß durch Jodbehandlung häufig allgemeine Besserung, zugleich mit Absinken des G.U. eintritt. Bei 7 der 70 Basedowfälle wurde operative Strumareduktion vorgenommen, nur bei zwei dieser Fälle konnte das nachherige Verhalten des G.U. verfolgt werden. In einem Falle sank der G.U. nach 5 Wochen von 142% auf 129%, im zweiten Falle von 150% nach 10 Monaten auf 120%. Der Effekt der Röntgenbestrahlung wurde bei 33 Fällen studiert. Der G.U. erniedrigte sich im allgemeinen erst mit dem Einsetzen allgemeiner Besserung, die in mindestens der Hälfte der Fälle, mitunter bis zur Heilung eintrat. Im allgemeinen schwinden andere Symptome im Laufe jeder Behandlung schneller als die Erhöhung des G.U.; seine Erniedrigung ist ein wertvolles Anzeichen zur Beurteilung des endgültigen Erfolges und gestattet zwischen floriden Fällen und den Folgezuständen abgelaufener Fälle zu unterscheiden. Auch intensive, häufige Bestrahlung muß durchaus nicht zum Ziele führen, auch ist die Beurteilung nicht exakt, weil daneben auch die übrige Therapie angewendet wurde. In einigen Fällen setzte primär geringe Zunahme des G.U. ein, oft begleitet von vorübergehender Verschlechterung, vielleicht Folge des psychischen Effektes der Bestrahlung. In 5 Fällen von toxischem Adenom der Schilddrüse mit Hyperthyreoidismus war der G.U. 113—129% (durchschnittlich 121%), in 3 Fällen von Adenom ohne Hyperthyreoidismus normal. Einfache diffuse Struma zeigte durchschnittlich 101% G.U. — Bei 12 unbeeinflußten Fällen von Myxödem war der G.U. durchschnittlich 80,9% (93,1—62,7%). Haarausfall, Trockenheit der Haut, psychische Störungen stehen in keinem Verhältnis zur Höhe des G.U., 80% der Fälle zeigten durchschnittlich 20% Übergewicht. In 19 von 23 Fällen (18 Myxödem, 2 Kachexia strumipriva, 3 Hypothyreoidismus) trat nach Schilddrüsenzufuhr Erhöhung des G.U. auf, der bis zu 110% ansteigen kann, ohne daß Zeichen von Hyperthyreoidismus auftreten. Der Anstieg erfolgt allmählich (frühestens nach 2 bis 3 Tagen) und kann sich über mehr als 1 Monat hinziehen, das Maximum wird zwischen 2 bis 8 Wochen erreicht, Anstieg des G.U. ist ein Zeichen von Besserung. 60% G.U. wird vom Verf. als Zeichen völligen Fehlens der Schilddrüsentätigkeit angesehen. *A. Fröhlich* (Wien).

Gambara, Lodovico: Infiltrazioni pleuro-polmonari post-grippali dell'infanzia e attino-terapia. (Die Strahlentherapie der nach der Grippeaffektion zurückbleibenden Lungeninfiltrationen im Kindesalter.) Raggi ultravioletti Jg. 3, Nr. 1/2, S. 3—7. 1927.

Nach den durch die Grippe verursachten Bronchopneumonien bleiben oft hartnäckige Infiltrationen zurück, die den Kindern in mancher Hinsicht gefährlich werden können. In solchen Fällen bewährt sich die Strahlentherapie. Zum Beweise hierfür bringt der Verf. die Krankengeschichte von drei Fällen. Es handelt sich um Kinder im Alter vom etwa 1 Jahr, alle rachitisch, untergewichtig, künstlich ernährt, tuberkulöser Abstammung (eines mit stark positiver Hautreaktion, zwei mit geringem Pleuraerguß), mit bronchopneumonischen Symptomen. Trotz dieses ernsten Krankheitsbildes wurde durch 6—10 auf 6—10 Tage verteilte Bestrahlungen vollkommene klinische Heilung erzielt, ein Erfolg, wie er durch andere Methoden nicht erreicht werden kann. *Ganter* (Wormditt).

Digitized by Google

Licht.

Heliotherapie.

Perčichin, V.: Theorie und Praxis der Heliotherapie. Acta med. Jg. **1927**, H. 14/15, S. 7—61. 1927. (Russisch.)

Zusammenfassende Darstellung der theoretischen und praktischen Ergebnisse der Heliotherapie bei verschiedenen Erkrankungen. Verf. erhebt keinen Anspruch auf Vollständigkeit. Auf Grund der referierten Arbeiten sowie eigener Erfahrungen als Heliotherapeut kommt Verf. zu folgenden Schlüssen: Heliotherapie kann überall getrieben werden mit besonderem Erfolg bei Tuberkulose, Rachitis und konstitutionellen Anomalien. Die Sonnenbehandlung muß stets unter ärztlicher Kontrolle vorgenommen werden. Bei der Dosierung (nach Zeit gemessen) müssen konstitutionelle Faktoren sowie klimatische Verhältnisse weitgehende Berücksichtigung finden. Das Indikationsgebiet ist ziemlich weit. Kinder unter 3 Monaten dürfen nicht bestrahlt werden; später nur mit größter Vorsicht. Die Pigmentation ist ein günstiges prognostisches Zeichen, besonders bei der Tuberkulosebehandlung. Die Resultate der Heliotherapie sind in Zusammenhang mit den anderen klimatischen Faktoren zu werten. Auf der Krim-Halbinsel (am Schwarzen Meer) mit 150—220 Sonnentagen im Jahre näherten sich die Heilresultate der russischen Autoren denen von Rollier u. a. *R. Gassul* (Kasan).

Watson, Samuel H.: Direct sunlight in the treatment of tuberculosis. Conclusions from twelve years' experience. (Direktes Sonnenlicht bei der Behandlung der Tuberkulose.) Ann. of clin. med. Bd. **5**, Nr. 10, S. 950—958. 1927.

Vgl. dies. Zentrlbl. **2**, 768.

Piontkovskij, I., und G. Ljubimov: Der Einfluß der Heliotherapie auf die Calciumkonzentration des Serums bei Tuberkulösen. Voprossy tuberkuleza Bd. **5**, Nr. 7, S. 49 bis 56 u. franz. Zusammenfassung S. 56. 1927. (Russisch.)

An 71 Tuberkulösen (50 Lungenkranken, 21 mit extrapulmonalen Prozessen) wurden Blut-Calciumuntersuchungen nach de Waard vor der Sonnenbehandlung, nach einer einzigen Bestrahlung, mehrere Mal am Tage (um physiologische Schwankungen zu ermitteln) und nach einer Reihe von Besonnungen vorgenommen. Es wurde auch die Wirkung von Luftbädern allein auf den Blutcalciumspiegel im Serum untersucht. Die Verff. fanden, daß bereits eine einzige Besonnung in den meisten Fällen eine Kalkspiegelerhöhung im Blutserum zur Folge hat; daß andererseits nach wiederholten Bestrahlungen sehr oft keine Kalkspiegelschwankungen auftreten. In aktiven Tuberkulosefällen konnte eine minimale Kalkspiegelerhöhung festgestellt werden. Eine Besserung des Befindens zog nach sich auch eine Serumkalkspiegelerhöhung. Die Bestrahlungsdosis betrug 5—60 Calorien. Diese werden nach der Methodik von Mesernicky berechnet (Beschreibung derselben fehlt). *R. Gassul* (Kasan).

Naranovič, A.: Die Capillaroskopie bei der Heliotherapie. Acta med. Jg. **1927**, H. 14/15, S. 62—68. 1927. (Russisch.)

Die vom Verf. an mehreren Kranken nach dem Sonnenbade vorgenommenen capillarmikroskopischen Untersuchungen (bei Sonnenbeleuchtung, Apparatur nicht angegeben) ergaben in den meisten Fällen Erweiterung der Haargefäße und Strombeschleunigung. Bei mehreren Nervenkranken, die das Sonnenbad schlecht vertrugen, beobachtete Verf. starke Gefäßerweiterung und Stromverlangsamung. Es soll sich dabei sowohl um reflektorische wie unmittelbare Wirkung auf das sog. periphere Herz handeln. *R. Gassul* (Kasan).

Chapman, S. J.: Tuberculosis of the middle ear, with especial reference to heliotherapy. (Tuberkulose des Mittelohres mit besonderer Berücksichtigung der Heliotherapie.) Ann. of otol., rhinol. a. laryngol. Bd. **36**, Nr. 3, S. 631—638. 1927.

Eine allgemeine Besprechung der Ohrtuberkulose bringt nichts Neues. Chapman empfiehlt zur Behandlung Sonnenbestrahlung durch ein Spiegelsystem, das dem für die Kehlkopfbestrahlung nachgebildet ist. Mit Hilfe von 3 Spiegeln, deren Einstellung durch Abbildungen illustriert wird, erreicht er, daß der Patient selbst die richtige Bestrahlung des Mittelohres verfolgen kann. *H. G. Runge* (Hamburg).

Digitized by Google

Zentralblatt für die gesamte Radiologie.
Band IV, Heft 6 Seite 337—400

Allgemeines.

● **Klemperer, Georg: Grundriß der klinischen Diagnostik. 24., neubearb. Aufl.** Berlin: August Hirschwald 1927. VIII, 334 S. u. 124 Abb. geb. RM. 15.—.

Die hohe Zahl der Auflage ist ein sichtbarer Gradmesser der Beliebtheit, deren sich der „Klemperer" bei Ärzten und Studierenden erfreut. Die neue Auflage ist wieder in zahlreichen Punkten ergänzt, so daß das Buch einen ausgezeichneten Abriß der klinischen Diagnostik darstellt. Entsprechend dem Prinzip seines Verfassers, nur Selbstbeobachtetes und Selbsterprobtes zu bringen, ist das Buch durchaus kritisch gehalten. Es berücksichtigt alle neuen klinischen Untersuchungsmethoden, unterläßt trotz aller Kürze nichts Wesentliches und weist auch dem Röntgenverfahren die ihm gebührende Stellung zu. Die Ausstattung des Werkes ist vorzüglich. *A. Behrens* (Göttingen).

Bienfait: Les accidents produits par le courant électrique. (Die durch den elektrischen Strom verursachten Zufälle.) Scalpel Jg. 80, Nr. 29, S. 663—675. 1927.

Verf. gibt eine Aufzählung der vielen Gefahrmöglichkeiten sowie Todesfälle solcher Personen, die mit elektrischen Apparaten und Einrichtungen zu tun haben, und führt eine Reihe besonders eigenartiger solcher Fälle auf. Zur Frage der Verhütung und Behandlung von elektrischen Stromschädigungen verlangt er in erster Linie in allen Betrieben, in denen mit elektrischen Strömen gearbeitet wird, eingehende und wiederholte Belehrungen über mögliche Stromverletzungen und Aufhängen von Tafeln mit anschaulichen Abbildungen und Aufklärungen über die zu treffenden Maßnahmen im Falle einer Stromverletzung. Jede Hilfeleistung muß — um Erfolg zu haben — schnellstens erfolgen und die erforderlichen Hilfsgeräte und Einrichtungen müssen stets und sofort gebrauchsfähig zur Hand sein. *Schenk* (Charlottenburg).

● **Memmesheimer, Alois M.: Hautreize und Hautesophylaxie. Eine Darstellung unserer Anschauungen und Kenntnisse über die Haut als Schutz- und Immunitätsorgan.** (*Univ.-Hautklin., Bonn.*) Samml. zwangl. Abh. a. d. Geb. d. Dermatol. u. Syphilidol. H. 9, S. 1—93. 1927. RM. 3.50.

Bekanntlich hat E. Hoffmann die zuerst von Br. Bloch beschriebene, nach innen gerichtete Schutzfunktion des Hautorgans gegen Schädigungen, die von außen oder innen an die Haut herantreten, mit „Hautesophylaxie" bezeichnet. Memmesheimer legt an Hand der modernen Literatur die Entwicklung und den heutigen Stand der in dieser Richtung gehenden Forschung dar. Da die Arbeiten zu dieser Frage sehr verstreut sind, so ist die Abhandlung eine sehr wünschenswerte Zusammenfassung. Das Licht ist als ein besonders wichtiger Reiz besprochen, da es durch die Haut auf den ganzen Körper wirkt. Auch die Pigmentbildung wird mit der esophylaktischen Wirkung in Verbindung gebracht: Bei über das normale Maß hinausgehender Bildung von labilem Pigment wird eine starke Bildung von Zellfermenten und Hormonen angenommen. *P. S. Meyer* (Mannheim).

Zondek, Bernhard, und S. Aschheim: Hypophysenvorderlappen und Ovarium. Beziehungen der endokrinen Drüsen zur Ovarialfunktion. (*Univ.-Frauenklin., Charité, Berlin.*) Arch. f. Gynäkol. Bd. 130, H. 1, S. 1—45. 1927.

Die vorliegende umfangreiche Arbeit beschäftigt sich mit den 3 Fragen, ob die Ovarialfunktion durch andere endokrine Drüsen ersetzt, gehemmt oder angeregt werden kann. Zum Nachweis dient das Schollenstadium der weißen Maus nach erfolgter Injektion oder Implantation endokriner Sekrete bzw. Gewebsstücke. Die 1. Frage läßt sich dahin beantworten, daß die Ovarialfunktion durch keine andere Drüse ersetzbar ist. Eine gewisse Hemmung läßt sich nur durch Überlastung des Organismus mit Thymushormon bei wiederholter Thymusimplantation erreichen, während Nebennierenexstirpation ohne merklichen Einfluß bleibt. Die Anregung der Ovarialfunktion (Herbeiführung sexueller Frühreife bei infantilen Mäusen) gelingt weder durch unspezifische Mittel (Aolan, Cholin, Serum, Menstrualblut, Lumbal-

Digitized by Google

liquor, Hydrosalpinxflüssigkeit, Cystenflüssigkeit, Serumeiweiß, Organextrakte, Milzimplantation, Carcinomgewebe, Cystenwand) noch durch Thyreoidea, Thymus, Epiphyse, Nebennierenmark und -rinde, noch durch Hypophysenhinterlappenextrakt bzw. -gewebe. Dagegen löst die Implantation eines kleinen Stückchens frischen Hypophysenvorderlappens (vom ♂ oder ♀ Menschen oder Tier) nach 80—100 Stunden bei der infantilen Maus (6—8 g schwer, 18 Tage bis 5 Wochen alt) die erste Brunst aus. Auch das Hypophysenvorderlappenhormon einer 47jährigen Klimakterischen war noch wirksam. Beim kastrierten Tier ließ sih auch durch Vorderlappenhormon keine Brunst auslösen. Mikroskopisch zeigten die Ovarien schon 48 Stunden nach der Implantation starke Hyperämie, nach 72 Stunden Hypertrophie der Theca interna-Zellen und große Follikel, nach 80—100 Stunden daneben Corpora lutea, in denen, ebenso wie in den Follikeln häufig Blutergüsse sich finden. Am Ei finden sich bisweilen Reifungsteilungen, ja, es konnten geplazte Follikel und Austritt des Eis in die Tube festgestellt werden. Meist aber bleibt der Follikel geschlossen und das Ei degeneriert in der Höhle, deren Granulosaauskleidung sich in Luteinzellen umwandelt. Dieselben Befunde zeigten auch die Ovarienalter, sexuell degenerierter, über 5 Monate lang nicht brünstiger Mäuse, bei denen Vorderlappenimplantation erneut die Sexualfunktion wieder in Gang brachte. Das Hypophysenvorderlappenhormon ist somit der Motor der Sexualfunktion. Es findet sich im Blut Schwangerer vom 4. Monat an, in der Decidua und im Corp. lut. graviditatis der Frau, ebenso in der Placenta. Im Blute Nichtschwangerer und in Tierblut konnte bisher kein Hormon nachgewiesen werden. Die im Handel befindlichen Vorderlappenpräparate (Anteglandol, Antephysan, Prähphson) waren sämtlich wirkungslos. *Risse* (Stuttgart).°°

. **Brouha, L., et H. Simonnet: L'hypophyse et la sécrétion interne de l'ovaire.** (Die Hypophyse und die innere Sekretion des Ovars.) Cpt. rend. des séances de la soc. de biol. Bd. **96**, Nr. 16, S. 1275—1276. 1927.

Verff. untersuchten, ob die verwendeten Extrakte bei infantilen Ratten (20 bis 30 Tage alt) und bei kastrierten Ratten von 140—200 g Gewicht die oestralen Vaginalerscheinungen und die Brunsthypertrophie des Uterus auszulösen imstande seien, und fanden, daß wässerige Extrakte des Hypophysenhinterlappens von Kühen, Stieren und Ochsen nur negative Reakionen gaben. Dagegen ließen sich durch Alkohol- und Acetonextraktion der Gesamtdrüse sowie des Vorder- und des Hinterlappens Extrakte gewinnen, die sowohl bei unreifen als auch bei kastrierten Ratten die typischen Brunsterscheinungen auslösten. Beim jungen Tier genügten dazu 2 cg, beim Kastraten erst 5—10 cg, um, oft in 48 Stunden, bisweilen erst nach 3—4 Tagen, die Erscheinungen hervorzurufen. Das Schollenstadium war dabei zum Teil von normaler Dauer, zum Teil hielt es 3—10 Tage an. Der Gehalt an wirksamer Substanz entspricht etwa dem der Placenta. An eine bloße Aufspeicherung des Follikelhormons in der Hypophyse darf dabei nicht gedacht werden, da nach bloßer Hypophysenexstirpation eine hochgradigere Genitalatrophie eintritt als nach Kastration. Eher ließe sich an einen hypophysären Ursprung des Ovarialinkretes denken. *Risse* (Stuttgart).°°

Carslaw, James, and John Stirling Young: Case of „Hodgkin's disease", with paraplegia and other somewhat rare complications. (Ein Fall von Hodgkinscher Krankheit mit Paraplegie und einigen anderen Seltenheiten.) Glasgow med. journ. Bd. **108**, Nr. 4, S. 193—206. 1927.

Beitrag zur Ätiologie der Lymphogranulomatose und den Beziehungen zum Sarkom mit ausführlichen histologischen Untersuchungen. Die myelitischen Erscheinungen waren sekundäre Erscheinungen und verursacht durch eine Infiltration der Wirbelsäule und der Rückenmarkshäute. Die histologischen Untersuchungen sprachen im Sinne von Ewing für einen Übergang des Granuloms in ein Sarkom, da sich versprengte hyperplastische Zellen von endotheloidem Typus in den Nieren, in den Lungen, im Extraduralraum und in den Nachbargeweben fanden. Tuberkulose konnte sicher ausgeschlossen werden. *C. Kruchen* (Münster i. W.).

Lind, Tore: Gibt die Sternbergs-Lokalisation in den Lungen ein besonderes Krankheitsbild? (*Med. Abt., Maria-Krankenh., Stockholm.*) Beitr. z. Klin. d. Tuberkul. Bd. **66**, H. 4, S. 415—422. 1927.

Bericht über 2 Fälle. Fall 1: 33jähriger Mann erkrankt mit nur lokalen regionären Lymphdrüsenschwellungen am Hals, ohne Beeinflussung des Allgemeinbefindens. 4 Monate später akutes Einsetzen von Fieber, trockener Husten und Kurzatmigkeit. Die klinische Diagnose lautete auf Bronchopneumonia bilat. multiplex, confluens, progressiva (Tbc.?). Unter zu-

Digitized by Google

nehmender Kachexie nach $6^1/_2$ Wochen Exitus letalis. Bei der Sektion wurde festgestellt: Lymphogranulomatosis pulmon. et lymphogland. bronchial. et abdomin. et inguinalis et lienis et hepatis. Die Hauptveränderungen saßen in den Lungen. Der 2. Fall betraf eine ältere Frau, verlief rascher, aber im großen und ganzen nach demselben klinischen Bilde. Die bei Lymphogranulomatose vorhandenen Blutveränderungen wurden mangels einer vollständigen Blutuntersuchung nicht festgestellt. Hautsymptome, Pruritus, Ekzem usw. fehlten. Die Lokalisation der Granulomknoten in den Lungen wurde bis jetzt in der Literatur nur ausnahmsweise erwähnt. *Grein* (Halle).$_o$

Winner, Peter S.: Non-tuberculous lung diseases simulating pulmonary tuberculosis. (Nichttuberkulöse Lungenerkrankungen, welche Tuberkulose vortäuschen.) (*Municip. tubercul. sanit., Chicago.*) Illinois med. journ. Bd. 51, Nr. 4, S. 299—303. 1927.

Besprechung der Differentialdiagnose zwischen Tuberkulose und Lungenabsceß sowie Carcinom. Von 22 Abscessen folgten 32% auf Mandelausschälung, 23% auf Lungeninfektion, 9% auf Blinddarmoperation, 4% auf Masern und der Rest von 32% entstand aus unbekannter Ursache. 6 Fälle wurden mit Pneumothorax behandelt. Von ihnen genasen 3, 2 wurden wesentlich gebessert und 1 erwies sich als ungeeignet wegen der Verwachsungen. Von 5 mit Rippenresektion behandelten Fällen wurden 2 wesentlich gebessert, 1 eiterte weiter und 1 starb. Nach Funk fand sich bei 4% diagnostizierter Lungentuberkulose ein Carcinom. Verf. fand unter fast 10000 Fällen 2,9% Lungentuberkulöse mit positivem Wassermann, aber nur 2, bei denen klinisch eine Lungensyphilis angenommen wurde. Endlich wird auf die Verwechslung mit Pneumokoniose hingewiesen. *E. Leschke* (Berlin).$_o$

Dietl, K.: Frühinfiltrat und exacerbierende Primärtuberkulose. (*Landeskinderkrankenh. Schwedenstift, Perchtoldsdorf b. Wien.*) Dtsch. med. Wochenschr. Jg. 53, Nr. 24, S. 998—999. 1927.

Hinweis auf eine vor 4 Jahren erschienene Arbeit, in der der Verf. hervorgehoben hat, daß tuberkulöse Lungenprozesse älterer Kinder von einseitig lokalisierten infraclaviculär gelegenen Herden ihren Ursprung nehmen können. Er hat hier für den Ausdruck „exacerbierende Primärtuberkulose" geprägt. Im Gegensatz zu Simon und Redeker ist der Verf. der Ansicht, daß der Primärherd häufig an sekundären Prozessen beteiligt ist. Es scheint besonders das Vorhandensein hilusnaher Primärherde zur ausgiebigen Sekundärinfiltrierung zu disponieren. Der unterhalb der Clavicula gelegene Hauptherd des tertiären Prozesses kann aus einer sekundären Hilusoberfeldinfiltrierung hervorgegangen sein, es kann aber auch ein ähnlicher Befund aus der Weiterentwicklung von mehr lateral gelegenen infraclaviculären Herden — exacerbierenden Primärherden, bzw. sekundären Frühinfiltraten nach Redekers Auffassung entstehen. Im ersten Fall ist der Prozeß vom Hilus zur Peripherie, im zweiten von der Peripherie zum Hilus vorgedrungen: das klinische Endbild ist dasselbe. Der Begriff der „Exacerbation" ist gerechtfertigt durch die gemachten Beobachtungen an aufgeflammten Reinfektionsstellen, und an alten Reaktionsstellen nach wiederholter Tuberkulinapplikation. *Grein* (Halle).$_o$

Schmidt, A.: Zur Peristaltik des menschlichen Nierenbeckens. (*Chir. Univ.-Klin., Bonn.*) Bruns' Beitr. z. klin. Chir. Bd. 138, H. 2, S. 325—338. 1926.

Nach den bisherigen „vereinzelten Beobachtungen" über peristaltische Bewegungen am Nierenbecken des Menschen wird ein weiterer Fall mitgeteilt. An einer sehr großen hydronephrotischen Niere konnte nach der Exstirpation durch mechanische Reizung des Nierenbeckens (Kneifen mit der Pinzette, Klopfen usw.) Peristaltik ausgelöst werden. Die Bewegungen traten anfänglich alle 5—6 Sek. auf, später ließen sie nach und erloschen nach 80 Min. vollständig. Die Sekundengeschwindigkeit der Kontraktionswelle betrug etwa 2 cm. Die Muskulatur des Nierenbeckens und des Ureters war papierdünn. Spontane Peristaltik wurde nicht beobachtet. Der Ursprung der Peristaltik wird in die Ganglien des Nierenbeckens verlegt. (Nach den Erfahrungen des Ref. darf man die Häufigkeit derartiger peristaltischer Phänomene nicht nach den spärlichen Mitteilungen in der Literatur beurteilen. Tatsächlich läßt sich an der Mehrzahl exstirpierter Hydronephrosen durch mechanische Reizung Peristaltik auslösen.) *Grauhan* (Kiel).$_o$

Carson, William James: Dilatation of the ureter in the female. Autopsy findings. (Ureterdilatation beim Weibe. Autopsiebefunde.) (*Dep. of pathol., univ. of Maryland, Baltimore.*) Journ. of urol. Bd. 18, Nr. 1, S. 61—72. 1927.

Es wurden 300 aufeinanderfolgende Autopsien einer speziellen Untersuchung der Harnorgane unterzogen. 185 davon waren männlichen, 115 weiblichen Geschlechtes.

Digitized by Google

Bei den weiblichen Leichen wurde Harnleiterdilatation in 31 Fällen gefunden; weitere 9, in deren Anamnese Schwangerschaft vorkam, wurden mikroskopische Veränderungen gefunden. Der rechte Harnleiter wurde 29mal erweitert gefunden, der linke 20mal, und das linke Nierenbecken 19mal. Von den 31 Fällen starben 16 während der Schwangerschaft und dem Puerperium, 7 nachher. 3 Fälle zeigten Periureteritis als Folge einer Pelveoperitonitis und je 1 Fall Fibromyom, Ovarialcyste, Tuberkulose, Ureterstriktur und eine angeborene Ureterstriktur. Von den 31 Fällen war nur 1 Fall jünger als 15 Jahre, die Mehrzahl der Fälle betraf das Lebensalter nach dem 25. Jahre. Die Kapazität von Ureter und Nierenbecken betrug in den 16 Fällen von Schwangerschaft rechts durchschnittlich 52,6 ccm, links 34,5 ccm. Es wird festgestellt, daß Schwangerschaft beim Weibe die häufigste Ursache der Harnleitererweiterung darstellt.

Arnold Heymann (Düsseldorf).$_{o}$

Masuda, R.: Über Calcinosis universalis. (*Dermatol. Klin., kais. Univ. Sendai.*) Japan. journ. of dermatol. a. urol. Bd. 27, Nr. 4, S. 277—300 u. dtsch. Zusammenfassung S. 15—16. 1927. (Japanisch.)

Sehr gut untersuchter Fall von ausgedehnter Kalkgicht bei einer 32jährigen Bäuerin. Beginn im 28. Lebensjahr. Kombination mit Sklerodaktylie und mit einem fast universellen, poikilodermieähnlichen, vom Autor mit der Sklerodermie in Verbindung gebrachten stark juckenden Exanthem. Zahllose punktförmige Capillarektasien. Kalkablagerungen in der Haut hauptsächlich oberhalb der Knochenfortsätze und Sehnen, symmetrisch, doch nicht immer mit der Lokalisation der sklerodermatischen Veränderungen zusammenfallend. Chemisch 14,96% Calciumcarbonat und 68,61% Calciumphosphat. Histologisch: Degeneration der elastischen Fasern, Herde mit Atrophie des Fettgewebes, Degeneration des Bindegewebes, Wandverdickung der kleinen Arterien. Kalkablagerungen in der Lederhaut (nach der Literatur sehr seltener Befund, meist findet sich der Kalk ausschließlich im subcutanen Gewebe, der Ref.), von einer bindegewebigen Kapsel umgeben. Keine Riesenzellen. Entzündliche Veränderungen rein sekundär. Blutuntersuchungen morphologisch außer mäßiger Eosinophilie o. B., Wassermann und Tuberkulinreaktionen negativ. Abnorme Senkungsgeschwindigkeit der Roten. Calciumgehalt des Blutes bewegte sich zwischen 10,75 mg und 9,61 mg-%, also noch innerhalb der normalen Grenzen. Im Urin war Ca etwas vermehrt: 5,4 mg und 7,1 mg-% Vagotonie, Pilocarpinempfindlichkeit. Therapeutisch Erfolg mit Ovarialextrakt, ebenso günstige Einwirkung mit Adrenalin. Dagegen schlechte Beeinflussung auf Jodkali mit Thyreoideapräparat.

Ätiologisch: Funktionsstörungen in und zwischen den endokrinen Drüsen, dadurch Störung des Kalkstoffwechsels und Veränderung der Ca-Löslichkeit im Serum. Kalkablagerung erleichtert infolge der gleichzeitigen Sklerodermie, bei der man jetzt ebenfalls am meisten an endokrine Beziehungen denkt. *Naegeli* (Bern).$_{o}$

Frankenberger, Z.: Beitrag zur Histologie der Knochengeschwülste. Bratislavské lekárske listy Jg. 7, Nr. 2, S. 58—67. 1927. (Tschechisch.)

2 aus der Orbita operativ gewonnene Knochenknorpelgeschwülste, beide kleinhühnereigroß, zeigten makroskopisch verschiedene Eigenschaften, so daß die eine Geschwulst als Osteoma ethmoidale, die andere als Exostose des Processus nasalis ossis maxillaris angesprochen wurde. Bei der histologischen Untersuchung zeigten sie ganz gleiche Eigenschaften, und zwar: 1. perichondrales Knorpelwachstum (Apposition); 2. interstitielles Knorpelwachstum (Kataplasie); 3. perichondrale Ossification im kleinen Umfang; 4. an verschiedenen Stellen eine mehr weniger massige Verkalkung des hyalinen Knorpels; 5. Umwandlung der bindegewebigen Septen zwischen den Knorpelinseln in Bindegewebsknorpel; 6. enchondrale Ossification vom normalen Typus; 7. metaplastische Ossification in den Resten des verkalkten Knorpels, die in den enchondralen Knochen eingeschlossen waren einerseits und im Knorpel selbst andererseits. Diese Metaplasie ging von jenen Knorpelzellen aus, welche zunächst ihre Hüllen mit Knochenmasse ausfüllten. So entstanden die „Globuli ossei", welche sich dann auf Kosten der Grundknorpelmasse vergrößerten, dadurch, daß sie sich miteinander vereinigten und so nach und nach der Knorpel vollkommen verknöcherte. 8. die Entstehung der großen Höhlen kommt durch Colliquation des Knorpels zustande. Sie sind mit einem fast zellenlosen, stark faserhaltigen Bindegewebe angefüllt. *Lilly Pokorny* (Komotau).

Sittenfield, M. J.: The cancer problem with reference to recent developments. (Das Krebsproblem mit Bericht über die neuesten Entwicklungsstufen.) Radiology Bd. 8, Nr. 6, S. 465—468. 1927.

Die Untersuchungen über Gewebsatmung von Warburg haben gezeigt, daß Krebsgewebe einen geringeren Sauerstoffverbrauch hat als normales Gewebe, daß aber die

Digitized by Google

Produktion von Milchsäure aus Glucose stark vermehrt ist, hundertmal mehr als im Blut. Die Versuche von Gye, die für die Krebsforschung von großer Wichtigkeit sind, haben die Infektiosität von zellfreiem Infiltrat des Rousschen Huhnsarkoms aufgedeckt, und in neuester Zeit auch des Mäusesarkoms Nr. 37. Burrow glaubt auf Grund seiner Experimente eine örtliche Störung des Gleichgewichtes der Vitamine als Ursache des Krebses annehmen zu müssen. Die noch nicht abgeschlossenen Erfahrungen über die Beeinflussung von Tumorgewebe durch Injektionen von kolloidalem Blei nach Blair Bell scheinen für das Krebsproblem von großem Wert. Nach Injektionen von Blei treten Thrombosen in den Tumorcapillaren auf, um diese herum nekrotisiert das Gewebe, wird resorbiert und führt so zur Einschmelzung des Tumors. *Carl.*

Ulesco-Stroganowa, K.: Über die Bedeutung des Bindegewebes bei der Krebsentwicklung. (*Staatl. geburtsh.-gynäkol. Inst., Leningrad.*) Zeitschr. f. Krebsforsch. Bd. **25**, H. 5, S. 394—406. 1927.

Aus Beobachtungen an Mäusen, deren Haut mit Steinkohlenteer behandelt war, werden weitgehende Schlüsse auf die Pathogenese des Carcinoms gezogen, ohne daß die Befunde im einzelnen genügend klar dargelegt werden. Das penetrierende Wachstum des Epithels soll durch einen Verlust der Regulationsfähigkeit des anstoßenden Bindegewebes bedingt sein. Das Krebsstroma, das sich aus dem Mutterboden bildet, bedingt die Autonomie der Neubildung. Es kommt zu einer lokalen Bindegewebshyperplasie, die der Versorgung des Tumors dient und als eine Art „fremddienstliche Zweckmäßigkeit" aufgefaßt wird. Die Seltenheit des Krebses im hohen Alter soll sich aus dem Verlust der Reizbarkeit des Bindegewebes erklären. Während der Krebsentwicklung soll mitunter auch die Funktionsfähigkeit des Bindegewebes wieder gesteigert werden können; dabei treten dann bei der Maus zahlreiche neugebildete elastische Fasern und reichlich Mastzellen an der Grenze von Epithel und Bindegewebe auf. Die einzelnen Krebsnester sehen dann mehr wie ein „bösartiges Papillom" aus; ähnliche Bilder hat Verf. nach einer Radiumbestrahlung gesehen und schließt daraus auf einen Stillstand des Krebswachstums. Die geschwächte Widerstandskraft des Bindegewebes soll durch die chronische Teervergiftung bedingt sein. *P. Prym* (Bonn).

Most, A.: Beitrag zur Spontanheilung inoperabler Carcinome. (*St. Georg-Krankenh., Breslau.*) (*13. Tag. d. südostdtsch. Chir.-Vereinig., Breslau, Sitzg. v. 26. VI. 1926.*) Bruns' Beitr. z. klin. Chir. Bd. **139**, H. 1, S. 37—44 u. 50—55. 1927.

Im April 1918 wurde bei dem 57jährigen Herrn ein mit den Harnorganen verwachsenes inoperables Rectumcarcinom festgestellt. Ende Juni wurde eine Palliativoperation ausgeführt. Da eine Loslösung des Rectums von Prostata und Blase vom Damme her mißlang, wurde auf sakralem Wege der Darm freigelegt, breit an der gesunden Hinterwand eröffnet und der kleinapfelgroße Tumor so weit als möglich excidiert und der Rest mit dem Paquelin verschorft. Eine Darmresektion wurde also nicht ausgeführt, nur die eröffnete Stelle wieder vernäht. Histologisch handelte es sich „um ein zum Teil vollkommen gallertig umgewandeltes adenogenes Carcinom". Der Kranke erholte sich, es blieb jedoch eine absolute Blasenlähmung zurück. Nach $1^1/_2$ Jahren traten Rezidive am Damme auf, der Allgemeinzustand verschlechterte sich bedeutend, er litt an Blutungen und profuser Jauchung der Wucherungen an Perinaeum und After. Der Zustand mußte bereits als hoffnungslos bezeichnet werden. Die rectale Untersuchung ergab an der alten Stelle einen kleinapfelgroßen Tumor. Er wurde jetzt mit „feuchtem Lehm" behandelt. Im September 1920 mußte er wegen einer Psychose (Inanition?) in eine geschlossene Anstalt gebracht werden, wo er nur kurze Zeit blieb. Allmählich aber schrumpften die Tumoren unter der „Behandlung mit feuchtem Lehm", am Damm blieb nur eine Narbe zurück, das Allgemeinbefinden hob sich, der Patient wurde sogar wieder arbeitsfähig. Eine 1922 erlittene Schenkelhalsfraktur heilte glatt, es lag also keine Metastase vor. 1923 war der Kranke völlig, sowohl körperlich als geistig, hergestellt, konnte arbeiten und sah gut aus. Nur die Blasenlähmung war geblieben und hatte eine Cystitis erzeugt. Auch im Januar 1927 konnte Verf. das gleiche konstatieren. Es liegt also hier ein Fall von Dauerheilung eines histologisch gesicherten, nicht radikal operierten, rezidivierten Mastdarmkrebses vor, der sich spontan völlig zurückgebildet hatte. Der Verf. erörtert dann die Ursachen, die zur Spontanheilung geführt haben können. Sicher besitzt der Körper Abwehrkräfte gegen das Krebsvirus, die meist nur viel zu schwach sind. Vielleicht spielt auch die geringere Vitalität und Malignität

Digitized by Google

der Tumorzellen eine Rolle. Auch thrombotische Prozesse sowie infektiös-entzündliche Vorgänge mögen zu der Zerstörung der Geschwulst und dem Absterben der Tumorzellen beitragen.
E. Lehmann (Hamburg).

Dossot, Raymond: Les origines et les extensions du cancer de la prostate. (Ursprung und Ausdehnung des Prostatacarcinoms.) Arch. urol. de la clin. de Necker Bd. 5, H. 4, S. 257—311. 1927.

Die Fragestellung war, ob es gleichzeitig Adenom und Krebs der Prostata gebe oder ob das Adenom sich in Krebs umwandeln könne, weiter, ob der Krebs erkannt und operiert werden könne, bevor er sich ausgebreitet habe. Die Grundlage für die Untersuchungen boten 154 Fälle; von 82 liegen histologische Untersuchungen des operativ gewonnenen Objektes vor, 63mal sind es Autopsiebefunde. Der Übergang einer Prostatahypertrophie in Carcinom und die Häufigkeit dieses Ereignisses wurde zuerst von Albarran und Hallé untersucht, die zwei Gruppen unterscheiden, das „adenoide Epitheliom", das umschrieben begrenzt oder diffus sein kann, und das „infiltrierende adenoide Epitheliom". Diese beiden bilden in ihren verschiedenen Graden der Malignität den Übergang des benignen Adenoms in den Krebs der Prostata. Nach Ansicht einer Anzahl amerikanischer Autoren sind Hypertrophie und Carcinom der Prostata zwei verschiedene, in verschiedenen Anteilen der Drüse entstehende Erkrankungen; die Häufigkeit ihres gleichzeitigen Vorkommens ist nur durch die Tatsache bedingt, daß beide Krankheiten in annähernd gleicher Lebensperiode sich entwickeln; also der Krebs entsteht nach dieser Auffassung in der Prostata und greift erst sekundär auf das periurethrale Adenom über, ebenso wie er auf die Blase und Nachbarorgane übergreifen kann. Nach Meinung des Verf. sind zwei Arten des Prostatacarcinoms zu unterscheiden: den wirklichen Prostatakrebs, der sich auf Kosten der Drüse selbst entwickelt, er kann mit und ohne Adenom vorkommen, und den Krebs der urethroprostatischen Drüsen, der sich auf Kosten der adenomatösen Drüsen der prostatischen Harnröhre entwickelt. Unter 143 primären Krebsen fanden sich 46 Carcinome der ersten Art, 61 der zweiten, 17 auf Malignität verdächtige Adenome, 6 primäre Krebse mit gleichzeitigem Adenom. 13mal ist die Art des Krebses nicht genauer angegeben. Es wird nun zuerst der Krebs der urethroprostatischen Drüsen besprochen; von 1919—1925 hatten sie 557 benigne und 72 maligne und verdächtige Adenome. Malignität der hypertrophischen Prostata wurde in 11,5% der Fälle beobachtet. Der Adenomkrebs entwickelt sich in kleinen oder mittleren Prostaten. Verdacht auf Carcinom ist am Durchschnitt des Präparates erkennbar, bei der Operation, wenn z. B. ein Stück Samenblase mit entfernt ist. Klinisch ist der Verlauf oft durch lange Dauer der prostatischen Symptome ausgezeichnet; bei Palpation ist die Härte, bei Cystoskopie Falten der Schleimhaut verdächtig. Im folgenden schildert der Verf. die Ausdehnung bzw. das Übergreifen des Carcinoms auf Samenblasen, Blase, Harnröhre und Corpus cavernosum, Rectum, Beckenbindegewebe, Drüsen, dann die Metastasierung (Leber, Lungen, Knochen); er bringt die aus ihrem Material errechneten Häufigkeitsprozente und einzelne instruktive Krankengeschichten sowie die einschlägigen Angaben aus der Literatur. Die Nutzanwendung für die Behandlung stellt er wie folgt dar: Die chirurgische Behandlung, die breite Prostatektomie, ergibt eine höhere Mortalität, schätzungsweise 25—30%; Fisteln, gänzliche oder teilweise Inkontinenz sind oft die Folge, Heilungsdauer länger als 3 Jahre ist eine Ausnahme. Radiumbehandlung ist wegen Proktitis, Fistelbildung, Blutungen, Thrombose, Intoxikation nicht ungefährlich; das funktionelle Resultat ist im allgemeinen nicht schlecht, gute Dauerresultate sind selten und manche davon wegen mangelnder histologischer Untersuchung zweifelhaft. Röntgentiefenbehandlung ist noch zu wenig erprobt, kombiniert operative und Strahlenbehandlung wird im allgemeinen bevorzugt, doch sind Rezidive die Regel. Also jedenfalls recht mäßige Resultate. Bei klinisch sicheren Prostatacarcinomen steht Legueu und wohl die Mehrzahl der Chirurgen auf dem Standpunkte rein palliativen Vorgehens, Katheterismus, Blasenspülungen, schließlich Fistelanlegung.
R. Paschkis (Wien).

Digitized by Google

Allgemeine Strahlenkunde.

Strahlenphysik (Röntgen, Radium, Licht).

● **Holweck, F.: De la lumière aux rayons X. (Recueil des conférences — rapports de documentation sur la physique. Bd. 13. Ser. 2.)** (Vom Licht zu den Röntgenstrahlen.) Paris: Presses univ. de France 1927. 142 S. geb. Frcs. 30.—.

Bei Abhandlungen über Röntgenstrahlen ist oft die Rede vom Röntgenlicht. Diese Bezeichnung geht von der richtigen Erkenntnis aus, daß Röntgenstrahlen ihrer physikalischen Art nach Lichtstrahlen sind. Die vorliegende Schrift behandelt von diesem Standpunkt aus die neueren Arbeiten auf dem gesamten Spektralgebiet zwischen dem äußersten Ultraviolett, also dem Schumann-Lyman- und Millikangebiet und den weichen Röntgenstrahlen, d. h. also von etwa 136 Å bis zu 12 Å. Es liegt im Carakter dieser Zusammenfassung, daß das optische Verhalten der Röntgenstrahlen im Vordergrund steht, wodurch manche Seite des behandelten Gebietes in origineller Weise beleuchtet wird. Das Röntgengebiet nimmt den überwiegend größten Teil des Büchleins aus. Im zweiten Kapitel wird erst allgemeineres über das Gesamtgebiet, über Luft- und Vakuumspektrographen mitgeteilt, wobei gute klare Konstruktionszeichnungen die Anschauung unterstützen. Das dritte Kapitel bringt die nichtcharakteristischen Strahlen, ihre Erzeugung, Meßapparaturen und physikalischen Eigenschaften, insbesondere die der Absorption, während die speziell optischen Eigenschaften, wie Beugung, Brechung, Reflexion usw., dem Kapitel 4 vorbehalten sind. Das letzte Kapitel befaßt sich mit den charakteristischen Strahlen, und zwar hauptsächlich mit den Methoden zur Beobachtung der kritischen Potentiale; diese Methoden werden in folgenden 4 Gruppen behandelt: 1. Die Methode der „festen Anode", 2. die Methode der „gasförmigen Anode", 3. die Absorptionsmethode und 4. die photoelektrischen Methoden. Im Anhang sind einige ergänzende Angaben über neuere wichtige Arbeiten angefügt, so über die Arbeit von Thibaud im äußersten Ultraviolett und über die Ausdehnung des langwelligen Röntgenstrahlgebietes durch Dauvillier. *R. Jaeger* (Berlin).

Nasledow, D., und P. Scharawsky: Die Abhängigkeit der Gesamtintensität der Röntgenstrahlung von der Stromstärke in der Röntgenröhre. I. Physikal. Zeitschr. Jg. 28, Nr. 15, S. 549—555. 1927.

Nachdem die Verff. schon früher an spektral zerlegter Röntgenstrahlung für einzelne Spektrallinien in der Kurve für die Beziehung zwischen Intensität und Röhrenstromstärke einen Knick gefunden zu haben glauben, machen sie jetzt dieselbe Feststellung für die Gesamtintensität der Röntgenstrahlung von Röhren mit verschiedenen Antikathodenmaterialien. Sie glauben festgestellt zu haben, daß die Gesamtintensität nur bis zu einer bestimmten Röhrenstromstärke proportional mit der letzteren zunimmt. Dann soll die Proportionalität aufhören, eine lineare Gesetzmäßigkeit aber bestehen bleiben. Für Mo, Pd und Ag soll die Lage des Knicks bei 6 mA, für W bei 8 mA liegen, unabhängig von der Röhrenspannung. Der Knickwinkel der Kurve soll mit steigender Spannung abnehmen. *Grebe* (Bonn a. Rh.).

Rajewsky, B.: Beiträge zur Rückstreuung. (*18. Kongr. d. disch. Röntgen-Ges., Wiesbaden, Sitzg. v. 28.—30. IV. 1927.*) Fortschr. a. d. Geb. d. Röntgenstr. Bd. **36**, Kongreßh., S. 81—82 u. 83—85. 1927.

Vgl. dies. Zentrlbl. **4**, 44.

Raman, C. V., and C. M. Sogani: X-ray diffraction in liquids. (X-Strahlenstreuung in Flüssigkeiten.) Nature Bd. **120**, Nr. 3023, S. 514. 1927.

Die Notiz ist die Ergänzung einer früher in „Nature" erschienenen, die einige weitere Resultate der von dem Verf. gemachten Untersuchungen bekannt machen soll. 20 aromatische Flüssigkeiten zeigten bei ihrer Bestrahlung mit Röntgenstrahlen Streuungsringe, die sich bei verschiedener Struktur der Moleküle unterschieden. Eine Verbreiterung des Streuhofs ergibt sich, wenn der Benzinring unsymmetrisch ge-

Digitized by Google

laden ist, um so größer, je größer die Masse der Substitutionsgruppe ist. (Anilin und Nitrobenzin in 2 Abbildungen.) Aliphatische Verbindungen (Paraffine, Alkohole, Fettsäuren) ergeben mehr als einen Hof, entsprechend der Unsymmetrie der Moleküle. Dagegen erscheint bei sehr langen Molekülen wieder nur ein Hof, und seine Lage ist unabhängig von ihrer Länge. Die Theorie von Ramann und Ramanathan fordert auch eine Abhängigkeit der Streuung bei kleinen Winkeln von der Kompressibilität der Flüssigkeit, und bestätigend zeigt sich bei Quecksilber, der am wenigsten kompressibeln, ein Hof, dessen Innenraum eng und sehr scharf begrenzt ist.

Josef Frank (Hamburg).

Aoyama, S., K. Kimura und Y. Nishina: Die Abhängigkeit der Röntgenabsorptionsspektren von der chemischen Bindung. (*Univ.-Inst. f. theoret. Physik, Kopenhagen.*) Zeitschr. f. Physik Bd. 44, H. 11/12, S. 810—833. 1927.

Es ist bekannt, daß die Röntgenspektren sowohl in Absorption als in Emission einen Einfluß des chemischen und physikalischen Zustandes aufweisen, in dem der betreffende Stoff sich befindet. Zur Untersuchung der Rolle, die die Gitterenergie μ_1 und des weiteren die Energie μ_2, die notwendig ist, um die Veränderungen des Gitterabstandes und der Elektronenhülle der benachbarten Ionen bei der Entfernung eines K-Elektrons rückgängig zu machen, für die Verschiebung der Absorptionskanten spielt, nehmen Verf. Messungen der Absorptionsspektren einiger Elemente in verschiedenen chemischen Verbindungen unter Benützung des Siegbahnschen Vakuumspektrographen vor. Versuchsanordnung: mit Goldschlägerhaut bedeckte Spalte von 0,1 mm, Absorptionsschichten aus in Seidenpapier eingeriebener pulverisierter Substanz zwischen Spalt und Krystall, Wolframantikathode, 15—40 mA, 3—6 Stunden Belichtungszeit, Aufnahme von Bezugsemissionslinien auf beiden Seiten der Absorptionskanten, als Krystalle für Ca Steinsalz in 1. Ordnung, für Cl und S Zucker in 3. Ordnung. Gemessen wurde nicht die Absorptionskante, sondern die Mitte der bei geringer Schichtdicke des Absorbers deutlich sichtbaren weißen Linie, ähnlich wie bei optischen Spektren; deren Wellenlängen werden für zahlreiche chemische Verbindungen von Ca, Cl und S in Tabellen zusammengestellt. In den theoretischen Schlußfolgerungen wird die äußere Abschirmungswirkung der M-Elektronen auf die K-Absorption mittels der bekannten Ionisierungsspannungen und Elektronenaffinitäten geschätzt und der Einfluß der Ionendeformation auf die Lage der Absorptionskante besprochen; die Deformationsenergie ist im ungestörten Zustand des Krystallgitters klein gegen die Gitterenergie. — An Hand eines Kreisprozesses (Entfernung eines K-Elektrons aus dem Gitter, Rückkehr über 5 weitere Stufen zum ursprünglichen Gitter) wird bei Chloriden eine Formel für die Verschiebung der Absorptionsfrequenzen gegen die des freien Cl aufgestellt und dasselbe für Schwefel durchgeführt. *Neeff* (Würzburg).

Böhm, J.: Röntgenuntersuchungen an anorganischen Kolloiden. Kolloid-Zeitschr. Bd. 42, H. 3, S. 276—284. 1927.

Eine Zusammenstellung der bisherigen röntgenographischen Untersuchungen an kolloiden anorganischen Systemen; mit Literaturverzeichnis. Erläuterung der Debye-Scherrer-Methode. Die Beziehungen zwischen den verschiedenen Diagrammen und die Korngröße des benutzten Krystallpulvers werden zusammengestellt: Krystallgröße bei groben Punkten $> 0{,}1$ mm; feinen Punkten $= 0{,}1$ mm; scharfen Linien 0,01 bis 0,001 mm, verbreiterten Linien kolloide Dimensionen; keine Linien amorphe Substanz. Die Bestimmung der Teilchengröße aus der Halbwertsbreite der Linien erfolgt nach der Formel: Halbwertsbreite $= \frac{\lambda}{d \cos \vartheta} \cdot 2\sqrt{\frac{ln\,2}{\pi}}$; darin ist die λ die Wellenlänge, d Kantenlänge des würfelförmig gedachten Teilchens. Für Faserdiagramme gilt: Linienverbreiterung vertikal = Maß für Unvollkommenheit der Orientierung; Linienverbreiterung quer = kolloide Dimensionen der Teilchen. Es wird eine Anzahl von Beispielen mit Abbildungen angeführt: kolloides Gold, Gel der Zinnsäure; Alterungserscheinungen an kolloiden Solen von Fe_2O_3 und V_2O_5. *Walther Barth* (Berlin).

Digitized by Google

Jancke, W.: Röntgenographische Beobachtungen an einer technischen Probe der Acetylcellulose. (*Kaiser Wilhelm-Inst. f. Farbstoffchem., Berlin-Dahlem.*) Kolloid-Zeitschr. Bd. 42, H. 2, S. 186—187. 1927.

Es wird ein technisches Präparat von Acetylcellulose untersucht. Dieses setzt sich aus zweierlei Arten von Fasern zusammen: 1. aus ca. 20 μ breiten acetylierten Baumwollfasern, die optisch negativ doppelbrechend reagieren, und 2. aus etwa 50 μ breiten Bändern von Acetylcellulose, die schwach positiv doppelbrechend sind. Röntgenaufnahmen liefern für beide Faserarten Faserdiagramme. Von den Interferenzpunkten lassen sich auf dem Äquator und senkrecht über dem Durchstoßpunkt einige ausmessen. Die Abstände der Interferenzpunkte stimmen für die beiden Acetylcelluloseарten nicht besonders gut überein. *Alb. Frey.*

Sokolow, W. A.: Die Gesetzmäßigkeiten des radioaktiven Zerfalls. (*Physikal. Inst., I. Univ. Moskau.*) Zeitschr. f. Physik Bd. 45, H. 5/6, S. 409—415. 1927.

Verf. fügt den Gesetzmäßigkeiten von Geiger, Fajans, Myssowsky und Russel eine weitere hinzu, die die Halbwertszeit λ und die Nummer der Radiolemente x (Th = 0; MsThI = 1; RaTh = 3 usw.) in folgende Beziehung zu einander setzt: $\lg \lambda = K x + a$. Dabei ist K die gleiche Konstante für alle 3 Reihen, entsprechend der Tangente der Neigung der Geraden und a eine für jede Reihe charakteristische Größe. Bei der Diskussion der Ausnahmen von den behandelten Regeln wird darauf hingewiesen, daß es sich in diesen Fällen immer um Elemente handelt, die auch γ-Strahlen aussenden (AcX, Io, Ra, Po), ferner, daß noch einige weitere empirische Gesetzmäßigkeiten zwischen diesen Elementen bestehen. *R. Jaeger* (Berlin-Friedenau).

Myssowsky, L., und P. Tschishow: Spuren der α-Teilchen in dicker Bromsilber-Gelatineschicht der photographischen Platten. (*Radiuminst., Leningrad.*) Zeitschr. f. Physik Bd. 44, H. 6/7, S. 408—420. 1927.

Zweck der Arbeit ist, eine Methode zur objektiven Zählung der α-Teilchen für kontinuierliche Beobachtung anzugeben, weder die Szintillationsmethode noch die Wilsonsche Nebelmethode sind in dieser Hinsicht ausreichend. Die Registrierung der α-Teilchen erfolgt photographisch an Hand der Spur, die jedes α-Teilchen in der Emulsion hinterläßt. Die bisherigen Versuche zum Ausbau der photographischen Methode scheiterten an der Unzulänglichkeit des photographischen Materials. Die hier benutzten Emulsionen haben eine abnorm hohe Schichtdicke von 50 μ. Schleier, solange er gering bleibt, stört nicht. Entwickler: Hydrochinon; Fixierbad: sauer und gerbend. Als Quelle der α-Teilchen diente eine Nadelspitze mit aktivem Niederschlag der Radiumemanation; diese wurde über einer Platte in 0,5—2 mm Abstand 15—20 Minuten aufgestellt. Die entwickelte Platte wurde bei 200—300facher Vergrößerung betrachtet. Die Punktreihen der Silberkörner (Spuren der α-Teilchen) waren radial zur Nadelspitze angeordnet. Ergebnis: Die meisten Punktreihen waren gradlinig; ihre Länge betrug 40—50 μ; die Zahl der Punkte einer Spur war 10—20 Silberkörner. Sehr selten wurden gebrochene Spuren mit radial zur Strahlenquelle angeordnetem Anfangsstrahl beobachtet; die Ablenkungswinkel waren stets kleiner als 90°. Das Auflösen von sich überdeckenden Spuren erfolgte mittels Stereomikroaufnahmen. Dazu Abbildungen für 600—700fache Vergrößerung. Die Knicke der Spuren waren um so seltener, je feinkörniger die Emulsion war. Gabelungen der Spuren, die äußerst selten vorkamen, sind wahrscheinlich auf das Ausstoßen eines Atoms aus einem Gelatinemolekül zurückzuführen. Für die kontinuierliche Registrierung der α-Teilchen wird eine photographische Platte der angegebenen Eigenschaften mit einer Geschwindigkeit von etwa 1 cm/min unter der sehr schwachen α-Teilchen-Quelle vorbeigeschoben. *Walther Barth* (Berlin).

Büttner, Konrad: Messungen der durchdringenden Strahlung. Naturwissenschaften Jg. 15, H. 7, S. 158—160. 1927.

Bericht über eigene, am Geophysikalischen Institut zu Göttingen ausgeführte Messungen der durchdringenden Strahlung. Autor benutzte 2 Apparate nach Kolhörster, von denen der meistbenutzte mit Nickelstahlquarzanordnung sich infolge der Unveränderlichkeit seiner Konstanten gut bewährte. Die Eigenstrahlung ergab stets dieselben Werte, ist also zeitlich konstant. Es wird wahrscheinlich gemacht,

Digitized by Google

daß sie auf α-Strahlen beruht. Die auf dem Funkturm in Königswusterhausen in 240 m Höhe vorgenommenen Messungen der Absorption der Erdstrahlung in der Luft ergaben Übereinstimmung mit den theoretisch errechneten Werten. Eigene Messungen des Höhenverlaufes der Höhenstrahlung im Flugzeug bis 6800 m Höhe ergaben Übereinstimmung mit den 1914 von Kolhörster gefundenen Werten. Gleichfalls die Messungen der täglichen Periode, deren Amplitude 12% beträgt. Das Maximum verschiebt sich mit der Sternzeit. Untersuchungen unter Bleipanzerschutz auf Hochgebirgsgletschern ergaben, daß die Höhenstrahlung im wesentlichen von oben kommt.

Eggers (Magdeburg).

Foote, Paul D.: The quenching of mercury resonance radiation by foreign gases. (Die Auslöschung von Quecksilberresonanzstrahlung durch fremde Gase.) (*Bureau of standards, U. S. dep. of commerce, Washington.*) Physical review Bd. **30**, Nr. 3, S. 288—299. 1927.

Verf. gibt eine quantitative theoretische Darstellung des Vorgangs, der sich bei der Beeinflussung der Quecksilberdampfresonanzstrahlung durch fremde Gase abspielt.

R. Jaeger (Berlin-Friedenau).

Rupp, E.: Zur Frage nach den Ladungszuständen der Atome vor der Lichtemission. (*I. physikal. Inst., Univ. Göttingen.*) Ann. d. Physik Bd. 84, Nr. 17, S. 154—160. 1927.

Verf. diskutiert die früheren Messungen über die Ladungszustände der Alkaliatome von Stark, Lenard und Wien und kommt zu dem Ergebnis, daß die beobachtete Ablenkung der Nebenserienlinien im elektrischen Feld während des „Umladeleuchtens" (Umladungen und Neuanregungen zwischen neutralen und positiven Atomen bei 0,002—0,008 mm Hg-Druck im Beobachtungsraum) teils durch Wiedervereinigungsleuchten bewegter Alkaliionen, teils durch Anregung ruhender Alkaliatome durch Ionenstoß erklärt werden kann. Zur Bestimmung der Ladung der Atome vor der Lichtemission wird eine Methode beschrieben, bei der der Kanalstrahl durch einen engen Spalt in einen hochevakuierten Abklingraum tritt, dessen Länge zum Erlöschen des Leuchtens ausreicht und der in der zweiten Hälfte einen Kondensator zum Abfangen der positiven Ionen besitzt. Im anschließenden Beobachtungsraum, der mit Gas verschiedenen Druckes gefüllt werden kann, werden die abgeklungenen Kanalstrahlatome durch Zusammenstoß mit den Gasatomen wieder zum Leuchten erregt. Das Verhältnis der Intensität des anklingenden Strahls mit und ohne elektrischem Feld ist ein Maß für den Bruchteil der positiven Ionen, die nach Aufnahme eines Elektrons am Leuchten beteiligt sind gegenüber den neutralen Atomen. Verf. stellte mit dieser Anordnung Messungen an Wasserstoffkanalstrahlen an, deren Gesamtintensität mittels Linse auf eine lichtelektrische Kaliumzelle abgebildet und photometriert wird. Entladungsspannung 10 000 Volt, Kondensatorspannung 1700 Volt, im Beobachtungsraum Argon von 0,008 mm Hg-Druck. Dabei ergab sich, daß ein größerer Prozentsatz leuchtender H-Atome unter den verwendeten Anregungsbedingungen vor der Lichtemission positiv geladen ist.

Neeff (Würzburg).

Schaum, Karl, und Rudolf Trautluft: Photometrische und spektralphotometrische Studien. VI. Lichtstärkemessungen bei der stillen elektrischen Entladung. (*Physikal.-chem. Inst., Univ. Gießen.*) Zeitschr. f. wiss. Photogr., Photophysik u. Photochem. Bd. 24, H. 12, S. 416—423. 1927.

Es handelt sich um Messungen der Lichtstärke bei Elektrolumineszenz bei der stillen elektrischen Entladung. Die Verff. stellen ein Siemensrohr her, indem sie zwei zylindrische Glasgefäße verschiedenen Durchmessers konzentrisch miteinander verkitten, so daß ein Hohlraum zwischen ihnen entsteht, dessen für die Untersuchung optimale Dicke von 2,8 mm gewählt wird. Zur Vermeidung des störenden Büschellichtes ist möglichste Glätte und Trockenheit der Wände erforderlich und hinreichend. Das innere Gefäß war mit verdünnter H_2SO_4, das äußere mit Al-Folie belegt. Letzteres war zur Ermöglichung des Gaswechsels im Hohlraum mit Zu- und Ableitungsrohr versehen. Die erforderliche Spannung lieferte ein Induktor mit Rotaxunterbrecher

Digitized by Google

und Akkumulatorenbatterie von 18 Volt. Die verwendeten Gase waren Sauerstoff, Kohlenoxyd, Kohlendioxyd und Ammoniak. Gleichmäßiges, ruhiges Leuchten, bedingt durch gleiche Stromdichte im ganzen Entladungsraum, ist an das Überschreiten einer bestimmten Spannung gebunden, der „Kontinuitätsspannung", die oberhalb der „Minimumspannung" liegt, bei der ein Leuchten überhaupt erst auftritt. Höher noch als die „Kontinuitätsspannung" liegt die „Optimalspannung", die durch Bestimmung der Ozonmenge, die in konstant fließendem Sauerstoff im Siemensrohr experimentell bestimmt wurde, entstand. Die Helligkeiten wurden gemessen mit Hilfe eines Martensschen Photometers. Bei sehr schwacher Belastung des Siemensrohrs war die direkte Photometrierung ungenau, und es wurde als Füllung des inneren Gefäßes Uraninlösung verwendet und deren Fluorescenz gemessen. Über den Reaktionsmechanismus in den Gasen an der Luminescenz auch einige Überlegungen gemacht. Das Resultat der Messung z. B., daß die Luminescenzhelligkeit bei Sauerstoff nicht so stark mit der Stromstärke ansteigt wie bei CO und CO_2 erklärt sich damit, daß statt der Aussendung eines Lichtquants diese bei O_2 auch dazu verwandt werden kann, eine chemische Reaktion zwischen angeregten Molekülen zu veranlassen, eine Reaktion, die naturgemäß um so häufiger stattfindet, je höher die Stromstärke und damit die Konzentration der angeregten Moleküle ist. (V. vgl. dies. Zentrlbl. **1**, 181.)

Josef Frank (Hamburg).

Wolf, Franz: Über die Elektronengeschwindigkeiten beim normalen und selektiven lichtelektrischen Effekt. (*Physikal. Inst., techn. Hochsch., Danzig.*) Ann. d. Physik Bd. **83**, Nr. 15, S. 1001—1053. 1927.

Es wird die Frage untersucht, ob beim selektiven Photoeffekt außer der Verschiedenheit der Elektronenmengen auch eine solche der Elektronengeschwindigkeiten dem normalen Photoeffekt gegenüber vorhanden ist. Zu dem Zwecke wird die Geschwindigkeit der durch den selektiven Photoeffekt bei einer Kalium-Natrium-Legierung ausgelösten Elektronen durch Ablenkung im homogenen Magnetfeld bestimmt und mit der ebenfalls gemessenen Geschwindigkeit des normalen Effektes verglichen. Benutzt werden dabei nicht die schnellsten, sondern die in größter Menge vorhandenen Elektronengeschwindigkeiten. Es zeigt sich, daß beide Effekte in dem benutzten Wellenlängengebiet gleiche Geschwindigkeiten liefern. Die benutzten Wellenlängen sind 546, 436, 405 und 365 $\mu\mu$ des Quecksilberbogens. Wegen zahlreicher Nebenergebnisse muß auf die Arbeit selbst verwiesen werden. *Grebe* (Bonn a. Rh.).

Eder, J. M.: Die relative Aktinität verschiedener Lichtquellen und die Farbtemperatur des Magnesiumlichtes. Zeitschr. f. wiss. Photogr., Photophysik u. Photochem. Bd. **24**, H. 12, S. 423—426. 1927.

Verf. unterscheidet mit Schwarzschild (1900) zwischen der „Aktinität" und der „relativen Aktinität" einer Lichtquelle und versteht unter jener ihre chemische, speziell photographische Wirksamkeit, unter dieser das Verhältnis der aktinischen Intensität zur visuellen Helligkeit, unter der relativen Aktinität zweier Lichtquellen das Verhältnis ihrer Aktinität bei gleicher visueller Helligkeit. Er untersucht verschiedene Lichtquellen. Als normale nahm er die Hefnerkerze. Das frei einstrahlende Licht wurde untersucht mit einem Scheiner- und einem Eder-Hecht-Sensitometer. Die relative Aktinität hängt im wesentlichen von 3 Größen ab, von der spektralen Energieverteilung der Lichtquelle, von der spektralen Kurve der Empfindlichkeit der Platte, sowie derjenigen des Auges. Die in einer Tabelle zusammengestellten Ergebnisse, die zum Teil auch von anderen Forschern stammen, beziehen sich auf Bromsilbergelatine. Setzt man die „relative Aktinität" der Hefnerkerze = 1, so erhält man z. B. für Auers Gasglühlicht 2,6, die Metallfadenlampe „Halbwatt" 3,3, Magnesiumband 15, elektrisches Bogenlicht mit Reinkohle, offen brennend 10—12, Tageslicht je nach Bewölkung 7—18, Sonnenlicht 12—25. An einer Temperaturangabe für das Magnesiumblitzlicht von Eggert und Bloch wird Kritik geübt und diesem statt 2400° absolut 3000° zugesprochen. *Josef Frank* (Hamburg).

Digitized by Google

Held, E. F. M. van der, und B. Baars: Über den Parallelismus der Schwärzungskurven photographischer Platten bei Zeitvariation. (*Physikal. Laborat., Univ. Utrecht.*) Zeitschr. f. Physik Bd. 45, H. 5/6, S. 364—368. 1927.

Es ist bekannt, daß die Schwärzungskurven (Schwärzung in Funktion der relativen Lichtintensität) von photographischen Platten bei Variation der Belichtungszeiten auch dann nicht immer parallel bleiben, wenn durch gleichzeitige Veränderung der Lichtintensität die mittlere Schwärzung gleich gehalten wird. Verf. untersuchen die Grenzen dieses Parallelismus für einige amerikanische Plattensorten mit folgender Versuchsanordnung: Ein mit elektrischer Lampe homogenen belichteter Stufenabschwächer wird durch ein Linsensystem auf den Spalt eines Spektrographen verkleinert abgebildet, falsches Licht abgehalten, die Lichtintensität durch verschiedene Abschwächer oder durch Veränderung der Spaltbreite variiert, die Platten mit Rodinal bzw. Glycin in verschiedenen Verdünnungen entwickelt und mit dem Mikrophotometer ausgemessen. Es wird festgestellt, daß für die Veränderung der Neigung der verschiedenen Schwärzungkurven nicht so sehr das Zeitverhältnis eine Rolle spielt als vielmehr die Zeit bzw. die Intensität selbst. Glycin arbeitet bei kurzen Belichtungszeiten wesentlich kontrastreicher als Rodinal; letzteres zeigt bei einer Verdünnung von 1 : 20 die besten Ergebnisse und ergab bis zu einem Zeitverhältnis von 1 : 1000 parallele Schwärzungskurven. Lumière-Opta-Platten sind bei Boraxmetholhydrochinonentwickler (ohne Bromkali) bis zum Zeitverhältnis 1 : 100 brauchbar. *Neeff* (Würzburg).

Biologie u. Chemie d. Strahlenwirkungen (Röntgen, Radium, Licht).

Crowther, J. A., and J. A. V. Fairbrother: The action of X-rays on colloids. (Über die Wirkung von Röntgenstrahlen auf Kolloide.) (*Dep. of physics, univ., Reading.*) London, Edinburgh, a. Dublin philosoph. mag. a. journ. of science Ser. 7, Bd. 4, Nr. 21, S. 325—335. 1927.

Die Untersuchungen haben den Zweck, Licht in den Mechanismus der Röntgenstrahlenwirkung auf die lebende Zelle zu bringen. Als Substanzen, die einerseits der lebenden Zelle ziemlich nahe stehen, andererseits sich stets exakt auf chemischem Wege wiederherstellen lassen, werden zunächst die anorganischen Kolloide untersucht. — Bestrahlt wurde mit einer Shearerröhre mit Mo-Antikathode bei 50 kV Spannung am Induktor. Das Kolloid befand sich in einer Quarzschale, die als Deckel ein dünnes Glasfenster trug, das die Substanz gegen die Luft abschloß. Es wurden stets blinde Parallelversuche gemacht. Die Dosis wurde mit der Ionisationskammer gemessen. Die Bestrahlungsbedingungen waren so gewählt, daß die 75fache Erythemdosis in 8 Minuten erreicht wurde. Die Bestrahlungszeiten waren 1 bis 3 Stunden. Bestrahlt wurden Hydrosole von Eisen, Kupfer, Silber und Gold. Das Kupfersol wurde genauer untersucht, auch unter Zusatz von $K_3[Fe(CN)_6]$ und von Goldsol als Sensibilisatoren. — Ergebnis: Die Bestrahlung bewirkte Koagulation bei den positiven Metallen Kupfer und Eisen, bei Silber und Gold wurde die Stabilität der Sole erhöht, was an Farbänderungen unmittelbar erkennbar war. Zusatz der Sensibilisatoren zum Kupfersol verminderten die zur Koagulation nötige Bestrahlungsdauer auf etwa die Hälfte. Die Ergebnisse wurden in Zusammenhang gebracht mit der Ionisationswirkung der Röntgenstrahlen. *Walther Barth* (Berlin).

Hieger, Izrael: On the alleged action of X-rays upon cholesterol. (Über die vermutliche Wirkung von Röntgenstrahlen auf das Cholesterin.) (*Cancer hosp. research inst., London.*) Biochem. journ. Bd. 21, Nr. 2, S. 407—411. 1927.

Wird Cholesterin in bestimmten chlorhaltigen Lösungsmitteln, wie Chloroform oder CCl_4, gelöst, Röntgenstrahlen ausgesetzt, so erfolgt eine rasche Zerstörung des Cholesterinmoleküls. Aus den bestrahlten Lösungen kann das veränderte Cholesterin als eine amorphe, grünliche Masse wiedergewonnen werden. In Benzinlösungen wird das Cholesterin durch Röntgenstrahlen nicht verändert. Auf Grund dieser Versuche und aus Beobachtungen an bestrahltem reinem Chloroform und CCl_4 nimmt Verf. an, daß die Röntgenstrahlen das Cholesterin nicht direkt angreifen, sondern zuerst aus den chlorhaltigen Lösungsmitteln das Chlor in Freiheit

Digitized by Google

setzen. Das Chlor vermag dann das Cholesterin zu zerstören. — Möglicherweise lassen sich diese Reagensglasversuche auch auf die Verhältnisse in vivo, so z. B. bei der Bestrahlung von Tumorzellen übertragen. *György* (Heidelberg).

Clark, Harry: A theoretical consideration of the action of X-rays on the protozoan colpidium colpoda. (Eine theoretische Betrachtung über die Wirkung von Röntgenstrahlen auf das Protozoon Colpidium colpoda.) (*Rockefeller inst. f. med. research, New York.*) Journ. of gen. physiol. Bd. **10**, Nr. 5, S. 623—636. 1927.

Theoretisch kritische Abhandlung über die von Crowther aufgestellte Theorie der Strahlenwirkung, welche besagt, daß unter der Annahme, daß alle Tiere gleich reagieren, die Kurve, die sich aus der Zahl der überlebenden Tiere und der Strahlendosis (monochromatische Strahlen) experimentell ergibt, auch theoretisch erwartet werden muß, wenn das Tier stirbt infolge einer gewissen Anzahl einzelner Vorgänge oder „Treffer" (hits), die alle gleich wirksam sind, und wenn die Wahrscheinlichkeit, pro Einheitsdosis eine bestimmte Anzahl Treffer zu ergeben, konstant ist. Die Theorie soll auch quantitativ mit dem Experiment übereinstimmen, wenn die Wahrscheinlichkeit pro e-Einheit als Dosis (λ_e) gleich ist $5{,}9 \times 10^{-4}$ und die Zahl der Treffer (n) gleich 49 (für den sofort erfolgenden Tod). Um den kleinen Wert von λ_e zu erklären, mußte angenommen werden, daß die Wirkung sich nur auf einen sehr kleinen Bezirk im Innern des Organismus erstreckt (Kleinkörpertheorie). Unter Zuhilfenahme der modernen Theorien über den Atombau bespricht Verf. die oben aufgestellten Hypothesen und den Bereich ihrer Möglichkeit und kommt zu dem Schluß, daß, gesetzt die Annahme von der Reaktion der lebenden Substanz auf X-Strahlen als Folge einer Ionisation bestehe zu Recht, die Kleinkörpertheorie von Crowther nur dann den kleinen Wert von λ_e zu erklären vermag, wenn man weiterhin annimmt, daß die Einheit der zerstörenden Wirkung, die einem wirksamen Treffer entspricht, mit dem Quantum verbunden ist und daß sie in einer Region lokalisiert ist, deren Dimensionen sehr klein sind im Vergleich zur Weglänge des Elektrons mit hoher Geschwindigkeit. *A. Hartmann.*

Hussey, R. G., W. R. Thompson and E. T. Calhoun: The influence of X-rays on the development of Drosophila larvae. (Der Einfluß von Röntgenstrahlen auf die Entwicklung der Drosophilalarven.) (*Dep. of pathol., Yale univ., New Haven.*) Science Bd. **66**, Nr. 1698, S. 65—66. 1927.

Bestrahlung von Drosophilalarven ergab eine Verlängerung des Larvenstadiums, und zwar ging diese parallel der Dauer der Strahleneinwirkung (geprüft bei einer Bestrahlungszeit von 50—350 Minuten bei harter Strahlung). Dabei war die Zahl der das Puppenstadium erreichenden Larven die gleiche wie bei den unbestrahlten Kontrollen. *F. Burgheim* (Berlin).

Lacassagne, A., C. Levaditi et J. Galloway: Action des rayons X sur la tumeur de Rous. (Wirkung der Röntgenstrahlen auf den Rousschen Tumor.) Cpt. rend. des séances de la soc. de biol. Bd. **97**, Nr. 22, S. 336—338. 1927.

In einer 1. Serie wurden 7 Hühner kürzere oder längere Zeit nach Überimpfung in die Gegend des Schlundes mit Dosen von 50 H bestrahlt. Von ihnen gingen 6 an der örtlichen Bestrahlungsreaktion zugrunde, bei dem überlebenden 7. war ein bemerkenswertes Zurückbleiben des Tumorwachstums festzustellen, so daß es bis zum 80. Tage lebte. Wegen der großen primären Mortalität nach der Bestrahlung wurden die weiteren Überimpfungen ins Bein vorgenommen. Bei 10 überimpften Hühnern wurden 90 bis 150 H in 3 Sitzungen innerhalb 5—11 Tagen appliziert, mit dem Resultat, daß bei 7 die Lebensdauer erheblich verlängert wurde, bei einem Huhn bis über 10 Monate. Ein Huhn starb am 10. Tag an Metastasen. 2 Hühner, welche die ganze Dosis auf einmal erhalten hatten, gingen an den Bestrahlungsfolgen zugrunde. Während also in vivo bei Dosen zwischen 100 und 150 H örtliche Heilung erzielt werden kann, falls der Tumor an Ort und Stelle bleibt, gingen die nach Bestrahlung manifester Tumoren mit 250 H in vivo ausgeführten Transplantationen auf andere Tiere stets an, und ebenso vermochte Bestrahlung mit 100—600 H die Überimpfbarkeit von virushaltigem Filtrat und Tumormaterial nicht aufzuheben. *Holthusen* (Hamburg).

Digitized by Google

Determann, A.: Die Erythemwirkung verschiedener Strahlenqualitäten. (*Röntgenabt., allg. Krankenh. St. Georg, Hamburg.*) (*18. Kongr. d. dtsch. Röntgen-Ges., Wiesbaden, Sitzg. v. 28.—30. IV. 1927.*) Fortschr. a. d. Geb. d. Röntgenstr. Bd. **36**, Kongreßh., S. 80—81 u. 83—85. 1927.

Die Dosis wird an der Bleihaube des Stabilivolt-Apparates mit dem Küstnerschen Eichstandgerät gemessen, dann bei weiter laufendem Rohr der Patient bestrahlt und schließlich mit dem stehengebliebenen Meßgerät wieder gemessen. Die Messung wird kontrolliert mit dem Siemens Dosismesser und dem Hammer-Dosimeter. An den 3 × 3 cm Feldern wurde das Erythem und Pigment nach Schall und Alius gemessen. Untersucht wurde die Strahlung zwischen 64 KV mit Kartonfilter (0,06 mm Cu HWS.) und 186 KV mit 1,0 Cu + 1 mm Al (1,32 mm Cu HWS.). Reproduziert wurden neben eigenen Versuchen die von Glasser und Meyer, Schreus und Schönholz sowie Klein und Gärtner verwandten Strahlungen. Dosierungsunterschiede von 20% waren bei einer ziemlich an der Erythemschwelle liegenden Dosis eben noch wahrnehmbar. Bei 18 Versuchen mit zuverlässiger Dosierung ergab sich: In 6 Fällen harte und weiche Strahlung gleiche Wirkung; in 5 Fällen überwiegende Wirkung der harten Strahlung; in 7 Fällen überwiegende Wirkung der weichen Strahlung; in keinem dieser Fälle größere Wirkungsunterschiede als bei 20% Dosierungsdifferenz. Es wird der Schluß gezogen, daß in den in der Tiefentherapie üblichen Strahlenqualitäten kein Gang der biologischen Wirkung mit oder entgegen der Wellenlänge besteht.

Paul Ruszczynski (Berlin).

Cazzamali, Pietro: Ricerche sul „sistema reticolo endoteliale" nel processo di cicatrizzione delle ferite e sul suo comportamento di fronte agli stimoli riparativi (raggi X e raggi ultravioletti). Nota prev. (Untersuchungen über das Reticuloendotheliale System im Verlauf der Wundvernarbung und über seine Bedeutung hinsichtlich degenerativer Reize [Röntgen- und Ultravioletstrahlung]. Vorläufige Mitteilung.) (*Clin. chir. gen., univ., Milano.*) Clin. chir. Jg. **3**, H. 9, S. 986 bis 990. 1927.

Eine erste Reihe von Laboratoriumsuntersuchungen befaßt sich mit der Bedeutung des reticulo-endothelialen Systems vor allem bei chirurgischen Affektionen, mögen sie nun traumatischer oder entzündlicher Art sein, unter regelrechten Bedingungen und bei Einwirkung von regenerativen Reizen. Studiert wurde die Bedeutung des reticuloendothelialen Systems bei der aseptischen Wundvernarbung an der Leber und den Muskeln, dann bei den gleichen Objekten, wenn sie einmal der Röntgenstrahlung, das andere Mal dem Ultraviolettlicht (Höhensonne) ausgesetzt waren und schließlich bei Sekundärheilungen sowie Prozessen, die durch Fremdkörper hervorgerufen wurden. Die Experimente führte Cazzamalli an Kaninchen aus. Zur Prüfung benutzte er eine 1 proz. wäßrige Lösung von Trypanblau, von der 20 ccm subdermal, intraperitoneal und intravenös einige Tage vor dem Versuch und dann noch einmal nach der Operation, in der ein Stückchen des Gewebes excidiert wurde, injiziert wurden. Die Röntgenstrahlen wurden mit wechselndem Intervall auf 3 Sitzungen verteilt von jeweils 5 Minuten Dauer (1 mm Al-Filter, 0,5 mA-Belastung, 40 cm Fokus-Hautabstand). Die Dauer der Ultraviolettbelichtung wechselte von 6 Minuten bis zu $^1/_2$ Stunde. Als Ergebnis berichtet der Verf. von der weittragenden Bedeutung des reticulo-endothelialen Systems bei der Wundvernarbung, vor allem in der ersten Phase der Exsudation und der fibrösen Infiltration. In der Demarkationszone spielen sich die Vorgänge in erster Linie ab. Sie finden ihren Ausdruck in Riesenzellenbildung, die mit ausgesprochen phagocytärer Tendenz in das Gebiet der Nekrose vorzudringen suchen. Später treten mehr die Narbengewebe bildenden Elemente in den Vordergrund (jugendliches Granulagewebe). Die Narbe selbst weist nur wenig Elemente des reticulo-endothelialen Gewebes auf. Durch Röntgenlicht, weniger durch die ultravioletten Strahlen wird dieser Prozeß beschleunigt. Bei infektiösen Wunden und bei Reaktionen auf Fremdkörper sind diese Vorgänge besonders stürmisch.

Heinz Lossen (Schatzalp-Davos).

Digitized by Google

Voigt, J.: Zur Kenntnis geschützter Silberhydrosole, V. Reduktion von Silbernitratlösung durch Bestrahlen mit der Quarzlampe in Gegenwart von Schutzkolloiden. Kolloid-Zeitschr. Bd. **43**, H. 1, S. 30—35. 1927.

Gummi arabicum wirkt reduzierend und ist deshalb imstande, in einer Silbernitratlösung kolloides metallisches Silber zu bilden. Bei niedrigen Konzentrationen des Gummi arabicum als Schutzkolloid ist der Ablauf und der Grad der Reduktion von der Aktivität der Strahlen abhängig. Ultraviolette Strahlen wirken im Vergleich mit dem Tageslicht stark beschleunigend, auch ist das erhaltene Silberhydrosol konzentrierter. Die Wellenlänge des Lichtes spielt dagegen eine untergeordnete Rolle, wenn das Schutzkolloid an sich ein größeres Reduktionsvermögen besitzt. *Th. Blühbaum* (Berlin).

Avellar de Loureiro, J.: Sur la prétendue photoactivité de certaines substances. (Über die behauptete Photoaktivität bestimmter Substanzen.) (*Inst. de pharmacol. et de thérapeut., fac. de méd., Lisbonne.*) Cpt. rend. des séances de la soc. de biol. Bd. **96**, Nr. 16, S. 1321—1323. 1927.

Die Schwärzung der photographischen Platte durch bestimmte tierische und pflanzliche Produkte, besonders durch native oder ultraviolett bestrahlte Öle, wurde in der letzten Zeit häufig fälschlich als Photoaktivität gedeutet. Mit Hilfe der üblichen Benzidinprobe konnte nun Verf. den Nachweis liefern, daß diese vermeintliche Photoaktivität auf dem Ozongehalt dieser Substanzen beruht. H_2O_2 und Peroxyde zeigten die Benzidinprobe nicht. Aus bestrahltem Lebertran konnte das Ozon durch Schütteln mit Wasser extrahiert werden. Auch dieses „Lebertranwasser" zeigte eine positive Benzidinprobe. Eine Reihe von übrigen Ozonreaktionen geht in den verschiedenen geprüften Substanzen mit der Benzidinprobe parallel. *György* (Heidelberg).

Becker, J., und K. Brückersteinkuhl: Die Veränderungen optischer Eigenschaften von Ölen nach Quarzlichtbestrahlung. (*Kinderklin. u. physikal. Inst., Univ. Bonn.*) Zeitschr. f. Kinderheilk. Bd. **43**, H. 6, S. 566—570. 1927.

Die früher beobachtete Veränderung der Fluorescenzstrahlung wird mit exakten physikalischen Methoden nachgeprüft. Die Ultraviolettdurchlässigkeit des Olivenöls nimmt nach der Bestrahlung ab, das Fluorescenzspektrum im Bereich des Ultraviolett verkürzt sich. *Vollmer* (Charlottenburg).

Niederhoff, P.: Bemerkungen über die Größe der Absorption einer wäßrigen Zuckerlösung bei ultraviolettem Licht in seiner Beziehung zur Konstitution des Zuckermoleküls. (*Physiol. Inst., Univ. Berlin.*) Hoppe-Seylers Zeitschr. f. physiol. Chem. Bd. **167**, H. 4/6, S. 310—311. 1927.

Aus dem Vergleich der Intensitäten der von der Carbonylgruppe herrührenden Absorptionsstreifen des ultravioletten Adsorptionsspektrums einer Glucoselösung (vgl. dies. Zentrlbl. **3**, 802) mit denen echter Aldehyde folgt, daß in der Zuckerlösung nur ein kleiner Teil der Moleküle in der Aldehydform, die Hauptmenge also in der Cycloform, vorliegt, ein Ergebnis, das mit den auf chemischem Wege gewonnenen Anschauungen über die Konstitution der Zucker übereinstimmt. *Leibowitz* (Charlottenburg).

Hausmann, W., und O. Krumpel: Über die Absorption der Porphyrine im Ultraviolett. (*Laborat. f. Lichtbiol. u. Lichtpathol., physiol. Inst., Univ. u. photochem. Laborat., graphische Lehr- u. Versuchsanst., Wien.*) Biochem. Zeitschr. Bd. **186**, H. 1/4, S. 203 bis 212. 1927.

Die Autoren haben die Lichtabsorption einiger Porphyrine violettwärts von 500 $\mu\mu$ geprüft, und zwar Hämatoporphyrinchlorhydrat in wässeriger, salzsaurer und alkalischer Lösung, Hämatoporphyrintetramethylester, Koproporphyrintetramethylester und Uroporphyrinoktamethylester in Chloroform gelöst. Veranlassung zu diesen Untersuchungen gab die wohlbegründete Vermutung, daß in gewissen, durch Lichteinwirkung ausgelösten Hautkrankheiten, die zur Gruppe der Hydroa gehören, die Mitwirkung sensibilisierender Stoffe angenommen und hierbei in erster Reihe an Porphyrine gedacht werden muß. Der verwendete Apparat war ein Quarzspektrograph; als Licht wurde der zwischen Eisenelektroden überspringende Funken verwendet. Die Untersuchungen ergaben für alle untersuchten Porphyrine ein breites Absorptionsband, das sich auf das Spektralgebiet zwischen 400 und 300 $\mu\mu$ erstreckt. Da in den oben

Digitized by Google

erwähnten Hautaffekten eine Lichtempfindlichkeit gerade für Strahlen von der genannten Wellenlänge besteht und eine Vorbedingung photodynamischer Wirkungen in der Absorption der betreffenden Lichtart gelegen ist, kann füglich angenommen werden, daß dem Kopro- und Uroporphyrin, die im Organismus ständig gebildet werden, eine sensibilisierende Wirkung beim Zustandekommen jener Hauterscheinungen zukommt.

Paul Hári (Budapest).₀

Reinhard, Melvin C.: Ultra-violet absorption spectra of certain physiological fluids. (Absorptionsspektren einiger physiologischer Flüssigkeiten im Ultraviolett.) (*State inst. f. the study of malignant dis., Buffalo.*) Journ. of gen. physiol. Bd. **11**, Nr. 1, S. 1—6. 1927.

Graphische Darstellung der Absorptionskurven von Galle, Speichel, Perikardflüssigkeit, Urin, Harnsäure, Serumalbumin, Serumglobulin, Euglobulin, Blutserum und Hämoglobin. Das Absorptionsspektrum des Blutserums ist durch die Spektra der 3 Eiweißfraktionen bestimmt. Das Absorptionsspektrum der einen Urinprobe glich dem der Harnsäure.

(Aus den [nicht weiter erörterten] Kurven lassen sich annähernd folgende Absorptionsmaxima ablesen: Blutserum, Speichel und Perikardflüssigkeit 280 $\mu\mu$, Harnsäure 291 $\mu\mu$, Galle 425 und 335 $\mu\mu$, Hämoglobin 4070. Ref.) *Rothman* (Gießen).

Kultjugin, Alexei: Über die Beeinflussung des Fettstoffwechsels durch Belichtung. (*Biol.-chem. Abt., städt. Krankenh. am Urban, Berlin.*) Biochem. Zeitschr. Bd. **186**, H. 1/4, S. 36—42. 1927.

Bei mit der Quarzlampe bestrahlten Kaninchen ergab sich im Harn grundsätzlich eine Zunahme des Kaliums, während das Calcium sich verschieden verhielt: In der ersten Bestrahlungsperiode nahm das Ca deutlich ab, in einer, nach einem Zwischenraum erfolgten zweiten dagegen zu. Besonders in der ersten Bestrahlungsperiode war das Verhältnis K : Ca stark erhöht, die Relation Ca : Mg vermindert, was den Resultaten von Pincussen an in Davos bestrahlten Kaninchen entspricht. Im Blute war besonders die zum Teil außerordentlich starke Zunahme des Gesamtfettes auffallend, auch das Cholesterin war zum Teil sehr erheblich erhöht. Der anorganische Phosphor nahm zu, der Lipoid-Phosphor war nach der ersten Bestrahlung vermindert, nach der zweiten erhöht. Im Gegensatz zu Versuchen an Menschen war der Ca-Gehalt des Blutes vermindert, der K-Gehalt erhöht. Erheblich war die Vermehrung des Mg-Gehaltes des Blutes. *Pincussen* (Berlin).₀

Leenhardt et Chaptal: Action des radiations ultra-violettes sur la valeur de la réserve alcaline du sang au cours de l'enfance. (Die Wirkung ultravioletter Bestrahlungen auf die Alkalireserve des Blutes bei Kindern.) (*Soc. des sciences méd. et biol. de Montpellier et du Languedoc méditerranéen, juillet 1927.*) Presse méd. Jg. **35**, Nr. 66, S. 1016. 1927.

In den 21 untersuchten normalen und pathologischen Fällen zeigte sich regelmäßig eine Erhöhung der Alkalireserve. Bei gesunden Kindern sind die Erwachsenenwerte bald erreicht. Bei acidotischem Stoffwechsel (Rachitis, Hypothrepsie) ist der Anstieg noch viel beträchtlicher. Daraus, daß gleichzeitig der pathologische Prozeß zum Stillstand kommt, ersehe man die pathogenetische Bedeutung der Acidose.

Rothman (Giessen).

Kamano, T.: Über die blutdruckherabsetzende Wirkung der kombinierten Anwendung der künstlichen Höhensonne und des Sauerstoffs. (*23. Jahresvers., Tokyo, Sitzg. v. 2.—4. IV. 1926.*) Verhandl. d. japan. Ges. f. inn. Med. S. 57. 1926.

Neben Blutdruckherabsetzung Verlangsamung des Pulses und Verringerung des Herzkontraktionsindexes bei Nierenkranken. Die blutdrucksenkende Wirkung des Kombinationsverfahrens kommt wahrscheinlich durch die gleichzeitige Herabsetzung des Herzkontraktionsindexes und der Herabsetzung peripherer Widerstände zustande.

Rothman (Giessen).

Wohlgemuth, J.: Die Fermente der Haut. VIII. Ikebata, Toshisuke: Über Milchsäurebildung in der Haut und ihre Beeinflussung durch verschiedene Strahlenarten.

Digitized by Google

(*Chem. Abt., Rudolf Virchow-Krankenh., Berlin.*) Biochem. Zeitschr. Bd. 186, H. 1/4, S. 43—53. 1927.

Tierische und menschliche Haut (frische und von Leichen) wird in kleinen Portionen zerschnitten, mit Glassplitter unter Zusatz von NaCl-Lösung zu einem Brei verrieben. In verschiedenen Versuchen wurde Glucose, Galaktose, Lävulose, Lactose, Saccharose und Glykogen zugesetzt (ferner Phosphatpuffer [$p_H = 7{,}0$] und Optochin). Nach Brutschrankaufenthalt (24 Stunden) wurde scharf abzentrifugiert und in der überstehenden Flüssigkeit Eiweiß nach Folin (wolframsaures Na und H_2SO_4), Zucker nach Salkowski-Clausen entfernt und die Milchsäure nach Fürth-Charnas bestimmt.

Die Leichenhaut und mit den Zuckerzusätzen in noch stärkerem Maße die Haut von stoffwechselgesunden Individuen (die Hautstücke sind frisch amputierten Gliedmaßen entnommen) ist imstande, Milchsäure zu bilden. Ohne Zusatz enthielten die Versuchsportionen mit der Leichenhaut größere Mengen Milchsäure als die mit frischer Haut, was durch den Umstand erklärt ist, daß die Leichenhaut bereits an sich, je nachdem der Eintritt des Todes zurücklag, größere Milchsäuremengen enthielt (bis 102 mg%), während in frischer Haut höchstens Spuren gefunden wurden. Nach Zuckerzusatz stieg die Milchsäurebildung stets an (z. B. von 54 auf 108 mg% in einem Versuch mit frischer Haut mit und ohne Zusatz von Glucose). Am stärksten wurde Milchsäure aus Lävulose gebildet, dann aus Glucose, etwas weniger aus Galaktose. Am schwächsten erwiesen sich Laktose und Galaktose. Die Haut eines an Diabetes Verstorbenen bildet Milchsäure wie die des Stoffwechselgesunden. Auch Saccharose, als Polysaccharid, wird von der diabetischen Haut abgebaut. Insulinzusatz zur frischen Haut brachte keine merkliche Steigerung der Milchsäurebildung, wohl aber im Versuch mit Leichenhaut. Die Haut von Meerschweinchen bildet etwa dreimal soviel Milchsäure (prozentual) wie die frische Menschenhaut. Auch hier steht die Milchsäurebildung aus Lävulose an erster Stelle. Glykogenzusatz steigert nur in geringem Umfang, Glucose steht in der Mitte. Die Durchschnittsdifferenz im Versuch ohne und mit Glucosezusatz ist kleiner als bei der menschlichen Haut. Nach Bestrahlung mit Sonne, Höhensonne (künstliche) und mit der doppelten Hauterythemröntgendosis blieb die spontane Milchsäurebildung unverändert, dagegen erfährt der Abbau aus Kohlehydraten bei den entsprechenden Zusätzen eine deutliche Schädigung, wobei allerdings die Rangordnung der Zucker die gleiche blieb. Die Ursache dieser Erscheinung bleibt ungeklärt. — Die Sonderstellung der Lävulose (im quantitativen Sinn) beim Kohlehydratstoffwechsel der Haut reiht sich bekannten Tatsachen, die auf eine Sonderrolle dieser Zuckerart im Zuckerstoffwechsel schließen lassen, an.

E. Oppenheimer (Hamburg).

Vacek, T.: Licht- und Ultraviolettbestrahlungen glatter Muskulatur und Beziehungen zum Calcium. Biol. listy Jg. 13, Nr. 2, S. 130—138 u. engl. Zusammenfassung S. 138—140. 1927. (Tschechisch.)

Die sichtbare Strahlung, die zu den Versuchen verwendet wurde, setzt den Tonus der glatten Muskulatur des Verdauungstraktes des Frosches herab. Diese dämpfende Wirkung ist jedoch an gewisse Bedingungen geknüpft, welche noch nicht genau bekannt sind. Es erscheint auch, daß nur eine sehr intensive Strahlung das Nachlassen des Tonus hervorzurufen vermag. Wenn z. B. die Lichtquelle mehr als 20 cm vom Präparat entfernt war, konnte das gleiche Verhalten der Muskulatur nicht verzeichnet werden. Auch der Tonus, in dem sich das Organ vor der Bestrahlung befindet, scheint mitbestimmend zu wirken, ebenso spielen Unterschiede des Materials, der Lichtquelle, des umgebenden Mediums, die Art der vorangegangenen Ernährung und a. m. eine Rolle. Ultraviolettstrahlung ruft in Gemeinschaft mit sichtbarer Strahlung eine intensive Reaktion der Muskulatur hervor; es wird der Tonus erhöht und Kontraktionen hervorgerufen. Physiologische Interferenzerscheinungen dieser Strahlen wurden nicht beobachtet. Kalksalze sind zur Erhaltung normaler rhythmischer Bewegungen unentbehrlich. Fehlen sie im ernährenden Medium, so sinkt der Muskeltonus allmählich, aber sicher ab. Die Muskelbewegungen werden kleiner, bleiben aber regelmäßig. Ultraviolett-

Digitized by Google

strahlen rufen an der Muskulatur eine Erhöhung des Tonus und Kontraktionen hervor, wenn dieser der normale Kalkgehalt entzogen wird. Die Kontraktionen allerdings werden kleiner, bald unregelmäßig und hören endlich ganz auf. Dennoch vermögen die Strahlen das fehlende Calcium nicht zu ersetzen: obzwar sie den Tonus heben, setzen sie die Lebensfähigkeit des Muskels herab. *Lilly Pokorny* (Komotau).

Biologie und Klinik der Wirkung bestrahlter Substanzen.

Schultz, Ottokarl: Untersuchungen über die Einwirkung ultravioletter Strahlen auf Milch. (*Milchwirtschaftl. Laborat., Grebenstein.*) Zeitschr. f. Fleisch- u. Milchhyg. Jg. 37, H. 8, S. 131—135, H. 11, S. 183—185 u. H. 13, S. 220—225. 1927.

Bestrahlung mit ultravioletten Strahlen führt in der Milch zum Auftreten von Flöckchen (Eiweißkoagulation), zu Bildung von blauen Schlieren (Fettaufrahmung) und von einer gelblichen Rahmhaut. Der Geschmack wird kratzend brandig, etwas tranähnlich. Die Gerinnungszeit ist bei der bestrahlten Milch verlängert, der Milchzuckergehalt noch fast innerhalb der Fehlergrenzen der Methodik, aber konstant etwas vermindert. Die Fermente der Milch (Amylase, Peroxydase, Katalase, Reduktase) werden durch längere Bestrahlung zerstört oder weisen zumindest eine starke Verminderung auf. Bestrahlte Milch zeigt eine viel später eintretende Spontansäuerung als eine unbestrahlte Kontrollprobe. Dies dürfte mit der bactericiden Wirkung der ultravioletten Strahlen in Beziehung stehen. Es wird in diesem Zusammenhang auf die bekannten früheren Untersuchungen Seifferts über Sterilisierung der Milch durch Ultraviolettbestrahlung hingewiesen. Verf. untersuchte auch direkt den Bakteriengehalt der Milch in bestrahltem und unbestrahltem Zustande. Eine absolute Sterilität war wohl in keinem Falle zu erreichen, aber eine weitgehende Beeinflussung der Bakterienflora „im Sinne einer starken Bactericidie" war doch unverkennbar. *György* (Heidelberg).

Edelstein, E.: Ist die antirachitische Aktivierung der Milch an die Milchsterine gebunden? (*Kaiserin Auguste Viktoria-Haus, Berlin-Charlottenburg.*) Zeitschr. f. Kinderheilk. Bd. 43, H. 6, S. 681—686. 1927.

2 Säuglinge mit florider Rachitis werden 4 Wochen lang mit einer Halbmilch ernährt, die aus einem mit Äther durch wiederholtes Schütteln und schließlich im Soxhletapparat möglichst erschöpfend extrahierten bestrahlten Magermilchpulver hergestellt war. Bei dieser Ernährung blieb die Rachitis klinisch, röntgenologisch und blutchemisch unbeeinflußt. Zugabe von 3 g von bestrahltem Cholesterin pro die bei gleichbleibender Nahrung durch 2 bzw. 3 Wochen hindurch bewirkte in kurzer Zeit eine deutliche Besserung der Rachitis. Auf Grund dieser Versuche darf angenommen werden, daß die antirachitische Aktivierung der Milch an ihre ätherlöslichen Bestandteile, aller Wahrscheinlichkeit nach an die Sterine gebunden ist. In Anbetracht des geringen Cholesteringehaltes der Milch und der Notwendigkeit hoher Cholesteringaben im Falle reiner Cholesterinpräparate ist es wahrscheinlich, daß der aktivierbare Anteil der Milchsterine (Ergosterin?) relativ höher ist als in dem käuflichen Cholesterin. *György* (Heidelberg).

Allodi, Federigo: La rigenerazione delle ossa durante la somministrazione di olio radioattivo. (Die Knochenregeneration während der Anwendung von mit Ultravioletlicht bestrahltem Öl.) (*Istit. anat., univ., Cagliari.*) Rass. internaz. di clin. e terap. Jg. 8, Nr. 7, S. 458—473. 1927.

Takahashi und die beiden Amerikaner Black und Nelson haben neben anderen in ihren Arbeiten gezeigt, daß man bei der Behandlung der Rachitis gute Resultate erzielen kann mit der Anwendung verschiedenster Nahrungsmittel, die eine gewisse Zeit den ultravioletten Strahlen ausgesetzt waren. Daneben gibt es einige Substanzen, welche von Natur aus aktiv sind. Bis jetzt wurden folgende Substanzen bestrahlt: Frische und Trockenmilch, sowohl menschliche wie tierische, Getreidearten, Karotten, Spinat, Zwieback, Fleisch, Eier (Dotter und Eiweiß), Butter, Speck, Leber, Stockfisch-, Robben-, Walfischtran, Öl der Kokosnuß, von süßen Mandeln, Oliven, Flachs usw. Selbst Rachitis erzeugende Substanzen werden, wenn sie den ultravioletten Strahlen ausgesetzt waren, ausgesprochen antirachitisch. Daneben existieren andere Substanzen, die weder an und für sich aktiv sind, noch selbst bei längster Bestrahlung aktiviert werden können. Hierzu gehören einige mineralische Öle und alte tierische Öle mit Ausnahme

Digitized by Google

des Robbenöles, welches schon von sich aus ausgesprochen aktiv ist und dessen Eigenschaft noch durch Bestrahlung vermehrt werden kann. Beim Lebertran ist diese natürliche Aktivität je nach der Herkunft und Behandlung verschieden, so daß es solche hoher Aktivität gibt und andere, die diese Eigenschaften nur in Spuren zeigen. Dem Lebertran werden häufig auch aus kommerziellen Gründen Mengen von Robbenöl zugesetzt. Von den Theorien, welche die Phänomene der bestrahlten Substanzen zu erklären versuchen, ist jene wohl am besten fundiert, welche annimmt, daß durch Behandlung sich einige ihrer Vitaminkomponenten verändern in dem Sinne, daß sie eine kalkbildende und den Kalkstoffwechsel regelnde Eigenschaft aufnehmen oder verstärken. Bekannt sind bisher folgende den Fetten eigene Vitamine. Das Vitamin A oder das antikeratomalacische, ein antirachitisches Vitamin, nach Droumont D genannt, von Funk aber als E oder als Vitasterin E bezeichnet, ein Vitamin B oder antineuritisches Vitamin. Als letztes dieser Serie existiert noch das Vitasterin F, dessen Mangel in der Nahrung Sterilität erzeugen soll. — Im allgemeinen ist man der Ansicht, daß das Cholesterin der Teil ist, welcher von den Ultravioletttstrahlen aktiviert wird. Über das in der Haut reichlich vorkommende Cholesterin soll die Bestrahlungswirkung bei Rachitis erfolgen. Der Verf. beschreibt dann seine Versuche über die Heilung künstlich gesetzter Knochenbrüche bei Hühnern unter Anwendung von bestrahltem Robbenöl. Er hat 3 Reihen von Experimenten ausgeführt: 1. hat er während eines gleichen Zeitraums bei frakturierten Hühnern derselben Rasse, die unter gleichen Bedingungen lebten, reines Robbenöl gegeben, welches 1 Stunde bestrahlt war; 2. hat er bei Hühnern von verschiedener Rasse verschiedene Dosen von 1 Stunde bestrahltem Robbenöl gegeben, und zwar auch über verschiedene Zeit und selbst auch vor Setzen der Fraktur, um zu beobachten, wie lange sich die Wirkung konservierte. Bei der 3. Serie gab er sehr hohe Dosen von bestrahltem Öl, welches 1 Stunde und länger bestrahlt war und hielt einige Tiere bei sehr vitaminarmer Diät und einige auch im Dunkeln. Die Wirkung dieser Versuche wurde u. a. geprüft durch Röntgenaufnahmen der gebrochenen Gliedmaßen. Bei der 1. Serie zeigte sich, daß die Knochen der Tiere, die täglich 100 Tropfen aktivierten Öls bekommen hatten, eine ausgezeichnete Frakturheilung aufwiesen. Die Kontrolltiere zeigten selbst zu späterem Zeitpunkt noch keine vollkommene Konsolidation. Selbst die Tiere, welche nur 50 Tropfen täglich bekommen hatten, wiesen eine bessere Heilung auf als die Kontrolltiere, jedoch war die Knochenregeneration noch nicht so fortgeschritten wie bei denen mit höheren Ölmengen. Die 2. Versuchsserie, bei der die 1. Gruppe schon 1 Monat vor Setzen der Fraktur laufend 1stündig bestrahltes Öl bekam, welches dann abgesetzt wurde, zeigte ein gutes Heilresultat, die der 2. Gruppe, die nur die Hälfte des Monats vor der Fraktur bestrahltes Öl erhielt und davon auch nur 25 Tropfen, zeigte ein mittelmäßiges Heilungsresultat, während die Tiere die beste Frakturheilung aufwiesen, die sowohl 1 Monat vor der Fraktur und 15 Tage nach derselben bestrahltes Öl bekamen, und zwar vorher 100 Tropfen und nachher nur 25 Tropfen. Die Kontrollen, welche Olivenöl erhielten, welches nicht bestrahlt war, zeigten zu dem gleichen Zeitpunkt keine Konsolidation. Die 3. Versuchsserie ergab bei den Tieren, die bei vitaminarmer Kost und im Dunkeln gehalten wurden, dafür aber 100 Tropfen täglich 1stündig bestrahltes Öl erhielten, ein sehr gutes Heilungsresultat. Bei der 2. Gruppe, welche täglich die große Dosis von 250 Tropfen $2^1/_2$stündig bestrahltes Robbenöl bekamen und daneben in Freiheit, an Luft und Sonne und bei natürlicher Ernährung gehalten wurden, vertrugen diese Behandlung schlecht, 2 davon starben, die Überlebenden zeigten zwar gegenüber den Kontrollen eine schnellere Frakturheilnng, jedoch war diese nicht so günstig wie bei denen der 1. Gruppe. — Das Ergebnis dieser Versuchsreihen bedeutet somit, daß, wenn Robbenöl zeitlich passend bestrahlt ist, dieses ausgezeichnet die Knochenheilung unterstützt, selbst dann, wenn die Versuchstiere bei vitaminarmer Nahrung und des natürlichen Lichtes beraubt und selbst unter den für eine Knochenheilung ungünstigsten Verhältnissen gehalten werden. Hiergegen erleiden die Tiere Schaden und eine relative Hemmung der Heilung,

Digitized by Google

welche bei einer sehr vitaminreichen Kost gehalten werden, aber zu große Dosen von zu lange bestrahltem Öl bekommen. Somit ist die Hypervitaminose genau so schädlich für die Knochenheilung wie für die Rachitis. Andererseits ist eine zu lange Bestrahlung von Robbenöl nachteilig für die Aktivierung der fettlöslichen Vitamine, die in diesem enthalten sind und zerstört diese für immer. *F. Walter* (Hamburg).

Vollmer, H.: Erfahrungen mit bestrahlter ätherextrahierter Nahrung. (*Kaiserin Auguste Victoria-Haus, Berlin-Charlottenburg.*) Zeitschr. f. Kinderheilk. Bd. 43, H. 6, S. 675—680. 1927.

Die einer wiederholten Ätherextraktion unterworfene, zumindest äußerst sterinarme Kost McCollum 3143 läßt sich gleichwohl durch halbstündige Ultraviolettbestrahlung antirachitisch aktivieren und verhütet bei jungen Ratten das Auftreten der Krankheit, während mit der gleichen, aber unbestrahlten Kost ernährte Kontrolltiere aus dem gleichen Wurf an schwerer Rachitis erkrankten. Wenn der Rachitisschutz durch geringe, der Ätherextraktion entgangene Sterinreste in der Nahrung bedingt ist, so muß angenommen werden, daß der aktivierbare Anteil der in Weizen und Maiskörnern enthaltenen Sterine weit höher ist als in den käuflichen Cholesterinpräparaten. — Die Kontrolle der Rachitis erfolgte bei den Tieren makroskopisch, röntgenologisch, mikroskopisch und blutchemisch. *György* (Heidelberg).

Strahlenkunde und Gesetz, Gutachtertätigkeit.

Ebermayer: Rechtsfragen aus der ärztlichen Praxis. Dtsch. med. Wochenschr. Jg. 52, Nr. 44, S. 1864—1866, Nr. 46, S. 1954—1955 u. Nr. 49, S. 2085—2087. 1926.

Das Reichsgericht hat am 19. III. 1926 entschieden, daß in einem Institut die Ärzte für die Herrichtung des Röntgenapparates und die Einsetzung des Filters verantwortlich sind, wenn sie diese Pflicht in dem Institut übernommen haben. Nach Reichsgericht 9. VII. 1926 wird zugegeben, daß die Unmöglichkeit, die Ursache für die Verbrennung eines Patienten festzustellen, nicht zu Lasten des Arztes gehen dürfe. Dieser Grundsatz sei jedoch mit Vorsicht zu handhaben. Es sei immer zu prüfen, ob die jeweilige Sachlage einen Anhalt dafür biete, daß ein Verschulden des Arztes vorliege, welches nach dem gewöhnlichen Verlauf der Dinge geeignet sei, die Verletzung des Kranken hervorzurufen, und ob dieser Anhalt so stark sei, daß eine Möglichkeit des ursächlichen Zusammenhanges nicht mehr bezweifelt werden könne. Vom Bezirksgericht Zürich wurde die Klage gegen den Arzt, der die Patientin zur Röntgenbehandlung geschickt hatte, abgewiesen, da seine Anordnung zutreffend war und er nicht mit einer fehlerhaften Ausführung durch die Röntgenologin rechnen konnte. Dagegen wurde der Klage gegen diese stattgegeben, da sie der Fahrlässigkeit durch Vergessen eines Filters beschuldigt wurde. Die übrigen Fälle betreffen nicht die Röntgenpraxis. Aus ihnen geht hervor, daß eine Stadtgemeinde auch unentgeltlich in ihrem Krankenhaus behandelten Patienten gegenüber für Schäden haftet, die durch Verschulden der Ärzte oder Wärter entstanden sind. Die weiteren Ausführungen berühren u. a. die Schweigepflicht des Arztes, die Pflicht zur Herausgabe von Krankengeschichten, die unentgeltliche Überlassung (den Verkauf) der ärztlichen Praxis, „Ist die studentische Schlägermensur Zweikampf im Sinne des StGB?“, die Rechtstellung des Kassenarztes, die Abtreibung, Kurpfuschertum, endlich eine Entscheidung, durch die eine Gesundbeterin wegen fahrlässiger Tötung verurteilt wurde.

Levy-Dorn (Berlin).

Szász, Béla: Die gerichtlich-medizinischen Beziehungen der Röntgenologie. Magyar Röntgen közlöny Jg. 1, Nr. 6, S. 183—189 u. dtsch. Zusammenfassung S. 199. 1927. (Ungarisch.)

Der Gerichtsarzt nimmt die Röntgenuntersuchung in erster Linie bei den Beurteilungen der Frakturen zur Hilfe, indem er mit ihrer Hilfe nicht nur die Art der Verletzung feststellen, sondern oft auch auf die Art des Zustandekommens derselben folgern kann. Bei der Leichenuntersuchung spielt die Röntgenuntersuchung eine geringe Rolle,

Digitized by Google

in der Suche eines Fremdkörpers (Nadel, Projektil) kann sie aber gute Dienste leisten. Aus dem Entwicklungsgrad verschiedener Knochenkerne kann man das Alter — bzw. Reife — eines Neugeborenen und so die ungefähre Zeit der Konzeption feststellen. Die Versuche — durch die Daktyloradiographie oder durch die Stirnhöhlenaufnahmen die Daktyloskopie zu ersetzen — führten nicht zum Ziele. Eine wichtige Aufgabe des Gerichtsarztes wäre die Beurteilung der Kunstfehler bei den Schädigungen des Patienten nach einer Röntgenbehandlung bzw. Untersuchung. Dieser Aufgabe kann er aber nur dann entsprechen, wenn er selbst — wenigstens in großen Zügen — röntgenologisch ausgebildet ist. Verf. wünscht, daß ein jedes moderne gerichtsärztliche Institut mit einem Röntgenapparat versehen sein soll, daß die Gerichtsärzte röntgenologisch ausgebildet werden und auch der Berufsröntgenologe sich dafür interessieren soll, in welcher Richtung er dem Gerichtsarzte behilflich sein kann. *Ratkóczi* (Budapest).

Hörnicke, C. B.: Die Haftpflicht des Röntgenologen. (*Niedersächs. Röntgenges., Hannover, Sitzg. v. 15.—16. I. 1927.*) Fortschr. a. d. Geb. d. Röntgenstr. Bd. 35, H. 6, S. 1283. 1927.

Erläuterung der einschlägigen Gesetzesbestimmungen. Die Ursache der Röntgenschädigung liegt hauptsächlich in der Unkenntnis der physikalischen Grundlagen der Röntgenstrahlen. Wandel kann nur durch Ablegung einer besonderen Prüfung geschaffen werden. Der Widerstand gegen die Röntgenprüfung beruht großenteils auf der Furcht derjenigen, die sich die Fähigkeit zum Bestehen der Prüfung nicht zutrauen. *W. Tschechendorf* (Köln).

Corson, Eugene R.: The abuse of the X-ray in damage suits. (Mißbrauch der Röntgenuntersuchung bei Entschädigungsverfahren.) Radiol. review a. Chicago med. recorder Bd. 49, Nr. 5, S. 189—192. 1927.

Auf Grund einer Röntgenplatte ohne klinische Untersuchung des Verletzten ist es unzulässig, eine dauernde Unfallschädigung zu diagnostizieren. Bericht über mehrere Fälle, in denen auf Grund einer unsachgemäßen Röntgendiagnose richterliche Entscheidungen zugunsten der angeblich Verletzten ausfielen und eine fachmännische Richtigstellung unberücksichtigt blieb. Besonders häufig werden wohl Frakturen der Wirbelsäule fälschlich diagnostiziert. Andererseits werden Frakturen der Tabula interna des Schädels oft übersehen. Verf. bemängelt, daß der ärztliche Sachverständige bei Gericht häufig nicht auf eine technisch einwandfreie Ausführung und wissenschaftlich ausreichende Deutung der Röntgenbilder genügend Wert legt. *Bernstein* (Danzig).

Foveau de Courmelles: Pour les victimes des radiations. (Für die Opfer der Strahlen.) Gaz. des hôp. civ. et milit. Jg. 99, Nr. 92, S. 1483—1484. 1926.

Verf. berichtet über ein in Frankreich in Vorbereitung befindliches Gesetz zum Schutze der im Röntgen- und Radiumbetrieb tätigen ärztlichen und technischen Personen und tritt warm für die Annahme dieses Gesetzes ein. *Bernstein* (Danzig).

Röntgenstrahlen.

Allgemeine Röntgentechnik.

Connolly, T. F.: The testing and rating of transformers for X-ray work. (Prüfung und Normierung von Transformatoren für Röntgenstrahlenerzeugung.) Brit. journ. of radiol. (Journ. of the Röntgen soc.) Bd. 23, Nr. 92, S. 224—231. 1927.

Bisher war es Brauch, Transformatoren für Röntgenapparate nach ihrer Leistung zu benennen; aber diese Angabe in Kilovolt/Ampere gibt kein gutes Bild der Eignung des Transformators, vor allem auch, weil sie ohne weitere Kontrolle von den herstellenden Firmen gemessen und gezeichnet werden. Der Redner macht Vorschläge, die für die röntgenologische Praxis bestimmten Transformatoren verschiedenen Prüfungen zu unterziehen. Diese Prüfungen betreffen vor allem die Höhe der maximalen Spannung, seine Fähigkeit, Überspannungen zu ertragen, die Möglichkeit eines langandauernden, störungsfreien Betriebes. Weiter werden an die Transformatoren einige

Digitized by Google

allgemeine Forderungen gestellt, z. B. Ölisolation, möglichste Sparsamkeit an Wachs, vor allem an Apparaten, die für die Tropen bestimmt sind usw. Als unmittelbarste Prüfung für die Geeignetheit des Transformators für die Röntgenstrahlenerzeugung schlägt der Redner neben der Feststellung der Art des sekundären Stromes (Wellenform) endlich röntgenographische Aufnahmen vor, eine des Kopfes, des Beckens und des Fußes. In der Diskussion wird darauf hingewiesen, daß die B.E.S.A. (British Electrical Standard Association) ähnlich vorzugehen im Begriffe ist, wie der Redner rät. Einige der Vorschläge werden kritisiert (z. B. ist es nicht notwendig, einen Transformator, der $^1/_2$ Sekunde lang einen bestimmten Strom (bei Aufnahmen) zu liefern hat, so zu dimensionieren, daß er dieselbe Belastung stundenlang aushält). Weiter wird auf die Schwierigkeit hingewiesen, die Spannung mit Hilfe von Funkenstrecken genau zu messen usw. *Josef Frank* (Hamburg).

Žakovsky, J.: Über die Röhrenbeanspruchung an verschiedenen Apparattypen. (*Röntgentechn. Versuchsanst., Wien.*) Fortschr. a. d. Geb. d. Röntgenstr. Bd. **36**, H. 2, S. 383—389. 1927.

Auf mathematisch-theoretischem Wege wird die „Beanspruchung" von Elektronenröhren bei verschiedenen sekundären Stromarten abgeleitet. Unter „Beanspruchung" wird dabei die Röhrenleistung pro Kilovolt eff. und pro Milliampere eff. definiert. Wie man sofort sieht, ist diese Beanspruchung bei Gleichstrom gleich 1. Um in die Mannigfaltigkeit der Möglichkeiten Übersicht zu bringen, werden die 2 Grenzfälle der Röhrencharakteristik betrachtet, die gesättigte, bei der der Strom für alle Spannungen konstant ist, und diejenige, bei der das Ohmsche Gesetz gilt. Die Berechnung ergibt, daß bei direktem Anschluß der (vollkommen ventilierenden) Röhre an den Transformator und bei Verwendung von Glühventilen die Beanspruchung bei voller Sättigung 0,9, bei Gültigkeit des Ohmschen Gesetzes 1, 2 beträgt. Bei Nadelschaltern und Gleichrichtern ist sie unabhängig von der Sättigung und nur abhängig von dem Kontaktverhältnis, d. h. dem Quotienten aus Kontaktsegmentslänge zu halbem Kreisbogen. Die Heizung einer Röhre für denselben Röhrenstrom ist nicht für alle Apparate dieselbe, sie hängt von dem Kontaktverhältnis ab und ist um so größer, je kleiner dieses ist. Verf. schlägt noch vor, statt der Größe des Heizstromes für eine bestimmte Milliamperezahl bei einer bestimmten Röhre die Heizspannung anzugeben, da die Abhängigkeit der Elektronenemission von der Spannung nicht so steil verläuft, wie von der Stromstärke, die Einstellung damit eine (2—6mal) genauere sein könnte. *Josef Frank.*

Frik, Karl, und Max Levy-Dorn: Die beim Arbeiten mit Röntgenstrahlen auftretenden Gefahren und ihre Verhütung. Dtsch. Zeitschr. f. öff. Gesundheitspfl. Jg. **3**, H. 7/8, S. 147—157. 1927.

Der Vortrag gibt eine außerordentlich geschickte Zusammenstellung der Schädigungsmöglichkeiten, die bei dem Arbeiten mit Röntgenstrahlen sowohl für den Arzt wie das technische Hilfspersonal und die Patienten vorhanden sind. Gleichzeitig wird über die Vorschläge referiert, die zu ihrer Verhütung empfohlen werden. Es werden die eigentlichen elektrischen Unfälle, die Schädigungen durch schlechte Luft oder giftige Gase und schließlich die eigentlichen Strahlenschädigungen, wie sie bei der Diagnostik und Therapie auftreten können, besprochen, ihr Zustandekommen ausführlich erörtert und Ratschläge für ihr Bekämpfung gegeben, die natürlich in erster Linie vorbeugender Natur sein müssen. Wenn sich aus der vorliegenden Arbeit auch kaum neue Gesichtspunkte ergeben, so ist doch diese Zusammenfassung sehr zu begrüßen, da alle diese Dinge nicht oft und eindringlich genug gesagt werden können. *Harms* (Hannover).

Jaulin: Rapport sur le danger des radiations pour les professionnels et les moyens de s'en préserver. (Bericht über die Gefahren der Strahlen für die Ausübenden und die Mittel, sich davor zu schützen. (*Congr. de l'assoc. franç. pour l'avancement des sciences, Constantine, avril 1927.*) Arch. d'électr. méd. Jg. **35**, Nr. 527, S. 243. 1927.

Es wird über verschiedene Schutzmaßnahmen debattiert. Für einen wirksamen Schutz wird u. a. 1 mm Blei als Mindestmaß gefordert. Die Zweckmäßigkeit und Not-

Digitized by Google

wendigkeit der Schutzhandschuhe wird erörtert. Ein Diskussionsredner empfiehlt, den linken Handschuh durch einen Bleikasten zu ersetzen. Zusammenfassend hebt Jaulin nochmals hervor, daß das wichtigste Prinzip die möglichst vollständige Freistellung der Röntgenapparatur selbst sei. *Bernstein* (Danzig).

Recommendations of the X-ray and radium protection committee. Third revised report, May 1927. (Empfehlungen des Röntgenstrahlen- und Radium-Schutzkomitees. [Dritter geprüfter Bericht vom Mai 1927.]) Brit. journ. of radiol. (Arch. of radiol. a. electrotherapay) Bd. 32, Nr. 326, S. 330—336. 1927.

Gegenüber den früheren Richtlinien des englischen Strahlenschutzkomitees wurden eine Anzahl kleinerer Abänderungen vorgenommen. Bei Röntgenstrahlen von 150 KV aufwärts wird ein hochwertiger Schutz empfohlen, hinzugefügt ist ein neuer Abschnitt über die Ultraviolettbehandlung. An dem Komitee sind mitwirkend beteiligt sämtliche großen Gesellschaften auf dem Gebiete der Strahlenkunde, das Institut der Physiker, das national-physikalische Laboratorium sowie Vertreter der provinziellen Lehrinstitute. Kopien können vom Sekretär des Protection Comittee 32 Welbeck Street, London, W. I. bezogen werden. Die empfohlenen Maßnahmen verteilen sich auf folgende Sektionen: I. Röntgenstrahlen für diagnostische Zwecke; 2. Röntgenstrahlen für Oberflächentherapie; 3. Röntgenstrahlen für Tiefentherapie; 4. Elektrische Vorsichtsmaßnahmen in Röntgeninstituten; 5. Ventilation, Beleuchtung usw.; 6. Röntgenstrahlen für industrielle und Forschungszwecke; 7. Radiumtherapie; 8. Ultraviolett-Therapie; 9. Allgemeines. Von einer Abstufung der Schutzmaßnahmen, entsprechend der zeitlich verschiedenen Inanspruchnahme der Apparaturen, mußte abgesehen werden. Von Einzelempfehlungen seien erwähnt: Strahlensichere Umkleidung der Röhre, Arbeiten in möglichst großem Abstande, nicht mehr als 7 Arbeitsstunden den Tag, Sonntagsruhe und 2 freie Nachmittage, Jahresurlaub von 1 Monat; für Schwestern und Laborantinnen keine gleichzeitige Beschäftigung im sonstigen Dienst des Krankenhauses. Für die Durchleuchtungsblende werden mindestens 3 mm Bleischutz gefordert. Bei Apparaturen unter 70 KV kann der Röhrenschutz auf 1,5 mm und die Blende auf 2 mm Bleiwert herabgesetzt werden, das Bleiglas des Schirms mindestens 2 mm, möglichst aber 3mm Blei entsprechend. Die Grenze zwischen Oberflächen- und Tiefentherapie wird mit 100 KV Scheitelspannung angegeben. Als Schutzkasten genügen 2 mm Blei für Oberflächen-, 3 mm für Tiefentherapie, 4 mm bei mehr als 150 KV. Die Bedienung kann bei Oberflächentherapie in einem Schutzhäuschen mit Ventilation erfolgen, bei Tiefentherapie soll sich das Personal in einem besonderen Raum befinden. Gesamtschutz 5 mm Blei, über 200 KV 6 mm. 6 Zoll Mauerwerk oder 16 Zoll Holz entsprechen ungefähr 2 mm Blei. Eingehende Angaben über Isolierungen, Ventilation, Beleuchtung, über die Aufbewahrung, Transport, Anwendungsart von Radium und Emanation. Einige Vorschriften werden über den Schutz der Hände und Augen bei Ultravioletbestrahlungen gegeben. Empfehlung von Blutuntersuchungen des Personals im Abstand von 3 Monaten. Das Schutzmaterial, die Isolierungen usw. sollten ein Zertifikat des national-physikalischen Laboratoriums haben. *Bernstein* (Danzig).

Pugno-Vanoni, Enzo: Della possibilità di ottenere per i raggi X schermi opachi antidiffondenti con applicazione alle protezioni. (Über die Möglichkeit, ein strahlendichtes, nicht streuendes Material zu erhalten und seine Anwendung zum Schutze.) Radiol. med. Bd. 14, Nr. 9, S. 782—788. 1927.

Ein strahlenundurchlässiges Material emittiert, selbst bestrahlt, einen erheblichen Betrag an gestreuter Strahlung oder an charakteristischer Strahlung des jeweiligen Materiales. Diese sekundären Strahlen sind umso weicher, je niedriger das Atomgewicht der betreffenden Substanz ist. Um Schutzmaterial zu erhalten, das möglichst wenig sekundäre Strahlung aussendet, schlägt der Verf. vor, das Blei mit als optimal ermittelten Lagen von 0,2 mm Cu und darüber 0,2 mm Al zu bedecken. Die Richtigkeit dieses Standpunktes und die Existenz einer optimalen Dicke für jede dieser Decklagen, aus denen sich das Material zusammensetzt, sind durch das Experiment ebenso bestätigt

Digitized by Google

wie durch die Theorie. Um das Personal wie den Patienten vor Strahlung wirksam zu schützen, genügt es nicht, dieselben in den Schatten des gewöhnlichen Schutzmateriales zu bringen, da dieses sekundäre Strahlung aussendet. Man muß auch die Röhre vollständig in ein strahlenundurchlässiges Gehäuse einschließen. Je undurchlässiger aber das Material, umso schlechter ist seine Isolationsfähigkeit; man würde mit solchem Material zu sehr großen Kastendimensionen kommen. Indem man aber streustrahlenfreies Material verwendet, ausgeführt nach obigen Prinzipien, läßt sich die Forderung nach Isolation mit der nach Schutz vereinen, und zwar in einem relativ kleinen Volumen, da es möglich ist, mit Metallschutz die direkte Strahlung, die von der Röhre kommt, zu unterdrücken und die restliche Streustrahlung mit strahlendurchlässigem Material, das aber dafür ein guter Isolator ist, unschädlich zu machen. Nach diesen Prinzipien konstruierte der Verf. Röhrenschutzkasten, deren äquivalente Bleidichte 3,5 mm beträgt. Die Röhre kann jede Richtung im Raum einnehmen, die Isolation verträgt 250000 Volt. *Spiegler* (Wien).

Röntgenstrahlen als Hilfsmittel für die Diagnostik.

Technisches (einschl. photographischer Technik).

Schneider, Georg Heinrich: Zur Frage der Zweckmäßigkeit der Markierung hinter dem Röntgenschirm. Med. Klinik Jg. **23**, Nr. 34, S. 1299. 1927.

Die noch vielerorts geübte Methode, bei der Durchleuchtung den Nabel mit einer Marke zu versehen und sich hiernach, z. B. bei der Bestimmung der Magenlage topographisch zu orientieren, ist wegen der sehr variierenden Nabelhöhe (Differenzen beim Neugeborenen, Fettleibigkeit, Abmagerung, Ascites usw.) ungenau. Außerdem stört in vielen Fällen der Schatten der Marke bei der Durchleuchtung und auch auf der Aufnahme. Es wird daher die Orientierung nach festen Beckenpunkten, insbesondere der oberen Cristalinie, empfohlen. Da aber ein bewegliches Zeigerinstrument vielfach von Vorteil, der Holzknechtsche Distinktor aber zu kostspielig sei, benutzt Verf. einen einfachen Löffelstiel, aus dessen vorderem Ende er einen Schlitz aussägt und dort eine kleine Bleimarke einläßt. *Wittkowsky* (Berlin).

Eiken, Th.: Eine Methode zur Lokalisation von Fremdkörpern. (*Amtssygehus, Aalborg.*) Ugeskrift f. Laeger Jg. **89**, Nr. 37, S. 837—838. 1927. (Dänisch.)

Nachdem der Sitz des Fremdkörpers durch gewöhnliche Röntgenuntersuchung festgestellt ist, wird ein Bleikreuz an entsprechender Stelle angebracht und in einem oder mehr Meter Entfernung darauf zentriert. Diese Fernaufnahme und eine ebensolche von der Seite benutzt Eiken zur Tiefenbestimmung und markiert die Bleikreuzlage auf der Haut durch einen Hautritz, von dem aus dann operativ vorgegangen wird. *Reimann* (Berlin).

Surrel: Le sériographe, appareil pour la radiographie en série. (Der Seriograph, eine Vorrichtung zur Herstellung von Serienaufnahmen.) Bull. et mém. de la soc. de radiol. méd. de France Jg. **15**, Nr. 141, S. 258—259. 1927.

In einem Rahmen ist links ein Leuchtschirm mit Bleiglasplatte angebracht, rechts ein bleigeschützter Kasten, der drei Kassetten aufnehmen kann. Der Kasten trägt vorne eine Nute, durch die man mit dem Finger eine Kassette zwischen den Patienten und den Leuchtschirm schieben kann. Nach der Aufnahme drückt man auf einen links unten befindlichen Knopf und kann alsdann die belichtete Kassette hinter die anderen Kassetten schieben. Ein leicht anzubringendes Buckygitter ermöglicht Aufnahmen unter Beseitigung der Streustrahlen.

Heinrich Chantraine (Betzdorf/Sieg).

Gebbert: Eine einfache Vorrichtung für stereoskopische Durchleuchtungen. (*18. Kongr. d. dtsch. Röntgen-Ges., Wiesbaden, Sitzg. v. 28.—30. IV. 1927.*) Fortschr. a. d. Geb. d. Röntgenstr. Bd. **36**, Kongreßh., S. 113—115. 1927.

Der Vortragende berichtet über die von ihm ausgearbeitete Modifikation einer Vorrichtung zur stereoskopischen Durchleuchtung mittels der Stroboskopscheibe. Zwei luftgekühlte Elektronenröhren, deren jede so einreguliert werden kann, daß die Bildhelligkeit der stereoskopischen Einzelbilder der Sehkraft des jeweils zugeordneten

Digitized by Google

Auges angepaßt wird, liefern die Strahlung und können auf eine dem natürlichen Augenabstand entsprechende Entfernung ihrer beiden Anoden gebracht werden. Die stroboskopische Betrachtungseinrichtung besteht aus zwei kleinen mit Synchronmotoren betriebenen Scheiben, die auf das geringe Gewicht von insgesamt 300 g gebracht, durch einen Kopfbügel bequem, etwa nach Art einer Stirnlampe, von dem Betrachter getragen werden kann. Übergang von pseudo- zu orthostereoskopischer Wirkung ist möglich, die Bilder sind seitenverkehrt, zur Seitenrichtigkeit sind besondere Vorrichtungen (Spiegel) nötig. *Hasselwander* (Erlangen).

Stumpf, Pleikart: Neue Hilfsmittel der Röntgenstereoskopie. (*18. Kongr. d. dtsch. Röntgen-Ges., Wiesbaden, Sitzg. v. 28.—30. IV. 1927.*) Fortschr. a. d. Geb. d. Röntgenstr. Bd. **36**, Kongreßh., S. 111—113. 1927.

Der Vortragende glaubt nach seinen Erfahrungen die Schuld für die langsame Einführung des stereoskopischen Verfahrens in die Röntgenologie weniger dem Aufnahme- als dem Betrachtungsverfahren beimessen zu müssen, welches er für diesen Zweck möglichst einfach und wenig umständlich gestalten möchte. Um an die uns im täglichen Leben gewohnten Hilfsmittel anzuknüpfen, hat er die optische Einrichtung, sein Stereobinokel, in der Form eines Opernglases konstruiert. Von Vorteilen wird die leichte Deckung der beiden Teilbilder, vor allem außerdem die Möglichkeit hervorgehoben, daß zwei oder mehr Betrachter gleichzeitig das plastische Bild sehen können. Verf. hat an seinem Betrachtungsgerät auch eine Meßvorrichtung angebracht, mittels deren, etwa nach Art des Zeißschen Stereomikrometers, durch Marken — hier Fadenmarken — aus den Parallaxen die Tiefenmaße vermittelt und durch einen Schreibstift auf einer Zeichenfläche aufgetragen werden, desgleichen die Distanzen in den beiden anderen Raumkoordinaten. *Hasselwander* (Erlangen).

Hahn, O.: Röntgenstereogramme mit der Potter-Buckyblende. (*Chir. Univ.-Klin., Breslau.*) Zentralbl. f. Chir. Jg. **54**, Nr. 30, S. 1883—1884. 1927.

Verf. teilt mit, daß alle die mehr oder weniger komplizierten, von ihm selbst, Borchardt und Sommer angegebenen Verfahren zur Erzielung stereoskopischer Röntgenogramme auf der Potter-Bucky-Blende sich umgehen lassen, da die praktische Erfahrung gezeigt hat, daß eine seitliche Verschiebung der Röhre — allerdings unter geringer Erhöhung der Expositionszeit — entgegen der theoretischen Überlegung sehr gute, d. h. einwandfrei klare und scharfe Bilder liefert. Durch kleine Zusatzvorrichtung (Zahnradgetriebe) am Röhrenkasten läßt sich die Einstellung genauestens vornehmen. *Breitländer* (Canton-China).

Spurr, Ricardo: Neuer Röntgentisch für Urologie. (*Argentin. med. Ges., urol. Sekt., Buenos Aires, Sitzg. v. 19. IV. 1927.*) Rev. de especialidades Bd. **2**, Nr. 1, S. 117 bis 124. 1927. (Spanisch.)

Neuer Tisch für Röntgenuntersuchungen in der Urologie. Beschreibung eines neues Röntgentisches für urologische Zwecke mit ausgiebiger Bewegungsmöglichkeit. Untersuchung im Liegen, Stehen und in Beckenhochlagerung möglich. *Abeles* (Frankfurt a. M.).

Chantraine, H., und P. Profitlich: Über die bei Durchleuchtungen und Aufnahmen verabfolgten Strahlenmengen. (*Röntgenabt., Bürgerhosp., Köln u. Röntgen- u. Lichtheilanst. d. Vereinig. d. Krankenkassen, Betzdorf.*) Fortschr. a. d. Geb. d. Röntgenstr. Bd. **36**, H. 2, S. 404—406. 1927.

Unter ausdrücklicher Hervorhebung, daß Messungen mit dem wellenlängenabhängigen Siemens-Meßgerät bzw. dem Veifa-Elektroskop keine sicheren Resultate ergeben, werden die bei Aufnahmen verschiedener Körperteile vermutlich verabfolgten R-Zahlen angegeben und daraus die erlaubte Zahl von Wiederholungen solcher Aufnahmen bzw. die maximale Durchleuchtungszeit errechnet. Es wird weiterhin betont, daß die von Frik angegebene höchstzulässige Hautbelastung mit 700 R. nur für harte Strahlungen zutrifft, während bei den von den Autoren verwandten weichen Strahlen schon bei 300 R eine Gefahr liegt. Solange nur Einzelaufnahmen in Frage kommen, besteht keine Verbrennungsgefahr. Mit dem Augenblick, in dem

Digitized by Google

kinematographische Aufnahmen verlangt werden, müßte zunächst eine Möglichkeit gefunden werden, die R-Zahl bei jeder Aufnahme exakt zu bestimmen und die Toleranz der Haut für jede Strahlenqualität geprüft sein. *Hin* (Köln).

Scott, S. Gilbert: Protection for screen examination. (Strahlenschutz bei Durchleuchtungen.) (*Radiol. dep., London hosp., London.*) Brit. journ. of radiol. (Arch. of radiol. a. electrotherapy) Bd. **32**, Nr. 326, S. 327—330. 1927.

Als Ergänzung der Leitsätze des Strahlenschutzkomitees stellt Verf. noch folgende 4 goldene Regeln für den Durchleuchtungsbetrieb auf: 1. Arbeite mit maximalem Abstand! 2. Verwende eine möglichst niedrige Stromstärke! 3. Vergeude keine Zeit! 4. Arbeite mit kleinem Felde! Für die Hände ist nach Ansicht des Verf. ein nur geringer Schutz notwendig, wenn man sie bei der Durchleuchtung mit enger Blende im Schatten des direkten Röntgenlichtes bewegt (? Ref.). Die Einrichtung soll es von vornherein unmöglich machen, daß der Untersucher sein Gesicht der Röhre auf weniger als ein Meter nähert. Für die Hand genügt ein Strom von 3 mA; danach soll sich auch die Stromstärke bei den übrigen Durchleuchtungen richten. *Bernstein* (Danzig).

Spezielle Röntgendiagnostik.

Skelettsystem (einschl. Zähne).

Dupuy, Homer: New method for measuring intranasal distance to sphenoid sinus. (Eine neue Methode, um die intranasale Entfernung der Keilbeinhöhle zu messen.) (*Dep. of oto-laryngol. a. radiol., charity hosp., New Orleans.*) Southern med. journ. Bd. **20**, Nr. 7, S. 536—538. 1927.

Für Keilbeinhöhlenoperationen kann es von Wichtigkeit sein, die genaue Entfernung der Vorder- und Hinterwand der Keilbeinhöhle von der Spina nasalis anterior zu kennen. Dupuy erreicht dies durch Röntgenaufnahmen, indem er eine Seitenaufnahme in einem Plattenabstand von ca. 1,80 m macht. Man kann dann die Entfernungen aus dem Bilde mit einer Fehlerquelle von 2—4 mm ablesen. Vorbedingung bei der Aufnahme ist, daß die beiden großen Keilbeinflügel möglichst genau aufeinander projiziert werden, auf keinen Fall ebenfalls mehr als 2—4 mm voneinander entfernt sind. *H. G. Runge* (Hamburg).

McBride, Earl D.: Congenital deficiency of the clavicle. Hereditary cleidocranial dysostosis. (Angeborener Mangel des Schlüsselbeins. Erbliche cleidokraniale Dysostose.) Journ. of bone and joint surg. Bd. **9**, Nr. 3, S. 545—552. 1927.

Der erste der beiden mitgeteilten Fälle betraf ein 5jähriges Kind, das sich, mit Ausnahme des Schlusses der Fontanelle erst im 3. Jahre, gut entwickelt hatte. Auffällig war das starke Hervortreten der Stirne und das Vorhandensein von 6 Höckern am Schädel, 2 frontalen, 2 parietalen und 2 occipitalen; indessen zeigte das Röntgenbild normalen Knochenbefund des Schädels. Die Beweglichkeit der Schultern war eine derartige, daß sie vorne miteinander in Berührung gebracht werden konnten. Das Röntgenbild zeigte zwei der Länge nach voll entwickelte Schlüsselbeine, welche in der Mitte, wie bei einem nicht geheilten Bruche, getrennt waren. Die Enden waren etwas abgerundet. Die akromialen Enden beider Schlüsselbeine waren nicht voll entwickelt. Außerdem zeigte das Röntgenbild an dem 7. Halswirbel 2 rudimentäre Rippen. Während in diesem Falle die Ätiologie mangels wesentlicher Veränderungen an anderen Knochen nicht ganz geklärt erscheint, und man tatsächlich trotz der Beiderseitigkeit an eine intrauterine oder intra partum entstandene Fraktur denken muß, handelte es sich in dem 2. Falle, welcher ein 9jähriges Kind betraf, um ein kongenitales Fehlen der Claviculae. Der Röntgenbefund zeigte hier nur das Vorhandensein eines Rudiments an der lateralen Seite. Von anderen Mißbildungen fanden sich, abgesehen von dem Vorspringen der Stirn und den auch in diesem Falle vorhandenen 6 Höckern und der noch offenen Fontanelle beiderseits ausgesprochene Coxa vara. Besprechung der verschiedenen Theorien über die Entstehung dieser Mißbildung. *Stettiner* (Berlin).

Roudil, G.: Le diagnostic de la scoliose par malformation de la 5e vertèbre lombaire. (Etude radiographique.) (Die Diagnose der Skoliose durch Mißbildung des 5. Lendenwirbels. [Röntgenologische Studien.]) (*Clin. chir. infant. et orthop., fac. de méd., Bordeaux.*) Arch. d'électr. méd. Jg. **35**, Nr. 528, S. 278—286. 1927.

Bericht über 26 Fälle von Skoliosen, deren Ursache, die Mißbildung des 5. Lendenwirbels, erst durch die Röntgenuntersuchung aufgeklärt werden konnte. Um gute

Digitized by Google

Bilder zu bekommen, ist es notwendig, bei Erwachsenen die Aufnahme in Trendelenburgscher Lage vorzunehmen; bei Kindern braucht man sie jedoch nicht. Der Zentralstrahl muß durch das Lumbosakralgelenk gehen. Es wurden 7 verschiedene Formen der Mißbildung des 5. Lendenwirbels gefunden, nämlich keilförmige, schräge und trapezoide Deformierung sowie Verschmälerung des Wirbels, die 15—40 mm betragen kann. Bei Spondylolisthesis neigt sich der 5. Lendenwirbel nach vorne und kann leicht abgleiten, wenn die hinteren Bänder oder die unteren Gelenkfortsätze fehlen. Sakralisation besteht in vollständiger oder unvollständiger Verschmelzung des 5. Lendenwirbels mit dem Kreuzbein, wodurch letzteres jede Beweglichkeit verliert. Sie kann einseitig oder doppelseitig und diese wieder symmetrisch oder asymmetrisch sein. An Sakralisation, die nicht immer leicht zu erkennen ist, muß man denken, wenn die Querfortsätze infolge der Hypertrophie des einen von ihnen asymmetrisch sind oder wenn sie die benachbarten Knochen berühren und mit ihnen ein Gelenk bilden. Der Wirbelspalt, eine Dehiszenz des hinteren Wirbelbogens, ist eine rein knöcherne Mißbildung. Den Namen Spina bifida occulta soll man nur für die primäre Rückenmarksmißbildung gebrauchen. *Hans Kloiber* (Baden-Baden).

Albrecht: Zur Klinik der Osteoarthropathia ileosacralis. (*20. Tag. d. dtsch. Ges. f. Gynäkol., Bonn, Sitzg. v. 8.—11. VI. 1927.*) Zentralbl. f. Gynäkol. Jg. **51**, Nr. 34, S. 2170—2171. 1927.

Vortr. meint die Gruppe der Kreuzschmerzen, die ihre Ursachen in funktionellen und anatomischen Störungen der Kreuzdarmbeinverbindung als Trägerin der Rumpflast haben. Die Symptome sind Kreuzschmerzen bei Änderung der Rumpfhaltung, Ermüdungsschmerzen (nachts), Schmerzen morgens bei erneuter Anspannung der Bänder und Muskeln. Am häufigsten sind die durch statische Insuffizierung bedingten Fälle. Wichtig sind auch Skelettanomalien wie Sakralisation, Lumbalisation, pathologische Beckenformen. Wenig bekannt sind die entzündlichen Affektionen des Ileosakralgelenks, die infektiösen, spezifischen und rheumatischen Arthritiden (häufig nach Grippe) und die Osteoarthropathis deformans, die zum Teil endokrin bedingt ist. — Vortr. beobachtet auch einen Fall von erbbedingter Periarthritis chronica progressiva der Knie-, Finger- und Ileosakralgelenke. *Schugt* (Solingen).

Badgley, Carl E.: Coalition of the calcaneus and the navicular. (Verschmelzung von Fersen- und Kahnbein.) Arch. of surg. Bd. **15**, Nr. 1, S. 75—88. 1927.

Es gibt eine Form des Plattfußes, die durch die gewöhnliche Behandlung sich nicht beeinflussen läßt. Bei diesen Plattfüßen muß man, wie Verf. es bei 5 Fällen im letzten Jahre gesehen hat, daran denken, daß sie primär durch Veränderungen des Skelettes, nicht der Weichteile bedingt sind. Diese Veränderungen bestanden bei Verf.s Fällen in der zuerst von Pfitzner, später von Holl und von Slomann beschriebenen Vereinigung von Kahn- und Fersenbein durch eine knöcherne Brücke, die es erklärlich macht, daß die nur die Weichteile berücksichtigende Behandlung keinen Erfolg haben kann. Die Kranken des Verf. waren junge Menschen im Alter von 13—17 Jahren; bei einem hat zwar die Verlängerung der Peroneussehnen mit Nachbehandlung im Gipsverband und mit Übungen vorübergehend Besserung gebracht, es ist aber nicht bekannt, ob der Erfolg von Dauer war. Bei den übrigen Fällen hat diese Behandlung völlig versagt. Daher wurde die Knochenbrücke bei zwei von den Kranken, die sich zur Operation entschlossen, abgetragen, bei einem auch noch die Arthrodese der Talonaviculare- und Calcaneocuboidgelenke hinzugefügt. Zur Beurteilung des Dauererfolges liegen die Operationen noch zu kurz zurück. Zur Technik der Röntgenuntersuchung wird noch hervorgehoben, daß die gewöhnlichen Aufnahmen des Fußes in sagittaler und frontaler Richtung die Knochenbrücke nur schlecht zur Darstellung bringen, daß dazu vielmehr Strahlendurchgang in schräger Richtung, etwa 45° zur Fußsohle, notwendig ist.
Gümbel (Berlin).°°

Foschini, Domenico: Contributo alla patogenesi della deformità di Madelung. (Beitrag zur Pathogenese der Madelungschen Deformität.) (*Gabinetto di radiol. ed elettrojatr. „G. Scalaberni", osp. Umberto I, Lugo.*) Giorn. di clin. med. Jg. 8, H. 12, S. 510—513. 1927.

Unter Wiedergabe von 4 Röntgenbildern der beiden Handwurzeln eines Falles von Madelungscher Deformität nimmt Foschini Stellung zur Ätiologie dieser Erkrankung. Der Verf. schließt sich der Erklärung von Madelung an in der Form wie sie Merlini gegeben hat: Ungünstiger Einfluß beruflicher Tätigkeit begünstigt durch eine Spätrachitis.
Heinz Lossen (Schatzalp-Davos).

Digitized by Google

Bernhardt, H.: L'osteomalacia non puerperale. (Nichtpuerperale Osteomalacie.) Gazz. d. osp. e d. clin. Jg. 48, Nr. 32, S. 749—751. 1927.

Verf. berichtet über einen Fall von Osteomalacie bei einer 31jährigen Frau als Folge funktioneller Störung der Thyreoidea. *Th. Naegeli* (Bonn).

Brandes, M.: Metaphysäre Verkalkungszonen wachsender Knochen im Röntgenbilde nach Verabfolgung von Phosphor-Lebertran. (Zugleich ein Beitrag zur Behandlung der Knochen- und Gelenktuberkulose. (*Orthop. Klin., städt. Krankenanst., Dortmund.*) Zentralbl. f. Chir. Jg. 54, Nr. 39, S. 2434—2438. 1927.

Durch systematische Röntgenuntersuchungen bei Kindern, denen mehrere Wochen Phosphorlebertran verabreicht wurde, hat Verf. das Auftreten metaphysärer Kalkzonenbildungen festgestellt. Bei Fortsetzung der Verabreichung des Medikaments auf mehrere Monate treten auch am Gelenkknorpel dichtere Schattenbildungen auf. Die Kalkzonen treten am deutlichsten hervor bei atrophischem Knochenskelett. — Der therapeutische Nutzen wird gesehen in der Anwendung bei Knochen- und Gelenktuberkulose. Auf Grund einer 5jährigen Beobachtung konnte eine Einschränkung der schweren Atrophie des Skeletts und Förderung der Ausheilung festgestellt werden, so daß durch Lebertran eine ähnlich günstige Wirkung wie bei Rachitis anzunehmen ist. *A. Hübner* (Berlin).

Zimmer: Nicht erkannte Lage eines im Wirbelkanal steckenden Gewehrgeschosses. (*Versorgungsärztl. Untersuchungsstelle, Breslau.*) Ärztl. Sachverst.-Zeit. Jg. 33, Nr. 6, S. 73—76. 1927.

Mitteilung eines Falles. Bemerkenswert ist, daß ein Fremdkörper von der Größe eines Infanteriegewehrgeschosses ohne Verletzung des Wirbelknochens in den Wirbelkanal eindringt, hier liegenbleibt und dabei jahrelang so gut wie keine Schädigung verursacht. Ferner war die verschiedene röntgenologische Beurteilung von Interesse: nach dem einen Röntgenbilde lag das Geschoß zwischen den Dornfortsätzen des 3. und 4. Lendenwirbels, nach einem späteren unmittelbar vor dem 3. Lendenwirbelkörper (was irrig ist). In allen Fällen, in denen es auf eine genaue Lagebestimmung eines Fremdkörpers in dieser Gegend ankommt, muß man außer den üblichen Röntgendurchleuchtungen und -aufnahmen von vorn nach hinten auch solche in seitlicher Richtung vornehmen. *Kurt Mendel* (Berlin).°°

Scarlini, Giovanni: Sul distacco traumatico dell'epifisi inferiore della tibia. (Über die traumatische Abtrennung der unteren Tibiaepiphyse.) (*Pio istit. rachitici, clin. ortop. e traumatol., univ., Milano.*) Arch. di ortop. Bd. 43, H. 1, S. 73—114. 1927.

Daß eine traumatische Ablösung der unteren Tibiaepiphyse möglich ist, konnte schon 1881 Ollier mittels seiner experimentellen Forschungen an der Leiche feststellen. Doch blieben die klinischen Beobachtungen solcher Verletzungen äußerst selten, auch waren sie immer infolge schwererer Unfälle, wobei die Weichteile weitgehende Schädigungen aufwiesen, entstanden. Nur eine systematische Röntgenuntersuchung aller Unterschenkelunfälle kann auf eine solche Epiphysenlösung aufmerksam machen, und diese kann in 3 Formen auftreten: 1. Einfache Epiphysenlösungen ohne andere Knochenläsionen. 2. Epiphysenlösung mit gleichzeitiger Fraktur der Fibula oberhalb des Mallcolus. 3. Epiphysenlösung mit gleichzeitiger Fraktur am unteren Drittel der Fibula und teilweiser Fraktur des metaphysären Bulbus der Tibia mit Bildung eines prismatischen, dreieckigen Knochenfragmentes, welches verschieden groß sein kann, aber immer mit seiner Basis nach unten gerichtet ist. Verf. beschreibt eingehend einige selbst beobachtete Fälle. Dazu einige sehr gute Röntgenbilder, mit genauer Beschreibung des Mechanismus einer jeden Frakturform. Kurze Literatur. *Carlo Bortolotti* (Triest).

Debré, Robert, et B. Semelaigne: Ostéomyélite avec fracture ou fracture rachitique infectée. (Osteomyelitis mit Fraktur oder Fraktur bei infektiöser Rachitis.) (*Soc. de pédiatr., Paris, 21. VI. 1927.*) Presse méd. Jg. 35, Nr. 64, S. 988. 1927.

Mitteilung eines Falles bei einem 10 Monate alten Säugling, der wegen akuter Eiterung der Hüfte und Schulter operiert werden mußte. Im Eiter fanden sich Pneumokokken. Erst hielt man die Erkrankung für eine Osteomyelitis mit 2 primären Herden. Das R. B. zeigte aber eine Fraktur der Femurdiaphyse — ohne erkennbare infektiöse Genese —, die vielmehr charakteristische Veränderung im Sinne der Rachitis aufwies. *Th. Naegeli* (Bonn).

Digitized by Google

Zampa, Giuseppe: Osteite luetica a focolai multipli. (Ostitis luetica mit multiplen Herden.) (*III. sez. chir., osp. magg., Bologna.*) Policlinico, sez. chir. Jg. **34**, H. 8, S. 386—396. 1927.

Im vorliegenden Fall handelt es sich um eine gummöse Osteoperiostitis der Tibia, und eine Osteomyelitis der Ulna. Kausal spielt ein Trauma eine große Rolle — die Lues war latent gewesen — unter spezifischer Kur heilten die Veränderungen vollkommen aus. (Abb.)

Th. Naegeli (Bonn).

Hultén, Olle: Ein Fall von „Elfenbeinwirbel" bei Lymphogranulomatose. (*Röntgenabt., akad. Krankenh., Uppsala.*) Acta radiol. Bd. 8, H. 3, S. 245—251. 1927.

40jähriger Mann mit „Elfenbeinwirbel" als Folge einer Lymphogranulomatose. Im Röntgenbefund fand sich ein Teil der Wirbel verändert, einige waren entkalkt, destruiert, andere sklerotisch verdichtet. Sämtliche Intervertebralscheiben sind gut erhalten, ein Absceßschatten ist nicht sichtbar. — Wahrscheinlich sind alle Veränderungen des Skeletts auf Tumorinfiltrate zurückzuführen und zwar sind einige von osteoklastischem, andere vom osteoplastischem Typus.

Th. Naegeli (Bonn).

Holbrook, Chas. S.: Headache due to arthritis of the cervical spine. (Kopfschmerzen durch Arthritis der Halswirbelsäule.) Southern med. journ. Bd. **20**, Nr. 3, S. 225—228. 1927.

Die Arthritis cervicalis wird als Ursache von Kopfschmerzen oft übersehen und ist auch in den Lehrbüchern nicht genügend berücksichtigt. Verf. sah 2 Patienten, bei denen mittels des Röntgenbildes eine Arthritis cervicalis nachgewiesen werden konnte und bei denen zuvor wegen der Heftigkeit der Kopfschmerzen an einen Hirntumor gedacht worden war. Das Hauptsymptom der Erkrankung sind die Schmerzen, die bei Befallensein der ersten 2 oder 3 Halswirbel im Hinterkopf, dazu evtl. auch in der Schläfen- und Stirngegend, bei tieferem Sitz zwischen den Schultern und in den Armen empfunden werden. Meist besteht Beschränkung der Kopfbewegungen, besonders der seitlichen Beugung, dann auch der Beugung nach vorn und hinten, weniger der Rotation. Arthritische Veränderungen in anderen Gegenden lenken auf die Diagnose. Zu Beginn finden sich keine Veränderungen im Röntgenbild. Von den spezifischen Arthritiden abgesehen, bestehen 3 Typen der Erkrankung: die häufigste hypertrophische Arthritis, die infektiöse Arthritis (beide durch Bakterien oder ihre Toxine bedingt) und die wahrscheinlich mit Stoffwechselstörungen in Zusammenhang stehende atrophische Arthritis. Zur Behandlung, d. h. zur Ausschaltung der Schmerzen dienen neben der evtl. erforderlichen Entfernung von Infektionsquellen Ruhigstellung, Bestrahlungen, Diathermie. Massage und heftige Bewegungsübungen sind gefährlich (Todesfälle beobachtet).

Erna Ball (Berlin).

Bartoš, Vlastimil: Röntgenbefunde bei Ischias. (*Klin. pro ortop. chir., univ., Bratislava.*) Bratislavské lekárske listy Jg. **7**, Nr. 2, S. 82—85. 1927. (Tschechisch.)

Die Ischias wird vom Verf. nicht als einheitliche Erkrankung aufgefaßt, sondern kann die Folge verschiedener Erkrankungen sowohl der umgebenden als auch entfernter Organe sein. Daraus erklärt sich die Verschiedenheit, mit der die verschiedenen Formen auf die eingeschlagene Therapie ansprechen. Oft gelingt es auch mit Hilfe aller Untersuchungsmethoden nicht, die Ätiologie der Erkrankung zu finden. Häufige Ursachen sind: Erkrankung des Plexus sacro-iliacus, Myositis, Arthritis bzw. Periarthritis des Sacro-Iliacal-Gelenkes, ferner Anomalien des 5. Lendenwirbels, und zuletzt Erkrankungen des Ligamentum ileo-lumbale. Bei Berufen, bei denen die Wirbelsäule besonders stark gebeugt werden muß, bei langdauernder Belastung des Ileo-Sacral-Gelenkes, bilden sich mitunter entzündliche Veränderungen im Ligamentum ileo-lumbale aus, die zur Verknöcherung der Ansatzpunkte, evtl. zur Verknöcherung des ganzen Bandes führen können. Klinisch: Druckschmerz zwischen letztem Lendenwirbeldorn und der hinteren Kante der Crista ossis ilei, besonders an der Stelle, wo das Ligamentum ileo-lumbale verläuft. Der Kranke meidet ängstlich jede Bewegung nach der Seite. Röntgenologisch findet man: Schatten im Verlauf des Ligamentum ileo-lumbale, häufiger noch höckerige Gebilde an den Ansätzen. Von den 3 Fällen des Verf. weist ein Fall gleichzeitig eine Spondylarthritis des 4.—5. Lendenwirbels auf und Ossifikation

Digitized by Google

des Ligamentum ileo-lumbale. Ein 2. Fall mit arthritischen Veränderungen der Processus articulares superiores des 1. Kreuzbeinwirbels ruft ischiasartige Beschwerden hervor. Der 3. Fall mit ischiasähnlichen Symptomen wird gleichfalls durch die Röntgenuntersuchung geklärt: eine Spina bifida thoracalis bei einem 15jährigen Mädchen hat nach körperlicher Überanstrengung die Beschwerden verursacht.

Lilly Pokorny (Komotau).

Kerley, Charles Gilmore: Hypopituitarism: Congenital pituitary tumor: Optic nerve atrophy. (Hypophysenunterfunktion: Kongenitaler Hypophysentumor, Atrophie des Opticus.) Arch. of pediatr. Bd. 44, Nr. 6, S. 387—390. 1927.

17jähriges Mädchen mit typischen hypophysären Symptomen, seit dem 10. Lebensjahre blind, die Sehstörungen begannen mit dem 7. Das Mädchen war schwerer und kleiner als der Durchschnitt, aber geistig normal und intelligent. Keine Menstruation, keine Scham- und Achselbehaarung. Die Röntgenaufnahme ergab eine Vergrößerung der Sella, der Sinus sphenoidalis war sehr klein und erstreckte sich nicht unter die Sella. *F. A. Pickworth.*

Kreislaufsorgane.

Taipale, Lauri: Über eine neue röntgenologische Verhältniszahl für die Herzgröße. Vorl. Mitt. Duodecim Bd. 43, Nr. 1, S. 32—35. 1927. (Finnisch.)

Vgl. dies. Zentrlbl. 3, 322.

Ingolf, K.: Kongenitaler Herzfehler. (*Schwed. Vereinig. f. inn. Med., Stockholm, Sitzg. v. 29. X. 1926.*) Svenska läkartidningen Jg. 24, Nr. 28, S. 851—854 u. Nr. 29, S. 872—879. 1927. (Schwedisch.)

Die Sektion ergab eine Pulmonalstenose und eine Erweiterung der Lungenarterie, ein offenes Foramen ovale, eine Tuberkulose beider Lungen mit Kaverne rechts. Letztere Krankheit hatte frühestens 7 Jahre vor dem Tode des 54 Jahre alt gewordenen Mannes begonnen. Die Stenose war mit Sicherheit eine angeborene. Für die Erweiterung der Arterie, die schon vor Beginn der Tuberkulose voll ausgebildet war, war eine Erklärung nicht zu finden. Gegen die Möglichkeit, daß auch diese Erweiterung eine angeborene Mißbildung gewesen sei, spricht gemäß Verf. das Fehlen einer gleichen Beobachtung in der übrigen Literatur, z. B. bei Herxheimer. Verf. meint, daß die Stenose selbst vielleicht die Ursache der Erweiterung sei. Der Größenunterschied der anfangs normal weiten Arterie gegenüber dem engen Ostium habe wohl eine Verlangsamung des ausgepreßten schmalen Blutstrahles bewirkt und dadurch zu einer mangelnden Vis a tergo in der Arterie und einer Blutstauung geführt. Dadurch könnte gemäß Verf. eine Erweiterung sich entwickelt haben. Die mikroskopische Untersuchung der Arterienwand hatte übrigens einen normalen, d. h. dem Alter entsprechenden Zustand ergeben.

Reimann (Berlin).

Kalisch, Z.: Über einen radioskopisch diagnostizierten und autoptisch bestätigten Fall von partiellem Herzaneurysma. (*II. med. Abt. u. Röntgeninst., Spit. d. israel. Kultusgem., Wien.*) Wien. klin. Wochenschr. Jg. 40, Nr. 34, S. 1078—1079. 1927.

66 ♂ mit beiderseits stark verbreitertem Herzen; weiches, systolisches auf die Gegend der Herzspitze beschränktes Geräusch; Puls rhythmisch, Blutdruck normal. Klinische Diagnose: Perikarditis. Röntgenbefund zeigt, dem linken Ventrikel aufsitzend, einen halbkugeligen Schatten, projektorisch von ihm nicht zu trennen und nicht synchron mit ihm pulsierend. Abgesackter Erguß und Herztumor wird wegen Art der Pulsation abgelehnt und parterielles Herzaneurysma diagnostiziert. Exitus plötzlich. Autopsie: Aneurysma der vorderen Herzwand in Apfelgröße, Perforation in alte Pericarditis externa. Coronarsklerose. *Rösler* (Wien).

Mahaim, Ivan: De l'anévrisme primitif de l'oreillette gauche troubles particuliers du rythme cardiaque la dissociation inter-auriculaire. (Über das Aneurysma des linken Vorhofes; Herzrhythmusstörungen; die Dissoziation der beiden Vorhöfe.) (*Clin. méd. et inst. de radiol., hôp. cantonal, univ., Lausanne.*) Ann. de méd. Bd. 21, Nr. 5, S. 380—409. 1927.

Verf. spricht von Aneurysma und nicht bloß von hochgradiger Erweiterung, indem er sich auf histologische Untersuchungen Lutembachers beruft, der embolischen Gefäßverschluß, die Wand des linken Vorhofes betreffend, nachweisen konnte; weiter konnte er in 2 Fällen von rechts randbildendem linken Vorhof beobachten, daß der obere, dem linken Vorhof angehörige Bogen präsystolisch eine pul-

Digitized by Google

satorische Ausweitung zeigte, wogegen der untere, dem rechten Vorhof angehörige Bogen präsystolisch sich konzentrisch gegen die Medianlinie bewegte; die Ausweitung wird als passive Füllung infolge mangelnder Wandcontractilität aufgefaßt. In beiden Fällen bestand rhythmische Herztätigkeit; beim Flimmern der Vorhöfe (Arythmia perpetua) geht dieses Symptom verloren. Fernerhin bestanden in den 4 beobachteten Fällen keine klinischen Anhaltspunkte für Mitralstenose, die ja an und für sich gerade zur Vorhofsdilatation führt: Dies stütze die Annahme einer primären Myokardschädigung. In einem anderen Fall erschien der linke Vorhof stark ins linke Lungenfeld vorspringend. Klinisch bemerkenswert ist die Tatsache, daß bei sehr großem linken Vorhof die — systolischen — Herzgeräusche deutlich entlang der Wirbelsäule (Knochenleitung!) fortgepflanzt werden: Unter 4 Fällen 3mal zum Scheitel, 2mal bis zu den Knien, 1mal bis zu den Fersen. In 2 Fällen wird ursächlich an luetisch-arteriitischen Prozeß gedacht. In 1 Falle brachte eine spezifische Kur eine weitgehende Kreislaufbesserung. — Der übrige Teil der Arbeit radiol. nicht von Interesse. Literatur.

Rösler (Wien).

Arce, M., und F. Arce: Röntgenuntersuchung des Herzens und der großen Gefäße bei Kindern. (*Hosp. d. Niño Jesús, Madrid.*) Pediatria española Jg. **16**, Nr. 175, S. 97 bis 113. 1927. (Spanisch.)

Eingehende röntgenologische Studie, bei der die Abweichungen im Gesamtbild des Herzens und der großen Gefäße beim Kinde von dem des Erwachsenen hervorgehoben werden. So konnte beispielsweise das Segment, das der Anfangsportion der Bauchaorta entspricht und beim Erwachsenen in der Mehrzahl sichtbar ist, vom Verf. fast nie beim Kinde festgestellt werden. Die Lage der Aorta im ganzen unterscheidet sich ebenfalls: links neben der Mittellinie der Wirbelsäule beginnend, bleibt sie in verschiedener Höhe in der gleichen Ebene, so daß der aufsteigende Teil fast völlig auf den absteigenden projiziert wird, der rechte Rand des absteigenden Teiles kommt in der ersten Kindheit links von der Mittellinie zu liegen und rückt im zunehmenden Alter nach rechts vor. Der Aortenbogen erscheint geschlossen. Zur besseren Beurteilung der normalen Verhältnisse halten Verff. bei der Durchleuchtung, eine Durchzeichnung im Abstand von 1,20 m von der Röntgenröhre, das Kind direkt vor diese. Die Durchleuchtung sowie die Aufnahmen in den beiden schrägen Durchmessern werden für besonders bedeutungsvoll gehalten. Die Fernphotographie wird der Orthodiagraphie vorgezogen; eine Vervollkommnung erwarten Verff. von der Stereoaufnahme und der Röntgenkinematographie. *Hochschild* (Frankfurt a. M.).

Bordet, Emile: L'image du cœur dans la selérose de l'artère pulmonaire. (Das Herzbild bei Sklerose der Arteria pulmonalis.) Paris méd. Jg. **17**, Nr. 27, S. 20—22. 1927.

Bei der Sklerose der Arteria pulmonalis hat der rechte Ventrikel gegen einen erhöhten Widerstand anzukämpfen und es kommt daher zu einer dilatativen Hypertrophie; seine Wand kann sogar dicker werden als jene des linken Ventrikels. Primäre und sekundäre Sklerosen der Arteria pulmonalis zeigen das gleiche Bild. Es besteht eine vergrößerte Kugelform des Herzens, die sich deutlich von der Dreieckform der Dilatation des rechten Ventrikels unterscheidet. Sie ähnelt der Schuhform des Herzens bei kongenitaler Pulmonalstenose und hat auch Ähnlichkeit mit der dilatativen Hypertrophie des linken Ventrikels. Um einen Irrtum zu vermeiden, muß man besonders das Verhalten der Gefäße genau beobachten. Recht augenfällig wirkt die beträchtliche Vergrößerung des Hilus, die auf Erweiterung des Stammes der Arteria pulmonalis beruht, und das starke Hervortreten der Lungenzeichnung infolge Sklerose der peripheren Äste. Die Aorta bleibt normal. Die Vergrößerung und Abrundung des rechten Ventrikels läßt sich gut im 2. schrägen Durchmesser studieren. Mitteilung von 2 Fällen, deren Herz bei der Sektion die nämliche Form zeigte wie das Orthodiagramm. Der rechte Ventrikel erstreckte sich über die ganze vordere Fläche und nach Eröffnung des Herzens sah man, daß die rechte Kammer den größten Teil des Organs einnahm.

Hans Kloiber (Baden-Baden).

Digitized by Google

Uhlenbruck, Paul: Untersuchungen an einem autoptisch kontrollierten Fall von Pulmonalstenose. (*Med. Univ.-Klin., Augustahosp., Köln.*) Zeitschr. f. Kreislaufforsch. Jg. 19, H. 18, S. 601—608. 1927.

Das 3jährige Kind zeigte klinisch Cyanose und ein systolisches Geräusch über allen Ostien, am stärksten über der Pulmonalis bei normaler Betonung des zweiten Pulmonaltons. Röntgenologisch: quere Herzlage mit tiefeinspringender Herzbucht, sehr stumpfe, zweizipflige Herzspitze von linkem und rechtem Ventrikel gemeinsam gebildet. Elektrokardiographisch: In diesem wie in 4 anderen Fällen kongenitaler Vitien ausgesprochen tiefes S I, hohes R III, Dauer der Q-R-S-Gruppe 0,1 Sekunde. Im arterialisierten Hautblut wurde ein O_2-Defizit festgestellt (88,29% O_2-Sättigung), das seine Ursache in ungenügender Blutarterialisation in der Lunge oder aber in einer Beimischung venösen Blutes aus dem rechten Herzen haben konnte. Der Gasaustausch in der Lunge erwies sich wenigstens für den CO_2-Austausch als nicht behindert; die CO_2-Bindungskurve lag tief. Nahm man nach diesem Befund eine ausreichende Durchlüftung des Lungenblutes an, so mußte der arterielle O_2-Defizit seine Erklärung in einer Beimischung venösen Blutes zum linken Herzen finden, die quantitativ unter Zugrundelegung der Lundsgaardschen Formel $^1/_3$ des Gesamtblutes betrug. Die Annahme einer rechts-linksventrikulären Kommunikation durch Septumdefekt wurde dadurch trotz Fehlens wesentlicher klinischer Symptome, besonders des Preßstrahlgeräusches, nahegelegt und auch durch die Obduktion bestätigt. *Uhlenbruck* (Köln).

Pedrinoni, Giampiero: Stenosi polmonare da adenopatia bronchiale. (Pulmonalstenose als Folge von Bronchialdrüsenerkrankung.) (*Reparto med., osp. magg., Lodi.*) Gazz. d. osp. e d. clin. Jg. 48, Nr. 23, S. 531—534. 1927.

Die Pulmonalstenose gilt im allgemeinen als in den meisten Fällen angeborener Herzfehler, dessen Träger in größerem Prozentsatz im Entwicklungsalter der Tuberkulose erliegen. Die auffallende Tatsache, daß gerade die von der Tuberkulose erfaßten Träger einer Pulmonalstenose länger leben, als die nicht tuberkulös Werdenden, kann nach Pedrinonis Ansicht auch so aufgefaßt werden, daß diese Fälle von Pulmonalstenose nicht angeboren, sondern als Folge einer Kompression der Pulmonalis durch eine Bronchialdrüsentuberkulose zustande gekommen sind. Das Entwicklungsalter bringt dann die Reaktivierung der alten Drüsentuberkulose und Propagation auf die Lunge. Für diese Auffassung spricht die Tatsache, daß diese Fälle nicht durch andere Entwicklungsfehler des Herzens kompliziert sind. P. hat einen derartigen Fall beobachtet: Ein von Großelternseite erblich belastetes Kind, das in den ersten Lebensjahren an rezidivierenden Conjunctivitiden litt und kleine Drüsenschwellungen am Hals hatte, erkrankte im 4. Lebensjahr unter den Anzeichen einer Herzstörung (leichte Cyanose, Kurzatmigkeit bei Anstrengung, pertussisähnlicher Husten und schließlich leichte präkordiale Schmerzen); objektiv stellten sich die Zeichen einer Pulmonalstenose ein. Das Röntgenbild zeigte die Lunge frei, die Hilusdrüsen speziell links stark geschwollen, das Herz nach rechts verbreitert. 3 Monate nachdem das Kind in gutem Allgemeinzustand aus dem Krankenhaus entlassen worden war, kam es wieder zur Aufnahme mit den deutlichen Symptomen einer offenen Lungentuberkulose; es wurde sofort einer Lungenheilanstalt zugeführt. *Brühl.*

Génévrier, J., et H. Descomps: A propos des faux tuberculeux; deux cas d'anévrisme de l'aorte considérés comme des tuberculoses scléreuses du poumon. (Über falsche Tuberkulose. 2 Fälle von Aortenaneurysmen, die als sklerotische Lungentuberkulosen angesehen wurden.) Presse méd. Jg. 35, Nr. 28, S. 437—438. 1927.

Zwei Krankengeschichten von Aortenaneurysmen mit Lungenblutungen, die irrtümlich als Tuberkulöse behandelt wurden, während durch Röntgen- und Blutbefund die richtige Diagnose gestellt werden konnte. *E. Leschke* (Berlin).

Vaquez, H., et E. Donzelot: Le diagnostic de l'aortite abdominale. (Die Diagnostik der Aortitis abdominalis.) Paris méd. Jg. 17, Nr. 27, S. 16—20. 1927.

Ein sehr schwer zu diagnostizierendes Krankheitsbild! Am ehesten wird man daran denken, wenn es sich durch Komplikationen bemerkbar macht: Die Ruptur der Aorta mit plötzlichem anginösem Schmerz, Kollaps — der Tod des rumänischen Ministers Take Jonescu erfolgte an diesem Krankheitsbild in der Rekonvaleszenz eines Typhus durch Geschwürsdurchbruch —, die Thrombose mit Schmerz und Störungen der Blutversorgung der unteren Körperhälfte. Das reine Krankheitsbild soll durch die 3 Potainschen Symptome gekennzeichnet sein: Schmerz, der aber häufig mit einem Schmerz des Plexus solaris in der Mitte des Epigastriums verwechselt wird, Verbreiterung der Aorta, die aber röntgenologisch höchstens nach Magendarmaufblähung oder Pneumoperitoneum zu sehen ist, abnorme Beweglichkeit und Krümmung der Aorta, wobei zu bedenken ist, daß die tastbare, gekrümmte und pulsierende Bauchaorta viel eher bei Asthenikern und Enteroptose gefunden wird. Die Autoren lehnen auch die Zeichen von Roch: systolisches Geräusch über der Bauchaorta, von Teissier: der Blutdruck der Art. dorsalis übertrifft den der Art. radialis um ein weniges,

Digitized by Google

von Mongeot: die Pulswelle des Femoralpulses ist verfrüht gegen die Radialiswelle, als wenig beweisend ab. Die bessere röntgenologische Kenntnis der normalen Bauchaorta wäre wichtig.
Külbs (Köln).₀

Guinet: Anévrisme poplité visible à la radiographie. (Im Röntgenbild sichtbares Aneurysma der Arteria poplitea.) (*51. sess. de l'assoc. pour l'avancement des sciences électrol. et radiol. méd., Constantine, 13.—16. IV. 1927.*) Journ. de radiol. et d'électrol. Bd. **11**, Nr. 8, S. 417—418. 1927.

Bei einer Knieaufnahme fand man einen sackförmigen Schatten mit deutlichen und regelmäßigen Grenzen; die Schattendichte war nicht überall gleichmäßig. Der Verdacht auf ein Aneurysma der Arteria poplitea wurde durch die klinische Untersuchung bestätigt.

Jaulin betonte in der Aussprache, er habe öfters Verkalkungen der Arteria poplitea, aber noch kein verkalktes Aneurysma gesehen. Das Röntgenbild eines Aneurysmas der Arteria abdominalis zeigte wohl den Tumorschatten, aber keine Verkalkung.
Hans Kloiber (Baden-Baden).

Atmungsorgane (einschl. Nasennebenhöhlen, Hilusdrüsen, Zwerchfell).

Ferretti, Corrado: Su un raro caso di corpi estranei multipli e voluminosi della trachea. (Über einen seltenen Fall von zahlreichen und voluminösen Fremdkörpern der Trachea.) (*Clin. otorinolaringol., univ., Napoli.*) Arch. ital. di otol., rinol. e laringol. Bd. **38**, H. 8, S. 482—492. 1927.

Wiedergabe eines Röntgenbildes und 4 Abbildungen des Sektionsbefundes von einem Falle, in dem 10 Jahre lang 4 unregelmäßige Knochenstückchen in der Wand der Trachea lagen, ohne sichtlich Beschwerden zu machen. Dann starb die Kranke an einer durch diese Fremdkörper hervorgerufene akuten Tracheastenose im 39. Lebensjahr.
Heinz Lossen (Schatzalp-Davos).

Murakami, J., H. Nishida and T. Miyata: The clinical value of bronchography with lipiodol as an opaque medium. (Der klinische Wert der Bronchographie mittels Lipiodol als Kontrastmittel.) (*Med. a. roentgenol. dep., Dairen gen. hosp., Dairen.*) Journ. of oriental med. Bd. **6**, Nr. 4, S. 1—27 u. engl. Zusammenfassung S. 39—41. 1927. (Japanisch.)

Die Autoren verwendeten zumeist 20 ccm Lipiodol, welches sie mittels Punktion durch die Membr. cricothyreoidea in die Trachea einbrachten. Gute Erfolge bei der Darstellung der Bronchiektasien. — Bei pleuralen Ergüssen und auch bei den im Anschluß daran zur Ausbildung kommenden Adhäsionen gelangt das Lipiodol nicht in die mittleren und unteren Lungenpartien der erkrankten Seite. *Arnstein* (Wien).₀

Chandler, F. G.: Lipiodol injections. (Lipiodol-Injektionen.) (*Charing cross hosp., London.*) Brit. journ. of tubercul. Bd. **21**, Nr. 2, S. 78—80. 1927.

Lipiodol-Injektionen in die Trachea haben sich dem Autor nicht nur als außerordentlich wertvolle Mittel, z. B. zur Unterscheidung tuberkulöser und bronchiektatischer Lungenveränderungen erwiesen, sondern scheinen ihm auch, wenigstens in Fällen von Lungenabsceß, eine gewisse therapeutische Wirksamkeit zu besitzen. Schilderung der Apparatur (mit Abbildungen) und der bei der Injektion zu beachtenden Vorsichtsmaßregeln. *F. Koch* (Bad Reichenhall).₀

Tucker, Gabriel: Bronchoscopic lipiodol instillation tubes. (Instillationsschlauch bei Lipiodol-Bronchoskopie.) (*Chevalier Jackson bronchoscopic clin., Philadelphia.*) Ann. of otol., rhinol. a. laryngol. Bd. **36**, Nr. 1, S. 272—273. 1927.

Beschreibung einer Instillationsspritze, die zum Zweck der vorherigen Aspiration von Schleim oder Eiter aus den mittleren und unteren Bronchien und zur späteren gut lokalisierten Instillation von Lipiodol mit einem elastischen Tubus versehen ist. Einzelheiten und Abbildung im Original nachzusehen. *F. Koch* (Bad Reichenhall).₀

Colaneri, L.-Jh.: La position inclinée pour le radiodiagnostic des sommets. (Die vorgebeugte Körperhaltung als Hilfsmittel bei der Röntgendiagnostik der Lungenspitzen.) Bull. et mém. de la soc. de radiol. méd. de France Jg. **15**, Nr. 141, S. 237—244. 1927.

Es wird eine vereinfachte Technik der Lungenspitzenaufnahmen angegeben, die im wesentlichen darauf beruht, daß der Patient vor dem senkrecht aufgestellten

Digitized by Google

Stativ mit im Winkel von 135° im Hüftgelenk nach vorn geneigtem Oberkörper, Kopf im Nacken, aufgestellt wird. Dadurch wird erreicht, daß das Spitzenfeld so weit freigelegt wird, daß die Clavicula noch unter die 3. Rippe projiziert wird.

L. Rickmann (Ziegenhals, O.-S.).

Grynkraut, B.: Sur un procédé d'exploration des sommets pulmonaires „en oblique". (Erforschung der Lungenspitzen mittels schrägem Strahlengang.) Bull. et mém. de la soc. de radiol. méd. de France Jg. 15, Nr. 139, S. 181—183. 1927.

Verf. stellt fest, daß die Lungenspitzen wohl bei normaler oberer Thoraxapertur gut darstellbar sind, daß aber eine erfolgreiche Durchleuchtung unmöglich ist, wenn die Knochenteile im Bereich der Lungenspitze verbreitert sind oder eine starke Krümmung aufweisen. Er schlägt deshalb vor, den Kranken so zu durchleuchten, daß die Clavikel in starker Verkürzung erscheint und so das Spitzenfeld freigibt. Er erreicht dieses durch einen schrägen Strahlengang von rechts hinten nach links vorn oder von links hinten nach rechts vorn bei posteriore-anteriorer Durchleuchtung mit einem Winkel von ungefähr 30°.

Karl Diehl (Sommerfeld).

Pezzotti, Lorenzo: Una osservazione nuova a proposito del fenomeno di Kreuzfuchs: Il „rischiaramento persistente" dell'apice polmonare. (Eine neue Beobachtung hinsichtlich des Phänomens von Kreuzfuchs: die „persistierende Aufhellung" der Lungenspitzen.) (*Div. med. maschile, osp. civ., Vicenza.*) Rinnovamento medico, sez. 2, giorn. di tisiol. Jg. 1927, Nr. 8, S. 221—223. 1927.

Pezzotti knüpft an das Klinikern wie Röntgenologen bekannte Hustenphänomen, das Kreuzfuchs 1912 beschrieben hatte. Das von Bianchi (Radiol. med. 1924, Nr. 1) beschriebene Segelphänomen hat damit nichts zu tun; es wird durch die plötzliche Verlagerung einzelner Halsmuskeln, vor allem des Omohydeus und des Sterno-cleido-mastoideus hervorgerufen. Von den Theorien, die das Kreuzfuchssche Symptom zu erklären suchen, nimmt die von Manginot an, daß durch die brüske Ausdehnung der Alveolen beim Husten die Lungenspitzen blutleer werden. Rist sieht darin lediglich den Ausdruck einer besseren röntgenologischen Transparenz, die durch die stärkere Luftfüllung erzeugt wird. Gegen diese letzte Erklärung wird nun eingewandt, warum sich nur nach einem Hustenstoß nach Glottisschluß diese Erscheinung zeigt. Und warum geht die Luft gerade in die Spitze? P. machte nun oftmals die Beobachtung, die ihm auch von anderen bestätigt wurde, daß beim Hustenstoß in dem Augenblick, in dem die Spitzenfelder lichter werden, die eine Spitze länger hell bleibt als die andere. Um diesen Vorgang zu beobachten, muß man mit niedriger Spannung und geringer Intensität sowie möglichst enger Blende arbeiten. Dabei ist Voraussetzung, daß sich beide Spitzen überhaupt aufzuhellen vermögen, wenn auch nicht mit der nämlichen Geschwindigkeit. Gerade die sich nur langsam aufhellende Spitze kann die kranke sein, bei ihr dauert es auch länger, bis sie wieder zum ursprünglichen Zustand der Transparenz zurückgekehrt ist. Keineswegs bedeute das Kreuzfuchssche Symptom das Vorhandensein eines infiltrativen Prozesses, und die fehlende Aufhellung sei ein Beweis dafür. Auch glaubt der Verf nicht daran, das Phänomen heranziehen zu dürfen im Sinne Sergents, um bei Spitzendämpfung, rauhem Atem und Rasselgeräuschen eine pleurogene Spitzensklerose von einer echten Apicitis unterscheiden zu können. Vielmehr ist P. der Meinung, daß die klinisch verdächtige Spitze sich durch die Verzögerung bei der Rückkehr zum ursprünglichen Grade der Helligkeit auszeichnen wird, und so zeige es erst den infiltrativen Prozeß an. Fehlt dieses Symptom, so besagt das nichts. Hierin wird die größere Tragweite der beschriebenen Erscheinung gegenüber dem Kreuzfuchsschen Phänomen gesehen.

Heinz Lossen (Schatzalp-Davos).

Smith, F. Janney, and Edward C. Davidson: Post operative pulmonary atelectasis. (Postoperative Lungenatelektase.) (*Henry Ford hosp., Detroit.*) Journ. of the Michigan state med. soc. Bd. 26, Nr. 5, S. 295—300. 1927.

Es wird über 7 Fälle von postoperativer Lungenatelektase berichtet, die im Anschluß an Bauchoperationen auftraten. Erscheinungen traten in sämtlichen Fällen

Digitized by Google

akut mit hohem Fieber auf, dabei bestand mäßig schleimig-eitriger Auswurf, stark beschleunigte Atmung, kompakte Dämpfung über der ganzen befallenen Seite und vereinzelte Geräusche. Röntgenologisch imponierten die Erscheinungen durch eine vollständige intensive Verschattung der betreffenden Seite mit Zwerchfellhochstand und Verlagerung des Mittelschattens zur kranken Seite hin. Verlauf unterschied sich völlig von lobärer oder Bronchopneumonie. Sämtliche Patienten erholten sich. Die Erscheinungen werden nach Jackson und Lee erklärt durch Absorption der durch Bronchiisverschluß eines größeren Bronchus (Schleim) eingeschlossenen Luft. *Breitländer.*

Embelton, D. M.: Chronic chest conditions in children other than tuberculosis. (Chronische nicht tuberkulöse Lungenerkrankungen des Kindes.) (*Childr. hosp., Melbourne.*) Med. journ. of Australia Bd. **2**, Nr. 10, S. 325—328. 1927.

Zur Röntgendiagnostik der Bronchiektasien im Kindesalter wird folgendes Verfahren empfohlen: Ein Gummikatheter (1 mm Öffnungsbreite) wird mit dem unteren Ende einer passenden Intubationskanüle verbunden und diese in leichter Narkose des Kindes in den Kehlkopf eingeführt. Beim Erwachen des Patienten werden dann vorsichtig durch den Intubationstubus 10—15 ccm Lipiodol injiziert und sofort die Aufnahme gemacht. Schädigungen wurden nie beobachtet. *Schiff* (Berlin).

Giraud, Albert: Contribution à l'étude des granulies chroniques du poumon. (Beitrag zum Studium der chronisch granulierenden Form der Lungentuberkulose.) Paris méd. Jg. **17**, Nr. 26, S. 617—622. 1927.

Burnaud, Sayé und Rist haben von dem Krankheitsbild der echten „Granulie", bei dem gleichzeitig die gesamten Organe erfaßt werden, das Bild der chronischen „Granulie" der Lunge abgetrennt. Röntgenologisch ist die Erkrankung charakterisiert 1. durch die körnige Zeichnung der Lunge; 2. durch eine Netzzeichnung in der Lunge; 3. durch Abnahme der Durchsichtigkeit der Lunge. Histologisch erweisen sich die Knötchen, die die ganze Lunge durchsetzen und die körnige Zeichnung des Rö.-Bildes verursachen, nicht als echte Granulationen, sondern als kleinste Knötchen verkäster Bronchio-Alveolen (miliare Tuberkel). Nebeneinander bestehen Knötchen der verschiedensten Entwicklungsphasen: frische gefäßlose Epitheloidtuberkel neben bereits fibrös umgewandelten Tuberkeln. Die „Netzzeichnung" im R.B. kommt durch die gleichzeitige fibröse Umwandlung von Lungengewebe zustande. Die Entwicklung des ganzen Krankheitsbildes ist eine exquisit chronische. Daraus erklärt sich das Wohlbefinden und der gute Allgemeinzustand der Kranken, trotz der zahlreich vorhandenen käsigen Herde. *Grein* (Halle).

Giraud, Albert: De la sémiologie des cavernes pulmonaires tuberculeuses (avec une digression sur la pathogénie et la classification des bruits pathologiques du poumon). (Die Semiologie der tuberkulösen Lungenkavernen [mit einer Abschweifung auf die Pathogenese und Klassifizierung der pathologischen Lungengeräusche].) Rev. de la tubercul. Bd. **8**, Nr. 3, S. 305—339. 1927.

Aus den zahlreichen Arbeiten der neuesten Zeit, die sich mit dem Kavernenproblem beschäftigen, sind 3 Hauptgesichtspunkte hervorzuheben: 1. Die Häufigkeit von Einschmelzungsprozessen bei chronischer Tuberkulose; 2. das häufige Vorkommen von klinisch nicht erkennbaren (stummen) Kavernen; 3. die Bedeutung der Radiologie für die Kavernendiagnostik. Über die Häufigkeit der stummen Kavernen sind die Zahlenangaben different. Der Grund hierfür ist die verschiedene Beurteilung der pathologischen Lungengeräusche bei den einzelnen Autoren. Alle Arten von Nebengeräuschen lassen sich nach Ansicht des Verf. in den 4 Gruppen unterbringen: 1. Schnurren und Pfeifen; 2. Krepitation; 3. einfache blasige Rasselgeräusche verschiedenen Kalibers; 3. klingende blasige Rasselgeräusche. Letztere sind pathognomonisch für einen ulcerösen Prozeß und rechtfertigen fast immer den Verdacht auf eine Kaverne. Das wichtigste Hilfsmittel in der Kavernendiagnostik ist die Röntgenuntersuchung. Zur Differentialdiagnose eines partiellen Pneumothorax, von Bronchiektasien oder lokalen Pleuraadhäsionen, die kavernenähnliche Ringschatten im Röntgenbild hervorrufen können, kann die Kontrastfüllung der Bronchien mit Jodöl oder die Anlegung eines

Digitized by Google

diagnostischen Pneumothorax herangezogen werden. Klinisch sichere Kavernen können aber auch im Röntgenbild unsichtbar bleiben, wenn ihre Wand strahlendurchlässig ist, oder wenn sie durch Verdichtungen des Lungengewebes oder der Pleura verdeckt werden. Bekannt sind die Umwandlungen des Kavernenbildes im Laufe von Monaten durch Resorption oder Schrumpfung. Die Prognose der Caverne ist zweifelhaft. *Grein* (Halle).₀

Simon, Georg: Die Kavernen der Lungentuberkulose des Schulalters. Zeitschr. f. Tuberkul. Bd. 48, H. 2, S. 101—108. 1927.

Die überaus häufige kavernöse Einschmelzung des primären Lungenherdes löst fast stets eine schnelle Weiterverbreitung und eine primäre Phthise mit letalem Ausgang aus. Die seltenen kavernös umgewandelten isolierten Primärherde zeigen eine deutliche Neigung zur Verkalkung und Verkreidung. Im sekundären Stadium hat man zu unterscheiden zwischen den reinen Infiltrierungen, die nur äußerst selten zu einer Einschmelzung führen und der echten exsudativkäsigen Sekundärtuberkulose, bei der die Neigung zur Kavernenbildung besonders groß ist. Die Kavernen sitzen im Oberlappen, häufig auch im Unterlappen und sind wegen der Aspirationsgefahr besonders bedrohlich. Die Kavernen der Ausstreuungstuberkulose des Sekundärstadiums liegen regellos verstreut, vermeiden aber meist die Unterlappen und haben nicht die dicken Infiltrationsränder der käsigen Form. Das Frühinfiltrat findet sich selten vor dem 12. Lebensjahre, und die daraus hervorgehende isolierte Rundkaverne ist nicht typisch für die Kindertuberkulose. Die Kavernen des Tertiärstadiums verhalten sich beim Kinde ebenso wie beim Erwachsenen, nur daß sie beim jugendlichen Alter die Prognose noch ernster erscheinen lassen. Im allgemeinen ist die Prognose bei den kindlichen Kavernenträgern ohne aktive Therapie schlecht. Verf. kommt nach 4—12 Jahren auf 88% Mortalität und fordert auf Grund seiner Statistik eine möglichst frühzeitige Kollapstherapie der kavernösen Kindertuberkulose. *Unverzagt* (St. Blasien).₀

Baum, Felix: The X-ray diagnosis of pneumothorax accidents and air embolism. (A clinical and experimental study.) (Die Röntgendiagnostik bei Pneumothorax-Zwischenfällen und Luftembolie.) (*Nat. Jewish hosp., Denver a. med. school, univ. of Colorado, Boulder.*) Americ. med. Bd. **33**, Nr. 5, S. 271—276. 1927.

Die Mehrzahl der Unfälle beim Pneumothorax ist auf das Anstechen der adhärenten Lunge beim Einfüllen des Gases zurückzuführen. Verf. nimmt an, daß wir in 50% der Fälle, ohne es zu wissen, die Lunge mit der Nadel verletzen. Für die Entstehung der Luftembolie gibt es 2 Erklärungen: Entweder dringt die Luft aus dem Pneumothorax entlang der Pneumothoraxnadel in ein verletztes Lungengefäß, oder die eindringende Nadel stellt eine Kommunikation zwischen einer luftgefüllten Alveole und einer Lungenvene her. Bei 2472 Füllungen hat der Verf. 15 Zwischenfälle erlebt: einmal eine tödliche Embolie bei der Anlegung, 12mal Embolien mit günstigem Ausgang, einmal eine Perforation des Zwerchfells mit nachfolgendem Pneumo-Peritoneum, und einen günstig verlaufenden Fall, in dem die Nadel zwischen Zwerchfell und unterer Lungenoberfläche eingedrungen war. Einen weiteren Fall von Luftembolie beschreibt der Verf., der im Anschluß an eine Sauerstoffeinblasung in das perirenale Gewebe zum Zwecke der Darstellung der tuberkulösen Niere eintrat. Die post mortem aufgenommene Röntgenplatte zeigt die Luft im perirenalen Gewebe und im rechten Herzen. Für die Entstehung nimmt der Verf. ein Platzen der perirenalen Gefäße infolge des zu hohen Sauerstoffdruckes an. Um die Diagnose zu sichern, hat Verf. bei einem Hunde eine künstliche Embolie erzeugt, 100 ccm Luft wurden unter hohem Druck in die Vena femoralis gepreßt. 20 Sekunden später starb der Hund und die Luft wurde röntgenologisch im rechten Ventrikel nachgewiesen. Das unmittelbar nach der Injektion aufgenommene Elektrokardiogramm zeigt den Herzstillstand in der Diastole. *Köstler.*₀

Hyde, Theodore Lincoln, and George W. Holmes: The roentgenological aspects of primary tumors of the lung. (Primäres Lungencarcinom im Röntgenbild.) (*Dep. of*

Digitized by Google

roentgenol., Massachusetts gen. hosp., Boston.) Americ. journ. of roentgenol. a. radium therapy Bd. 18, Nr. 3, S. 235—243. 1927.

Versuch einer statistischen und tabellenmäßigen Darstellung der Ergebnisse der Diagnostik der Lungentumoren. Die bekannten Röntgenbefunde ergeben kein charakteristisches Bild dieser zweifellos nicht seltenen Erkrankung. Besonders über die Frühstadien sind wir schlecht unterrichtet: über die Bilder des dichten Hilus und der fleckigen Strangzeichnung in der Lunge. Differentialdiagnostisch kommen die gesamten Lungenerkrankungen in Betracht. Zu einem sie selbst befriedigenden Resultat kommen Verf. noch nicht. Weitere kasuistische Mitteilungen werden empfohlen. *Goette* (Heidelberg).

Kornblum, Karl: A case of primary carcinoma of the lung showing both atelectasis and pleural effusion. (Über einen Fall von Lungencarcinom mit Atelektase und Erguß.) Americ. journ. of the roentgenol. a. radium therapy Bd. 18, Nr. 3, S. 230—234. 1927.

Kasuistik. Bronchialkrebs mit Bildung von Atelektase und Pleuraerguß sowie Einwuchern in den linken und rechten Vorhof und Hirnmetastasierung (Hemiplegie). Die Verlagerung des Mediastinums nach der kranken Seite wird als Verdrängung durch die stärker atmende gesunde Lunge aufgefaßt. *Goette* (Heidelberg).

Verdauungskanal (außer Zähne).

Delort, Maurice, et Robert Coliez: Certitude positive et certitude négative en radiologie gastrique. (Positive und negative Anzeichen bei der Magenröntgenologie.) Progr. méd. Jg. 55, Nr. 33, S. 1256—1261. 1927.

Bei der Untersuchung des Magens kommen mehrere Methoden in Betracht. Erstens die anamnestische Erhebung, zweitens die chemische, drittens die Stuhl-, serologische und schließlich die Röntgenuntersuchung, die als die wichtigste anzusehen ist. Bei der Röntgenuntersuchung kann man nun positive von negativen Resultaten unterscheiden. Die vielfach angewandte Magenschleimhautzeichnung kann sehr unregelmäßig und verschieden ausfallen, da sie sehr durch den Tonus beeinflußt wird, wodurch sie an ihrem Wert einbüßt. Am Magen sind zu diagnostizieren Form- und Lageveränderungen wie Sanduhrmagen, Ptose und Erweiterung, ferner Veränderungen, die an der Magenwand sitzen, Nischen und Defekte. Bei der Untersuchung des Duodenums wird an das Delortsche Kompressorium erinnert, wodurch die Entleerung des Duodenums verlangsamt wird. Eine perigastritische Verziehung des Magens kann ebenfalls mit Sicherheit diagnostiziert werden. In gewissen Fällen sind wir jedoch nicht in der Lage, ein Ulcus mit Sicherheit festzustellen, besonders wenn kleine Nischen an der Hinterwand und kleine nur für einen Augenblick bestehende Nischen vorliegen. So wird ein Fall erwähnt, wo bei der Durchleuchtung eine Nische festgestellt war, die einige Tage später nochmals untersucht wurde, um eine Aufnahme davon zu machen. Sie konnte jedoch nicht mehr gefunden werden. Die auf Grund der ersten Durchleuchtung vorgenommene Operation ergab tatsächlich ein perforierendes Ulcus. Sie schließen daher, daß ein negatives Resultat der Röntgenuntersuchung nur einen sehr geringen Wert besitzt.

Käding (Münster i. W.).

Larimore, Joseph W., and Evarts A. Graham: Diverticula and duplicature of the duodenum; with reference to the importance of cholecystitis in the production of symptoms. (Divertikel und Doppelung des Duodenums in ihrer Beziehung zur Cholecystitis.) (*Dep. of med. a. surg., Washington univ. school of med. a. Barnes hosp., St. Louis.*) Surg., gynecol. a. obstetr. Bd. 45, Nr. 3, S. 257—265. 1927.

Die größte Zahl der Duodenaldivertikel machen keine Beschwerden. Es sind aber z. B. von Davis, Baldwin, Wilkie und Fisher Todefälle an Duodenaldivertikel beschrieben worden, Krebsentwicklung im Divertikel durch Morrison und Feldmann, Gangrän des Divertikels durch Huddy, Fistelbildung zwischen Gallenblase und falschem Divertikel durch Hunt und Herbst. Das erste Divertikel wurde durch Chomel 1710 (Histoire de l'académie royale Paris) veröffentlicht. Es wird die prozentuelle Häufigkeit der Divertikel in verschiedenen Arbeiten mitgeteilt. Bei den Divertikeln werden unterschieden zwischen wahren und falschen und Pseudodivertikeln. Sie werden ein-

Digitized by Google

geteilt in angeborene und erworbene. Unter Pseudodivertikeln versteht L. eine Verdoppelung des Duodenums in seinem retroperitonealen Verlauf, also eine Schlingenbildung, die derart gestaltet ist, daß der Kontrastbrei seinen Weg nicht durch diese Schlinge zu nehmen braucht. Klinische Erscheinungen brauchen nicht dadurch hervorgerufen zu werden. Es wird über einen Fall berichtet, wo nach Entfernung der Gallenblase alle klinischen Erscheinungen verschwanden, röntgenologisch jedoch noch dieses Pseudodivertikel sichtbar war. Dieses sog. Pseudodivertikel kann als solches nur durch die Operation oder die Obduktion erkannt werden. *Käding* (Münster i. W.).

Pescatori, Guido: Inversione del duodeno. (Inversion des Duodenum.) (*Istit. di clin. med. gen., univ., Parma.*) Giorn. di clin. med. Jg. 8, H. 12, S. 488—495. 1927.

4 Röntgenbilder und eine Skizze erläutern den Röntgenbefund bei einem Kranken, der mit den verschiedensten unklaren Symptomen von seiten des Verdauungskanals zur Untersuchung kam. Es fand sich u. a. eine Verlagerung der Flexura duodenojejunalis nach rechts von der Wirbelsäule. Als Erklärung wird eine Entwicklungsanomalie angenommen, die zur Bildung eines Mesoduodenum geführt habe. Später ging der Mann an einer bösartigen Geschwulst im Bauche zugrunde. Der Röntgenbefund konnte ein zweites Mal nicht wiederholt werden, auch mußte die Sektion unterbleiben. Die Röntgenuntersuchung allein führe nicht zum Ziel. Stets gelte es, auch die klinische Symptomatologie in Rechnung zu stellen. *Heinz Lossen* (Schatzalp-Davos).

Means, Paul H.: A case of upper abdominal pain with confusing X-ray findings. (Ein Fall mit Oberbauchschmerzen und widersprechenden Röntgenbefunden.) (*Med. dep., Massachusetts gen. hosp., Boston.*) Boston med. a. surg. journ. Bd. **197**, Nr. 13, S. 525—528. 1927.

Die Widersprüche in den Röntgenbefunden haben darin bestanden, daß während sich bei der ersten Durchleuchtung ein großer 6 Stundenrest fand, dieser bei der zweiten Prüfung vermißt wurde. $^1/_2$ Jahr später war wieder ein Rest vorhanden und das Duodenum konnte nicht gefüllt werden. Einige Wochen später wurde der Patient unter den Symptomen eines perforierten Ulcus operiert. Das Ulcus saß an der Vorderwand des Bulbus. Holmes klärt in der Aussprache den Widerspruch dahin auf, daß zwischen der ersten und zweiten Durchleuchtung infolge spezieller Diät eine Besserung, im weiteren Verlauf wieder eine Verschlimmerung eingetreten ist. *Borak* (Wien).

Bársony, Theodor: Das duodenale Muskelsyndrom. (Duodenalgesetz.) (*Poliklin., Charité, Budapest.*) Monatsschr. ungar. Mediziner Jg. **1**, Nr. 1, S. 15—19. 1927.

Bayliss und Starling haben auf Grund von experimentellen Untersuchungen nachgewiesen, daß am Darm nach Ausschaltung der äußeren Nerven, oralwärts von der Stelle eine Reizes eine Muskelexcitation, aboralwärts eine Muskelerschlaffung zustande kommt. Das Duodenalgeschwür verursacht ebenfalls am Bulbus an der kranken Stelle einen Reiz; dieser Reiz führt zur Muskelexcitation des Bulbus; oralwärts von der Stelle des Reizes, am Magen, entsteht eine gesteigerte Muskelfunktion, aboralwärts am unteren Teil des Duodenums eine Verminderung der Muskeltätigkeit. Die flüchtige Füllung des Bulbus und die spastische Kontraktion des zum Geschwür gehörigen Muskelsegmentes sind ein wichtiges indirektes Symptom des Duodenalgeschwürs. Nicht in jedem Falle von Duodenalgeschwür ist das duodenale Muskelsyndrom (Muskelexcitation am Bulbus und Magen, Muskeldepression am unteren Duodenum) vorhanden, da nicht nur die intramurale Innervation, sondern auch die Innervation vom zentralen Nervensystem, vom Vagus-Sympathicus, sowie von den Nerven der Gefäße und umgebenden Organe in Betracht kommt. Die Gesetzmäßigkeit des duodenalen Muskelsyndroms wurde von dem Verf. zusammen mit Hortobaggi tierexperimentell nach Durchschneidung der Splanchnici und Vagi festgestellt. *C. Kruchen* (Münster i. W.).

Kellogg, Edward L., and William A. Kellogg: Chronic duodenal stasis. (Chronische Duodenalstenose.) (*Dep. of gastro-enterol., New York polyclin. med. school a. hosp., New York.*) Radiology Bd. **9**, Nr. 1, S. 23—38 u. 56—59. 1927.

Der Ätiologie nach unterscheidet der Verf. 2 große Gruppen: 1. Äußere Ursachen: Gastroptose, peritoneale Stränge, Cholecystitis, Nierensenkung rechts,

Digitized by Google

Pankreaserkrankungen, Druck durch Aneurysmen, Tumoren und entzündliche Veränderungen, arterielle Kompression, oft in Gemeinschaft mit der Ptosis des Dünn- und des Dickdarmes. 2. Innere Ursachen: Veränderungen der Form und Lage des Duodenums, Veränderungen der Duodenalschleimhaut bis zur chronischen Duodenitis, angeborene Verengerungen, Tumoren, Ulcera, Fremdkörper, lokale Hypertrophie der Muskelschicht. Die Verff. geben eine sehr ausführliche Beschreibung des Mechanismus beim Zustandekommen dieser Möglichkeiten. Symptomatologie: Die ersten Symptome treten erst auf, wenn die Stenose von der Peristaltik nicht mehr überwunden werden kann. Dieses Gleichgewicht kann allmählich gestört werden und dann treten die Symptome nach und nach auf. Mitunter kann es rasch verloren gehen durch interkurrente Erkrankungen. Bei manchen Patienten stehen die toxischen Symptome im Vordergrunde, bei anderen die mechanischen. Zu ersteren gehören: Kopfschmerzen, Neuralgien, Herzbeschwerden, kalte Extremitäten, Hyper- und Parästhesien, Hautstörungen, Gewichtsabnahme u. ä. Die mechanischen Symptome sind von der Lokalisation abhängig. Betrifft die Stenose die obersten Anteile, so kann sie mit einer Pylorusstenose verwechselt werden. Es werden beobachtet: Druck im Epigastrium, Schmerzen 2—3 Stunden nach der Mahlzeit, Nahrungsaufnahme bringt Erleichterung. Erbrechen von Speisen und Magensaft tritt zu einer Zeit auf, wo der Magen normalerweise leer ist. Bei der Stenose in der Gegend der Papilla Vateri treten neben den allgemein bekannten Symptomen der Duodenalstenose Ikterus und acholische Stühle auf, weiter Vergrößerung und Schmerzhaftigkeit der Leber und Schmerzen unter dem rechten Rippenbogen. Liegt die Stenose unterhalb der Papilla vateri, so können große Mengen von Galle erbrochen werden. Gibt der Pylorus jedoch nicht nach, so stellen sich statt des galligen Erbrechens Diarrhöen ein. Kranken, bei denen die Stenose durch eine Veränderung am Kolon hervorgerufen ist, geht es gut, solange die Verdauung in Ordnung ist. Das Krankheitsbild wird von der Verfassung des Pylorus beherrscht. Neigt er zu Spasmus, so überwiegen die Schmerzen; ist er schlaff, so kommt es zu galligen Erbrechen. Die Schmerzen können ein Ulcus duodeni oder eine chronische Appendicitis vortäuschen. Kopfschmerzen sind sehr häufig auf dem Höhepunkt der Verdauung zusammen mit Erbrechen und Sehstörungen. Die Röntgenuntersuchung klärt nur die im Bulbus und in der Pars descendens duodeni gelegenen Stenosen auf. Die anderen Stenosen können auch durch die Röntgenuntersuchung nicht diagnostiziert werden. Die vorgefundenen Veränderungen lassen sich in 4 Typen einordnen: 1. Das asthenische Duodenum. Symptome: latent oder toxisch. Röntgenologisch: träge Peristaltik, keine oder nur geringe Dilatation. 2. Duodenalstenose mit insuffizientem Pylorus; Gallenrückfluß in den Magen, Röntgenuntersuchung negativ oder Antiperistaltik. 3. Stenose mit Hypertrophie. Symptome: krampfartige Schmerzen. Das Duodenum ist verlängert, die Wand verdickt. Röntgenologisch: kräftige Peristaltik wird beobachtet. 4. Dilatation des Duodenums: Symptome: dumpfe oder krampfartige Schmerzen. Die Röntgenuntersuchung zeigt die anatomische Veränderung. Es folgt noch ausführlich die Schilderung der Therapie, für den Röntgenologen jedoch nicht von Interesse. Die Arbeit ist mit zahlreichen anschaulichen, anatomsichen Bildern versehen, Röntgenogramme sind nicht beigegeben.

Aussprache: Seth Hirsch: Die Duodenalstenose kann 1. intermittierend oder 2. persistierend sein. 1. Die Kontrastflüssigkeit dringt rasch durch Pylorus und Bulbus vor und geht bis zur Flexura duodeno-jejunalis. Das Duodenum weitet sich, Antiperistaltik treibt den Inhalt in den Bulbus und durch den offenen Pylorus. Dieses Spiel setzt sich durch 10—15 Minuten fort und täuscht eine organische Stenose der Flexura duodeno-jejunalis vor. Hierauf wird das Kontrastmittel in das Jejunum entleert und die Flexura erscheint frei. Diese Beobachtung kann sich einige Male wiederholen. Ursachen: Druck von außen oder Spasmen oder beide vergesellschaftet. Daß sogar der Druck durch ptotische Eingeweide genügt, zeigt die Durchleuchtung in seitlicher Stellung oder die Röntgenuntersuchung in Knie-Ellenbogenlage, bei der das Duodenum normal durchgängig gefunden wird. Differentialdiagnostisch kommt bei der Röntgenuntersuchung die ulceröse Pylorusstenose in Betracht. Doch ist bei ihr die Peristaltik kräftiger, der Tonus besser. 2. Persistente Duodenalstenose: Nur

Digitized by Google

ein geringer Teil des Kontrastmittels passiert die Flexura duodeno-jejunalis. Das Duodenum ist dabei mehr weniger prall gefüllt, da die Entleerung ungenügend ist. Peristaltik und Antiperistaltik sind sehr kräftig. Das Duodenum kann maximal verbreitert sein. Die Motilität ist verzögert und $^1/_2$ Rest nach 6 Stunden häufig. Die geläufigsten Ursachen sind Magen- und Pankreastumoren, seltener solche des Duodenums selbst. Hinweis auf die Wichtigkeit der Kenntnis dieser beiden Formen im Hinblick auf die zu wählende Therapie.

Lilly Pokorny (Komotau).

Macaigne et Nicaud: Forme duodénale du cancer du pancréas. Diagnostic radiologique. (Form des Duodenums bei Pankreascarcinom.) Journ. de radiol. et d'électrol. Bd. **11**, Nr. 10, S. 542—544. 1927.

Die röntgenologischen Symptome der Erkrankung am Duodenum sind ganz verschieden je nach der Lage des Tumors. Zahlreiche Beobachtungen bestätigen, daß klinische Pankreassymptome bei der Erkrankung fehlen können, und daß die Erscheinungen an Magen und Duodenum erst zur Diagnose führen. In dem vorliegenden Falle handelte es sich um eine seltenere Lokalisation mit Stenoseerscheinungen im 3. und 4. Teile des Duodenums. Das klinische Bild entsprach einer Pylorusstenose. Direkte Pankreassymptome fehlten. Bei der Röntgendurchleuchtung füllte der Kontrastbrei nur zögernd den 2. Teil des Duodenums und drang sehr langsam in den 3. Teil vor. Nach kurzer Zeit war der 1. Teil stark gefüllt und gedehnt; auf der Kuppe zeigte sich eine Gasblase. Über den 4. Teil schien der Bariumbrei nicht hinausdringen zu können. Nach 6 Stunden zeigte sich fast dasselbe Bild mit noch stärkerer Erweiterung des Duodenums. Nur kleine Mengen waren durch die Stenose am 4. Teil des Duodenums bis in den Dünndarm vorgedrungen. Der Kranke erlag dem operativen Eingriff. Bei der Autopsie fiel zunächst die außerordentlich starke Erweiterung von Magen und Duodenum auf; das Duodenum erreichte die Weite des Dickdarmes. Weiter fanden sich ausgedehnte und starke Verwachsungen mit Leber und Pankreas. In der Leber wurden Carcinommetastasen gefunden. Körper und ein Teil des Kopfes des Pankreas waren vollkommen in einen großen und harten Tumor umgewandelt; die Pankreasgänge bis zur Papilla Vateri waren jedoch intakt.

C. Kruchen (Münster i. W.).

Gavazzeni, Luigi: Un caso di periviscerite destra con inginocchiamento della seconda porzione del duodeno e formazione di pseudodiverticolo. (Ein Fall von rechtsseitiger Periviscerits mit Knickung des 2. Duodenumabschnittes und Bildung eines Pseudodivertikel.) (*Clin. prof. Gavazzeni, Bergamo.*) Diario radiol. Jg. **6**, Nr. 3, S. 89—96. 1927.

Ein einschlägiger Fall, der vor und nach der Operation mit Röntgenstrahlen untersucht werden konnte, wird eingehend mit seinem Operationsbefund (Duodenojejunostomie) besprochen. Er gibt Gavazzeni Veranlassung, auf die sekundäre Periviscerits hinzuweisen, die häufig funktionelle Störungen an den verschiedensten Teilen des Verdauungskanals machen kann. Am meisten begegnet man ihr als Periduodenitis (5—6%). Sie führt häufig zu Duodenalstenosen. Mannigfach ist das Krankheitsbild (Schweregefühl im Magen, intermittierende Schmerzen, Obstipation, Erbrechen, Aufstoßen usw.). Der Röntgenbefund zeigt funktionelle Stenosen, Adhärenzen, Visceralptosen, ohne daß man direkte Zeichen für Ulcerationen an Duodenum oder Magen findet.

Heinz Lossen (Schatzalp-Davos).

Kalbfleisch, William K.: The diagnosis of intestinal obstruction by Roentgen-ray. (Die Röntgendiagnose bei Intestinalverschluß.) (*Röntgen-ray dep., Wheeling clin., Wheeling, W. Va.*) Americ. journ. of the med. sciences Bd. **174**, Nr. 4, S. 500 bis 506. 1927.

Im Jahre 1922 hat Guillaume beobachtet, daß bei Ileus in erweiterten Darmschlingen Gas und Flüssigkeit nachzuweisen ist. Sieht man gedehnte Schlingen des Dünndarms mit einem oder mehreren deutlichen Flüssigkeitsspiegeln am unvorbereiteten Kranken, so kann man daraus die Diagnose des Darmverschlusses stellen. Wir können weiter die Stelle des Verschlusses aus der Lage der Schlingen erkennen, die mit Gas und Flüssigkeit gefüllt sind. Voraussetzung ist, daß der Patient in aufrechter Stellung untersucht wird. Mitteilung eines Falles, der operativ bestätigt wird. Deutsche Literatur, insbesondere die ältere Arbeit Kloibers ist nicht erwähnt.

A. W. Fischer (Frankfurt a. M.).

Digitized by Google

Leber und Gallenblase.

Graham, Evarts A.: The roentgenological examination of the gall bladder. (Röntgenuntersuchung der Gallenblase.) (*Dep. of surg., Washington univ. school of med. a. Barnes hosp., Saint Louis.*) Canadian med. assoc. journ. Bd. 17, Nr. 9, S. 1019 bis 1023. 1927.

Eine normale Gallenblase gibt zweifellos den dichtesten Schatten. Es ist jedoch falsch — wie es so häufig geschieht — anzunehmen, daß eine mangelhafte Füllung nur durch einen Cysticusverschluß zu erklären sei oder durch die Unfähigkeit des Organs, die Galle zu konzentrieren. Der letzte Umstand ist nach den Erfahrungen des Verf. die häufigste Ursache für eine schwächere Blasenfüllung. Die Konzentrationsunfähigkeit oder die Verminderung des Gallenanreicherungsvermögens ist eines der ersten Zeichen der leichteren Gallenblasenerkrankungen, daher von großer diagnostischer Wichtigkeit. Dabei können noch anatomische Veränderungen fehlen. In solchen Fällen stellt Verf. die Diagnose auf „abnormale" Gallenblase. Aus mikroskopischen Untersuchungen geht nicht eindeutig hervor, wodurch diese mangelhafte Füllung verursacht wird, denn nur mitunter finden sich leichte anatomische Veränderungen. Die begleitende Hepatitis dürfte einen mitbestimmenden Faktor beim Ausbleiben der normalen Gallenblasenfüllung abgeben. Wegen der sich ergebenden Unsicherheit, welche Mengen des Kontrastmittels bei der oralen Methode auch wirklich absorbiert werden, hält Verf. die orale Methode für weit weniger verläßlich als die intravenöse. (6% mehr Fehldiagnosen!). Die Deutung ist für jene Fälle leicht, bei denen auch bei der intravenösen Methode die Gallenblase ungefüllt bleibt; viel schwieriger wird die Deutung, wenn der vorhandene Schatten mäßige Abweichungen von der normalen Dichte und im zeitlichen Auftreten zeigt. Eine anatomisch einwandfreie Gallenblase kann eine gestörte Funktion haben und umgekehrt: eine Gallenblase, die narbige Veränderungen nach abgelaufenen Entzündungen aufweist, kann vollkommen normale Funktion haben. Olch, ein Schüler Grahams, hat 100 Fälle zusammengestellt, bei denen Cholecystographie abnorme Gallenblasen gezeigt hatte und bei denen die Gallenblasen entfernt und mikroskopisch untersucht worden waren. Die Patienten wurden weiter beobachtet. In 92 Fällen zeigte die ektomierte Gallenblase ausgesprochene histologische Veränderungen verschiedenster Art, in 8 Fällen waren keine oder nur geringe Veränderungen im Mikroskop nachweisbar. Aber alle 8 Patienten waren durch die Cholecystektomie von ihren Beschwerden befreit worden. Gr. meint, daß durch die Cholecystographie eben schon ganz leichte Fälle erkannt werden können und dadurch rechtzeitig einer internen Behandlung zugeführt werden können, wodurch dann die Zahl der operativen Fälle sinkt. In Barnes Hospital wurden 1706 Patienten cholecystographiert. 1280 bekamen das Kontrastmittel intravenös, 416 oral, 9 rectal. 203 pathologisch befundene Gallenblasen wurden entfernt und untersucht. Es wurden in 97,5% der Fälle entweder makroskopische oder mikroskopische, mitunter beide Veränderungen festgestellt. Was die Frage der Gefährlichkeit der Methode anbelangt, so wurden keine besonderen Zwischenfälle, besonders seit das phenoltetrajodphthaleinsaure Natrium intravenös verwendet wurde. Die leichten Erscheinungen haben um 50% angenommen, seit man das einfache Tetrajodphenolphthalein nicht mehr verwendete. So wurde auch das neue Kontrastmittel einem 27 Monate alten Kind gegeben und gut vertragen. Aus den Ausführungen Gr. geht hervor, daß Gallenblasenerkrankungen im frühen Alter überhaupt häufiger angetroffen werden als man bisher angenommen hatte. Technik: Der Erwachsene mittlerer Größe bekommt 3—$3^1/_2$ g tetrajodphenolphthaleinsaures Natrium oder $2^1/_2$ g des phenoltetrajodphthaleinsauren Natriumsalzes in 30—50 ccm Wasser aufgelöst, filtriert und durch 15 Minuten langes Kochen im Wasserbade sterilisiert. Die Injektion erfolgt langsam zwischen 8—9 Uhr morgens, am besten in 2 gleichen Portionen mit einer halbstündigen Pause (mindert die Toxizität!). Case hat die Injektion von 5 ccm Adrenalin bei Zwischenfällen wie Blutdrucksenkung, empfohlen, auch Verf. hat das Verfahren in einigen Fällen mit Erfolg verwendet. Der Patient darf nicht frühstücken, mittags bekommt er eine flüssige,

Digitized by Google

fett- und eiweißarme Diät, Nachtessen wie sonst. Röntgenogramme werden 4, 8 und 24 Stunden nach der Injektion angefertigt. Es wird ohne Buckyblende gearbeitet. Serienaufnahmen orientieren über das Konzentrationsvermögen und die Größenveränderungen der Gallenblase. Nach 4 Stunden ist eine schwache Füllung sichtbar, nach 8 Stunden der Schatten intensiver, die Gallenblase etwas schmäler, wahrscheinlich weil sie sich bei stärkerer Konzentration zusammenzieht. Nach 24 Stunden ist der Schatten schwächer oder schon ganz verschwunden. Wurde aber die ganze Zeit hindurch keine Nahrung aufgenomemn, so kann der Schatten nach 24 Stunden am dichtesten und schmälsten sein als Ausdruck starker Konzentration. *Lilly Pokorny.*

Garcin, J.: La cholécystographie. Résultats et valeur de l'épreuve du sel de tétraiode par la voie buccale. (Die Cholecystographie; Ergebnisse und Wert der oralen Methode mit Tetrajod.) Journ. de radiol. et d'électrol. Bd. **11**, Nr. 10, S. 513 bis 534. 1927.

Bevorzugung dieser Methode gegenüber der intravenösen, da sie einfacher und gefahrlos ist, wenn sie auch noch nicht ganz vollkommen ist. Außer leichtem Unbehagen und geringen Durchfällen bei einzelnen Kranken wurden keine Nebenerscheinungen beobachtet. Die Schwierigkeit, die manchmal besteht, ist die, daß bei einzelnen Patienten die Pillen nicht absorbiert werden. Diese Zahl läßt sich wahrscheinlich mit Vervollkommnung der Technik noch verringern. Die Zweifel an der Zuverlässigkeit der oralen Methode sind besonders ernst zu nehmen. Die Mißerfolge besonders bei gleichzeitiger Erkrankung des Darmes sind nach Ansicht von Garcin auf Fehler der Technik oder auf schlechte Vorbereitung des Kranken zurückzuführen. Es wurde Tetrajod gegeben, und zwar 10 cg pro Kilo Körpergewicht, ohne daß Nebenerscheinungen auftraten. Das Tetrajod wurde gegeben in Honig, in Vichy oder in Kapseln. Die Pillen wurden abends 7 Uhr gegeben. Die Aufnahmen erfolgten nach 13-16 Stunden. Angewandt wurde die Methode bei 52 Fällen. Das Ergebnis war folgendes:

Gallenblase vollkommen sichtbar, normal	16	Fälle
deformiert	3	„
erweitert	4	„
Gallenblase schwach sichtbar	3	„
Gallenblase nicht sichtbar, aber Steine erkennbar	11	„
Gallenblase nicht sichtbar, keine Steine erkennbar	15	„
	52	Fälle

Eine Gallenblase ist als normal anzusehen, wenn die Konturen regelmäßig und die Größenverhältnisse regelrecht sind. Die Form und Lage der Gallenblase kann dabei ganz verschieden sein. Veränderungen der Form und Lage haben damit nicht ohne weiteres eine pathologische Bedeutung. Andererseits erhebt sich die schwierige Frage, ob nicht eine kranke Gallenblase auch einen normalen Schatten geben kann. Brochardt und Rabau fanden bei 75 Fällen, bei denen klinisch sicher keine Erkrankung der Gallenwege vorlag, daß bei 10 derselben der Schatten der Gallenblase unsicher war, und daß bei 10 weiteren Fällen ein Schatten fehlte. Der Verf. kam bei der Anwendung der oralen Methode zu ähnlichen Feststellungen wie Graham und Cole, daß normale Gallenblasen in 95% der Fälle sichtbar gemacht werden können. Änderungen der Form sind nicht nur konstitutionell, sondern auch physiologisch infolge des wechselnden Kontraktionszustandes bedingt. Zur Klärung der letzteren empfiehlt sich die Wiederholung der Aufnahme. Ferner sind die nicht pathologischen Deformierungen vor allem durch das benachbarte Kolon in Betracht zu ziehen. Verwechslungen von Steinaussparungen von ähnlichen durch Gasblasen des Darmes hervorgerufenen Aufhellungen sind ebenfalls leicht möglich. Eine schwache Füllung der Gallenblase ist meistens auf eine schlechte Technik oder ungenügende Vorbereitung des Kranken zurückzuführen. Fehlt der Gallenblasenschatten ganz, so kann dies auf die Konzentrationsunfähigkeit der Blase infolge entzündlicher Veränderungen, auf eine Verhärtung, auf eine Stenose und auf eine Insuffizienz der Leber zurückzuführen sein. Die Ausführungen werden an 29 ausgezeichneten Abbildungen erläutert. *C. Kruchen* (Münster i. W.).

Digitized by Google

Boardman, W. W.: The relative value of cholecystography and the original Lyon test in estimating biliary tract function. (Bedeutung der Cholecystographie und der „Lyoner Probe" für die Bewertung der Funktion der Gallenwege.) (*Stanford med. school, San Francisco.*) Americ. journ. of the med. sciences Bd. **174**, Nr. 4, S. 536 bis 542. 1927.

Die beiden jetzt gebräuchlichen Methoden der Funktionsuntersuchung der Gallenwege: Injektion von Magnesiumsulfatlösung durch die Duodenalsonde (vom Verf. Lyoner Originalprobe genannt) und die Untersuchung der kontrastgefüllten Gallenblase im Röntgenbild rivalisieren miteinander. Zur Feststellung des Wertes beider Methoden wurden vom Verf. Vergleichsuntersuchungen vorgenommen. Das Kontrastmittel wurde sowohl oral als auch intravenös verabfolgt. Da die Resorption des Kontrastmittels aber von allen möglichen Faktoren abhängig ist und ein negativer Ausfall der Sichtbarmachung der Gallenblase bei der oralen Verabfolgun nicht unbedingt für eine Störung funktioneller Art im Bereiche des Gallensystems spricht, so muß der Schluß gezogen werden, daß nur diejeneigen Fälle für einen Vergleich bei oraler Verabfolgung des Kontrastmittels herangezogen werden können, bei denen eine tadellose Ausscheidung in die Gallenblase erfolgt war. — Bei abwechselnder Einführung des Kontrastmittels auf oralem oder intravenösem Wege in 25 Fällen konnte eine Übereinstimmung des radiologischen Untersuchungsergebnisses in 9 Fällen beobachtet werden, in 16 Fällen waren die Ergebnisse voneinander abweichend. Bei intravenöser Verabfolgung zeigten alle diese Fälle weit normalere Funktion der Gallenausscheidung. Eine Übereinstimmung des Ergebnisses bei Duodenalsondierung und Cholecystographie konnte in 50% der verglichenen Fälle beobachtet werden. Das Magnesiumsulfat, wie es bei der Lyoner Originalprobe zur Verwendung gelangt, kann unter Umständen als Entleerungsmittel für die Gallenblase versagen, während andere Stimuli das doch erreichen. Wieder in anderen Fällen läßt sich mittels der Duodenaluntersuchung eine normale Gallenentleerung feststellen, während die röntgenologische Untersuchung erhebliche Störungen erkennen läßt. Jedenfalls ergeben diese Vergleichsuntersuchungen zweifellos eine größere Zuverlässigkeit der Röntgenuntersuchung gegenüber der Lyoner Probe.

Kaull (Wilhelmshaven).

Grebe, Arnold: Der diagnostische Wert der Gallenblasendarstellung im Röntgenbild. (*Chir. Univ.-Klin., Berlin.*) Münch. med. Wochenschr. Jg. **74**, Nr. 30, S. 1269. 1927.

Verf. kommt auf Grund der Erfahrungen der Bierschen Klinik zu dem Schluß, daß der Wert des Verfahrens — vom Steinbild abgesehen — nicht so sehr im fehlenden negativen und im schwachen Bilde, sondern im deutlich positiven („vollkommenen") Bilde liegt, daß eine gesunde Gallenblase darstellt und eine pathologische sicher (? Ref.) ausschließen läßt. Verf. glaubt, daß durch seine Feststellungen die Grundlage für die Beurteilung des Wertes des Verfahrens sich verschiebt, hält Methode trotzdem aber für sehr wertvoll.

Breitländer (Canton-China).

Ducuing, Bertrand de Pibrac et Jacotot: Au sujet de la méthode de Graham dans l'exploration de la vésicule biliaire: Quelques notes de pratique. (Zur Methode von Graham in der Erforschung der Gallenblase: Winke aus der Praxis.) Bull. et mém. de la soc. de radiol. méd. de France Jg. **15**, Nr. 141, S. 256—258. 1927.

Verf. untersucht nach folgender Methode: Der Kranke nimmt gegen Mittag eine kleine und leichte Mahlzeit ein; um 18 Uhr ebenfalls eine leichte Mahlzeit, während welcher 15 Pillen à 0,30 g Jodtetragnost eingenommen werden. Während der Nacht nimmt der Kranke alle 3 Stunden 2,5 g Natriumbicarbonat in einem halben Glase Wasser. Am folgenden Morgen wird bei völliger Nüchternheit 12, 18 und 24 Stunden nach dem Einnehmen der Pillen die Röntgenaufnahme gemacht. Dieses Vorgehen, das sehr einfach erscheint, ist jedoch nicht von vornherein ohne Unannehmlichkeiten. Von 4 Kranken waren 2, bei denen nach Auflösung des Jodtetragnosts im Magen Erbrechen und Unbehagen auftraten, und bei allen war während des ganzen folgenden Tages ein unangenehmer Geschmack im Munde zurückgeblieben.

W. Teschendorf (Köln).

Tedstrom, M. K., R. C. Bond, W. H. Olmsted and Sherwood Moore: Cholecystography in diabetes mellitus. (Darstellung der Gallenblase bei Diabetes mellitus.) (*Med.*

Digitized by Google

a. surg. serv., Washington univ. school of med. a. Barnes hosp., St. Louis.) Journ. of the Americ. med. assoc. Bd. 87, Nr. 20, S. 1603—1605. 1926.

Ausgehend von der klinischen Feststellung, daß eine Cholecystitis vielfach mit einer leichten Hepatitis oder Pankreatitis vergesellschaftet ist, und daß den Pankreaserkrankungen sehr häufig Gallenblasenentzündungen vorausgehen, haben die Verff. bei allen Diabeteskranken des Barnes-Hospitals im letzten Jahre die Cholecystographie nach intravenöser Injektion von Tetrajodphenolphthalein durchgeführt. 44% der Diabetiker jenseits des Alters von 40 Jahren zeigten anormale Cholecystogramme, wobei die Frauen am meisten betroffen waren. Bei den Frauen fanden sich die Gallenblasenveränderungen schon 1 Jahrzehnt eher als bei den Männern. Es wird dann die Frage aufgeworfen, welche pathologische Veränderungen zu erwarten sind, wenn sich die Gallenblase als nicht darstellbar erweist. Bei histologischen Untersuchungen der Chirurgischen Abteilung der Washington-Universität an mehr als 100 Gallenblasen, die als pathologisch gedeutet wurden, fanden sich in 97% Veränderungen, welche die Entfernung rechtfertigten. Es wird angenommen, daß unter den Männern jenseits des Alters von 40 Jahren 12—24% an Cholecystitis leiden, und daß von den Frauen bereits im 3. Jahrzehnt 12—50% betroffen sind. Ernste Einwände gegen die Annahme, daß die die Pankreas begleitende Cholecystitis von ätiologischer Bedeutung für den Diabetes sei, werden von Opie, Lemann und anderen erhoben. *C. Kruchen.*

Uropoetisches System.

Levy-Dorn, Max: Urological and dermatological considerations. (Urologische und dermatologische Überlegungen.) (*Röntgen-Abt., Rudolf Virchow-Krankenh., Berlin.*) Urol. a. cut. review Bd. 31, Nr. 5, S. 276—280. 1927.

Daß Erkrankungen der Haut oft den ganzen Organismus beeinflussen, ist eine jetzt allgemein bekannte Tatsache; die Bedeutung der Röntgenstrahlen geht aus den Beziehungen der Lungen- und Knochenerkrankungen zur Lues und der Gelenkserkrankungen zur Gonorrhöe hervor. Er erwähnt ferner die Schatten, welche Jodipin, Jodoform, Wismut, Kalomel bedingen, bringt je eine Abbildung von Wismuttröpfchen und Quecksilberdepots, die zu Täuschung Anlaß geben könnten. Bezüglich des Harnapparates schildert er die Technik und den Wert der Urethralfüllung; bei Injektion wird 20% Jodipin, bei der Miktionsmethode 15% Jodlithium verwendet. Er bildet filiforme Strikturen, paraurethrale Gänge, Blasendivertikel ab, weiter multiple Blasendivertikel, ein Blasencarcinom, eine Haarnadel inkrustiert in der Blase, eine ebensolche nicht inkrustiert in der Scheide, eine Cystenniere durch Pneumoperitoneum dargestellt, Ureter fissus, Ureter duplex und ein Pyelogramm einer Steinniere, die vorher nicht untersucht worden war. Man soll nie eine Pyelographie ohne vorherige native Aufnahme machen. *R. Paschkis* (Wien).

Boeckel, A., et F. Bilger: Contribution à l'étude du rein polykystique chirurgical. (Beitrag zum Studium der polycystischen operativ anzugehenden Niere.) Strasbourg méd. Jg. 85, Nr. 15, S. 271—274. 1927.

Es handelt sich um den seltenen Fall einer einseitigen polycystischen Degeneration der (in diesem Falle linken) Niere. Auf dem Röntgenbild zeigte sich die Niere deutlich vergrößert, ihre Konturen leicht unregelmäßig. Das Pyelogramm wies ein normales Becken und normale Kelche auf. Die Diagnose konnte denn auch vor der Operation nicht gestellt werden. Ein Sagittalschnitt durch die exstirpierte Niere zeigte die Cysten ausschließlich in der Rindenregion, daher bot das Pyelogramm in diesem Falle nicht die sonst charakteristisch verlängerten Kelche dar. *Joseph Ziegler* (Berlin).

Lucri, Tito: La calcolosi renale latente a tipo di gastro enteropatia riflessa. (Die latente Nephrolithiasis vom reflektorischen gastroenteropathischem Typus.) (*Istit. di clin. chir. gen., univ., Genova.*) Policlinico, sez. chir. Jg. 34, H. 7, S. 335—348. 1927.

Neben den typischen Formen von Nephrolithiasis, die mit Nierenkoliken oder mit Hämaturie sich kundgeben, gibt es eine latente Form von Nephrolithiasis, bei der die

Digitized by Google

Diagnose schwierig ist, da die Phänomene, die sich zeigen, solche sind, die an eine Affektion der Harnwege gar nicht denken lassen. Und die Diagnose wird nur zufällig gestellt, wenn eine radiologische Untersuchung gemacht wird. Die Symptome interessieren reflektorisch den gastrointestinalen Tubus und es wird von seiten des Arztes daraufhin das Hauptaugenmerk gerichtet. Zuweilen besteht eine leichte, schmerzlose Pyurie. Lucri beschreibt 3 solcher Fälle. Er unterscheidet 2 Formen: jene, bei denen die Magen-Darmbeschwerden reflektorisch im wahren Sinne des Wortes sind, und jene, bei denen die Magen-Darmbeschwerden toxischen Ursprunges anzusehen sind.
Ravasini (Triest).₀

Köhler, H.: Über das Indikationsgebiet der Pneumoradiographie der Niere und Blase. (*7. Kongr., Wien, Sitzg. v. 30. IX.—2. X. 1926.*) Verhandl. d. dtsch. Ges. f. Urol. S. 119—123 u. 129—131. 1927.

Durch Aufblasung der Nierenfettkapsel treten die Konturen der Niere und manches Mal auch des Harnleiters und der Blasenwand schärfer als bei jeder anderen Methode hervor. Zur Vermeidung unangenehmer Zwischenfälle ist ein genaues Erlernen der Technik notwendig. Es sind bisher keine ernsteren Zwischenfälle bekannt geworden, die der Methode zur Last gelegt werden dürfen. Für die Pn. besteht 1. eine absolute Indikation, Fälle, bei denen sie als einzige Untersuchungsmethode genauen Aufschluß gibt und 2. eine relative. Zur 1. Gruppe gehören die Solitärniere, der Nierentumor und Nierensteine, die strahlendurchlässig sind (Xanthin- und Cystinsteine). Zur 2. Gruppe Hydronephrose und Pyonephrose in Kombination mit der Pyelographie, zum Nachweis des noch vorhandenen Nierenparenchyms, Steinkrankheit, Dystopien und extrarenale Tumoren der Lumbalgegend. Das Hauptindikationsgebiet der Blasenpneumoradiographie ist der Tumor. Man erhält dabei ein genaues Bild von der Größe und Ausbreitung der Geschwulst. Die relative Indikation erstreckt sich auf Schrumpfblasen und die vergrößerte Prostata. *Hans Köhler* (Berlin).₀

Fritz, W.: Jodipin und Jodipin-Emulsion. (*7. Kongr., Wien, Sitzg. v. 30. IX. bis 2. X. 1926.*) Verhandl. d. dtsch. Ges. f. Urol. S. 312—313. 1927.

Empfehlung von Jodipin und der 12mal leichter injizierbaren Jodipinemulsion in der urologischen Radiographie wegen vollkommener Reizlosigkeit und außerordentlichem Kontrastreichtum. *Autoreferat.*₀

Casper, L.: Pyelo-Ureterogramme, eine kritische Studie. (*7. Kongr., Wien, Sitzg. v. 30. IX.—2. X. 1926.*) Verhandl. d. dtsch. Ges. f. Urol. S. 106—111 u. 118. 1927.

Casper weist in der Einleitung zu seinem Vortrage vor allem darauf hin, daß besonders in den letzten Zeiten durch mangelnde Kritik bei der Deutung der durch Pyelo- und Ureterographie erhaltenen Bilder die so gute und wichtige Untersuchungsmethode in Mißkredit gelangen könnte. Es ist wichtig zu wissen, was normal ist, welche physiologische Variationen es gibt und welche physiologische Dinge mitunter pathologische Bilder vortäuschen können. Von diesen Gesichtspunkten aus bespricht er zunächst allgemein die Fassungskraft und Ausdehnungsfähigkeit des Nierenbeckens, im besonderen die Pyelektasien und die Hydronephrose. Bei Pyelonephritis findet man öfter leichte Nierenbecken- und Kelcherweiterungen. Aussparungen im Nierenbeckenschatten, spinnenförmige Verziehungen, die man bei Geschwülsten der Niere als charakteristisch angegeben findet, können durch Beeinflussung seitens der Nachbarorgane, durch Blutgerinnsel, Eiterpfropfen verursacht sein. Auch betreffs der Harnleiter liegen die Verhältnisse ähnlich, und er meint z. B., daß Strikturen und Erweiterungen des Ureters viel öfter diagnostiziert werden, als sie tatsächlich vorkommen. Er hat in solchen Fällen, in denen Schmerzen einer Seite vorhanden waren und bei welchen man röntgenologisch geringe Formveränderungen fand, die man für die Beschwerden verantwortlich zu machen können glaubte, Herdnephritiden als Ursache gefunden. Er schließt, daß man die erhaltenen Bilder stets nur mit großer Vorsicht und mit Berücksichtigung des gesamten klinischen Befundes und nach Durchführung der Pyeloskopie und pyelographischer Serienaufnahmen deuten dürfe. *R. Paschkis.*₀

Digitized by Google

Giongo, Franco: Considerazioni sulla pielografia. (Bemerkungen über die Pyelographie.) (*Istit. di clin. chir. ed istit. di radiol. ed elettroterapia, univ., Genova.*) Radiol. med. Bd. **14**, Nr. 5, S. 387—424. 1927.

In dieser Arbeit bespricht Giongo speziell die Nachteile und die Gefahren der Pyelographie und macht speziell auf die Art und Weise aufmerksam, mit welcher die Kontrastflüssigkeit, die absolut steril sein soll, eingeführt werden muß. Er verlangt die radioskopische Kontrolle bei der Einführung, die nie unterlassen werden sollte. Er bespricht die Vorsichten, auf die man bei der Untersuchung achten soll, und geht eingehend auf die Kontraindikationen ein. Er will auch, daß die Aufnahme in 2 Projektionen gemacht werde, die frontale und die sagittale. Er bespricht die normalen und die pathologischen Pyelogramme an der Hand zahlreicher Fälle, betont den Wert der Details der Grenzen und der Durchlässigkeit, auch wenn sie gering sind. *Ravasini.*

Learmonth, J. R.: Pyelography in the erect position. (Pyelographie in aufrechter Stellung.) Glasgow med. journ. Bd. **107**, Nr. 6, S. 358—360. 1927.

Die gelegentliche besondere diagnostische Wichtigkeit der Pyelographie in aufrechter Stellung geht aus der Mitteilung der Befunde bei einer 35 Jahre alten Frau hervor, welche seit 3 Jahren Schmerzen in der Gegend der rechten Fossa iliaca hatte, die nach Anstrengung und besonders in der Menstruation besonders stark waren. Es fand sich eine Empfindlichkeit in der Gegend des Mc.Burneyschen Punktes. Beide Nieren, die rechte mehr als die linke, waren frei beweglich. Blase und Ureteren, sowie die Harne beider Nieren waren normal. Die Pyelographie rechts zeigte die Niere an normaler Stelle, keine Knickung des Ureters, vielleicht eine geringe Erweiterung des oberen Kelches. Darauf in aufrechter Stellung Vorziehen des Katheters, Nachspritzen von Jod und neuerliche Aufnahme, welche nun die Niere um 3 Zoll tiefer gelegen, eine deutliche Knickung am Übergang des Beckens in den Ureter und eine zweite Ureterknickung knapp oberhalb des 5. Lendenwirbels zeigte, deren Lage mit dem schmerzhaften Punkte übereinstimmte. *R. Paschkis* (Wien).

Schmidt, A.: Das Pyelogramm bei destruktiven Nierenprozessen. (*Chir. Univ.-Klin., Bonn.*) Bruns' Beitr. z. klin. Chir. Bd. **139**, H. 3, S. 484—503. 1927.

Die Pyelographie dient nicht nur diagnostischen Zwecken, sondern gibt gelegentlich auch Hinweise für die Art operativer Eingriffe; auch liefert sie oft gute anatomische Bilder über die Ausdehnung eines destruktiven Prozesses, gibt andere Male nur Teilbilder oder indirekten Aufschluß. Die Pneumoradiographie und das Pneumoperitoneum sind in Fällen, in welchen die Pyelographie durch grob mechanische Behinderung für das Einfließen des Kontrastmittels ungenügend Aufschluß gibt, zweckmäßiger, jedoch für den Patienten oft eingreifender; besonders die Pneumoradiographie ist nicht ganz unbedenklich und ist besser durch das Pneumoperitoneum zu ersetzen. Im folgenden bespricht er die Erweiterungen des Nierenbeckens verschiedenster Art und deren pyelographische und pyeloskopische Bilder, ebenso die Erkennung und Differenzierung der verschiedenen infektiösen Prozesse, die Bedeutung der Pyelographie für die Fälle von Stein, die Imprägnierungsmethoden zur Sichtbarmachung der Steine, dann die Pyelographie bei der Tuberkulose und Pyonephrosen. Zum Schlusse befaßt sich die Arbeit mit den Schwierigkeiten der Geschwulstdiagnose durch die Pyelographie; bei der Besprechung dieses Kapitels wird über die Palpation, dann die Palpation der freigelegten Niere, die Probeincisionen diskutiert, schließlich die Aufschlüsse durch das Pyelogramm an Hand von Abbildungen skizziert, die Formunterschiede des Nierenbeckens, die Verschiebung der Nierenachsen erwähnt und endlich die Pyelogramme der Cystennieren in der allgemein bekannten Weise besprochen. *R. Paschkis* (Wien).

Gonzalez, Martínez L.: Pyelo-roentgenoscopy as the indispensable complement of pyelography. (Pyeloröntgenoskopie eine unerläßliche Ergänzung der Pyelographie.) (*Clin. de voies urin., hosp. Necker, Paris.*) Urol. a. cut. review Bd. **31**, Nr. 5, S. 286—292. 1927.

Der Verf. hält vor allem die Bezeichnung „Pyeloskopie" für nicht richtig und schlägt dafür das Wort „Pyeloröntgenoskopie" vor. Weiter bespricht er dann

Digitized by Google

die bisherigen Ergebnisse der Durchleuchtung des kontrastgefüllten Nierenbeckens und schildert dann die von Legueu und seinen Mitarbeitern empfohlene und ausgearbeitete Methode. Er diskutiert die verschiedenen bekannten Vorteile und hält sich völlig an die bekannten Dinge, die durch die Franzosen ausgearbeitet worden sind; einzelne Abbildungen erläutern den Text. *R. Paschkis* (Wien).₀

Heyn, W.: Stereoskopisch aufgenommene Pyelogramme. (*7. Kongr., Wien, Sitzg. v. 30. IX.—2. X. 1926.*) Verhandl. d. dtsch. Ges. f. Urol. S. 124—131. 1927.

Im Rahmen eines Vortrages wird vom Verf. die Technik der stereoskopischen Aufnahmen, sowie ihre Bedeutung für die Klinik geschildert. Die stereoskopischen Aufnahmen sollen uns, nach Ansicht von Heyn, einen besseren Einblick in die pathologischen Veränderungen der Niere und des Harnleiters gewähren; Anomalien, abnormer Verlauf der Ureteren, periureteritische Verwachsungen und Abknickungen, Beziehungen zu Tumoren, Fremdkörpern usw. kommen dabei viel besser zur Darstellung. — Technik: Nach Zentrierung der Röhre wird der Pat. mit eingeführtem Katheter auf die Blende gelegt. Nun wird die Röhre um $3^1/_2$ cm kranialwärts verschoben und die Kontrastfüllung vorgenommen; es folgt die erste Aufnahme. Sofortiger Filmwechsel und Verschiebung der Röhre caudalwärts um 7 cm. — Danach zweite Aufnahme. Selbstverständlich müssen die Aufnahmen rasch hintereinander ausgeführt werden. *Perlmann.*₀

Gottlieb, J.: Über Divertikel des Harnleiters. (*Urol. Klin., I. staatl. Univ. Moskau.*) Zeitschr. f. Urol. Bd. **21**, H. 7, S. 524—530. 1927.

Das Divertikel des Harnleiters ist eine sehr seltene angeborene Anomalie, von der im ganzen kaum 20 Fälle, darunter nur die von Lotsi, Hale, Neff, Nicolic, Stevens klinisch beobachtete, bekannt sind. Gottlieb beschreibt einen Fall bei einer 50jährigen Frau, bei der vor 15 Jahren zum ersten Male ein linksseitiger Schmerz aufgetreten war, der sich in der letzten Zeit öfter wiederholte. Die Miktion war vermehrt, der Urin alkalisch, stark trüb. Bei vaginaler Untersuchung fand sich ein hühnereigroßer derber Tumor links; der Volhardsche Versuch ergab beträchtliche Funktionsstörung, die Chromocystoskopie rechts nach $5^1/_2$ Minuten blau, links auch nach 13 Minuten nichts; der Harn der rechten Seite normal, links nach 5 cm Hindernis, andauerndes Abtropfen stark getrübten, eitrigen Harns. Röntgen links in Kreuzbeinhöhe ein großer Stein mit exzentrisch gelegenem Schattenkern, der Ureterenkatheter bildet einige Schleifen. Bei Füllung mit Bromnatrium erwies sich das Lumen des Ureters auch oberhalb des Steins stark erweitert. Zwischen Steinschatten und dem gefüllten unteren Ureterabschnitt eine bogenförmige Linie, aus deren Vorhandensein geschlossen wurde, daß der sehr große Stein in einem Divertikel des Ureters liege. Durch transperitoneale Ureterolithotomie wird der 8 cm lange und 66 g schwere Stein entfernt. Die spätere Untersuchung ergab Besserung der Blauausscheidung, Verminderung der Eiterung und die Pyelographie einen stark erweiterten Ureter, ein Divertikel in demselben, eine große tiefsitzende Niere. Besprechung der Pathologie, Diagnose und Therapie; pathogenetisch sind es wohl angeborene Veränderungen, welche der angeborenen Dilatation und Atonie des Harnleiters an die Seite zu stellen sind. *R. Paschkis* (Wien).°°

Mikulowski, Vladimir: Contribution à l'étude de la lithiase vésicale chez l'enfant. (Beitrag zum Studium der Blasensteine bei Kindern.) (*Hôp. des enfants Charles et Marie, Varsovie.*) Rev. franç. de pédiatr. Bd. **3**, Nr. 2, S. 210—218. 1927.

Steine der Harnwege sind im Kindesalter häufig. 50% (nach einigen Statistiken 75%) der Fälle betreffen Kinder unter 15 Jahren. Die Affektion scheint von geographischen Bedingungen abhängig zu sein, Steine sind häufig in England, Holland, Ungarn, Persien, Ägypten, Indien u. a. Verf. gibt die Beschreibung von 3 Fällen: eines 5 jährigen Mädchens, eines 3 jährigen Knaben und eines 10 Monate alten Kindes. Der erste Fall ist besonders interessant, weil er ein Mädchen betrifft. (Die Affektion befällt in 97% der Fälle Knaben.) Einzelheiten müssen im Original nachgelesen werden. *Felix Moses* (Berlin).₀

Miyata, T., and H. Kajikawa: Roentgenology of the male urethra especially posterior urethra. (Röntgenologie der männlichen Harnröhre besonders für die Urethra posterior.) (*Roentgenol. a. urol. dep., Dairen hosp., Dairen.*) Journ. of oriental med. Bd. **6**, Nr. 4, S. 31—38. 1927.

Verff. haben die Urethrographie in 32 Fällen von normalen und pathologischen Harnröhren angewandt und 44 Urethrogramme erhalten. Sie geben in der sehr lesens-

Digitized by Google

werten Arbeit zunächst einen historischen Überblick. Verff. selbst haben zwei Methoden angewandt, entweder wurde das schattengebende Medium mit Hilfe eines Katheters in die Blase injiziert und das Urethrogramm während der Miktion hergestellt oder die Injektion wurde von der Urethra aus gemacht und die Aufnahme während der Einspritzung ausgeführt. Von schattengebenden Medien erprobten Verff. Lipiodol, Natrium bromatum 5—15 proz., Jodnatrium 5—15 proz., Bromkalium 5—10 proz., Jodkalium 5—10 proz. Am besten bewährte sich ihnen das Lipiodol. Von Komplikationen nach der Einspritzung beobachteten Patienten zuweilen einige Tage heftige Schmerzen und Hämaturie. Nur nach Einspritzung von Lipiodol zeigten sich niemals Komplikationen. Der Abhandlung sind 20 Abbildungen von Urethrogrammen beigegeben, die vorzüglich reproduziert sind und neben normalen Bildern in vortrefflicher Weise besonders die verschiedenen Formen der Strikturen zur Anschauung bringen.

A. Lewin (Berlin).

Röntgenstrahlen als Hilfsmittel für die Therapie.

Spezielle Röntgentherapie.

Röntgentherapie der malignen Tumoren (außer Haut).

Rostock: Ergebnisse der Röntgenbestrahlung bei Sarkomen. (*Med. Ges., Jena, Sitzg. v. 29. VI. 1927.*) Klin. Wochenschr. Jg. 6, Nr. 36, S. 1730—1731. 1927.

Verf. besprach in einem Vortrag die Ergebnisse der Jenaer Klinik. Alle operablen Fälle wurden grundsätzlich operiert und prophylaktisch nachbestrahlt. Etwa 30 inoperable nur bestrahlte Fälle starben. Von 38 unvollständig operierten und nachbestrahlten Fällen leben noch 10,5%. Entfernung des Primärtumors und Bestrahlung der Metastasen blieb erfolglos. Totalexstirpation des Tumors und prophylaktische Nachbestrahlung ergaben eine Heilung in 37% von 46 Fällen. Die Dosis am Herd betrug ca. 80% der HED. Zusammenfassend äußert Rostock sich dahingehend, daß auch, wenn verstümmelnde Eingriffe nötig sind, jedes Sarkom im Gesunden exstirpiert werden muß, daß unvollständig operable Sarkome der Bestrahlung zugeführt werden müssen.

Hin (Köln)

Schoute, D., and C. Orbaan: The treatment of cancer of the breast with and without subsequent Roentgen treatment. (Die Behandlung des Brustkrebses mit und ohne nachfolgender Röntgenbehandlung.) Acta radiol. Bd. 8, H. 3, S. 239—244. 1927.

Verff. kommen zu dem Schluß, daß die Nachbestrahlung des Brustcarcinoms günstig wirkt. Sie haben aus folgender statistischer Aufstellung die Erfolge ersehen: 106 Patienten waren operiert worden, davon 28 nachbestrahlt worden.

	Es lebten noch bei gutem Allgemeinbefinden nach 8 Jahren	nach 5 Jahren
Von 78 nur operierten Patienten	33 (42,3%)	28 (35,9%)
Von 28 operierten und nachbestrahlten Patienten	16 (57%)	8 (von 18 Fällen) (44,4%)

Die Statistik der Autoren ergibt unter Zugrundelegung der Stadieneinteilung des Mammacarcinoms nach Jüngling folgendes Bild:

Nur operierte Patienten			Operierte und nachbestrahlte Patienten		
Stadium	nach 8 Jahren	nach 5 Jahren	Stadium	nach 8 Jahren	nach 5 Jahren
Anzahl			Anzahl		
I 15	12	12	I 3	2	—
II 14	6	4	II 3	3	2
III 46	15	12	III 21	11	6 (von 14 Fällen)
IV 3	3	—	IV 1	—	—

Bezüglich der Wiederkehr oder der Metastasen der Tumoren bestätigt folgende Statistik auch die günstige Wirkung der Nachbestrahlung: Nach 3 Jahren: Rezidivfälle und Metastasen von der Totalanzahl der nur operierten Patienten: von 70

Digitized by Google

24 = 34,5%; operierte und nachbestrahlten Pat.: von 28 4 = 14,3%. Rezidivfälle oder Metastasen von der Anzahl der innerhalb 3 Jahren gestorbenen Patienten: Nur operierte Patienten: von 42 24 = 59,5%; operierte und nachbestrahlte Patienten: von 12 4 = 33,3%. Die Verff. zeigen mit ihrer Statistik, daß die Resultate des chirurgischen Eingriffes des Brustkrebses bedeutend besser geworden sind, nachdem im Jahre 1920 die Amputation mit Röntgenstrahlenbehandlung gleich nach der Operation kombiniert wurde. *W. Teschendorf* (Köln).

Gál, Félix: Bedeutet wohl die Röntgentiefentherapie in der Heilung des Gebärmutterkrebses der Behandlung mit Radium gegenüber einen Fortschritt? Magyar Röntgen-közlöny Jg. 1, Nr. 12, S. 375—378 u. dtsch. Zusammenfassung S. 387—388. 1927. (Ungarisch.)

Die Zahl der in den letzten Jahren mit Röntgen- und Radiumstrahlen behandelten Krebskranken der II. Frauenklinik der kgl. ung. Pázmány Péter Universität in Budapest beträgt mehr als 1300 Fälle. Es kamen sowohl inoperable Fälle und Rezidive, als auch prophylaktisch bestrahlte, postoperative Fälle zur Behandlung. Die Bestrahlungen wurden früher ausschließlich mit Radium, in den letzten Jahren aber meistens mit Röntgen vorgenommen. Die Ergebnisse der prophylaktischen Röntgenbestrahlungen sind bedeutend besser, als diejenigen nach prophylaktischen Radiumbehandlungen. Aus den eigenen Erfahrungen, als auch aus den in der Literatur mitgeteilten Daten kann gefolgert werden, daß die Röntgentiefentherapie der Behandlung mit Radium gegenüber einen ausgesprochenen Fortschritt bedeutet. Durch die Röntgenbehandlung werden die gesunden Gewebe weniger beschädigt und ihre Erfolge sind in der postoperativen prophylaktischen Behandlung besser. *Ratkóczi* (Budapest).

Laborde, Simone, et Yves-Louis Wickham: Radiothérapie du cancer du col de l'utérus. Statistique des années 1921, 1922, 1923, 1924 et 1925. (Strahlenbehandlung des Uteruskollmacarcinoms. Statistik der Jahre 1921—1925.) Bull. de l'assoc. franç. pour l'étude du cancer Bd. **16**, Nr. 6, S. 475—490. 1927.

Im ganzen wurden 122 Kranke behandelt, davon sind 31 frei von Rezidiv bei einer Beobachtungszeit von $1^1/_2$ Jahren bis zu 6 Jahren = 27%.

Gruppe I: 5 Fälle, 5 geheilt = 100%; bei 2 Kranken wurde die Totalexstirpation ausgeführt.
„ II: 15 „ 10 „ = 66,6%
„ III: 69 „ 18 „ = 26%
„ IV: 33 „ 0 „ = 0%

Als Verfahren empfehlen Verff. neuerdings Radiumeinlage für 3—4 Tage Dauer und nachher Röntgenbestrahlung. *E. Zweifel* (München).

Röntgentherapie der übrigen Erkrankungen.

Schwarz, Gottwald: Die Röntgenbehandlung einiger Erkrankungen des Blutes und der blutbildenden Organe (Leukämie und Lymphogranulomatose). (*Röntgeninst., Kaiserin Elisabeth-Spit., Wien.*) Wien. med. Wochenschr. Jg. **77**, Nr. 38, S. 1275 bis 1278. 1927.

In dem Fortbildungsvortrag bespricht Verf. kurz die Wirkungen der Röntgenstrahlen in ihren biologischen Besonderheiten bei der Bestrahlung des Blutes und der Bildungsstätte der im Blutstrome schwebenden zelligen Elemente, die Pharmakodynamik der Strahlenwirkung auf das hämopoetische System und streift die Versuche der Bahnbrecher der Röntgentherapie: L. Freund, Williams und Senn. Die Zusammenfassung des gegenwärtigen Standes der Strahlentherapie des hämopoetischen Systems beginnt Verf. mit den chronischen Leukämien. Relativ geringe Strahlenmengen genügen, um tiefgreifende destruktive Wirkungen in den Brutstätten der Leukocyten: in der Milz, in den Lymphdrüsen, in der Leber, im Knochenmark, in den Wänden des Darmtraktes hervorzurufen. Das Gebot großer Vorsicht bei der Dosierung, das schon Kienböck 1907 betont hat, darf nicht außer acht gelassen werden. Die Toleranz des Kranken soll mit relativ kleinen Dosen allmählich ertastet werden. Bei einem noch

Digitized by Google

unbestrahlten Falle von chronischer myeloischer Leukämie erzielt man meist nach 6—10 in 2—4tägigen Intervallen von vorne, seitlich und rückwärts auf die Milz applizierten, etwa 20% der HED betragenden, durch 0,2 mm Zn gefilterten Teildosen bei 150 kV Spannung, einen guten klinischen Erfolg. Wichtig ist die ständige Kontrolle des Blutbildes, das aber niemals normal wird. Auch bei normaler Leukocytenanzahl findet man immer eine Linksverschiebung. Rezidive können in einigen Wochen, in günstigen Fällen aber auch erst in einigen Jahren eintreten. Im späteren Verlaufe finden wir eine Abstumpfung gegen die Wirkung der Strahlen, dann empfiehlt es sich auch, die blutmarkhaltigen Knochen (Rippen, Wirbelsäule, Brustbein, Becken) in den Bereich der Strahlenbehandlung einzubeziehen, ja wenn die Leber stark intumesciert, soll sie gesondert einige Dosen erhalten. Zur Bekämpfung der Katererscheinungen empfiehlt Verf. die intravenöse Injektion von 20% Traubenzuckerlösung oder subcutan eine $6^1/_2$proz. physiologische Zuckerlösung bis zu einem halben Liter. Leichterer Kater wird durch Saugen an Zitronenscheiben, Riechen von Kölnischwasser (während der Bestrahlung) überwunden. — Bei der milderen chronischen, lymphatischen Leukämie werden die einzelnen Drüsengruppen (auch die Tonsillen!) mit kleinen Probedosen ($^1/_{10}$ HED), wenn diese nicht ausreichen, mit etwas höheren bestrahlt. Das Refraktärwerden tritt viel später — als bei der myeloischen — auf: bis zu zehn Jahren leistungsfähig erhaltene lymph. Leukämiker sind nichts ganz Seltenes. Wenn auch endgültige Heilung nicht erwartet werden kann, können wir Jahre hindurch ein erträgliches Dasein, ja meist eine volle Arbeitsfähigkeit, erzielen. Die Röntgenbestrahlung muß um so höher geschätzt werden, da wir keine anderen Mittel zur Bekämpfung dieser Krankheiten haben. Das Arsen kommt nur als Adjuvans in Betracht, die Benzoltherapie Korányis mußte wegen ihrer Unberechenbarkeit meist verlassen werden. Zur Bekämpfung der die Spätformen begleitenden und schließlich deletären Anämie könnte man die von den Amerikanern und von Pál empfohlene Lebertherapie (200—500 g Leber pro Tag in divers zubereiteter Form) heranziehen. Bei den akuten Leukämien ist die Bestrahlung wirkungslos. — Bei der aleukämischen Myelose und Lymphadenose sind Milz und die Drüsen analog wie bei den Leukämischen zu bestrahlen, die Kontrolle des Blutbildes ist noch genauer einzuhalten. — Die Lymphogranulomatose bietet ein typisches histologisches und ein wechselvolles klinisches Bild. Bei der akuten Form hat die Bestrahlung zwar einen vorübergehenden Erfolg, die rasch auftretenden und immer mehr refraktären Rezidiven führen aber meist in wenigen Monaten zum Exitus. Die überwiegende Anzahl der chronischen Form hat aber einen viel milderen, ja oft benignen Charakter. Neben den in der Halsregion beginnenden, für die Palpation viel härter als die gewöhnlichen skrofulösen Drüsen imponierenden Drüsentumoren findet man bei der Durchleuchtung auch im Mediastinum und im Hilus vergrößerte Drüsen. Seltener ist die Lokalisation in der Milz, in den Mesenterialdrüsen und im Knochenmark. Die Diagnose wird meist nur durch den histologischen Befund einer exstirpierten Drüse erhärtet. Die Strahlenbehandlung kann weitgehende — unter Umständen praktisch Dauerheilungen gleichkommende (12 Jahre und darüber) — Erfolge leisten. — „Die Bestrahlung soll stets in dosi refracta, etwa 8—10 Teildosen im Verlaufe von 14 Tagen pro Feld (à 2—3 H härtester Strahlung durch Schwertfiler) erfolgen“: 1. So werden frühreaktive (besonders im Mediastinum gefährliche) Anschwellungen vermieden, 2. bei der oftmaligen Anwendung kann eine größere Reihe von Zellen in den Phasen gesteigerten Stoffwechsels angegriffen werden. Die protrahierte Fernbestrahlung mir Radium kann bei Granulomen dann noch Erfolge erzielen, wenn diese den Röntgenstrahlen gegenüber schon refraktär geworden sind. *Ratkóczi.*

Schaldemose, V., und M. Fenger: Röntgenbehandlung des Basedow. Norsk magaz. f. laegevidenskaben Jg. 88, Nr. 9, S. 778—780. 1927. (Norwegisch.)

Die Verff. heben die Unsicherheit hervor, eine klare Abgrenzung des Begriffes „Morbus Basedow“ zu geben. Die Beurteilung der Behandlungsresultate bleibt daher

Digitized by Google

etwas unsicher. Hierzu kommt die Tendenz der Erkrankung zu spontanen Remissionen. Von sicheren Erkrankungen wurden 137 operiert mit 5,1% Operationsmortalität. 406 Fälle wurden intern oder röntgentherapeutisch behandelt. Von den intern behandelten Fällen starben 32,4%, von den bestrahlten 15,6% an Morbus Basedowii. Außer den an der Operation gestorbenen Fällen starben keine weiteren im postoperativen späteren Verlauf. Hierin zeigt sich die Überlegenheit der Operation gegenüber internen und Bestrahlungsmethoden. Die gute Einwirkung der Röntgenstrahlen könnte in der Beschleunigung einer Remission liegen; weniger darin, daß sie etwa mehr zu heilen vermag als die interne Therapie. Die rascheste Besserung sieht man nach subtotalen Strumektomien eintreten.

In der Aussprache macht Gustav Petrén der Bestrahlung den Vorwurf, daß durch sie zu leicht der günstige Zeitpunkt versäumt wird. Denn das Operationsrisiko steigt mit der Dauer der Erkrankung u. a. an. — Proell meint im Gegensatz zu Schaldemose, daß die Thyreotoxikosen eine erhebliche Tendenz zur Verschlechterung hätten. — Holst empfiehlt die Vorbereitung mit Lugolscher Lösung. — Forsell spricht für die Röntgenbehandlung unter Benutzung einer Statistik. *H. Peiper* (Frankfurt a. M.).

Müller, A.: Morphologische und chemische Blutuntersuchungen beim Asthma bronchiale nach Röntgenbestrahlungen. (*6. Tag. d. nordwestdtsch. Ges. f. inn. Med., Hamburg, Sitzg. v. 28.—29. I. 1927.*) Zentralbl. f. inn. Med. Jg. 48, Nr. 39, S. 953—955. 1927.

Beobachtungen an 30 Asthmatikern: Hb-Gehalt, R-Zahl und Hämatokrit blieben unbeeinflußt. Die unter der Bestrahlung abnehmende W-Zahl betraf vornehmlich die Lymphocyten. — Die Eos.-Auszählung war prognostisch verwertbar (Abnahme = Besserung; Gleichbleiben oder gar Zunahme = ungünstige Voraussage). — Gleichsinnig — Eos.-Prognose — waren Ca- und K-Serumuntersuchungen verwertbar. Günstig auf die Röntgenbestrahlung reagierende Asthmatiker zeigten Ca-Zunahme und K-Abnahme, nicht und schlecht beeinflußte Kranke zeigten K-Anstieg und Ca-Verminderung. — Nach diesen Untersuchungen wäre der Wert der Asthma-Röntgenbestrahlung in Herabsetzung des Vagustonus (K-Abnahme) (Kompensation des Vagustonus durch Ca-Zunahme) und in Verminderung der anaphylaktischen Komponente (Eos.-Abnahme) zu erblicken.

In der Aussprache Straub wird darauf hingewiesen, daß der Strahlenangriffspunkt im Gewebsprotoplasma liege und daß die Beurteilung des Mineralbestands des Blutes vom Zeitpunkt der Untersuchung abhänge. Die Kationenanalyse ohne gleichzeitige Anionenanalyse sei unzureichend. Bürger macht auf die Lokalbildung besonders von Eos. an explantierten überlebenden Gefäßen aufmerksam. *Carl Klieneberger* (Zittau).

Kolta, Ervin, und Erzsébet Dömel: Die Strahlenbehandlung des Magengeschwürs. Orvosi Hetilap Jg. **71**, Nr. 38, S. 1097—1099. 1927. (Ungarisch.)

Die Versuche Hirsch-Petersens, Kretz', Försters und Verf. zeigten, daß bei der Bestrahlung verschiedener Organe die chemische Reaktion des Blutes eine Verschiebung zur alkalischen erleidet. Da die Untersuchungen R. Bálints bei Ulcuskranken eine Verschiebung der H-Ionenkonzentration zum sauren feststellen konnten, versuchten Verff. durch die Bestrahlung das interne Milieu der Ulcuskranken umzustimmen. Eine Bestrahlungsserie hatte 3 Bestrahlungen der Magengegend in 2tägigen Intervallen von einem Bauch- und 2 Rückenfeldern zu 10 × 10 cm, 0,4 Cu + 1 Al je $^3/_4$ HED; diese Serie wurde evtl .nach 1 Monat wiederholt. Sie fanden außer einer erheblichen, subjektiven Besserung, ja Heilung auch objektiv die Verkleinerung, ja Verschwinden der Ulcusnischen, trotzdem daß die Kranken außer einer leichten Diät keiner anderen Behandlung unterworfen waren, ihrer Beschäftigung nachgehen konnten. Das Blut-p_H verschob sich in allen Fällen von dem sauren (7,45—7,59) in das alkalische (7,62—7,67) und nach einem kurzen Rückschlag 24 Stunden nach der Bestrahlung konnten sie eine Periode der Daueralkalose erreichen. Obzwar Verff. eine lokale Wirkung der Strahlen auf die Magenwandgefäße und -nerven nicht ausschließen können, neigen sie doch mehr zu der Erklärung, daß die günstigen Erfolge der Bestrahlung einer allgemeinen Umstimmung des internen Milieus durch die Bestrahlung zuzuschreiben sind. Diesenfalls müßten sie aber auch bei vollem Ausschluß der lokalen

Digitized by Google

Wirkungen ähnliche Erfolge erreichen. Diesbezügliche, noch nicht abgeschlossene Versuche scheinen diese ihre Annahme zu bestätigen. *Ratkóczi* (Budapest).

Rouquier, A.: L'origine funiculaire ou spondylitique de la sciatique rhumatismale. Signes cliniques permettant de la rendre évidente. Son traitement par la radiothérapie lombo-sacrée. (Der funiculäre oder spondylitische Ursprung der rheumatischen Ischias. Nachweis durch klinische Symptome. Behandlung mit Röntgenbestrahlung.) Ann. de méd. Bd. 22, Nr. 1, S. 93—105. 1927.

Die Mehrzahl der sog. rheumatischen Ischiaserkrankungen hat ihren Ursprung nicht im Nervenstamm des Ischiadicus, sondern sie ist funikulären bzw. vertebralen Ursprungs. In den Intervetebralräumen (außerhalb des Meningealsacks) sitzt der initiale periostitische bzw. arthritische Prozeß, der durch Übergreifen auf die Nervenwurzeln die Ursache der Schmerzen ist. In mehreren 100 Fällen von lumbosakraler Funiculitis mit sens. und motor. Störungen im Ischiadicusbereich konnte die spondylitische Ätiologie nachgewiesen werden. Die Funiculitis (Erkrankung der R.-M.-Wurzeln außerhalb der Meningen) ist zu trennen von der subduralen Radiculitis, die meist syphilitischen oder tuberkulösen Ursprungs ist. Auch macht letztere Liquorveränderungen, congenitale Störungen, die bei Funiculitis fehlen. Der Hustenschmerz ist bei Radiculitis häufiger. Lokalisation der Funiculitis ist Lumb. IV, V und Sacralis I—II. Für sie besonders charakteristisch ist die percutorische Empfindlichkeit der Proc. transversi bzw. Intervertebralräume dieser Gegend, konstant bei Funiculitis, fehlend bei der Radiculitis. Auch ist eine reflektorisch bedingte paravertebrale Muskelkontraktur bei Fun. die Regel. Untersuchung des Druckschmerzes am Stehenden (mit gebeugtem Rumpf). Schmerzmaximum am 4/5 Lumbalwirbel, wo auch die Intervertebralräume kleiner und Übergreifen der Periostitis auf Fun. erleichtert ist. Röntgenveränderungen: die der periostit. Spondylitis. Bei Jugendlichen ist Tuberkulose häufig die Ursache. — Neben allgemeinen physikalisch-diätetischen Maßnahmen ist das Wichtigste die Röntgentherapie mit ihren auflösenden Wirkungen auf den periostitischen und den entzündlichen Nervenprozeß, genügend stark und lange angewendet; Bestrahlungszentrum: Lumbalis V. *Arthur Stern* (Berlin).

Castells, Herminio, et Vicente Carulla: La roentgenthérapie profonde dans la paralysie infantile. (Röntgentiefenbestrahlung der Poliomyelitis.) (*Serv. d'orthop., clin. chir. et serv. de thérapeut. physique, hôp. clin., fac. de méd., Barcelona.*) Arch. d'électr. méd. Jg. 35, Nr. 528, S. 273—277. 1927.

Die Bordiersche Methode der Poliomyelitisbehandlung mit Röntgenstrahlen und Diathermie wird warm empfohlen. Möglichst frühzeitige Bestrahlung ist erwünscht. Findet dieselbe in den ersten beiden Monaten der Erkrankung statt, so genügen 40 bis 50% der Erythemdosis, evtl. auf 3 Tage verteilt. Liegt der Termin der Erkrankung weiter zurück, werden 75—85% (auf die Haut) gegeben. Kleinere auf längere Zeiträume verteilte Reizdosen bieten gegenüber dieser Technik keinen Vorteil. *Schall.*

Cardinale: La radioterapia nelle artrite deformanti. (Die Röntgentherapie bei der Arthritis deformans.) (*Istit. di elettroterapia e radiol., univ., Genova.*) Arch. ital. di chir. Bd. 18, S. 39—44. 1927.

Röntgenstrahlenbehandlung kann einen so günstigen Einfluß auf die verschiedenen Formen der Arthritis deformans haben, daß ein Versuch damit immer angezeigt ist, wenn auch, wie stets in der Therapie, nicht in allen Fällen mit Erfolg. Als Beleg dienen vier einschlägige Krankheitsberichte. Technik: $^1/_2$ mm Zn + 2 mm Al; $^1/_2$ Erythemdose auf jedes Einfallsfeld; Bestrahlung der Gelenke von vorne und von hinten; Wiederholung der Serie nach drei Wochen. *Heinz Lossen* (Schatzalp-Davos).

Bordoni, L.: La röntgenterapia nei lipomi. (Die Röntgenbehandlung von Lipomen.) (*Istit. senese di terapia fisica, Siena.*) Atti d. reale accad. dei fisiocrit. in Siena Ser. 10, Bd. 2, Nr. 1/3, S. 51—53. 1927.

Trotz 15jähriger Praxis in der Behandlung mit Röntgenstrahlen konnte sich Bordoni bislang nicht entschließen, Lipome mit Röntgenstrahlen anzugehen. Er stellte

Digitized by Google

sich vor, daß das lipomatöse Gewebe gegen Röntgenlicht refraktär sein müsse. Drei Beobachtungen lassen ihn heute anders denken: 2 Fälle zeigten auf Röntgenbestrahlung einen raschen und guten Erfolg. In einem dritten Falle, bei dem sich die Entwicklung der Geschwulst im Gegensatz zu den beiden anderen Fällen viel länger hingezogen hatte, reagierte die Geschwulst wesentlich langsamer; immerhin befriedigte das schließliche Ergebnis. *Heinz Lossen* (Schatzalp-Davos).

Radioaktive Substanzen.

Spezielle Therapie mit radioaktiven Substanzen.

Maligne Tumoren.

Réchou: Über die gegenwärtige Technik der Radiumbehandlung des Krebses. (*Clin. d'électr. méd., univ., Bordeaux.*) Rev. práct. de radiumterapia Bd. **2**, Nr. 6, S. 161—173. 1927. (Spanisch.)

Verf. stellt allgemeingültige Regeln für die Radiumbehandlung von Krebsen aller Körperregionen auf. Von vornherein nimmt er generalisierte Carcinome bei kachektischen Kranken von der Bestrahlung aus. Nach seinen Erfahrungen lindert die Radiumwirkung in solchen Fällen nicht nur nicht die Schmerzen, sondern führt oft sogar den Exitus herbei. Vor jeder Bestrahlung soll man sich über die Grenzen und Beschaffenheit des Tumors ein genaues Bild zu verschaffen suchen. Davon sind Zeit und Art der Radiumapplikation abhängig. Es soll erst als letztes Mittel beim Versagen jeder Einwirkungsmöglichkeit auf den Tumor von außen angewandt werden. Dann muß man aber mit hohen Dosen, die möglichst tief ins Gewebe gebracht werden, das Neoplasma angreifen und wie den Tumor selbst auch sämtliche regionären Drüsen behandeln. *Loebell* (Marburg).

Dieulafé, L.: Lymphangiome de la lèvre inférieure traité par le radium et la chirurgie. (Lymphangiom der Unterlippe mit Radium und operativ behandelt.) Rev. de stomatol. Jg. **29**, Nr. 4, S. 193—195. 1927.

Bei einem 18jährigen, sonst gesunden Mädchen fand sich eine sehr starke Vergrößerung der Unterlippe mit Auswärtswendung der vestibulären, tief zerrissenen Mucosa. Die Schwellung hatte schon seit der Geburt bestanden und hatte stetig zugenommen. Ein chirurgischer Eingriff mit 16 Jahren war ohne Erfolg. Die histologische Untersuchung ergab Lymphangiom. Es wurden zunächst in einem Abstand von einem Monat 2 Radiumbestrahlungen vorgenommen durch Versenken von 9 resp. 8 Radiumnadeln aus Platin (Dicke? Ref.) für 48 Stunden mit einer Dosis von 36 resp. 33 Millicuries (soll wohl heißen mg. Ref.). Dadurch wurde eine bedeutende Verkleinerung zustande gebracht mit Umwandlung des Gewebes in Bindegewebe mit derben Knoten. Diese wurden chirurgisch entfernt und gleichzeitig durch Keilresektion eine weitere Verkleinerung und normale Richtung der Lippe erzielt. Das kosmetische Resultat fiel sehr befriedigend aus. *Lüscher jun.* (Bern).

Berven, E.: Operative oder radiologische Behandlung von malignen Geschwülsten in der Mundhöhle. Norsk magaz. f. laegevidenskaben Jg. 88, Nr. 9, S. 780—783. 1927. (Norwegisch.)

Berven behandelt operative Tumoren in der Mundhöhle mit Elektrokoagulation und postoperativer Nachbestrahlung (Radium); inoperable Tumoren bestrahlt er zunächst; nach abklingender Reaktion und Abgrenzung des Tumors elektrokoaguliert er und schließt eine Serienbestrahlung an (Radium). Krebs und Sarkome der Tonsille werden rein radiologisch behandelt, ebenso andere ausgebreitete Tumoren mit infiltrierendem Wachstum und fixierten Metastasen. Verf. rühmt die intensive Wirkung der Elektrokoagulation und ihre Überlegenheit gegenüber Radiumbestrahlung und Operation. *H. Peiper* (Frankfurt a. M.).

Cornioley, Ch.: Guérison par le radium et les rayons X combinés d'un cancer inopérable du larynx. (Heilung eines inoperablen Kehlkopfkrebses durch Radium- und Röntgenbehandlung.) Rev. méd. de la Suisse romande Jg. **47**, Nr. 9, S. 552—557. 1927.

77jähriger Mann. Plattenepithelkrebs des rechten Sinus piriformis und der Arygegend mit Drüsenmetastase von 6 cm Durchmesser. 11.—13. II. 1925 Auflage einer Moulage aus

Digitized by Google

Gummi mit 240 mg Radiumelement durch 1,5 mm Blei + 0,5 mm Aluminium während 47,5 Stunden auf den Drüsentumor (Hautabstand? Ref.). Am 5. III. 1925 war der Drüsentumor vollständig verschwunden. 4. II.—2. III. 1925 wurden 9 Röntgensitzungen gegeben von 6 Feldern aus. (Hautabstand 30 cm, 0,5 mm Blei + 1 mm Al, $^1/_2$ H.E.D. in je 24 Minuten.) Am 29. VIII. starb der Patient nach Prostatektomie und bei der Sektion wurden weder in der bestrahlten Drüsenregion noch am Larynx irgendwelche Zeichen von Krebs gefunden. Außer einer starken Radiumdermatitis hatten die Bestrahlungen keine Reaktionen zur Folge gehabt. *Lüscher jun.* (Bern).

Hirsch, Josef: Radiumchirurgie des Brustkrebses. (*Gynäkol. Abt., israel. Krankenheim, Berlin.*) Dtsch. med. Wochenschr. Jg. 53, Nr. 34, S. 1419—1421. 1927.

Hirsch hat seit ungefähr 13 Jahren versucht, bei allen ihm zugänglichen operablen Fällen von Mammacarcinomen die Operation des Brustkrebses mit gleichzeitiger Radiumbehandlung zu vereinen. Er bediente sich dabei kurz folgender Technik: Der operative Eingriff bestand lediglich in einer Umschneidung und Herausnahme der Geschwulst so weit, daß man mit dem bloßen Auge annehmen mußte, im Gesunden operiert zu haben. Die Anlegung des Schnittes folgte der alten Methode der ovalären Umschneidung der Brustwarze mit Verlängerung des Schnittes in die Achselhöhle. Nachdem auf diese Weise die Geschwulst entfernt war, wurde die Achselhöhle unter der Haut freigelegt, so daß ein mittelstarker, mit Radiumröhrchen armierter Gummidrain eingeführt werden konnte. Dieser Drain war an seinem unteren Ende geschlossen. Seitliche Öffnungen bestanden nicht. Die Achselhöhle selbst wurde mit dem Messer nicht berührt, auch dann nicht, wenn palpable Drüsen vorhanden waren. Ein zweites, in gleicher Weise mit Radium armiertes Drainrohr wurde auf den großen Brustmuskel an der Stelle aufgelegt, an der sich früher der Tumor befand. Bei der Wegnahme der Brustgeschwulst wurde von vornherein Wert darauf gelegt, die Fascie mit zu entfernen, während die Brustmuskulatur, falls nicht besondere Umstände dieses erforderten, unangetastet blieb. Die Operationswunde wurde durch versenkte Nähte und Hautnähte in typischer Weise geschlossen und die nach außen geleiteten Drains mit einem Catgutfaden in die Haut eingenäht. Hinsichtlich der Radiumdosierung sind im Laufe der Jahre gewisse Änderungen erfolgt. In der ersten Zeit enthielt jedes Drainrohr 30 mg Ra. EL., die für 12 Stunden im Gewebe belassen wurden und in Abständen von 3—4 Tagen wiederholt so lange eingeführt wurden, bis die Achselhöhle und das Geschwulstbett insgesamt etwa 2800—3600 mgh Ra.El. erhalten hatten. Als Filter diente hierbei 1,0 mm Silber. Später wurde zu einer Filterung von 1,5 mm Messing und zur Einlage von je 3 Röhrchen à 10 mg Ra.El. anstatt eines Röhrchens mit 30 mg übergegangen. Diese Radiummenge wurde nun zweimal in Abständen von ca. 3 Tagen für je 48 Stunden eingeführt, so daß eine Gesamtdosis von annähernd 5000 mgh Ra.El. gegeben wurde. Bei der anfänglich benutzten Silberfilterung wurden verschiedentlich Gewebsnekrosen beobachtet. Seit der Verwendung ausschließlicher Gammastrahlung und der Verbesserung der operativen Technik durch gute Zwischenlagerung von Fettgewebe zwischen Drainrohr und Haut sind derartige Schädigungen in Fortfall gekommen. Die Heilung der Drainstellen, die früher bis zu $^1/_2$ Jahre oft dauerte, erfordert heute nicht mehr Zeit als die durchschnittliche Heilungsdauer gewöhnlicher Drainwunden. — Ergebnisse: Es wurden seit 1914 22 Fälle behandelt, bei denen die Behandlung heute wenigstens 3 Jahre zurückliegt. Von diesen ist ein Fall bald nach der Operation an multiplen Metastasen zugrunde gegangen, der von H. hinsichtlich der Prognose in die Gruppe Steinthal III eingereiht wird (Ergriffensein der Schlüsselbeingrube). Die übrigen 21 Kranken sind sämtlich über mehr als 3 Jahre geheilt in Beobachtung gewesen, von diesen werden 16 Fälle in die Gruppe Steinthal I (keine Verwachsungen mit Haut oder Fascie) und 5 Fälle in die Gruppe Steinthal II (Verwachsungen mit der Haut oder der Fascie und zahlreiche Achseldrüsen) eingereiht. Es folgen die Krankengeschichten der behandelten Fälle, aus denen hervorgeht, daß von den 21 geheilten Fällen 4 Kranke mindestens 3—5 Jahre, 17 Kranke über 5 Jahre geheilt und rezidivfrei in Beobachtung gestanden haben. (Von den letzteren sind 3 Frauen über 10 Jahre, 7 über 7 Jahre

Digitized by Google

und 6 über 6 Jahre geheilt.) In 3 Fällen stellte sich nach kurzer Zeit ein Narbenrezidiv ein, das nochmals radiumchirurgisch mit Erfolg behandelt werden konnte. Auch diese Fälle ergaben nach 5jähriger Beobachtungszeit absolute Heilung, sind also praktisch als durch die Behandlung geheilt zu bezeichnen. Besonders muß betont werden, daß unter den geheilten Fällen zwei mit doppelseitigem Brustkrebs sich befanden. Zwei weitere Fälle wiesen gleichzeitig Ovarialtumoren auf, neigten also zu Tumorbildung. Zusammenfassend ergibt sich nach einer mindestens 3jährigen Beobachtungszeit bei den behandelten 22 Fällen ein Heilungskoeffizient von 94,45%.

Alb. Simons (Berlin).

Neumann et Coryn: Le traitement radio-chirurgical des cancers du rectum. Technique — résultats. (Die radium-chirurgische Behandlung des Rectum-Ca.) (*Inst. du radium, Bruxelles.*) Strasbourg méd. Jg. 85, Nr. 7, S. 106—110. 1927.

Vortr. greift zurück auf seine Arbeit in „Le Cancer" vom Dezember 1924 und bespricht erneut die Technik der „radium-chirurgischen" Behandlung. Die Methode erstreckt sich nur auf tiefsitzende und ano-rectale Carcinome. Drei Zeitabschnitte der Behandlung sind zu unterscheiden: 1. Definitiver Anus praetern., 2. Radiumspickung des Tumors und der Drüsen von außen, und 3. sekundäre perineale Amputation. Der Anus praetern. bringt die entzündliche Komponente zum Verschwinden und macht inop. („eingemauerte") Ca. manchmal rasch operabel. Der Kunstafter ist ferner aber notwendig wegen Stenosen, die die Radiumbehandlung im Gefolge haben kann. Acht Tage nach Anlegung des Anus praetern. Steißbeinresektion und Spickung des Tumors von der Incisionswunde aus: je 2 Goldnadeln von 6 cm Länge und mit je 1,33 R. E. beschickt, werden im Mesorectum nach aufwärts, 2 weitere rechts und links in den oberen Teil und 2 andere nach abwärts in den unteren Winkel der Fossa ischiorectalis eingeführt. Darauf wird der Tumor selbst möglichst humogen vorne beginnend gespickt; Dosis etwa 30—35 Millicurie. Höhere Dosen erschweren sekundäre Operation. Gleichzeitig auch intrarektale Radiumapplikation. Nach 10 Tagen Entfernung des Tampons und der Nadeln. Gelegentlich sieht man verzögerte Granulationen und oberflächliche Radiumnekrosen. Erfolge verschieden bei operablen und inoperablen Ca. Vollständiger Tumorschwund wurde bis auf sehr seltene Ausnahmen nicht beobachtet. Alle operablen Tumoren wurden sekundär amputiert. — Erfolge: Von 43 verwertbaren Fällen (1922 bis 1925) 9 operable, 30 inop., 4 Grenzfälle) starben 29, davon 24 inoperable und wurden 9 geheilt, davon 4 inop., 5 lebten mit Rezidiv, davon 2 inop. (Statistik am 1. November 1926). Es wurden Heilungen bis zu 4 Jahren beobachtet. *Breitländer* (Canton-China).

Kaplan, Ira I.: Radiation treatment of malignancy of the cervix by radium emanation. (Strahlenbehandlung maligner Cervixerkrankungen durch Radiumemanation.) (*Gynecol. a. radiation serv., Bellevue hosp., New York.*) Radiology Bd. 9, Nr. 4, S. 314 bis 321. 1927.

Das Bellevue-Hospital in New York nimmt im wesentlichen nur akute Fälle auf und verweist die chronischen an andere Krankenhäuser. Dementsprechend werden auch nur relativ gutartige Fälle von Cervixcarcinom der Behandlung zugeführt. Trotzdem findet keine Operation statt, alle Fälle werden bestrahlt. Vorher jedesmal Probeexcision. Darauf folgt 1. Desinfektion des lokalen Herdes, 2. Röntgenbestrahlung des Beckens, 3. Radiumbestrahlung der lokalen Läsion, 4. Radiumpunktur und endothermische Operation. Die Dosis wird je nach der histologischen Eigenart verändert und beträgt 4000—7000 mch. Begrenzte Carcinome werden mit 4500 mch behandelt, wobei die radioaktiven Röhrchen auf die Vagina und den Cervicalkanal gleichmäßig verteilt werden. Ist der Cervicalkanal nicht zugängig, so wird durch Endothermie Platz geschaffen oder das Carcinom zuerst von der Vagina aus bestrahlt. Die Einlage geschieht mit Hilfe eines Kolpostaten. Die ganze Dosis wird auf einmal verabreicht. Es kommen etwa 20 mg Rad.-El. oder 25 Millicuries in das Korpus und 40 mg oder mcs in die Vagina. Die Röntgenbestrahlung arbeitet mit höherer Spannung und Dickfilterung.

Lahm (Chemnitz).

Digitized by Google

Muir, Joseph: The radium emanation treatment of cervical cancer. II. Present day therapeutic applications. (Die Radiumbehandlung des Cervicalkrebses. II. Heutige Anwendungsformen.) Med. journ. a. record Bd. **126**, Nr. 4, S. 243—244 u. Nr. 5, S. 291 bis 292. 1927.

Der augenblickliche Stand der Radiumbehandlung des Cervicalkrebses wird dargestellt, die Anwendungsweise und Erfolge gegenüber früheren Erfahrungen. Weiter werden die europäischen Erfahrungen den amerikanischen gegenübergestellt. In Amerika, wenigstens dem Howard A. Kelley Krankenhaus, wird Radiumemanation (Radon) in kleinen Tuben verschlossen angewandt, immer verschiedene in Stärken von 2500 bis 3500 Millicuriestunden, bei fortgeschritteneren, die Scheide ausfüllenden Gewächsen wird gewissermaßen eine Aussaat von Radonträgern von 10—25 Millicurie Stärke, sorgfältig verteilt, gemacht, 3—6 Wochen später wird eine Kreuzfeuerbestrahlung des Beckens darangeschlossen. Nun eine Gegenüberstellung der Erfolge: 1915 lebten bei 213 Fällen 4 operable noch 6 Monate bis 3 Jahre; von 199 inoperablen Fällen wurden 27% klinisch geheilt, 54% wesentlich gebessert, 10 wurden chirurgisch behandelt. 1918 konnten von 429 Fällen 70% als geheilt bezeichnet werden. Eine neueste Zusammenstellung zeigt bei einer Gruppe von operablen Fällen 57% klinisch geheilt, während die Wertheimoperation eine solche von 50% bei frühzeitig Erkrankten aufweist. Die bestrahlten Patientinnen werden genau beobachtet, um sofort nachbestrahlt zu werden. Die Reaktionsfähigkeit des Gewebes wird geprüft. Im Memorial Krankenhaus zu New York lautet bei der dort geübten Methode das Resulatat 1922: von 66 frühzeitigen Fällen leben 81,8%, von 66 Grenzfällen 66% weiter. Von 327 fortgeschrittenen 42,8%, von 93% rückfälligen 49%; von den nachoperierten 8,8%. Die Dosis schwankt zwischen 6000—9600 mc.-Stunden. Die Mayoklinik wendet anfangs fraktionierte Dosen an, 50 mg Radiumsulfat anfangs, 3 Applikationen, 12 Stunden, 3—4 Tage Zwischenraum, einige Wochen später Operation. Wenn Operation nicht beabsichtigt ist, 50 mg, 14 Stunden, 2 Behandlungen in der Woche, 2500—3000 mc.-Stunden. In Frankreich sieht man die Radiumbehandlung des Cervicalkrebses sehr optimistisch an, hält sie für die Methode der Wahl, die noch verbesserungsbedürftig sein mag. 1923 waren von der Behandlung von 1919 noch 17% gesund. Im St. Bartholomew Krankenhaus zu London werden 50 mg in Platin eingelegt, nebenbei noch geringere Dosen verteilt; 144 Stunden wird bestrahlt. Alles in allem, operable und nicht operable Fälle lebten 18,7% 1 Jahr und länger. Es werden dann noch die Erfolge des Königlichen Krankenhauses in Cardiff und von Radiumhemmet bei Stockholm (Forsell und Heymann) verglichen. Im allgemeinen ist man heutzutage geneigt, die ganze Behandlung auf eine Sitzung zu konzentrieren, evtl. nach Prüfung der Reaktion. Jedenfalls sind, verglichen mit der Technik vor 10 Jahren, die Methoden einheitlicher geworden. (I. vgl. dies. Zentrlbl. **3**, 578.) *Engelmann* (Kreuznach).

Ferrari: Epithélio-sarcome du col utérin traité par la curiethérapie; envahissement secondaire de la paroi vésico-vaginale; nouveau traitement curiethérapique; résultat 4 ans et 2 mois après le premier traitement. (Carcinosarkom des Collum uteri, mit Radium behandelt. Übergreifen auf Blasen-Scheidenwand, erneute Radiumbehandlung. Resultat nach 4 Jahren 2 Monaten.) Bull. de la soc. d'obstétr. et de gynécol. Bd. **16**, Nr. 4, S. 260—261. 1927.

Verf. stellt Frau mit folgender Krankengeschichte vor: Im Dezember 1922 suchte ihn Patientin wegen Menorrhagien auf. Er fand als Ursache ein Neoplasma des Uteruskollum, histologisch ein Carcinosarkom. Da die Parametrien bereits ergriffen waren, erschien es ihm nicht mehr operabel. Deshalb Radiumtherapie. 1924 kam Patientin wieder wegen Beschwerden beim Urinieren. Er stellte eine nicht ulcerierte Infiltration der vorderen Vaginalwand fest, die die Urethra stenosierte. Wiederum Einlage verschiedener Röhrchen, in Wachszylinder eingegossen, besonders auch nach der Vulva zu, insgesamt 55 mg Ra.Br. für 8 Tage. Die Urinbeschwerden sistierten bald, ebenso ging auch die Infiltration sichtlich zurück. Bei der Entlassung bereits Anzeichen einer beginnenden Radiumverbrennung der Vulva. 3 Monate später kam Patientin wieder, jetzt war die ganze Vulva eine wunde Fläche. Die Ähnlichkeit mit Esthiomène der Vulva war so groß, daß Verf. eine Probeexcision machte, die aber keinen

Digitized by Google

Anhalt für Malignität ergab. Salbenbehandlung brachte die ausgedehnte Radiumverbrennung bald zur Abheilung. Jetzt befindet sich Patientin in gutem Ernährungszustand, ein vaginaler Befund läßt sich nicht mehr erheben. Die Vulva ist vernarbt. *Oskar Bott* (Wiesbaden).

Kahn, Isador W.: Ulceration of the bladder simulating carcinoma following the use of radium in the cervix. (Eine Carcinom vortäuschende Blasenulceration nach Einlegen von Radium in die Cervix.) (*New York post-graduate med. school a. hosp., New York.*) Urol. a. cut. review Bd. **31**, Nr. 6, S. 360—361. 1927.

Verf. bespricht die allgemeinen Grundsätze der Radiumanwendung. Das Radium ist ein palliatives und ein Heilmittel in der Behandlung des Carcinoms. Die Radiumeinlage in den Uterus betrachtet Verf. als einen großen operativen Eingriff. Dabei ist zu beachten: Genaue Asepsis, exakte Dosierung, genaue Filtertechnik, Vermeidung von Verletzungen des Uterus bei der Einlage. Oberflächliche Nekrosen sind meist auf die Wirkung der β-Strahlen und der Sekundärstrahlen zurückzuführen.

Verf. bespricht einen kasuistischen Fall: Patient 38 Jahre alt, leidet an Brennen beim Urinieren, häufiger Drang zum Wasserlassen, zeitweilig blutiger Harn. Diese Beschwerden haben sich bald nach einer Radiumeinlage wegen Blutung eingestellt. Die Diagnose war auf Cervixcarcinom gestellt worden. Nach der Bestrahlung hörte die Periode auf. Jetzt wurde Diagnose auf Blasencarcinom gestellt. Nach einigen Monaten kam Patient wieder, die Blasenulceration war vernarbt; es handelt sich sicher nicht um Carcinom. Verf. hat mehrere ähnliche, aber leichtere Blasenschädigungen gesehen. Er bespricht die von ihm angewandte Technik und die Vorsichtsmaßregeln (Distanzierung), um derartige Blasenschädigungen zu vermeiden. *E. Zweifel* (München).

Andere Erkrankungen.

Vedel, Puech et Castagné: Emploi thérapeutique du radon. (Therapeutische Radiumanwendung der Radiumemanation [Radon].) Bull. de la soc. des sciences méd. et biol de Montpellier et du Languedoc méditerranéen Jg. 8, H. 9, S. 477—482. 1927.

Radiumemanation wurde in einer Stärke von 125—300 Millimikrocurie eingeatmet und in einer Stärke von 300—500 Millimikrocurie getrunken, dann auch als Salbe bei verschiedenen Krankheitszuständen angewandt. Es handelte sich um Fälle von deformierender Arthritis im höheren Alter, ein Fall vergesellschaftet mit Sklerodermie, also vermutlich beide auf endokrinen Störungen beruhend. Nach einer vorübergehenden Reaktion nach 3—4 Tagen wurde jedesmal ein Nachlassen der Beschwerden festgestellt, eine Erleichterung der Bewegungsfähigkeit, einmal röntgenologisch eine erhebliche Besserung der entkalkten Knochen, Zunahme der Kalkbildung. Die Ausscheidung der Harnsäure ließ keine Regel erkennen. Es scheint sich um Einflüsse auf die Zellkernfunktion zu handeln. *Engelmann* (Bad Kreuznach).

Lane, Laura A.: Radium in ophthalmology. A further study, experimental and clinical. (Radium in der Ophthalmologie. Eine weitere experimentelle und klinische Studie.) (*77. ann. sess., Dallas, Texas, 19.—23. IV. 1926.*) Transact. of the sect. on ophth. of the Americ. med. assoc. S. 78—117. 1926.

Die Arbeit zerfällt in einen experimentellen und einen klinischen Teil. In ihren Experimenten an Kaninchen hat sie die Dosierung, Filterung, unmittelbare und spätere klinische Symptome, die Wirkung auf den intraokularen Druck und die histologischen Veränderungen beachtet. Es wurde das eine Auge des Versuchstieres bestrahlt, das andere zur Kontrolle benutzt. Die Tension wurde mit dem Tonometer von Souter gemessen, der Druck als Kurve aufgezeichnet. Der normale Druck betrug beim Kaninchen 15—20 mm. Bei Benutzung von Silberkapseln 15 und 25 Millicurie Radium, 1 mm Gummikapsel, 10 Minuten Einwirkung, 2 mm Abstand traten keine Veränderungen auf. Bei 50 und 100 Millicurie fanden sich Veränderungen an den Lidern, Bindehaut, Hornhaut und Fundus. Histologische Veränderungen wurden an der Hornhaut, Iris, Retina und Sehnerv beobachtet. Linsentrübungen fanden sich nur bei schlechternährten Versuchstieren. Nach jeder Bestrahlung stieg der intraokulare Druck. Die Verf. ist der Meinung, daß Linsentrübungen nach Radiumbestrahlung nur dann auftritt, wenn Ernährungsstörungen oder schwächende Erkrankungen vorliegen. Sie beruft sich auf Pinch, der unter 2000 bestrahlten Fällen keinen Fall von Linsentrübung sah.

Digitized by Google

Bei Bestrahlung mit Betastrahlen (nackte Tube) entstand Photophobie, Erythem der Lidränder, schleimig-eitrige Absonderung, Blepharitis, Pigmentzerfall der Haut, Cilienausfall, Schwellung der Lidbindehaut, Pigmentablagerung in der Hornhaut, Keratitis punctata s. ulcerosa, Gefäßschlängelung im Fundus, graue Flecke im Markstrahlenbereich, Pigmentschwund, erhebliche Steigerung des intraokularen Drucks. Histologisch boten sich die Erscheinungen der Scleritis, Epithelnekrose und Infiltration der tiefen Hornhautschichten, Verdickung des Descement, Pigmentzerfall der Iris und des Ciliarkörpers, Erweiterung und partielle Obliteration der Gefäße. Einmal fand sich Netzhautödem und Sehnervenentzündung. Ähnliche, wenn auch geringere Veränderungen bot das nicht bestrahlte Auge. In allen anderen Fällen der Serie waren die Ganglienzellen degeneriert, die Gefäßwände verdickt, die Sehnerven atrophisch. Die Anwendung des Radiums im ungefilterten Zustand ist also am menschlichen Auge zu widerraten. Bei Verwendung der Gammastrahlen (Gold-Platintuben 0,4 mm) fehlten die Veränderungen an den Lidern und der Bindehaut. Nur 2 Tiere zeigten dauernde Veränderungen der Hornhaut. Die Linse blieb klar, die Iris bot nur leichten Pigmentzerfall. Retina und Opticus boten keine deutlichen Veränderungen. Die Tension war wenig gesteigert. Aus den Experimenten ergibt sich also, daß die Anwendung stark gefilterter Radiumstrahlen erheblich weniger das Auge gefährdet als diejenige ungefilterter oder schwach gefilterter. Besonders wichtig ist, daß von 23 Versuchstieren alle bis auf eins mit Zunahme des intraokularen Druckes reagierten. Dies bestätigt die vom Ref. auf Grund mehrerer Beobachtungen beim Menschen geäußerte Behauptung, daß durch Radium- (und Röntgen-) Bestrahlungen Glaukom hervorgerufen werden kann. Auch die vom Ref. erzielten (1904) experimentellen Veränderungen am Kaninchenauge — die in der Arbeit nicht erwähnt werden — finden volle Bestätigung. Der Bericht über die mit Radium bestrahlten Fälle beim Menschen beschränkt sich auf die Wiedergabe von 2 Tabellen, aus denen ersichtlich ist, daß von 88 Fällen 57 mit gutem, 14 mit geringem Erfolg behandelt wurden. Am besten war der Erfolg bei Frühjahrskatarrh (10 von 13 Fällen günstig beeinflußt), interstitielle Keratitis (6 von 6 Fällen günstig), tuberkulöser Keratitis (3 günstig verlaufende Fälle), Hornhautulcera (alle 10 Fälle günstig). Von 11 Trachomfällen reagierten 5 gut, 4 weniger, 2 nicht. 2 Leukome sollen sich aufgehellt, 1 Keratoconus sich gebessert haben. Die Verf. empfiehlt die Anwendung stark gefilterter Gammastrahlen in kleinen Dosen durch längere Zeit (0,74—1,25 mg/Stunden jeden 3., 5. oder 7. Tag in 2 mm Abstand) besonders bei Hornhauterkrankungen.

In der Aussprache erwähnt Curran, daß er 2 Fälle von Katarakt nach Radiumbestrahlung gesehen hatte.

Birch-Hirschfeld (Königsberg i. P.).°°

Heineberg, Alfred: The use of radium in the treatment of endometrioma of the recto-vaginal septum. (Radiumbehandlung bei Adenomyositis des Septum rectovaginale.) (*Dep. of gynecol., Jefferson med. coll., Philadelphia.*) Americ. journ. of obstetr. a. gynecol. Bd. **14**, Nr. 2, S. 235—239 u. 267—268. 1927.

Bezüglich der Behandlung teilt Verf. die Adenomyositis, vom Septum rectovaginale ausgehend, in 3 Gruppen ein: 1. Kleine, umschriebene Tumoren, mit dem oberen Teil der Vaginalwand fest verwachsen, aber nicht auf das Rextum übergehend. Sind sie seitlich hinter der Cervix festzustellen, so sitzen sie meist im Lig. sacrouterinum bzw. im Grunde des Lig. latum, Größe bis zu 1 cm. 2. Hierin rechnet er die Tumoren, die hintere Vaginalwand, hintere Cervixwand umfassen, auch die vordere Rectumwand miteinbeziehen, jedoch nicht über den Douglasschen Raum hinausgehen. Lateral reichen sie bis in die Umgebung des Ureter, nach hinten entlang den Ligg. sacrouterina bis in die seitliche Umgebung des Rectums. Durch Zusammenbacken der verschiedenen Organteile entstehen Tumoren bis zu Eigröße. 3. Hierher gehören die ganz ausgedehnten Fälle. Durch Umwachsung der Ureteren, des Rectums entstehen große Tumoren, die unbeweglich das ganze kleine Becken erfüllen. Die Ätiologie und pathologische Anatomie der Adenomyositis ist von Sampson und Cullen hinreichend

Digitized by Google

bearbeitet und in mehreren Arbeiten niedergelegt worden. Nach Ansicht des Verf.s entstehen diese Tumoren nicht immer durch Verschleppung uteriner Schleimhautteile, sondern auch direkt mit Durchwachsung der Uteruswand. Die Symptome hängen immer von der Größe des Tumors und dem Druck auf die Genitalorgane ab, machen sich besonders zur Zeit der Periode infolge der Anschwellung der Tumoren bemerkbar, sie bestehen in Schmerzen und Menorrhagien. Die Behandlung besteht bei Tumoren der Gruppe 1 in vaginaler Excision, in Gruppe 3 haben verschiedene Autoren mit ganz ausgedehnten Laparotomien gute Erfolge gehabt. Hierbei unterstützte die Wegnahme der Ovarien den therapeutischen Erfolg, da man hiernach oft, wenn auch nicht allgemein, wie ein Fall von Cullen zeigt, infolge Ausfalls des Ovarialhormons Atrophie zurückgelassener Tumorteile bemerkte. In Fällen der Gruppe 2 kam Verf., da Entfernung von unten nicht möglich war und er andererseits eine Laparotomie wegen der hohen Mortalität vermeiden wollte, zur Radiumbehandlung. Er teilt jetzt 2 Fälle mit, in denen Radiumbehandlung mit gutem Erfolge durchgeführt wurde. In beiden Fällen wurde nach Incision der Vaginalwand in die Tumoren Radiumnadeln miteingelegt, je $12^1/_2$ mg, in einem Falle 6 für 6 Stunden, im anderen 4 für 24 Stunden. In beiden Fällen wurde gute Zurückbildung der Tumoren erreicht, so daß die Patientinnen nach mehr weniger Zeit beschwerdefrei waren. Literaturberichte konnte Verf. betr. dieser Behandlungsart nicht finden, dagegen hat ihm Burnam mitgeteilt, daß er 3 Fälle ebenfalls mit gutem Erfolg mit Radium behandelt habe. Die Radiumbehandlung ist also für all die Fälle angezeigt, bei denen Entfernung durch vaginale Incision nicht möglich ist; andererseits muß für die ganz ausgedehnten Fälle die Laparotomie vorbehalten werden.

Diskussion: Brooke M. Anspach: Da operative Entfernung der Tumoren häufig sehr schwierig ist, ist es sehr erfreulich, daß Heineberg über gute Erfahrung mit Radiumbehandlung berichten konnte. Die Kastration hält er für sehr bedeutungsvoll, in einem solchen Fall ließ er größere Teile des Tumors in der Nähe des Sigmoid zurück, bei einer Nachuntersuchung nach 2 Jahren waren sie vollständig geschwunden, die Patientin beschwerdefrei. P. Brooke Bland kann über 3 Fälle von Adenomyosis berichten, in einem wurde auch mit gutem Erfolg mit Radium behandelt. Heineberg (Schluß): Als er vor 8 Jahren einen Fall von Adenomysitis vortrug, entstand keine Diskussion. Es ist sehr erfreulich, daß jetzt mehrere über Erfahrungen in der Behandlung der vom Septum recto-vaginale ausgehenden Adenomyositis berichten konnten. *Oskar Bott* (Wiesbaden).

Halluin, Mauricio d': Radiumbehandlung der Angiome. Rev. práct. de radiumtherapia Bd. 2, Nr. 7, S. 193—202. 1927. (Spanisch.)

Die Radiumbehandlung stellt bei Angiomen die beste Methode dar; sie ist der zuweilen nützlichen Therapie mit Heißluft, Kohlensäureschnee, Elektrolyse, Elektrokoagulation und Röntgenstrahlen überlegen, da die Applikation des Radiums leicht, nicht schmerzhaft und immer von Erfolg begleitet ist, ausgenommen bei Naevi aranei. Geringes Alter bildet nicht immer eine Kontraindikation, da die Radiosensibilität um so höher, je jünger das Kind ist. Der kosmetische Erfolg ist um so befriedigender, je kleiner die angewandte Dosis ist (Plattenträger, ungefiltert oder 0,2 mm Al). Besonders zu beachten ist, daß die Wirkung der Bestrahlung sich über einen langen Zeitraum hinziehen kann. Wiedergabe von Krankengeschichten und Abbildungen.

Martenstein (Breslau).

Licht.

Spezielle Therapie mit künstlichen Lichtquellen.

Mayer, Edgar: The fundamentals and the clinical aspects of light treatment, with especial relation to tuberculosis. (Grundlagen und Klinik der Lichtbehandlung mit besonderer Berücksichtigung der Tuberkulose.) Journ. of the Americ. med. assoc. Bd. 89, Nr. 5, S. 361—367. 1927.

Zusammenfassende Darstellung der physikalischen und biologischen Grundlagen und der klinischen Erfolge auf Grund der europäischen Literatur. Nach den eigenen Erfahrungen des Verf. sind im Gegensatz zu allen anderen Formen aktiver progredienter Tuberkulose die Erfolge der Quarzlichtbehandlung bei Darmtuberkulose auffallend gut.

Digitized by Google

Der Heilungsprozeß lasse sich auch röntgenologisch schön verfolgen. Sonst dürfen bei der chirurgischen Tuberkulose zugunsten der Lichtbehandlung, die allerdings eine wirksame Unterstützung der übrigen Therapie bedeutet, die sonstigen Behandlungsmethoden, hygienisch-diätetische Maßnahmen, chirurgische Eingriffe nicht vernachlässigt werden. *Rothman* (Giessen).

Tolstoi, Edward: Purpura hemorrhagica (essential thrombocytopenia): Treatment by the mercury vapor lamp. (Behandlung der Purpura haemorrhagica [essentielle Thrombopenie] mit der Quecksilberdampflampe.) (*Med. dep., Mount Sinai hosp., New York.*) Journ. of the Americ. med. assoc. Bd. **89**, Nr. 5, S. 370—372. 1927.

Im Gegensatz zu Sooy und Moise (vgl. dies. Zentrlbl. 2, 159) sah Verf. in 3 Fällen nach täglichen Allgemeinbestrahlungen mit der Quecksilberlampe keine Besserung. Die Blutplättchenzahl erhöhte sich nur kurz vorübergehend, die Blutungszeit ist nicht kürzer geworden, nach Beendigung der Belichtungskur traten neue ausgedehnte Hautblutungen auf. Bei der spontanen Heilungstendenz der thrombopenischen Purpura sind therapeutische Effekte mit größter Vorsicht zu beurteilen. *Rothman* (Giessen).

Schneider: Die Schwankungen des Serumeiweißgehaltes, ihre Bedeutung und Beeinflussung bei der Lichtbehandlung der Tuberkulose. (*Vereinig. niederrhein.-westfäl. Chir., Elberfeld, Sitzg. v. 18. VI. 1927.*) Zentralbl. f. Chir. Jg. **54**, Nr. 34, S. 2145—2146. 1927.

Der Albumin-Globulinquotient des Blutes verschiebt sich nach Höhensonnen-, Sonnen- und Röntgenbestrahlungen nach der Albuminseite, bei gleichzeitiger Verminderung der Viscosität und der Refraktion. Diese Blutveränderung wird als kompensatorische Hydrämie des Blutes ausgefaßt und als Zeichen einer günstigen Reaktion gedeutet. Daneben Herabsetzung der Kohlensäurebindungsfähigkeit. Bei Schwerkranken, besonders bei Tuberkulösen, deren Blut infolge Verminderung der regulatorischen Fähigkeiten einen sehr hohen Globulingehalt und verminderte Alkalireserve aufweist, kann die Bestrahlung im entgegengesetzten Sinne wirken: der Globulinquotient wird noch weiter erhöht. Daher größte Vorsicht bei Bestrahlung von Schwerkranken mit hohem Globulinquotienten. *Rothman* (Giessen).

Deutsch, William F.: Varicose ulcers and varicose veins. (Variköse Geschwüre und Varicen.) Americ. journ. of physical therapy Bd. **4**, Nr. 4, S. 178—179. 1927.

Zur Reinigung der Geschwüre wird die Kochsalzionisierung empfohlen, die desinfizierend und desodorisierend wirkt (freiwerdendes H und O), wenn der negative Pol mit einer auf dem Geschwür liegenden kochsalzgetränkten Platte verbunden ist. Es werden hierbei 10 M.A. für 10 Min. jeden 2. Tag verwendet. Nach Reinigung der Wunde wird zur Anregung und Beschleunigung der Vernarbung die Zink- oder Kupferionisation empfohlen, wobei der positive Pol an die mit 1proz. Kupfersulfat oder mit 2proz. Zinkchlorid bedeckte Wunde kommt. Bei sehr schmerzhaften Geschwüren, die lediglich Verbände mit Vaselin vertragen, hat sich die Ultraviolettbestrahlung des mit H_2O_2 bedeckten Geschwürs bewährt (3mal in der Woche). Die Wirkung der Strahlung wird erhöht, wenn das Geschwür mit 1proz. Akroviolettlösung oder 10proz. Chininbisulfat, Glycerin und Wasser zu gleichen Teilen bedeckt ist. In einzelnen Fällen ist auch die Verabreichung von Parathyreoidsubstanz wirksam. Wo es mit all diesen Mitteln nicht gelingt, das Geschwür zu heilen, kommt die Entfernung der Varicen in Betracht, am besten durch Injektion von 40proz. Na salicyl. Sehr vorteilhaft erscheint auch die Verwendung der Hydrotherapie in Form von Wechselbädern, die $^1/_2$ Stunde lang jeden Abend verabreicht werden. *M. Strauss* (Nürnberg).

Wessely, E.: Demonstration von 7 Patienten mit Tuberkulose des Mundes, mit künstlichem Sonnenlicht behandelt. (Lampe nach Wessely.) Monatsschr. f. Ohrenheilk. u. Laryngo-Rhinol. Jg. **61**, H. 4, S. 375. 1927.

Wessely berichtet über 7 Fälle von Tuberkulose der Mundschleimhaut, an Wange, weichem Gaumen und Zunge. Die Patienten befanden sich trotz kavernöser Lungenprozesse in relativ gutem Allgemeinzustand. Die Ausheilung auf Bestrahlungen mit künstlichem Sonnenlicht erfolgte nach $1^1/_2$, 2, 3mal 3 und 1mal nach 9 Monaten. *H. G. Runge* (Hamburg).

Digitized by Google

Strandberg, Ove: Traitement photothérapique de la tuberculose du larynx. Traitement spécial par bains de lumière chimiques artificiels, combiné avec un traitement chirurgical intralaryngé. (Lichtbehandlung der Kehlkopftuberkulose. Besondere Behandlung mit künstlichen Lichtbädern in Verbindung mit einer chirurgischen intralaryngealen Behandlung.) (*Inst. photothérap. Finsen, Copenhague.*) Ann. des maladies de l'oreille, du larynx, du nez et du pharynx Bd. **46**, Nr. 7, S. 653—670. 1927.

Unter den künstlichen Lichtquellen bevorzugt Strandberg das Kohlenbogenlicht, weil sein kontinuierliches Spektrum dem Sonnenspektrum am meisten ähnlich ist. Die Behandlung der Kehlkopftuberkulose besteht in allgemeinen Finsenlichtbädern in Verbindung mit chirurgischen Eingriffen im Kehlkopf. Eine endolaryngeale Lichtbehandlung lehnt St. ab. Zur Allgemeinbestrahlung werden 2 Lampentypen verwandt (eine große Lampe mit 75 Amperes und eine kleine Lampe mit 20 Amperes, beide mit 55 Volt). In einem Bestrahlungsraum sind gewöhlich entweder 2 große Lampen im Abstand von 60 cm oder 3 kleine Lampen im Abstand von 55 cm aufgestellt. 3 kleine Lampen reichen zur Allgemeinbestrahlung einer Person aus, während in einem Raum mit 2 großen Lampen gleichzeitig mehrere Patienten (höchstens 8) bestrahlt werden können. Der Raum für 2 große Lampen muß bei einer Höhe von etwa 4 m 5,4 × 7 m groß sein, der Raum für 3 kleine Lampen muß bei derselben Zimmerhöhe 5,3 × 2,5 m betragen. Der Boden des Bestrahlungsraumes besteht am besten aus Steinplättchen und soll einen Wasserablauf besitzen, die Wände sind mit dunkler Ölfarbe zu streichen, damit die Kranken und das Personal durch Reflexion von Wärmestrahlen nicht zu sehr belästigt werden. Bei Verwendung von großen Lampen ist es am zweckmäßigsten, die Patienten im Sitzen zu bestrahlen, während die Bestrahlung mit 3 kleinen Lampen im Liegen vorgenommen wird. Die Beobachtung der hier erwähnten und weiterer, in der Originalarbeit nachzulesender Einzelheiten ist für den Erfolg einer Bestrahlung von ausschlaggebender Bedeutung. Die Dosierung der Bestrahlung hängt von dem Allgemeinzustand der Kranken ab. Bei Kranken ohne Lungentuberkulose (z. B. mit Lupus vulgaris oder Mittelohrtuberkulose) kann man mit einer Bestrahlungsdauer von 25—30 Minuten (bei Kindern 10 Minuten) beginnen, bei Kranken mit Lungen- und Kehlkopftuberkulose dauert die erste Bestrahlung nur 5—10 Minuten. Die weiteren Bestrahlungen werden jeden zweiten Tag oder täglich vorgenommen, wobei die Bestrahlungsdauer allmählich bis auf $2^1/_2$ Stunden vergrößert wird. Eine Gegenanzeige für die Bestrahlung bilden schwere Herzkrankheiten, Arteriosklerose und Nephritiden nichttuberkulösen Ursprungs. Fieber bis 38,2 bildet keine Gegenanzeige, doch wird man bei interkurrentem Fieber den Beginn der Bestrahlung hinausschieben. Die gesamte Behandlungsdauer mit Lichtbädern schwankt zwischen 6 und 16 Monaten. Die Erfolge dieser Behandlungsmethode sind, wie sich der Ref. selbst überzeugen konnte, nicht nur bezüglich der Kehlkopftuberkulose, sondern auch bezüglich der Lungentuberkulose als außerordentlich gut zu bezeichnen. Allerdings ist die Methode (einschließlich der Wahl des Zeitpunktes für den chirurgischen Eingriff im Kehlkopf) nicht so leicht zu erlernen, wie es auf Grund dieses Referates und selbst nach der Lektüre der Originalarbeit scheinen könnte. *Leicher.*

Saidman, Jean: Le traitement de l'asthme par les rayons ultra-violets. (Die Behandlung des Asthma mit ultravioletten Strahlen.) (*Inst. d'actinol., univ., Paris.*) Riv. ital. di actinol. Jg. **2**, Nr. 2, S. 8—15. 1927.

Nach einer kurzen Übersicht der Literatur mit Beobachtungen über vereinzelte nicht regelmäßige Erfolge, berichtet Verf. über die eigenen 5 Jahre alten Erfahrungen bei 36 Patienten. Die Ultraviolettherapie ist nach diesen Erfahrungen ebensowenig ein sicheres Heilmittel des Asthma wie irgendeine andere Behandlungsmethode, denn in $^2/_3$ der Fälle werden Rückfälle beobachtet. Nichtsdestoweniger ist die Behandlung wirksam: die Rezidive treten abgeschwächt auf und die Zahl der Anfälle verringert sich ganz beträchtlich. Bei Kindern ist auch die Hintanhaltung der Hypotrophie, der Deformationen des Brustkorbes und des Emphysems durch die Bestrahlungen von

Digitized by Google

Bedeutung. Die günstigsten Resultate erhält man bei Kindern vom 3.—4. Lebensjahr bis zur Pubertät. In 2 Fällen wurde der Anfall durch die Bestrahlung unmittelbar coupiert. Mit Bronchitis komplizierte Fälle reagieren im allgemeinen günstig. Kohlenbogenlicht mit metallimprägnierten Stiften ist doppelt so wirksam als das Hg-Licht. Die Überlegenheit des Kohlenbogenlichtes beruht vielleicht zum Teil auf der starken Luftionisation bzw. darauf, daß Metallpartikelchen, die mit stark ionisierten Gasteilchen beladen sind, in die Luftwege gelangen. Die Dosis wird so gewählt, daß ein mäßiges Erythem entstehe. Kleine Bruchteile einer Erythemdosis sind meistens unwirksam.
Rothman (Gießen).

Meyersburg, Harry: Influence of filtered quartz light on the nasal ganglion. Prelim. report. (Der Einfluß von gefiltertem Quarzlicht auf das nasale Ganglion. Vorläufiger Bericht.) (*Dep. of otolaryngol., Long Island coll. hosp., Brooklyn.*) Arch. of otolaryngol. Bd. 5, Nr. 5, S. 415—423. 1927.

Meyersburg hat in Anlehnung an die Versuche von Cemach die Nasenschleimhaut mit Quarzlicht bestrahlt, vor allem die Gegend des Ganglion spheno-palatinum, bei Fällen von Asthma, Heufieber usw. Er hat Cemachs Bestrahlungsapparat etwas modifiziert. Der Apparat ist beschrieben und abgebildet. M. kommt zu dem Schluß, daß gefiltertes Quarzlicht, richtig angewandt, in vielen Fällen von sekretorischen und sensorischen Störungen des Ganglion spheno-palatinum Heilung bringt. Bei den Heufieberfällen sind diese Heilungen nicht dauernd, dagegen wohl bei dem dieses begleitenden Asthma. Die Schleimhaut gewöhnt sich an die Quarzlichtbestrahlung ebenso wie die Haut. Ungefiltertes Licht ist nur mit Vorsicht zu verwenden. *H. G. Runge.*

Michael, Jeffrey C.: Therapy of parapsoriasis. (Die Behandlung der Parapsoriasis.) Southern med. journ. Bd. **20**, Nr. 9, S. 730—735. 1927.

Der Verf. gibt erst einen Bericht über die Behandlungserfolge anderer Autoren. Daraus ist zu ersehen, daß örtlich angewandte Mittel (auch Röntgenstrahlen) völlig versagen. Von den inneren Mitteln scheint noch das Pilocarpin in intravenösen Gaben die besten Erfolge zu geben. Als physikalische Behandlung steht an erster Stelle die Ultraviolettbehandlung, die besonders mit innerlichen Arsengaben kombiniert gute Erfolge zeitigt (Ehrmann). Der Verf. hat nun die Licht- mit der Pilocarpinbehandlung vereinigt. Der Erfolg war gut, wenn auch nicht eindeutig; vor allem kein Schutz gegen Rezidive.
J. Callenberg (Horst-Emscher).

Bentzen, Chr. F.: General light-bath treatment of some diseases of the eye. (Allgemeine Lichtbadbehandlung einiger Augenerkrankungen.) Acta ophth. Bd. 5, H. 1/3, S. 29—38. 1927.

Technik: 2 Kohlenbogenlampen von 74 Amp. für 6—8 sitzende Patienten; für 2 liegende Patienten 3 Lampen von 20 Amp. Beginn mit 20—30 Min. Bestrahlungsdauer jeden 2. Tag. Dann jedesmal Steigerung um 10—15 Min. bis zu einem Maximum von $2^1/_2$ Stunden. Bei Kindern halbe Dosis. Behandlung soll sich über Monate erstrecken. 10 Fälle mit Iridocyclitis, davon 6 mit tuberkulöser Ätiologie. 4 Fälle mit phlyktänulärer Keratoconjunctivitis. Je 1 Fall von tuberkulöser Scleritis, sklerosierender Keratitis, gono-rheumatischer Iritis, rezidivierenden Glaskörperblutungen und chronischer Kerato-Blepharo-Conjunktivitis. Verf. kommt nach 7jähriger Erfahrung zu folgenden Resultaten: Die Lichtbadtherapie ist keine spezifische Behandlungsmethode für bestimmte Augenaffektionen. Sie ist aber bei allen konstitutionellen Augenkrankheiten, bei denen andere Behandlungsmethoden versagen, von wohltätigem Einfluß. In Übereinstimmung mit anderen Autoren empfiehlt er die Lichtbadtherapie bei der Iridocyclitis, besonders der tuberkulösen Form, und zwar hauptsächlich bei Patienten unter 50 Jahren. Sie ist ebenfalls bei schweren Fällen von phlyktänulärer Keratoconjunctivitis indiziert. Drüsenschwellungen reagieren besser auf Röntgenstrahlen. Tuberkulöse Scleritis und rezidivierende Glaskörperblutungen reagieren nicht auf Lichtbehandlung. In Anbetracht des ganzen Betriebes, der Überwachung und der langen

Digitized by Google

Dauer soll sie reserviert bleiben für Fälle, bei denen andere therapeutische Maßnahmen keinen Erfolg haben. Günstige Resultate in mehr als der Hälfte der Fälle des Verf. *Kranz* (Gießen).°°

Fuchs, Adalbert: Über den Einfluß ultravioletter Strahlen auf die idiopathische Hemeralopie und Keratomalacie nebst einigen Bemerkungen über Beri Beri. (*I. Univ.-Augenklin., Wien.*) Wien. klin. Wochenschr. Jg. **40**, Nr. 25, S. 809—811. 1927.

In einem Fall von typischer idiopathischer Hemeralopie mit Xerose der Bindehaut wurde in kurzer Zeit Heilung durch dreimalige Höhensonnenbestrahlung von Brust und Rücken des 49 Jahre alten Patienten erzielt, ohne daß die Kost verändert wurde. Ebenso auffallend war die Besserung in einem Falle von schwerer Keratomalacie, in dem nicht nur der Säugling, sondern auch die Mutterbrust bestrahlt wurden. Daß wie bei diesen Erkrankungen außer der Avitaminose auch noch andere Faktoren von ätiologischer Bedeutung sind, scheinen Beobachtungen an Beri-Beri-Kranken zu beweisen, die darauf hindeuten, daß ein an die Örtlichkeit gebundener nosogener Faktor mit im Spiele ist. *Kurt Steindorff* (Berlin).

Levin, I., und Gedon: Anwendung der Quarzlampe bei skrofulösen Augenerkrankungen. Russkij oftalmologičeskij žurnal Bd. **6**, Nr. 8/9, S. 820—823. 1927. (Russisch.)

25 Patienten mit ekzematösen Erkrankungen der Lider, Bindehaut und Hornhaut wurden mit Quarzlampe bestrahlt. Fast regelmäßig waren vergrößerte Halslymphdrüsen vorhanden. Sämtliche Patienten waren lange Zeit hindurch in der sonst üblichen Weise ohne Erfolg behandelt worden. Technik: Hanausche Höhensonne, Distanz 60 cm, je nach dem Resultat 10—35 Bestrahlungen des ganzen Körpers bei geschlossenen Lidern jeden 2. Tag, allmählich von 5 auf 15 Minuten steigend. Ergebnisse befriedigend, keine Komplikationen. — Im Anschluß 9 kurze Krankengeschichten derjenigen Fälle, deren Erkrankung am weitesten zurücklag. Beobachtungsdauer nach der Heilung nur in einem Falle ($^1/_2$ Jahr) angeführt. *G. Braun* (Prag).

Raybaud, Laurent: Les moyens de protection de la vue contre les radiations des lumières artificielles. (Die Schutzmittel des Auges gegen die Strahlen künstlicher Lichtquellen.) Cpt. rend. des séances de la soc. de biol. Bd. **97**, Nr. 22, S. 388 bis 390. 1927.

Es wird die für das Auge schädigende Wirkung der von künstlichen Lichtquellen ausgesandten violetten und besonders ultravioletten Strahlen hervorgehoben und eine Schutzvorrichtung gefordert. Verf. empfiehlt Schutzschirme von citronengelber Farbe. Im Laboratorium benutzt er deshalb bei der Untersuchung mikroskopischer Präparate eine 0,04 m dicke Cuvette, die mit gesättigter Pikrinsäure angefüllt ist. Hierdurch sollen die ultravioletten Strahlen völlig zurückgehalten werden. Die gelben Filter können aus Glas oder Celluloid hergestellt werden. Hinweis auf die Wichtigkeit der Art des Strahleneinfalles. Die Strahlen der künstlichen Lichtquellen sollen nie das Auge direkt treffen. Eine elektrische Lampe von 10 Kerzen, die mit einem Schutzschirm armiert ist, in dessen Öffnung sich ein gelbes Filter befindet, soll eine Beleuchtung geben, die den hygienischen Anforderungen als Augenschutz genügt. *Kranz* (Gießen).$_0$

Lichttherapie in der Veterinärmedizin.

Eckert: Die in der Pferdeseuchenstation Berlin mit Strahlentherapie angestellten Versuche. Zeitschr. f. Veterinärkunde Jg. **39**, H. 2, S. 33—64. 1927.

Eckert hat in der Pferdeseuchenstation Versuche mit den gebräuchlichen Strahlenarten angestellt, um die Wirksamkeit dieser Therapie für die Pferdepraxis zu ermitteln. Gewöhnliche Licht- und Luftbäder sind für Pferde mehr als eine hygienische als speziell therapeutische Maßnahme zu werten. Nur bei Krankheiten mit verletzter Haut kann im direkten Sonnenlicht eine Heilwirkung festgestellt werden. Die Wundsekretion läßt nach, das Sekret gerinnt. Es kommt nicht zur Bildung schlaffer Granulationen, bei bereits vorhandenen bessert sich ihr Tonus. Die Bestrahlungstherapie mit der künstlichen Höhensonne nach Bach und Nagelschmidt ist auch nur bei Krankheiten mit verletzter äußerer Haut indiziert. Auf intakter, pigmentierter Pferdehaut, ob behaart oder kahl, ist die Bestrahlung wirkungslos. Durch

Digitized by Google

Parasiten erzeugte Hautkrankheiten werden nicht beeinflußt. Bei allen Wunden ist eine gute desinfizierende, sekretionsbeschränkende und granulationsanregende Wirkung festzustellen. Die Desinfektionswirkung beruht auf einer feinen oberflächlichen Ätzung. In Fisteln, Taschen usw. können die Strahlen nicht eindringen, deshalb sind die üblichen flüssigen Desinfektionsmittel vorzuziehen. Als starke Dosis ist eine Bestrahlungsdauer von 15 Minuten aus 10 bis 20 cm Entfernung anzusehen, als milde Dosis 5 Minuten aus Entfernungen über 30 cm. Die Anschaffung der K.H.S. ist nur für chirurgische Stationen gerechtfertigt. Der Thamm-Langwellstrahler nach Müller wirkt durch Dauerhitze am vorteilhaftesten auf der behaarten Haut. Die langwelligen Strahlen erzeugen Hyperämie durch direkte Wärmewirkung ähnlich der Bierschen Stauung. Auf rasierter Haut können ödematöse entzündliche Schwellungen, sogar Verbrennungen zweiten Grades entstehen. Eine antiseptische Wirkung besitzen die Wärmestrahlen nicht. Als besonderes Anwendungsgebiet gelten: Muskelzerreißungen, Muskelquetschungen, -zerrungen, -rheumatismus und -entzündungen, Extravasate, Verstauchungen, akute und subakute Entzündungen. Die Solluxlampe nach Oekens ist für tierärztliche Zwecke unbrauchbar. Die vorgeschriebene Bestrahlung senkrecht von unten her ist kaum durchführbar. Die höchstzuerreichende Temperatur von 42,4° vermag beim Pferde keine Wirkung auszulösen. Die Anwendung des Hochfrequenzapparates „Medicotherm" der Radiologie-A.G. Berlin ist indiziert zum Umstimmen von Wunden, zur Anregung der Muskeln und Nerven bei Lähmungen, Quetschungen, Atrophie und zum Ätzen. Mit der Elektrode wird über die erkrankte Stelle 5—15 Minuten andauernd hinweggestrichen; die Haare werden nicht geschoren. Durch Verstärkung des Stromes sollte das perforierende Brennen ermöglicht werden. Die Heilerfolge sind teilweise sehr gut, die Anschaffungskosten gering. *U. Bürger* (Berlin).°°

Perry, E. Middleton: Ultraviolette Strahlen in der Tierheilkunde. Berlin. tierärztl. Wochenschr. Jg. 43, Nr. 15, S. 238—239. 1927.

Verf. berichtet über seine Erfahrungen, die er bei der therapeutischen Anwendung der Quarz-Quecksilberdampflampe gesammelt hat. Das Haarkleid der Tiere beeinträchtigt die Strahlenwirkung und wird deshalb am besten vorher entfernt. Die großen Dickenunterschiede der Tierhäute erschweren sehr die Dosierung. Eine 20 Minuten dauernde Exposition in 30 cm Fokusentfernung rief keine wahrnehmbaren Veränderungen an der Haut einer großen, dänischen Dogge hervor. Vielversprechende, vom Verf. geprüfte Indikationsgebiete sind: Rachitis, feuchte Ekzeme, torpide Wunden und Geschwüre, Alopecie, Lungenentzündung, Staupe, Chorea und Rekonvaleszentenstadien. Verf. ist auch der Ansicht, daß ultraviolette Strahlen bactericide bzw. antiparasitäre Kraft in hohem Maße besitzen, vorausgesetzt, daß die Bakterien bzw. Parasiten vom Ultraviolettstrahl erreicht werden. *Henkels* (Hannover).°°

Kirk, Hamilton: Actino-therapy in canine practice. (Lichttherapie in der Hundepraxis.) Veterin. record Bd. 7, Nr. 24, S. 509—519. 1927.

Kirk geht zunächst ziemlich eingehend auf die physikalischen und chemischen Eigenschaften des Sonnenspektrums ein und auf die verschiedenen biologischen Wirkungen der einzelnen Lichtkomponenten. Die für einen therapeutischen Lichteffekt wichtigsten Strahlen sind die Ultravioletttstrahlen, welche etwa eine Wellenlänge von 1800—4000 Å haben; von diesen wieder haben die am therapeutisch wirksamsten eine Wellenlänge von 2000—3300 Å. Ultraviolettlicht wird nicht reflektiert, infolgedessen mißt Verf. den metallischen Reflektoren keinerlei Bedeutung bei. Eine Hautreaktion tritt etwa nach 8 Stunden der Bestrahlung auf. Verf. unterscheidet 4 Grade dieser Hautreaktionen. Die Entstehung des später auftretenden Pigmentes erklärt Verf. durch Zersetzungsprodukte am Chromatin der Basalzellenkerne der Epidermis. Die Ultravioletttstrahlen wirken therapeutisch durch ihre bactericide Kraft, durch ihre erythembildenden Eigenschaften, durch ihre Wirkungen auf die Nervenendapparate in Gestalt eines analgetischen Effektes und durch die Beeinflussung des Blutes in Gestalt von Vermehrung der Erythrocyten, der Lymphocyten, des Hämoglobins und der Blutplättchen. Auch der Calcium-, Phosphor-, Eisen- und Jodgehalt des Blutes wird vermehrt. Die Vitamine werden aktiviert. Lichttherapeutisch behandelte Verf. erfolgreich akute und chronische Ekzeme, Pruritis, Psoriasis, Urticaria, chronische, indolente Geschwüre, Pruritus ani, Allopetia, Pyorrhoea, Rachitis, Rheumatismus, Otorrhoea und Otitis. Mit negativem Erfolg behandelte Verf. die Acne, die Furunculose, die Follikularräude und die Sarkoptesräude. Als Kontraindikationen führt Verf. vor allem entzündliche und fieberhafte Erscheinungen, sehr alte Prozesse, fortgeschrittene Herzfehler, Abmagerung und Depressionszustände an. *Henkels* (Hannover).

Digitized by Google

Zentralblatt für die gesamte Radiologie.
Band IV, Heft 7 Seite 401—464

Allgemeines.

● **Handbuch der gesamten Strahlenheilkunde, Biologie, Pathologie und Therapie. Hrsg. v. Paul Lazarus. Vollst. umgearb. u. erw. 2. Aufl. d. Handbuches d. Radiumbiologie u. Therapie. Bd. 1. Liefg. 1.** München: J. F. Bergmann 1927. S. VI, 1—166 u. 25 Abb. RM. 16.50.

Dieses Handbuch, welches sich dadurch auszeichnen wird, daß neben bekannten deutschen Forschern und Strahlentherapeuten Namen von bestem Klang aus ganz Europa und Amerika unter seinen Mitarbeitern erscheinen, soll nach dem Vorwort des Herausgebers einerseits die Haupttatsachen zur Erkenntnis der „biologischen und physikalischen Richtlinien für das therapeutische Handeln" (1. Band), andererseits die gesicherten Erkenntnisse und die tatsächlichen Ergebnisse der gesamten Strahlenheilkunde wie die genaue Technik der praktischen Anwendungskunst" (2. Band) vermitteln. Die kürzlich erschienene 1. Lieferung geht mit 4 inhaltsreichen Aufsätzen auf diesem Wege vielversprechend voran. Die einleitende Arbeit von P. Lazarus selbst über „neue Wege, Wesen und Indikationen der Strahlentherapie" enthält in reicher Gliederung eine außerordentliche, induktive Darstellung schier universeller Natur des gewaltigen Stoffgebiets. Ausgehend von der atmosphärischen Strahlung schreitet sie über Atomlehre, Quantentheorie bis zu speziellen und subtilen Fragen der Strahlentherapie fort. Eine Unmasse Wissensstoff, eine Fülle neuer Gedanken und neuartiger Anschauungen, viele, zumindest interessante Anregungen werden hier in kompendiöser Form vorgetragen. Neuartig muten in einer so streng wissenschaftlichen Arbeit auch gewisse Darstellungsformen an, z. B. Kapitelüberschriften wie diese: „Das rollende Band des Stoffwechsels", „Der Strahl als Ankurbler katalytischer Reaktionen" usw. Wie man sich auch dazu stellen mag, wiewohl manche der vom Verf. aufgestellten Thesen nicht unwidersprochen bleiben werden, man kann sich der außerordentlichen Kraft dieser ideenreichen, mutigen Abhandlung nicht entziehen. Im 2. Aufsatz stellt A. Sommerfeld die „physikalischen Grundlagen der Strahlenbiologie und -therapie" dar, eine Arbeit, die trotz prägnantester Kürze alles Wichtige aus der Atom- und Ionentheorie sowie schließlich die Charakteristika der Spektrallinien der Röntgenstrahlung eindringlich, auch für den Nichtspezialisten gut verständlich, behandelt. Das Heft enthält als 3. Abschnitt „die physikalischen Grundlagen der Sonnen- und Lichttherapie", welche Dorno, Davos, bearbeitet hat. Der Aufsatz bringt in ausgezeichneter Darstellungsform Wesentliches über die Strahlung der Sonne und der künstlichen Lichtquellen, die charakteristischen Konstruktions- und Strahlungsunterschiede, der in der Praxis verwendeten Wärme- und Ultravioletttstrahlenlampen, sowie die Darstellung der unterschiedlichen Wirkung der verschiedenen verwendeten Strahlenarten auf den Körper. In dem letzten Aufsatz der vorliegenden Lieferung schreibt Otto Hahn über „die therapeutisch wichtigen radioaktiven Substanzen und ihre Strahlen". Neben deren Natur und Herstellungsweise wird auch Wirkungsdauer, Durchdringungsfähigkeit, Verwendungsform usw. der in Frage kommenden Substanzen ausführlich beschrieben, das Prinzip der Strahlenmessung wird gezeigt, einige schöne Bilder von Bahnspuren der α-, β-, γ-Strahlen ergänzen den inhaltsreichen, für die praktische Anwendung in der Therapie, welche nicht Gegenstand der Abhandlung ist, grundlegenden Text.

Fried (Breslau).

● **Bauer, Julius: Innere Sekretion. Ihre Physiologie, Pathologie und Klinik.** Berlin u. Wien: Julius Springer 1927. VI, 479 S. u. 56 Abb. RM. 36.—.

Wie der Verf. in seinem Vorwort richtig sagt, sind heute an diesem Thema Vertreter der verschiedensten Spezialdisziplinen interessiert. Daher ist ein Buch not-

Digitized by Google

wendig, welches das ganze Gebiet umfaßt, jedoch nicht einseitig auf den Spezialforscher zugeschnitten ist. Das vorliegende Buch nun scheint mir diese Aufgabe in weitestem Sinne zu erfüllen. In klarer Einteilung und vorbildlich schlichter Sprache erschöpft es, in allen Teilen gut verständlich, das Problem der inneren Sekretion und behandelt, über das eigentliche Thema zielbewußt hinausgreifend, bestimmte Gebiete der Konstitutionspathologie, welche mit den Fragen der inneren Sekretion nach dem heutigen Stand der Inkretionsforschung nahe verbunden sind. Nach kurzen Kapiteln über Anatomie und Physiologie der Organe der inneren Sekretion unter Einschluß der jüngsten Forschungsergebnisse folgen zwei Kapitel über die allgemeine Ätiologie, Pathologie und Therapie der Inkretionsstörungen. Den Hauptteil des Buches nimmt die Darstellung der speziellen Pathologie der einzelnen Inkretionsorgane ein. Ausführliche Darstellung der klinischen Bilder mit zahlreichen instruktiven Einzelbeispielen und wenn auch nicht sehr vielen, so doch sehr guten und typischen Abbildungen, umfassende Besprechung der Theorien und experimentellen Ergebnisse, Angabe der vielfältigen Therapie, ihrer speziellen Indikationen und Aussichten bei den einzelnen, oft doch außerordentlich komplizierten pathologischen Zuständen geben eine vorzügliche Übersicht über das schwierige Gesamtgebiet, welche durch viele Literaturhinweise noch bedeutend erleichtert und ergänzt wird. Die größten Vorzüge der Arbeit sehe ich in der Kritik, welche der Verf. in allen Teilen an die Ergebnisse fremder und eigener Forschung anlegt und in der klaren Begründung, welche er stets seinen Ansichten vor allen seinen therapeutischen Vorschlägen gibt, so daß man auch in Fällen, in denen man nicht mit dem Verf. einig gehen kann (wie Ref. z. B. bei der Indikation zur Röntgentherapie des Morbus Basedow) von dem Buch gefesselt ist. Im letzten Abschnitt behandelt Verf. den „Anteil der inneren Sekretion an der Pathologie des Gesamtorganismus und der einzelnen Organsysteme", d. i. an Krankheiten der blutbildenden Organe, der Haut, des Nervensystems, der Harnorgane usw. Die zusammenhängende Darstellung dieses Gebietes, auf welchem die gute wie die schlechte Hypothese noch weitesten Spielraum hat, stehe ich nicht an für eines der wichtigsten und infolge der angewandten Kritik auch für eines der besten Kapitel des Buches zu halten. Das Ergebnis der Darstellung dieses Abschnitts ist eine gute allgemeine Übersicht über die Wichtigkeit der inneren Sekretion für die gesamte Pathologie und, bei aller Reserve gegenüber den theoretischen Spekulationen, welche der Verf. auf ein Minimum zurückzuführen erfolgreich bestrebt ist, die Anregung viele gutbekannte und in ihrer Ätiologie anscheinend völlig geklärte Krankheitsbilder von neuen Gesichtspunkten aus anzusehen. *Fried* (Breslau).

Holstein-Rathlou, E. v.: Unglücksfälle durch Elektrizität. Ugeskrift f. Laeger Jg. 89, Nr. 19, S. 391—396 u. Nr. 20, S. 411—417. 1927. (Dänisch.)

Die mannigfachen Bedingungen des Zustandekommens elektrischer Unfälle werden erörtert. Die Schädigungen bestehen, abgesehen von Verbrennungen, in Nervenlähmungen, die vom leichtesten Shock bis zum mehrstündigen Scheintod variieren. Letzterer kann, wenn nicht eingegriffen wird, zum Tode führen. Nicht oft genug kann der Hinweis wiederholt werden, daß geringfügige Installations- und Materialfehler folgenschwere Unfälle verursacht haben, und daß frühzeitige und ausdauernde Bemühungen geeignet sind, den Scheintoten zu retten. Am meisten empfohlen wird die manuelle Schäfersche Methode der künstlichen Atmung, die sich auch bei Ertrunkenen als zweckmäßig erwiesen hat. *Irmg. Kroner* (Berlin).

Fog, J.: Unfälle durch Elektrizität. (*Univ. retsmed. Inst., Kobenhavn.*) Ugeskrift f. Laeger Jg. 89, Nr. 17, S. 339—343 u. Nr. 18, S. 365—371. 1927. (Dänisch.)

Verf. teilt 4 Todesfälle durch elektrischen Strom mit, von denen einer durch Hochspannungsstrom, 3 durch Strom von 220 resp. 380 Volt erfolgte. In 2 Fällen waren äußere Verbrennungen, Hirn- und Lungenhyperämie zu konstatieren; in den beiden anderen Fällen fehlte jeder pathologische Sektionsbefund. Nur in einem Falle waren kurzdauernde Wiederbelebungsversuche angestellt worden. Es ist nach mehrfacher Erfahrung denkbar, daß frühzeitige und ausdauernde Wiederbelebungsbemühungen zu einem Erfolg geführt hätten. Die verschiedenen Ursachen

Digitized by Google

der Unfälle beruhten auf Unvorsichtigkeit bzw. geringfügigen Materialschäden. Es wird dann die Arbeit von Jellinek („Der elektrische Unfall") referiert (vgl. dies. Zentrlbl. 3, 514). *Irmg. Kroner* (Berlin).°°

Lassila, Väino: Über die Verzweigungsformen des Aortabogens. Duodecim Bd. 43, Nr. 1, S. 14—23. 1927. (Finnisch.)

Die Verzweigungsarten des Aortenbogens werden in 6 Gruppen geteilt, wovon I und II sehr selten sind; I: vom Aortenbogen zweigen 4 Zweige ab, nämlich 2 Carotis comm. und 2 Subclaviae; II: 3 Stämme, d. h. je eine Subclavia sowie ein gemeinsamer Stamm für die beiderseitigen Carotis comm. Die übrigen Gruppen sind folgende: III: 3 Zweige, nämlich rechts eine Anonyma, links eine Carotis und Subclavia; IV: 2 Anonymae; V: ein gemeinsamer Stamm für beide Carotis comm. und Subclavia rechts sowie eine Subclavia links; in VI zweigt sich ein einziger mächtiger Stamm ab, von dem sich sowohl beide Carotis comm. wie beide Subclaviae abzweigen. Diese Verzweigungsarten, von denen V die häufigste ist, kommen bei allen Säugetierklassen vor. Der Aortenbogen und seine Zweige sind Reste der Kiemenarterien und zeigen im Embryonalstadium eine um so größere Tendenz zu Verschmelzung zu wenigen Stämmen, eine je engere obere Thoraxapartur, die betr. Arten in Anpassung zu ihrer verschiedenen Lebensweise haben. *Buch* (Tenva).

Catel, W.: Beitrag zur Klinik der Lymphogranulomatosis. (*Univ.-Kinderklin., Leipzig.*) Monatsschr. f. Kinderheilk. Bd. 36, H. 4/5, S. 337—340. 1927.

Die Besonderheit dieses Falles liegt darin, daß er der jüngste bisher beobachtete ist — Erkrankungen des Kindes im Alter von $2^1/_2$ Monaten — und daß er geheilt wurde (nach $1^1/_2$jähriger Beobachtung noch kein Rezidiv). Ziemlich akuter Beginn mit Schwellung der Halslymphdrüsen, 14 Tage später generalisierte Lymphdrüsenschwellung. Von den typischen Fällen unterschied er sich dadurch, daß kein Fieber bestand, die Diazoreaktion und alle Tuberkulinproben stets negativ waren. Die histologische Untersuchung (Prof. Hueck) einer exstirpierten Lymphdrüse ergab Lymphogranulomatose mit Sternbergzellen, Eosinophilie und kleinen Nekrosen. Unter Eisen und Arsen schwanden die Lymphdrüsen und die Anämie, das Gewicht nahm zu. Trotz wiederholter Infekte kein Rezidiv. *Lehndorff* (Wien).°°

Feyrter, Friedrich: Über die pathologische Anatomie der Lungenveränderungen beim Keuchhusten. (*Prosektur, Wilhelminenspit., Wien.*) Frankfurt. Zeitschr. f. Pathol. Bd. 35, H. 2, S. 213—255. 1927.

Verf. kommt auf Grund der Obduktionsbefunde von 225 Fällen an Pertussis gestorbener Kinder im 1.—13. Lebensjahr (die meisten Fälle betreffen das 2. Lebensjahr) zu der Ansicht, daß die Lunge schon frühzeitig beim Keuchhusten erkrankt, und zwar zunächst in Form einer Endobronchitis und Endobronchiolitis. Die Entzündung greift dann auf die Wand des Bronchus und auf die Umgebung über; es bildet sich eine peribronchioläre Herdpneumonie. Tritt eine Bronchiolitis fibrinosa auf, so ist häufig die Folge eine Bronchiolitis obliterans. Bronchi- und Bronchiolektasien bilden sich ebensowohl wie Bronchiolostenosen, beides als Folge der Wandschädigung durch die Entzündung. Auch interstitielle Pneumonien kommen durch Übergreifen der Entzündung auf die Alveolarwandung vor; dagegen gibt es keine croupösen und entsprechend keine karnefizierenden Lobärpneumonien. Meist findet sich ein Gemisch von frischeren und älteren Veränderungen. In chronischen Fällen beobachtet man gelegentlich ein echtes vikariierendes Emphysem. Auch Pleuraverwachsungen sind in diesen Stadien nicht selten. *Versé* (Marburg).

Lindblom, Adolf F.: Bemerkungen über Klinik, Pathologie und Röntgenologie der geheilten Lungentuberkulose. Svenska läkartidningen Jg. 24, Nr. 25, S. 770—773. 1927. (Schwedisch.)

Der Verf. unterscheidet drei verschiedene Formen von Heilung der Lungentuberkulose und illustriert diese Formen mit konkreten Beispielen. 1. Klinische Heilung. Alle subjektiven Symptome und Temperatursteigerungen sind verschwunden, der Senkungswert der roten Blutkörperchen ist normal. Bezüglich der physikalischen Veränderungen ist hervorzu-

Digitized by Google

heben, daß Rasselgeräusche, Veränderung des Atemgeräusches und des Perkussionsschalles auch in klinisch geheilten Fällen vorkommen können. — 2. Pathologisch-anatomische Heilung. Das tuberkulöse Narbengewebe enthält zwar käsige, kreidige oder verkalkte Herde, aber keine Zeichen eines im Gange befindlichen Prozesses. — 3. Bakteriologische Heilung. Die alten tuberkulösen Foci enthalten, im Meerschweinchenversuch geprüft, keinen lebenden tuberkulösen Virus. Der Verf. bespricht eingehend die Versuchsergebnisse von Kurlow und Bugge. So lange noch Granulationsgewebe nachgewiesen werden kann, sind virulente Bacillen vorhanden. Bei zunehmender Verkalkung nehmen sie ab, um in gänzlich verkalkten Herden zu fehlen. Röntgenologisch kann nicht entschieden werden, ob die kalkdichten Herde geheilt sind oder nicht. *Arvid Wallgren* (Göteburg).°°

Bonorino Udaondo, C., et A. Vadone: Existe-t-il une hypotonie du diaphragme dans le pneumothorax thérapeutique? (Gibt es eine Hypotonie des Diaphragma beim therapeutischen Pneumothorax?) Arch. méd.-chir. de l'appar. respirat. Bd. 1, Nr. 6, S. 491—494. 1926.

In vielen Fällen von künstlichem Pneumothorax findet sich ein Tiefstand und in manchen Fällen Wagenbalkenbewegung des Zwerchfells. Man nahm bisher an, daß diese Erscheinung durch Hypotonie des Zwerchfells hervorgerufen würde. Daß dies nicht der Fall ist, geht aus folgender Beobachtung hervor. Bei einem Pneumothorax mit Tiefstand des Diaphragma und angedeutetem Kienböckschen Phänomen wurde eine Exairese vorgenommen. Statt daß nun das Zwerchfell, wie man erwarten sollte, weiter nach unten trat, stieg es nach der Exairese, trotzdem peinlich darauf geachtet wurde, daß der Druck im Pneumothoraxraum derselbe war, wie vorher, in die Höhe. Man muß also nach einer anderen Erklärung für den Tiefstand und die Wagenbalkenbewegung des Zwerchfells bei künstlichem Pneumothorax suchen. *Kremer.*°

Medlar, E. M.: Pulmonary blastomycosis; its similarity to tuberculosis. Report of two cases. (Lungenblastomycosis. Ihre Ähnlichkeit mit Tuberkulose. Bericht über 2 Fälle.) (*Dep. of pathol., univ. of Wisconsin, school of med., Madison.*) Americ. journ. of pathol. Bd. 3, Nr. 4, S. 305—314. 1927.

Verf. weist an Hand zweier einschlägiger Fälle auf die großen Schwierigkeiten der pathologisch-anatomischen und klinischen Differentialdiagnose hin, die im wesentlichen auf Fund oder Fehlen der betr. Kleinlebewesen zu gründen ist. Es handelt sich um einen Fall allgemeiner Hefeerkrankung mit dem Bild käsig-kavernöser Pneumonie. Mikroskopisch fand sich vor allem das mononucleare Vorstadium der Tuberkel mit seltenen Riesenzellen, ferner Stellen mit Verkäsung und fibrinös-leukocytären Exsudaten. Auch vorgeschrittene Fibrose der Lásionen ist vorhanden. Im anderen Fall ist die Ausdehnung kleiner, aber das histologische Bild das gleiche. *Pagel* (Tübingen).°

Weil, S.: Über Verletzungen und traumatische Erkrankungen der Handwurzelknochen. (*Chir. Univ.-Klin., Breslau.*) (*14. Tag. d. südostdtsch. Chir.-Vereinig., Gräfenberg b. Freiwaldau, Sitzg. v. 5. II. 1927.*) Bruns' Beitr. z. klin. Chir. Bd. 140, H. 2, S. 230—250. 1927.

Fast alle Verletzungen der Handwurzelgegend spielen sich aus anatomischen Gründen auf der radialen Seite des Handgelenkes ab, da Radius, Naviculare und Lunatum in direkter Berührung stehen, während auf der Ulnarseite alle Stöße durch den zwischengeschalteten Meniscus gemildert werden. Die Verletzungen erfolgen im allgemeinen durch direkte Einwirkung der Knochen aufeinander; die Bänder haben dabei höchstens die Bedeutung, die Knochen gegeneinander fixiert zu halten. — Die Distorsion des Handgelenkes hat eine unsichere Prognose wegen späterer Verknöcherungen der Bänder oder wegen Ernährungsstörungen der Knochen in Form der Malacie. Vielleicht liegen bei den schweren Distorsionen auch dauernde Subluxationsstellungen zwischen Lunatum und Naviculare vor. — Navicularefrakturen sind sehr häufig — auf 10 Speichenbrüche 1—2 (!) — ihr klinisches Bild bekannt. Als Therapie empfiehlt sich die stillstellende konservative Behandlung; die operative soll nur bei erheblichen Spätfolgen angewandt werden. — Die Brüche des Mondbeins sind meist Kompressionsbrüche, die anfangs wenig Beschwerden machen, oft aber erhebliche unangenehme Spätfolgen zeigen. Die Lunatumluxation erfolgt meist volarwärts, deren sofortige Wiedereinrenkung gefordert wird und in der 1. Woche meist leicht durch Druck auf das

Digitized by Google

Lunatum gelingt. Später wird man meist operativ vorgehen, wobei das Mondbein entweder blutig reponiert oder besonders bei Nervendruckerscheinungen entfernt wird. Die Handfunktion wird durch die Entfernung des Lunatum nicht immer erheblich gebessert. *Franz Bange* (Berlin).₀

Wilder, Josef: Über Brachialgie. (*Nervenheilanst. Maria Theresien-Schlössel, Wien.*) Wien. med. Wochenschr. Jg. 77, Nr. 26, S. 870—874. 1927.

Es werden einige besondere und seltenere, häufig verkannte Formen von Brachialgie herausgegriffen. Das Bestehen einer Halsrippe tritt oft erst nach einem geringfügigen Trauma in Erscheinung: Eine 53jähr. Pat. wurde vor 3 Jahren stark am rechten Oberarm gepackt. Seitdem ziehende Schmerzen im rechten Unterarm und Parästhesien bis in die Hand. Befund: Beiderseits Halsrippe mit fehlenden Arterienpulsen im Gebiet des ganzen rechten Arms. — Oft sind nur die von der Halsrippe ausgehenden Ligamente Ursache der Kompressionserscheinungen am Nerven bzw. Arterie. Bei einem 44jähr. Manne wurde erst durch die Lumbalpunktion die luetische Natur einer Brachialneuralgie aufgedeckt. Er hatte allerdings eine „Andeutung von reflektorischer Pupillenstarre"! — Vasomotorische bzw. angiospastische Brachialgie ist häufig Äquivalent einer Angina pectoris — auch ohne Herzschmerzen. Dafür charakteristisch sind die Schwankungen im Zirkulationssystem des l. Armes: Blutdruck, Pulsdifferenz, vasomotorische Störungen, Capillarbefund (spastisch-atonisches Syndrom). Oft mit Angiospasmen anderer Körperregionen kombiniert. Diese Form reagiert auf gefäßerweiternde Mittel. Auch bei der durch Zwerchfellhochstand bedingten sog. Angina pectoris dyspeptica kommt es zu Brachialgie. Ein besonderes Kapitel ist die Osteoarthritis spinalis cervicalis (amerikanischer Autoren), die durch Schwund der Zwischenwirbelscheiben (toxisch-traumatischer Genese und degenerativer Natur) sensible und motorische Erscheinungen spez. im Gebiet C_4—C_7 hervorruft (Demonstration eines solchen Falles) und im Gegensatz zu den entzündlichen W.S.-Prozessen auf Suspension, Massage, Gymnastik günstig reagiert. *Arthur Stern* (Berlin).₀

Burrows, Montrose T.: The production of malignant ulcers in the skin of rats, with notes on the cause of cancer in the uterus, breast and liver. (Die Erzeugung carcinomatöser Geschwüre in der Rattenhaut nebst Bemerkungen über die Ursache der Carcinome des Uterus der Mamma und der Leber.) (*Research laborat., Barnard free skin a. cancer hosp. a. dep. of surg., Washington univ. school of med., St. Louis.*) Arch. of pathol. a. laborat. med. Bd. 4, Nr. 3, S. 380—395. 1927.

Die an spekulativen Erörterungen reiche Arbeit geht von Experimenten aus, die ergeben, daß die Injektion gewöhnlichen Embryonalgewebes in die Rattenhaut eine Atrophie mit Geschwürsbildung verursacht. Jüngeres Embryonalgewebe zeigt dabei ein aktiveres Wachstum als älteres. Atrophie- und Geschwürsbildung treten dabei weniger hervor. Wird älterem Embryonalgewebe das Berkefeldfiltrat eines Jensensarkoms zugefügt, verlangsamt sich das Erscheinen der Atrophie und Ulceration ebenfalls. Nur nach Behandlung von Embryonalgewebe mit Berkefeldfiltrat eines Jensensarkoms konnten durch Injektionen in beschränkter Zahl Carcinome erzeugt werden. Nach Injektion von Embryonalgewebe allein in die Rattenhaut trat eine Ulceration etwa nach 4 Monaten auf. Vorbehandlung des Embryonalgewebes mit Jensenfiltrat verzögerte das Erscheinen der Geschwüre bis zu $1^1/_2$ Jahren nach der Injektion. Die dabei beobachteten Carcinome konnten schon nach 4 Monaten festgestellt werden. Diese Krebse entstehen durch Fortfall der normalen wachstumshemmenden Substanzen, des Vitamins A, unter dem Verf. alle fettlöslichen für das Wachstum notwendigen Vitamine versteht. Gleichzeitig werden unter Schwund der Gefäße des Empfängergewebes die Wirtszellen gereizt. Auf dieselbe Weise entstehen die Krebse nach Behandlung mit Teer, anderen lipoidlösenden Mitteln, Röntgenstrahlen u. ä. Nur Injektion eines Extraktes, der reich ist an wachstumsfördernden Stoffen (Archusia), und arm an fettlöslichen Vitamen, führt zur Krebsbildung. Spuren von Vitamin A verhindern das Tumorwachstum. Auf Grund dieser Beobachtungen versucht Verf. eine Er-

Digitized by Google

klärung der Krebse in der Brust, im Uterus und in der Leber, durch Stoffwechselstörungen und Stoffwechselreize. Auch die Entstehung von Geschwülsten durch Parasiten und Bakterien wird zur Stütze dieser Anschauungen herangezogen. *Krauspe.*

Importanza diagnostica e terapeutica della radiologia nella lotta contro il cancro. (Die diagnostische und therapeutische Bedeutung der Radiologie im Kampfe gegen den Krebs.) Diario radiol. Jg. 6, Nr. 4, S. 122—124. 1927.

Die aus statistischen Berechnungen hervorgehende Zunahme der Krebssterblichkeit ist vermutlich in erster Linie dadurch bedingt, daß infolge der ständigen Verbesserung der diagnostischen Mittel, zu denen vor allem auch die Röntgenkunde zu rechnen ist, in vielen Krankheitsfällen, die früher ungeklärt blieben, heute die Diagnose Krebs gestellt werden kann. Daneben spielt die Volksaufklärung, speziell durch die Presse, eine Rolle, da sie viele Kranke zum Arzt führt, die aus eigenem Antriebe die ärztliche Hilfe nicht in Anspruch nehmen würden. Auch die durch soziale Fürsorge bedingte Verringerung der Sterblichkeitsziffer des Jugendalters ist für die relative Erhöhung der Krebsmortalität in Betracht zu ziehen sowie die Bevölkerungszunahme in den einzelnen Ländern überhaupt. — Für die Heilungsaussichten beim Krebs ist die frühzeitige Erkennung der Krankheit von größter Bedeutung. Die Röntgendiagnostik ermöglicht vor allem Frühdiagnosen bei Krebsen mancher inneren Organe, des Skelettes, des Gehirnes, der Hypophyse und des Rückenmarkes. Auch kommt ihr eine wesentliche Bedeutung hinsichtlich der Prognosestellung zu, da mit ihrer Hilfe Knochenmetastasen, Lungenmetastasen usw. aufgedeckt werden können. — Die therapeutische Bedeutung der Radiologie im Kampfe gegen den Krebs basiert vor allem darauf, daß durch Strahlenbehandlung auch inoperable Geschwülste unter Umständen noch geheilt werden und daß in Verbindung mit operativen Maßnahmen die Heilungsaussichten bei manchen Krebsen verbessert werden können. — Die Einrichtung von Krebsbekämpfungszentralen ist zu begrüßen, da sie sachgemäße Beratung und Behandlung am sichersten gewährleisten. Das Schiksal des Kranken hängt nicht nur von der rechtzeitigen Erkennung des Krebses ab, sondern auch von der Wahl des therapeutischen Verfahrens im Einzelfalle und seiner Durchführung. — Aufklärung weiterer Kreise über die Bedeutung der Radiologie im Kampfe gegen den Krebs ist wünschenswert, da man gerade diesem Gebiet der medizinischen Wissenschaft aus übertriebener Furcht vor Schädigungen und in Verkennung ihres hohen Wertes heute vielerorts noch sehr skeptisch gegenübersteht. Es müßte ferner gesetzlich geregelt werden, daß nur mit der Radiologie völlig vertraute Ärzte praktisch sich auf diesem Gebiete betätigen dürfen, damit nicht durch unsachgemäße Anwendung eine an sich so wertvolle Methode in weiteren Mißkredit geraten kann. *Alb. Simons* (Berlin).

Avramovici, Aurel: La guérison spontanée d'un cancer de la lèvre. (Die spontane Heilung eines Lippen-Ca.) Lyon chir. Bd. 24, Nr. 3, S. 257—268. 1927.

Beschreibung eines Falles, der seit 1923 in Beobachtung steht. 45jähr. Mann, bei dem im Verlauf von 3 Monaten an der Unterlippe ein Ulcus mit indurierter Umgebung sich entwickelt. 2 kleine submaxillare Drüsen. Histologisch: Spino-celluläres Ca. Kein Wassermann. Aus äußeren Gründen mußte die vorgesehene Operation verschoben werden, Patient kam nach 14 Tagen fast geheilt wieder in die Klinik und ist jetzt 3 Jahre symptomfrei. Wichtig an dem Falle ist besonders, daß der Kranke außer dem Ca noch eine Malaria hatte und schwere Fieberanfälle, die nach Rückbildung des Ca auch zurückgingen. Verf. betrachtet die verschiedenen Theorien über die spontane Heilung, gibt aber zu, daß im vorliegenden Fall die Malaria sicher viel zur Rückbildung des Ca beigetragen hätte. *Schürch* (Zürich).

Hanf, Dora: Zur Frage der Zunahme der Lungenkrebse in den letzten Jahren. (*Pathol. Inst., Univ. Berlin.*) Virchows Arch. f. pathol. Anat. u. Physiol. Bd. 264, H. 2, S. 366—369. 1927.

Unter dem großen Material des Institutes von Lubarsch fanden sich von 1903—1925 200 Lungenkrebse. Berechnet man die Lungenkrebse auf 100 Gesamtkrebse, so ergibt sich: 1093—06 3,3%, 1922—1925 7,5%. Man kann also eine geringe Zunahme sehen, muß aber angesichts starker Jahresschwankungen (0,3—21,0) vorsichtig sein. Auf 166 Männer kamen 32 Frauen (2 unbekannt). Das Alter bewegt sich zwischen 24 und 80, Höchstzahl zwischen 50—54. *V. E. Mertens* (München).

Digitized by Google

Butler d'Ormond, R. de: Quel est l'avenir d'un cancer du rectum? (Wie ist die Zukunft eines Rectumcarcinomkranken?) Bull. méd. Jg. 41, Nr. 37, S. 1019. 1927.

Die Prognose hängt ab von dem Alter des Kranken, der Entwicklungsperiode, in der wir den Tumor in Behandlung bekommen und von dem Sitz des Tumors. Ganz schlecht sind die Aussichten bei den Jugendlichen, so daß Operationen bei Leuten unter 30 (und über 80) Jahren ziemlich aussichtslos sind; die Operation lohnt hier die Mühe nicht. Der wichtigste Faktor ist die frühzeitige Erkennung. Gut sind die Aussichten beim Analtumor, auch die frühzeitig operierten Ampullenkrebse haben gute Chancen, die Colon-pelvinum-Tumoren werden meist zu spät erkannt und haben deshalb eine schlechtere Prognose. Die mittlere Lebensdauer eines nicht operierten Rectumcarcinomfalls beträgt etwa 20 Monate. Bei den tiefen Krebsen haben wir eine operative Sterblichkeit von 3—9%, bei den hohen bis zu 25%. Notwendig ist ein gut geschultes Assistenten- und Schwesternpersonal. Die Beobachtungszeit von 3 Jahren ist zu kurz, eine solche von 5 Jahren ist notwendig. Bei frühzeitig operierten Tumoren kann man mit einer Dauerheilung von 50% rechnen. Den Anus praeternaturalis soll man nicht zu trübe beurteilen. Die Patienten gewöhnen sich nach einigen Monaten sehr gut an ihren Zustand und können ein nützliches Leben führen (Bürogeschäfte und leichte Arbeiten). *A. W. Fischer* (Frankfurt a. M.).

Péretti, de: Contribution à l'étude du traitement des cancers pelviens chez la femme enceinte. (Beitrag zum Studium der Behandlung der Beckencarcinome bei der schwangeren Frau.) Gynécol. et obstétr. Bd. 16, Nr. 1, S. 46—68. 1927.

Schwangerschaft und Carcinom bedeutet eine der ernstesten Komplikationen. Lange Zeit hat man sich exspektativ verhalten, den Blick nur auf das Kind gerichtet, dessen Leben erhalten werden sollte. Später ist man zu ausgedehnten Operationen (Freund-Wertheim) geschritten, wenn es sich um Fälle in den ersten 6 Monaten der Schwangerschaft handelte. In letzter Zeit ist das Radium als ideales Mittel erschienen. Die vorliegende Arbeit aber will zeigen, daß auch heute noch das operative Verfahren volle Berechtigung besitzt. In ausführlicher Weise, manchmal allerdings im Telegrammstil, werden die Symptome und die Gefahrenmöglichkeiten besprochen. Insbesondere wird auf die Fehlgeburt, die Wehenschwäche und die Infektion post partum hingewiesen. Die Häufigkeit wird mit 1 : 2000 überschätzt, sie soll nur 1 : 6000 betragen. Prädilektionsalter sind die Jahre von 35—45, dazu die Multiparen. Etwas verschieden verhalten sich die Portio- und Cervixcarcinome. Das erstere ist frühzeitig zu beobachten und geht auf die Vaginalgewölbe über, das letztere liegt lange verborgen und wendet sich nach den Parametrien. In schwierigen Fällen soll unbedingt Probeexcision vorgenommen werden. — Hinsichtlich der Behandlung wird die Röntgenbestrahlung verworfen. Das Radium bringt nur in großen Dosen Nutzen, die aber auch für das Kind gefährlich sind. Dazu die Gefahr der Infektion. Also bleibt nur die Operation. Ob die Fälle operabel sind, ist sehr schwer zu beurteilen, da entzündliche Infiltrationen und Ödem die Ligamente so derb machen können, daß völlige Unverschieblichkeit vorgetäuscht wird. Trotzdem soll möglichst immer zur Operation geschritten werden, welche je nach dem Befund total oder partiell durchzuführen ist, d. h. es wird nach Entleerung des Uterus nur das Corpus abgetragen (und dann das Collumcarcinom mit Radium bestrahlt) oder es wird radikal total exstirpiert. Vom 8. Monat der Schwangerschaft an kann man abwarten, bis die Chancen für das Kind einigermaßen gut sind. Im 9. Monat wird sofort operiert, d. h. das Kind durch Sectio entbunden. Im Wochenbett ebenfalls Freund-Wertheim oder partielle Abtragung und Radiumbestrahlung. Bei Carcinomen des Rectum und des S. Romanum möglichst sofortige Operation, und zwar unter Anlegung eines Anus praeter. Bei inoperablen Fällen: Abwarten, bis die Aussichten für das Kind leidlich sind, dann Sectio, Anus praeter, partielle Exstirpation und Bestrahlung. *Lahm* (Chemnitz).

Digitized by Google

Bach, Hugo: Bemerkungen zu dem Aufsatz Professor Dr. Grobers „Grundsätzliches über Bestrahlungstherapie“. Fortschr. d. Therapie Jg. 3, H. 15, S. 533—534. 1927.

Der Name „Künstliche Höhensonne“ stammt aus der Zeit, als gerade bekannt wurde, daß die Wirkung der Höhensonne auf ihrem Reichtum an ultravioletten Strahlen beruht, der übereinstimmende Effekt der natürlichen und künstlichen Höhensonne ist die auffällig schnelle Erythembildung. (Grober vgl. dies. Zentrlbl. 3, 712.) *Halberstaedter* (Berlin).°°

Allgemeine Strahlenkunde.

Strahlenphysik (Röntgen, Radium, Licht).

Kirchner, Fritz: Über die Schwankungen bei der Absorption und quantenhaften Streuung der Röntgenstrahlen. (*Kaiser Wilhelm-Inst. f. Physik, München.*) Ann. d. Physik Bd. 84, Nr. 18, S. 201—210. 1927.

Die Arbeit greift auf die Beobachtungen von C. T. R. Wilson in der Ionennebelkammer zurück. Es zeigte sich dort paarweises oder gruppenweises Auftreten von Elektronenspuren. Für die Erklärung der Fälle, daß zwei kurze Spuren oder zwei lange Spuren ihren Ursprung nahe beieinander haben, glaubte Wilson weitgehende besondere physikalische Annahmen machen zu müssen. Verf. zeigt durch Auswertung einer Serie von stereoskopischen Nebelkammeraufnahmen, daß wohl der wahrscheinlichste Abstand zweier Emissionsprozesse, längs der Strahlrichtung gemessen, der kleinste ist (Assoziation), daß diese Tatsache aber direkt aus der Statistik folgt, wenn man die einzelnen Elementarprozesse als völlig unabhängig voneinander betrachtet. Die Häufigkeit des Auftretens eines bestimmten Abstandes l zwischen zwei Elektronenemissionsprozessen nimmt mit zunehmendem l exponentiell ab. Ein entsprechendes Ergebnis folgte auch aus der Ausmessung der kurzen Spuren, die einer Streuelektronenemission zuzuschreiben sind. *R. Jaeger* (Berlin-Friedenau).

Jauncey, G. E. M., and A. H. Compton: Coherence of the reflected X-rays from crystals. (Zusammenhang der reflektierenden Strahlen mit Krystall.) Nature Bd. 120, Nr. 3024, S. 549. 1927.

Kurze Mitteilung der von Jauncey bereits 1925 bekanntgegebenen Theorie über die unveränderte Linie beim Compton-Effekt, welche in gemeinsamen Versuchen mit Williams an Krystallen und gemäß den quantentheoretischen Auseinandersetzungen der Verff. ihre Bestätigung gefunden hat. An Krystallreflexionsversuchen mittels Röntgenstrahlen ließ sich die Teilnahme der mit der unveränderten Streuung verknüpften Elektronen feststellen. An Hand der von Einstein angegebenen Formeln leiten die Verff. den Gesamtstreuungskoeffizienten und das Verhältnis zwischen den Koeffizienten der veränderten und der gesamten Streuung ab — in Funktion des Streuwinkels, der primären Wellenlänge der kritischen Absorption des Streustrahlers. Auch Energiequotienten für die Reststrahlen werden angegeben. *R. Gassul* (Kasan).

Stewart, G. W., and Roger M. Morrow: X-ray diffraction in liquids: Primary normal alcohols. (Brechung von Röntgenstrahlen in Flüssigkeiten: Primäre normale Alkohole.) (*Physics laborat., univ. of Iowa, Iowa City.*) Physical review Bd. 30, Nr. 3, S. 232—244. 1927.

Überblick über die experimentellen Grundlagen und Theorien zur ringförmigen Interferenzerscheinung bei einer Reihe von Flüssigkeiten unter Verwendung der Laue-Methode. Die Verff. untersuchen spektrographisch eine Reihe von normalen primären flüssigen Alkoholen mit der K-α-Strahlung des Molybdäns und kommen zu dem Schluß, daß eine nicht krystalline Raumverteilung in diesen Flüssigkeiten vorhanden ist, die sie mit dem Namen „Cybotaxis“ bezeichnen. Der cybotaktische Zustand ist für die jeweilige Substanz charakteristisch und gestattet eine gewisse aber nicht willkürliche Beweglichkeit der Raumanordnung. *Otto Glasser* (Cleveland, Ohio).

Duane, William: The character of the general, or continuous spectrum radiation. (Der Charakter des allgemeinen oder kontinuierlichen Strahlenspektrums.) (*Dep. of*

Digitized by Google

physics, Harvard univ., Cambridge [*U. S. A.*].) Proc. of the nat. acad. of sciences (U. S. A.) Bd. **13**, Nr. 9, S. 662—670. 1927.

Der Verf. greift zunächst auf Experimente zurück über den Charakter der allgemeinen Strahlung, die er mit Gleichspannung an der Röntgenröhre vor dem Erscheinen der Röntgenspektrometer anstellte und in denen er zeigen konnte, daß das erzeugte Strahlenbündel keineswegs homogen war. In der neueren bekannten Anschauung über die Erzeugung der Strahlen verschiedener Frequenz durch Aufprall der Elektronen auf die Atome der Antikathode scheinen zwei Fragen noch nicht endgültig durch das Experiment beantwortet zu sein. Einmal ist unsicher, ob die beim Aufprall eines Elektrons auf ein Atom erzeugte Strahlung, welche nicht zum Linienspektrum des Atoms gehört, monochromatisch ist oder nicht. Zweitens ist nicht sicher, ob ein Elektron beim Erzeugen der allgemeinen Strahlung seine ganze kinetische Energie an die Strahlung abgibt. Um diese beiden Fragen experimentell zu untersuchen, wurde in besonderen Apparaten Elektronen von einem Glühdraht in Quecksilberdampf bei sehr niederen Drucken hineingeschossen. Die experimentelle Anordnung war so, daß die Elektronen beim Zusammenprall möglichst die gleiche kinetische Energie hatten. Die benutzte Gleichspannung war 11890 Volt, der Strom 2,95 MA. Die Minimumwellenlänge des von dem Quecksilberdampf kommenden Strahlenbündels war also 1,040 Å, die gesondert bestimmte „effektive" Wellenlänge 1,10 Å. Der Unterschied von 6% zwischen beiden Wellenlängen ist größer wie die Fehlergrenze und deutet darauf hin, daß die Strahlung nicht absolut homogen ist. Es scheint aber sicher, daß eine große Zahl der Elektronen den größten Teil ihrer Energie bei der Strahlenerzeugung an die Strahlenquanten abgeben, so daß die gebildete Strahlung sehr nahe monochromatisch ist. *Otto Glasser* (Cleveland [Ohio]).

Allison, Samuel K.: An experimental study of the relative intensities of X-ray lines in the L-spectrum of thorium. (Eine experimentelle Untersuchung der relativen Intensität der Röntgenstrahlenlinien im L-Spektrum des Thoriums.) Physical review Bd. **30**, Nr. 3, S. 245—254. 1927.

Mit einem Ionisationsspektrometer wurden die relativen Intensitäten der Linien der L-Serie des Thoriums bestimmt. Nach den Korrektionen für Absorption in der Röhrenwand, Luft, Glimmerfenster usw. wurde gefunden, daß in dem Spannungsbereich zwischen der Anregungsspannung der L-Serie des Thoriums und 31,8 KV die Intensität der Th $L\alpha_1$ und Th $L\beta_{1,5}$ sich durch die Formel $J = k\,(V - V_0)^2$ ausdrücken läßt. Aus den schon früher berichteten Linien der L-Serie des Thoriums konnten noch die Linien Th $L\eta$, Th $L\beta_7$ und Th $L\gamma_2$ gefunden werden, nicht aber die Linien Th $L\gamma_5$ und Th $L\gamma_4$. Die von Wentzel auf grund der von Schroedinger aufgestellten neuen Quantenmechanik vorausgesagten relativen Intensitäten der Linien konnten bestätigt werden. *Otto Glasser* (Cleveland, Ohio).

Nasledow, D., und P. Scharawsky: Die Abhängigkeit der Gesamtintensität der Röntgenstrahlung von der Stromstärke in der Röntgenröhre. II. Mitt. (*Röntgenphysikal. Laborat., Röntgeninst., Kiew.*) Physikal. Zeitschr. Jg. 28, Nr. 18, S. 625—632. 1927.

Die Abhängigkeit der Intensität der charakteristischen Linien und der Gesamtstrahlung verschiedener Antikathoden von der Stromstärke (mA) wurde früher von den Verff. mittels der Braggschen Ionisationsmethode untersucht; nun führte eine Kontrolle der Ergebnisse für die Gesamtintensität bei Benützung des Siemens-Dosismessers zu dem gleichen Resultat: die Intensität steigt proportional der Stromstärke, jedoch nur bis zu einem für jedes Element charakteristischen „kritischen" Punkt; von da ab besteht zwar weiterhin ein linearer Anstieg, die Proportionalität hört aber auf: die Gesamtintensität wächst langsamer mit der Stromstärke als vorher. Der kritische Punkt liegt für Cu bei 4 mA, für Mo, Pd und Ag bei 6 mA und für Wo bei 8 mA; die Lage des Wendepunktes ist für ein gegebenes Element unabhängig von der Spannung, dagegen nimmt der Winkel zwischen den beiden Abschnitten der Intensitätskurve (d. h. das Maß, in dem die Intensität nach dem kritischen Punkt langsamer als pro-

Digitized by Google

portional mit der Stromstärke zunimmt) mit steigender Spannung ab. Untersuchungen über einen etwaigen Einfluß des Brennflecks werden in Aussicht gestellt. (I. vgl. dies. Zentrlbl. 4, 343.) *Neeff* (Würzburg).

Watson, E. C., and J. A. van den Akker: The direction of ejection of X-ray electrons. (Über die Richtung der durch Röntgenstrahlen emittierten Elektronen.) (*Norman bridge laborat. of physics, California inst. of technol., Pasadena.*) Proc. of the nat. acad. of sciences (U. S. A.) Bd. 13, Nr. 9, S. 659—662. 1927.

Zur Zeit liegt kein Grund vor für die Annahme, daß die Richtung der durch Röntgenstrahlen emittierten Photoelektronen auf der Natur des Atoms beruht, von dem es abgetrennt wird. Wenn die von Bohr angegebenen Elektronenringe im Atom bestehen, dann ist aber anzunehmen, daß die lebendige Kraft der Elektronen in diesen Ringen einen Einfluß hat auf seine Austrittsrichtung. Die diesbezüglichen Theorien und Berechnungen haben gezeigt, daß die Austrittsrichtung eines Elektrons, dessen Absorptionsenergie sich nur wenig von der Energie des einfallenden Quantums unterscheidet, stark — bis zu 90° — abweicht von der wahrscheinlichen Richtung des Elektrons, dessen Absorptionsenergie gegen die Energie des einfallenden Quantums vernachlässigt werden kann. Auger konnte zeigen, daß dies für die Elektronen aus dem K-Ring nicht zutrifft. Die Ansicht (Auger und Perrin), daß diese Schwierigkeiten mit Hilfe der neuen Wellenmechanik erklärt werden können, halten die Verf. nicht für haltbar. Die mit Hilfe einer modifizierten magnetischen Spektralmethode erzielten Resultate zeigen, daß die wahrscheinliche Austrittsrichtung der L- und K-Elektronen sich nicht ändert mit zunehmender Absorptionsenergie. Die Richtung selbst liegt bei ca. 80°, d. h. etwas vorwärts gegen die zum Strahlengang vertikale Richtung. Sie ist die gleiche für die K-, L- und M-Elektronen. Es scheint daher, daß die lebendige Kraft des Elektrons in seinem Ring die Austrittsrichtung nicht in der Weise beeinflußt, wie es nach der Auger-Perrinschen Theorie zu erwarten wäre. Mit dieser Tatsache ist der Begriff von dem Vorhandensein von Elektronenringen schwer in Einklang zu bringen.

Otto Glasser (Cleveland, Ohio).

Brinsmade, J. B.: Reflected and secondary electrons from an aluminum target. (Reflektierte und Sekundär-Elektronen bei einer Aluminium-Antikathode.) (*California inst. of technol., Pasadena.*) Physical review Bd. 30, Nr. 4, S. 494—500. 1927.

Verf. untersucht mit einer umfangreichen Apparatur die Geschwindigkeitsverteilung der sekundären Elektronen, die auf einer von homogenen Primärelektronen getroffenen Aluminiumantikathode erzeugt werden, mittels magnetischer Analyse. Der Winkel zwischen primären und sekundären Elektronen betrug etwa 90°; benützt wurden primäre Elektronengeschwindigkeiten von 5—175 Volt. Es fanden sich in der Geschwindigkeitsverteilung scharf definierte Spitzen, die von den ohne Energieverlust reflektierten Elektronen herrühren, und zwar betragen diese bei 175 Volt 2% der gesamten Verteilung, bei 35 Volt 10%, bei 12 Volt 90% und bei 7 Volt 95%. Der Reflexionskoeffizient bei rechten Winkeln ist von der Größenordnung 10^{-3} bis 10^{-2} pro Winkeleinheit; er steigt auf das über Zwanzigfache zwischen 100 und 8 Volt, erreicht bei 7—8 Volt ein Maximum und fällt unterhalb dieser Spannung wieder rasch ab.

Neeff (Würzburg).

Herzog, R. O., und W. Jancke: Vergleich von Röntgenogrammen organischer Stoffe im festen und flüssigen Zustand. (*Kaiser Wilhelm-Inst. f. Faserstoffchem., Berlin-Dahlem.*) Zeitschr. f. Physik Bd. 45, H. 3/4, S. 194—199. 1927.

24 verschiedene Substanzen, u. a. Naphtalin, Resorcin, Benzoesäure, Vanillin, o-Nitrochlorbenzol, Eisessig, Palmitinsäure, Paraldehyd, werden untersucht. Das statistische Ergebnis hinsichtlich der Lage der auftretenden Interferenzen ist folgendes: In der Nähe der starken Flüssigkeitsringe liegen stets besonders starke Krystallinterferenzen, nicht aber umgekehrt. Amorphe Ringe, die in der Nähe des Durchstoßpunktes liegen, sind gegen die Krystallinterferenzen nach außen, an der Peripherie liegende sind nach innen verschoben. *Walther Barth* (Berlin).

Digitized by Google

Hughes, A. Ll., and A. R. Thomas: Absorption resonance radiation in mercury vapor. (Absorption von Resonanzstrahlung in Quecksilberdampf.) Physical review Bd. **30**, Nr. 4, S. 466—472. 1927.

Frühere Versuche (von Wood, Goos und Mayer) haben sich schon mit der Frage der Absorption der Linie 2536 Å in Quecksilberdampf befaßt. Es hatte sich gezeigt, daß die Absorptionsfähigkeit der Strahlung mit der Dicke der durchsetzten Dampfschicht abnimmt. Die Methode hatte darin bestanden, daß man die senkrecht zum Primärstrahl gestreuten Intensitäten maß und eine Abnahme in Richtung der Primärstrahlung feststellte. Die hier referierte Methode ist wesentlich davon verschieden. Sie besteht darin, daß man die von einer Resonanzlampe herrührende Strahlung sich teilen und die Teile je in eine photoelektrische Zelle fallen läßt. Diese Teilung wird so vorgenommen, daß ein Quarzprisma (ungefähr einmal per Sekunde) eine wohldefinierte Zeit in den Strahlengang gebracht wird, und die Strahlen während dieser Zeit ablenkt in die eine Zelle, während sie die übrige Zeit in die andere fallen. Die Absorptionszelle, die in dem einen Strahlengang steht, besteht aus einer Glasröhre von ungefähr 1,6 cm Länge mit Quarzfenstern. Die Regelung des Druckes geschieht durch die Temperaturänderung eines Seitenansatzes, in dem sich ein Hg-Tropfen befindet. Die photoelektrischen Zellen werden an ein Compton-Elektrometer angeschlossen, und zwar so, daß ihre Ströme entgegengesetzt sind. Es wird eine 0-Methode angewandt, dadurch daß man die Zeit für das Verweilen des Quarzprismas im Lichtweg so wählt, daß die Ströme sich aufheben. Wäre die Strahlung homogen, so müßte der von den Verff. aus den Versuchsdaten errechnete Absorptionskoeffizient konstant sein für jeden Druck im Absorptionsgefäß. Das ist auch nicht annähernd der Fall. Wie früher zeigt sich eine starke Abnahme des Absorptionskoeffizienten mit der Anzahl der durchstrahlten Atome. Die theoretische Vorstellung, daß ein Lichtquant (dessen Querschnitt gleich 0 angenommen wird) absorbiert wird, sobald es auf ein Hg-Atom auftrifft, liefert einen viel zu kleinen Absorptionskoeffizienten und versagt schon aus diesem Grund. Schließlich wird der Versuch gemacht, die Stärke der Inhomogenität in der Absorption durch die Annahme zu erklären, daß die Wellenlänge $\lambda = \lambda_0 (1 \pm \Delta\lambda)$ nur von den Atomen absorbiert wird, deren Geschwindigkeit in der Strahlenrichtung nach dem Doppler-Effekt eben dem $\Delta\lambda$ entspricht; λ_0 ist die Wellenlänge in der Mitte der Linie. Ein Strahl findet umso schwerer ein Atom mit der entsprechenden Lineargeschwindigkeit, je größer $\Delta\lambda$ ist, d. h. je näher er am Rand der Linie steht. Die Annahme entbehrt im Hinblick auf das Meßergebnis nicht einer gewissen Wahrscheinlichkeit. *Josef Frank* (Hamburg).

Chamié, C.: Sur l'existence de groupements d'atomes de radioéléments dans les solutions acides et sur les surfaces activées par l'émanation. (Über die Existenz von Atomgruppen von Radioelementen in den sauren Lösungen und auf den durch Emanation aktivierten Oberflächen.) Cpt. rend. hebdom. des séances de l'acad. des sciences Bd. **185**, Nr. 16, S. 770—772. 1927.

Frühere Beobachtungen des Verf. an aktiviertem Quecksilber zeigten, daß die radioaktiven Atome zu Gruppen geballt beisammen saßen. Es entsteht die Frage, ob diese Gruppen als solche schon vor der Aufnahme durch das Quecksilber bestehen, oder ob sie sich erst nachträglich bilden. Diese Frage zu beantworten, werden mehrere Versuche unternommen. Saure Lösungen von radioaktiven Elementen werden auf dünnen Glimmerblättchen verdunsten gelassen, zwischen zwei photographische Platten gedrückt, und diese nach einiger Zeit entwickelt. Es zeigen sich auch hier wie früher beim Quecksilber sternförmige Schwärzungsbilder, Beweis dafür, daß auch hier die Atome zu Gruppen vereinigt sind. Ebenso zeigen sich solche Bilder, wenn die Lösungen sorgfältig vor dem Verdunsten geschützt auf die photographische Platte (die durch eine dünne Vaselinschicht vor der Säure geschützt wird) wirkt. Dünne Glimmerplatten werden kürzere Zeit in Poloniumemanation aktiviert und dann längere Zeit zwischen photographische Platten gepreßt, andere werden längere Zeit aktiviert und dann

Digitized by Google

nur kurze Zeit auf die Platten wirken gelassen, diese letzteren dann gegen Ende der Lebenszeit des Niederschlags lange Zeit, so daß immer ungefähr dieselbe Schwärzung entsteht. In allen Fällen zeigt das Erscheinen der sternförmigen Schwärzungen an, daß die aktiven Atome zu Gruppen geordnet sind, so daß die eingangs gestellte Frage im Sinne der zweiten Möglichkeit gelöst ist. Weitere Versuche sind im Gange, um festzustellen, unter welchen Umständen solche Gruppierung auftritt und ob sämtliche Atome in diesen Gruppen vereinigt sind. *Josef Frank* (Hamburg).

Ley, H., und F. Volbert: Zur Ausführung von Absorptionsmessungen im Ultraviolett mit Hilfe photographischer Photometrie. (*Chem. Inst., Univ. Münster i. W.*) Zeitschr. f. physikal. Chem. Bd. **130**, S. 308—322. 1927.

Die Verfahren der Messung der Absorption im Ultraviolett gehen in der Mehrzahl auf die Methode von Hartley-Baly zurück, der die Absorptionsgrenzkurven festlegte, in dem von 2 Lichtbündeln gleicher Intensität das eine nach dem Durchgang durch die zu untersuchende Flüssigkeit spektral zerlegt und photographisch aufgenommen wird, das andere wird meßbar gleichmäßig in allen Wellenlängen geschwächt und als Vergleichsspektrum aufgenommen. Durch Ausphotometrieren werden für die betreffenden Wellenlängen die gleichen Schwärzungen bestimmt. Bei dem Verfahren zur Absorptionsmessung lassen sich unterscheiden: 1. Methoden mit gleicher Belichtungszeit, ihnen liegt das Prinzip zugrunde, daß 2 Lichtintensitäten gleicher Wellenlänge als gleich anzusehen sind, wenn sie in gleicher Zeit auf der gleichen Platte die gleichen Schwärzungen hervorgerufen. Die Schwächung der Lichtquelle kann durch Änderung des Abstandes oder durch Blenden, deren Öffnung genau bekannt ist, erfolgen. 2. Methoden mit variabler Belichtungszeit nach Henri, ihr liegt die Schwarzschildsche Gleichung zugrunde. Trotz der theoretischen Bedenken von Kellner gibt diese Methode für die allgemeine Praxis genügende Sicherheit. 3. Kann durch den rotierenden Sektor eine Lichtabschwächung erreicht werden. 4. Bei der Methode nach Henri besteht die Schwierigkeit, daß der Schwarzschildsche Faktor bei gleicher Plattensorte sich ändern kann, daher benutzen die Verff. eine kombinierte Methode, indem sie auf den gleichen Platten Spektren aufnehmen, wobei die Intensitätsschwächung durch Zeitvariation bewirkt ist, dazu kommen noch Vergleichsspektren, wo die Intensitätsreduktion durch Drahtnetze von bestimmter Lichtdurchlässigkeit erfolgt ist. Der Vergleich dieser beiden Arten von Spektren ermöglicht eine Kontrolle des Plattenfaktors. Die Bestimmung der Extinktion der Drahtnetze erfolgt mittels König-Martenschen Spektralphotometer. Bei den Messungen wurden als Lichtquelle der Lichtbogen zwischen 2 Tantalelektroden benutzt, da diese ein sehr gleichmäßiges feines Linienspektrum ergeben. Mit dieser Methode führten Verf. am Kaliumnitrat Absorptionsmessungen durch, die beim Vergleich mit den Ergebnissen anderer Autoren in den Mittelwerten gut übereinstimmen. *Schultze* (Giessen).

Mallet, Lucien: Phénomènes de luminescence au cours de réactions oxydantes en solutions aqueuses. (Lumineszenzerscheinungen im Laufe von Oxydationsreaktionen in wässerigen Lösungen.) Cpt. rend. hebdom. des séances de l'acad. des sciences Bd. **185**. Nr. 5, S. 352—354. 1927.

Vgl. dies. Zentrlbl. **1**, 893 u. **2**, 785. Viele organische Verbindungen wie Gelatine, Albumin, Harnstoff zeigen bei der Oxydation mit Hypochloriten in wässerigen Lösungen Leuchterscheinungen. Bei der Oxydation anorganischer Substanzen (z. B. Natriumperborat + Calciumhypochlorit) ließ sich durch Anwendung fluoreszierender Lösungen auch die Emission ultravioletter Strahlen unterhalb 300 $\mu\mu$ nachweisen. Verläuft die Oxydation bei niederen Temperaturen, so wird nur ultraviolettes Licht emittiert und dieses erst durch den Zusatz fluoreszierender Stoffe sichtbar gemacht. Die an sich ohne Lichterscheinungen verlaufende Oxydation von Milchsäure, Ammoniak und Stärke zeigt bei Anwendung fluoreszierender Stoffe ebenfalls Leuchterscheinungen. Die Lichtemission, offenbar eine Folge der Zerstörung von chemischen Valenzen, dürfte bei physikalisch-chemischen und biologischen Wirkungen eine wichtige Rolle spielen. *Rothman.*

Digitized by Google

Biologie u. Chemie d. Strahlenwirkungen (Röntgen, Radium, Licht).

Plank, T. Howard: Wawe lengths. (Wellenlängen.) Americ. journ. of physical therapy Bd. 4, Nr. 4, S. 174—176. 1927.

Verf. bespricht die verschiedenen Strahlenqualitäten von Infrarot bis zu den Gammastrahlen und ihre physikalische und biologische Bedeutung. *E. A. May* (Newark, N.J.).

Miščenko, I.: Einfluß der Strahlenenergie auf das Eiweißmolekül. Žurnal eksperimental'noj biologii i mediciny Bd. 6, Nr. 17, S. 438—453 u. dtsch. Zusammenfassung S. 454—455. 1927. (Russisch.)

Von sämtlichen Bestandteilen der lebendigen Substanz nimmt die Eiweißgruppe den ersten Platz ein. Das Eiweißmolekül ist das Elementarquantum in jedem Lebensprozeß. Den morphologischen und funktionellen Zellveränderungen liegen Veränderungen am Eiweißmolekül zugrunde. Um dies festzustellen, unternahm Verf. Untersuchungen über Sonnen-, Röntgen- und Radiumstrahlenwirkung auf verschiedene Eiweißlösungen (1proz. Peptonlösung, Pferdeserum, 1proz Nutroselösung, Bouillonlösungen, Filtrate von 16 Tage alten Staphylokokkenkulturen, Diphtherotoxine und Malein), auf reine Aminosäuren und auf Leber-, Muskel-, Nieren-, Milz-, Hoden- und Ovariumextrakte von Frosch und Meerschweinchen. Die Eiweißabbauprodukte wurden nach Bach, das Tryptophan nach Tillmans und Alt bestimmt. Die in zugeschmolzenen Reagenzgläsern befindlichen Lösungen wurden 7—10 Tage lang am Fenster der Südseite dem Sonnenlicht ausgesetzt. Die Röntgenbestrahlung wurde mit Dosen von 5 X bis 100% HED durch 0,5 Al-Filter (oder 0,5 Cu + 1,0 Al) auf 24—25 cm Fokusdistanz vorgenommen. Die Radiumbestrahlung führte Verf. mit 15, 50 und 55 mg auf 0,25—0,50 cm Entfernung 30 Minuten bis 50 Stunden lang aus. Die Untersuchungen führten zu folgenden Ergebnissen. Sämtliche Strahlengattungen waren qualitativ gleich, quantitativ aber verschieden in ihren Wirkungen. (Diese These von der graduellen biologischen Wirkungsart verschiedener Strahlen wurde vom Ref. bereits 1917 verfochten.) Das Eiweißmolekül wurde unter der Strahlenwirkung mehr oder weniger zerstört. Am leichtesten geschah dieses bei den leichtatomigen Eiweißmolekülen. Die chemisch nachweisbaren Veränderungen traten unmittelbar nach der Bestrahlung auf. Im Teilungsstadium findet sich in der Zelle eine große Anzahl von Aminosäuren, die als Bausteine der plastischen Funktion der Zelle dienen und die besonders labil sind. Im Gegensatz zu der Hypothese von Nemenow, daß die Karyokinese ein Altern der Zelle bedeute und daß alte Zellen empfindlicher seien als junge, nimmt Verf. den chemisch genau feststellbaren Zustand der während der Teilung in reichlicher Menge vorhandenen Aminosäuren als Grund für die besondere Strahlenempfindlichkeit der embryonalen Gewebe an, die so reich an prospektiven Potenzen sind. *R. Gassul* (Kasan).

Hance, Robert T.: The effect of X-ray on tyrosinase. (Wirkung der Röntgenstrahlen auf Tyrosinase.) (*Rockefeller inst. f. med. research, New York.*) Science Bd. 66, Nr. 1711, S. 353. 1927.

Das organische Pigment Melanin wird als Zwischenprodukt bei der Einwirkung von Tyrosinase auf Tyrosin betrachtet. Eine wässerige Verreibung von Pilzen oder Kartoffeln enthält eine beträchtliche Menge dieses Enzyms. Fügt man einige Tropfen des wässerigen Extraktes zu einer verdünnten Tyrosinlösung, so schwärzt sich die anfangs farblose Mischung allmählich innerhalb von 24 Stunden. Vorherige Bestrahlung der Pilze oder Kartoffeln mit Röntgenstrahlen verstärkte eindeutig die Fähigkeit zur Melaninbildung. Nach Bestrahlungen von 30, 60, 90 und 120 Min. (30 kV, 22 mA, 26 cm Fokusabstand) wurden bei dem geschilderten Vorgehen Schwärzungsstufen erhalten, die selbst für die photographische Wiedergabe scharf genug waren. *Rother* (Berlin).

Hubert: Über Cholesterinuntersuchung im Blutserum nach Röntgenbestrahlung. (*Med. Ver., Greifswald, Sitzg. v. 15. VII. 1927.*) Klin. Wochenschr. Jg. 6, Nr. 41, S. 1973. 1927.

Bestimmung des Gesamtcholesteringehaltes im Blutserum nach Carcinom- und Kastrationsbestrahlungen. Während es nach den ersteren zu einem Cholesterinsturze

Digitized by Google

kam, was als Folge einer direkten Einwirkung der Röntgenstrahlen auf das Cholesterin der Zelle erklärt wird, trat nach den letzteren eine Cholesterinvermehrung im Blutserum auf, wohl infolge einer Schädigung der Speicherungsfähigkeit des Corpus luteum bzw. des reticulo-endothelialen Systems. Über den Zeitpunkt dieser Vorgänge findet sich in dem Bericht leider keine Angabe. Neben der biologischen wird vor allem auf die diagnostische Bedeutung dieser noch auszubauenden Untersuchungen hingewiesen.

F. Burgheim (Berlin).

Wernhart, K.: Influence des rayons X sur la germination et sur la croissance des végétaux. (Der Einfluß der Röntgenstrahlen auf Keimung und Wachstum von Pflanzen.) (*Inst. de physiol., fac. de méd., Brno.*) Cpt. rend. des séances de la soc. de biol. Bd. **96**, Nr. 13, S. 1090—1091. 1927.

Auf Grund von Experimenten über das Reizproblem von „Picado, Vincente, Iven, Gotwald" glaubt der Verf. annehmen zu können, daß durch Quellung sensibilisierte Samen, welche geeignet bestrahlt werden, rascher keimen als die unbestrahlten Kontrollen. Größere Dosen wirken hemmend. Die Änderung des Wachstums ist von Qualität und Quantität der applizierten Dosis abhängig. Strahlen von kurzer Wellenlänge seien biologisch wirksamer als diejenigen von größerer Wellenlänge. Die Empfindlichkeit der Pflanzen gegenüber Röntgenstrahlen hänge vom Entwicklungsstadium ab, in dem sie bestrahlt werden. Der Verf. will Versuche an Maiskeimlingen angestellt haben (12 Exemplare). Die erste Bestrahlung erfolgte 12 Tage nach Keimungsbeginn. Die 12 Pflanzen wurden in 6 Gruppen zu je 2 Exemplaren eingeteilt. Die Dosis, welche jede Gruppe allmählich erhielt, wuchs in geometrischer Progression, aber sie war immer viel kleiner als jene, welche 15 Tage nach Keimungsbeginn appliziert worden war. 3 Wochen nach der Bestrahlung wurden die Pflanzen gewogen, die Trockensubstanz und der Aschengehalt bestimmt. Trotzdem die 2. Serie größere Dosen erhalten hat, war das Wachstum weniger verlangsamt als bei der 1. Der Verf. schließt daraus, daß eine einmalige Dosis biologisch stärker wirksam sei, als eine fraktionierte gleichgroße Dosis. Genaue Versuchsresultate fehlen. Es ist deshalb nicht möglich, die Schlüsse des Autors auf ihre Richtigkeit zu prüfen. Die Zahl der Versuchsobjekte ist ferner viel zu gering.

Schinz (Zürich).

Bersa, Egon: Strahlenbiologische Untersuchungen. I. Zur Frage der Röntgenreizwirkung bei Keimlingen. (*Pflanzenphysiol. Inst., Univ. Graz.*) Sitzungsber. d. Akad. d. Wiss., Wien. Mathem.-naturwiss. Kl. I, Bd. **135**, H. 10, S. 425—451. 1926.

Bei den früheren Untersuchungen an Pflanzenkeimlingen wurde die Variabilität des Versuchsmaterials zu wenig berücksichtigt. Ferner war die variationsstatistische Verarbeitung ungenügend. Neben dem Mittelwert muß immer der mittlere Fehler desselben und die Standardabweichung angegeben werden. Erst auf Grund dieser Berechnungen ist es möglich, über einen Mittelwert etwas Sicheres auszusagen. Von anderen Autoren festgestellte schwache Förderungen könnten ganz gut innerhalb der Variationsbreite des Versuchsmateriales liegen. Der Verf. stellte Versuche an Vicia faba (Pferdebohne) und Sinapis alba (weißer Senf) an. Als Meßinstrument diente das Zelenysche Elektroskop, dessen Vor- und Nachteile besprochen werden. 1. Versuche mit Vicia faba. Schon wenige Versuche zeigten, daß nur mit viel Material zuverlässige Resultate erzielt werden können. Die durchschnittliche Zahl der verwendeten Keimlinge betrug 15. Die Auswertung der Versuchsergebnisse geschah durch exakte Messung von Stengel- und Wurzellänge. Man bemerkte einen deutlichen Unterschied in der Empfindlichkeit zwischen Sproß und Wurzel, der am deutlichsten bei den stärkeren Dosen zum Ausdruck kommt. Der Sproß ist weniger empfindlich. Die Dosen schwanken zwischen 0,05 H und 5 H. Bei den schwächsten Dosen konstatierte man keine oder nur eine ganz undeutliche Förderung, wenig beschädigte Pflanzen erholten sich wieder. 2. Versuche mit Sinapis alba. Die durchschnittliche Zahl der verwendeten Keimlinge betrug 15. Die Beobachtung von Stengel und Wurzel war dadurch gleichzeitig möglich, daß ein modifizierter Sachsscher Wurzelkasten zur Ver-

Digitized by Google

wendung kam. Bei Dosen von 10 H bis 60 H fand man bei den schwächsten Dosen eine wenn auch schwankende, so doch schwache Förderung des Streckungswachstums des Hypokotyls, während die Wurzeln zurückblieben. Dieses Streckungswachstum beruht aber nicht etwa auf Teilungswachstum, sondern auf eigentlicher Streckung: die einzelne Zelle wächst, ohne sich zu teilen, stark in die Länge. Die aus den Kotyledonen strömenden Stoffe können nur zum geringsten Teil in den unnatürlich langsam wachsenden Wurzeln verwendet werden. Die beobachtete Wachstumsförderung des Sprosses beruht auf einer korrelativen Störung zwischen Stamm und Wurzeln. Es soll aber nicht bestritten werden, daß diese korrelative Beeinflussung möglicherweise eine Beschleunigung der Kern- und Zellteilung in oberirdischen Organen hervorrufen kann. Vorläufig muß die Existenz einer echten Röntgenreizwirkung abgelehnt werden. Eine Förderung bei den Wurzeln war nie zu beobachten. 3. Allgemeines. Die Wachstumshemmung ist vorübergehend, d. h. die Wachstumsgeschwindigkeit der Wurzel kann nach einer Erholungszeit, welche in umgekehrtem Verhältnis zur Bestrahlungsdosis steht, ihren früheren Wert wieder erreichen. An sehr resistenten Pflanzen (Zea mays) können schon schwache Dosen (18 H) einen fast vollständigen vorübergehenden Stillstand in der Kernteilung der Wurzeln herbeiführen. Die primäre vorübergehende Wurzelschädigung führt zu einer Korrelationsstörung zwischen Wurzel und Sproß. Die Hauptfunktion der Wurzel, die Wasser- und Salzversorgung, kann ungestört vor sich gehen, das meristische und Streckungswachstum wird gehemmt. Das ganze Reservematerial der Keimblätter kommt so dem Sproß zugute und täuscht eine Förderung der ganzen Pflanze vor. *Schinz* (Zürich).

Linsbauer, K.: Zur Frage der Röntgenstimulation bei Pflanzen. Zellstimulationsforschungen Bd. 3, H. 1, S. 97—101. 1927.

Der Verf. betont, daß die neueste Arbeit von Groedel und Schneider, welche neue Beweise der Reizwirkung der Röntgenstrahlen auf Pflanzen erbringen will, wegen unexakter Methode und nicht sehr strenger Kritik nicht beweisend ist. Die „Samenkörner" sind den Verff. einzellige Organismen, die den tierischen Einzellern an die Seite gestellt werden. „Dieses fundamentale Mißverständnis allein macht die Diskussion illusorisch." Die von den Verff. bei ihren Keimungsversuchen getroffene Anordnung ist zu primitiv, als daß man den Ergebnissen Beweiskraft zuerkennen könnte. „Diese Versuche haben bei einer Diskussion der Möglichkeit einer Stimulation von Samen durch Röntgenstrahlen auszuscheiden." Eine Anzahl von Beobachtungen, die im Sinne einer Stimulationswirkung gedeutet werden könnten, stammen von Hidea Komuro und von Iven. Fehler in der Versuchsanordnung sind nach Möglichkeit vermieden, aber die variationsstatistische Auswertung der Ergebnisse fehlt. Bei den Untersuchungen von Bersa und von Linsbauer beobachtet man geringe Wachstumsbeschleunigung oder Proliferation. Aber auch in solchen Fällen liegt keine Notwendigkeit vor, an eine primärstimulierende Wirkung der Bestrahlung zu denken, sondern es handelt sich um einen Wegfall korrelativer Hemmungen. Es ist jedenfalls sehr auffällig, daß eine fördernde Wirkung kleiner Röntgendosen immer nur am Sproß beobachtet wurde, nie an der Wurzel. Die gegenteiligen Angaben von Coupé und Miège sind zu bezweifeln. Die methodischen Angaben in der Arbeit von Rochlin und Gleichgewicht sind allzu dürftig gehalten, so daß eine Beurteilung der Beweiskraft der Versuche kaum möglich ist. „Wenn man aus Erfahrung weiß, welchen Schwankungen die Zahl der Teilungsfiguren im Wurzelsystem unterliegt, so wird man die von den Verff. errechneten Mittelwerte, aus denen sich eine Förderung der Teilungsintensität bei schwacher Bestrahlung ergibt, nicht für entscheidend halten können, so lange nicht nähere Angaben über die Art der Zählung und das Zahlenmaterial als solches vorliegen." Auch die positiven Erfolge des Frühtreibens (Weber, Esdorn) sind gleichfalls die Folgen einer primären Schädigung, denn erfahrungsgemäß kann ein Frühtreiben der Knospen von Holzgewächsen durch alle möglichen Mittel erzielt werden, die durchwegs eine schädigende Wirkung ausüben (Äther, Blausäure, mechanische Verletzung usw.). „Ich halte

Digitized by Google

es nach wie vor für unstatthaft, die bisherigen Versuche an Pflanzen als Argumente zugunsten einer auch sonst sehr angezweifelten ‚Reiztheorie' ins Treffen zu führen.' (Groedel u. Schneider, vgl. dies. Zentrlbl. **3**, 291.) *Schinz* (Zürich).

Komuro, Hideo: Vergleichende Studien über die cytologischen Veränderungen in den Wurzelspitzen der durch Kohlenteer bzw. Röntgenstrahlen behandelten Pflanzen. (Vorl. Mitt.) Proc. of the imp. acad. Bd. **3**, Nr. 7, S. 445—448. 1927.

Durch Röntgenstrahlung können in den Pflanzen Röntgengeschwülste erzeugt werden (Komuro 1924 und 1925, Rivera 1926). In vorliegender vorläufiger Mitteilung wird ein cystologischer Vergleich zwischen der Wirkung des Kohlenteers und der Wirkung der Bestrahlung durchgeführt. Als Objekt dienten Haupt- und Seitenwurzeln von Vicia faba und von Pisum sativum, welche entweder mit Röntgenstrahlen oder mit Kohlenteer behandelt worden waren. Auf einer Tabelle werden die verschiedenen Variationen der Degenerationsstufen in dem Wurzelspitzengewebe der durch Kohlenteer behandelten Pflanzen abgebildet und es wird versucht, die Degenerationsbilder mit den Degenerationsbildern bei Röntgenbestrahlung zu analogisieren. Es muß die ausführliche Publikation abgewartet werden. *Schinz* (Zürich).

Ancel, Suzanne: Influence de la température sur la radio-sensibilité de graines de Lentilles au cours de la germination. (Über den Einfluß der Temperatur auf die Strahlenempfindlichkeit der Linsenkörner während der Entwicklungszeit.) (*Inst. d'embryol., fac. de méd., Strasbourg.*) Cpt. rend. des séances de la soc. de biol. Bd. **97**, Nr. 25, S. 800—802. 1927.

Linsenkörner werden gruppenweise unter entgegengesetzten Wärmebedingungen zur Entwicklung gebracht und dann der Bestrahlung ausgesetzt, wobei die eine Gruppe 1 Stunde lang auf Eis, die andere auf eine heiße (25—27°) Platinplatte gelegt wird. Als Maß des Wachstums diente die Länge der Wurzeln. Dabei konnte, abgesehen von geringen Veränderungen, unter den gegebenen Bedingungen kein wesentlicher Unterschied in der Entwicklung der verschiedenen Gruppen festgestellt werden. *Jacobs.*

Ancel, P., et P. Vintemberger: Influence de la température sur la radio-sensibilité d'oeufs d'oiseaux et de batraciens. (Über den Einfluß der Temperatur auf die Strahlenempfindlichkeit von Vogel- und Froscheiern.) (*Inst. d'embryol., fac. de méd., Strasbourg.*) Cpt. rend. des séances de la soc. de biol. Bd. **97**, Nr. 25, S. 796—799. 1927.

Im Gegensatz zu den Ergebnissen anderer Autoren — Holthusen, Dognon — können die Verff. an Hand einer größeren Versuchsreihe feststellen, daß ein Einfluß der Temperatur auf die Strahlenempfindlichkeit von Eiern verschiedener Tiere nicht nachweisbar ist. Sie benutzten zu ihren Experimenten Vogel- und Froscheier, die sie in krystallenen Wasserbehältern bei verschiedener Temperatur der Bestrahlung aussetzten, Dosierung bis 2000 R, Temperaturschwankungen von 8—25°. *Jacobs* (Berlin).

Haberlandt, L., und R. Sandera: Röntgenversuche an Froschherzen. (*Zentral-Röntgeninst., Univ. Innsbruck.*) Strahlentherapie Bd. **26**, H. 3, S. 607—609. 1927.

Froschherzen, von denen Sinusvorhof- und Kammerbasisstücke herausgeschnitten wurden, und bei $\lambda_0 = 0{,}28$ ÅE, 44 KV, 4 MA ohne Filter und 30 cm Abstand $^1/_2$ St. bestrahlt wurden, schlugen weiter. Der Herzerregungsstoff wird demnach von den Röntgenstrahlen trotz der hohen Röntgendosen nicht unwirksam gemacht. Manchmal wurde ein biopositiver Effekt in Gestalt einer Pulsbeschleunigung oder Pulsauslösung beobachtet. Zeitweise ergab sich eine durch Atropin nicht beeinflußbare sehr flüchtige Hemmungswirkung. Wässerige Herzhormonlösung verlor nach starken Röntgenbestrahlungen an Wirksamkeit; während innerhalb der Herzmuskulatur eher ein fördernder Einfluß auf die Herzhormonbildung beobachtet wurde.

W. Teschendorf (Köln).

Sakamoto, S.: Les caractères sexuels secondaires chez les gallinacés et l'hormone sexuelle. IV. Action des rayons X sur le testicule et les caractères sexuels secondaires. (Die sekundären Geschlechtsmerkmale bei den Vögeln und das Sexualhormon. IV. Wirkung der Röntgenstrahlen auf den Hoden und die sekundären Geschlechtsmerkmale.)

Digitized by Google

(*Clin. psychiâtr., univ. imp., Kioto.*) Folia endocrinol. japon. Bd. 3, H. 2, S. 307—316 u. franz. Zusammenfassung S. 8—9. 1927. (Japanisch.)

Trotz Sterilisierung restieren die sekundären Geschlechtsmerkmale. Es kann nicht entschieden werden, ob das Sexualhormon von den Zwischenzellen oder von den Sertolizellen produziert wird. *Schinz* (Zürich).

Jansson, Gösta: Die Wirkung der Röntgenstrahlen auf den Zelleib. II. u. III. Finska läkaresällskapets handl. Bd. **69**, Nr. 6, S. 490—508. 1927. (Schwedisch.)

Nachdem in der bereits referierten Arbeit Jansson nachgewiesen hat, daß das Zellprotoplasma vor dem Kern Veränderungen durch Röntgenstrahlen erleidet und welcher Art diese Absterbeerscheinungen bei den neutrophilen Leukocyten sind, deckt er nunmehr einen wesentlichen Unterschied zwischen dem Röntgentod der Myelocyten und der neutrophilen Leukocyten auf. Die ersteren gerinnen (Koagulation), die letzteren verflüssigen sich (Colliquation). Bei 5 Patienten mit myeloischer Leukämie wurden an 16 Tagen insgesamt 37 Präparate zur experimentellen Bestrahlung gewonnen und Kontrollproben beobachtet. Die Technik blieb dieselbe. Die für die neutrophilen Leukocyten tödliche Menge wird als Volldosis bezeichnet. Die Myelocyten werden eher geschädigt als jene; sie sind bis zum Fünfzehnfachen empfindlicher. Da im Gegensatz zu den neutrophilen Leukocyten das Endstadium der geschädigten Myelocyten auch keine Brownsche Molekularbewegung mehr zeigt, nimmt Verf. hier eine Koagulation an. Das disperse System dieser unreifen Zellen muß also ein anderes sein als das der ausgewachsenen Zellen derselben Zellreihe. In den bestrahlten Myelocyten hört zuerst das Tropfenspringen in der Granulamasse auf, dann kommt das Plasmafließen zum Stillstand. Schließlich läßt das allgemeine Leuchten der Zelle nach, es geht in eine Art Sternenhimmel über, um endlich ganz zu erlöschen. Die bestrahlten Kerne sind zur selben Zeit im Ultramikroskop nicht sichtbar verändert, später beteiligen sie sich am allgemeinen Zellzerfall. Dagegen traumatisch geschädigte Zellkerne sind ganz oder teilweise optisch leer. Myelocyten von frischen unbehandelten Fällen sind empfindlicher. J. erklärt, daß seine Untersuchungen im Gegensatz zu Rapps Äußerung in der Strahlentherapie von Meyer stehen, welch ersterer nur von quantitativen Unterschieden des Bestrahlungseffektes bei jungen oder reiferen Zellen spricht. Die histologische Methode führe zu diesem falschen Schluß. J. ist in Übereinstimmung mit Lepeschkins Ansicht „über die Kolloidchemie des Protoplasmas", sowie mit Heilbrunn. J. unterstützt die Meinung von Zuelzer und Philipp, daß nicht eine elektive Strahlenwirkung auf Mitosen, sondern ein Solzustand der sich teilenden Zelle mit erhöhter Dispersität anzunehmen sei. (I. vgl. dies. Zentrlbl. **2**, 308.) *Reimann* (Berlin).

Piergrossi, Lamberto: Le incognite nel problema della radiosensibilità del cancro. (Über das noch Unbekannte am Problem der Radiosensibilität des Krebses.) (*Istit. di clin. chir., univ., Napoli.*) Radiol. med. Bd. **14**, Nr. 11, S. 1012—1020. 1927.

Unsere bisherigen Kenntnisse weisen daraufhin, daß das Problem der Radiosensibilität des Krebses nicht auf physikalischem Wege restlos gelöst werden kann. Die völlige Heilung eines Krebses hängt weder von einer bestimmten Strahlenqualität ab noch von einer bestimmten Strahlenquantität. Soweit es sich heute übersehen läßt, fällt dem Zeitfaktor bei der Dosierung eine entscheidende Rolle zu. Es erscheint am zweckmäßigsten, die Strahlen über einen so bemessenen Zeitraum einwirken zu lassen, daß möglichst viele Zellen im Stadium der Mitose getroffen werden. Die verabreichte Strahlenmenge innerhalb dieser Zeit muß möglichst der Dosis angenähert werden, die das gesunde Gewebe noch ohne Schaden ertragen kann. Hiermit ist das Problem aber noch keineswegs völlig gelöst. Es drängen sich uns vor allem immer noch folgende Fragen auf: 1. Werden bei einer protrahierten, selbst über 40 Tage ausgedehnten, Radiumbestrahlung unter Verwendung kleiner Radiummengen tatsächlich auch alle Zellen im Stadium der Mitose getroffen? 2. Welche Vorgänge spielen sich bei verzettelten, über einen großen Zeitraum verteilten Dosen im Bestrahlungsintervall ab?

Digitized by Google

Falls beispielsweise die Zellteilung in einem bestimmten Rhythmus erfolgt, so besteht die Möglichkeit, daß heute bestrahlt wird und morgen die karyokinetische Welle einsetzt. Wie kann man mit Sicherheit wissen, ob die ruhende Zelle von einer solchen Dosis getroffen wurde, daß keine Zellteilung mehr eintritt? Besteht nicht die Möglichkeit, daß ungenügend bestrahlte Zellen noch bösartigeren Charakter annehmen können? 3. Wie steht es mit der Gewöhnung der Zellen? 4. Welche feineren Vorgänge spielen sich in der Zelle ab, die den Anstoß zum Zelluntergang geben? Wie sind sie zu beeinflussen (z. B. Ionisation, Elektronenemission, Stoffwechselstörungen, Wärmepunkte nach Dessauer usw.)? 5. Welche Bedeutung kommt dem Stroma bei der Strahlenreaktion zu? Wie können alle im Organismus sich abspielenden Abwehrvorgänge bei malignen Tumoren vor ungünstigen Einflüssen durch Strahlen geschützt und als natürliche Waffen des Körpers zur Ausheilung mit herangezogen zu werden?

Alb. Simons (Berlin).

Kromme, L. de: Untersuchungen über die biologischen Angriffspunkte der Röntgenstrahlen im Carcinomprozeß. (*Antoni van Leeuwenhoekhuis, Amsterdam.*) Geneesk. bladen Jg. 25, Nr. 11, S. 359—388. 1927.

Eingehende Untersuchungen über die Wirkung der Röntgenstrahlen auf Grund der Arbeiten von Freund und Kaminer. Verf. hat die von den Wiener Forschern aufgestellten Theorien nachgeprüft und bestätigt gefunden. Demnach gibt es im Serum gesunder Mäuse Stoffe, die Carcinomzellen auflösen, während Mäuse mit Teercarcinomen diese Stoffe vermissen lassen. Die Wirkung der Röntgenstrahlen läßt sich so vorstellen, daß sie die natürlichen Abwehrkräfte verstärken, hemmen oder unwirksam machen, je nach dem welche Dosis gegeben wird. Die Wirkung der Strahlen auf die Tumorzellen selbst ist gering und reicht nicht zu ihrer Zerstörung aus. Das häufige Auftreten von Rezidiven nach Röntgenbestrahlung ist darauf zurückzuführen, daß durch zu starke Bestrahlung die Abwehrkräfte zerstört sind. Die angestellten Versuche des Verf. sind sehr interessant und empfehlen das Studium des Originals *v. Witzleben.*

Bellucci, Bruno: Tubi per la produzione ed utilizzazione pratica dei raggi catodici. (Röhren zur Erzeugung und praktischen Verwendung von Kathodenstrahlen.) (*Istit. di radiol. e terapia fisica, univ., Perugia.*) Arch. di radiol. Jg. 3, H. 2, S. 362—368. 1927.

Der Aufsatz enthält eine Beschreibung der von Coolidge konstruierten Kathodenstrahlröhre und ihrer bisher beobachteten biologischen Wirkungen. *Grebe* (Bonn).

Hinrichs, Marie A.: Modification of development on the basis of differential susceptibility to radiation. IV. Chick embryos and ultraviolet radiation. (Veränderungen der Entwicklung auf Grund von verschiedener Empfindlichkeit gegenüber Bestrahlung. IV. Hühnerembryonen und ultraviolette Bestrahlung.) (*Dep. of physiol., univ., Chicago.*) Journ. of exp. zoöl. Bd. 47, Nr. 3, S. 309—342. 1927.

Die vorliegende Arbeit stellt einen weiteren Beitrag für die Verwendung von Ultravioletthestrahlung bei entwicklungsmechanischen Fragen dar. Hühnerembryonen sind Ultravioletthstrahlen gegenüber verschieden empfindlich. Bei subletalen Dosen zeigen die Regionen mit der höchsten physiologischen Aktivität am stärksten und ehesten Änderungen in ihrem weiteren Entwicklungsgang, bei letalen Dosen weisen die gleichen Regionen die stärkste Zerstörung auf. Für die Entstehung von Mißbildungen (z. B. Doppelbildungen, Teilungen usw.) unter dem Einfluß von Ultravioletthstrahlen ist das erste Auftreten, die erste Differenzierung des betreffenden Organs der bestgeeignete Zeitpunkt. Im Zentralnervensystem und bei frühzeitiger Bestrahlung ist die Gewebsdifferenzierung stärker geschädigt als das Wachstum und die Proliferation. Die Strahlenempfindlichkeit der Hühnerembryonen nimmt in den späteren Entwicklungsstadien allmählich ab. Über weitere, mehr oder minder rein biologische, entwicklungsgeschichtliche Fragen und Versuchsergebnisse vgl. das Original. (III. vgl. dies. Zentrlbl. 3, 625.) *György* (Heidelberg).

Firth, J. B., and W. Kerr Russell: The influence of ultra-violet radiation on calcium and phosphorus metabolism in various diseases. (Der Einfluß der ultravioletten Strahlen auf den Calcium- und Phosphorstoffwechsel bei verschiedenen Erkrankungen.) (*Sun-ray clin., Newcastle-on-Tyne.*) Brit. journ. of actinotherapy Bd. 2, Nr. 3, S. 42—44. 1927.

Zahlreiche Erkrankungen beruhen auf Veränderung des Calcium- und Phosphorstoffwechsels. Ausgehend von der Erfahrung, daß die ultravioletten Strahlen auf

Digitized by Google

diesen Stoffwechsel einen besonderen Einfluß ausüben, war es naheliegend, bei gewissen Erkrankungen die ultravioletten Strahlen anzuwenden. Diese bewährten sich besonders bei den verschiedensten Knochenerkrankungen, wie Ostitis deformans, Osteomalacie, Knochenbrüchen usw. Ferner ist der Einfluß auf die Erkrankungen, die mit einer Veränderung der Blutgerinnung einhergehen, wegen der großen Rolle, die der Calciumgehalt des Blutes dabei spielt, ein sehr günstiger (Hämophilie, Menorrhagie, Metrorrhagie usw). Da das Calcium und Phosphor wichtig ist für die Permeabilität der Lymph- und Blutgefäße, so bewirken die ultravioletten Strahlen bei Erkrankungen wie Purpura, angioneurotischen Ödemen, Urticaria, Rhinitis hyperaesthetica, Asthma usw. oft durch die Beeinflussung des Calciumstoffwechsels sehr Günstiges. Ebenso ist die Wirkung bei gewissen Formen von Tuberkulose, Magengeschwüren und anderen Ulceraformen wegen der Einwirkung der Strahlen auf die periphere Zirkulation und der bactericiden Kräfte des Blutes oft recht ausgesprochen. Daß vor allem auch das Nervensystem leicht auf eine derartige Behandlung anspricht, ergibt sich aus der Rolle, die das Calcium als Regulator des autonomen Nervensystems hat. So seien nur die guten Erfolge der Ultraviolettbestrahlung der infantilen Tetanie, der Eklampsie, der Spasmophilie, des Oesophagusspasmus bzw. Pylorusspasmus erwähnt. So ist es auch zu verstehen, daß infolge des veränderten Calciumstoffwechsels und des dadurch veränderten Tonus im vegetativen Nervensystem manche Formen von Chorea und der einfachen Neurasthenie eine auffallende Besserung nach Ultraviolettbestrahlung zeigen. *Jacobs* (Berlin).

Messerle, N.: Das Verhalten des Blutzuckers und der Adrenalinquaddel nach Quarzlampenbestrahlung und nach Sonnenbädern. (*Univ.-Inst. f. physikal. Therapie, Zürich.*) Schweiz. med. Wochenschr. Jg. 57, Nr. 32, S. 759—761. 1927.

Es wurden Untersuchungen des Blutzuckernüchternwertes und der alimentären Hyperglykämie nach 20 g Traubenzucker, nüchtern per os an 22 Personen durchgeführt in der Absicht, die Wirkung der Sonnenbäder bzw. der Quecksilberdampflampenbestrahlung festzustellen. Ferner wurde die Wirkung der Bestrahlung auf die Adrenalinquaddelbildung festgestellt und ein Vergleich der Bestrahlungswirkung bei wenig und bei durch vorhergehende Bestrahlungen stark pigmentierten Personen angestellt. Es wurde außerdem untersucht, ob eine Bestrahlung von längerer Dauer eine nachweisbare stärkere Wirkung auf das Verhalten des Blutzuckers ausübt als eine Bestrahlung von kürzerer Dauer. Die Resultate dieser Untersuchungen sind folgende: 1. In Bestätigung der Befunde von Löffler und Punschel, welche im höheren Lebensalter eine Steigerung des Blutzuckernüchternwertes und einen höheren Anstieg und eine längere Dauer der alimentären Hyperglykämie gefunden haben, fand Verf. im Alter von 73—85 Jahren Blutzuckernüchternwerte zwischen 0,108 und 0,113%, ferner eine längere Dauer der alimentären Hyperglykämie. 2. Nach täglichen Einnahmen von Traubenzucker nüchtern tritt innerhalb 8 Tagen keine Angewöhnung an die Traubenzuckereinnahme ein, so daß die Kurven am ersten und am achten Tag der Traubenzuckerverabreichung keine wesentlichen Abweichungen voneinander aufweisen. 4. Die Wirkung der Belichtung (Sonnenbäder und Quarzlampe) auf den Blutzucker besteht 16—20 Stunden nach der Bestrahlung einerseits in einer Senkung des Blutzuckernüchternwertes, anderseits in einer Abflachung der Kurve der alimentären Hyperglykämie nach einer Einnahme von 20 g Traubenzucker nüchtern in 100 ccm Wasser. Eine 20 Minuten lange Bestrahlung mit der Quarzlampe senkt den Nüchternwert ebenso wie die Kurve der alimentären Hyperglykämie stärker als ein in der Stadt Zürich verabreichtes Sonnenbad von 30 Minuten Dauer. 4. Bei durch vorhergehende längere Bestrahlungen stark pigmentierten Personen sind kurze Bestrahlungen (15—20 Minuten Qu. und 30 Minuten So.) nicht mehr wirksam. Hingegen sind längere Bestrahlungen (35 Minuten Qu. bzw. 2 Stunden So.) noch wirksam und rufen die unter 3. beschriebenen Effekte hervor. 5. Eine Quarzlampenbestrahlung von 20 Minuten senkt den Blutzuckernüchternwert und die Kurve der alimentären

Digitized by Google

Hyperglykämie stärker als eine Bestrahlung von 10 Minuten Dauer. 6. Nach längeren und intensiven Bestrahlungen ist bei einzelnen Personen der Effekt der Bestrahlung bezüglich des Blutzuckerwertes noch nach 8—12 Tagen nachweisbar. 7. Die cutane Adrenalinquaddelreaktion zeigt nach Sonnenbädern und Quarzlampenbestrahlungen eine deutliche Verstärkung der Reaktion, die noch nach 20 Stunden nachweisbar ist. Die cutane Adrenalinreaktion ist weniger empfindlich als das Verhalten des Blutzuckers. 8. Die Befunde über das Verhalten des Blutzuckers und der cutanen Adrenalinreaktion nach Belichtung bestätigen die Auffassung von Rothmann, daß durch die Bestrahlungen der Tonus und die Erregbarkeit des sympathischen Nervensystems herabgesetzt werden. *Lüdin* (Basel).

Hoffmann, Wolfgang: Zur Messung der Ultraviolettabsorption von Hornhaut und Linse am lebenden Auge. (*Univ.-Augenklin., Königsberg.*) Zeitschr. f. Augenheilk. Bd. 63, H. 1/2, S. 38—47. 1927.

Die bekannten Angaben über die Lichtabsorption der Hornhaut und Linse am enukleierten Auge, bzw. den isolierten Geweben werden kurz referiert. Verf. gibt ein Verfahren an, mit dem man auch am lebenden Auge die Absorptionsgrenzen bestimmen kann. Für die Untersuchung der Hornhaut muß man einen Indikator in die Vorderkammer bringen. Dies wird dadurch erreicht, daß man den Patienten 4 g Fluoresceinnatrium per os einnehmen läßt. Dasselbe erscheint nach ca. 20 Minuten im Kammerwasser. Als Lichtquelle diente das von einem Quarzspektrographen zerlegte Licht einer Gleichstrombogenlampe von 6 Amp. mit Kohlen von 8 und 6 mm Durchmesser, welche mit Zusätzen von Eisen und Magnesium versehen waren, und Quecksilberdampflicht. Durch den Spalt einer vorgeschalteten Zinkplatte konnte man einen eng begrenzten Spektralbereich ausschneiden und isoliert auf das Auge der Versuchsperson entwerfen. Sobald man nun bei Verschieben des Spaltes ein Erlöschen des Fluorescenzlichtes in der Vorderkammer beobachtete, war die Absorptionsgrenze der Hornhaut erreicht. Dies trat regelmäßig, unabhängig von dem Alter des Patienten, bei einer Wellenlänge von 293 $\mu\mu$ ein. Eine Kontrolle an einem enukleierten Auge, absolutes Glaukom, ergab einen Wert von 292,5 $\mu\mu$. Bei der Untersuchung der Linse gab diese als fluorescierender Körper selbst den Indikator ab. Solange sie noch Fluorescenz aufwies, mußte sie Licht absorbieren; mit dem Aufhören derselben war die obere Absorptionsgrenze gegeben. Die Beobachtung wurde mit einem grünen Brillenglas, das Violett absorbiert, das langwellige Fluorescenzlicht aber durchläßt, noch sicherer aber mit einem Handspektroskop durchgeführt. Dem unbewaffneten Auge ist die Trennung von Fluorescenzstrahlung und sichtbaren Strahlen schwer. Das Fluorescenzlicht wird auch dem Untersuchten sichtbar. Bis 293 $\mu\mu$ sieht er den Spalt schwarz, bei Verschiebung nach links bemerkt er plötzlich einen weißlichen Schein, der sich immer mehr verstärkt, von 366 $\mu\mu$ an wieder abnimmt und schließlich verschwindet. Die Frage, von welcher Wellenlänge an nicht mehr nennenswerte Strahlenmengen zur Netzhaut gelangen, löst Verf. auf subjektivem Wege. Betrachtet man den Spalt im violetten Licht, so sieht man die glühenden Kohlenspitzen als hellere Punkte. Je weiter zum kurzwelligen Ende, desto schwächer wird die Intensität des jetzt weißbläulichen Lichtes, bis schließlich der Spalt, später auch die Spitzen verschwinden. Sobald diese nicht mehr gesehen werden, können keine erheblichen Lichtmengen zur Netzhaut gelangen. Bei der Linse eines Auges mit absolutem Glaukom wurde die obere Absorptionsgrenze mit 420 $\mu\mu$ bestimmt, den gleichen Wert fand man nach Enukleation im Spektrogramm. Bei einer in die Vorderkammer luxierten Linse betrug die obere Grenze 425 $\mu\mu$, an dem anderen normalen Auge die obere Grenze ebenfalls 425 $\mu\mu$, die untere 405 mm. Nach der Extraktion zeigte die Linse im Spektrogramm Werte von 430 $\mu\mu$, bzw. 404—407 $\mu\mu$. Bei 103 Personen im Alter von 8—91 Jahren wurde auf diese Weise das Absorptionsbereich der Linse festgestellt. Bis zu 35 Jahren lag die untere Grenze bei 46,8% zwischen 370—390 $\mu\mu$, bei 27,6% tiefer bis maximal 360 $\mu\mu$ in einem Falle, bei 25,6% höher. Im späteren Alter bleibt

Digitized by Google

sie nur noch selten unter 400 $\mu\mu$. Der höchste Wert war bei einer fast maturen Katarakt 455 $\mu\mu$. Neben dieser Regel wurden einige Abweichungen konstatiert. Bei einer 63jährigen Patientin ging die Absorption nur bis 380 $\mu\mu$, bei einem gleichaltrigen Manne bis 405 $\mu\mu$. Bei ersterer war der Fundus normal, bei letzterem bestand eine senile Makuladegeneration. Diese Erkrankung scheint also nicht durch die ultravioletten Strahlen verursacht zu sein. Aphake sehen fast das ganze innere Ultraviolett, bis 311 $\mu\mu$. Die gewonnenen Werte stimmen mit den von Hallauer spektrographisch am enukleierten Bulbus erhaltenen überein. Nur die Durchlässigkeitsbande zwischen 330 bis 310 $\mu\mu$ bei jüngeren Individuen, die Hallauer gefunden hat, konnte Verf. nicht bestätigen. *G. Braun* (Prag).

Kime, E. N.: Ultra violet radiation. (Ultraviolettbestrahlung.) Arch. of physical therapy, X-ray, radium Bd. 8, Nr. 7, S. 354—358. 1927.

Die Zone des Ultraviolett von weniger als 4000 Ångström-Einheiten lenkt den Stoffwechsel des Phosphors und den damit verbundenen Kalkstoffwechsel, beeinflußt aber auch die Umsetzungen von Eisen und Magnesium im lebenden Organismus. Eine Zone von noch kürzerer Wellenlänge übt dagegen zerstörende Wirkungen auf das Protoplasma aus. Das objektive Zeichen für die Wirksamkeit der Strahlen ist das Erythem. Eine milde Bestrahlung verursacht Erweiterung der Gefäße im Corium, die, wie histologische Untersuchungen zeigen, sich nicht sofort einstellen. Je stärker die Bestrahlung war, um so rascher entwickelt sich das Erythem. Der Hautrötung folgt eine Exsudation von Serum. Bei intensiver Bestrahlung findet sich histologisch starke Gefäßerweiterung, starke Durchtränkung mit Serum und Schwellung der kollagenen Fasern, Störungen im normalen Verhornungsprozeß der Haut und selbst Blasenbildung, Erscheinungen, die als Reizung und Entzündung zu deuten sind. Die Durchlässigkeit der Capillaren ist in diesem Zustand sicher erhöht, der Austritt des Serums übt einen Druck auf die Nerven und zerstörende Wirkungen auf die deckenden Epithelschichten aus. Später kommt es als Folge einer Nebennierenwirkung zu Pigmentierung. *Nassau* (Berlin).°°

Fries, Margaret E.: Effect of therapeutic doses of ultraviolet radiation on basal metabolism in children. (Wirkung therapeutischer Dosen von Ultraviolettlicht auf den Grundumsatz beim Kind.) (*Pediatr. serv., Mount Sinai hosp., New York.*) Americ. journ. of dis. of childr. Bd. 34, Nr. 2, S. 159—165. 1927.

Fries, Margaret E., and Anne Topper: Effect of therapeutic doses of ultraviolet radiation on basal metabolism in children. II.: Immediate effect. (*Pediatr. serv., Mount Sinai hosp., New York.*) Americ. journ. of dis. of childr. Bd. 34, Nr. 2, S. 166—175. 1927.

Die Untersuchungen an klinischen und ambulanten Fällen erstrecken sich auf Bestimmung des Grundumsatzes, des Blutdruckes und der Pulsfrequenz vor und nach U.V.-Bestrahlung. Diese wurde 3mal wöchentlich von 3—15 Minuten steigend gegeben. Eine Steigerung des zu verschiedenen Zeitpunkten (1, 2, 6, 20—70 Stunden nach der Bestrahlung) bestimmten Grundstoffwechsels fand sich nicht, wenigstens überschritten die Zahlen nach der Bestrahlung die vor derselben nicht um mehr als 10%. Alle Fälle mit höheren Werten wiesen keine einwandfreien Versuchsbedingungen auf. Verf. glaubt sich daher berechtigt, für die Ultraviolettbestrahlung mit therapeutischen Dosen eine grundumsatzsteigernde Wirkung ablehnen zu müssen. *Schall* (Homburg/Saar).

Much, Peemöller und Haim: Lichtwirkung und Kobragift. (*Immunitäts-Univ.- u. Lichtforsch.-Inst., allg. Krankenh. Eppendorf, Hamburg.*) Münch. med. Wochenschr. Jg. 74, Nr. 32, S. 1365—1366. 1927.

Die Wirksamkeit des Kobragiftes gegenüber roten Blutzellen wird durch Bestrahlung völlig aufgehoben. Die Bestrahlungen des Kobragiftes in Verdünnungen von 1:2000 wurden in Quarzglaskolben unter Kühlung mit dem Lichte einer Quecksilberquarzlampe mit einer 72fachen Erythemdosis vorgenommen. Während 0,25—1,0 ccm Kobragift in Verdünnung von 1:5000 $^1/_2$ ccm 10proz. Emulsion von Meerschweinchenerythrocyten nach 2 Stunden im Brutschrank völlig lösen, blieb diese Hämolyse bei Anwendung des bestrahlten Giftes aus. Die Toxizität für weiße Mäuse war ebenfalls aufgehoben oder stark herabgesetzt.
Halberstaedter (Berlin).°°

Digitized by Google

Rekling, Eigil: Die beiden verschiedenen Wirkungsweisen des Lichtbades bei der experimentellen Rattenrachitis. (*Finsens med. Lysinst., København.*) Hospitalstidende Jg. **70**, Nr. 35, S. 831—837. 1927. (Dänisch.)

Verf. hatte früher schon gefunden, daß die ultraviolette Bestrahlung junger Ratten, die unter Rachitis hervorrufender Kost gehalten wurden, die Krankheit nicht aufhielt, sobald man gleichzeitig verhütete, daß die Ratten ihre eigenen Ausscheidungen einschließlich der Hautsekrete fressen konnten. Tiere, denen diese Möglichkeit nicht genommen war, blieben unter der Bestrahlung rachitisfrei. Verf. nimmt an, daß die Bestrahlung die lipoidhaltigen Hautsekrete „aktiviert" habe und so eine Selbstbehandlung durch das Fressen stattgefunden habe. Verf. hat diese Versuche neuerdings wiederholt, aber an rasierten Ratten. Die Sicherung gegen Fressen der Ausscheidungen wurde durch Befestigen in einer Kopfkappe und Halten auf einem Drahtnetz herbeigeführt. Die Ratten bekamen 4 Wochen lang McCollums Kost Nr. 3143 und dest. Wasser. Die Rachitis war nach 14 Tagen merkbar. Während der zweiten Hälfte des Versuches wurde täglich 5 Minuten bestrahlt und der Raum sonst verdunkelt. Am 31. Tage wurden die Tiere getötet und der anorganische Phosphor im Serum bestimmt. Dieser war erhöht und die experimentelle Rachitis war ausgeheilt bei den rasierten Ratten im Gegensatz zu den unrasierten. *Reimann* (Berlin).

Gullickson, T. W., and C. H. Eckles: The relation of sunlight to the growth and development of calves. (Der Einfluß des Sonnenlichtes auf das Wachstum und die Entwicklung der Kälber.) (*Div. of dairy husbandry, univ. of Minnesota, St. Paul.*) Journ. of dairy science Bd. **10**, Nr. 2, S. 87—94. 1927.

Gullickson und Eckles stellten Untersuchungen darüber an, wie junge Kälber im Wachstum und der übrigen Entwicklung reagieren, wenn sie bei vollkommener, ständiger Dunkelheit bzw. bei Zutritt von Sonnenlicht aufgezogen werden. Verff. kamen dabei zu folgenden bemerkenswerten Schlußfolgerungen: Soweit durch allgemeine Beobachtungen der Gewichtszunahme, des Knochenwuchses usw. festgestellt werden konnte, war die Entziehung von Sonnenlicht ohne Einfluß auf Kälber im Alter von 1 Woche bis zu 2 Jahren. *Henkels* (Hannover).

Mayerson, H. S.: The effect of carbon arc radiation on the blood of dogs. (Die Wirkung der Bestrahlung mit Kohlenbogenlicht auf das Blut von Hunden.) (*Laborat. of physiol., Tulane univ. school of med., New Orleans.*) Proc. of the soc. f. exp. biol. a. med. Bd. **24**, Nr. 9, S. 882. 1927.

Helle, kurzhaarige Hunde wurden auf der Bauchseite bestrahlt. Es wurden tagelang je 88—166 g-cal. pro Quadratzentimeter bestrahlter Fläche verabfolgt. Zuerst tritt eine flüchtige Zunahme der Gesamtblutmenge, vorwiegend des Plasma, um 30% auf. Bei späteren Bestrahlungen findet sich eine Zunahme von Hämoglobin, Erythrocytenzahl und Hämatokritwert um ca. 10%. Die Erythrocytenzahl bleibt wochenlang erhöht; die neugebildeten Zellen sind etwas kleiner als in der Norm. Plättchenzahl sinkt zunächst, steigt aber bald wieder. Leukocytenzahlen schwanken, sind aber nach mehrfacher Bestrahlung deutlich erniedrigt. *H. Simmel* (Jena).

Strahlenkunde als Sonderfach der Medizin und als Lehrfach.

Pezzotti, Lorenzo: Radiologia e clinica. (Röntgenkunde und Klinik.) (*Sez. med. osp. civ., Vicenza.*) Gazz. d. osp. e. clin. Jg. **48**, Nr. 20, 457—460, Nr. 22, S. 505—507 u. Nr. 24, S. 553—556. 1927.

Lesenswerte Ausführungen über die Zusammenarbeit des Röntgenologen und des nichtröntgenologisch ausgebildeten Arztes. Der Röntgenologe soll stets der klinischen Daten, der Anamnese usw. sich bewußt bleiben, wenn er diagnostisch tätig ist. Andererseits soll der Kliniker in ihm nicht ein Orakel sehen. An Beispielen und Hinweisen auf einzelne Röntgenbefunde bei Erkrankungen des Verdauungskanales und der Lungen u. a. wird gezeigt, wie vorsichtig und abwägend der Röntgenarzt in der Deutung seiner Befunde sein muß, denn zahlreich sind die Fehlerquellen und Unsicherheiten.

Heinz Lossen (Schatzalp-Davos).

Digitized by Google

Ceresole, Giulio: Ancora qualche parola sull'esercizio della nostra specialità. (Noch einige Worte zur Ausübung unseres Sondergebietes.) Diario radiol. Jg. 6, Nr. 1, S. 1—4. 1927.

Italien hatte eine Spezialistengesetz in Vorbereitung. Doch darum ist es still geworden. Für viele war es ein aufziehendes Gewitter, von dem jetzt nur noch aus weiter Ferne ein leises Donnern grollt. Der Status quo ante ist geblieben. In zwei Gruppen teilt Ceresole die Spezialgebiete ein, in solche, mit denen kein Schaden angerichtet werden kann, und solche, die gefährlich werden können. Unter ihnen nimmt die Röntgenkunde mit ihren beiden Zweigen, Diagnostik und Therapie, eine ganz besondere Stellung ein. Sie setzt voraus physikalische, technische, anatomische und physiologische Kenntnisse, Zurückhaltung, Wissen und vor allem eine jahrelange Erfahrung. Dem Verlangen der breiten Masse, die gleich den Lerchen auf die Lockspiegel stürzt, kommen die Fabriken mit ihren billigen Apparaten nach. Man glaubt, man könne mit dem Röntgenapparat gleich dem Fernrohr alles größer und deutlicher sehen. Und doch verhält es sich damit wie mit dem Ankauf von Geigen. Manch einer kann eine Guarneri oder eine Stradivarius kaufen, aber sie spielen ...! Daher ist es ein Gebot der Stunde, den Erlaß eines Spezialistengesetzes erneut zu betreiben. Ein Gesetz muß aber auch die Anwendung der Curietherapie regeln. *Heinz Lossen* (Schatzalp-Davos).

Hickey, P. M.: Standards in roentgenology. (Vereinheitlichung in der Röntgenologie.) Journ. of the Americ. med. assoc. Bd. 89, Nr. 10, S. 776—779. 1927.

Als wichtiges Spezialfach ist die Röntgenologie an vielen Universitäten anerkannt und als Lehrfach eingereiht worden. Doch ist noch die Einheitlichkeit der Lehrtätigkeit zu vermissen. Es sollte an jeder medizinischen Fakultät ein Lehrstuhl für Röntgenologie vorhanden sein. Sie sollte auch in den anderen Fächern, wie Anatomie und Physiologie, zum Unterricht herangezogen werden. Die Röntgentechnik bedarf einer weitgehenden Standardisierung. Ein Röntgenologe sollte ebensowenig schlechte oder unzulängliche Aufnahmen machen, als der Pathologe sich nicht mit zu dicken oder schlecht gefärbten Schnitten zufrieden gibt. Hoffentlich kommt es bald so weit, daß die Technik der Lungenaufnahmen bezüglich der MA, KV und Zeit vereinheitlicht wird. Bis dato ist es unmöglich Aufnahmen von verschiedenen Röntgenologen miteinander zu vergleichen. Auch in der Ausbildung der Röntgenologen müssen wir zu Standardwerten übergehen. Unumgänglich nötig ist eine gute Vorbildung in normaler und pathologischer Anatomie, in Chemie und Physik. Die Röntgendiagnostik ist über die Ära der Frakturen und Fremdkörper längst hinaus und die Anforderungen an den Spezialisten sind demnach weit größer. Ärztestand und Publikum müssen davor bewahrt werden, daß Ärzte ohne genügende Spezialausbildung mit einem Röntgenapparat auf sie losgelassen werden. Jeder angehende Röntgenologe soll vor seiner Niederlassung sich eines Examens unterziehen, genau so, wie es bei manchen Gesellschaften für Hals-, Nasen- und Ohrenheilkunde und für Augenheilkunde von jedem Mitglied vor seiner Aufnahme verlangt wird. Verf. verlangt weiterhin eine Vereinheitlichung der Röntgenreporte. Für Krankenhäuser sollten vorgedruckte Formulare verwandt werden, ähnlich wie bei pathologischen Reporten, auf denen jedoch für Spezialbefunde genügend Raum gelassen ist. Auch die Nomenklatur kann vereinfacht werden, damit die Literatur von unklaren und unnötigen Ausdrücken befreit wird. Die Standardisierung der biologischen und elektrischen Einheit in der Therapie ist noch nicht zum Abschluß gekommen. Verf. hofft, daß der nächste internationale Kongreß dazu beitragen wird.

E. A. May (Newark, N. J.).

Balli, Busi, Maragiano, Perussia, Sgobbo e Bertolotti: L'insegnamento universitario della radiologia medica. (Der Unterricht der medizinischen Radiologie an den Universitäten.) Radiol. med. Bd. 14, Nr. 8, S. 713—714. 1927.

Aus dem Gesuch der im Titel genannten Röntgenologen an den italienischen Unterrichtsminister geht hervor, daß an fünf italienischen Universitäten (Rom, Neapel, Genua, Mailand und Pavia) Ordinariate für medizinische Radiologie und Elektrothera-

Digitized by Google

pie bestehen. Es wird in diesem Gesuch der Wunsch zum Ausdruck gebracht, daß möglichst an allen Universitäten für die medizinische Radiologie und Elektrotherapie die obligatorische Prüfung eingeführt wird. *Tugendreich* (Berlin).

● **Holzknecht, G.: Einstellung zur Röntgenologie. Eine Untersuchung über die Einfügung der Röntgenstrahlenanwendung in Praxis, Forschung und Unterricht.** Wien: Julius Springer 1927. XII, 115 S. RM. 8.60.

Jeder, der sich mit Röntgenstrahlen beschäftigt, weiß oder muß wissen, daß dieser junge Zweig der Wissenschaft noch stark umstritten ist bezüglich seiner Anerkennung als Fachgebiet, daß seine Einordnung in das ältere Gebiet der Medizin noch aussteht, daß die Ansichten über die richtigen Wege der praktischen Anwendung der Röntgenstrahlen, des Unterrichts und der Forschung auf diesem Gebiet noch äußerst gegensätzliche und ungeklärte sind. Jeder, der in diesen Fragen überhaupt das Wort ergreifen will, muß das vorliegende Büchlein gelesen haben. Es ist wieder einmal ein großes Verdienst von Holzknecht, auf über 100 Seiten ein recht vollständiges Material von Ansichten, Auffassungen, Plänen und Vorschlägen, Richt- und Irrwegen zusammengestellt und übersichtlich geordnet zu haben. (Wenn er nur nicht manchmal gar so schwierig schriebe!) Viele von uns haben zweifellos Gedanken dieser Art, Einzelbeispiele, Vorschläge des öfteren erwogen und im kleinen Kreise diskutiert, H. hat aber wieder einmal die Sache angepackt und fast lückenlos und musterhaft durchgeführt. Die Disposition der „Allgemeinen Röntgenologie" wird vielen sehr willkommen und lehrreich sein. Ein gar großer Teil der Leser wird über manche Tatsache und Kritik erstaunt und betroffen sein, sein bisheriges Urteil aber ändern müssen. Die beabsichtigte Objektivität und Schonung in der Kritik ist glücklich durchgeführt. Jeder Arzt sollte das Buch lesen, jeder Arzt, der in Sachen der Röntgenologie mitreden will, muß es lesen. *Haenisch* (Hamburg).

Lossen, Heinz: Wer darf röntgen? (*Sanat. Schatzalp, Davos.*) **Praxis Jg. 16,** Nr. 37, S. 1—3. 1927.

Wer die nötige Ausbildung bzw. die erforderlichen Kenntnisse hat und diese stets zu erweitern in der Lage ist, wem gegebenenfalls die geeigneten Hilfskräfte zur Hand gehen, wer eine ausreichende Apparatur besitzt und schließlich vor allem über genügende Zeit verfügt. Dann werden Annoncen wie die folgende nicht mehr aufgegeben werden: „Erfahrene Röntgenassistentin hauptsächlich zu meiner Anlernung auf vorübergehend sofort gesucht . . ." *Levy-Dorn* (Berlin).

Soiland, Albert: Radiology. (Radiologie.) Journ. of the Americ. med. assoc. **Bd. 89,** Nr. 3, S. 171—172. 1927.

Der Term „Radiologie" wurde schon lange vor dem Aufkommen der Radioindustrie von der europäischen Ärztewelt gebraucht. Man faßte darin zusammen die Anwendung der Röntgenstrahlen, des Radiums und der damit verwandten Mittel in der Medizin. Radiologie ist ein Spezialfach und ist neuerdings eine Sektion der amerikanischen Ärztegesellschaft. Um sein Ansehen zu bewahren, muß das Feld eng gegen Kurpfuschertum abgegrenzt werden. Während die Röntgendiagnostik schon einen hohen Grad der Vollendung erreicht hat, sind in der Therapie noch viele grundlegende Probleme zu lösen, wie z. B. das der einheitlichen Dosierung und der biologischen Strahlenwirkung. Zu beklagen ist es, daß so viele Ärzte es unternehmen, zu bestrahlen, ohne die dazu nötigen Kenntnisse oder hinreichende Mengen von Radium zu besitzen. Solche Fälle sollten unnachsichtlich an den Pranger gestellt werden. Verf. hofft, daß bald die Zeit kommen möge, wo große Mengen Radium der Medizin zur Verfügung stehen. — Auf die Betastrahlenröhre Coolidges setzt er große Hoffnungen. *E. A. May* (Newark N. J.).

Goldstein, Otto: Die Ausbildung der technischen Assistentin an medizinischen Instituten. (*Röntgenabt., photogr. Lehranst. d. Lette-Ver., Berlin.*) Dtsch. med. Wochenschr. Jg. **53,** Nr. 35, S. 1481—1482. 1927.

Hoffstaedt sind in seinen Aufführungen (vgl. dies. Zentrlbl. **3,** 606) in bezug auf die photographische Lehranstalt des Lette-Vereins einige Irrtümer unter-

Digitized by Google

laufen. Er irrt darin, daß er sie für ein staatliches Institut anspricht. Der Staat hat sich nach Einführung eines Examens für staatliche Anerkennung wie bei anderen Fachschulen lediglich gewisse Rechte vorbehalten, z. B. die Ernennung des Vorsitzenden der Prüfungskommission. Weiterhin wird das Institut gegen den Vorwurf verteidigt, ungeeignete Lehrkräfte angestellt zu haben, die Schüler mit einem Wust theoretischen Halbwissens zu überfüttern u. a. m. Die Ausbildung wird der Tätigkeit in der Praxis durchaus gerecht, wie die zahlreichen Anforderungen durch die Leiter vieler hervorragender Institute beweisen. In demselben Sinne spricht sich der Vorsitzende der staatlichen Prüfungskommission, Seiffert, aus. Hoffstaedt erwidert, daß er insofern falsch verstanden sei, als er nicht die einzelnen Lehrkräfte angegriffen habe, sondern nur tadelte, daß die oberste Leitung der Gesamtausbildung Laienhänden anvertraut ist. *Levy-Dorn* (Berlin).

Lossen, Heinz: Über Ergebnisse unserer Materialiensammlung der Unfälle und Schäden in reichsdeutschen Röntgenbetrieben. (Groedel-Liniger und Lossen.) Acta radiol. Bd. 8, H. 4, S. 345—362. 1927.

Zusammenfassung der statistischen Ergebnisse des 1. und 2. Heftes der von Groedel Liniger und Lossen veranstalteten Materialiensammlung. Der Schluß klingt in dem Gedanken aus: Nicht spezielle Röntgenkunde ist dem jungen Mediziner im Laufe seines Studiums beizubringen, sondern allgemeine Röntgenkunde in einem Pflichtkolleg. Vortragen kann es weder ein Physiker noch der Assistent eines medizinischen Sondergebietes. „Lehrer kann nur der Arzt sein, der von hoher wissenschaftlicher Warte aus, gestützt auf große Erfahrung in seinem Gebiet, ausgerüstet mit mehr als gewöhnlichen Kenntnissen in den verschiedensten Disziplinen der praktischen Heilkunde (Klinik) wie ihrer theoretischen Fächer, unentwegt mitarbeitet an den Fortschritten unseres Faches." *Heinz Lossen* (Schatzalp-Davos).

Lossen, Heinz: Ärztlicher Röntgenbetrieb und Behörden. (*Sanat. Schatzalp, Davos.*) Praxis Jg. 16, Nr. 41, S. 1—3. 1927.

Im ärztlichen Röntgenbetrieb haben sich Mißstände eingeschlichen, die zweifellos dringende Abhilfe erheischen. Schon versuchen Unberufene und solche, die nur in unzulänglicher Weise dagegen vorgehen können, sich einzumischen. Bestenfalls bringen sie bloß Halbheiten zustande. Ein Eingreifen der Staatsbehörden liegt im dringendsten und unabweislichsten Interesse unserer Kranken, aber auch in dem einer gedeihlichen Fortentwicklung der gesamten medizinischen Röntgenkunde. Für die Gesichtspunkte, nach welchen die Behörden eingreifen sollen, werden die bekannten Vorschläge von Grödel, Lossen und Liniger kurz skizziert. Gegen die Gründe, welche Verf. in seiner Sammlung für die Häufigkeit der Röntgenschäden anführt, werden von anderer Seite besonders 2 Einwände erhoben: Die Zahl der Fälle soll weit zurückliegen; in der Tat aber war die Hälfte in den 5 Jahren 1919—1923 entstanden. Weiterhin wird behauptet, daß die weitaus größte Zahl der Fälle nicht bei praktischen Ärzten, sondern in Sanatorien, Kliniken und Krankenhäusern vorgekommen sei. In der Tat aber wurden in den Krankenanstalten oft ebenfalls dieSchäden durch einen Nicht-Röntgenfacharzt verursacht. Unter 151 Schadenfällen fanden sich nur 23 bei Röntgenfachärzten.
Levy-Dorn (Berlin).

Röntgenstrahlen.

Röntgenstrahlen als Hilfsmittel für die Diagnostik.

Spezielle Röntgendiagnostik.

Skelettsystem (einschl. Zähne).

● **Haret, G., A. Dariaux et Jean Quénu: Atlas de radiographie osseuse. I. Squelette normal. Avec la collaboration de H. P. Châtellier. Préface de Pierre Duval.** (Atlas der Knochenröntgenologie. I. Normales Skelett.) Paris: Masson et Cie 1927. 129 S. geb. Frcs. 160.—.

Der bekannte französische Verlag Masson et Cie. trat auf Anregung von Prof.

Digitized by Google

Duval an die Herausgabe des Archivs für klinische Röntgenologie heran. Die angekündigte Bücherreihe wurde mit dem Röntgenatlas der Knochen eröffnet, dessen 1. Band, „das normale Skelett", prachtvoll ausgestattet bereits vorliegt. Den Autoren gelang es damit, eine Lücke in der einschlägigen französischen Literatur auszufüllen. „Dieses Buch muß vom Schüler wie vom praktischen Arzt und Spezialisten eifrig studiert werden, weil es die Grundlage für eine genaue Kenntnis des normalen Knochensystems und seiner Erkrankungen liefert" — sagt Duval im Vorwort — und dem muß man beistimmen, zumal das Studium des Werkes durch seine geradezu optische Eindringlichkeit keinen großen Aufwand an Mühe und Zeit erfordert. Alle Aufnahmen sind am lebenden Menschen gemacht worden und durch die Berücksichtigung der Weichteile für einen Röntgenarzt besonders lehrreich. Originell und eindrucksvoll ist die Wiederholung jedes der 123 einwandfreien Bilder mit nachgezeichneten Konturen. Die Nachzeichnung erfolgte zweckmäßig nach dem Original und nicht nach dem Diapositiv. Daher sind manche am Diapositiv nicht sichtbaren Einzelheiten betont. Neben der erschöpfenden Darstellung des erwachsenen Skeletts wurde dem Knochensystem des Fetus, des Neugeborenen und des Kindes in allen Stadien seiner Entwicklung viel Platz eingeräumt. Am Schluß befindet sich eine ausführliche Ossificationstabelle. *Th. Blühbaum* (Berlin).

Herulf, Gustaf: Contribution to the question of mode of procedure in periodical röntgenological examinations under identical positions of the patient, mainly in dentistry. (Beiträge zur Frage der Herstellungsweise periodischer Röntgenbilder bei identischer Einstellung des Patienten, hauptsächlich in der Zahnheilkunde.) Acta radiol. Bd. 8, H. 4, S. 303—315. 1927.

Periodisch-identische Röntgenserien (p. i. R. S.) nennt Verf. eine Serie von Röntgenaufnahmen, die von einem bestimmten Körperteile zu verschiedenen Zeiten unter absolut identischen Bedingungen in bezug auf Einstellung und die sonstigen Aufnahmebedingungen hergestellt wurden. In solchen Aufnahmen werden Änderungen der Form, Größe und Struktur der Teile deutlich zum Ausdruck gebracht. Zwei Grundbedingungen sind bei der Herstellung der p. i. R. S. zu erfüllen: 1. Die Beziehungen zwischen Objekt, Platte und Fokus (Zentralstrahl) müssen identisch bleiben; 2. muß Strahlenhärte und -menge, Empfindlichkeit der Filme, die Leuchtkraft des Verstärkungsschirmes und die Entwicklung der Filme möglichst gleich bleiben. Das Hauptproblem bleibt die identische Orientierung des Zentralstrahles. Verf. hat speziell für die Zwecke der Zahnröntgenologie eine geeignete Apparatur ausgearbeitet (erhältlich bei „Järnh's Elektriska A/B", Stockholm). Die der Arbeit beigegebenen Röntgenogramme zeigen tatsächlich einen hohen Grad der Vollkommenheit in bezug auf Vergleichbarkeit der einzelnen Serienaufnahmen. Extraorale p. i. R. S. Der gewünschte Ein- und Austrittspunkt des Zentralstrahles wird auf der Haut des Patienten durch eine Lapis- oder Tintenstiftmarke bezeichnet, die während der ganzen Untersuchungsperiode stehen bleiben muß. Der so vorgezeichnete Zentralstrahl soll immer im rechten Winkel auf die Platte fallen. Unter diesen Umständen kann die Linie, welche den Ein- und Austrittspunkt verbindet, als Achse betrachtet werden, um die das Untersuchungsobjekt in neue Positionen gedreht werden kann, ohne Änderungen in dem resultierenden Bilde hervorzurufen. Die Prozedur der Rekonstruktion beschränkt sich dadurch auf 1. Die Orientierung des Zentralstrahles durch zwei fixierte Punkte; 2. die Orientierung der Platte in einer solchen Position, daß der Zentralstrahl in der gleichen Entfernung von Fokus und Objekt im rechten Winkel auf die Platte fällt. Die intraoralen p. i. R. S. 1. Die Lage der Platte zu dem zu untersuchenden Teil wird mit Hilfe des dentalen Abgusses rekonstruiert. 2. Die Lage des Kopfes wird mit Hilfe des Abgusses und eines speziellen Gußlöffels und auch eines besonderen Stuhles, der speziell zu diesem Zwecke konstruiert ist, rekonstruiert. 3. Die Rekonstruktion der Richtung des Zentralstrahles ist mechanisiert worden; zu diesem Zwecke bedient man sich eines Metallstabes, „paralleler Strahl", der an den Röhrenhalter angebracht ist und an die für verschiedene

Digitized by Google

Zähne und Winkel bestimmten Röhren befestigt ist. Diese Röhren durchsetzen einen Holzrahmen, der am Untersuchungsstuhl zu befestigen ist. *Robinsohn* (Wien).

Reviglio, Giuseppe Maurizio: Tarsalgia da osso soprannumerario. (Tarsalgie, bedingt durch überzähligen Knochen.) (*Osp. infant. „Regina Margherita" ed istit. p. rachitici „Regina Maria Adelaide" ed istit. di clin. pediatr., univ., Torino.*) Diario radiol. Jg. **6**, Nr. 4, S. 97—102. 1927.

13jährige ♀ mit Fußschmerzen. Im Röntgenbild findet sich ein Os tibiale ext. Verf. bespricht das Krankheitsbild, das unter Umständen Beschwerden verursachen kann, Schmerzen durch Reizerscheinungen im Gelenk zwischen jenem und Os naviculare, durch eine Bursitis oder andere Weichteilerkrankung. Weichen die Schmerzen einer orthopädischen Behandlung nicht, dann ist die Exstirpation des Knochens angezeigt. (Abb.) *Th. Naegeli* (Bonn).

Wilhelm, R.: Mangelhafte Entwicklung des Os naviculare beim angeborenen Klumpfuß. Zugleich ein Beitrag zur Entwicklung der Tarsalknochen. Eine röntgenologische Studie. (*Orthop. Klin., König Ludwig-Haus, Würzburg.*) Fortschr. a. d. Geb. d. Röntgenstr. Bd. **35**, H. 4, S. 735—742. 1927.

Röntgenologische Untersuchungen ergaben, daß bei den Fällen von angeborenen Klumpfüßen, die der umformenden Behandlung hartnäckig widerstanden, eine mehr oder weniger erhebliche Entwicklungsstörung des Naviculare vorhanden war. An Hand von 70 Röntgenbildern normaler kindlicher Füße im 1. bis 12. Lebensjahre wurde die Entwicklung des Os naviculare und der übrigen Tarsalknochen in den einzelnen Lebensjahren verfolgt. In der überwiegenden Mehrzahl war im 3. Lebensjahr das Naviculare vorhanden, in wenigen Fällen schon der Knochenkern im 1. und 2. Lebensjahr. Bei Rachitis, Poliomyelitis und kongenitaler Hüftluxation erfolgte eine Ossificationsverzögerung. Die Röntgenaufnahme bei den Fällen von angeborenem Klumpfuß im 1. bis 5. Lebensjahr ergaben eine Verzögerung in der Ossification des Naviculare, von 56 Aufnahmen jenseits des 5. Lebensjahrs war in 12 Fällen eine mangelhafte Entwicklung hinsichtlich Größe und Gestalt nachweisbar, in 11 Fällen fehlte es noch vollständig. Auf die Möglichkeit des Zusammenhangs zwischen Entwicklungsstörung des Naviculare beim angeborenen Klumpfuß und der Köhlerschen Naviculareerkrankung wird hingewiesen. Bei der Korrektur der Klumpfüße wird bei den hartnäckigen, durch die Entwicklungsstörung des Naviculare bedingten Fällen jenseits des 5. Lebensjahres die Keilexcision am Fußaußenrande als kompensatorische Verkürzung empfohlen. *Baensch* (Leipzig).

Aigrot, G.: Malformations fibro-osseuses cervico-thoraciques. (Bindegewebig-knöcherne Mißbildungen im Gebiet des Hals- und Brustteils der Wirbelsäule.) Lyon chir. Bd. **24**, Nr. 5, S. 521—525. 1927.

Nach Mitteilung eines einschlägigen Falles weist Verf. auf die Notwendigkeit einer röntgenologischen Untersuchung hin bei Schmerzen im Gebiet des Plexus cervicalis. Die Beschwerden, die meist wenig intensiv auftreten und als Malum Potti gedeutet werden, sind häufig zurückzuführen auf Mißbildungen, die ausgehen von der hypertrophischen Apophyse des Querfortsatzes des 7. Halswirbels. — Bei geringem Grad der Schmerzen empfiehlt Verf. interne Behandlung. Wenn diese erfolglos bleibt, oder eine Zunahme der Beschwerden festzustellen ist, soll chirurgische Behandlung angewandt werden. Diese muß das mechanische Hindernis beseitigen, das die Entwicklung der Wurzeln des Plexus brachialis behindert oder auf die Arteria subclavia einen Druck ausübt. *A. Hübner* (Berlin).

Scherf: Spina bifida occulta der Lendenwirbelsäule. (*Chir. Univ.-Klin., Königsberg i. Pr.*) Zeitschr. f. ärztl. Fortbild. Jg. **24**, Nr. 21, S. 685—688. 1927.

Der Verf. beschreibt nach Eingehen auf die Literatur der Spina bifida occulta einen seltenen Fall dieser Krankheit, bei der das Fehlen von 6 Wirbelbögen und zwar sämtlicher Lendenwirbelkörper und eines Kreuzbeinwirbels mittels Röntgenaufnahme

Digitized by Google

erkannt wurde. Die klinischen Symptome waren bei dem Patienten äußerst gering. Durch beigefügte Röntgenphotographie wird der Fall näher demonstriert.

Sielmann jun. (München).

Zuber, A.: Sur un cas de dolichosténomélie (arachnodactylie). (Ein Fall von Dolichostenomelie [Arachnodaktylie].) Nourrisson Jg. **15**, Nr. 5, S. 292—297. 1927.

Bei einem 14 Monate alten Kind bestand seit Geburt eine Verlängerung und Verdünnung der Extremitätenknochen, speziell der Hände und Füße. Die Hände erinnerten an Spinnenfüße, die Füße zeigten einen Sporn des Calcaneus. Derartige Fälle von „Dolichostenomelie" zeigen gewöhnlich noch andere Mißbildungen. Im mitgeteilten Falle bestand Gaumenspalte, Strabismus convergens, Nystagmus, Schlaffheit der Gelenke. *Neurath* (Wien).

Lange, Wilhelm: Beiträge zur Dystrophia adiposo-genitalis. (*Landeserziehungsanst. f. Blinde u. Schwachsinnige, Chemnitz-Altendorf.*) Allg. Zeitschr. f. Psychiatrie u. psychisch-gerichtl. Med. Bd. **86**, H. 6/8, S. 398—413. 1927.

Die Arbeit enthält außer einer kurzen Übersicht der neueren Literatur über den Fröhlichschen Symptomenkomplex die Krankengeschichte von 4 Fällen, und zwar von 3 Fällen des Lawrence-Moon-Biedlschen Symptomenkomplexes (Fettsucht, Genital-Hypoplasie, Retinitis pigmentosa, Polydaktylie, geistige Minderwertigkeit) und eines Falles von Hypophysentumor. Bei letzterem ergab das Röntgenbild eine Vergrößerung der Sella turcica, bei den 3 übrigen Fällen war der Röntgenbefund der Sella normal. *A. Schüller* (Wien).

Apert, Péribère et Mornet: Syndrome adiposo-génital et lésions de la tête du fémur. (Adiposogenitale Merkmale und Veränderungen am Hüftgelenkskopf.) (*Hôp. des enfants-malades, Paris.*) Bull. de la soc. de pédiatr. de Paris Bd. **25**, Nr. 3/5, S. 214 bis 220. 1927.

Es handelt sich um einen $13^1/_2$jährigen Knaben mit den charakteristischen Erscheinungen der Dystrophia adiposogenitalis. Größe 1,56 m, Gewicht 69 kg. Die Schmerzen in der linken Hüfte bestehen schon seit gut $^1/_2$ Jahre, ohne daß irgend ein Trauma vorhergegangen war. Das linke Bein ist etwa 5 cm kürzer als das gesunde. Im Röntgenbild erscheint der Hals verkürzt und deutlich im Sinne der Coxa vara verbogen. Im Bilde sieht es aus, als ob der Kopf nach unten abgerutscht sei. (Der Gesamteindruck ist der einer Coxa vara adolescentium. Ref.) Alsdann ist eine Organtherapie eingeleitet, und zwar mit Schilddrüse und Hoden. Dabei hat der Patient 1 kg abgenommen. Er kann kurze Spaziergänge machen, ohne über seine Hüfte zu klagen. — In der Aussprache bemerkt Lereboullet, daß er zwar die Ansicht des Vortragenden hinsichtlich des endokrinen Elementes bei der Dystrophie und auch der Hüfterkrankung teile, erwähnt jedoch 2 Fälle, wo ähnliche Erscheinungen durch eine hereditäre Syphilis ausgelöst waren. *Hermann Meyer* (Göttingen).

Jores, A.: Ein Fall von aleukämischer Myelose mit Osteosklerose des gesamten Skelettsystems. (*Pathol. Inst., allg. Krankenh. Barmbek, Hamburg.*) Virchows Arch. f. pathol. Anat. u. Physiol. Bd. **265**, H. 3, S. 845—851. 1927.

Bei der 34 jährigen Frau war eine sich über 11 Jahre erstreckende Erkrankung mit Vergrößerung der Milz und Leber festgestellt worden, die als aleukämische Myelose angesehen wurde. Das Krankheitsbild hatte sich unter einer je einmaligen jährlichen Röntgenbestrahlung der Milz lange Zeit immer wieder gebessert. Bei der Obduktion fand sich eine Osteosklerose des Skelettsystems, deren auffälligstes Merkmal das Fehlen einer Markhöhle an allen untersuchten Knochen war. An Stelle der Markhöhle fand sich eine makroskopisch fein porös erscheinende, dabei aber sehr harte Knochenmasse. Die Corticalis zeigte dabei keinerlei Veränderungen und die äußere Form der Knochen war völlig regelrecht. Histologisch war das Bild charakterisiert durch eine weitgehende Sklerose der Knochenmarkhöhlen infolge Entwicklung junger Spongiosabälkchen; dabei aleukämische Myelose. In den eingeengten Markräumen war neben fibrösem Mark auch noch lebhaft tätiges myeloisches Mark nachweisbar. Röntgenaufnahmen ließen an den Wirbelknochen und am Oberschenkelknochen der Leiche eine fast gleichmäßige Verdichtung erkennen; am Femur zeichnete sich die Corticalis noch ziemlich scharf ab. Als primärer Vorgang wird eine Erkrankung des Knochenmarks angesehen. Der Fall läßt sich von der Albers-Schönbergschen Marmorknochenkrankheit abgrenzen, da bei letzterer auch eine fortschreitende Verbreiterung der Corticalis auftritt, während es sich hier um eine reine Spongiosaerkrankung handelt. *P. Prym* (Bonn).

Digitized by Google

Meyer, G.: Fracture isolée de l'apophyse coronoïde du cubitus. (Isolierter Bruch des Processus coronoideus am Ellbogen.) (*Serv. radiol. de la ville, Neuchâtel.*) Journ. de radiol. et d'électrol. Bd. **11**, Nr. 8, S. 429. 1927.

Ein 45jähriger Eisenbahnangestellter fiel beim Absetzen einer ziemlich schweren Last auf den Ellbogen. Er klagte nur bei vollständiger Streckung bzw. Biegung des Ellbogens und bei plötzlichen Bewegungen über Schmerzen. Bei Druck auf die Ellenbeuge geringer Schmerz in der Tiefe. Das Röntgenbild zeigt einen 15 mm langen, 2 mm breiten Spalt, der die Apophyse unvollständig vom übrigen Knochen abtrennt (Reproduktion undeutlich). Nach vierwöchiger Massage Heilung mit guter Funktion. — Als Entstehungsmechanismus ist wohl die Absprengung durch den Druck der Trochlea humeri auf den Processus coronoideus anzusehen (sog. „Meisselfraktur"). Bei den geringen klinischen Symptomen kann die Fraktur ohne Röntgenbild leicht übersehen und der Zustand als Distorsion gedeutet werden. *Arthur Hintze* (Berlin).

Mainoldi, Pietro: Distacco epifisario inferiore del femore. (Epiphysenlösung am unteren Femurende.) (*Clin. chir., univ., Bologna.*) Diario radiol Jg. **6**, Nr. 2, S. 48 bis 52. 1927.

Traumatische Epiphysenlösung der unteren Femurepiphyse bei 10jähr. ♂. Blutige Stellung und Heilung mit fast völlig normaler Funktion (Röntgenbilder). *Naegeli* (Bonn).

Breton, Marc, et André Blondeau: Une variété de luxation de la hanche avec fracture du sourcil cotyloïdien, observée après certains accidents d'automobile. (Hüftluxation mit Bruch des Pfannenrandes, beobachtet nach gewissen Automobilunfällen.) Journ. de radiol. et d'électrol. Bd. **11**, Nr. 8, S. 430—434. 1927.

Bericht über 2 Fälle von Luxation des Femurkopfes nach hinten mit Abbrechen des hinteren Pfannenrandes; in beiden Fällen war die Ursache ein Automobilunfall. Der bzw. die Verletzten saßen neben dem Chauffeur, als der Wagen gegen einen Baum fuhr und zum Stehen kam; die Knie stießen gegen die Vorderwand des Führersitzes (Abschürfungen, Hautblutungen), der Femur wurde gewaltsam nach hinten getrieben. Die Einrenkung ist leicht. In dem einen Falle war die Fraktur eine weitgehende, so daß Reluxation erfolgte, welche eine Rechthaltung im Gipsverband erforderlich machte; im zweiten Falle genügte Ruhigstellung durch Festbinden des verletzten Beines an dem unverletzten, da die Luxation beim vorsichtigen Versuch der Reluxation nicht wieder eintrat. Das Röntgenbild nach der Einrenkung zeigte in beiden Fällen den hinteren Pfannenrand auf mehrere Zentimeter Länge abgesplittert; im ersten Falle wurde der Splitter nach $1^1/_2$ Jahren dachartig über dem Hüftkopf am Becken fixiert gesehen. Es bestanden eine leichte Abduktionsbeschränkung und etwas Schmerzen in Gesäßgegend und Bein (nach den Reproduktionen ist auch eine Verletzung am Femurkopf anzunehmen. Ref.). *Arthur Hintze* (Berlin).

Sorrel, Etienne: A propos d'un cas de lésion post-traumatique de la colonne vertébrale (mal de Pott, fracture méconnue, ou maladie de Verneuil-Kümmel). (Bericht über einen Fall von posttraumatischer Schädigung der Wirbelsäule [Pottsche Krankheit, verkannte Fraktur oder Verneuil-Kümmelsche Krankheit].) Bull. et mém. de la soc. nat. de chir. Bd. **53**, Nr. 22, S. 942—950. 1927.

Ausführliche Mitteilung eines Falles, der dadurch interessant ist, daß bei unklarer Anamnese die Differentialdiagnose erörtert werden muß zwischen der Tuberkulose, der Wirbelfraktur und der Kümmelschen Krankheit. Schließlich spricht sich der Verf. für eine Wirbelsäulenfraktur aus, da die Art der Kompression eines bestimmten Wirbels, das schwere Trauma, das Gleichbleiben des Röntgenbildes während vieler Monate doch durchaus im Sinne einer Fraktur sprechen. Selbstverständlich wurde in diesem Falle eine genaue Blutuntersuchung, Wassermannsche Reaktion, Lumbalpunktion usw. zur Stütze der Diagnose herangezogen. *Hermann Meyer* (Göttingen).

Pusch, Gerhard: Zur Frage der Wirbelkörperkompression durch Tetanus. (*Univ.- u. Poliklin. f. Orthop., Leipzig.*) Zeitschr. f. orthop. Chir. Bd. **48**, H. 3, S. 446 bis 453. 1927.

Nach Anführung von 10 bisher in der Literatur beschriebenen Fällen von Gibbusbildung durch Kompressionsfraktur bei Tetanus analysiert Verf. einen Fall: 15jähriges Mädchen, Tetanus auf Grund einer Fußverletzung. Bei Aufrichtung nach langem Krankenlager starke Kyphose der Brustwirbelsäule, die früher bestimmt nicht bestanden hat. Röntgenbild zeigt $2^1/_2$ Monate nach der Infektion Kompressionsfraktur des 4., 5. und 6. Brustwirbels. Der Fall ist zur Entscheidung für die Unfall-Berufs-Genossenschaft gutachtlich behandelt. Verf. bejaht die alleinige Entstehung durch Tetanus. Daß Gibbusbildungen auf Kompressionsfrakturen, nicht allein auf tuberkulöse

Digitized by Google

Herde usw. zurückzuführen sind, ist in mehreren Fällen durch Obduktionsbefund nachgewiesen. In diesem Fall kann die Möglichkeit einer abgeheilten Spondylitis nach gründlicher Anamnese ausgeschlossen werden. Für die Entstehung durch mechanische Kräfte spricht auch der Verlauf der Krankheitsgeschichte, der in keinem Punkte die Annahme einer Entzündung rechtfertigt. Die tetanische Muskelaktion hat also einen an sich gesunden Knochen getroffen und ihn gebrochen. Zum Entstehungsmechanismus bemerkt Verf., daß die Wirbelsäule durch gemeinsame Kontraktion der Rückenstrecker und der gesamten vorderen Rumpfwandmuskulatur unter kolossal gesteigerten Längsdruck gerät, der außerdem seitliche Komponenten schräg von vorn oben und vorn unten erhält. Aus mannigfacher Erfahrung ist bekannt, daß durch diskoordinierten Muskelzug Knochen sehr wohl brechen können. Im Gegensatz zu Erlacher, der in einer umfassenden Arbeit über das gleiche Thema Erschütterungen annimmt, die die normale Elastizität des Knochens verändern, ist Verf. der Ansicht, daß es besonders im vorliegenden Fall durch Infraktionen, die sich von Anfall zu Anfall häufen, zur allmählichen Kompression und Deformation im Sinne einer Dorsalkyphose gekommen ist. Dabei ist unschwer einzusehen, daß sich die Kompressionen im Dorsalteil der Wirbelsäule vorn, im Lumbalteil hinten, entsprechend den normalen Krümmungen der Wirbelsäule, vorfinden. Zur Frage, ob die tetanische Muskelaktion einen einwandfrei gesunden Knochen antrifft, ist allerdings zu bemerken, daß die Fälle von Frakturen bei Erwachsenen alle nach einem Spättetanus aufgetreten sind, daß ferner Eiterungen und Operationen voraufgegangen sind, die zu einem mehr oder weniger langen Krankenlager und damit auch zu einer Atrophie der Wirbelknochen geführt haben. Ob außerdem der Wirbelknochen durch Stauungsödem im Rückenmark in seiner Ernährung geschädigt ist, bleibt dahingestellt. Verf. erklärt also die Entstehung der Frakturen rein mechanisch durch Muskelzug. *Storck* (Berlin).

Bell, Leo P.: Movable bullets in the spinal canal. (Geschoßwanderung im Spinalkanal.) (*Dep. of surg., Woodland clin., Woodland.*) Journ. of bone a. joint surg. Bd. **9**, Nr. 4, S. 639—647. 1927.

Ein Knabe hatte einen Schuß durch den linken Vorderarm und Ellenbogen in den Leib erhalten. Es bestanden große Schmerzen an der Vorderseite des linken Beines, die von der Hüfte bis zum Knie reichten. Das Strecken des Beines war behindert. Die Röntgenuntersuchung zeigte ein Geschoß im Wirbelkanal auf der Höhe des 5. Lendenwirbels, wo man es aber bei der 5 Tage später vorgenommenen Operation nicht fand. Ein unmittelbar darauf angefertigtes Röntgenbild zeigte die Kugel auf der Höhe des 4. Lendenwirbels. Eine abermalige Operation konnte aber das Geschoß wiederum nicht zutage bringen. Weitere Röntgenbilder zeigten die Kugel einmal auf der Höhe der 2. Zwischenbandscheibe, ein andermal am 3. Lendenwirbel, wo man sie endlich bei der Operation auch fand, und zwar lag sie an der Voderseite des Rückenmarks und konnte ohne Schwierigkeit entfernt werden. Es bestanden noch keine entzündlichen Verwachsungen, die meist erst nach 4—5 Monaten auftreten. Das Kind genas vollkommen und wies auch später keine Nervenstörungen auf. Da der Lagewechsel eines Geschosses meist während des Transportes zum Operationstisch oder während der Anästhesie vor sich geht, soll man immer erst unmittelbar vor der Lagerung des Patienten auf dem Operationstisch die stereoskopischen Röntgenaufnahmen machen; nach der Röntgenuntersuchung darf der Patient nicht mehr bewegt werden und auch die Laminektomie soll ohne irgendeine Lageveränderung ausgeführt werden. Der Kopf soll während der Operation nicht erhöht werden, weil es sonst unter Umständen zu einem stärkeren Verlust der Cerebrospinalflüssigkeit kommt. Um Adhäsionen und Schädigungen des Rückenmarks zu vermeiden, soll das Geschoß immer möglichst bald nach der Verletzung entfernt werden. *Hans Kloiber* (Baden-Baden).

Cornet: L'hémarthrose du genou et ses séquelles. (Der Bluterguß im Knie und seine Folgen.) (*Hôp. milit., Namur.*) Arch. méd. belges Jg. **80**, Nr. 7, S. 355—363. 1927.

Verf. untersuchte zunächst die verschiedenen Ursachen eines Blutergusses im Knie-

Digitized by Google

gelenk, wobei die sog. inneren Knieverletzungen die häufigste Ursache bilden. Schon die genaue klinische Untersuchung weist auf diese oder jene Art der Verletzung hin. In Betracht kommen Knochenverletzungen, Bänderabrisse, Meniskusverletzungen. Das Röntgenbild läßt im Stich, sobald eine Knochenverletzung oder ein Abriß fehlt. Zur Diagnose der Meniscusverletzung ist das Röntgenbild nach Füllung des Kniegelenks mit Luft oder Kontrastmitteln herangezogen worden, aber auch diese Methode versagt für eine exakte Diagnose zu oft. So teilt Verf. einen Fall mit, wo das Röntgenbild keinerlei Veränderungen aufwies, wo aber sicher eine Luxation des inneren Meniscus vorlag. Zum Schluß läßt sich der Autor über die Behandlung ausführlicher aus.

Hermann Meyer (Göttingen).

Mezzari, Antonio: Ascesso presacro-gluteo bilaterale comunicante d'origine vertebrale. (Studio radiologico.) (Ein bilateral kommunizierender präsakraler Glutealabszess vertebralen Ursprungs. [Röntgenologische Studie.]) Radiol. med. Bd. **14**, Nr. 11, S. 976—981. 1927.

Schilderung eines Falles, der sich durch seine Seltenheit wie durch seine besondere Symptomatologie auszeichnete. Bei einem 13jährigen Mädchen wurde beiderseits in der Glutäalgegend eine in die Tiefe gehende Flüssigkeitsansammlung nachgewiesen, die nach dem Ergebnis der Palpation miteinander in Verbindung stehen mußten. Auf der anterioren-posterioren Röntgenaufnahme bot sich das Bild eines präsakralen großen Abscesses, der in der Höhe des vierten Lendenwirbels seinen Anfang nahm und in seinem unteren Teil zwei Fortsätze nach rechts und links aufwies, die in der Gegend des Foramen ischiadicum beiderseits zu zwei großen Abscessen führten, die den palpatorisch festgestellten Flüssigkeitsansammlungen entsprachen. Auf der seitlichen Aufnahme zeigte sich der Absceß als eng an dem Kreuzbein verlaufend, das hintere Peritoneum vor sich herschiebend. Der Eiter, der von einer tuberkulösen Erkrankung des vierten Lendenwirbels seinen Ausgang genommen hatte, nahm in diesem Fall seinen Weg rein extrapelvin.

Heinz Lossen (Schatzalp-Davos).

Allende, Guillermo: Diffuse gummöse Osteomyelitis. (*Serv. de cirug., hosp. de niños, Córdoba.*) Semana méd. Jg. **34**, Nr. 27, S. 25—28. 1927. (Spanisch.)

Fall von schwersten gumösen Veränderungen an den oberen und unteren Extremitäten. Es lag ein Durchbruch der Gummen und Eiterung vor, sodaß das Krankheitsbild einer Osteomyelitis ähnelte. Das Röntgenbild zeigte schwerste spezifische Veränderungen an den verschiedensten Knochen, meist symmetrisch, auch an Stellen, die klinisch keine Erscheinungen darboten.

Abeles (Frankfurt a. M.).

Boerstein, Samuel W.: Osteochondritis of the spine. With report of two cases. (Osteochondritis der Wirbelsäule nebst Bericht über zwei Fälle.) Journ. of bone a. joint surg. Bd. **9**, Nr. 4, S. 629—635. 1927.

Fälle von Osteochondritis der Wirbelsäule sind von Calvé und Buchmann beschrieben. In einem Fall des Verf. handelt es sich um eine Gibbusbildung bei einem 17jährigen jungen Mann, im Röntgenbild Keilwirbelbildung. Schmerzen bestanden nicht. Ein vorausgegangenes Trauma (Fall aus der Hängematte) scheint als ursächlich nicht in Frage zu kommen. Ein 2. Fall des Verf. weist ebenfalls Gibbusbildung bei gutem Allgemeinzustand und geringen Schmerzen auf. Verf. hält für charakteristisch die Gibbusbildung mit geringen Schmerzen die Keilform des Wirbels bei erhaltenen Intervertebralscheiben. (Anmerkung des Referenten: Der 2. Fall des Autors erscheint dennoch auf Tuberkulose sehr verdächtig, nach der Reproduktion des Röntgenbildes scheint ein deutlicher Abscheßschatten vorzuliegen.)

Abeles (Frankfurt a. M.).

Mériel et Baillat: Un cas d'ostéochondrite de la hanche. (Osteochondritis der Hüfte.) (*Soc. de chir., Toulouse, 25. VI. 1927.*) Presse méd. Jg. **35**, Nr. 66, S. 1015. 1927.

Kasuistische Mitteilung einer Beobachtung bei 16j. ♂ von Osteochondritis juv. def. coxae sin. Das RB ergibt erhebliche Veränderungen im Sinne der Ausheilung. Außerdem finden sich auch an der „gesunden" Seite Veränderungen, die ein Stadium zwischen einer gesunden und der klinisch erkrankten l. Seite darstellen.

Th. Naegeli (Bonn).

Digitized by Google

Herndon, Richard F.: Three cases of tabetic Charcot's spine. (Drei Fälle von Tabes der Wirbelsäule [Charcotsche Erkrankung].) Journ. of bone a. joint surg. Bd. **9**, Nr. 4, S. 605—612. 1927.

3 Fälle von typischer Tabes der Wirbelsäule, Krankengeschichten, Bilder.

Abeles (Frankfurt a. M.).

Laroche, Guy, et Barthes: Un cas de pléonostéose chez un hérédo-syphilitique. (Ein Fall von Pleonosteose bei angeborener Lues.) Arch. de méd. des enfants Bd. **30**, Nr. 8, S. 460—466. 1927.

Unter Pleonosteose wird eine Osteopathie verstanden, die durch eine Hypertrophie der Extremitätenknochen charakterisiert ist, welche anormale Gelenkstellungen verursacht. Die Beweglichkeit der Glieder ist vermindert, die Veränderungen sind beiderseits symmetrisch. Im vorliegenden Falle handelt es sich um einen 20jährigen Mann, bei dem auch der Schädel Knochenhypertrophie in der Regio temporo-parietalis zeigte. Daß die kongenitale Lues ätiologisch für diese Krankheit in Betracht kommt, wird als wahrscheinlich hingestellt. *Grosser.*

Roux, Jacques: Ostitis fibrosa localisata: Soit faux kystes osseux (ostéite fibro-kystique localisée) et tumeurs à myéloplaxes (faux sarcomes à myeloplaxes). (Ostitis fibrosa localisata, auch falsche Knochencysten [Ostitis fibrocystica localisata] und myeloplaxische Tumoren [falsche Riesenzellensarkome] genannt.) Rev. méd. de la Suisse romande Jg. **47**, Nr. 8, S. 484—506. 1927.

Vgl. dies. Zentrlbl. **3**, 813. In dem Schlußteil der ausführlichen Arbeit führt Roux die verschiedenen Behandlungsmethoden an, wobei die Auslöffelung heute die meisten Anhänger gefunden hat. 8 Beobachtungen, die im Auszug wiedergegeben werden, bestätigen die etwas schwierige pathologisch-anatomische Diagnose. Die häufigste Verwechslung ist die mit dem myelogenen Sarkom. In Betracht gezogen werden müssen außerdem das Fibrom, Chondrom, Myxom, Xanthom. Das Röntgenbild stellt für den Chirurgen das beste Mittel zur exakten Diagnose dar, wobei das Bild bis in seine Einzelheiten erkannt und gedeutet werden muß. *Hermann Meyer* (Göttingen).

Anglesio, B.: Osteoartrite da tetrageno. (Tetragenus-Osteoarthritis.) (*Istit. di batteriol. ed immunol., univ., Torino.*) Giorn. di batteriol. e immunol. Jg. **2**, Nr. 7, S. 527—531. 1927.

Anglesio beschreibt einen Fall von Tetragenusinfektion bei einem 16jährigen Jüngling, welcher seit etwa zwei Wochen an unbestimmten Erscheinungen allgemeiner Körperschwäche und Mattigkeit litt, dann eines Tages beim Tragen eines schweren Eisengewichtes auf der linken Schulter plötzlich einen intensiven Schmerz am lateralen Ende der Clavicula verspürte. In den nächsten Tagen trat ein dauernder, sehr heftiger Schmerz im Bereich der ganzen linken Schulter auf und drei Tage später eine rundliche schmerzhafte Schwellung in der Gegend des Akromion und der Fossa supraspinata. Die Röntgenaufnahme der linken Schulter ergab eine deutliche Veränderung des Akromion, welches sehr unscharfe Konturen zeigte, stark entkalkt, schwammig und die übliche Form vermissen lassend, sich darstellte. Die Gelenkbegrenzung des Akromion an der Articulatio acromio-clavicularis war verschwunden und der Prozeß zeigte ein Übergreifen auf das Gelenkende der Clavicula. Hierdurch war eine leichte Luxation der Clavicula nach oben hervorgerufen. — Eine Probepunktion ergab hier Eiter, in welchem durch Kultur der Mikrococcus tetragenus nachgewiesen wurde. Es wurden dann noch weitere Punktionen vorgenommen und Injektionen von Eisenpräparaten gegeben. Der Patient wurde zwei Monate später geheilt entlassen. Wichtig an diesem Falle sind nach des Verf. Ansicht einerseits die unklaren Zeichen einer akuten Allgemeininfektion und der rasche Erfolg, welcher mit einer rein internen Behandlung erzielt wurde. Die leichten Formen einer Tetragenusinfektion sollen nach Ansicht von Debray unter dem Bilde einer Influenza oder eines Rheumatismus verlaufen und nur bei schwereren Formen gelingt eine Sicherung der Diagnose. Es sind Eintagsfieber von Tetragenus beschrieben worden, solche, deren einziges Symptom eine leichte Milzvergrößerung war und andere, die nur das Bild einer erheblichen Anämie zeigten. Neben diesen Formen einer leichten Septicämie ohne Lokalherde gibt es Übergänge zu schwerer Allgemeinsepsis von Tetragenus mit Entzündungsherden in den verschiedensten Organen, von denen die osteoartikulären die häufigsten sind. Daneben sind die pleuropulmonalen, renalen und perirenalen, die meningealen und peritonealen Lokalisationen mehrfach beschrieben. Auch im vorliegenden Falle handelte es sich von Anfang an anfänglich um eine Allgemeininfektion, bei welcher erst später der osteoartikuläre Herd auftrat. Auffällig rasch war das völlige Heilungsresultat lediglich durch die lokale Entleerungstherapie mittels mehrfacher Punktionen und durch die Allgemeinbehandlung mit Injektionen von kräftigenden Eisenpräparaten. *F. Walter* (Hamburg).

Digitized by Google

Kuh, Rudolf: Die Arthritis deformans des Zehengrundgelenkes. Med. Klinik Jg. **23**, Nr. 37, S. 1408—1409. 1927.

Die Arthritis deformans des Großzehengrundgelenkes ist im Röntgenbild charakterisiert durch Exostosenbildung am Gelenkköpfchen und an den Sesambeinen. Die A. d. ist abzugrenzen von der Gicht. Abzutrennen ist ferner die sek. A. d. bei Hallux valgus. *Abeles* (Frankfurt a. M.).

Roederer et Delapchier: Les coxites non tuberculeuses. (Nichttuberkulöse Hüftgelenksentzündungen.) Bull. et mém. de la soc. de radiol. méd. de France Jg. **15**, Nr. 142, S. 268—270. 1927.

Verf. beschreibt den Fall eines 12jährigen Kindes, das seit 6 Jahren an einer chronischen Hüftgelenksentzündung litt, die weder in das Gebiet der tuberkulösen noch der juvenilen hineinpaßt. Die Erscheinungen bestehen in heftigen Schmerzanfällen und längeren freien Intervallen. Niemals werden Abscesse beobachtet. — Das Röntgenbild zeigt Aushöhlung der Gelenkpfanne und periostale Veränderungen, die schließlich eine Erhöhung des Pfannenrandes zur Folge haben. Der Oberschenkelkopf erscheint teils resorbiert, teils eingedrückt. Der kleine Trochanter stößt an den unteren Pfannenrand an, wo sich eine Art Exostose bildet, die als Stütze dient. — Die Ätiologie ist völlig ungeklärt, zumal noch zu wenig Beobachtungen vorliegen. Verf. weist hin auf die Möglichkeit einer nicht spezifischen Entzündung, einer infektiösen Arthritis oder endokrinen Störung. (Nach der Beschreibung scheint das Vorliegen einer Perthesschen Krankheit doch nicht ausgeschlossen. Ref.) *A. Hübner.*

Esau: Arthropathie bei Syringomyelie. (*Kreiskrankenh., Oschersleben-Bode.*) Dtsch. Zeitschr. f. Chir. Bd. **205**, H. 3/6, S. 316—320. 1927.

Bericht über einen diagnostisch schwierigen Fall einer atypischen Syringomyelie: Bei einem 29 Jahre alten Mann mit langsam entstandener Kyphoskoliose der Halsbrustwirbelsäule besteht seit 10 Jahren eine beschwerdelose Anschwellung des linken Handgelenks, die im letzten halben Jahr zugenommen hat. Kein Unfall. Das Leiden wird als Nebenbefund bei Krankenhausbehandlung wegen leichter Ischias entdeckt. Es bestehen keine nervösen Störungen seitens der Haut, der Temperatursinn ist erhalten, die Reflexe sind zum Teil lebhaft, der Bauchdeckenreflex fehlt. Es findet sich eine unförmige Verdickung des linken Handgelenks bei vollständig normaler Beweglichkeit, keine Muskelabmagerung, rohe Kraft ist erhalten, keine Narben. Das Röntgenbild zeigt hochgradige Veränderungen am Handgelenk und den benachbarten Knochen, ausgedehnte Knochenneubildung, besonders an den Vorderarmknochen. Die Handwurzelknochen haben scharfe Randkonturen, die Gelenkspalten sind gut erhalten. Alle Knochenteile sind ausgedehnt fleckig aufgehellt. Das Mondbein fehlt ganz, das Dreieckbein ist in eine schmale Leiste umgewandelt, an Stelle des Erbsenbeins ist ein formloser Knochenschatten zu sehen. Unter Ausschluß einer sonstigen Erkrankung kommen nur Syringomyelie oder Tabes differentialdiagnostisch in Frage, für letztere ist kein Anhaltspunkt. Ein Gelenkleiden kann das allererste Zeichen eines Rückenmarksleidens sein. Es gibt eine „frustrane Form" der Syringomyelie, bei der nur ein Teil der üblichen Symptome vorhanden ist, und dieser wird der mitgeteilte Fall zugerechnet (osteo-arthritische Form nach Schlesinger). *Sommer* (Zwickau).

Worms: Lipiodol et kyste para-dentaire. (Lipiodol bei Paradentärcyste.) (*Soc. de laryngol. des hôp., Paris, 9. III. 1927.*) Ann. des maladies de l'oreille, du larynx, du nez et du pharynx Bd. **46**, Nr. 9, S. 959—960. 1927.

Bei einem jungen Patienten mit Caries der Zähne in der Sinusregion fand sich eine harte, glatte, nicht elastische Geschwulst des Oberkieferknochens, die den Verdacht der Malignität erweckte. Bei der Röntgenuntersuchung zeigte sich eine Verkleinerung des Sinusraumes. Durch Einspritzung von Lipiodol wurde der Beweis einer paradentären Cyste erbracht. — Aussprache: Halpher macht auf eine besondere Aufklärungsmöglichkeit der Lipiodolinjektion aufmerksam. In einem von ihm beobachteten Falle ergab die Lipiodolinjektion einen bilobär eingeschnürten Schatten. Nach Ausräumung der Cyste konnte zunächst eine Kommunikation mit der Kieferhöhle nicht gefunden werden, erst bei längerem Suchen erwies sich auch die Kieferhöhle mit Eiter und Fungositäten ausgefüllt. *Robinsohn* (Wien).

Digitized by Google

Crook, E. A.: Diaphysial aclasia. (Diaphysäre Aklasie.) Proc. of the roy. soc. of med. Bd. **20**, Nr. 10, sect. f. the study of dis. in childr., 27. V. 1927, S. 64—65. 1927.

6jähriger Knabe mit multiplen Exostosen an den Diaphysen der langen Röhrenknochen; daneben Schlaffheit der Ligamente an den Kniegelenken und Genu valgum. Zeichen von Spätrachitis, welche vielleicht als Faktor bei der Entstehung des Leidens anzusprechen ist.
Calvary (Hamburg).

Angerer, Hermann: Beitrag zur Kenntnis der Adamantinome. (*Chir. Klin., Univ. Graz.*) Dtsch. Zeitschr. f. Chir. Bd. **205**, H. 3/6, S. 340—347. 1927.

Die therapeutisch wie prognostisch bedeutungsvolle richtige klinische Diagnose des Adamantimons ist schwierig und findet im Röntgenbild eine Stütze. Das Adamantimon kommt meist im mittleren Lebensalter vor, zeigt langsames, schmerzloses, expansives Wachstum und hat seinen Lieblingssitz am Unterkieferwinkel. Es ist pathologisch-anatomisch als gutartige Geschwulst aufzufassen, Geschwulstinfiltrationen der Umgebung und Metastasierung gehören zu den größten Seltenheiten, dafür sind örtliche Rezidive nach unvollständigen Operationen sehr häufig, was zu einer gründlichen Entfernung veranlaßt.

Es wird ein Fall beschrieben: 33 Jahre alte Patientin, der vor 6 Jahren am Unterkieferwinkel eine Geschwulst entfernt wurde, bemerkt seit einigen Monaten eine neue Geschwulst an der gleichen Stelle, die rasch wächst und mechanisch Störungen verursacht, aber schmerzlos ist. Das Röntgenbild ergab einen als gutartig aufzufassenden Tumor mit wabenartig angeordneten Aufhellungsherden. Typische Unterkieferresektion mit Ausräumung der Drüsen im Trigonum caroticum und Unterbindung der Carotis externa. Prothese. Glatte Heilung. Histologisch: Zellreiches im Tumor überwiegendes Stroma mit verschiedener Differenzierung, teilweise von sarkomatösem Aussehen. Einlagerung der charakteristischen epithelialen Geschwulstelemente, teils in soliden Strängen, teils als knospenartige Epithelanhäufungen (solide Zellinseln, nur in der Minderzahl ausgebildete Cysten). Ähnliche Bilder der Zellinseln wie bei den Sternzellen der normalen Schmelzpulpa, doch keine Zeichen für Schmelzbildung. Die Entstehung des Adamantinoms wird auf versprengte paradentäre Epithelkeime zurückgeführt, neuerdings wird auch auf die Möglichkeit des Zusammenhangs mit der Mundhöhlenschleimhaut hingewiesen.
Johannes Sommer (Zwickau).

Gauillard, Robert: Néoformation de la rotule. (Neubildung der Kniescheibe.) (*Hôp. Beaujon, Paris.*) Bull. et mém. de la soc. de radiol. méd. de France Jg. **15**, Nr. 142, S. 270—271. 1927.

Bericht über einen 52jährigen Mann, bei dem im Anschluß an einen mit Pseudarthrose geheilten Bruch der Kniescheibe sich eine außerordentliche Vergrößerung derselben herausbildete. Im Gegensatz zu den normalen Größenverhältnissen der Kniescheibe zeigte sie sich im vorliegenden Falle 5 cm höher, 4 cm breiter und 1,5 cm dicker. Es handelt sich um eine diffuse Hyperostose der Kniescheibe mit unregelmäßiger Oberfläche und knorpeligen Auflagerungen. — Klinisch fühlte sich das Knie heiß an. Das untere Fragment der Kniescheibe war beweglich. Die Beweglichkeit des Kniegelenks war sehr beschränkt. *A. Hübner* (Berlin).

Charlton, Thomas J.: Multiple myeloma, with report of a case. (Multiple Myelome. Bericht über einen Fall.) (*II. med. div., New York hosp., New York.*) Arch. of internal med. Bd. **40**, Nr. 1, S. 98—109. 1927.

Nach kurzer geschichtlicher Einleitung wird auf die pathologisch-anatomischen Schwierigkeiten hinsichtlich der Zelltypen bei multiplen Myelomen hingewiesen und alsdann auf die klinischen Symptome eingegangen. Am häufigsten findet man im Urin die Bence Jonessche Eiweißreaktion (80%). Die Reaktion ist jedoch für die Krankheit nicht pathognomonisch, da sie unter anderen pathologischen Bedingungen ebenfalls zustande kommt, z. B. bei dem Myelosarkom, bei der Osteomalacie, bei der Leukämie, beim Myxödem und bei Carcinommetastasen des Knochens. Das Blutbild ist meist das einer progressiven sekundären Anämie. Im übrigen wechselt der Blutbefund bei den einzelnen Fällen sehr. Der Beginn ist meist unklar. Die ersten Symptome, die auf die Krankheit hinweisen, sind: 1. dumpfe unklare Schmerzen, 2. Spontanfraktur, 3. eine Paraplegie oder neurologische Ausfallserscheinungen an der unteren Extremität, 4. die Bence Jonessche Eiweißreaktion im Harn. Differentialdiagnostisch kommen in Betracht die Tabes dorsalis, die perniziöse Anämie, die Spondylitis tuberculosa und die Knochenmetastase (Sarkom oder Carcinom). Die Röntgenuntersuchung hilft in vielen Fällen die Diagnose stellen, besonders nachdem die Bence Jonessche Eiweißreaktion hat an die multiplen Myelome denken lassen. Das Röntgenbild kann im allgemeinen als charakteristisch bezeichnet werden. Die einzelnen Herde sind klein, rundlich begrenzt, so daß in fortgeschrittenen Fällen der Knochen an multiplen Stellen rarefiziert aussieht. Als Regel gilt es, daß die Rindenzone nicht zerstört wird. Der mitgeteilte Fall betrifft eine Frau von 57 Jahren, die 3 Jahre lang in klinischer Beobachtung stand. Eine Spontanfraktur der linken Hüfte

Digitized by Google

machte auf das Leiden aufmerksam. Das charakteristische Knochenbild ließ sofort an multiple Myelome denken. Ausgedehnte Herde fanden sich am Schultergürtel und am Schädel. Histologisch zeigte der Tumor den Aufbau eines Plasmacytoms. *Hermann Meyer* (Göttingen).

Thomas, H. B., E. W. Hirsch and E. S. Blaine: Unusual bone changes caused by a small primary bronchiogenic carcinoma. (Ungewöhnliche Knochenveränderungen im Anschluß an ein kleines primäres branchiogenes Carcinom.) (*Americ. med. assoc., sect. on radiol., Washington, 18.—20. V. 1927.*) Americ. journ. of roentgenol. a. radium therapy Bd. **18**, Nr. 1, S. 62. 1927.

Nähere Angaben über Sitz und Aussehen der Knochenveränderungen sind in dem kurzen Referat nicht enthalten. *Bernstein* (Danzig).

Kreislaufsorgane.

Voorsanger, William C., and Fred Firestone: Undiagnosed cough. A study ot two hundred patients. (Husten ohne Diagnose.) Journ. of the Americ. med. assoc. Bd. **89**, Nr. 14, S. 1137—1140 u. 1147—1148. 1927.

Untersuchungen an 252 Pat. mit chron. Husten. 52 erwiesen sich als Tbc. In 38% der übrigen Fälle fanden sich röntgenologisch peribronchiale und Hilusverdichtungen, vergrößerte Bronchialdrüsen oder auch fibröse Indurationen in den Lungen, vor allem an der Basis. (Tuberkulose? Bronchiektasen?) *Bernstein* (Danzig).

Findlay, Leonard, and Stanley Graham: Bronchiectasis in childhood. Its symptomatology, course and cause. (Bronchiektasien im Kindesalter. Symptomatologie, Verlauf und Ursache.) (*Med. dep., roy hosp. f. sick childr., Glasgow.*) Arch. of dis. in childhood Bd. **2**, Nr. 8, S. 71—96. 1927.

Die Verff. haben 23 Fälle von Bronchiektasien beobachtet: bei 10 Knaben und 13 Mädchen im Alter von 9 Monaten bis 13 Jahren. Als Ursache für die Entstehung der Bronchiektasien wurden gefunden: 8mal einfache Bronchopneumonie, 2mal Lobärpneumonie, 2mal Pleuritis, 1mal Bronchitis, 1mal Masern und Bronchopneumonie, 1mal Influenza, 2mal Keuchhusten, 1mal Keuchhusten mit Bronchopneumonie und 1mal Masern mit Keuchhusten. In 3 Fällen hatten die Kinder, ohne sonstige Krankheitserscheinungen, plötzlich zu husten und spucken begonnen. 3 Fälle konnten die Verff. vom Beginn der akuten Erkrankung bis zur Entwicklung der Br. beobachten. In keinem der Fälle war die zugrunde liegende Lungenerkrankung besonders schwer. Sämtliche Kinder waren untermäßig und untergewichtig. Eine Beziehung dieser Retardierung zur Dauer der Erkrankung bestand nicht. Bei 11 Kindern, deren Erkrankung sich über größere Lungenpartien erstreckte, wurden Trommelschlägelfinger festgestellt. Husten fehlte nur in 1 Falle. In den meisten Fällen war auch Auswurf vorhanden. In 5 Fällen wurden wiederholt Hämophysen beobachtet. Die physikalischen Erscheinungen waren sehr wechselnd. Auch die radiologische Untersuchung mit Lipiodolfüllung ergab sehr verschiedenartige Bilder (sehr schöne Röntgenbilder sind beigefügt). Die Lokalisation ist meist in der Basis, und zwar ist die linke Lunge bevorzugt. In 14 Fällen war nur die linke Lunge erkrankt, in 4 Fällen nur die rechte und in 5 Fällen beide Lungen. Niemals war die Spitze allein erkrankt. Es folgt dann eine ausführliche Beschreibung der Methodik der Lipiodolfüllung. Für Kinder empfehlen die Verff. das Eingehen von außen durch die Membrana crico-thyreoidea, in Allgemeinnarkose oder bei größeren Kindern in Lokalanästhesie. 15—30 ccm Lipiodol sind notwendig und werden auch von kleinen Kindern (1jährigen) vertragen. Die Prognose länger bestehender Br. ist nach Ansicht der Verff. ungünstig. Die zur Sektion gekommenen Fälle zeigten schwerste Veränderungen: teilweise glich die Lunge einer Cystenniere oder Blasenmole. Der Exitus erfolgt meist an einer septischen Bronchopneumonie, einer Lungengangrän, einem hämolytischen oder cerebralen Abceß. Selten kommt neben schweren Br. eine Tuberkulose vor. Als Ätiologie für die Br. müssen Schrumpfungsprozesse in dem interbronchalen Gewebe und Pleuraadhäsionen angenommen werden. Die einschlägige Literatur seit Laennec und Coerigan wird zum Schlusse eingehend erörtert. Die Krankengeschichten der 23 Fälle werden in extenso mitgeteilt. *Köstler* (Berlin).

Digitized by Google

Schlack, H.: Bronchiektasen im Kindesalter, ihre Diagnose und Prognose. (*Univ.-Kinderklin., Hamburg-Eppendorf.*) Tuberkulose Jg. 7, Nr. 7, S. 181—185. 1927.

Das Bild der leichten und mittelschweren Bronchiektasie, das die klassische Form an Häufigkeit weit übertrifft, ist trotz seiner charakteristischen Züge viel zu wenig bekannt. Nach Klares kamen 90% der von ihm beobachteten Fälle von Bronchiektasie mit falscher Diagnose in die Heilstätte, diese Zahl entspricht auch den Erfahrungen des Verf. Die Hauptstütze für die Diagnose bildet, auch bei Kindern mit wenig oder gar keinem Auswurf, der Gegensatz zwischen dem fehlenden oder nur geringen perkutorischen Befund und dem konstanten Auscultationsergebnis: mehr oder weniger reichlichen, feuchten Rasselgeräuschen, die bei jeder Untersuchung an denselben Stellen, meist in den hinteren, unteren Lungenpartien zu hören sind. Kavernensymptome sind selten, obwohl man sogar bei Säuglingen nach Pneumonien bis hühnereigroße Kavernen gelegentlich gesehen hat. Für die bei der Diagnose unerläßliche Röntgenuntersuchung gilt, daß ein negatives Bild bei länger bestehendem Prozeß zur Diagnose genügt. Wertvoll und nicht sehr selten ist die mehr oder weniger deutlich ausgeprägte wabenartige Aufhellung in den fraglichen, besonders hilusnahen Lungenabschnitten. Strangförmige in die unteren Partien ziehende Lungenzeichnung genügt für sich allein nicht zur Diagnosestellung. Für die Praxis reicht das einfache Röntgenbild aus, nur wenn dieses die klinische Beurteilung erschwerende Verschattungen des Lungenfeldes zeigt, wird einer strengeren diagnostischen Indikation die Jodipinfüllung (die für die wissenschaftliche Erforschung von unersetzlichem Wert ist) entsprechen. Akute, gar nicht seltene Bronchiektasien (nach Masern, Pneumonie) können sich spontan rückbilden, auch bei dieser Form läßt sich das wertvolle Symptom der uhrglasförmigen Wölbung der Fingernägel oft beobachten. Die schwerkranken Fälle heilen wohl nie, dagegen weist Verf. mit Nachdruck darauf hin, daß er bei leichteren und mittelschweren Fällen von kindlicher Bronchiektasie, selbst wenn sie zeitweise bis 50 und 70 ccm Sputum im Tag entleerten, die Möglichkeit einer an praktische Heilung grenzenden Besserung — wie das die Nachuntersuchungen bestätigten — im Laufe der Zeit feststellen konnte. *Robert Klopstock* (Berlin).

Lasher, Frank H.: Bismuth subcarbonate and lipiodol in lung mapping. (Wismutsubkarbonat und Lipiodol im Lungenfüllungsbild.) Surg. clin. of North America Bd. 7, Nr. 4, S. 931—937. 1927.

Wismutsubkarbonat und Lipiodol wurden im Brooklyn-Hospital auf ihre Verwendbarkeit geprüft und die Ergebnisse am selben Patient verglichen. Für die Einführung des Pulvers wurde der bronchoskopische Pulverbläser von Clerf (Philadelphia) benutzt. An einem Falle, der an 3 Wochen dauerndem Husten, grünlichem Auswurf, Nachtschweißen (kein Bluthusten) litt, werden die Röntgenbefunde verglichen. Das ungefüllte Lungenbild ergibt die Diagnose: „Lungenabsceß im rechten Unterlappen oder Mediastinaltumor". Die Füllung mit Bariumsubkarbonat läßt einen Tumor oder wenigstens eine massive Infiltration um den unteren rechten Bronchialast vermuten. Der schräge Abschluß des Bronchialendes und der Bronchiolen legt den Gedanken an einen Bronchialverschluß nahe. Daraufhin wird einige Tage später noch eine Jodölfüllung vorgenommen, die ergibt nun völlig normale Verhältnisse am Bronchus. Der Vergleich zeigt, daß bei Pulvereinblasungen Mißdeutungen vorkommen können. Übrigens ergab wenige Tage später die physikalische Untersuchung eine deutliche Besserung des Lungenbefundes (die sich aus den veröffentlichten Lungenbildern übrigens nicht ablesen läßt; Ref.), woraus Verf. den Schluß auf eine therapeutische Wirkung des Jodöls ableitet. *Wierig* (Hamburg).

Hewlett, H. M.: The interpretation of X-ray films of the chest in children. (Die Deutung der Röntgenfilme von Kinderlungen.) (*Childr. hosp. a. St. Vincent's hosp., Melbourne.*) Med. journ. of Australia Bd. 2, Nr. 10, S. 318—319. 1927.

Zur Deutung des Röntgenfilms der Lungen ist die Kenntnis vorhergegangener Krankheiten, vor allen Dingen spezifischer Infektionen wie Keuchhusten, Masern,

Digitized by Google

katarrhalischer Dispositionen des Nasen-Rachenraums, adenoider Wucherungen, Vergrößerung der Tonsillen und Erkrankungen der Nebenhöhlen notwendig. Der Aufnahme wird eine Durchleuchtung zur Feststellung der Zwerchfellbeweglichkeit und der Verhältnisse im hinteren Mediastinum vorausgeschickt. Da etwa 75—80% der Stadtkinder bis zur Pubertät eine Lungentuberkuloseinfektion durchgemacht haben, steht die Frage der Tuberkulose im Vordergrund, besonders bei Erkrankung der Hilusdrüsen. Die erste Lokalisation der Tuberkulose in der Lunge findet sich meist im rechten oberen vorderen Teil, wobei bald die rechten oberen Hilusdrüsen in Mitleidenschaft gezogen werden. Die Drüse läßt sich häufig erst zu einer Zeit als vergrößert nachweisen, wenn der Primärherd abgeheilt ist. Normale Drüsen geben keine Schatten. Jedoch ist nur in den seltensten Fällen dieser Idealzustand vorhanden. Verkalkte Drüsen weisen nach den Untersuchungen von Opie an 100 Kinderlungen stets auf eine durchgemachte Tuberkulose hin. Verkalkte tuberkulöse Prozesse nehmen mit dem Alter an Größe zu. Verf. teilt zur Beurteilung das Lungenbild in 3 Längszonen ein, von denen die innere den Hilus und die angrenzenden Partien, die mittlere die mittleren Lungenpartien und die äußere Zone die Peripherie einschließt. Normalerweise erreicht der Hilus die mittlere Zone nicht, ebensowenig wie die Lungenzeichnung an die laterale Thoraxwand herangeht. Tuberkulöse Infektion läßt sich häufig zuerst durch Vergrößerung des Hilus feststellen, der unter Umständen wesentlich an Größe zunimmt und mit einer Neubildung verwechselt werden kann. Die Schattendichte ist zum Teil auf Verkäsung der Drüsen mit entzündlicher Umgebung zurückzuführen. Hilusdrüsenvergrößerung ist jedoch nicht notwendigerweise ein Zeichen von Tuberkulose. Durch Druck vergrößerter Drüsen auf Lungengefäße und Lymphstränge kann eine Vermehrung und Verbreiterung der Lungenzeichnung hervorgerufen werden. Mit der Ausheilung verkleinert sich der Drüsenschatten, die Dicke und Schattendichte der Lungenzeichnung geht zurück. Vergröberung der Zeichnung kann auch durch Mitralfehler mit Insuffizienz und Neubildung des Mediastinums bedingt sein. Zur Unterscheidung, ob es sich um einen ruhenden oder frischen Prozeß handelt, ist die Kenntnis der klinischen Symptome notwendig. Seltenere Erscheinungsformen der kindlichen Tuberkulose sind die tuberkulöse Pneumonie im Anschluß an den Durchbruch einer vereiterten Drüse mit schnellem kavernösen Zerfall; die Hilustuberkulose, bei der die Infektion von der Drüse auf das Lungenparenchym übergreift — von der gewöhnlichen Pneumonie dadurch zu unterscheiden, daß die Basis der dreieckigen Infiltration bei der Hilustuberkulose am Hilus, bei der Pneumonie meist an der lateralen Thoraxwand sitzt; die Miliartuberkulose, die meist Teil einer akuten generalisierten Tuberkulose, häufig bei bestehender tuberkulöser Meningitis ist. Die Erwachsenenformen der Tuberkulose, d. h. die proliferativ cirrhotischen Formen finden sich nur in der späteren Kindheit und Präpubertät. Die „peribronchitische Tuberkulose" wird nicht als besondere Form, sondern als Ausheilungsprozeß betrachtet. Eine Wiederholung der Untersuchung nach einiger Zeit ist von großer Wichtigkeit, sehr häufig das einzige differentialdiagnostische Mittel. *Gotthardt* (München).

Cunningham, T. D.: A source of asthma in children. (Asthmaursache bei Kindern). Radiology Bd. **9**, Nr. 4, S. 280—284. 1927.

Nach Cunningham besteht die Auffassung zu Unrecht, daß bei kleinen Kindern die Nebenhöhlen nicht oder nur rudimentär entwickelt sind. Damit ist auch die Möglichkeit von Nebenhöhlenentzündungen und Sinuseiterungen bei Kindern gegeben. Mullin konnte experimentell die Verschleppung von Keimen aus den Nebenhöhlen in den Thoraxraum und die peribronchialen Drüsen nachweisen. Leyda zeigte, daß bei Hustenstößen das Sekret der Nebenhöhlen in die Tonsillen hineingepreßt werden kann. Dean und Byfield machten auf die Bedeutung der Nebenhöhlenerkrankungen bei Kindern und ihren Zusammenhang mit Darmerkrankungen aufmerksam. Es läßt sich bei jedem bestehenden Nebenhöhlenkatarrh eine Mitbeteiligung der peribronchialen Drüsen nachweisen. Nebenhöhlenerkrankungen führen zu häufigen

Digitized by Google

Katarrhen, unter Umständen auch zum Asthma bronchiale. Verf. zeigt bei einigen Fällen im Röntgenbild diese Zusammenhänge. Zuweilen ist es möglich, das Asthma durch Änderung der Nahrung zu beeinflussen. Andere Asthmaleidende sind jedoch nur dadurch zu heilen, daß man die bestehende Nebenhöhlenerkrankung behandelt und zum Verschwinden bringt. Chirurgische Maßnahmen sind meist nicht angezeigt, auch bei Kindern schwierig durchzuführen. Lokale Behandlung mit Wärme, Sonnenlicht, ultravioletten Strahlen und vitaminreiche Ernährung sind wesentliche Hilfsmittel. Medikamentös kommt nur Jod in kleinen Mengen in Frage. Als letztes Hilfsmittel bleibt die Verbringung in größere Höhenlagen mit trockener und wärmerer Atmosphäre. 8 Röntgenbilder bestätigen die Vergrößerung der Hilusdrüsen bei bestehender Nebenhöhlenerkrankung. *Gotthardt* (München).

Zerbino, Victor: Les lésions broncho-pulmonaires chez l'enfant asthmatique; l'épine respiratoire. (Über die bronchopulmonalen Veränderungen, die beim Kind als auslösendes Moment der asthmatischen Neurose gelten.) Nourrisson Jg. **15**, Nr. 4, S. 193 bis 212. 1927.

100 Kinder, teils mit genuinem Asthma, teils mit Bronchitis asthmatica, zeigten im Röntgenbild beiderseits vom Hilus in die Lungenfelder ausstrahlende Schattenstränge, die Bronchialästen zweiten und dritten Grades entsprachen und die auf eine peribronchiale Infiltration hinzuweisen schienen. Diese Veränderungen werden jedoch nicht als auslösendes Moment der asthmatischen Neurose aufgefaßt, also nicht als Läsionen, welche die Manifestation der asthmatischen Disposition gerade auf das Terrain der Atmungsorgane hinlenken, sondern vielmehr als Veränderungen, die dem Asthma selbst zukommen, also im Verlauf des Asthma zur Entwicklung kommen: die Ansicht von Bezançon und de Jong, die Veränderungen seien eine bronchopulmonale Sklerose, hervorgehoben durch Tuberkulose, Trauma oder Erkrankungen, die die Atmungsorgane besonders in Mitleidenschaft ziehen, wird abgelehnt. Denn von 13 asthmatischen Säuglingen boten 10 negativen Pirquet und Wassermann, und von 32 Kindern konnten bei 16 keinerlei diesbezügliche anamnestische Daten erhoben werden. *Rach* (Wien).°°

McKinney, J. T., and W. B. Porter: Post-operative massive collapse of the lung. (Postoperativer massiver Kollaps der Lunge.) Southern med. journ. Bd. **20**, Nr. *9*, S. 681—688. 1927.

Das in der amerikanischen Literatur der letzten Jahre vielerörterte Krankheitsbild des massiven Kollapses wird an Hand von 7 Krankengeschichten mit guten Röntgenbildern neuerlich besprochen. Es handelt sich in allen Fällen um Bauchoperationen. 6mal trat der Kollaps rechts, einmal links auf. Der Zustand tritt einen oder mehrere Tage nach der Operation auf. Die klinischen Symptome sind in mehreren Referaten dies. Zentrlbl. wiederholt geschildert worden (**3**, 442, 824; **4**, 173, 247, 302). Das Röntgenbild zeigt eine dunkle flächige Verschattung, die den Bezirk eines Lappens oder einer halben Lunge einnimmt. Die Mediastinalorgane sind nach der kranken Seite verlagert. Das Zwerchfell dieser Seite steht hoch und seine Bewegung ist eingeschränkt. Innerhalb weniger Stunden oder Tage, selten Wochen, verschwinden in den meisten Fällen alle krankhaften Erscheinungen. Auch bezüglich der Entstehungsursachen wird nichts Neues hinzugefügt. Nach der Meinung des Autors und der Diskussionsredner dürfte bei den meisten Fällen ein Verschluß der Bronchien durch zähes Sekret mit folgender Atelektase der Lunge vorliegen. *Fleischner* (Wien).

Benassi, Enrico: Migrazione tardiva di un proiettile di fucile dal collo al polmone. (Spätwanderung eines Gewehrgeschosses vom Hals in die Lunge.) (*Istit. di radiol., osp. magg., univ., Parma.*) Diario radiol. Jg. **6**, Nr. 4, S. 111—121. 1927.

Unter Wiedergabe von 4 Röntgenbildern wird der einzig dastehende Fall, der durch den Titel der Arbeit charakterisiert ist, eingehend beschrieben. Es fand sich röntgenologisch 8 Jahre nach einem röntgenologisch festgestellten Halssteckschuß das Projektil in Höhe der Pleurakuppe. *Heinz Lossen* (Schatzalp-Davos).

Chaumet, G., et Zawadowski: Tuberculose pulmonaire et ossification des cartilages costaux. (Lungentuberkulose und Verknöcherung der Rippenknorpel.) (*Sect.*

Digitized by Google

d'études scient. de l'œuvre de la tubercul., Paris, 14. V. 1927.) Rev. de la tubercul. Bd. 8, Nr. 4, S. 574—581. 1927.

An einem großen Material werden folgende Daten statistisch erhoben. Die Verkalkung der Rippenknorpel geht fast ausnahmslos symmetrisch vor sich. Bei Verkalkung des Knorpels wird nie eine Kalkverarmung der zugehörigen knöchernen Rippe beobachtet. Die Verkalkung der 1. Rippe beginnt nur ausnahmsweise vor dem 30. Lebensjahr. Bei geringgradigen und ausgedehnteren ruhenden tuberkulösen Spitzenherden wird normaler oder vermehrter Kalkgehalt der knöchernen 1. Rippen gefunden; ebenso bei Hilusdrüsen und Pleuraschwarten. Bei vorgeschrittenen und scheinbar aktiven Parenchymprozessen wurden im allgemeinen dieselben Verhältnisse, nur ausnahmsweise verminderter Kalkgehalt gefunden. Die Dauerbeobachtung von Kranken während des Krankheitsverlaufes ließ keine Veränderung im Kalkgehalt der Rippen erkennen. Die Feststellung von Käding über die Kalkwanderung als Zeichen der Akuität eines tuberkulösen Lungenprozesses wird abgelehnt. Hypothetisch wird die Möglichkeit erwogen, daß die reichliche und frühzeitige Verkalkung eine konstitutionelle Eigentümlichkeit sei, die mit einer größeren Tuberkulosefestigkeit gepaart ist. Wenn weitere Untersuchungen die mitgeteilten Daten bestätigen, dürften in diesem Sinne prognostische Schlüsse zulässig sein. *Fleischner* (Wien).

Ziegler, O., und W. Curschmann: Nochmals zur Frage der Qualitätsdiagnose der Lungentuberkulose. (*Städt. Tuberkul.-Krankenh., Heilst. Heidehaus b. Hannover.*) Beitr. z. Klin. d. Tuberkul. Bd. **66**, H. 3, S. 265—273. 1927.

Verff. lehnen die Bezeichnungen „produktiv" und „exsudativ" ab, da die Diagnose dieser Krankheitszustände beim Lebenden nicht stets einwandfrei zu stellen ist. Ziegler glaubt, daß die Berücksichtigung des Entzündungsvorganges bei der Tuberkulose die Brücke bilden wird, um die einzelnen Ansichten zu einen. *Karl Diehl* (Sommerfeld).

Wolf, J. E.: Der Ableitungsbronchus tuberkulöser Kavernen im Röntgenbild. (*18. Kongr. d. dtsch. Röntgen-Ges., Wiesbaden, Sitzg. v. 28.—30. IV. 1927.*) Fortschr. a. d. Geb. d. Röntgenstr. Bd. **36**, Kongreßh., S. 36—37 u. 39. 1927.

Der Ableitungsbronchus als Ausdruck der Drainage verflüssigten nekrotischen Materials aus einem tuberkulösen Herd in das Bronchialsystem stellt sich im Röntgenbild als transparente bandförmige Linie dar, die zu beiden Seiten von doppeltkonturierten Schattenstreifen begrenzt ist. In Zweifelsfällen (bei kleinen Kavernen, bei Kavernen, die noch keine dichte fibröse Abkapselung gebildet haben, bei Superposition des Kavernenbildes durch vor oder hinter der Kaverne gelegenen Infiltrationsschatten usw.) bildet der Nachweis eines drainierten Bronchus ein wertvolles Hilfsmittel für die Kavernendiagnostik. Bei Kavernen, die in Heilung übergegangen sind, stellt sich der ehemalige Ableitungsbronchus als fibröser Strang noch für längere Zeit dar.

Heinz Lossen (Schatzalp-Davos).

Raabe, Rudolf: Der ableitende Bronchus („bronche de drainage") im Röntgenbild. (*Inn. Abt., Stadtkrankenh., Dresden-Johannstadt.*) Med. Klinik Jg. **23**, Nr. 38, S. 1448 bis 1450. 1927.

Unter „bronche de drainage" versteht man einen zu einer tuberkulösen Kaverne führenden Bronchus, so daß dieser gewissermaßen wie ein Drain für deren Abflußmöglichkeit sorgt. Dabei ist für diesen wesentlich, daß eine Infektion seiner Wand stattfindet. Die folgende Infiltration bzw. der Wandzerfall führen zu Veränderungen seines Lumens. Dem entsprechen im Röntgenbild zwei einander parallele, zu einem Cavum verlaufende Linien, die ein Aufhellungsband begrenzen, das sich kurz vor der Einmündung in die Kaverne meistens verbreitert. Die Sichtbarmachung dieser Bronchi wird bisweilen durch die Überdeckung mit spezifischen Fleckschatten erschwert. Unter den letzten 500 Röntgenaufnahmen von Lungenphthisen wurde ein „bronche de drainage" in 17 Fällen (= 3,4%) festgestellt. Verf. hat von einer Kontrastfüllung der Bronchien abgesehen. Bei Kontrolle der Röntgenaufnahmen durch die Autopsie zeigte sich in 3 Fällen eine Übereinstimmung der Befunde, die sonst infolge des zeitlichen

Digitized by Google

Zwischenraumes nicht immer vorhanden war. Im Anschluß werden einige prägnante Fälle von „bronche de drainage" im Röntgenbild gezeigt. *F. Burgheim* (Berlin).

Melville, Stanley: X-rays in the diagnosis of intrathoracic growths. (Röntgendiagnose intrathorakaler Tumoren.) (*St. George's hosp., Brompton.*) Brit. med. journ. Nr. 3485, S. 725—728. 1927.

Übersichtliche Besprechung der Thoraxtumoren und über Differentialdiagnose. Von den benignen Neoplasmen sind die Fibrome am häufigsten, sie sind extrapulmonal gelegen, springen von der hinteren Thoraxwand ins Lungenfeld, die Anwendung eines Pneumothorax ist bei ihrer Diagnostik sehr wertvoll. Wird dieser nicht angewandt, so werden solche Fälle häufig als primäre Lungensarkome diagnostiziert. Von den Teratomen sind die Dermoidcysten am häufigsten, ferner von Thymusresten ausgehende Tumoren, sie liegen zum Unterschied von den Fibromen vorne im Thoraxraum. Maligne Neoplasmen: Das primäre Lungencarcinom, es wird die Frage erörtert, ob die Zunahme der Lungenca. in den letzten Jahren eine wirkliche, oder eine scheinbare durch bessere Diagnosenstellung bedingt ist. Anfangs sind die Verschattungen lappenmäßig begrenzt, später treten Bronchostenose, Mediastinalwandern und Phrenicuslähmung auf. Ca. des Lungenoberlappens ist durch die scharf begrenzte intensive Verschattung leicht zu diagnostizieren, schwierig ist die Diagnose bei Lokalisation im Unterlappen, wegen der unscharfen Begrenzung und der sekundären Veränderungen der Lunge und Pleura kommen alle entzündlichen Veränderungen in Betracht. Das Vorkommen von primären Lungensarkomen wird bezweifelt, die in der Literatur beschriebenen dürften metastatischer Natur gewesen sein. Das Bild der Hodgkinschen Erkrankung ist so scharakteristisch, daß es mit keinem anderen verwechselt werden kann. Betonung der häufigen Schwierigkeiten in der Differentialdiagnose zwischen Aneurysma und Tu. mediastini. Die Med. Tu. sind entweder Sarkome von den mediastinalen Drüsen oder der Thymus ausgehend oder maligne Tumoren der Thyreoidea. Zum Schluß werden drei Fragen zur Diskussion gestellt: Gibt es einen Zusammenhang zwischen Tbc. und primärem Ca.; ist die Zunahme der Bronchusca. in der letzten Zeit eine wirkliche oder nur eine scheinbare; gibt es ein primäres Lungensarkom.

Aussprache: C. Thurstan Holland (Liverpool) betont die Schwierigkeit der Diagnose von Lungentumoren bei der Anwesenheit von hohen Exsudaten; ferner, daß von amerikanischen Autoren die Röntgentherapie als differentialdiagnostisches Mittel bei Thoraxtu. angegeben wurde. (Die diesbezüglichen deutschen Publikationen [Lenk und Borak] scheinen dem Diskussionsredner unbekannt zu sein. Ref.) — Campbell Suttie (Glasgow) hat bei Kindern bis zu 12 Jahren nur sehr selten Thoraxtu. gesehen. — N. S. Finzi (London) betont die Schwierigkeit, die in manchen Fällen die Entscheidung des Ausgangspunktes eines Sarkoms — ob vom Mediastinum oder der Lunge — selbst bei der Autopsie macht. *Presser* (Wien).

Loeper, M., et R. Garcin: Cancers du poumon à forme osseuse et douloureuse. (Lungencarcinom, knöcherne und schmerzhafte Form.) Bull. et mém. de la soc. méd. des hôp. de Paris Jg. 43, Nr. 26, S. 1225—1229. 1927.

Die Diagnose: Lungencarcinom bereitet klinisch oft große Schwierigkeiten, besonders wenn das Carcinom sehr langsam wächst. Die Unterscheidung von einer chronischen Lungentuberkulose ist alsdann außerordentlich schwierig und zuweilen nur durch histologische Untersuchung möglich. Verf. teilen zwei Beobachtungen ausführlich mit, die verhältnismäßig junge Personen betreffen. In einem Fall handelte es sich um ein sehr schmerzhaftes Lungencarcinom bei einem Mann von 43 Jahren, der schon seit 6 Monaten an heftigen, zunehmenden Schmerzen litt. Die Röntgenuntersuchung ließ in Höhe des rechten Oberlappens einen Schatten erkennen, der mit dem Hilus in Verbindung stand. Außerdem waren zahlreiche Knochenherde an der Wirbelsäule erkennbar. Nach 5 Monaten Exitus. Die Autopsie bestätigte die Diagnose Lungencarcinom. Die 2. Beobachtung betraf ein junges Mädchen von 24 Jahren, die über Schmerzen in beiden Hüftgelenken und im Knie klagte. Während zu Anfang Verdichtungen über der Lunge fehlten, war bereits im Brustbein ein Herd erkennbar, der für einen infektiösen gehalten wurde. Der Zustand dauerte 2 Monate, alsdann hohe Temperaturen, im Blut Streptokokken. Exitus. Man fand einen ausgedehnten Tumor im Mediastinum, der ins Sternum durchgebrochen war, dieses infiltriert und sekundär zahlreiche Herde in den übrigen Organen gesetzt hatte. Histologisch kleinzelliges Epitheliom, welches die ganze Lunge durchsetzt hat und als primäres Carcinom angesprochen werden muß. *Hermann Meyer* (Göttingen).

Digitized by Google

Darbois et Huet: Note sur le déplacement du diaphragme droit. (Bemerkung über den Hochstand des rechten Zwerchfells.) Bull. et mém. de la soc. de radiol. méd. de France Jg. 15, Nr. 141, S. 246—247. 1927.

Bericht über 2 Fälle, bei denen auf Grund klinischer Symptome und des röntgenologisch festgestellten Hochstandes des rechten Zwerchfelles die Diagnose subphrenischer Abceß gestellt worden war. Das rechte Zwerchfell zeigte ferner eine Einschränkung der Bewegung, der Sinus phrenicacostalis war verschleiert. Es bestand Aerocolie. Die angeführten Zeichen sind als verdächtig, aber nicht als beweisend für die Diagnose anzusehen. *Fleischner* (Wien).

Evans, John: Hernia of the diaphragm with report of case of the congenital variety complicated by periodic rotation of the stomach. (Zwerchfallhernie mit Bericht über einen Fall ihrer kongenitalen Abart, der durch periodische Magenrotation kompliziert war.) Americ. journ. of roentgenol. a. radium therapy Bd. 18, Nr. 2, S. 133—136. 1927.

23jähriger Patient hatte als Kind häufig Magenkrämpfe. Leichte Magenstörungen waren sehr häufig. Seit 1921 hatte er des öfteren krampfartige Schmerzen in der linken Oberbauchgegend. Röntgenuntersuchung zeigte eine Eventration des Kolons bis hinauf zur Clavicula. Der Magen ist lang und atonisch. Das kardiale Ende ist zusammen mit dem Kolon nach links stark verzogen. Gelegentlich einer früheren Untersuchung wurde der Magen in einer Lage befunden, die 180° zu der anderen Aufnahme verschieden war. Die große Curvatur war völlig nach rechts getreten. *E. A. May* (Newark, N. J.)

Samuelsen, E.: Hernia diaphragmatica hiatus œsophagei. (*Røntgenklin., Kommunehosp., København.*) Hospitalstidende Jg. 70, Nr. 35, S. 821—831. 1927. (Dänisch.)

Ein 58jähriger Arbeiter, der mit 12 Jahren sich durch Verätzung eine Speiseröhrenverengerung zugezogen hatte, hatte neben Schluckbeschwerden auch Magenschmerzen. Röntgenologisch wurde eine Hernie in dem von vorn nach hinten erweiterten Hiatus oesophagei festgestellt, die als Bauchinhalt den Anfangsteil des Magens enthielt. Anscheinend war die früh geschädigte Speiseröhre im Wachstum zurückgeblieben und hatte den Magen in die Brusthöhle gezogen. *Reimann* (Berlin).

Verdauungskanal (außer Zähne).

Herepey-Csákányi, Győző v.: Zur Kasuistik der Ductus-Thyreoglossuscyste. (*I. chir. Abt., Landesarbeiterkrankenkasse, Budapest.*) Zentralbl. f. Chir. Jg. 54, Nr. 42, S. 2631—2633. 1927.

Beschreibung eines Falles einer Ductus-Thyreoglossuscyste bei einem 14jährigen, die zuerst als Atherom am Halse imponierte und nach mehrmaliger Operation immer wieder eine Fistelöffnung mit Sekretion einer zähen, schleimartigen Masse zeigte. Erst nach röntgenologischer Darstellung der Cyste und des Cystenganges mit Lipiodol und nachfolgender Totalexstirpation erfolgte dauernder Verschluß. Die histologische Untersuchung der Cystenwand ergab mehrschichtiges Plattenepithel; dieses kann sowohl bei Cysten des Ductus thyreoglossus als auch bei Kiemengangscysten vorkommen. Differentialdiagnostisch können solche Cysten durch ihre Lage und Konsistenz leicht mit einer Schilddrüsencyste verwechselt werden. Entwicklungsgeschichtlich stammen diese Cysten und Fisteln aus der embryonalen Zeit, und zwar die mediale aus dem Ductus thyreoglossus, die laterale aus dem Ductus thymopharyngeus. *Baensch* (Leipzig).

Palugyay, Josef: Form und Lage der Speiseröhre des lebenden Menschen, ein Beitrag zur Topographie des Mediastinums. I. Die Form der Speiseröhre. Erwiderung auf die gleichnamige Veröffentlichung von Andreas Pratje in dieser Zeitschr., 81, H. 3/4, 1926. (*Röntgenstat., II. chir. Univ.-Klin., Wien.*) Zeitschr. f. d. ges. Anat., Abt. 1: Zeitschr. f. Anat. u. Entwicklungsgesch. Bd. 84, H. 1/2, S. 261—267. 1927.

Palugyay wendet sich vor allem gegen die Ansicht Pratjes, daß man von einer Atonie des Oesophagus erst sprechen dürfe, wenn bei größeren Bissen, Kapseln oder gar bei Flüssigkeit ernsthafte Schluckstörungen auftreten, während geringe Grade von Tonusverminderung noch im Bereich der normalen Variation lägen. Palugyay erkennt an, daß es zwischen den geringsten, nicht feststellbaren Abweichungen bis zu den leicht feststellbaren hochgradigen Erscheinungen fließende Übergänge gibt. Dagegen weist er nach, daß größere Bissen, Kapseln und Flüssigkeiten als Testobjekt nicht angewandt werden können, da Flüssigkeiten schon allein auf Grund des Gesetzes der Schwerkraft beim stehenden oder sitzenden Menschen in den Magen gelangen, während größeren Bissen oder Kapseln gerade der hypertonische Oesophagus größeren

Digitized by Google

Widerstand entgegensetzen wird. Für das geeignetste Mittel zur Untersuchung hält er eine nicht zu zähe Paste. — Ferner wendet sich P. gegen den Angriff, daß die Beckenhochlagerung „unnatürlich" sei. P. hält sie dagegen wohl für „außergewöhnlich", aber nicht für unnatürlich und führt zum Beweise dessen eine Reihe von Fällen an, in denen ein Schlucken in Beckenhochlagerung erfolgt; daraus schließt er, daß es eben bei normaler Funktion so natürlich sei, daß es in der gegebenen außergewöhnlichen Situation genau so unbewußt vor sich gehe wie in der aufrechten Stellung. Deshalb ist man berechtigt, Veränderungen anzunehmen, wenn es nicht gelingt. — Pratje gibt zu, daß die von Holzknecht und Albert sowie von P. beobachteten Symptome für eine Tonusverminderung sprechen, er will diese jedoch nicht als Krankheit anerkennen, weil diese Fälle in der Mehrzahl keine Beschwerden machen. P. versucht diesen Einwand damit zu entkräften, daß er darauf hinweist, daß zahlreiche, auch schwerste Krankheiten lange Zeit beschwerdelos verlaufen können. Er hält es für einen Vorteil, wenn es mit feineren Funktionsprüfungen gelingt, bereits geringe Grade einer Hypotonie der Speiseröhre festzustellen, weil dadurch andere Affektionen von vornherein differentialdiagnostisch ausgeschlossen werden können. (Pratje vgl. dies. Zentrlbl. **2**, 862.) *G. Velde* (Saarbrücken).

Pratje, Andreas: Die „Atonie" der Speiseröhre. Bemerkungen zu vorstehender „Erwiderung" von Jos. Palugyay. Zeitschr. f. d. ges. Anat., Abt. 1: Zeitschr. f. Anat. u. Entwicklungsgesch. Bd. **84**, H. 1/2, S. 268—270. 1927.

Pratje glaubt, daß der Unterschied, der zwischen seiner Auffassung und der Palugyays besteht, indem Palugyay auch geringe Grade der Tonusverminderung schon zum Pathologischen rechnet, während P. sie noch als zum Bereich des Normalen gehörig betrachtet, weniger ein begrifflicher als vielmehr ein prinzipieller Unterschied ist. P. betrachtet es als einen Fortschritt der modernen Anatomie bzw. der Biologie im weitesten Sinne, daß der Begriff des Normalen nicht mehr so eng gefaßt wird wie früher. Deshalb glaubt er, daß man geringe Abweichungen vom Durchschnitt, die die biologische Gesamtleistung des Organismus nicht beeinträchtigen, auch nicht als „Krankheit" bezeichnen darf; auch dann nicht, wenn die betreffende Variante eine Disposition für eine mögliche Erkrankung darstellt. P. erkennt jedoch die Berechtigung der verfeinerten Funktionsprüfungen durchaus an, nur will er geringe Abweichungen vom Normalen, also in diesem speziellen Fall die leichten Hypotonien des Oesophagus noch nicht zur „Krankheit Atonie" gerechnet wissen, sondern glaubt, daß diese Fälle noch in das Bereich des „Normalen" gehören. Die Schwierigkeit der Grenzziehung wird allerdings auch von ihm anerkannt. *G. Velde* (Saarbrücken).

Jacobson, Edmund: Spastic esophagus and mucous colitis; etiology and treatment by progressive relaxation. (Oesophagospasmus und schleimige Kolitis. Ätiologie und Behandlung durch fortschreitende Muskelerschlaffung.) (*Hull physiol. laborat., univ., Chicago.*) Arch. of internal med. Bd. **39**, Nr. 3, S. 433—445. 1927.

Die Innervation des Verdauungstraktes ist noch nicht vollständig geklärt. Vagus und Splanchnicus haben motorische und hemmende Fasern. Die quergestreifte Oesophagusmuskulatur enthält jedoch nur motorische Fasern, daß der Vagus das Kolon erreicht, wird bezweifelt. Verf. nimmt als Ursache des Kardiospasmus Reizung des Vagus durch Oesophagitis, Fissuren der Kardia, Verlagerungen des Oesophagus, Druck von der Leber her, Empfindlichkeit gegen artfremdes Eiweiß bzw. reflektorisch Verletzungen des Gastrointestinaltraktes, z. B. Appendicitis, Cholecystitis, Varicositäten, Tumoren und ähnliches, an. Spasmen des Dickdarmes bzw. des Oesophagus können noch durch Arteriosklerose, Urämie, Bleivergiftung, Tabes bedingt sein. Bei entzündeter Schleimhaut genügen schon harmlose, physiologische Reize, wie Nahrungsaufnahme, um den Spasmus auszulösen bzw. zu unterhalten. Nach Steindl wird der Kardiospasmus in leichteren Fällen durch Vagusneurose, in schweren durch Vagusdegeneration hervorgerufen. Er sagt: der Enterospasmus hat seine nachweisliche Pathologie im vegetativen Nervensystem. Störungen des Nervensystems organischer

Digitized by Google

oder funktioneller Natur stehen in enger Verbindung mit dem Auftreten des Oesophagospasmus. Andere Autoren aber wie Exner, Heyrovsky, Paltauf und Kraus nehmen an, daß infolge der vermehrten Vagustätigkeit, perivasculäre, degenerative Veränderungen der vegetativen Nervenzentren eintreten. Experimentelle Untersuchungen, die Verf. bei Patienten mit spastischen Zuständen ausgeführt hat, indem er einen Ballon, der auf einem Registrierapparat den Tonus der Muskulatur aufzeichnete, in den Oesophagus einführte, haben gezeigt, daß Kontraktion schon bei jeder geistigen Arbeit auftrat. Vollständige Erschlaffung der Muskulatur trat erst dann ein, wenn die geistige Tätigkeit völlig aufhörte. Umgekehrt zeigen Versuche, daß bei vollständiger Erschlaffung der Skelettmuskulatur die geistige Tätigkeit aufhört. Die vollständige Nerven-Muskelerschlaffung, wie sie Verf. durch seine jüngst veröffentlichte Methode erzielt, bringt den Patellarsehnenreflex zum Schwinden, es tritt sogar bei weiterer Steigerung der Erschlaffung natürlicher Schlaf ein. Nun werden 3 Fälle von Oesophagospasmus mit genauen Krankengeschichten angeführt, welche alle durch die Erschlaffungsmethode geheilt bzw. weitgehend gebessert wurden. 4 Fälle von Kolitis mit Schleimabgang wurden ebenfalls mittels der genannten Methode des Verf. behandelt und geheilt. Röntgenbilder, welche die spastischen Zustände des Dickdarmes illustrieren und den Rückgang der Spasmen auf Grund der Therapie zeigen, sind der Arbeit beigefügt. Die Behandlung beginnt nach einer gründlichen Untersuchung und evtl. Entfernung von Infektionsherden, wenn dies möglich ist. Bei schweren nervösen Störungen, im Beginn von Infektionskrankheiten, bei schwerem Schnupfen besteht Neigung zu Rückfall. Andere Maßnahmen, welche der Therapie spastischer Zustände gelten könnten, müssen unterbleiben, um die Erschlaffungsmethode als allein wirksam bezeichnen zu können. Zusammenfassend wird gesagt: Geistige und Gemütstätigkeit können Spasmen auslösen bzw. aufrechterhalten. Eine Reihe Experimente haben die gegenseitigen Beziehungen gezeigt. Mit fortschreitender Muskelerschlaffung vermindert sich geistige und Gemütstätigkeit, ja sie hört ganz auf. Diese experimentellen Feststellungen haben zu der vom Verf. beschriebenen Heilmethode, der progressiven Relaxation, geführt. Zum mindesten sind gewisse Arten von Oesophagospasmus durch diese Methode beeinflußbar. Die Erregbarkeit der Nervenzentren wird herabgesetzt. Auch bei der schleimigen Kolitis ist die Methode mit gutem Heilerfolg angewendet worden. *Zipper* (Bruck).$_{o}$

Huizinga, Eelco, et S. Keijser: De l'examen radiographique dans la périœsophagite. (Zur Röntgendiagnose der Periösophagitis.) (*Clin. oto-rhino-laryngol. et inst. radiogr., univ., Groningue.*) Acta-oto-laryngol. Bd. **11**, H. 3, S. 475—478. 1927.

Das Zeichen von Minnigerode (Gasblase vor der Wirbelsäule) der Periösophagitis kann vorgetäuscht werden durch einen zufälligen Luftgehalt des cervicalen Oesophagus nach Luftschlucken. Mehrere Aufnahmen lassen den Irrtum vermeiden. Bei Luftschluckern sieht man manchmal auf dem Röntgenbild den thorakalen Teil des Oesophagus mit Luft gefüllt. Da das meist nicht der Fall ist, scheint der thorakale Teil des Oesophagus normalerweise nicht zu klaffen. *Lüscher jun.* (Bern).$_{o}$

Linhart, W.: Über Agastrie. (*14. Tag. d. südostdtsch. Chir.-Vereinig., Gräfenberg b. Freiwaldau, Sitzg. v. 5. II. 1927.*) Bruns' Beitr. z. klin. Chir. Bd. **140**, H. 2, S. 305 bis 307 u. 311—313. 1927.

Eine 30 Jahre alte verheiratete Frau litt seit ihrer Kindheit immer wieder an schwer zu lokalisierenden Beschwerden im Abdomen, die zeitweise zu plötzlich auftretendem Erbrechen geführt hatten. Bei der Röntgenuntersuchung sah man den Brei den Oesophagus glatt durchfließen. Er wandte sich dann nach rechts unter die Leber und füllte dort ein kugeliges Gebilde, aus dem während der Durchleuchtung ein Übertritt nicht erfolgte. Nach 6 Stunden bestand noch die kugelige Füllung und ein gefülltes Kolon, das diagonal durch das Abdomen zog. Es wurde ein Magenvolvulus angenommen und laparatomiert. Nach Lösen unzähliger Verwachsungen erwies sich das kugelförmige

Digitized by Google

Gebilde als das stark erweiterte Duodenum, das unmittelbar in den aus dem Diaphragma durchtretenden Oesophagusschlitz überging. Die Mesenterialwurzel bildete das Abflußhindernis. *O. David* (Frankfurt a. M.).

Trautner, Heinr., und Heinr. Höcker: Neuer Weg zur röntgenologischen Reliefdarstellung der Magenschleimhaut. (*Ärztl. Bezirksver., Erlangen, Sitzg. v. 2. VI. 1927.*) Münch. med. Wochenschr. Jg. **74**, Nr. 27, S. 1161. 1927.

Trautner und Höcker haben seit 1—2 Jahren die Darstellung der Magenschleimhaut in der Weise ausgeführt, daß sie eine mit einer dünnen Blase armierte Sonde in den Magen einführten, die Blase daraufhin aufblähten, wodurch eine gute Entfaltung der Schleimhaut bedingt wird. Danach nimmt der Patient Bariumbrei, der nunmehr zwischen die Magen- und Blasenwand gelangt und so die Schleimhautzeichnung sehr gut erkennen läßt. Eine Perforationsgefahr soll nach Ansicht von H. nicht bestehen, da der Magen durch die Aufblähung angeblich weniger gedehnt wird als durch die im allgemeinen eingenommene Kontrastbreimasse. *Käding* (Münster).

Dwyer, Maurice F., and John M. Blackford: Clinical and roentgenologic findings in three hundred and thirty-two organic gastric lesions. (Klinische und röntgenologische Befunde bei 332 organischen Magenveränderungen.) Radiol. review a. Chicago med. recorder Bd. **49**, Nr. 6, S. 239—244. 1927.

Von 2250 Patienten mit Magenbeschwerden hatten 332 ein organisches Magenleiden, hierzu werden auch die Duodenalgeschwüre gerechnet. 10% sämtlicher Patienten wurden mit Beschwerden von seiten des Magendarmkanals aufgenommen. Außer der klinischen Untersuchung und der Anamnese spielt die Hauptrolle die Röntgenuntersuchung. Ein größerer Raum wird der Frage gewidmet, daß die Röntgenuntersuchung von einem guten Röntgenologen ausgeführt wird, andernfalls kann die Röntgenuntersuchung eher Unheil anrichten. Von den Patienten, die über Magenbeschwerden klagten, hatten 14% organische Veränderungen am Magen oder Duodenum, 20% Gallenblasenerkrankungen, 9,9% ein Duodenalgeschwür. 80% der Patienten mit Duodenalgeschwür hatten ein typisches Krankheitsbild, während 20% über mehr unbestimmte Beschwerden klagten. Diese werden im allgemeinen durch die Röntgenuntersuchung geklärt. Das Magengeschwür ist nur ein Fünftel so häufig wie das Duodenalgeschwür. Sehr wesentlich ist die Kontrolle durch den Chirurgen. Die Beschwerden beim Duodenalgeschwür treten meistens vor dem 25. Lebensjahr auf, beim Magengeschwür erst später. Kranke jenseits 40 Jahren, die aus voller Gesundheit ziemlich plötzlich über Magenbeschwerden klagen, sind sehr verdächtig auf ein Magencarcinom, das sehr frühzeitig durch die Röntgenstrahlen diagnostiziert werden kann. Röntgenologisch ist für die Diagnose des Duodenalgeschwürs am wichtigsten ein stets deformierter Bulbus, der auch nach Eingabe von Antispasmodizis bestehen bleibt. Bei der Operation so häufig zu findende Verwachsungen mit der Gallenblase sind röntgenologisch meistens nicht zu konstatieren. Deformierungen durch die Gallenblase können mit Hilfe der Gallenblasendiagnostik als solche erkannt werden. In 4 Fällen konnte die röntgenologisch gestellte Diagnose Duodenalgeschwür nicht bestätigt werden. In dem einen Falle war die Gallenblase dicht mit dem Duodenum verwachsen, bei den anderen 3 Fällen handelte es sich um eine Appendicitis. Durchschnittlich betrug die freie Salzsäure 40, die Gesamtacidität 54. — Bei der Magenröntgendiagnostik ist zu bedenken, daß 16% der Magengeschwüre an der Hinterwand des Magens gelegen sind. Daher ist eine Untersuchung im Liegen und im schrägen Durchmesser unbedingt erforderlich. An der großen Kurvatur sitzt das Geschwür meistens im mittleren Drittel, in einem Fünftel im oberen Drittel. — Beim Verdacht auf Magencarcinom spielt die Anamnese eine große Rolle, wie schon erwähnt. Von den Carcinomkranken mit Ulcusanamnese hatten 75% freie Salzsäure, zum Teil sehr hohe Werte. Bei den Patienten ohne Ulcusanamnese war in keinem einzigen Fall freie Salzsäure vorhanden. Bei der Erkennung des Magencarcinoms leistet die Röntgenuntersuchung besonders gute Dienste. 8 anderwärts als Magencarcinom diagnostizierte Fälle konnten als Fehldiagnosen gedeutet werden, 6 davon wurden durch

Digitized by Google

Operation als nicht carcinomatös bestätigt, in den beiden anderen Fällen handelte es sich um eine perniciöse Anämie, wo ein Füllungsdefekt durch Wirbelsäulendruck vorgetäuscht worden war. Durch Vernachlässigung der Röntgendurchleuchtung in nach vorn geneigter Stellung werden oft Carcinome im Kardiateil des Magens übersehen. Röntgenologische Nachuntersuchungen sind für die Bestätigung der Diagnose äußerst wertvoll. *Käding* (Münster i. W.).

Joly: Présentation d'images radiologiques de ptose vraie de l'estomac. (Vorstellung von Röntgenbildern von wahrer Magensenkung.) Bull. et mém. de la soc. de radiol. méd. de France Jg. 15, Nr. 142, S. 275—276. 1927.

Es handelt sich um 2 Röntgenaufnahmen, von denen die eine im Stehen und die andere im Liegen gemacht wurde. Als Beweis für eine wirkliche Ptosis wird von dem Verf. die Feststellung angesehen, daß sich bei beiden Aufnahmen zwischen dem oberen Rande der großen Kurvatur und dem Zwerchfelle ein etwa 3 cm breiter Zwischenraum nachweisen ließ. Diese Annahme findet bei H. Béclère Ablehnung. Béclère nimmt an, daß es sich nicht um einen freien Raum, sondern um eine Projektion des Zwerchfells handele. Auch A. Béclère kommt zu einer ähnlichen Ablehnung. *C. Kruchen.*

Ramond, Félix, et Ch. Jacquelin: Quelques images radiologiques peu connues de l'hypersécrétion gastrique. (Einige unbekannte Röntgenbilder der Magenhypersekretion.) (*Soc. de gastro-entérol., Paris, 11. VII. 1927.*) Arch. des maladies de l'appar. dig. et des maladies de la nutrit. Bd. 17, Nr. 8, S. 903—907. 1927.

Die Hypersekretion des Magens führt mit der Zeit zu der chronischen Gastritis, die eine große Rolle bei der Ulcus- und Carcinombildung spielt, woraus erhellt, wie wichtig ihre rechtzeitige Diagnose ist. Besser als klinisch und mit der Sonde kann sie aus dem Röntgenbilde diagnostiziert werden. Bekannt sind die Zeichen des Flüssigkeitsspiegels im nüchternen und des Sekretspiegels über dem Barium im kontrastgefüllten Magen. Jedoch erlauben diese Methoden lediglich, größere Flüssigkeitsmengen zu erkennen. Folgende Zeichen sind weniger bekannt, obwohl sie recht wertvoll sind: Das obere Niveau des breigefüllten Magens stellt sich gleich nach der Füllung nicht wagerecht ein, sondern bildet eine von rechts oben schräg nach links unten abfallende Linie. Der Winkel, der dadurch entsteht, ist angefüllt mit einer kleinen Menge Residualflüssigkeit. Wenn dieses Bild auch bald nach der Auffüllung verstreicht, so ist es doch für den Nachweis geringer Flüssigkeitsmengen recht wesentlich. Ein zweites Zeichen, das bereits größere Flüssigkeitsmengen beweist, ist das Herunterfließen des Kontrastmittels im breiten Strahl entlang der kleinen Kurvatur. Hervorgerufen auf der einen Seite durch einen verminderten Tonus des Oesophagus, andererseits dadurch, daß der Flüssigkeitsgehalt des Magens das eindringende Barium an die kleine Kurvatur drückt. Als drittes Merkmal das säulen-, maschen oder rinnenförmige Bild des Magens. Nicht immer braucht in diesem Falle eine Hypersekretion vorzuliegen, bei manchen Ptosen entsteht durch Circulärspasmus oder flächenhaftes Aneinanderlegen der Vorder- und Hinterwand dieses Bild, jedoch ist dann stets über dieser Säulenzeichnung ein Bariumspiegel. Anders bei dem Bilde der Hypersekretion, bei dem dann stets der ganze Magenkörper diese Säulenzeichnung aufweist, und im Gegensatz zum vorher beschriebenen Bilde ein oben im Magen befindlicher Bariumspiegel nie nachzuweisen ist. (Illustration durch 4 Zeichnungen.)

Aussprache. M. Gaston Durand: Der Füllungsmodus des Magens hängt vom Tonus ab, geringe Sekretmengen können ihn nicht wesentlich beeinflussen. Abgesehen davon, daß eine geringe Flüssigkeitsmenge im Magen, die nicht einmal mit der Sonde nachzuweisen ist, keine Hypersekretion beweist, sie kann vielmehr schon durch verschluckten Speichel bedingt sein. — M. Keller: Oft zeigt ein Magen, der bei Beginn der Füllung ein abnormes Bild bietet, später völlig normale Verhältnisse. Die anfängliche Entfaltung der Magenwandung hängt vom Tonus ab und sagt uns nichts über eine Hypersekretion. *Werner Knothe* (Berlin).

Durand, Gaston: L'éperon de la petite courbure dans le diagnostic radiologique de l'ulcère gastrique. (Bedeutung der Nischenbildung in der röntgenologischen Ulcus-

Digitized by Google

diagnostik.) (*Soc. de gastro-enterol., Paris, 11. VII. 1927.*) Arch. des maladies de l'appar. dig. et des maladies de la nutrit. Bd. **17**, Nr. 8, S. 914—917. 1927.

Die wiederholte Röntgenbeobachtung bei einem 45jährigen Patienten, der zur Operation kam, ergab, daß Nischen- und Spornbildung an der kleinen Curvatur nicht unbedingt für die Lokalisation des Ulcus an der Stelle der Nische spricht, sondern gelegentlich lediglich als Symptom eines Ulcus der kleinen Curvatur überhaupt aufzufassen ist, im speziellen Falle eines Ulcus am Pylorus, während die Spornbildung der Mitte der kleinen Curvatur entsprach. *Heinemann* (Braunschweig).

Nicholas, F. G., and Alan Moncrieff: The healing of gastric ulcers: Radiological observations. (Röntgenbeobachtungen über die Heilung des Magengeschwürs.) (*Middlesex a. St. Luke's hosp., London.*) Brit. med. journ. Nr. **3465**, S. 999—1000. 1927.

Klinisch sprechen für eine Heilung eines Geschwürs Verschwinden der Schmerzen und der Druckempfindlichkeit, Aufhören des Erbrechens, Verschwinden von Blut im Stuhl und im Erbrochenen sowie Gewichtszunahme. Als wesentliche Unterstützung kann hierbei die Röntgenuntersuchung herangezogen werden. Wichtig ist hierbei, daß die Untersuchung im selben Durchmesser stattfindet. Verff. verwenden stets die Doppelmahlzeit. Es wurden nachuntersucht im ganzen 17 Fälle, davon 15 3mal. Die erste Nachuntersuchung fand im Abstand von 6 Monaten, die 3. nach weiteren 3 bis 4 Monaten statt. Dabei zeigte sich, daß von 11 anfangs geheilten Fällen bei der 3. Untersuchung 4 wiederum ein Ulcus darboten. Auch spricht ein negativer Röntgenbefund nicht unbedingt gegen das Bestehen eines Geschwürs. Zwischen Länge der Erkrankung, Größe des Ulcus und Heilungsdauer bestehen keine Beziehungen. Bei der Beurteilung der Heilung eines Geschwürs kommt aber der Röntgenuntersuchung ein großer Wert zu. *Käding* (Münster i. W.).

Arisz, L.: An investigation into defects in the pyloric part of the stomach. (Untersuchung über Defekte im pylorischen Teil des Magens.) Acta radiol. Bd. 8, H. 4, S. 274—287. 1927.

Der Verf. gibt an Hand von Skizzen eine Beschreibung von im ganzen 12 Fällen, in denen sich mehr oder weniger große Defekte im präpylorischen Teil des Magens fanden. Diese Defekte sind sowohl an der kleinen als auch an der großen Kurvatur vorhanden. In 7 Fällen, in denen wegen Ulcus duodeni oder Cholecystitis später operiert wurde, fanden sich am Magen keine Veränderungen. Es mußte sich bei den Defekten also um Schleimhautfalten gehandelt haben. In den übrigen 5 Fällen war keine Operation gemacht worden. Zur Differentialdiagnose dieser Schleimhautfalten führt Arisz noch folgendes aus: Die Schleimhautfalten verschwinden bei der Peristaltik fast immer vollständig. Wenn ein Defekt seine Form jedoch nicht ändert, muß man den Verdacht haben, daß es sich nicht um eine Schleimhautfalte, sondern um einen Defekt mit anderer Ursache handelt. Es kommt dabei folgendes in Betracht: Gutartige Tumoren sind sehr selten. Bei den in der Literatur bisher niedergelegten Fällen war jedoch auf den Ablauf der peristaltischen Bewegungen wenig oder gar nicht geachtet worden. Der Verf. hat selbst einen Fall beobachtet, mit einem Defekt, nahe der großen Kurvatur, etwa 1 cm vor dem Pylorus. Bei der Peristaltik verschwand dieser Defekt nicht ganz. Der Patient wurde operiert, man fand einen kleinen Knoten in der Submucosa; die mikroskopische Untersuchung ergab, daß er aus Pankreasgewebe bestand. Bösartige Tumoren, die Veranlassung geben zu Verwechslungen mit Schleimhautfalten, sind sehr selten. Verf. sah einen Fall mit einem rundlichen Defekt an der kleinen Kurvatur dicht vor dem Pylorus. Während die Peristaltik an der großen Kurvatur vollkommen normal ablief, kam sie an der kleinen Kurvatur nur bis zu dem Defekt; auch bestand Antiperistaltik. Bei der Operation fand sich ein Ulcus, anatomisch: ulcerierter Tumor. Defekte durch Verwachsungsstränge lassen sich von den Schleimhautfalten dadurch trennen, daß sie ihr Aussehen verändern bei veränderter Lagerung des Patienten. In einem Fall hat der Verf. eine spastische Einziehung an der großen Kurvatur beobachtet, hervorgerufen wahrscheinlich durch einen ulcerierenden Tumor

Digitized by Google

der kleinen Kurvatur. In diesem Falle war überhaupt keine Peristaltik vorhanden; bei der Operation war kein Defekt der großen Kurvatur nachzuweisen. Gelegentlich können Spasmen beim präpylorischen Ulcus Schleimhautfalten vortäuschen, doch gehen hier die peristaltischen Wellen nie weiter als bis zu dem Spasmus. Eine Verkürzung der kleinen Kurvatur und ein Verschwinden des Angulus kann nach Ansicht des Verf. sowohl verursacht sein durch ein präpylorisches Ulcus als auch durch eine Schleimhautfalte. Der Verf. berichtet dann noch über einen Fall, dessen Skizze er beifügt, und in dem er eine Nische der kleinen Kurvatur unmittelbar vor dem Pylorus beobachtet hat. Zum Schluß zitiert A. noch eine Reihe von Fällen aus der Literatur und unterzieht sie einer Kritik. Er weist immer wieder auf die Wichtigkeit der Beobachtung der Peristaltik hin, die viele Aufschlüsse geben kann und zur Differentialdiagnose zwischen Ulcus und Schleimhautfalte seiner Meinung nach oft das einzige Mittel ist. *G. Velde* (Saarbrücken).

Moore, A. B.: Benign tumors of the stomach from the roentgenologic point of view. (Benigne Magengeschwülste vom röntgenologischen Gesichtspunkt.) (*Mayo clin., Rochester.*) (*Americ. med. assoc., sect. on radiol., Washington, 18.—20. V. 1927.*) Americ. journ. of roentgenol. a. radium therapy Bd. **18**, Nr. 1, S. 62—63. 1927.

Vortr. berichtet über 41 operativ sichergestellte Fälle von benignen Magentumoren. In dem kurzen Referat sind keine näheren Angaben über die röntgenologischen Erscheinungsformen enthalten. *Bernstein* (Danzig).

Wolfer, John A.: Chronic duodenal obstruction. (Chronische Duodenalstenose.) (*Northwestern univ. med. school, Chicago.*) Radiology Bd. **9**, Nr. 1, S. 39—42 u. 56 bis 59. 1927.

Die Diagnose ist aufs äußerste erschwert, solange keine Dilatation des Duodenums besteht und letztere kann sehr häufig fehlen. Im allgemeinen wird eine Pylorusstenose fälschlicherweise angenommen, denn die klinischen und röntgenologischen Symptome sind analog; in jenen Fällen aber, wo eine Magenretention nicht nachgewiesen werden kann, wird gewöhnlich die Diagnose auf Gallenblasenerkrankung oder Ulcus pepticum gestellt. Ist der Tonus des Pylorussphincters gut, so können Speisen aus dem Duodenum nicht in den Magen regurgitiert werden und es treten Schmerzen im Epigastrium auf. Solange dieser Zustand anhält, findet der Röntgenologe entweder eine Verbreiterung des Duodenums oder duodenale Retention, je nachdem sich das Duodenum erweitert oder sich seine Wand verdickt hat. Diese Hypertonie des Pylorus bzw. der Spasmus ist durch duodenale Reizung hervorgerufen. Sobald der Pylorus aber erschlafft, strömen die Speisen zurück, der Schmerz läßt nach, es kommt zum Erbrechen und der dadurch bedingten Erleichterung. Früher oder später erweitert sich der Pylorus, es findet ein regelmäßiger Abfluß von Duodenalinhalt in den Magen mit anhaltendem Erbrechen statt. Verf. beobachtete die geschilderten Zeichen an einem Kranken mit positiver WaR., dessen Beschwerden sich nach antisyphilitischer Behandlung wesentlich besserten. Als Ätiologie der übrigen Fälle werden die allgemein bekannten Ursachen genannt (vgl. auch die Arbeit von E. und W. Kellogg dies. Zentrlbl. **4**, 374). Verf. meint, daß die Duodenalstenose immer mit schwerer Toxämie verbunden ist und eine relativ geringe Stenose eine sehr kräftige Reaktion auszulösen vermag. Dieser besondere Typus der duodenalen Toxämie, der mit Erbrechen vergesellschaftet ist, zeichnet sich durch große Wasserverarmung des Organismus, shock- und tetanieähnliche Symptome aus. Das Blutbild ist verändert, der Harnstickstoff vermehrt, die Chloride vermindert, das Säurebildungsvermögen des Blutplasmas vermehrt. Diese Blutalkalescenz soll nach Wolfer bei der Therapie berücksichtigt werden, da Alkalitherapie nicht nur nicht indiziert, sondern sogar schädlich ist. Der Chirurg soll demnach 2 Formen berücksichtigen: die toxämischen und jene, bei denen der Patient in relativ guter Verfassung ist. Den Kranken der 1. Gruppe kann jeder noch so kleine Eingriff verhängnisvoll werden. Sie müssen erst durch Maßnahmen wie Injektionen von Traubenzucker, Ringerlösung (500 ccm), Insulin usw. operationsfähig gemacht werden. Es folgt die Beschrei-

Digitized by Google

bung der chirurgischen Methoden, wobei der Duodenojejunostomie für die palliativ zu behandelnden Fälle der Vorzug gegeben wird; sonst soll ätiologisch vorgegangen werden, d. h. Tumoren reseziert, Adhäsionen gelöst werden usw. *Lilly Pokorny.*

Herbst, William P.: Diverticula of the duodenum. (Duodenaldivertikel.) Minnesota med. Bd. **10**, Nr. 6, S. 364—368. 1927.

Das erste Duodenaldivertikel wurde 1710 durch Chomel (Hist. de l'acad. roy. Paris 1710) beschrieben. Verf. gibt einen geschichtlichen Überblick über die Diagnostik des Duodenaldivertikels. Ätiologisch sind bei den kongenitalen Divertikeln besonders versprengte Pankreaskeime als ursächliches Moment anzusehen, ferner Schwäche in der Falte der Vaterschen Papille, an den Durchtrittsstellen der Gefäße, fettige Infiltration der Darmwand, Zug von der Leber durch die Gallengänge, Erkrankungen der Gallenblase und des Pankreas sowie Traumen. Unter 101 Fällen war am häufigsten das Alter zwischen 50 und 60 Jahren, nämlich 32mal befallen. Das Vorkommen von Duodenaldivertikeln muß als ziemlich häufig angesehen werden, ohne jedoch im allgemeinen Erscheinungen zu machen. Diese treten lediglich auf bei der Unmöglichkeit, sich zu entleeren oder bei Entzündungen. Als einziges einigermaßen zu verwertendes Zeichen wird die Schmerzauslösung durch Druck, Muskelkontraktion oder dergleichen angesehen. Das beste diagnostische Hilfsmittel sind die Röntgenstrahlen. Ungefähr 70 der einfachen Divertikel, die in der Gegend der Vaterschen Papille gelegen sind, liegen sehr dicht dem Pankreaskopf an oder sind direkt in ihn hineingegraben, so daß sie dadurch leicht der Entdeckung entgehen können. Die Therapie ist chirurgisch.

Käding (Münster i. W.).

Rodenbaugh, Frederick H., and Irving S. Ingber: Diverticula of the small intesine: Incidence and symptomatology, with illustrative case histories. (Divertikel des Dünndarms: Vorkommen und Symptomatologie mit Krankengeschichten.) (*Americ. med. assoc., sect. on radiol., Washington, 18.—20. V. 1927.*) Americ. journ. of roentgenol. a. radium therapy Bd. **18**, Nr. 1, S. 62. 1927.

Sie sind wahrscheinlich kongenitalen Ursprungs und können symptomlos verlaufen. Diagnose durch Serienfilme. Näheres ist aus dem kurzen Referat nicht ersichtlich.

Bernstein (Danzig).

Crespellani, Carlo: Un caso di diverticolo infiammatorio dell'appendice. Diagnosi radiologica e conferma operatoria. (Ein Fall von entzündlichem Divertikel des Wurmfortsatzes. Die Röntgendiagnose ist durch die Operation bestätigt worden.) (*Gabinetto radiol., osp. milit. princip., Firenze.*) Radiol. med. Bd. **14**, Nr. 10, S. 848—851. 1927.

Crespellani erörtert in einer kurzen Abhandlung die röntgenologischen Beobachtungen eines entzündlichen Appendixdivertikels, welches einen ovalen Schatten neben dem Coecum bildete und welches lediglich nach der Bariummahlzeit auftrat, dagegen nicht durch Kontrasteinlauf zu füllen war. Das ovale Gebilde entleerte sich teilweise auf manuellen Druck und veränderte dabei auch seine Größe. Das röntgenologisch angenommene Appendixdivertikel wurde operativ bestätigt.

F. Walter (Hamburg.)

Siegl, Josef: Die kindliche Appendix im Röntgenbilde. (*Univ.-Kinderklin., Graz.*) Münch. med. Wochenschr. Jg. **74**, Nr. 36, S. 1545—1547. 1927.

Die im Röntgenbild darstellbare Appendix darf — im Gegensatz zu der Ansicht Groedels — nicht als krankhaftes Symptom gewertet werden. Bei 50 darmgesunden Kindern läßt sich in 73% der Wurmfortsatz darstellen. Eigenbewegung und Haustrierung konnten beobachtet werden. Die Entleerung geschieht vor oder doch spätestens mit dem Coecum. Eine isolierte Restfüllung muß unter allen Umständen als pathologisch angesehen werden, wenn sie auch noch nicht eindeutig für eine Appendicitis spricht. Wichtigere diagnostische Hilfsmittel für diese sind die umschriebene Druckschmerzhaftigkeit und eine Verlagerung. Fixation und Abknickung — aber nur wenn sie konstant zu beobachten ist — erlauben Schlüsse auf Verwachsungs- und Schrumpfungsprozesse.

Schall (Homburg/Saar).

Digitized by Google

Praagst, Howard F.: Reflex dyspepsias. (Reflektorische Dyspepsie.) (*Melbourne hosp., Melbourne.*) (*Austral. med. congr.* [*Brit. med. assoc.*], *Dunedin, 3.—10. II. 1927.*) Med. journ. of Australia Bd. 2, Nr. 13, Suppl. Nr. 7, S. 219—222. 1927.

Verf. berichtet zunächst über 70 operativ kontrollierte Fälle, in denen auf Grund einer Röntgenuntersuchung eine krankhafte Veränderung der Appendix angenommen wurde. Das wichtigste Zeichen ist der lokalisierte Druckpunkt, auch wenn man bei Ausbleiben der Appendixfüllung sich nach dem Coecum orientiert. In 80% operativ bestätigter Appendicitisfälle war ein solcher Druckpunkt vorhanden. In 54% der Fälle bestand eine Retention in der Appendix, mitunter bei gleichzeitiger Füllung des Coecums, während das übrige Kolon vollständig oder zum größten Teil entleert war. Nach den Erfahrungen des Verf. soll eine Appendicitis vielfach am Magen und Duodenum Spasmen auslösen können, ebenso Verzögerungen der Magenentleerung. Die Erfahrungen mit der Cholecystographie, über die Verf. des weiteren berichtet, bieten nichts Neues. *Bernstein* (Danzig).

Büttner, Georg: Beiträge zur chirurgischen Lues des Magen-Darmkanals. (*Chir. Abt., städt. Krankenh., Danzig.*) Bruns' Beitr. z. klin. Chir. Bd. 140, H. 4, S. 669 bis 703. 1927.

Chirurgisch-röntgenologische Studie, ein Versuch, die makroskopischen Veränderungen röntgenologisch zu systematisieren. Verf. sagt, daß der Zahl der Publikationen nicht die Sicherheit der Befunde entspricht, und daß insbesondere die erzielten diagnostischen Ergebnisse noch viel zu wünschen lassen. Er hebt ferner hervor, daß aus der Verschiedenheit der Beobachtungen die Widersprüche über die Häufigkeit der intestinalen Lues zu erklären sind, und daß die Chirurgie berufen erscheine, eine vermittelnde Entscheidung zu treffen, denn sie sieht klinische Krankheitsbilder und kann sie anatomisch kontrollieren. Büttner beschränkt sich bei seiner Darstellung auf die Speiseröhre, den Magen und Darm, von Mund und Rectum wird abgesehen. Er berichtet über einen Fall von wahrscheinlicher Lues des Oesophaguseinganges. Bei der Besprechung der diagnostischen Gesichtspunkte wird hervorgehoben, daß sich die luetischen Oesophagusstenosen in nichts von den carcinomatösen unterscheiden. Neben diesen Stenosen, die durch gummöse Infiltrationen, Ulcera oder Narben bedingt sind, werden als Erscheinungsformen der Oesophaguslues genannt, die Ulcusperforationen, welche zu Oesophagotrachealfisteln führen, und Narben. Nach Verf. Ansicht müssen wir mit Fehldiagnosen rechnen, wenn wir uns nicht zur Regel machen, in jedem Fall von stenosierenden Prozessen im Oesophagus auf Lues zu fahnden. Auch die Magenlues galt bis vor kurzem für außerordentlich selten. Beschreibung eines Falles von Magenlues, dessen Diagnose nicht gestellt wurde. Nach Erörterung der verschiedenen Formen von Magenlues nach pathologisch-anatomischen Gesichtspunkten faßt Verf. die Erscheinungsformen im Röntgenbilde folgendermaßen zusammen: 1. die Mikrogastrie (oder ihr dekompensatorisches Endstadium); 2. die Zwei- oder Mehrzahl der Erkrankungsherde (z. B. Pylorusstenose, Aussparung am Fornix); 3. die seichte Form der Einschnürungen, die Spasmen vermissen läßt. Eigenart in Füllungs- und Entleerungsmechanismus vervollständigen diese Bilder. Bei der Mikrogastrie, der am ausgesprochensten Eigenart der Magenlues, haben wir eine beschleunigte Entleerung ohne eine Erhöhung der Motilität, eine Verkleinerung des Magens ohne Erhöhung des Tonus. Motilität und Tonus werden dem Interferenzpunkt genähert durch die schrumpfende Starre der Magenwand. Zu den 3 morphologischen Röntgensymptomen kommen an 4. Stelle funktionelle Eigenarten, die auf der Starre der Magenwand beruhen. Im Vergleich zur Magenlues sind die diagnostischen Hinweise bei der Darmsyphilis wenig ergiebig. Die tertiär-luetischen Herde haben vom Rectum abgesehen ihren Lieblingssitz im Dünndarm, das Jejunum ist häufiger betroffen. Geradezu typisch ist die ringförmige, zirkuläre Infiltration der Darmwand, die in der Regel multipel auftritt und zu chronischem Ileus und Darmperforation führen kann. Verf. beschreibt seinen Fall, bei dem Spirochäten in den zentralen Nekrosen gefunden werden.

Digitized by Google

Die häufigen Fehldiagnosen in der intestinalen Lues lassen Rückschlüsse auf ihre Häufigkeit zu. Sie verdienen größere Beachtung. *Fedder* (Münster i. W.).

Feissly, R.: Présentation de radiographies. Sténose partielle du grêle par carcinome de la valvule de Bauhin. (Teilweise Stenose des Darms durch Carcinom der Bauhinschen Klappe.) (*Soc. de gastro-entérol., Paris, 13. XII. 1926.*) Arch. des maladies de l'appar. dig. et des maladies de la nutrit. Bd. 17 Nr. 1, S. 64—67. 1927.

Unter Beigabe von 3 Röntgenbildern wird der durch die Überschrift gekennzeichnete Fall kurz geschildert. Es fand sich eine Erweiterung des unteren Ileum und eine direkte Darstellung des Tumorkanals. Der Fall wurde operativ bestätigt und reseziert.
A. W. Fischer (Frankfurt a. M.).

Petrén, Gustaf: Zur Beurteilung des Wertes der Röntgenuntersuchung für die Diagnose des Kolonkrebses. Svenska läkartidningen Jg. 24, Nr. 23, S. 722—729. 1927. (Schwedisch.)

Es ist der Kontrastbreieinlauf in jedem verdächtigen Fall zu machen und bei negativem Befund 2—3mal zu wiederholen. Erkannt wird natürlich nur die Passagestörung oder eine Wandveränderung. In 7 von 41 Fällen hatte die Röntgenuntersuchung versagt. Es waren dies 3 Coecal- bzw. Ascendenskrebse, 1 Transversum- und 3 Sigmoidkrebse. Von diesen 7 waren 3 nicht mehr radikal operierbar. *Reimann* (Berlin).

Nervensystem (einschl. Hirnhäute).

Goette, K.: Über röntgenologische Kleinhirndarstellung. (*Med. Klin., Univ. Heidelberg.*) Acta radiol. Bd. 8, H. 4, S. 340—344. 1927.

Es gelingt gute Bilder des menschlichen Kleinhirns in frontalem und seitlichem Strahlengang zu erhalten, wenn beim Suboccipitalstich der Kopf vornübergeneigt gehalten wird und die Aufnahme mit besonderer Vorsicht gemacht werden. Es können die Konturen und die Gyri vor allem die des Wurmes sehr gut dargestellt werden; davon werden Bilder gezeigt. Eine auf diesem Wege dargestellte Kleinhirncyste wird beschrieben. *Goette* (Heidelberg).

Lehoczky, T. v.: Über die Knochenbildungen des Gehirns. (*Hirnhistol. Abt., psychiatr.-neurol. Univ.-Klin., Budapest.*) Virchows Arch. f. pathol. Anat. u. Physiol. Bd. 265, H. 2, S. 366—385. 1927.

Verf. beschreibt einen bohnengroßen Knochenherd im rechten Putamen in einem sonst typisch veränderten paralytischen Hirn. Es handelt sich um eine metaplastische Bildung, wie sie nach umschriebenem Gewebszerfall mit Verkalkung und Verknöcherung der bindegewebigen Kapsel entstanden ist. Als mögliche Ursache der Nekrose kann eine luetische Gefäßveränderung angenommen werden. Der Nachweis von Detritusmasse im Innern von Knochenherden des Gehirns erweist einwandfrei ihre Genese aus nekrotischen Prozessen. Um echte Osteome handelt es sich in solchen Fällen nicht. *Schmincke* (Tübingen).

Alurralde, Mariano, Marcelino J. Sepich und Ernesto Dowling: Jacksonsche Epilepsie infolge Echinokokkus, einen inneren Hydrocephalus vortäuschend. (*Clin. neurol., fac. de ciencias méd., hosp. Rawson, Buenos Aires.*) (*Argentin. med. Ges., neurol. u. psychiatr. Sekt., Buenos Aires, Sitzg. v. 20. V. 1927.*) Rev. de especialidades Bd. 2, Nr. 2, S. 197—214. 1927. (Spanisch.)

Der 9 Jahre alte Knabe hatte im Alter von 1 Jahr den ersten Krampfanfall (besonders auf der linken Seite), dann stellten sich erst wieder mit 4 Jahren Krämpfe ein, die wiederum die linke Körper- und Gesichtshälfte betrafen. Dem Anfall gingen heftige Kopfschmerzen und Erbrechen voraus. Die Kopfbildung, die fehlende Nahtverknöcherung, das Auftreten der Jacksonschen Epilepsie, die in letzter Zeit sich geltend machende linksseitige Parese, die Hirndruckerscheinungen (Kopfschmerzen, Erbrechen) ließen einen Hydrocephalus internus vermuten. Mit Hilfe der Ventrikulographie wurde nachgewiesen, daß der linke Ventrikel durchgängig, der rechte dagegen abgeplattet war. Dieser Befund legte die Annahme einer Neubildung nahe. Es wurde nunmehr die Trepanation über dem rechten Schläfenscheitelbein vorgenommen. Dabei wurde eine Hydatidencyste von 510 g Inhalt entleert. Nun wurde mit physiologischer Kochsalzlösung nachgefüllt, um die Folgen der raschen Druckentlastung zu vermeiden. Der Kranke starb aber doch am anderen Tage. Die Ventrikulographie wies in diesem Falle der Diagnose und Therapie den Weg. *Ganter* (Wormditt).

Digitized by Google

Jacobi, W.: Encephalographische Studien. (*17. Jahresvers. d. Ges. dtsch. Nervenärzte, Wien, Sitzg. v. 15.—17. IX. 1927.*) Zentralbl. f. d. ges. Neurol. u. Psychiatrie Bd. 47, H. 13/14, S. 807—810. 1927.

Auf Grund der Erfahrung, daß bei wiederholter Encephalographie stets gewisse Unterschiede in den Pneumophotogrammen auftreten, wurde eine Anzahl von Fällen auf diese Verschiedenheiten hin systematisch geprüft und gleichzeitig die Resorptionsdauer der eingeführten Luft beobachtet. Die Untersuchungen wurden an 9 Fällen von Schizophrenie vorgenommen und hatten folgendes Ergebnis: Die Oberflächenzeichnung ist bei der zweiten Lufteinblasung weniger ausgiebig als bei der ersten. Mit der Abnahme der Oberflächenfüllung geht in den meisten Fällen eine Zunahme der Ventrikelfüllung einher. Den Grund dafür, daß die Luft bei der zweiten Einblasung zum größeren Teile in die Ventrikel hineingeht und nur der kleinere Teil an die Oberfläche gelangt, könnte man darin suchen, daß der Weg in die Ventrikel durch die erstmalige Lufteinblasung gleichsam geebnet wurde. Es wäre auch denkbar, daß die Ausdehnung der bei der ersten Encephalographie in die Ventrikel eingeführten Luft bei allmählicher Erwärmung auf Körpertemperatur eine Sprengung des vorher verschlossenen Foramen Magendi herbeiführt. Die Prüfung der Resorptionszeiten ergab im Gegensatz zu den bisher angegebenen Zeiten eine überraschend lange Dauer. In 4 Fällen währte es 4, 12, 12 und sogar 18 Tage, bis die Luft durch Liquor wieder völlig ersetzt war; es handelte sich dabei allerdings um Fälle mit mäßiger Erweiterung der Hirnventrikel. Serienaufnahmen zeigten, daß zunächst die Luft von der Oberfläche verschwindet, so daß nach 2—3 Tagen keine Furchenzeichnung mehr zu sehen war; dann werden die Zisternen immer undeutlicher, und schließlich finden sich die letzten Luftreste stets in den Ventrikeln.

Aussprache: Hauptmann (Halle) weist auf den häufigen Befund einer Nichtfüllung der Ventrikel nach Commotio cerebri oder sogar nach Schädeltrauma ohne kommotionelle Erscheinungen hin. Derartige Befunde sind als Unterlage für die Beurteilung der Beschwerden solcher Patienten äußerst wichtig. — Herrmann (Prag): Die Röntgenbilder fallen sehr verschieden aus, je nach der Zeit, innerhalb welcher die Aufnahme erfolgt. — Zaloziecki (Czernowitz) weist auf die Meningitis nach Luftfüllung hin, deren Folgen die schlechtere Füllung der Konvexität bei der zweiten Füllung erklären. — P. Schuster (Berlin): Die Luftfüllung der Ventrikel bleibt mitunter aus, auch wenn eines der gewöhnlichen Hindernisse nicht vorliegt. Derartige Befunde dürfen daher nicht überschätzt werden. — J. Schuster (Budapest): Größere Mengen (60 ccm) Coffein beschleunigen die Aufsaugung der Luft außerordentlich. — Schüller (Wien): Die Größe der Liquorräume ist auch beim Normalen sehr verschieden; man kann daher nicht aus der Ventrikelgröße Schlüsse auf psychische Anomalien ziehen. — Embden (Hamburg) warnt unter Berücksichtigung der konsekutiven Meningitis vor nicht streng indizierter Anwendung der Luftfüllung. — Foerster (Breslau): Die Fälle des Herrn Jacobi sind nicht geeignet, eine genaue Kenntnis über das normale encephalographische Bild zu erlangen, da es sich um Fälle von Katatonie handelt und die abnorm starke Oberflächenzeichnung wahrscheinlich Ausdruck eines hirnatrophischen Prozesses ist. Die Nichtfüllung der Ventrikel bei Fällen von Kopftrauma findet sich nur etwa in 30% der Fälle, in anderen Fällen sehen wir Dilatation und Ventrikelverziehungen oder auch abnorm starke diffuse oder circumscripte Luftansammlung an der Hirnoberfläche bzw. in den basalen Zisternen. Die Nichtfüllung der Ventrikel bei lumbaler Luftzufuhr ist natürlich nicht für Kopftraumen charakteristisch, sie beweist nur, daß eine Verlegung der Kommunikation zwischen Ventrikelsystem und Subarachnoidealsystem besteht, und sie findet sich daher bei allen raumbeengenden obstruierenden Prozessen in der hinteren Schädelgrube. Nicht richtig ist es, die Nichtfüllung der Ventrikel als einen gleichgültigen Zufallsbefund hinzustellen. Die Encephalographie ist bei Kopftraumatikern nicht gefährlicher als die Lumbalpunktion; bei mehreren hundert Fällen von Kopfverletzten haben sich dabei nie Nachteile ergeben. Das Encephalogramm gehört mit zum klinischen Status des Kopfverletzten. — Wartenberg (Freiburg) bestätigt die Angaben Jacobis über die Luftresorption, die in den ersten Stunden stark einsetzt, um dann sehr langsam vor sich zu gehen. Durch Einführung von Luft mittels Lumbalpunktion gelingt es, am schräg mit erhöhtem Becken gelagerten Patienten den unteren Blindsack der Dura darzustellen. Die Konturen des Duralsackes sind dann beim Normalen recht deutlich zu sehen. — Kafka (Hamburg) bespricht den Unterschied zwischen den Liquorveränderungen nach Lufteinblasung und nach Lumbalpunktion. — Bürger (Berlin) hat bei Kopfverletzten in etwa 50% der Fälle eine Ventrikelfüllung vermißt, keine Schädigung, wohl aber einige Besserungen danach gesehen. — Ferner sprechen Pappenheim (Wien) und Meyer (Würzburg). *Taterka* (Berlin).

Digitized by Google

Pinéas, Hermann: Eigenartiger, auf voraufgegangene Encephalographie mit Jodipin ascendens (Merck) zu beziehender Hirnbefund. (*Nervenabt., städt. Hufeland-Hosp., Berlin.*) Zeitschr. f. d. ges. Neurol. u. Psychiatrie Bd. **110**, H. 3/4, S. 337—342. 1927.

Ausführliche, mit sehr instruktiver Farbenphotographie versehene Publikation des bereits in der Med. Klinik, Jg. 23, Nr. 14, 1927 veröffentlichten Falles. (Vgl. dies. Zentrlbl. **3**, 459.) *Hans Taterka* (Berlin).

Nonne, M.: Kritische Bemerkungen zur Jodipin-Diagnostik bei Rückenmarkserkrankungen. (*17. Jahresvers. d. Ges. dtsch. Nervenärzte, Wien, Sitzg. v. 15.—17. IX. 1927.*) Zentralbl. f. d. ges. Neurol. u. Psychiatrie Bd. **47**, H. 13/14, S. 810—813. 1927.

Nonne sah ziemlich häufig nach der Jodölinjektion eine Zunahme der spinalen Symptome (Lähmungen, Sensibilitäts- und Blasenstörungen). In den Fällen, in denen die nachfolgende Operation das komprimierende Moment entfernt, ist das ohne praktische Bedeutung, nicht jedoch in den Fällen, in denen die Kompression des Rückenmarks durch meningeale Verwachsungen erzeugt wird. In einem Falle von chronisch meningitischer Kompression des Halsmarkes war das Jodipin in das Innere des Rückenmarkes eingedrungen, und die mikroskopische Untersuchung ergab, daß eine reaktive Gliawucherung sich um das zentral gelagerte Jodipin gebildet hatte. Eine lokale Verletzung des Rückenmarkes durch die Injektion ließ sich ausschließen. Bei allen Vorteilen dürfe die Methode doch nur in Fällen dringender Notwendigkeit zur Anwendung kommen.

Aussprache. O. Foerster (Breslau): Die Jodölmethode belehrt uns unter Umständen allein über den wahren Sitz der komprimierenden Noxe. Die Kappenform des arretierten Öls findet sich auch bei intramedullären Tumoren. Man soll möglichst sofort nach der Feststellung des Arrêts operieren; längeres Verweilen des Öls an Ort und Stelle führt zu Verklebungen und erschwert die Operation bzw. gestaltet dieselbe unsauber. — P. Schuster (Berlin) hat bei häufiger Anwendung der Lipiodolmethode nie ernstliche Schädigungen gesehen. Möglicherweise sind ungünstige Nebenwirkungen lediglich auf das Jodipin zu beziehen. Bei einem Falle von spastischer Lähmung der Beine zeigte sich der Lipiodolstop in der Höhe der mittleren Brustwirbelsäule noch $1^1/_2$ Jahre später fast unverändert. Unmittelbar nach der Lipiodolinjektion kam es zu einer fortschreitenden Besserung bis zur völligen Wiederherstellung der Gehfähigkeit. In diesem Falle dürften feine arachnitische Stränge die Ursache des Hindernisses sein. — E. Redlich (Wien) erwähnt 2 Fälle, bei denen erst die Lipiodolprobe die Diagnose sicherte. — H. Curschmann (Rostock), der niemals unangenehme Folgen beobachtet hat, hält die Myelographie besonders bei den atypischen, vorwiegend neuralgischen Formen der Meningitis chronica spinalis jeder Form für bedeutungsvoll, namentlich im Hinblick auf die Frühdiagnose. — F. H. Lewy (Berlin) hat nach Jodipin gelegentlich schwerste eitrige, sterile Meningitiden gesehen, während ihm bei dem Lipiodol erhebliche Reizerscheinungen nicht bekannt sind. — Veraguth (Zürich) bestätigt einerseits die Nützlichkeit der Myelographie, gibt aber andererseits zu, daß sie gelegentlich irreführend wirken kann. Bei einem paraplegischen Recklinghausenfall, bei dem neurologisches Bild und Lipiodolschatten übereinstimmend auf Kompression in den obersten Dorsalsegmenten hinwies, fand sich bei der Operation ein Neurofibrom an der bezeichneten Stelle. Der Kranke erholte sich jedoch nicht, und bei der Autopsie zeigte sich, daß wenige Segmente höher außerdem ein intramedullärer Tumor vorlag, der auf den Lipiodolabstieg keinen Einfluß gehabt hatte. — Wartenberg (Freiburg): Die derzeitigen Jodölpräparate wirken unter Umständen reizend, bilden gelegentlich ein zu feines, irreführendes Reagens auf pathologische Zustände im und am Rückenmark und ermöglichen bei der Differentialdiagnose Tumor oder lokale Meningitis nicht immer eine eindeutige Klärung. — Eskuchen (Zwickau): Bei 120 Fällen niemals Schädigungen, nur selten Beschwerden. 14 Tumoren konnten mittels der Myelographie lokalisiert und erfolgreich operiert werden. — Pappenheim (Wien) weist auf die Bedeutung der vorübergehenden und partiellen Anhaltung des Jodöls hin. — Stender (Riga) hält die Lipiodolmethode besonders bei der Diagnose der Caudatumoren für ein wertvolles Hilfsmittel; 2 Fälle dieser Art konnten nach Erschöpfung aller klinischen Untersuchungsmethoden nur durch das Lipiodolbild geklärt werden. — Hoff (Wien) berichtet über 1 Todesfall nach Lipiodolinjektion; er glaubt, daß die Intaktheit der Gefäße für die Resorption des Lipiodols von Wichtigkeit sei. — Schaltenbrand (Hamburg): An der Cushingschen Klinik hat Putnam versucht, Öle herzustellen, die weniger reizend sind als das Lipiodol. Er nimmt jetzt Tieröle und fand am befriedigendsten brombeladenes Speckö l. — Wüllenweber (Köln): In einem Falle von extramedullärem Halsmarktumor brachte das von oben her eingefüllte Jodipin das untere Ende des nach oben sich verjüngenden Tumors zur Darstellung. Im Gefolge der Jodipininjektion stellten sich Blasenstörungen mit Cystopyelitis ein. — Dreyfus (Frankfurt a. M.) bewährte sich die Myelographie zur Klärung der

Digitized by Google

Differentialdiagnose zwischen Rückenmarkstumor und spastischer Spinalparalyse. 3 lediglich durch diese Methode erkannte Tumoren wurden erfolgreich operiert, desgleichen 1 Fall von Caudatumor, der vorher nicht diagnostiziert war. — Albrecht (Berlin): Der hohe diagnostische Wert der Myelographie für die Tumordiagnose kann ernstlich nicht mehr bezweifelt werden. Es kam ausschließlich Jodipin zur Verwendung, ohne daß je Dauerschädigungen gesehen wurden. Zwei Fälle kamen wenige Tage nach der zisternalen Injektion des Jodipins zum Exitus. Daß die Myelographie den Tod verursacht hat, ist nicht anzunehmen, es besteht jedoch die Möglichkeit, daß sie an dem tödlichen Ausgang mitgewirkt hat. — Herrmann (Prag) berichtet über 1 Fall von Caudatumor, bei dem sich infolge von höher gelegenen Adhäsionen ein dauernder Totalstop in der Höhe des 9. Brustwirbels fand. — Nonne (Schlußwort): Von besonderem Wert kann die Methode bei Liquorstauung sein. An 2 Bildern wird gezeigt, wie bei einer Meningitis syphilitica der Cauda equina die verschiedenen Stops durch die spezifische Behandlung aufgelöst wurden. *Hans Taterka* (Berlin).

Glaser, F.: Erkrankungen des vegetativen Nervensystems und Röntgendiagnostik. (Klinischer Vortrag.) (*II. inn. Abt., Auguste Viktoria-Krankenh., Berlin-Schöneberg.*) Med. Klinik Jg. **23**, Nr. 40, S. 1525—1526. 1927.

Physikalische und chemische Prüfung des vegetativen Nervenstatus durch die bekannten Methoden ist wenig eindeutig. Wichtiger ist Prüfung des einzelnen Organes auf seinen vegetativ-nervös bedingten Leistungszustand, wobei das Röntgenverfahren oft diagnostisch wertvolle Dienste leisten kann.

So steht die schlaffe Form des Krausschen Vagusherzens mit seiner systolisch verminderten Exkursion dem Röntgenbilde des normalen Herztyps gegenüber. — Das durch parasympathischen Erregungszustand deutbare Bronchialasthma bietet radiologisch bei Zwerchfelltiefstand und quergestellten Rippen verschärfte Lungenzeichnung. — Den Speiseröhrenkrampf an der Cardia verrät rundliche Begrenzung des Oesophagus-Schattenbandes oberhalb des Mageneingangs. Krampf des Oesophagusmundes, welcher auf Vagusreizung zurückgeführt wird, demonstriert Verf. durch das seltene Röntgenbild eines von ihm beobachteten Falles von Spasmus des Hypopharynx. — Beim Magen wird die hypertonische (auch Stierhorn-) Form als Zeichen parasympathischer Tonussteigerung, der hypotonische (auch Angelhaken-) Typ mit Dresel als Sympathicusmagen bewertet. Auch die Röntgenbefunde beschleunigter Entleerung, anderseits des sog. Pylorospasmus sind bei Ausschluß organischer Erkrankung gelegentlich von einer Störung der vegetativen Mageninnervation abhängig. Beseitigung einer Ulcusnische bedeutet manchmal Lösung eines den Ulcuskrater umschließenden, durch Nervenreiz bedingten Ringkrampfes, etwa infolge einer Umstimmung des vegetativen Nervensystems wie bei der Proteinkörpertherapie. — Fernsymptome eines Ulcus duodeni durch vegetative Reflexe von Organ zu Organ kann das Röntgenbild zeigen in Gestalt einer Hypermotilität des Dünndarms oder spastischer Obstipation, auch hoher Sekretionsschicht; die letztere resp. auch Gastrospasmus kann ferner bedingt sein durch Magengeschwür, tabische Krisen, Migräne, Quinckesches Ödem, Cholecystitis, Appendicitis, Nephrolithiasis, und zwar vielfach auf visceroviscerale Reflexwege (v. Bergmann). Neurogen kann (nach Arbeiten von Heyer und von Katsch) auch die Gastroptose sein; die Sympathicusreiz-Gastroptose nach Ruhmann wird durch Minderung der „Anastole", der längsmuskulären Hubkraft des Magens erklärt (anastolische Insuffizienz). Heyer vermochte Ptose, Atonie und Peristaltikarmut des Magens durch Appetitsuggestion zu beheben. — Magenerschlaffung kann der radiologisch erkennbare Ausdruck einer gastrischen Tabikerkrise sein (Katsch). — Der vagotonische Pilokarpindarm zeigt einen verschmälerten Colonschatten mit verstärkter Haustrenschnürung, der vagusgelähmte Dickdarm (Atropin) bietet breiten Schatten mit flacher Segmentierung. Selbst Koloptose beruht gelegentlich auf vegetativer Innervationsstörung und zwar einer solchen der Querdarmtänien. — Noch mannigfache andere Erkrankungen mit vegetativ bedingtem (etwa angiospastischem) Einschlag führen zu röntgenologischen Gelegenheitsbefunden. — Sympathische Reizzustände radiologisch wahrnehmbarer Organe findet die Durchleuchtung bei algetischen Zuständen wie dem Kolikschmerz.

Walter Ruhmann (Berlin).

Röntgenstrahlen als Hilfsmittel für die Therapie.

Spezielle Röntgentherapie.

Röntgentherapie der tuberkulösen Erkrankungen (außer Haut).

Braun, Georg, und Gustav Herrnheiser: Röntgenbehandlung der Chorioiditis tuberculosa. (*Augenklin. u. Röntgenlaborat., med. Klin., dtsch. Univ. Prag.*) Klin. Monatsbl. f. Augenheilk. Bd. **79**, Aug.-H., S. 187—197. 1927.

Prinzip ist die vorsichtige Anwendung kleiner Strahlenmengen, die wiederholt und in kurzen Zwischenräumen, mittelhart und mäßig filtriert gegeben werden. Die

Digitized by Google

Mitteilung von 3 Fällen von Aderhauttuberkulose spricht für die Wirksamkeit der Röntgenbestrahlung; die nach der Rückbildung der Herde zurückbleibenden Veränderungen sind weit geringer als nach den üblichen Behandlungsmethoden. Die Augen wurden durch die Bestrahlungen nie geschädigt. *Kurt Steindorff* (Berlin).

Hanford, John Munn: Roentgen-ray treatment of tuberculous cervical lymph glands. A study of one hundred and forty-one patients treated by small doses of filtered Roentgen ray, with follow-up results. (Röntgenbehandlung tuberkulöser Halslymphdrüsen.) (*Dep. of surg., Columbia univ., coll. of physic. a. surg., a. Presbyterian hosp., New York.*) Arch. of surg. Bd. 15, Nr. 3, S. 377—396. 1927.

Die ausführliche Studie stützt sich auf 141 Fälle, die mit einer einheitlichen Technik bestrahlt worden sind. Die Bestrahlung bestand in der Verabreichung eines Drittels HED-gefilterter Strahlen (Filterstärke nicht angegeben). Die Bestrahlungen wurden in 2—3wöchentlichen Intervallen bis zu 10mal wiederholt. (Daß unter diesen Bedingungen keine Hautschädigungen festgestellt wurden, dürfte wohl nur in der Kürze der Beobachtungszeit begründet sein. Ref.) Zwei Fünftel der Fälle waren innerhalb 2 Monaten gebessert, innerhalb von 13 Monaten waren 70,9%, gebessert, davon $47^1/_2$% vollständig geheilt. Die besten Resultate wurden bei fistulösen Formen erzielt. (76,8% in ca. 8 Monaten.) An zweiter Stelle figurieren geschlossene derbe Drüsen wobei bei kleineren bessere Effekte resultierten, als bei größeren Drüsenpaketen. 40% erweichter Drüsen gingen ohne Incision oder Absceßbildung zurück. Aszedierende Drüsen ergaben schlechte Resultate. Bei diesen wurden daher operative Eingriffe ausgeführt. Daneben bei sämtlichen Formen entsprechende Allgemeinbehandlung, speziell auch noch Behandlung anderer tuberkulöser Herde und besonders der Tonsillen.

Borak (Wien).

Markus, Heinrich: Die Strahlenbehandlung der tuberkulösen Halslymphome mit besonderer Berücksichtigung der Strahlenschäden. (*Chir. Univ.-Klin., Köln-Lindenburg.*) Dtsch. Zeitschr. f. Chir. Bd. 205, H. 3/6, S. 209—215. 1927.

Nachuntersuchungen an 320 während der Jahre 1919—25 mit Röntgenbestrahlung behandelter Halsdrüsentuberkulosen ergaben eine Heilungsziffer von 93,9%. Mit der Zeit sind die anfangs großen Dosen immer kleiner geworden, die Intervalle immer größer. Es wird Wert auf Schwerfilterung gelegt. Dadurch lassen sich am ehesten Schädigungen wie das chronisch indurierte Hautödem vermeiden, das bei der anfänglichen Methode häufig beobachtet wurde. Als besondere Spätschädigungen wurden 2 Fälle angeführt. Bei dem ersten kam es 2 Jahre nach der Bestrahlung zu einer rapid fortschreitenden Caries fast sämtlicher Zähne, bei dem 2. Fall trat (nach 9 maliger Verabfolgung je einer Volldosis unter 3 mm Al.!) zu einer Recurrenslähmung, die wahrscheinlich auf Druckwirkung durch starke Bindegewebsentwicklung zurückzuführen ist. *Harms* (Hannover).

Deutsch, Edo: Prinzipien der Behandlung der chirurgischen Tuberkulose an der Klinik Lorenz in Wien. Liječnički vjesnik Jg. 49, Nr. 7, S. 369—372. 1927. (Serbokroatisch.)

Die tuberkulösen Gelenke werden durch fixe Gipsverbände behandelt, die eine komplette Immobilisierung der Gelenke garantieren. Dabei wird auf die Heliotherapie und die diätetische Behandlung ein Gewicht gelegt. Bei Erkrankungen kleiner Gelenke wurde von der Röntgentherapie ein Nutzen gesehen. Operative Eingriffe kommen nur insofern in Betracht, als es vitale oder soziale Interessen verlangen. So wird die Fixation der Wirbelsäule nach Albee in indizierten Fällen angewendet. *Autoreferat.*

Boss, W.: Isolierte Tuberkulose des Trochanter major. (*Breslauer chir. Ges., Sitzg. v. 13. VI. 1927.*) Zentralbl. f. Chir. Jg. 54, Nr. 33, S. 2098—2099. 1927.

Es wird ein Fall von isolierter Tuberkulose des Trochanter major beschrieben, bei einem 18jährigen Kranken. Vermeintliche Verkalkungsprozesse im Bereich des Musc. gluteus maximus erwiesen sich als abgekapselte Abscesse. Therapeutisch werden Röntgennachbestrahlungen nach Ausräumung der Bursa, die meist mit ergriffen ist, empfohlen.

Baensch (Leipzig).

Digitized by Google

Baer, Walter: Ergebnisse und Indikationen der Röntgenbehandlung bei Adnextuberkulose. (*Frauenklin., med. Akad., Düsseldorf.*) Tuberkulose Jg. 7, Nr. 10, S. 264 bis 267. 1927.

Wegen der hohen Operationsmortalität von 10—25% und wegen der häufigen postoperativen Komplikationen setzt sich in der letzten Zeit bei der Adnextuberkulose die konservative Behandlungsart, besonders im Verein mit der Röntgenbestrahlung, immer mehr durch. Von 221 aus der Literatur zusammengestellten Fällen, die bestrahlt bzw. nachbestrahlt worden waren, wurden 154 geheilt und 42 gebessert; weiterhin geht aus dieser Statistik hervor, daß mit der kombinierten operativen und Strahlenbehandlung keine besseren Erfolge erzielt worden sind als mit der reinen Bestrahlung allein. Von den eigenen 24 Fällen wurden 13 geheilt, von denen 6 vorher operiert und prophylaktisch nachbestrahlt worden waren, und 8 gebessert. Die Prognose der Adnextuberkulose hängt in erster Linie davon ab, ob noch andere Organe, besonders die Lungen tuberkulös erkrankt sind. Wahrscheinlich beruht die Wirkungsweise der Röntgenstrahlen bei der Tuberkulose auf einer aktiven Immunisierung durch Fermente. Bei klarer Diagnose soll die Adnextuberkulose ausschließlich der Strahlenbehandlung zugeführt werden. Wird sie erst intra operationem erkannt, so soll bei lokalisiertem Befund schonend operiert, sonst aber die Bauchhöhle wieder geschlossen werden; die Nachbestrahlung ist in jedem Fall vorzunehmen. Ferner sollen kachektische Frauen, die nicht zur Sicherung der Diagnose operiert werden können, Rezidive und alle Fälle mit gleichzeitig adhäsiver Bauchfelltuberkulose der Röntgenbestrahlung überlassen werden. Fieber ist kein Gegengrund gegen die Bestrahlung. Es werden durchschnittlich Einzeldosen von 20—25% der HED auf ein je 20 × 20 großes Bauch- und Rückenfeld bei 30 cm Fokushautabstand und 0,5 mm Cu-Filterung (ca. 130 R) angewendet; dies wird in 4—8wöchentlichen Pausen öfters wiederholt und später alle 3—6 Monate je nach dem Zustand der Patientin. *Dehler* (Erlangen).

Röntgentherapie gynäkologischer Erkrankungen (außer Tuberkulose u. malignen Tumoren).

Frank, Robert T.: Endocrine causes of sterility in women. The diagnosis, prognosis, and treatment. (Endokrine Ursachen der weiblichen Sterilität.) Surg., gynecol. a. obstetr. Bd. 45, Nr. 2, S. 189—192. 1927.

30—50% aller Fälle von Sterilität beruhen auf Gonorrhöe. Eine kleine Zahl auf Folgen eines provozierten Abortus, ein Teil ist endokriner Natur. Frank teilt seine Patienten in folgende Gruppen: 1. Normale Frauen. 2. Infantile. 3. Geschlechtlich Unbestimmte. 4. Pseudomaskuline. Frauen mit anteflektiertem oder antevertiertem Uterus gehören in die erste Gruppe, außer, sie weisen Zeichen von Infantilismus auf. In dieser Gruppe muß man sorgfältig auf Zeichen von Infektion fahnden. Infantile haben eine hohe Symphyseenge, engen subpubischen Bogen, Trockenheit und Rigidität des Periums, kurzen Vaginalfornix, schmale Portio, ein langes supravaginales Cervicalsegment, kurzes und unelastisches Sakrouterinligament. Der „neuter Type", der dritte, zeigt unentwickelte sekundäre Geschlechtscharaktere und hin und wieder Zeichen von Infantilismus. Sehr häufig Verringerung aller Beckenmaße. Der Uterus ist gewöhnlich klein, oft anteflektiert oder retroflektiert, die Sakrouterinligamente sind verkürzt und unelastisch. Subfemininer Typus: Die Pseudomaskulinen zeigen Hypertrichosis, männliche Schamhaarbildung, Cyanose der Labien, Hypertrophie der Clitoris. Die Libido ist oft sehr stark, und dennoch sind diese Frauen zumeist steril. Gruppe 2 und 3 leiden oft an Amenorrhöe und Dysmenorrhöe. Gruppe 4 leidet mitunter an Hypermenorrhöe. Bei Adipositas ist Diät und Schilddrüsentherapie angezeigt. Frauen mit schwacher Muskulatur und geringem Blutdruck soll man roborierende Diät verschreiben. Quarzlampe und Sonnenbäder. Bei Infantilismus X-Strahlen und Ovarialhormon. *O. O. Fellner* (Wien).

Chatillon, Fernand: La stérilité d'origine utérine (diagnostic et traitement). (Über Sterilität uterinen Ursprungs. [Diagnose und Behandlung.]) (*Clin. obstétr. et gynécol.,*

Digitized by Google

univ., Genève.) (*5. congr. de l'assoc. des gynécol. et obstétr. de langue franç., Lyon, 29. IX.—1. X. 1927.*) Gynécol. et obstétr. Bd. **16**, Nr. 2, S. 81—125. 1927.

Neben anderen Ursachen der Sterilität ist mitunter Hypoplasie des Uterus von großer Bedeutung. Zu ihrer genauen Feststellung bedient man sich heute neben der Sondierung mit Vorteil der Uterusdarstellung im Röntgenbilde, besonders auch zwecks Messung des Größenverhältnisses: Cervix-Corpus, das ja bei hypoplastischem Genitale oft auf Kosten des letzteren verändert ist. Zur Behandlung der Genitalhypoplasie ist in den letzten Jahren mit gutem Erfolg neben den seither üblichen Mitteln (Diathermie u. a.) Röntgenbestrahlung der Ovarien mit kleiner Dosis ($^1/_4$ der Kastrationsdosis) zur Anwendung gekommen. Hiermit konnte in vielen Fällen von Amenorrhöe Eintritt der Periode, in einzelnen sogar nochfolgende Gravidität erzielt werden (Flatau, Thaler). Rubin, Hirsch u. a. bestrahlten neben den Ovarien zur Besserung der Erfolge auch Hypophyse und Schilddrüse. Allerdings fanden sich auch Gegner der Ovarialbestrahlung, selbst der sog. Schwachbestrahlung, die auf tierexperimentelle Untersuchungen gestützt (Lacassagne und Coutaud) vor ihrer Anwendung wegen wahrscheinlicher Schädigung der Nachkommenschaft warnten. Hier hat zwar Nürnberger, ebenfalls auf Grund von Tierexperimenten, die es wahrscheinlich machten, daß von Strahlen getroffene und geschädigte Zellen befruchtungsunfähig werden, diese Bedenken zum größten Teil zerstreut, immerhin ist auch der Verf. der Ansicht, diese Behandlungsart nur mit aller Vorsicht zu verwenden. Weiter findet man Sterilität oft bei Frauen, die gleichzeitig mehr weniger zahlreiche Myome haben. Allerdings ist hier immer noch die Frage zu entscheiden: sind Myome die Ursache der Sterilität oder aber disponiert Sterilität zur Entwicklung von Myomen? Von Wichtigkeit für die Frage der Conception ist der Sitz der Tumoren. Die Diagnose des Myom ist heute mit Hilfe der Röntgenaufnahme des Uterus nach Lipiodolinjektion bedeutend verbessert, bei evtl. Verbindung mit Anlegung eines Pneumoperitoneum ist oft die Lokalisation der Tumoren genau festzulegen. Betreffs Behandlung des Myom ist bei jüngeren Frauen zur Erhaltung der Conceptionsfähigkeit die Myomektomie das Verfahren der Wahl. Aber auch, wenn zwecks Behandlung Radium- oder Röntgenbestrahlung mit vorsichtiger Dosierung durchgeführt wurde, ist später Conception und Geburt normaler Kinder noch möglich. Solche Fälle sind von Spinelli, Cornil, Lacaille, Douay und anderen berichtet worden. Bei jüngeren Frauen mitunter, besonders aber bei solchen, die nahe der Menopause sind, ist Sterilität oft durch Hypertrophie und Hyperplasie der Uterusschleimhaut bedingt, die letzte Ursache allerdings eine Störung der ovariellen Funktion, gegen die sich auch die Behandlung zu richten hat. Auch hier hat sich Röntgen- wie Radiumbehandlung nach vorausgegangener Curettage (zur Sicherung der Diagnose) erfolgreich erwiesen. Neben der Ovarialbestrahlung kommt in solchen Fällen mit großem Nutzen Bestrahlung der Milz zur Durchführung. *Oskar Bott* (Wiesbaden).

Merletti, C.: Argomenti di attualità. Se e quando convenga la irradiazione utero-ovarica in gravidanza. (Aktuelle Themata. Ist die Bestrahlung des Uterus und der Ovarien während der Gravidität angezeigt und wann?) Riv. d'ostetr. e ginecol. prat. Jg. **9**, Nr. 9, S. 345—349. 1927.

Zu dieser Fragestellung geben die Berichte Veranlassung, daß Bestrahlung des graviden Uterus mit der Röntgendosis für zeitliche Sterilisation einen Abgang der Frucht innerhalb 20—50 Tagen zur Folge habe (Molnar, Perazzi). Kein Autor kann dafür einstehen, daß selbst bei genauester Dosierung die Sterilisation nicht eine dauernde wird. Die Ausstoßung der Frucht selbst kann sich zudem noch kompliziert und gefährlich gestalten (Fall des Verf. mit Maceration der Frucht und hohem Fieber der Mutter). Daher lehnt Verf. den „Röntgenabort" ab, es sei denn, daß eine strikte Kontraindikation gegen den chirurgischen Eingriff vorhanden ist. Als solche erkennt er akute oder subakute Infektionen des inneren Genitale (Eiterung; mit dem Darm kommunizierende Fistel; entzündliche Verwachsungen), welche bei chirurgischen Eingriffen die Gefahr

Digitized by Google

der Generalisation der Infektion in sich bergen; ferner akute Gonorrhöe, Hämophilie bzw. Purpura hämorrhagica und Biermersche Anämie. Das Absterben des Fetus und die Ausstoßung nach der Bestrahlung dauern 3—5 Wochen. Diese Zeit genügt, um die an perniziöser Anämie Erkrankte so zu kräftigen, daß sie die erhöhten Anforderungen, welche Fruchtausstoßung und Puerperium an sie stellen, gewachsen ist. Zur Erzielung dieses Erfolges sind 30—35% HED nötig, in der zweiten Schwangerschaftshälfte wegen der dann erhöhten Widerstandsfähigkeit des Fetus evtl. noch etwas mehr.

Fried (Breslau).

Gilbert, Rene: Roentgentherapy of uterine fibro-myomata and hemorrhagic metropathies. (Die Röntgentherapie der Fibromyome des Uterus.) Americ. journ. of physical therapy Bd. 4, Nr. 4, S. 171—173. 1927.

Gegenwärtig sind 2 Bestrahlungsmethoden in Gebrauch, die nach Béclère und Albers-Schoenberg mit fraktionierter Bestrahlung und die nach Kroenig und Friedrich und Seitz und Wintz mit Bestrahlung in einer Sitzung. Beide Methoden haben gute Erfolge. Verf. geht mit gutem Erfolg den Mittelweg und gibt fraktionierte Dosen in so kurzen Abständen, daß die Erscheinungen des Röntgenkaters nicht auftreten. Er gibt 4 Felder von 10/10 bis 10/15 cm Größe bei 30 cm FHA. Bei großen Tumoren vergrößert er Felder und Abstand. Er gibt 8 Sitzungen mit 650 bis 700 R pro Feld innerhalb von 10—12 Tagen. Unter 41 Fällen waren 31 Myome, 7 Metropathien und 3 Fälle, bei denen aus verschiedenen Gründen Amenorrhöe herbeigeführt werden mußte. Bei allen hatte er vollen Erfolg. *E. A. May* (Newark, N. J.).

Miller, G. Brown: Surgery versus radiotherapy in the treatment of tumors of the uterus. (Chirurgie gegen die Strahlenbehandlung von Uterustumoren.) Americ. journ. of obstetr. a. gynecol. Bd. 14, Nr. 4, S. 530—537. 1927.

Zu Beginn einleitende Bemerkungen darüber, daß die Indikation und die Erfahrung über chirurgische Maßnahmen genauer abgegrenzt sind als bei der Radiotherapie. Aufzählung von allerlei Schwierigkeiten, die Gefahren bei der Radiotherapie bringen können, z. B. die schwierige Abgrenzung der Dosis, die die carcinomatösen Zellen abtötet, ohne die anderen Gewebszellen zu schädigen, die Möglichkeit an entfernteren Stellen die Tumorzellen zum Wachstum anzuregen, die Blutveränderungen, die leichte Schädigung der Darmschleimhaut, die schädigende Wirkung auf das Gefäßendothel, die Möglichkeit der Keimschädigung, Leberschädigungen usw. Andere Irrtümer und Schädigungen können auftreten, wenn die Radiotherapeuten nicht die gynäkologische Diagnostik beherrschen und alles mögliche unter der Diagnose Myom bestrahlen. Dagegen wird die Gefahr der Operationsmortalität bei unkomplizierten Uterustumoren als nicht erheblich angesehen und als ein Bruchteil von einem Prozent angegeben. Auch Adhäsionen nach der Operation seien nur ziemlich selten. Die Indikation für Operation von Myomen sei folgende: große Tumoren, gestielte, solche bei jungen Frauen, submucöse, solche mit anderen Komplikationen im Becken, schnell wachsende Tumoren, solche mit schweren sekundären Anämien nicht hervorgerufen durch Blutungen, solche bei nervösen Frauen. Indikationen für Radiotherapie sind: solche bei Frauen nahe der Menopause, wenn sie nur klein sind und das Corpuscarcinom ausgeschlossen ist, solche mit Komplikationen von seiten des Herzens, der Lunge, der Nieren, bei ganz schweren Anämien. Anämische Frauen erholen sich oft besser, wenn der Tumor entfernt ist. Auch die Verkleinerung der Tumoren nach der Bestrahlung ist zu unsicher abgesehen von den Gefahren, die bei maligner Degeneration, Infektion drohen. Die Entfernung kleinerer Myome bei jungen Frauen kann die Fertilität erhalten wie an einzelnen Beispielen ausgeführt wird. In gewissen Fällen von Adenomyosis besonders des Septum rectovag. ist die Radiotherapie angezeigt. Bei allen Fällen von Carcinom des Uterus, die eine Entfernung des Carcinoms wahrscheinlich machen, hat der Verf. operiert. Die Einstellung beim inoperablen Carcinom ist die übliche, Corpuscarcinome sollten operiert werden. *Cordua* (Hamburg).

Digitized by Google

Radioaktive Substanzen.

Spezielle Therapie mit radioaktiven Substanzen.

Maligne Tumoren.

Schürch, Otto: Über den heutigen Stand der Curietherapie der Carcinome. Schweiz. med. Wochenschr. Jg. 57, Nr. 32, S. 761—765. 1927.

Übersichtsarbeit über die heute gebrauchten Anwendungsmethoden der radioaktiven Substanzen bei den Krebserkrankungen und den Stand ihrer Erfolge. Zweifellos besitzt die Radiumbehandlung neben der Operation ihre volle Berechtigung. Die erste Begeisterung für die Curietherapie hat allerdings einer ruhigen Beurteilung Platz machen müssen. „Zur Behandlung eines Carcinoms gehört heute direkt ein Behandlungsplan, bei dem der Pathologe, der Chirurg, der Röntgen- und der Curietherapeut in gleicher Weise beteiligt sind; nur dann sind große Erfolge zu erzielen. Verwendet werden in der Curietherapie das Radium, die Radiumemanation und das Mesotorium. Zur Messung dienen zum Teil komplizierte Apparate, doch scheinen heute noch gnaue Angaben über die Form des Radiumträgers, sein Umfang, seine Distanz, die Art der Anordnung der Herde, die Art und Dicke der Filterung, die Dauer der Bestrahlung notwendig, wenn man die therapeutischen Berichte beurteilen will. Die Applikation der radiumaktiven Substanzen kann eine innere, auf natürlichem Wege oder intratumorale, sie kann auch eine äußere sein. Bei der äußeren Bestrahlung wird neuerdings auch die Fernbestrahlung empfohlen. Ein fast ausschließliches Gebiet für die Strahlentherapie sind die Hautcarcinome, welche in 90% Dauerheilung geben. Auszuschließen sind die Naevocarcinome; beim Collumcarcinom bemerkenswerte Erfolge. Beim Blasencarcinom relativ geringe Zahl von Heilungen, am besten erscheint noch die Einlage von Nadeln nach Sectio alta. Das Prostatacarcinom zeigt höchstens bei Spickung mit Nadeln Erfolge, ähnlich das Rectumcarcinom; wie denn überhaupt ein Carcinom des Digestionstraktus nicht nur große Schwierigkeiten bei der Bestrahlung bereitet, sondern auch meist erfolglos behandelt wird. Das Mammacarcinom *muß* operiert werden, wenn es operabel ist. Unzählig sind die Möglichkeiten bei der Palliativtherapie, sie soll aber nicht in die kurative Behandlung übergehen. *Lahm* (Chemnitz).

Nemenov, M., und F. Grossman: Behandlung maligner Geschwülste mit Radiumemanation (Radon). Vestnik rentgenologii i radiologii Bd. 5, Nr. 2/3, S. 93—128. 1927. (Russisch.)

Ausführliche Darstellung der zum ersten Mal am Staatsinstitut für Röntgenologie in Leningrad gewonnenen Heilresultate nach Radiumemanationsbehandlung von bösartigen Geschwülsten. Die Radiumemanation (Radon genannt) wird in der physikalischen Abteilung des Instituts mit dem Duane-Debierneschen Apparat gewonnen, in Glascapillaren und verschiedenen Platin- und Goldfiltern in Anwendung gebracht. Die Behandlung wird 1. äußerlich, 2. incorporal und 3. intratumoral ausgeführt.

Bei der äußerlichen Anwendungsform wird gewöhnlich auf einer dem zu bestrahlenden Körperteil angepaßten 2 cm dicken Maske (aus Wachs, Paraffin und Sägemehl) die notwendige Millicurie-Anzahl in Radoncapillaren befestigt und dem Kranken appliziert. Incorporal werden Capillaren in 2 mm Platinfiltern wie Radium angewandt. Bei der intratumoralen Anwendung werden feine Capillaren in 0,5 mm dicken Hohlnadeln aus Platin in die Tumormasse gesteckt. Diese Spickung geschieht mittels besonderer Pinzetten. Die Dosierung war folgende: Bei der äußeren Anwendung in Masken auf 2 cm Entfernung und 2 mm Bleifilterung 1—1,5 millicuries etruites (mc. d.) auf jeden Quadratzentimeter Hautfläche; bei der incorporalen Anwendungsform — auf 1 cm Capillarlänge nicht mehr als 1—3 mc. d.; bei der Spickung — nicht mehr als 0,5—1 mc.d. pro Kubikzentimeter Gewebe. In allen Fällen gewöhnlich 7—10 Tage Verweildauer. Die allgemeinen Reaktionserscheinungen sind die gleichen wie nach Radium- und Röntgenbehandlung. Doch treten hier noch örtliche Beschwerden hinzu, wie starke Hautreizung (Entzündung und Ödeme) während der Maskenapplikation, Verschlechterung des Allgemeinbefindens nach Spickung besonders der Zunge und des Kehlkopfes. Komplikationen gibt es hier ebensoviel wie nach Radium- und Röntgenbehandlung. Als besondere Komplikation erwähnen die Verff. das Auftreten von starken Blutungen (welche in einem Falle von

Digitized by Google

Oesophaguskrebs tödlich verliefen), und von Knorpel- und Knochennekrosen, die in einem Falle von Larynxcarcinom zum letalen Ende führten.

Auf diese Weise wurden 165 Kranke behandelt: 105 Männer (hauptsächlich im Alter von 50—80 Jahr) und 60 Frauen (hauptsächlich im Alter von 50—70 Jahr). Davon: 60 mit Cancroid, 15 mit Lippencarcinom; 17 Zungenkrebse, 8 Gaumenca. 7 Rachenca., 6 Wangen- und Alveolarkrebse, 11 Kieferkrebse, 6 Larynxca., 10 Rezidive und Metastasen nach Mammaamputation, 16 Oesophagusca., 4 Peniscarcinome, 2 Blasenkrebse, 1 Prostatacarcinom und 4 Sarkome. 109 Kranke waren von früher her z. T. operiert, z. T. mit Röntgen und Radium behandelt und z. T. inoperabel und sehr vernachlässigt.

Von 60 Hautcarcinomen (darunter 17 Nasenca., 17 Wangenca.) in 19 Fällen klinische Heilung (6 Nasenca., 6 Wangenca.), in 6 Fällen Besserung, in 4 vorübergehende Besserung, 18 aus der Beobachtung verschwunden (werden wie in nächstfolgenden Fällen zu den gebesserten tabellarisch mitgezählt), in 5 Fällen kein Erfolg. 1—1½ Jahre Beobachtungsdauer. Von 15 Lippencarcinomen: in 7 Fällen klinische Heilung; 6 aus der Beobachtung verschwunden. Behandlungserfolg nach Spickung. Von 17 Zungencarcinomen 5 klinische Heilungen. Von 15 Gaumen-, Rachen- und Wangencarcinomen 3 klinische Heilungen. Von 11 Kiefercarcinomen 1 klinische Heilung. Von 6 Larynxcarcinomen 1 klinische Heilung. Von 16 Oesophaguscarcinomen, die nach der Caderschen Gastrostomie mit Radonkapseln behandelt wurden, in 3 Fällen Besserung. Von den 4 Peniscarcinomen 1 klinische Heilung, 2 gute Besserungen (nach Spickung). 1 Prostatacarcinom klinisch geheilt. 1 Blasenkrebs geheilt. Bei den Mammacarezidiven in 2 Fällen Besserung. 1 Gaumensarkom geheilt. Etwa 13 Krankendarstellungen mit Photographien vor und nach der Behandlung.

Die intratumorale Spickung war somit die erfolgreichste Behandlungsform. Verff. schließen sich der Meinung von Regaud an, daß die lange Verweildauer des Radons die größte Rolle bei den Heilerfolgen spielt. *R. Gassul* (Kasan).

Apffelstaedt: Über die Behandlung des Mundkrebses mit Radium. Dtsch. Monatsschr. f. Zahnheilk. Jg. 45, H. 20, S. 865—874. 1927.

Die von zahnärztlichen Gesichtspunkten ausgehende und für Zahnärzte bestimmte Abhandlung legt in kurzen Zügen die Bedeutung der Radiumbehandlung für den Mundkrebs dar. Der Zahnarzt kann den Radiumtherapeuten bei der Behandlung der in Betracht kommenden Geschwülste wirkungsvoll durch Anfertigung von Prothesen zur Aufnahme der Radiumkapseln unterstützen. Die Anfertigung einfacher, dem Einzelfall jeweilig am zweckmäßigsten angepaßter Konstruktionen dieser Art wird an Hand von Beispielen und Abbildungen gezeigt. (Es ist hier nur von der Radiumkontaktapplikation die Rede. Die gegenwärtig bei Mundkrebsen bekanntlich mit besonderem Erfolg angewandten Methoden der intratumoralen Radiumapplikation und die Radiumdistanzbehandlung finden keine Erwähnung. Ref.) *Albert Simons* (Berlin).

Berg, Yetta: La curiethérapie des cancers inopérables du sein. (Über die Radiumbehandlung der inoperablen Brustkrebse.) Strasbourg méd. Jg. 85, Nr. 18, S. 277 bis 296. 1927.

Im ersten Teil der vorliegenden Veröffentlichung beschäftigt sich die Verf. mit der auszugsweisen Wiedergabe aus der Literatur als bekannt vorauszusetzender Mitteilungen über die beim Brustkrebs vorliegenden anatomisch-pathologischen Verhältnisse, über die Ergebnisse der verschiedenen Behandlungsmethoden, über die postoperative und präoperative Röntgenbehandlung, über die Röntgenbehandlung operabler und inoperabler Brustkrebse sowie der Rezidive nach Operation und über die verschiedenen Methoden der Radiumbehandlung inoperabler Brustkrebse (Radiumpunktur, Radiumchirurgie, Radiumbehandlung von der Oberfläche her in Form von Radiumdistanzbehandlung oder mittels der Körperoberfläche anmodellierter Wachsprothesen). Die zweite Hälfte der Veröffentlichung gibt die im Centre anticancereux in Straßburg geübte Methode der Radiumbehandlung des Brustkrebses bekannt. Man arbeitet in engster Anlehnung an die von de Nabias angegebene Behandlungstechnik. Zur Behandlung gelangen in der Hauptsache Lokalrezidive und Drüsenmetastasen. Da operable Brustkrebse grundsätzlich chirurgisch behandelt werden, sind die mit Primär-

Digitized by Google

tumoren in der Mamma überwiesenen Fälle meist derartig weit vorgeschritten, daß die Strahlenbehandlung von vornherein nur als palliative Maßnahme in Betracht kommt. Die Radiumbehandlung erfolgt von der Oberfläche her mittels anmodellierter Wachsabgüsse als Radiumträger. Man hält sich hinsichtlich der technischen Einzelheiten an folgendes Behandlungsschema (Regaud): 1. Bei isolierten und konfluierenden Lokalrezidiven in der Haut: Haut-Radiumabstand 1 cm; 0,5 mm Platinfilter; $^1/_2$, $^3/_4$ bis 1 mcd pro Quadratzentimeter; Radiumröhrchen mit 1, 1,33 bis 2 mg RaEl; Bestrahlungsdauer 5, 7—10 Tage. 2. Bei oberflächlichen, aber ausgedehnten Tumoren und Rezidiven: Haut-Radiumabstand 2 cm; 1,0 mm Platinfilter, 1,0 mcd pro Quadratzentimeter. 3. Bei tiefliegenden Tumoren oder umfangreichen Rezidiven und Drüsenmetastasen: Haut-Radiumabstand 4 cm; 2,0 mm Platinfilter; Radiumröhrchen zu 5, 6,66 bis 10 mg RaEl; 2 mcd pro Quadratzentimeter; Bestrahlungsdauer 8—12 Tage. Bei kugelförmigen Tumoren (Kreuzfeuerwirkung) wird die Dosis auf 1,2—1,3 mcd herabgesetzt. Bei sehr tief liegenden Tumoren wird die Distanz, unter entsprechender Erhöhung der Dosis, bis zu 8 cm Abstand vergrößert. — Die Bestimmung des Flächeninhaltes einer Geschwulst in Quadratzentimeter erfolgt mittels Planimeters, nachdem zuvor das Bestrahlungsfeld mit Dermographen auf die Haut aufgezeichnet und auf transparentem Papier durchgepaust worden ist. Diese Methode erscheint hinreichend exakt für die Praxis. Das Mikroionometer von Mallet wird zur Kontrolle der Tiefendosis benutzt und im Einzelfalle die Distanzierung der Präparate von der Haut nach den Meßergebnissen gerichtet. — Über die Ergebnisse der beschriebenen Behandlungsmethode läßt sich noch kein definitives Urteil fällen, da dieselbe erst seit kaum $2^1/_2$ Jahren systematisch angewandt wird. Man kann vorläufig nur sagen, daß die Behandlung sehr einfach und wirkungsvoll ist. Die Methodik gestattet eine homogene Durchstrahlung sowohl großer als auch kleiner Bezirke. Die verabfolgten Dosen werden im allgemeinen gut ertragen von den meisten Kranken und in der Mehrzahl der Fälle konnte eine rapide Rückbildung der behandelten Tumoren beobachtet werden. Es folgt eine statistische Übersicht über die bisherigen Ergebnisse in 39 Fällen. 32 Krankengeschichten werden ausführlich mitgeteilt. Bei kachektischen Kranken ist die Methode kontraindiziert, da es bei den erforderlichen therapeutischen Dosen zu schweren Störungen des Allgemeinbefindens kommen kann, wie aus verschiedenen Beobachtungen hervorgeht (Erbrechen, Verdauungsstörungen, Fieber, allgemeine Schwäche, Verschlechterung des Blutbildes usw.). In derartigen Fällen ist auch trotz großer Dosen keine Einwirkung auf vorhandene Schmerzen zu erwarten. Kleine Radiummengen können hingegen in hoffnungslosen Fällen ohne Nachteile für das Allgemeinbefinden angewandt werden und bringen nicht selten erhebliche Schmerzlinderung. Eine gesteigerte Wachstumstendenz der Geschwülste nach kleinen Dosen konnte nie beobachtet werden. — Die angewandten therapeutischen Dosen dürfen keinesfalls überschritten werden, da sie bereits sehr kräftige Hautreaktionen erzeugen. Die Dosis 1 mcd pro Quadratzentimeter aus 1 cm Abstand bei 0,5 mm Platinfilter scheint sogar zu hoch bemessen zu sein, da sie in einem Falle zu erheblichen Ulcerationen führte, die erst nach 1 Jahr abheilten. Seither wird nur noch $^1/_2$ mcd angewandt. Auch diese Dosis erzeugt noch eine sehr kräftige Hautreaktion und scheint hinreichend auf die Geschwulst einzuwirken. *Alb. Simons* (Berlin).

Gilbert, René: Contribution à l'étude du traitement du cancer du sein par la curiethérapie de surface. (Beitrag zum Studium der Radiumbehandlung des Brustkrebses von der Oberfläche her.) (*51. sess. de l'assoc. franç. pour l'avancement des sciences électrol. et radiol. méd., Constantine, 13.—16. IV. 1927.*) Journ. de radiol. et d'électrol. Bd. **11**, Nr. 9, S. 476. 1927.

Bei einer 51jährigen, von G. lediglich durch Radiumbestrahlung von außen behandelten Patientin, die die Operation ablehnte, bestand ein Scirrhus (historisch bestätigt) mit zahlreichen Hautmetastasen. 9 Monate nach der Behandlung war nun mehr ein kleiner fibröser Knoten fühlbar, der Allgemeinzustand hatte sich glänzend gebessert,

Digitized by Google

die Kranke war arbeitsfähig. Aus Besorgnis vor einem Rezidiv wurde der Kranken operative Entfernung des kleinen, noch übrigbleibenden Knotens geraten. Die histologische Untersuchung des entfernten Knotens zeigt, daß keine Krebszellen mehr vorhanden waren. Die Läsionen der Haut waren ebenfalls völlig geschwunden.
Pickhan (Berlin).

Roussy, G., Simone Laborde et F. Bertillon: A propos de la radiothérapie des cancers du rectum inopérables. (Die Strahlentherapie inoperabler Rectumcarcinome.) Bull. de l'assoc. franç. pour l'étude du cancer Bd. **16**, Nr. 7, S. 527—532. 1927.

Von 29 kolostomierten und dann bestrahlten Patienten starben: 10 in den ersten Monaten. Es lebten: 3 nach 9 Monaten, 1 nach 10 Monaten, 4 nach 1 Jahr, 2 nach $1^1/_2$ Jahren, 2 nach 2 Jahren, 1 nach $2^1/_2$ Jahren, 5 noch in Behandlung. Von den nicht kolostomierten Fällen lebten: 1 nach 2 Monaten, 1 nach 6 Monaten, 1 nach $1^1/_2$ Jahren, 1 nach 2 Jahren, 1 nach $3^1/_2$ Jahren. Vor der Bestrahlung empfiehlt es sich, eine Kolostomie anzulegen, da man dann viel besser an den Tumor herankommt, das gute Resultat aber davon abhängig ist, daß die Strahlen die Geschwulst in größter Nähe treffen. *v. Witzleben* (Köppern i. Ts.).

Jones, T. E.: Treatment of carcinoma of rectum by radium. (Radiumbestrahlung bei Rectumcarcinom.) *Cleveland clin., Cleveland.*) Ann. of internal med. Bd. **1**, Nr. 1, S. 13—16. 1927.

Vor der Bestrahlung soll die Kolostomie zwecks besserer Orientierung über Metastasen usw. gemacht werden. 53 von 65 Fällen wurden kolostomiert, 12 nicht. Von diesen letzten sind alle bis auf einen gestorben. 57 waren inoperabel, von ihnen leben noch 8. Von 8 operabeln Patienten leben noch 6. *v. Witzleben* (Köppen, Taunus).

Wallon, E.: Epithélioma anal guéri par le radium après dérivation temporaire des matières. (Bericht über die Heilung eines Analepithelioms nach Anlage eines Anus praeternaturalis.) Bull. de la soc. franç. de dermatol. et de syphiligr. Jg. **34**, Nr. 7, S. 436—438. 1927.

Durch die Anlage des Anus praeternaturalis wurden die Wundverhältnisse des Basalzellencarcinoms bald gereinigt. Auf Radiumapplikation trat dann baldige völlige Heilung ein. Ein gleichzeitig an der Nase befindliches Epitheliom wurde gleichfalls durch Radium geheilt.
I. Callenberg (Horst-Emscher).

Smith, William Sidney: Report of 257 gynecologic cases treated with radium alone or combined with surgery. (Bericht über 257 gynäkologische Fälle, mit Radium allein oder kombiniert operativ behandelt.) Surg. clin. of North America Bd. **7**, Nr. 4, S. 1083—1098. 1927.

Das Brooklyn-Hospital hat seit 1921 Radium bei 111 Fällen von Metritis, 34 Myomen, 68 Cervixcarcinomen, 24 Corpuscarcinomen und 20 verschiedenen anderen Fällen angewendet. Es standen 2 × 50 mg Radiumelement zur Verfügung. Filterung 1 mm Pt, 2 mm Gummi. Die Sterilisierung des Radiumröhrchens geschah in 20proz. Carbolsäure, die Gummihülle wurde gekocht, die Zusammenfügung geschieht durch eine sterile Hilfsperson. — Die chronische Metritis war meist durch Blutungen gekennzeichnet; stets wurde vor der Bestrahlung abradiert. Die Dosis betrug 1200 mgh, d. h. beide Tuben wurden 12 St. gelegt. Danach 6 Tage Bettruhe. Die Blutungen hörten spätestens nach 5—6 Wochen auf, eine 2. Bestrahlung machte sich nur in 2 Fällen, Operation auch nur in 2 Fällen notwendig. 15 mal wurde vor der Radiumeinlage ein operativer Eingriff vorgenommen, wie Amputation der Portio, Colporrhaphie usw., ein Nachteil ergab sich daraus niemals. 1 Fall ist besonders interessant; bei ihm war die Portio mit dem Thermokauter abgetragen und 2400 mgh verabreicht worden. Nach 2 Jahren stellten sich Schmerzen ein, es fand sich eine große Hämatometra. — Von den Myomen waren nur 3 kindskopfgroß, die übrigen kleiner. Die Dosis betrug 1200 mgh, in 8 Fällen 1600—2400 mgh, doch zeigte sich 1200 mgh durchweg als genügend. — Von den Cervixcarcinomen waren 63 Plattenepithelkrebse, 3 Horn- und 2 Drüsencarcinome. 56 Fälle waren inoperabel. In 2 Fällen wurde vorbestrahlt und dann operiert. Die Dosis betrug 2400 mgh Radium; dazu

Digitized by Google

Nachbestrahlung mit Röntgenstrahlen bzw. 1200 mgh Radium. Beide Fälle sind rezidiv geworden und inzwischen gestorben. In 1 Fall breitete sich das Carcinom nach 2400 mgh ungemein schnell aus. In 8 Fällen wurde durch Kauterisation operiert (Byrnesche Operation) und mit 2100 mgh nachbestrahlt. 1 Fall starb, einer ist verschollen, 6 sind nach 3 bzw. $5^1/_2$ Jahren noch geheilt. Der Verlauf dieser Fälle war zum Teil außerordentlich interessant. Bei 2 Fällen gewinnt man fast den Eindruck, als handle es sich um eine Spontanheilung, unabhängig von der relativ niedrigen Radiumdosis. (D. Ref.) Beide Frauen machten ein äußerst schweres Krankheitslager mit Blutungen und Entwicklung ausgedehnter harter Massen im Becken durch, erholten sich aber wider alles Erwarten nach etwa Jahresfrist, als ihr Zustand schon nahezu hoffnungslos war, nahmen an Gewicht zu und weisen nun im Becken normale Verhältnisse auf. Scheinbare Heilung seit 2—3 Jahren. Bei 57 vorgeschrittenen Fällen brachte das Radium Verlängerung des Lebens und Verminderung der Schmerzen. — Von den Corpuscarcinomen waren 13 weit fortgeschritten, sie erhielten 2400 mgh und Röntgennachbestrahlung; 3 Frauen sind verschollen, eine lebt. Bei den übrigen 11 Fällen war der Uterus beweglich; auch sie erhielten 2400 mgh; 10 Fälle wurden nachher operiert, geheilt 6. Eine Frau ist an Embolie gestorben. — Die übrigen Fälle betrafen gutartige Erkrankungen der Portio und der Cervix, Polypen usw., welche mit 400—600 mgh erfolgreich behandelt wurden. — Der Autor zieht aus seinem Material den Schluß, daß das Radium in Dosen von 1200—2400 mgh auch wiederholt ohne Schaden angewendet werden kann, daß die subjektiven Beschwerden sehr vorübergehender Natur sind, daß die gutartigen Genitalerkrankungen vorzüglich reagieren und daß es für die malignen keine bessere Behandlungsmethode gibt. Die mit der Radiumbestrahlung gleichzeitige Anwendung operativer Eingriffe ist ohne Nachteil, häufig sogar sehr vorteilhaft. *Lahm* (Chemnitz).

Laborde, Simon: Treatment of cancer of the cervix uteri. (Die Behandlung des Cervixcarcinoms.) Americ. journ. of physical therapy Bd. 4, Nr. 4, S. 162—164. 1927.

Verf. beschränkt sich auf die Fragen der Dosierung und der Bestrahlungsdauer mit Radium. Die Durchschnittsdosis soll 50 mc-zerstört betragen. Höhere Dosen, bis 80-9-mc-zerstört schädigen auch das normale Gewebe, so daß dies nicht mehr in der Lage ist, das Gewebsgleichgewicht wieder herzustellen. Die französische Schule geht aus dem Stadium der Massivbestrahlung zu dem der fraktionierten über. Natürlich sind letzterer nach oben und unten hin Grenzen gesetzt. Die von Regaud ausgearbeitete Methode dehnt die Bestrahlung auf 3—6—10 Tage aus. Bestrahlungen auf 20—30 Tage auszudehnen, natürlich bei kleineren Radiummengen, ist unangebracht. Demgegenüber steht die Massivbestrahlung der amerikanischen Methode. Die Radiumbombe des Memorial Hospitals in New York vollendet in Stunden und Minuten das, wozu die Franzosen 6—10 Tage gebrauchen. *E. A. May* (Newark, N. J.).

Strachan, Gilbert I.: Radium in the treatment of advanced carcinoma of the cervix. (Radium bei der Behandlung des fortgeschrittenen Carcinoms der Cervix.) (*Roy. infirm., Cardiff.*) Journ. of obstetr. a. gynaecol. of the Brit. Empire Bd. 34, Nr. 2, S. 291—299 u. 396—398. 1927.

Allgemein gehaltene Ausführungen über die Technik, Applikation, Dosierung und Auswahl der Patienten bei der Radiumbehandlung. Insgesamt wurden 97 Frauen behandelt, welche alle inoperabel waren. Es werden im allgemeinen 150—170 mg oder 75—80 mcs Radium verwendet. Sie liegen zentral im Collum oder Corpus uteri, dazu 5 Röhrchen oder Nadeln ringsherum und ein Zentrum in das Ligament, das am stärksten infiltriert ist. Bestrahlungsdauer 24 Stunden, manchmal auch 48, doch hat sich dabei keinerlei Vorteil ergeben. Die weitere Behandlung richtet sich nach dem klinischen Befund. Gewöhnlich wird nach der Radiumbestrahlung noch eine Röntgenbestrahlung vorgenommen. Als wichtig wird die Einlegung des Radiums in Narkose angesehen. Kein Gummifilter zum Abfangen der sekundären Strahlung, stets aber Probeexcision ohne Excochleation. Als Kontraindikation gegen die Radiumbestrah-

Digitized by Google

lung gelten: die Anämie, wenn nur noch 3,5 Millionen rote Blutkörperchen vorhanden sind, Jauchung des Carcinomkraters, Pyometra, Adnexentzündung und bereits bestehende Fisteln. In bezug auf den klinischen Erfolg werden die Beobachtungen Farrars (vgl. dies. Zentrlbl. 2, 844) voll bestätigt. Die Statistik zeigt 33 Lebende, 39 Tote und 25 (!) Verschollene. In 5 Fällen kam es zu Fistelbildung. Die Lebenden verteilen sich auf die Jahre 1922/26 wie folgt: 1, 2, 6, 8, 16. Die Zahl der Heilungen ist also sehr gering, d. h. dem Radium kommt beim fortgeschrittenen Carcinom in erster Linie palliative Wirkung und Bedeutung zu. Biologisch ist entscheidend die direkte Wirkung auf die Carcinomzellen.

In der Aussprache weist Berkeley (London) darauf hin, daß ja die Technik der Radiumbestrahlung zweifellos sehr wichtig sei, daß aber häufig das „Verhalten des Patienten" noch wichtiger sei. Früher hat er intratumoral bestrahlt und sehr mäßige Erfolge gesehen. Manchmal kam der Erfolg ganz überraschend, wie in einem Fall, wo er nach schwerstem Zustand plötzlich Heilung eintreten sah. Später hat B. nach der Methode von Forsell bestrahlt. Er hat den Eindruck, daß die Erfolge besser geworden sind, aber die Zahlen, die F. veröffentlichen konnte, wurden lange nicht erreicht. *Lahm* (Chemnitz).

Ferrari, F., et Ch. Viallet: Le traitement du cancer de la verge par la curiethérapie. (Die Radiumbehandlung des Peniscarcinoms.) (*Laborat. de radiol., hôp. civ., Alger.*) (*51. sess. de l'assoc. franç. pour l'avancement des sciences électrol. et radiol. méd., Constantine, 13.—16. IV. 1927.*) Journ. de radiol. et d'électrol. Bd. **11**, Nr. 9, S. 470 bis 476. 1927.

Zur Beobachtung kamen 2 Fälle: 1. 45jähriger Mann, Anamnese o. B., seit 23 Jahren Geschwürsbildung am Penis, die wechselnd mit Bädern und Salben behandelt, vorübergehend abheilten, aber nach jeder Läsion (Kohabitation) rezidivierten. Trotz negativen Wassermanns 1918 antiluetische Behandlung, worauf die Ulceration schnell vernarbte. Seit 1921 zeigt das Geschwür fortschreitende Ausdehnung und ist therapeutisch nicht mehr beeinflußbar. Bei Beginn der Radiumbehandlung 1922 zeigte der Penis ein die Hälfte des Präputiums einnehmendes Geschwür, das auf die Glans übergegangen war und bis zum Meatus externus reichte. Harte wallartige Ränder mit Schwellung der regionären Drüsen. Der hist. Befund der Probeexcision ergab ein spino-celluläres Epitheliom. In Äthernarkose wird Radiumpunktur durch 17 Nadeln, insgesamt 36,14 mg Radiumbromid enthaltend, vorgenommen. Dauer der Applikation 9 Tage. Schnelle Reinigung und Überhäutung. 16 Monate nach der Entlassung starke eitrige Absonderung aus dem Präputium, die Palpation kann keinen Tumor feststellen, starke Entzündung der Glans und Verlegung des Orificiums mit Harnbehinderung. Katheterismus unmöglich, infolgedessen Umschneidung der Vorhaut bis zur Glans, nach Abziehen zeigt sich bei Fehlen jeder cancerösen Veränderung eine typische Radiumdermatitis. Nach Spaltung des Harnröhrenganges Einlegen eines Katheters. Die freigelegte Radiumnekrose war jetzt der Behandlung zugänglich (Bäder, Salben). Resultat: Überhäutung und Narbenbildung. $4^1/_2$ Jahre später ist Pat. völlig beschwerdefrei, die lokale und regionäre Untersuchung ergibt normale Verhältnisse. Kohabitation möglich, Funktion des hypospadisch gewordenen Harnröhrenausganges normal. 2. 42jähriger Mann, Phimose, seit dem 20. Lebensjahr häufig Balanitis, mit Eiterabsonderung. 5 Mon. vor Beginn der Behandlung eines Knotens im Präputium, blutig eitrige Absonderung der Glans. Aufnahmebefund: Ausgedehnte Tumorbildung auf der Dorsalseite und auf beiden Seiten des Präputiums von derber Konsistenz. Aus der verengten Harnröhrenöffnung entleert sich blutig schmutziger Eiter. Leistendrüsen beiderseits geschwollen. Explorative Umschneidung, durch die ein großes Geschwür freigelegt wird. Hist. Epitheliom. Radiumpunktur, insgesamt 23 Platinnadeln mit 57 mg Radiumbromid (Äthernarkose), Applikationsdauer 10 Tage. Dauerkatheter. In unmittelbarem Anschluß an die Radiumbehandlung stellt sich eine Verengerung des Fossa navicularis ein, die die Miktion erschwert; Dilatation unmöglich, die Meatotomie ergab keine Besserung, so daß man sich zum Anlegen einer neuen Harnröhrenöffnung entschließen mußte. $4^1/_2$ Jahre später teilte der Kranke aus Algier mit, daß er ohne Beschwerden ist und daß trotz der Deformation des Penis keine funktionellen Störungen bestehen.

In beiden Fällen sind nach der Radiumbehandlung typische Strahlenschäden beobachtet worden, im 1. Falle Entzündung ohne narbige Veränderung, im 2. Fall narbige Schrumpfung aber ohne Dermatitis. Die verabfolgten Radiummengen entsprechen den im allgemeinen bei der Behandlung der Hautcarcinome üblichen, wie auch das histologische Bild eine gewisse Übereinstimmung beider Epitheliome zeigt. In Amerika und Indo-China wird die gleiche Behandlungsmethode angewandt. Die Methode muß je nach Sitz und Ausdehnung durch Röntgenbehandlung oder chirurgische Maßnahmen ergänzt werden. Die Aussprache stellt fest, daß in der französischen

Digitized by Google

Literatur bisher keine Veröffentlichungen über die Radiumbehandlung der Peniscarcinome, die anscheinend eine größere Verbreitung in Nordafrika als in Europa zeigen, erfolgt sind. *Pickhan* (Berlin).

Lounsberry, C. Ray: Skin cancer of the face and neck. (Hautkrebs an Gesicht und Hals.) Radiol. review Bd. **49**, Nr. 8, S. 323—324. 1927.

Verf. bespricht zunächst die allgemeine Histologie von Hautkrebsen und bringt dann eine nähere Beschreibung der einzelnen Krebsformen, ihrer Lokalisation, Neigung zu Metastasen und Heilung. Empfohlen wird möglichst frühzeitige Diagnose, die durch den Praktiker zu erfolgen hat, schon an der „Hypertrophie-Form". Therapie Diathermiekoagulation, dann Radiumtherapie ergänzt durch Hochfrequenzströme, Kohlensäureschnee, Wasser und luftgekühlte Ultravioletts trahlen. *W. v. Wieser* (Wien).

Andere Erkrankungen.

Arons, Isidore: Modern advances in radium therapy. (Moderne Fortschritte in der Radiumbehandlung.) Internat. journ. of med. a. surg. Bd. **40**, Nr. 9, S. 365 bis 372. 1927.

Nach einer Auseinandersetzung über die verschiedenen Strahlenarten, welche vom Radium ausgesandt werden, betont der Autor, daß er nur die γ-Strahlen wegen ihrer besonderen biologischen Bedeutung verwendet. Es werden dann die verschiedenen Methoden der Radiumanwendung besprochen, von denen besonders die Kreuzfeuerbestrahlung mit Hilfe eines beweglichen aufgehängten Bügels hervorzuheben ist. Sie wurde besonders bei tiefgelegenen Tumoren ausgeübt. Die Messung der Intensität geschah mit dem Malletschen Mikroionometer. Das Hautcarcinom erhält ca. 132 bis 165 mgh pro qcm, der Abstand richtet sich nach der Tiefenausdehnung des Tumors; er wird ebenso groß gewählt, wie die letzteren angenommen wird. In der gleichen Weise werden Lippencarcinome und Angiome bestrahlt, die letzteren allerdings mit kleinerer Dosis. Das Zungencarcinom wird mit Nadeln behandelt, welche 8 Tage liegen bleiben. Bestehen bereits Drüsenmetastasen, so wird mit Hilfe eines Wachsblockes aus 6 cm Entfernung bestrahlt. Die Behandlung des Rectumcarcinoms geschieht nach Newmann-Brüssel. Das Rectum wird chirurgisch von hinten aus seinen Verbindungen ausgeschält und mit Nadeln gespickt. Es erhält 5000 mgh in 8—10 Tagen. Das Mammacarcinom wird mit Wachsmodellen en bloc bestrahlt. Das Uteruscarcinom nach Regauds bewährten Methoden, d. h. unter Anwendung eines Kolpostaten bei dem links und rechts 13,6, in der Mitte 6,5 mg Radium liegen. Bei allen Carcinomen wird besonderer Wert auf die Ausdehnung, die Histologie, äußere Radiumbestrahlung und die Filterung mit 1 mg Platin gelegt.

In der Aussprache weist W. H. Dieffenbach auf die großen Vorzüge hin, welches das Radium für die Behandlung der inoperablen oder schwierig operablen Carcinome gebracht hat. Radiumbehandlung und Chirurgie sollen möglichst Hand in Hand gehen. — Goldberg lehnt die Probeexcision ab. — Arons weist im Schlußwort auf die großen Vorarbeiten der europäischen Kliniken hin und erwähnt auch die neueren Arbeiten Warburgs und Meyers über den Kohlehydratstoffwechsel der Carcinome. *Lahm* (Chemnitz).

Franke, Wolfgang: Behandlung des Diabetes mellitus mit Radiumstrahlen. (*Med. Univ.-Klin., Königsberg i. Pr.*) Dtsch. med. Wochenschr. Jg. **53**, Nr. 40, S. 1685 bis 1687. 1927.

Im Anschluß an die Beobachtung Rosinskis, der bei Radiumbestrahlung eines Uteruscarcinoms einen daneben bestehenden Diabetes sich bessern sah, teilt Verf. 5 Fälle von Diabetes mit, die mit Radium bestrahlt wurden. 60 mg Radiumbromid (22 mg Element), werden in einer 8 mm dicken und 4,7 cm langen Messingkapsel von 1 mm Wanddicke eingeschlossen. Diese Kapsel kommt in ein leichtes Messinggestell von 5,7 cm Länge und 2 cm Querdurchmesser. Darüber wurden 5 Gummifingerlinge gezogen. Einführung bei Männern in den Darm, bei Frauen in die Vagina, jeden 2. Tag eine halbe Stunde. Das Ergebnis war völlig negativ. In keinem der Fälle gelang eine eindeutige Beeinflussung des Kohlehydratstoffwechsels. (Rosinski, vgl. dies. Zentrlbl. **3**, 67.) *v. Witzleben* (Köppern/T.).

Digitized by Google

Zentralblatt für die gesamte Radiologie.
Band IV, Heft 8 Seite 465—528

Allgemeines.

Trillat, Jean J.: Les applications industrielles des rayons ultra-violets. (Die industriellen Anwendungen der Ultraviolettstrahlen.) Ann. de l'inst. d'actinol. Bd. 2, Nr. 1, S. 40—47. 1927.

Der Verf. teilt die Anwendungen der Ultraviolettstrahlen in 4 Klassen ein: 1. Erzeugung chemischer Reaktionen, 2. biologische Sterilisation, 3. Analyse und Kontrolle technischer Erzeugnisse durch Erregung ihrer Fluorescenz und 4. Hervorrufung beschleunigten Alterns. Zum ersten Punkt wird erwähnt, daß eine große Reihe von Oxydationen, Reduktionen und Umsetzungen unter dem Strahleneinfluß bei gewöhnlicher Temperatur vor sich geht, die sonst nur bei sehr großen Erhitzungen erfolgen. Berthelot und Gaudechon konnten, ausgehend von Wasser und Kohlensäure mit U.V.-Strahlen gewisse organische Substanzen herstellen und so Vorgänge in der Pflanze nachahmen. Daneben werden noch viele andere organische Reaktionen erwähnt, die alle hier anzuführen trotz ihrer großen Bedeutung zu weit führen würde. Zu Punkt 2 wird neben der bekannten Sterilisation von Wasser diejenige von Luft, Olivenöl, Milch usw., dann von pharmazeutischen Präparaten zur subcutanen Injektion, von Gemüse zur längeren Aufbewahrung usw. erwähnt. Unter Punkt 3 wird als erstes die Untersuchung von Gerbstoffen, ob künstlicher oder natürlicher Herkunft, ob lang oder kurz gegerbt usw. angeführt. Bei Ölen gestattet die so verschiedenartige Fluorescenz verschiedener Sorten eine leichte Kontrolle ihrer Echtheit und Reinheit. In der Farbindustrie, im Nahrungsmittelgewerbe, bei der Untersuchung außerordentlich vieler chemischer Verbindungen spielt das U.V.-Licht eine ebenso große Rolle wie bei der Prüfung von Papiersorten, Mineralwässern, Edelsteinen usw. Zum Schluß wird der interessanten Verwendung der fluorescenzerregenden Strahlung beim Prüfen von Kunstwerken, Manuskripten usw. auf ihre Echtheit Erwähnung getan. Bei der Herstellung von Tinten, Farben, Lacken, Kautschuk, Textilwaren ist es sehr wichtig, die Erzeugnisse auf ihre Widerstandskraft gegen die Zeit zu prüfen. Ultraviolettes Licht spart das so zeitraubende Abwarten des natürlichen Alters, indem unter seiner Einwirkung die Stoffe künstlich gealtert werden. Beispielsweise geht man in Amerika so vor, daß man die zu untersuchenden Gegenstände auf ein Rad legt, das rotiert und sie dabei den verschiedensten Einwirkungen unterwirft, als da sind: U.V.-Bestrahlung, Kälte, Hitze. Feuchtigkeit. So läßt sich schon nach einigen Stunden die Widerstandskraft der Gegenstände beurteilen. *Josef Frank* (Hamburg).

Hintzsche, Erich: Die Osteoblastenlehre und die neueren Anschauungen vom normalen Verknöcherungsvorgang. (*Anat. Anst., Univ. Halle a. d. S.*) Zeitschr. f. d. ges. Anat., Abt. 3: Ergebn. d. Anat. u. Entwicklungsgesch. Bd. 27, S. 413—463. 1927.

Die Arbeit vermittelt einen Überblick über die zahlreichen Probleme des Knochenwachstums. Weder die embryologisch-histologischen noch die chemischen Fragen können heute als geklärt angesehen werden. Sehr ausführliches Literaturverzeichnis. *Abeles* (Frankfurt a. M.).

Voženflek, Bohuslav: Zur Frage des thymogenen Basedow. (*II. chir. klin., univ., Praha.*) Rozhledy v. chir. a gynaekol. Jg. 5, H. 6, S. 314—322 u. franz. Zusammenfassung S. 322. 1927. (Tschechisch.)

Ein „thymogener" Basedow kann nur dann festgestellt werden, wenn an der Schilddrüse nach genauester histologischer Untersuchung keine typischen Basedowmerkmale zu finden waren. So beobachtete Verf. einen Basedowkranken, der nach der Operation an typischen Thymussymptomen (Kollaps, Blutdrucksenkung, hochgradige Pulsbeschleunigung, Hyperpyrexie, Dyspnöe) starb, wo also die Diagnose eines

Digitized by Google

thymogenen Basedow naheliegend war, jedoch die Schilddrüse ausgesprochene Veränderungen im Sinne eines Basedow erkennen ließ. *Bálint* (Košice).₀

Tropea-Mandalari, Ugo: Le adenopatie peritracheobronchiali di natura sifilitica nei bambini. (Die peritracheobronchialen Adenopathien syphilitischer Grundlage bei Kindern.) (*Istit. di clin. pediatr., univ., Siena.*) Clin. ed ig. infant. Jg. 2, Nr. 5, S. 281—300. 1927.

Ein klinisches Material von 8 Fällen und Untersuchungen an Feten ergab, daß eine Vergrößerung der tracheobronchialen Lymphdrüsen nicht nur auf tuberkulöser Basis zustande kommt, auch Diathesen, akute Infektionen, vor allem Syphilis können ihr zugrunde liegen. Klinische Symptome, Laboratoriumsmethoden (positiver Wassermann, negative Tuberkulinproben) und Röntgenbefunde können die Diagnose sichern, daneben in tödlichen Fällen die histologische Untersuchung. Therapeutisch kommen die vielfachen antisyphilitischen Präparate in Betracht, die einen Rückgang der Adenopathie herbeizuführen vermögen. *Neurath* (Wien).₀

Hückel, R.: Beiträge zur angeborenen Wabenlunge. (*Pathol. Inst., Univ. Göttingen.*) Frankfurt. Zeitschr. f. Pathol. Bd. 35, H. 2, S. 320—342. 1927.

Hückel beschreibt 2 Fälle von angeborenen Wabenlungen. Der eine betrifft eine 37 cm lange weibliche Totgeburt mit starker Anasarka. Der Unterlappen der linken Lunge war in einen fast faustgroßen Tumor umgewandelt, der auf dem Durchschnitt eine cystische Beschaffenheit hatte und nach dem histologischen Befund vor allen Dingen wegen der papillären Wucherungen in den cystischen Hohlräumen von dem Verf. als ein cystisches fetales Bronchialadenom angesprochen wird. In dem 2. Fall (55 cm lange weibliche Kindesleiche) ist der Unterlappen der linken Lunge ebenfalls cystisch umgewandelt. Außerdem findet sich innerhalb der linken Pleurahöhle eine cystische kleine Nebenlunge, jedoch ohne Bronchialverbindung. Hier führt der Verf. die Wabenbildung auf Bronchiektasien im Anschluß an partielle Alveolaragenesie zurück und stellt demgemäß zwei Typen auf: 1. die „Wabenlunge auf Grund eines cystischen fetalen Bronchialadenoms" und 2. die „Wabenlunge auf Grund aplastischer Bronchiektasien". *Versé* (Marburg).₀

Léon-Kindberg, Ch. Grandclaude et R. Cattan: Deux cas de gangrène pulmonaire post cancéreuse. (Zwei Fälle von Lungengangrän nach Krebs.) Bull. et mém. de la soc. méd. des hôp. de Paris Jg. 43, Nr. 30, S. 1429—1437. 1927.

Ausführliche Krankengeschichten zweier Fälle von Lungengangrän bei Thoraxtumor: einmal bei Oesophaguscarcinom, das früh einsetzende und rasch vorübergehende Schluckbeschwerden bei negativem oesophagoskopischen Befund zeigte. Dann entstand ein großer Pleuraerguß, der in Empyem überging und sich nach einem Durchbruch in die Bronchien teilweise entleerte. Kurz vor dem Tode Lungengangrän. Bei dem zweiten Fall handelt es sich um ein mediastinales Spindelzellensarkom mit Gefäßstauung am Halse, Lymphknotenmetastasen, Lungenherden und ebenfalls später Gangränbildung. *Goette* (Heidelberg).

Katz, Karl: Statistischer Beitrag zur Kenntnis des Lungencarcinoms nach dem Sektionsmaterial des Heidelberger pathologischen Instituts. Zeitschr. f. Krebsforsch. Bd. 25, H. 5, S. 368—381. 1927.

Auch das Material des Heidelberger Pathologischen Instituts läßt eine deutliche Zunahme der Lungenkrebse insbesondere seit 1924 feststellen. Unter dem 25. Lebensjahr fand sich kein Krebs; unter 42 Fällen waren 28 Männer, 14 Frauen. Kopf- und Handarbeiter waren zu gleichen Teilen vertreten, unter den Handarbeitern überwogen zwar die mit staubigen Berufen, Eisenbahnarbeiter usw., aber das mag an der Zusammensetzung des Sektionsmaterials liegen. In der Mehrzahl der Fälle handelt es sich um metaplastische Krebse. Häufige Ursache der Metaplasie in den Bronchien ist die Grippe. Es ist naheliegend, die Lungenkrebszunahme seit 1924 mit der Grippeepidemie 1918 in Zusammenhang zu bringen. *Oberndorfer* (München).₀

Oberhammer, Karl: Zur Frage der angeborenen Herzvergrößerung. (Idiopathische Herzhypertrophie.) (*Pathol.-anat. Inst., Univ. Innsbruck.*) Zeitschr. f. Kreislaufforsch. Jg. 19, H. 13, S. 441—452. 1927.

Genaue Beschreibung des Sektionsbefundes eines 7 Monate alten Mädchens.

Digitized by Google

Das Herz wog 70 g und war nach rechts und besonders nach links vergrößert. Die Hypertrophie des rechten Ventrikels wird als durch die pneumonischen und atelektatischen Veränderungen in der Lunge entstanden erklärt; als Ursache der auffallenden Vergrößerung des linken Ventrikels fand Verf. eine Verdickung der adventitiellen Schichten arterieller Gefäße in der Niere, Milz, Lunge und im Herzen selbst. Bei einem $10^1/_2$ Monate alten Knaben mit ungewöhnlicher Herzvergrößerung — Herzgewicht 125 g — mit hauptsächlicher Beteiligung des linken Herzens fand Verf. makroskopisch und mikroskopisch keine sichere Erklärung der Massen- und Volumvermehrung des Herzens. Dieser Fall von Herzhypertrophie wird als eine echte angeborene Herzhypertrophie erklärt. *L. Doxiades* (Berlin).

Sterling-Okuniewski, Stefan: Über Aortenerweiterung. Polska gazeta lekarska Jg. **6**, Nr. 43, S. 882—884. 1927. (Polnisch.)

Die diffuse Aortenerweiterung ist eine häufige pathologische Erscheinung und kann, eine einwandfreie röntgenologische Untersuchungstechnik vorausgesetzt, bei 4—5% aller Kranken diagnostiziert werden. Als ätiologische Faktoren sind seit langem bekannt und der Häufigkeit nach geordnet: die syphilitische Infektion, atheromatöse Entartung, akute Infektionskrankheiten und Malaria. Auch wird die Tuberkulose für einige seltene Fälle verantwortlich gemacht. Das klinisch und vor allem röntgenologisch durchuntersuchte Material des Verf. (54 Fälle) bestand in 77% aus Frauen. Bei einem erheblichen Teil der Patientinnen konnte der Einfluß der genannten Faktoren mit Sicherheit ausgeschlossen werden; als einzig annehmbare Ursache blieb das Klimakterium, meistens mit einer harnsauren Diathese oder Basedow vergesellschaftet. Es wurde auch familiärers Auftreten beim Eintritt der Menopause beobachtet. Die subjektiven Beschwerden standen im Vordergrunde: Schwindelanfälle, Schmerzen im 2. linken Intercostalraum, Atemnot, Oppressionsgefühl und Todesangst. Objektiv: systolisches, selten auch diastolisches Geräusch über der Aortenklappe, gelegentlich Pulsation im Jugulum. Trotz vorgeschrittener Aortenveränderungen war der Blutdruck oft nicht erhöht. *Th. Blühbaum* (Berlin).

Du Pasquier, Gilbert: La tétanie gastrique. (Die Magentetanie.) (*Clin. chir., univ., Lausanne.*) Rev. méd. de la Suisse romande Jg. **47**, Nr. 11, S. 789—798. 1927.

Verf. beobachtete 2 Fälle von Tetanie bei Magendilatation, die in beiden Fällen mit einer Pylorusstenose bei pylorusnahem Ulcus zusammenhing. Bei beiden zeigte die Alkalireserve abnorm hohe Werte (86 bzw. 96%). Auf Grund dieses Befundes legt Verf. nach einem Überblick über die anderen Theorien der Alkalose infolge gesteigerter Salzsäuresekretion bei ungenügender Resorption die Hauptbedeutung bei. Eine Hypocalcämie zeigte nur der eine Fall. Bei beiden Kranken schwanden die tetanischen Erscheinungen auf intravenöse Calciuminjektionen; die Operation beseitigte das Grundleiden. *Erich Guttmann* (München).

Harrison, Bede J.: Electrical accidents. (Elektrische Unfälle.) (*St. Vincent's hosp., Sydney.*) Med. journ. of Australia Bd. **2**, Nr. 13, S. 439—445. 1927.

Erfahrungen in einer elektrotechnischen Organisation mit 50000 Angestellten. Die Schwere des elektrischen Unfalles wird bestimmt durch die Höhe der Spannung, die Art des Kontaktes und der Erdung des Menschen. Ein Wechselstrom ist gefährlicher als Gleichstrom, die Gefahr nimmt mit der Periodenzahl zu. Stromdurchgang durch beide Arme ist gefährlicher als durch beide Beine. Der Tod kann sofort eintreten oder nachdem der Betroffene für kurze Zeit das Bewußtsein wiedererlangt hatte, oder auch nach einigen Tagen erst infolge plötzlicher Herzdilatation. Nach einem schweren elektrischen Unfall sollte deshalb jeder Kranke 2 Wochen zu Bett liegen. Ströme über 200 Volt töten gewöhnlich durch Herzflimmern, Ströme über 1000 Volt durch Atemlähmung. Lang durchgeführte künstliche Atmung ist notwendig. Bei nichttödlichen Unfällen findet sich sofortige oder nachträgliche Bewußtlosigkeit, danach vielfach das Gefühl großer Schwäche und Erschöpfung, Muskelspannung, Kribbeln in den Fingern, Kopfschmerz, Lufthunger, epileptische Krämpfe, Störung der Stuhl- und Harnentleerung. Im Harn vielfach Eiweiß und Erythrocyten. Läh-

Digitized by Google

mungen, Paraplegien und Hemiplegien können auftreten. Tod mitunter unter urämischen Erscheinungen. An den betroffenen Gliedmaßen zeigt sich häufig eine rapide Muskeldegeneration, 3 Tage nach dem Unfall in Erscheinung tretend. Pupillenstörungen, Schluckstörung, Laryngospasmus u. a. Nervensymptome können zurückbleiben. Örtlich kommen Verbrennungen, Metallimprägnationen der Gewebe, Strommarken zu Gesicht. Kleine Metallstücke finden sich vielfach sehr zahlreich in den obersten Gewebsschichten. Behandlung konservativ, trockene oder offene Wundbehandlung. Noch nach 3 Wochen kann eine Gangrän an vorher nicht sichtbar verändertem Gewebe auftreten. Beim üblichen Verlauf treten nach 2—3 Wochen an der Stelle der Strommarke Schorfbildungen auf, die sich allmählich ablösen und selbst den Knochen freilegen können. In ihrer Umgebung Ödem. Zur Vermeidung einer feuchten Gangrän wird Lichtbehandlung empfohlen, örtlich wie allgemein. Im übrigen möglichste Vermeidung jeder Bewegung und Erschütterung. Zwischen dem Unfall mit Scheintod und dem tatsächlichen Tode liegt gewöhnlich ein Intervall, das bis zu 15 Min. dauern kann, daher die Wichtigkeit von Wiederbelebungsversuchen. Am wirksamsten ist die künstliche Atmung nach der Schäferschen Methode bis zu 4 Stunden durchzuführen. Empfehlung der Inhalation einer Mischung von Sauerstoff und Kohlensäure, künstliche Erwärmung und Warmhaltung des Körpers. *Bernstein* (Danzig).

Küttner: Elektrische Unfälle. (*Schles. Ges. f. vaterländ. Kultur, med. Sekt., Breslau, Sitzg. v. 15. VII. 1927.*) Med. Klinik Jg. **23**, Nr. 37, S. 1432—1433. 1927.

Küttner spricht über elektrische Unfälle und demonstriert 4 Fälle von Starkstromverletzungen und einen Fall von Blitzverletzung. Unter den 4 Fällen von Starkstromverletzung war ein Röntgenunfall. Eine Laborantin fand Kontakt mit der Starkstromleitung eines Röntgenapparates, worauf sofort der elektrische Scheintod eintrat. Ein zufällig anwesender Arzt leitete sofort die künstliche Atmung ein, die nach 5 Minuten zur Wiederbelebung führte. Außer einer länger bestehenbleibenden Strommarke an der Hand waren keine Schäden eingetreten. K. betont nachdrücklichst die außerordentliche Bedeutung der möglichst früh einsetzenden künstlichen Atmung, die bis zu 2 Stunden fortgesetzt werden muß. Bei den übrigen 3 Fällen standen die örtlichen Erscheinungen — Haut-, Weichteil- und Knochenveränderungen — im Vordergrunde, wobei besonders hervorzuheben ist, daß die Lösung der durch Starkstrom verursachten Knochennekrosen nur langsam vor sich geht. Der vorgestellte Fall von Blitzverletzung bot zunächst ausgedehnte flächenhafte Verbrennung 1. bis 3. Grades, die abheilte, an der Austrittstelle dagegen nur oberflächliche Verschorfung. Keine Blitzfiguren. An den Kleidern waren Zerreißungen, aber fast keine Brandwirkung feststellbar. *F. Leeser* (Berlin).

Allgemeine Strahlenkunde.

Strahlenphysik (Röntgen, Radium, Licht).

Pfleiderer, H.: Zur Berechnung der Michelson-Marten-Aktinometerwerte. (*Bioklimat. Forschungsanst., Wyk [Föhr].*) Strahlentherapie Bd. **26**, H. 3, S. 630—633. 1927.

Die Berechnung der mit dem Michelson-Aktinometer gewonnenen Werte ist nicht überall gleich, da die Korrekturen, die für den „Systemwert" (Beschattungswert) angebracht werden, verschieden berechnet werden. Verf. leitet nun mathematisch ab, daß von den drei möglichen Korrekturberechnungsformeln nur eine zulässig ist, die lautet

$$e = \frac{\left(e_1 - \frac{b_1 + b_2}{2}\right) + \left(e_2 - \frac{b_2 + b_3}{2}\right)}{2},$$

wo für eine Doppelbeobachtung e_1 und e_2 die Expositionswerte, b_1 und b_2 und b_3 die Beschattungswerte — vor, zwischen und nach den Expositionen bestimmt — bedeuten. *A. Loewy* (Davos).

Digitized by Google

Osgood, T. H.: X-ray spectra of long wave-length. (Röntgenstrahlspektren großer Wellenlänge.) (*Ryerson physical laborat., univ., Chicago.*) Physical review Bd. **30**, Nr. 5, S. 567—573. 1927.

Mit Hilfe einer Kombination von Methoden der Röntgenstrahlforschung und der Optik untersucht Verf. das Gebiet zwischen 40 und 200 Å. Das Verfahren benutzt den Ausdruck für den Brechungsindex μ von Röntgenstrahlen: $\delta = 1 - \mu = n e^2/2\pi m \nu^2$, wo die Zahl der Elektronen im Einheitsvolumen und ν die Frequenz der Strahlung ist. e/m hat die übliche Bedeutung: Ladung zu Masse. Totalreflexion tritt ein, wenn $\cos \Theta = \mu$ ist, wo Θ den Glanzwinkel bedeutet, so daß gilt: $\sin \Theta = (2\,\delta)^{1/2}$. Zu seinen Untersuchungen benützte Verf. zwei Konkavgitter, eines aus Metall mit 580 Linien pro Millimeter und einem Krümmungsradius von 205,2 cm, das andere aus Glas mit 800 Linien pro Millimeter und einem Krümmungsradius von 215 mm. Der gesamte Vakuumspektrograph wird in seinen Einzelheiten beschrieben. Zwei typische Spektrogramme mit Al- und C-Antikathoden sind reproduziert. Ausgemessen wurden etwa 15 Linien von C, Sr, Ba, Zn, Cu, Fe und Al zwischen 40 und 200 Å. Das reine Spektrum irgendeines Elementes zu erhalten, war bis jetzt noch nicht möglich. Etwa die Hälfte der erhaltenen Linien scheint von Strontium und Barium herzurühren, das sich von der Oxydkathode auf die Antikathode niedergeschlagen hat. Die Methode ist anwendbar auf alle Linien oberhalb 20 Å. *Robert Jaeger* (Berlin-Friedenau).

Seljakow, N., A. Krasnikow und T. Stellezky: Die Struktur der Linien Kα der Elemente Cu bis Ca. (*Physikal.-techn. Röntgeninst., Leningrad.*) Zeitschr. f. Physik Bd. **45**, H. 7/8, S. 548—556. 1927.

Um das Auflösungsvermögen des Siegbahnschen Spektrographen zu vergrößern, haben Verff. den Abstand D (Summe der Abstände vom Spalt bis zum Krystall und vom Krystall bis zur photographischen Platte) vergrößert, wobei für D die Abstände 45, 54, 72, 100 und 136 cm benutzt wurden. Als Kristall diente Gips. Auf diese Weise wurde die von Siegbahn und Doleysek angewandte Dispersion etwa 8mal übertroffen. Bei Cu, Ni, Co, Fe und Cr wurden die Spektren 6. Ordnung, bei Ti und Ca diejenigen der 4. Ordnung gewählt. Die Untersuchung der Kβ'-Linie ergab folgende Resultate, wobei das Zeichen — das Fehlen der Linie, + ihr Vorhandensein kennzeichnet. Wo kein Zeichen vorhanden ist, fehlen Versuche. Die dritte Spalte gibt die benutzte chemische Verbindung an.

Element		Material	Element		Material
Cu	—	Metall	Va		
Ni	+	„	Ti	+	Metall
Co	+	„	Sc		
Fe	+	„	Ca	—	CaO
Mn	+	„	K	—	K_2CO_3
Cr	+	„			

Die Linie CuKα_1 ist vollkommen symmetrisch, dieselbe Linie wird aber vom Ni nach der Seite der größeren Wellenlängen hin verschwommen. Bei Ti verringert sich die Asymmetrie wieder und verschwindet bei Ca völlig, geht also mit dem Auftreten der Kβ'-Linie parallel. Bezüglich der Erklärung schließen sich Verff. Coster und Druvesteyn an. *Robert Jaeger* (Berlin-Friedenau).

Eggert, J., und W. Noddack: Berichtigung zu der Arbeit: Über die Quantenausbeute bei der Wirkung von Röntgenstrahlen auf Silberbromid. Zeitschr. f. Physik Bd. **44**, H. 1/2, S. 155. 1927.

Die Energieausbeute technischer Röntgenröhren an Röntgenstrahlung wird auf Grund neuerer Arbeiten genauer als in der Originalarbeit angegeben; die Folgerungen der Hauptarbeit werden dadurch nur noch sicherer. Berichtigung zu der Schwärzungskurve sowie Ergänzung zur Berechnung der Fluorescenzausbeute der Calciumwolframatfolie. (Vgl. dies. Zentrlbl. **4**, 8.) *Walther Barth* (Berlin).

Digitized by Google

Aston, G. H.: The amount of energy emitted in the γ-ray form by radium E. (Der Energiebetrag, der in Form von γ-Strahlung von Radium E emittiert wird.) Proc. of the Cambridge philosoph. soc. Bd. **23**, Nr. 8, S. 935—941. 1927.

Die charakteristischen Eigenschaften von γ-Strahlen lassen sich durch Untersuchung ihres Absorptionskoeffizienten, ihres magnetischen Spektrums und der beim Zerfall freiwerdenden Energie ermitteln. Diese läßt sich ihrerseits ungefähr durch die mittlere Wellenlänge und die Zahl der Quanten bestimmen. Während man bei Radium B und C die entwickelte Wärme direkt messen kann, muß man wegen der kleinen Energiebeträge bei Radium E die Ionisationsmethode verwenden. Mit ihr ließen sich folgende beiden Zahlen angeben:

$$\frac{\text{Radium E-Ionisation}}{\text{Radium B-Ionisation}} = 2{,}57 \cdot 10^{-2} \quad \text{und} \quad \frac{\text{Radium E-Ionisation}}{\text{Radium C-Ionisation}} = 5{,}08 \cdot 10^{-3}.$$

Unter Benutzung der Tatsache, daß die γ-Strahlen von Radium E härter sind als die von Radium B und weicher als die von Radium C, wird die γ-Strahlenenergie von Radium E hinter 1 mm Blei zwischen 2500 und 7600 Volt pro zerfallendes Atom eingegrenzt. Legt Verf. das Verhältnis der β- und γ-Strahlenionisation zugrunde, und setzt er voraus, daß für gleiche Energie die Ionisation der β- oder γ-Strahlen der Absorption proportional ist, so gelangt er zu einem Wert von etwa 2600 Volt pro zerfallendes Atom. Als mittlere Wellenlänge ergibt sich 0,050 Å. Werden 6000 Volt als Energie hinter 1 mm Blei eingesetzt, so wird die Anfangsenergie 10000 Volt oder weniger betragen. Nur ein γ-Strahl-Quant kommt auf 30 zerfallende Atome von Radium E. *Robert Jaeger* (Berlin-Friedenau).

Donat, K., und K. Philipp: Die Ausbeute beim β-Rückstoß von Thorium B. (*Abt. Hahn-Meitner, Kaiser Wilhelm-Inst. f. Chem., Berlin-Dahlem.*) Zeitschr. f. Physik Bd. **45**, H. 7/8, S. 512—521. 1927.

Zur Messung des β-Rückstoßes von Thorium B benutzten Verff. die gleiche Methode wie sie Barton bei RaB verwandte (vgl. dies. Zentrlbl. **1**, 445). Die Ausbeute beim β-Rückstoß von ThC aus ThB ergab sich zu 2—6,5%. Trotz eingehender Diskussion der Fehlerquellen kann keine ausreichende Erklärung für die starken Schwankungen des β-Rückstoßes gegeben werden. Wichtig ist der Hinweis der Verff., daß man bei den bisherigen Versuchen keine Gewähr für das Festhaften der Atome auf der Unterlage hat, daß man dies aber durch Abkühlen der Auffangflächen erzwingen kann. Derartige Versuche sind im Gange. *Robert Jaeger* (Berlin-Friedenau).

Mund, W.: Ionisation by radon in spherical vessels. (Ionisation durch Radiumemanation in einem kugeligen Gefäß.) Journ. of physical chem. Bd. **30**, Nr. 7, S. 890—894. 1926.

Unter Zugrundelegung von Geigers Gesetz werden Formeln und Tabellen mitgeteilt, mit Hilfe deren sich die Anzahl der Ionen berechnen läßt, die in einem kugeligen Gefäß durch α-Strahlen einer gegebenen Menge von Emanation im Gleichgewicht mit RaA und RaC erzeugt werden, wobei das Radium vollständig an den Gefäßwänden niedergeschlagen ist. *Robert Jaeger* (Berlin-Friedenau).

Glockler, George: Ionization produced by radon in spherical vessels. (Die von Radiumemanation erzeugte Ionisierung in kugeligen Gefäßen.) Journ. of physical chem. Bd. **31**, Nr. 9, S. 1322—1331. 1927.

Verf. vergleicht die Werte, die sich nach dem Gesetz der mittleren Weglängen und nach der Methode von Mund (vgl. vorstehendes Referat) für die Ionisation durch Radiumemanation und deren Zerfallsprodukte ergeben. Sie stimmen ungefähr mit Linds Experimenten überein. Die Gleichung von Mund wird neu abgeleitet. Auf Grund der experimentellen Bestimmung des Gesetzes der mittleren Weglänge von Lind und Bardwell, aus dem eine mittlere Weglänge 0,61 R folgt (R = Radius des Reaktionsgefäßes) wird berechnet, daß 30% von RaA und 7% von RaC in der Gasphase zerfallen. *R. Jaeger* (Berlin-Friedenau).

Digitized by Google

Bricourt, Pierre: Etude quantitative de la luminescence de la vapeur de mercure excitée par choc électronique. (Quantitatives Studium der durch Elektronenstoß erregten Fluorescenz des Quecksilberdampfes.) Cpt. rend. hebdom. des séances de l'acad. des sciences Bd. **185**, Nr. 17, S. 846—849. 1927.

Mit einer in einer früheren Arbeit beschriebenen Methode untersucht der Verf. die Anregungsfunktion der Resonanzstrahlung 2536 Å des Quecksilbers. Erregungsenergien von 3 bis 86 Volt der Elektronen, ein Strom von 10 Milli-Ampère und Exposition von 8 Minuten, ein Druck des Quecksilberdampfes, der der Sättigung bei 17° entspricht, sind die wesentlichen Bedingungen, unter denen die photographischen Aufnahmen gemacht werden. Die Resultate sind die folgenden: Die Linie 2536 Å tritt unvermittelt bei der Resonanzspannung (4,86 Volt) auf, wächst mit zunehmender Spannung bis zu einem Maximalwert bei 6,5 Volt an, um dann bis 10,5 Volt auf 75% dieses Maximalwertes langsam abzufallen. Dann steigt die Intensität wieder bis zum Höchstwert an, um von 15 bis 86 Volt merklich konstant zu bleiben. Die Theorie, die der Untersucher zur Erklärung dieser Ergebnisse aufstellt, die aber an dieser Stelle nicht weiter interessieren dürfte, stimmt mit den Messergebnissen sehr gut überein. *J. Frank.*

Ditchburn, R. W.: Notes on spectrophotometry. (Bemerkungen zur Spektrophotometrie.) Proc. of the Cambridge philosoph. soc. Bd. **23**, Nr. 8, S. 959—969. 1927.

Verf. behandelt folgende Themen: 1. Konstante Lichtquellen für Ultravioletts-pektrophotometrie. Dabei wird ausführlich eine vom Verf. modifizierte Entladungsröhre von Lyman beschrieben, die das kontinuierliche Wasserstoffspektrum gibt. Als weitere konstante Lichtquellen werden Wolframlampen und die Cadmiumbogenlampe von Harrison angegeben. Das 2. Kapitel befaßt sich mit den Vorrichtungen zur Lichtabschwächung, der Keilmethode, den Blenden, Nicol-Prismen sowie einer Reihe von rotierenden Sektoren. *Robert Jaeger* (Berlin-Friedenau).

Coblentz, W. W.: Sources and properties of thermal radiation, especially ultraviolet rays, used in phototherapy. (Quellen und Eigenschaften der Wärmestrahlen, besonders der in der Lichtbehandlung angewandten ultravioletten Strahlen.) Physical therapeut. Bd. **45**, Nr. 9, S. 407—422. 1927.

Verf. bespricht zunächst ausführlich die elementaren und physikalischen Grundlagen der Lichttherapie. Über die Energieverteilung im Spektrum des Sonnenlichtes und künstlicher Lichtquellen hat Verf. vergleichende wärmeenergetische Bestimmungen gemacht. Um den Gesamtenergiegehalt des Lichtes der verschiedenen Lampen zu bestimmen, wurde die Gesamtstrahlung des ganzen Lichtbogens, des Reflektors und der umgebenden Hülle nach Passage eines geeigneten Lichtfilters gemessen. Verf. teilt tabellenmäßig seine Ergebnisse mit. Hinsichtlich des im wesentlichen biologisch wirksamen Anteiles des Spektrums zwischen 290 und 320 $\mu\mu$ („Lebensstrahlung", Vital-rays) ergeben von den künstlichen Lichtquellen nur wenige mit dem Sonnenlichte vergleichbare Werte, in erster Linie das Bogenlicht der Kohlenelektroden mit Nickelkern. *Bernstein.*

Langedijk, S. L.: Die Lichtverteilung bei zwei absorbierenden Medien. (Herrn J. Plotnikow zur Abwehr.) (*Laborat. f. organ. Chem., techn. Hochsch., Delft.*) Zeitschr. f. wiss. Photogr., Photophysik u. Photochem. Bd. **25**, H. 1, S. 29—32. 1927.

Es werden die Lichtverteilungsformeln von Luther und Weigert einerseits, von Plotnikow (vgl. dies. Zentrlbl. **2**, 619) andererseits für einige Spezialfälle, sehr kleine und sehr große Absorptionskoeffizienten beider Komponenten, diskutiert. Dabei zeigt es sich, daß die Luther-Weigertsche Formel auch diese extremen Fälle in plausibler Weise darstellt, während die Plotnikowsche Formel in einem Falle keinen bestimmten Wert liefert, im anderen Falle zu einer unbewiesenen und wenig wahrscheinlichen Folgerung führt. *Walther Barth* (Berlin).

Biologie u. Chemie d. Strahlenwirkungen (Röntgen, Radium, Licht).

Schubert, Martin: Biologische Röntgenstrahlenwirkung, ihre Erforschung mittels der Gewebeexplantationsmethode. (*Univ.-Hautklin., Marburg a. L.*) Strahlentherapie Bd. **26**, H. 3, S. 425—471. 1927.

Diese Arbeit knüpft an die Versuche von Krontowski an und ergab eine Bestätigung der dort erhobenen Befunde. Frisch hergestellte Herzkulturen von 9—12 Tage

Digitized by Google

alten Hühnerembryonen zeigen bei einer Dosis, welche für den Embryo in ovo absolut tödlich ist, keine Wachstumshemmung. Auch bei jenen, die noch in ovo bestrahlt, dann aber sofort explantiert wurden, zeigen die Kulturen keine Schädigung. Was den zeitlichen Ablauf der Gewebsschädigung in vivo nach der Bestrahlung anbelangt, so konnte beobachtet werden, daß das Herzgewebe zwei Stunden nach der Bestrahlung explantiert, eine Wachstumshemmung, drei Stunden danach explantiert, überhaupt keinen Wachstum mehr aufweist. Herzgewebe, das in vor 4 Stunden in vivo gefrorenen Embryonalextrakt verbracht wurde, zeigt keine Wachstumshemmung, in vor 4 Stunden bestrahltem Extrakt verbracht, mäßige Wachstumshemmung, in vor 24 Stunden gefrorenem, starke Wachstumshemmung, in vor 24 Stunden bestrahltem, überhaupt kein Wachstum mehr. Bei Untersuchung der in ovo erfrorenen und bestrahlten Embryonalextrakte ist spektroskopisch Oxyhämoglobin (d. h. Hämolyse) nachweisbar, die Messung der H-Ionenkonzentration ergibt eine starke Verschiebung nach der sauren Seite hin. Die Bestrahlung mit Grenzstrahlen (Bucky) zeigt Unterschiede der reinen Strahlenwirkung und der Wirkung der entstehenden Lampengase. Die reine Strahlenwirkung zeigt eine intensivere Wachstumsbeeinflussung als bei Röntgenstrahlen. Als Versuchsergebnisse können folgende Anschauungen gelten: Die an den Zellen nach Bestrahlung sichtbar werdenden Veränderungen sind keine für Röntgenschädigungen spezifischen Erscheinungen. Die Frage, ob Kern oder Protoplasma der Zellenstrahlen sensibler ist, kann noch nicht entschieden werden. Die veränderte Permeabilität der Zellmembranen ist von großem Einfluß für das Auftreten der Strahlenschädigung. Die Röntgenwirkung beeinflußt primär die Zellen selbst. Die Abbauprodukte derselben verändern sekundär das Milieu, welches seinerseits im Sinne einer Fortführung der Schädigung auch die nicht von den Strahlen getroffenen Zellen alteriert. Die Anschauung, daß die Allgemeinwirkung der Röntgenstrahlen hauptsächlich auf Zellzerfallsprodukte eiweißartiger Natur zurückzuführen ist, ist vorerst noch am besten begründet. *Baensch* (Leipzig).

Klövekorn, Heinrich, und O. Gärtner: Die biologische Wirkung der Metalleigenstrahlung. (*15. Kongr. d. dtsch. dermatol. Ges., Bonn, Sitzg. v. 4.—8. IX. 1927.*) Zentralbl. f. Haut- u. Geschlechtskrankh. sowie deren Grenzgeb. Bd. 25, H. 1/2, S. 27—28. 1927.

Bei der von Bucky angegebenen Grenzstrahlentherapie handelt es sich um eine heterogene Strahlung, so daß eine bestimmte Schicht der Haut nicht getroffen werden kann und größere Mengen harter Strahlen auch die tieferen Schichten treffen, wodurch die Gefahr einer Röntgenschädigung nicht ausgeschlossen ist. Die von Klövekorn und Gärtner benutzte Metalleigenstrahlung ergibt ein monochromatisches Röntgenlicht mit genau definierbarer Wellenlänge und Halbwertschicht. So ergibt die Röhre mit Kupferanode eine Wellenlänge von 1,54 AE. und 0,8 mm Halbwertschicht im Wasser, was an der Buckyschen Apparatur einer Spannung von 10—11 kV entspricht, die Röhre mit Eisenanode eine Wellenlänge von 1,93 AE. mit einer H.W.S. von 0,34 mm im Wasser, was am Buckyschen Apparat einer Spannung von etwa 7 kV entspricht. Eine sehr weiche Strahlung gibt die Röhre mit Chromanode, nämlich eine Wellenlänge von 2,28 AE., entsprechend einer H.W.S. von 0,175 mm im Wasser, also weitaus weicher als die weichste Buckystrahlung bei 6 kV, die mit 0,26 mm H.W.S. im Wasser angegeben ist. Das Erythem trat bei der Bestrahlung mit Kupferanodenröhre 38—40 Stunden nach der Bestrahlung auf und entsprach etwa 380 R. Bei 425 R entstand nach 24—28 Stunden ein oberflächliches Ulcus, das sich nach 8 Tagen wieder schloß, ohne Narbenbildung zu hinterlassen; auch nach einjähriger Beobachtung zeigte sich auf der bestrahlten Haut keinerlei Veränderung. Vorteile gegenüber der Buckyschen Methode: größere Bestrahlungsfelder, kleinere Bestrahlungszeiten, monochromatische Röntgenstrahlen mit genau definierbarer Halbwertschicht. *G. H. Klövekorn* (Bonn).

Mallinckrodt, Asta v., und Heinrich Klövekorn: Strahlenwirkung auf pathogene Hautpilze, gemessen an der Fermentwirkung. (*15. Kongr. d. dtsch. dermatol. Ges., Bonn,*

Digitized by Google

Sitzg. v. 4.—8. IX. 1927.) Zentralbl. f. Haut- u. Geschlechtskrankh. sowie deren Grenzgeb. Bd. **25**, H. 1/2, S. 30. 1927.

Die Fermentbildung in pathogenen Hautpilzen nimmt bei zunehmender Röntgenbestrahlung ab. Bestrahlung mit Metalleigenstrahlröhre mit Kupferanode. Pilzmaterial: Tr. gypseum und Achorion Quinckeanum. — Es besteht die Möglichkeit, daß die Wirkung der Röntgenepilation bei Pilzerkrankung nicht nur in einer rein mechanischen Entfernung der Haare liegt, sondern auch in einer Abnahme der Fermentbildung. (Erscheint ausführlich in der Strahlentherapie.) *G. H. Klövekorn.*

Segale, G. C.: Esiti di innesti di adenocarcinoma in animali preparati con poltiglia neoplastica irradiata. (Erfolge der Implantation von Adenocarcinom bei Tieren, welche mit bestrahltem Tumorbrei vorbehandelt wurden.) Radiol. med. Bd. **13**, Nr. 3, S. 208—209. 1926.

Bei einigen mit bestrahltem Tumorbrei vorbehandelten Versuchstieren zeigte sich insofern eine erhöhte Resistenz, als die Transplantationsversuche negativ ausfielen, oder wenn sich ein kleines Geschwülstchen bildete, wurde dasselbe alsbald resorbiert. Bei einigen Tieren, die mit sehr intensiv bestrahltem Tumorbrei vorbehandelt waren, zeigte sich ein rascheres Wachstum des transplantierten Tumors als bei den Kontrolltieren. *Lüdin* (Basel).

Gans: Über die biologische Wirkung und die Angriffspunkte der Röntgenstrahlen. (*15. Kongr. d. dtsch. dermatol. Ges., Bonn, Sitzg. v. 4.—8. IX. 1927.*) Zentralbl. f. Haut- u. Geschlechtskrankh. sowie deren Grenzgeb. Bd. **25**, H. 1/2, S. 27. 1927.

Mit der Methode von Sörensen ist es gelungen, die p_H in den Gewebszellen unmittelbar zu messen, indem kleinste Stäubchen von den Sörensenschen Farben (Bromkresolpurpur, Bromthymolblau und Phenolrot) in das Gewebe eingebracht und die beim Lösen auftretende Färbung beobachtet, sowie mit einer Indicatorenreihe von bekannten p_H verglichen wurde; es handelte sich hierbei hauptsächlich um Feststellung von Vergleichswerten. Mittels dieser Methode ergab sich an röntgenbestrahlten Hautstellen (es wurden sowohl weiche als auch mittelharte und harte Strahlen verwandt), daß hier die p_H bei weitem mehr nach der sauren Seite hin lag als in der normalen Haut. Diese Unterschiede zwischen bestrahlter und unbestrahlter Haut ließen sich aber auch mittels der Sörensenschen Indicatoren unmittelbar unter dem Mikroskop verfolgen. Der Farbumschlag tritt dabei zu allererst in den Basalzellen der Epidermis und den Endothelien der Blutgefäße der oberen horizontalen Schicht bzw. der Capillaren ein. Hieraus geht hervor, daß der erste Angriffspunkt der Röntgenstrahlen in der menschlichen Haut in den Basalzellen der Epidermis bzw. den Endothelien der Blutgefäße zu suchen ist. Zeitliche Unterschiede bezüglich des früheren Auftretens in den einen oder den anderen Zellen konnten mit den bisherigen Methoden nicht festgestellt werden. Es liegt bei dieser Wirkungsweise der Röntgenstrahlen zunächst also eine Beeinflussung der Zellfunktion vor, als deren erste Äußerung man die alsbald auftretende p_H-Verschiebung zur sauren Seite, d. h. im Sinne der Stoffwechselbeschleunigung ansehen darf. Erst im späteren Stadium kommt es im Ausgleich der durch die Röntgenstrahlen ausgelösten Gewebsschädigung zur Stoffwechselverlangsamung und damit der Verschiebung zum alkalischen. *G. H. Klövekorn* (Bonn).

Miescher: Röntgenbiologie der gesunden und kranken Haut. (*15. Kongr. d. dtsch. dermatol. Ges., Bonn, Sitzg. v. 4.—8. IX. 1927.*) Zentralbl. f. Haut- u. Geschlechtskrankh. sowie deren Grenzgeb. Bd. **25**, H. 1/2, S. 26—27. 1927.

Der Vortr. geht zunächst auf den Verlauf der Rötungsreaktion der Haut nach Röntgenbestrahlungen ein, deren charakteristische Wellen neuerdings auch capillarmikroskopisch festgestellt wurden. Auch die Histologie wird geschildert. Besonders das Bindegewebe leidet und aus der Schädigung der stark kumulierenden Bindegewebszellen folgen die Spätschädigungen. Unter den Wirkungsmöglichkeiten der Röntgenstrahlen bei kranker Haut erhebt sich zuerst die Frage einer direkten Reiz-

Digitized by Google

wirkung, die als unwahrscheinlich abgelehnt wird. Er geht dann weiter auf die Wirkung der Röntgenstrahlen bei malignen Tumoren und bei Entzündungen ein, bei welch letzteren er besonders an die Leukocyten und Lymphocyten als Ausgangspunkt von Allgemeinwirkungen denkt. Bei Ekzem ist die Wirkung so, daß die erkrankten Zellen am stärksten geschädigt werden und nach und nach durch strahlenresistentere, gesunde, ersetzt werden. *Schreus* (Düsseldorf).

Pilger, W., and Sylvia Wigoder: The effect of deep ray therapy on the ionisation of the blood serum. Prelim. report. (Wirkung der Röntgentiefentherapie auf die Ionisation des Blutserums. Vorläuf. Mitt.) Brit. journ. of radiol. Bd. **32**, Nr. 327, S. 356—358. 1927.

Von der durch Viola gemachten Beobachtung ausgehend, daß die durchschnittliche Leitfähigkeit des Serums von Carcinomkranken größer ist, als unter normalen Bedingungen, untersuchten die Verff. den Einfluß einer nach der Erlangener Methode verabfolgten vollen Röntgentiefendosis bei Kranken mit bösartigen Geschwülsten auf die Leitfähigkeit des Blutserums. Nach Ausscheidung einiger nicht einwandfreien Beobachtungen blieben 19 Fälle, bei denen vor und mehrfach nach der Bestrahlung Zahlenangaben gewonnen wurden. 3—4 ccm Blut aus der Armvene wurden defibriniert. Nach Zentrifugieren wurde das Serum nach der Kohlrauschschen Methode bei konstanter Temperatur auf Leitfähigkeit untersucht (Brückenanordnung, Beurteilung der Nullstellung mit Telephon). 13mal war die Leitfähigkeit erhöht, 4mal vermindert, 2mal unverändert. Das Geschlecht der Kranken war ohne Einfluß. Charakteristisch für die zeitlichen Änderungen der Werte ist folgender Fall: Spezifische Leitfähigkeit a) unmittelbar vor Röntgenstrahlenbehandlung 0,0105; b) unmittelbar danach 0,0111; c) einen Tag später 0,0103; d) 7 Tage später 0,0105. Bei Bestrahlungsversuchen mit Blutserum in vitro verursachte eine Röntgenvolldosis keine Leitfähigkeitsänderung. Zur Erklärung wird angenommen, daß die anfängliche Erhöhung auf einem durch Zersetzung und Dissimilation in den Geweben verursachten Einstrom an Elektrolyten beruht, während das überkompensatorische Absinken auf vermehrten Eiweißgehalt zurückzuführen ist. *Rother* (Berlin).

Behrens, Alfred: Über die Veränderungen der Bluteiweißkörper nach Röntgenbestrahlungen. (*Med. Univ.-Klin., Göttingen.*) Strahlentherapie Bd. **26**, H. 3, S. 602 bis 606. 1927.

Der Gesamteiweißgehalt des Serums zeigte 12—24 Stunden nach der Bestrahlung bei einem Teil der Fälle Zunahme, bei einem anderen Teil Abnahme. Dagegen zeigte der Albumin-Globulinquotient ein durchaus regelmäßiges Verhalten, indem alle in immunbiologischem Sinne normalen Fälle (Magen- und Duodenalgeschwüre, klimakterische Blutungen usw.) mit einer Vermehrung des Albumins unter Reduktion des Globulinanteils des Serums reagierten, während alle Patienten, die in immunbiologischer Hinsicht als allergisch anzusehen waren (entzündliche Affektionen, Tbc., Asthma bronch. usw.) genau umgekehrt mit einer Globulinämie reagierten. Verf. betont diese prinzipielle Reaktionsverschiedenheit des normalen und des immunisierten Organismus. Die Unabhängigkeit der Stärke der Reaktion von der Größe der applizierten Dosis weist auf das Hinzukommen einer bestimmten Reaktionsbereitschaft hin. Das Zustandekommen der Verschiebung stellt sich Behrens folgendermaßen vor: Im nichtimmunisierten Körper greift jeder Reiz — mag es sich um eine Röntgenbestrahlung handeln oder etwa eine intravenöse Injektion, für die Wichels früher die gleiche Wirkung festgestellt hatte — zunächst an den das Albumin liefernden Zellen an, das unempfindlichere Globulinsystem wird noch nicht erregt. Beim immunisierten Organismus ist dagegen die Reaktivität verändert, hier ist das Globulinsystem leichter ansprechbar. *F. Burgheim* (Berlin).

Schneider, Erich: Die Schwankungen des Serumeiweißgehaltes, ihre Bedeutung und Beeinflussung bei der Lichtbehandlung, insbesondere der der Tuberkulosen. (Zu-

Digitized by Google

gleich ein Beitrag zur Kenntnis des Säurebasenhaushaltes.) (*Chir. Klin., med. Akad., Düsseldorf.*) Strahlentherapie Bd. **26**, H. 3, S. 586—601. 1927.

Die Kombination von Viscosimetrie und Bestimmung des Refraktionswertes des Serums erwies sich dem Verf. als eine brauchbare Methode, um mit Hilfe des daraus berechneten Quotienten für die Albumine und Globuline einen zahlenmäßigen Anhaltspunkt für den Grad des labilen Zustandes eines Patienten zu gewinnen. Bei chirurgischen Tuberkulosen ging eine Besserung des Albumin-Globulinquotienten mit einer Besserung des klinischen Befundes parallel. Es wurden nun die Schwankungen der Serum-Eiweißwerte, bei gleichzeitiger Berücksichtigung des Säurebasenhaushalts, unter dem Einfluß von Höhensonnenbestrahlungen beobachtet. Blutentnahmen erfolgten unmittelbar vor und nach der Bestrahlung, die in 1 m Abstand je 10 Minuten lang auf die Bauch- und Rückenseite des Pat. gerichtet wurde. Mit Ausnahme eines Falles trat danach immer ein Absinken der Kohlensäurebindungsfähigkeit des Blutes auf, sowie eine Verschiebung der Wasserstoffionenkonzentration im Urin nach der sauren Seite, also eine acidotisch gerichtete Störung des Säurebasengleichgewichts. Was die Viscositäts- und Refraktionswerte anbetrifft, so zeigten diese bei ursprünglich niedrigem Albumin-Globulinquotienten ein Absinken, bei hohem Quotienten dagegen eine Erhöhung. Ähnlich, aber geringer, waren die Verschiebungen nach einstündiger Sonnenbestrahlung. Nach Röntgenbestrahlung mit kleinen Dosen (20—25% der HED) war eine deutliche Einwirkung in der oben angegebenen Richtung nicht regelmäßig festzustellen. Die gleichzeitig stets bestimmten Blutzuckerwerte zeigten niemals nennenswerte Veränderungen. *F. Burgheim* (Berlin).

Peter, Gustave: Du rôle de la perméabilité vasculaire dans le traitement radiologique des tumeurs malignes. (Über die Rolle der Gefäßdurchlässigkeit bei der Strahlenbehandlung der bösartigen Geschwülste.) (*Hôp. américc. et anglais, Mexico.*) Schweiz. med. Wochenschr. Jg. **57**, Nr. 44, S. 1048—1052. 1927.

Peter hat ein Epitheliom der Conjunctiva bulbi durch Radiumbehandlung zum Verschwinden gebracht. Das während der Behandlung beobachtete Verhalten der Blutgefäße gibt P. Veranlassung zu der Hypothese, daß die heilende Wirkung der Strahlen abhängt von einer Veränderung der Durchlässigkeit der Gefäßwandung für verschiedene Substanzen. *Lüdin* (Basel).

Wigoder, Sylvia B.: Blood pressure, and the effect of Erlangen treatment on it, in cases of malignant disease. (Der Einfluß der Erlangener Röntgentiefenbehandlung auf den Blutdruck bei bösartigen Erkrankungen.) (*City of Dublin skin. a. cancer hosp., Dublin.*) Brit. journ. of radiol. Bd. **32**, Nr. 327, S. 359—364. 1927.

Es wurden folgende Befunde erhoben: Vor der Behandlung waren systolischer und diastolischer Blutdruck gering, die Differenz zwischen beiden Werten, der Pulsdruck, indessen groß. Während der Intensivbehandlung nach der Erlangener Methode erfolgte zunächst ein Druckanstieg. Nach der Behandlung sank der Blutdruck auf tiefere Werte als vor der Bestrahlung, und zwar fanden sich die tiefsten Werte nach 24 Stunden, der Grad des Absinkens wechselte mit der bestrahlten Körpergegend und war bedeutender bei kachektischen Patienten, später erfolgte ein allmählicher Rückgang zur Norm. Der Maximaldruck wurde durch den Punkt bestimmt, wenn der Radialpuls nach Aufblasen der Manschette und langsamem Herauslassen der Luft gerade tastbar wird, der Minimaldruck durch jenen Punkt, wenn das Auscultationsgeräusch über der Arteria brachialis gerade verschwindet. In der Erörterung der Deutung der Befunde wird der anfängliche Blutanstieg auf Nebenumstände bei der Bestrahlung, so z. B. die unbequeme Körperlage, hauptsächlich aber auf psychische Momente, wie das Angstgefühl, zurückgeführt. Die Blutdrucksenkung wird unter Erörterung anderer in der Literatur niedergelegter Theorien (Erschöpfung der Nebennieren, Ozonwirkung, Vagusreizung mit folgender Capillarerweiterung) als Wirkung der bei der Schädigung der Chromosomen sich teilender Krebszellen auftretenden Toxine auf das Vasomotorenzentrum aufgefaßt. Für die Erklärung des schließlichen Wiederanstiegs

Digitized by Google

des Blutdrucks wird die Annahme der Bildung eines Antitoxins herangezogen. Untersucht wurden 21 Fälle. Die Blutdrucksenkung nach 24 Stunden schwankte zwischen 4 und 44 mm Hg. Die Bestrahlungen dauerten 47—174 Minuten. Die größte durchschnittliche Senkung — 25 mm — trat bei den Abdominalfällen ein, die geringste — 8 mm — bei Brustfällen. *Rother* (Berlin).

Inaba, C., M. Sgalitzer und E. A. Spiegel: Über den Einfluß von Röntgenstrahlen auf die Liquorproduktion. (*Neurol. Inst. u. I. chir. Klin., Univ. Wien.*) Klin. Wochenschr. Jg. 6, Nr. 35, S. 1655—1657. 1927.

Marburg und Sgalitzer haben mittels Röntgentiefenbestrahlung des Schädels nicht nur bei Hirntumoren, sondern auch bei anderen Fällen von intrakranieller Drucksteigerung auffallende Besserungen erzielen können. Die Wirkungen dieser Therapie zu analysieren bzw. zu objektivieren ist Aufgabe des Experimentes. Die klinische Beobachtung konnte allerdings insofern einen gewissen Anhaltspunkt geben, als die Autoren einen Patienten mit einer Liquorrhoe unbekannter Ursache beobachten konnten, bei dem regelmäßig 15 Tropfen Liquor in der Minute aus der Nase abtropften, während 2—3 Wochen nach der Bestrahlung die Liquorrhoe ganz sistierte. Dieses von der Natur vorgezeigte Experiment nachahmend, legten Verf. bei Hunden Liquorfisteln an, um den Einfluß der Röntgenbestrahlung auf die Liquorproduktion systematisch studieren zu können. Vor Anlegung der Fistel wurde bei einem Teil der Tiere 1—14 Tage vorher eine Röntgentiefenbestrahlung des Schädels vorgenommen, und zwar wurde auf das ganze Schädeldach von oben her eine Dosis von 80% der HED aus FHD 30 cm verabfolgt. Bei den bestrahlten Tieren zeigte sich eine deutliche Herabsetzung der Liquorproduktion, die offenbar durch eine leichte Schädigung des Plexusepithels bedingt war (bei der histologischen Untersuchung fanden sich Veränderungen der Kerne des Plexusepithels). — Die Herabsetzung der Liquorproduktion bildet anscheinend eine wichtige Komponente der günstigen Wirkung der Röntgenbestrahlung bei gesteigertem Hirndruck. *Hans Taterka* (Berlin).

Tetley, Ursula, and J. H. Priestley: The histology of the coleoptile in relation to its phototropic response. (Anatomie der Koleoptile und phototropische Reaktion.) (*Dep. of botany, univ., Leeds.*) New phytologist Bd. **26**, Nr. 3, S. 171—186. 1927.

Untersucht wurden verschiedene Gramineenkoleoptilen, insbesondere die von Zea Mays und Avena. Im Embryo bildet die Koleoptile einen an der Spitze geschlossenen Zylinder, der das erste Laubblatt einschließt. Sie besteht aus meristematischen Zellen und enthält zwei Procambiumstränge. Das Wachstum der Koleoptile bei der Keimung beruht auf Zellstreckung durch Wasseraufnahme und Vakuolisierung der Zellen des Parenchyms, die von der Spitze aus nach unten fortschreitet. Zu Beginn der Vakuolisierung sind Stärkekörner nachweisbar, die später aufgelöst werden. Die aus den Procambiumsträngen hervorgehenden Leitbündel laufen an gegenüberliegenden Seiten bis zur Spitze der Koleoptile. Dort endet jedes Bündel mit einer Gruppe kleiner Tracheiden, über denen sich Stomata befinden. Das erste Laubblatt durchbricht die Koleoptile kurz unterhalb der Spitze, auf der Seite zum Korn hin. Zuletzt beginnt die Koleoptile, von der Spitze an, zu schrumpfen. Die Leitbündel enthalten je zwei Siebteile, deren Bildung aber erst nach Abschluß des Längenwachstums der Koleoptile vollendet wird. Untersuchungen über die Abhängigkeit der Wachstumsgeschwindigkeit und der Endlängen der Koleoptilen vom Licht bestätigten die bekannten Ergebnisse von Vogt und Sierp. Eine Messung der Länge der Zellen ergab, daß die im Dunkeln gezogenen Koleoptilen größere, aber dünnwandigere Zellen besaßen als die im Licht gewachsenen. Als Ursachen hierfür sowie auch für die phototropische Krümmung betrachten die Verff. 1. den hemmenden Einfluß des Lichtes auf die Zellstreckung, der in einer Einwirkung des Lichtes auf die Zellwand bestehen soll, und 2. den Einfluß des Lichtes auf die Permeabilität, wodurch der Wassergehalt der Zellen entweder direkt oder — infolge vermehrter Guttation der Spitze und des dadurch eintretenden Wasserverlustes — indirekt beeinflußt werde. Auf dem Zusammenspiel dieser Faktoren soll — unter Ablehnung der Paálschen und anderer Annahmen von Reizstoffen oder Hormonen — die phototropische Reaktion beruhen. Ganz besonders wenden sich die Verff. gegen die Ansicht, daß eine abgeschnittene Koleoptilenspitze durch Bildung neuen Gewebes regeneriert werde, wovon anatomisch nicht das geringste wahrzunehmen sei. Sie schieben eine solche Ansicht dem Referenten unter, der diese Behauptung jedoch niemals aufgestellt hat. Ref. nimmt lediglich an, daß nach Abschneiden der Spitze das obere Ende des Stumpfes nach einiger Zeit die Bildung der sonst in der Spitze entstehenden Wuchshormone übernimmt, daß also eine „physiologische Regeneration" zur Spitze stattfindet. *H. Söding* (Münster i. W.).°°

Digitized by Google

Vines, H. W. C.: The action of ultra-violet light, thyroid and parathyroid substances upon an artificial plasma in vitro. (Wirkung des Ultraviolett-Lichtes, der Schilddrüsen- und Nebenschilddrüsensubstanz auf ein künstliches Plasma in vitro.) (*Pathol. laborat., univ., Cambridge, Engl.*) Endocrinology Bd. **11**, Nr. 2, S. 125—135. 1927.

Es wurde nach besonderem Verfahren (im Original nachzulesen) ein künstliches Plasma hergestellt, dem Calciumphosphat in Substanz zugesetzt wurde, dessen Aufnahme durch das Plasma unter verschiedenen Bedingungen verfolgt wurde. Das Plasma wurde dann der Ultraviolettlichtbestrahlung ausgesetzt und einzelnen Proben frische Thyreoidea oder Parathyreoidea zugesetzt. Die Ultraviolettlichtbestrahlung änderte die Aufnahmefähigkeit des künstlichen Plasmas für Calciumphosphat gegenüber unbestrahlten Proben nur sehr wenig; vielleicht daß etwas mehr Calcium aufgenommen wurde, während der Phosphatgehalt nicht geändert und die Reaktion nur wenig nach der alkalischen Seite verschoben wurde. Wurde das Cholesterol im Plasma durch Cholesteriloleat ersetzt, so kam es zur deutlich stärkeren Aufnahmefähigkeit von Calcium, zur stärkeren alkalischen Reaktion, während der Phosphorgehalt nicht anstieg. Wurde ohne Bestrahlung frische Parathyreoidea zum Plasma zugesetzt, so stieg der Phosphatgehalt, die Reaktion wurde saurer und mit der Zunahme der Acidität sank die Fähigkeit zur Calciumaufnahme rasch ab. Wurde Cholesterin aus der Lösung fortgelassen, so blieben die Wirkungen der Parathyreoidea aus, d. h. auch die Parathyreoidea wirkt nur durch Vermittlung der Cholesterine. Wurden die Lösungen mit Parathyreoidinzusatz bestrahlt, so blieben die beschriebenen Veränderungen aus. Thyreoidea erhöhte den Calciumgehalt des Plasmas, der Phosphatgehalt wurde nicht verändert, es kam zur saueren Reaktion der Lösung. Bestrahlung + Thyreoidea macht Erhöhung des Calciums, ausgesprochene Verschiebung der Reaktion nach der alkalischen Seite und Erniedrigung des Phosphatgehaltes, d. h. auch hier neutralisiert das Ultraviolettlicht i. g. die Thyreoideawirkung. *Nassau* (Berlin).

Kartschagin, W., und M. Smirnow: Über den Pigmentierungsprozeß der Haut unter dem Einfluß des Lichtes einer Quarzlampe und über den Depigmentierungsprozeß. Zeitschr. f. d. ges. physikal. Therapie Bd. **33**, H. 6, S. 221—236. 1927.

Mittels der spektrophotometrischen Methode wird an je zwei bestimmten Körperstellen von 2 Versuchspersonen die Reflexion bzw. Absorption in den Spektralgebieten um etwa λ 652 $\mu\mu$, λ 520 $\mu\mu$, λ 506 $\mu\mu$, λ 460 $\mu\mu$ bestimmt; als Lichtquelle diente eine 500-Wattlampe. Eingangs werden von den Verff. Formeln abgeleitet, mit denen sich die Geschwindigkeit der Depigmentierung bzw. Pigmentierung errechnen lassen soll. Wie die Verff. zu den Gesetzen kommen, ist nicht klar zu ersehen. Im übrigen kommen die Verff. zu ähnlichen Ergebnissen, wie sie an einem wesentlich größeren Material von Dorno und dem Referenten schon früher veröffentlich worden sind. *Schultze* (Gießen).

Röntgenstrahlen.

Röntgenstrahlen als Hilfsmittel für die Diagnostik.

Technisches (einschl. photographischer Technik).

Heisen, G.: Über die Grenze der Belastbarkeit von Diagnostikröhren bei hohen Momentanbelastungen. (*Physikal. Laborat., Wernerwerk M, Siemens & Halske A.-G., Siemensstadt, Berlin.*) Fortschr. a. d. Geb. d. Röntgenstr. Bd. **36**, H. 3, S. 708 bis 712. 1927.

Von vornherein wird auf die Feststellung Wert gelegt, daß die Grenze der Belastbarkeit bei kurzzeitigen Aufnahmen nur recht wenig von der Zeit der Belastung abhängt, derart, daß das Produkt aus Stromstärke und Spannung für die Dauer einer halben Stunde beispielsweise kaum größer sein darf als für eine ganze. Der Grund dafür ist das außerordentlich schnelle Abkühlen des Brennfleckes, dessen übermäßige Erhitzung vor allem die Belastbarkeit der Röhre bestimmt. Die Abkühlung geschieht

Digitized by Google

so schnell, daß sie schon innerhalb eines Stromwechsels bei 50periodigem Wechselstrom vollzogen ist. Mit Hilfe eines rotierenden Spiegels am Synchronmotor wird festgestellt, daß die Erhitzung (über 1000°) des Brennflecks 1. der Spannung innerhalb jeder Periode etwas nachhinkt, 2. einen um so größeren Teil der Periode einnimmt, je höher die Belastung ist, 3. keinen Unterschied zeigt, ob Ventile (in einfacher oder zur Verwendung beider Phasen Graetzscher Schaltung) benutzt werden oder nicht, wenn nur die Belastung so gering ist, daß Rückzündung verhindert wird. Außerdem wird festgestellt, daß die zum Auftreten der Rückzündung erforderliche Belastung weit oberhalb derjenigen liegt, die der Lebensdauer der Röhre durch Aufrauhen und Zerstäuben des Brennflecks allzu enge Grenzen setzt. *Josef Frank* (Hamburg).

Franke, H.: Grundlagen und Technik der Schwer- und Fernaufnahmen. Fortschr. a. d. Geb. d. Röntgenstr. Bd. **36**, H. 3, S. 681—686. 1927.

Verf. stellt die Forderung auf, daß jedes Röntgenbild zwecks genauerer Darstellung möglichst ein Orthodiagramm sein soll. Außer den bei Orthodiagrammen ausgeschalteten Verzerrungen treten noch Irrtumsmöglichkeiten durch die Überlagerung einzelner Bildelemente auf, wie die beigegebene Radiographie einer Weintraube sehr instruktiv zusammen mit der Tatsache zeigt, „daß sich gleichartige, gehäufte Bildelemente in ihrem Summationsschatten in ihrer wahren Gestalt präsentieren". Auch bei größerem Fokusabstand können sich bei kleinen Objekten von der Form des Brennflecks abhängige Verzerrungen zeigen. Von der Tatsache ausgehend, daß das menschliche Auge im besten Falle Helligkeitsunterschiede von 5% wahrzunehmen vermag, diskutiert der Verf. dann die vernünftigen Grenzen des Kontrastreichtums, und damit der Weichheit der zu benutzenden Strahlen. Natürlich ist beste photographische Technik anzustreben, doppelt gegossener Film, geeigneter Entwickler usw. Den Röhren wird in Zukunft nicht mehr die Angabe der Maximalbelastung, sondern ein Nomogramm: Zeit—Strom—Spannung beigegeben. Größter Wert ist bei Aufnahmen auf die richtige Spannungsmessung zu legen (Kugelfunkenstrecke). Für die Messung der Stromstärke wird gut gedämpftes, mit Vorstelleinrichtung versehenes Milliamperemeter gefordert usw. Das Zeitrelais soll durch „Rotogramme" geprüft werden. Der Ansicht, Ionenröhren seien in bezug auf Strahlenausbeute den Elektronenröhren überlegen, wird entgegengetreten, ebenso einer Überschätzung der Bedeutung, die Gleichspannung oder ihr Gegenpol, die einmalige Entladung eines Kondensators (nach Lorenz) für die Diagnostik hätte. Zum Schluß wird auf Methoden aufmerksam gemacht, bei besonders schwierigen Aufnahmen die Streustrahlung zu vermindern, die darin bestehen, daß man 1. bei Verwendung einer Zwischenblende (Buckyblende u. ä.) zwischen dieser und der Platte den Strahlenquerschnitt möglichst begrenzt und 2. die Platte in einem gewissen Abstand von dem Patienten hält. *Josef Frank* (Hamburg).

Franke, Heinrich: Das Ionometer als Belichtungsnormal in der Aufnahmetechnik. (*18. Kongr. d. dtsch. Röntgen-Ges., Wiesbaden, Sitzg. v. 28.—30. IV. 1927.*) Fortschr. a. d. Geb. d. Röntgenstr. Bd. **36**, Kongreßh., S. 90—93. 1927.

Die Sensitometrie von Röntgenemulsionen wird mit einem für Röntgenstrahlen modifizierten Scheinerrad ausgeführt. Der Densograph von Goldberg dient zur Ausmessung der so erhaltenen Sensitometerstreifen. Als Parallele zur Normalkerze der Photometrie wird das Eichstandsgerät nach Küstner vorgeschlagen und als Maßeinheit das „R" zugrunde gelegt. Die Empfindlichkeit der Emulsion wird dann durch den reziproken Wert der zur Erreichung der Schwärzung 0,5 nötigen Anzahl R definiert. Die beschriebene Methode kann auch für die Dosimetrie nutzbar gemacht werden. *Walther Barth* (Berlin).

Kühn, Heinrich: Zweckmäßige Dunkelraumbeleuchtung. Photogr. Rundschau u. Mitt. Jg. **64**, H. 20, S. 399—405. 1927.

Es werden eine Reihe zumeist bekannter Regeln hinsichtlich des Gebrauchs des Dunkelkammerlichtes gegeben, die für den Amateurphotographen von Wichtigkeit sind; diese sind insbesondere im Hinblick auf das immer mehr zur Verwendung kom-

Digitized by Google

mende panchromatische Material zu beachten. Die Entwicklung soll stets kontrolliert werden, da eine schematische Entwicklung für den Amateurphotographen nicht die gewünschten Negative ergibt. Man soll stets alle Manipulationen, bei denen nicht unbedingt Licht nötig ist, ohne Beleuchtung vornehmen, z. B. das Einlegen des lichtempfindlichen Materials. Man soll Desensibilisatoren verwenden, da man dann bei hellgelbem Licht entwickeln kann; dazu gehört eine Dunkelkammerlampe mit 2 Filtern. Ferner soll man möglichst indirekte Beleuchtung verwenden und daher nur Filter benutzen, die den Raum gut ausleuchten; vor allem soll kein direktes Licht die empfindliche Schicht treffen. *Walther Barth* (Berlin).

Nietz, A. H., und Raymond A. Whitaker: Über verschiedene Effekte, die sich zeigen, wenn ein photographischer Entwickler verdünnt und geschüttelt wird. (*Techn. Abt., Kodak Ges. m. b. H., Berlin.*) Photogr. Korrespondenz Bd. **63**, Nr. 3, S. 71—78 u. Nr. 5, S. 137—144. 1927.

Es werden Sensitometerstreifen gleicher Belichtung in Entwicklerlösungen verschiedener Konzentration entwickelt. Die Entwicklungszeit war für den n-fach verdünnten Entwickler n-mal länger als für den Normalentwickler. Trägt man in ein rechtwinkliges Kordinatennetz als Abscisse den Logarithmus der Verdünnung, als Ordinate die erreichte Schwärzung auf, so erhält man eine Kurve, die ein Maximum zeigt. Es wird versucht, dies durch verschiedene Ursachen zu erklären: ein konzentrierter Entwickler wirkt hauptsächlich an der Oberfläche; Grund dafür ist die Gerbung der Oberfläche der Emulsion durch Oxydationsprodukte, wodurch das Eindringen des Entwicklers verzögert wird. Durch Schütteln des Entwicklers wird diese Erscheinung verringert. Ferner geben sehr verdünnte Entwickler ohne Schütteln eine größere maximale Dichte als konzentrierte; durch Schütteln wird dieser Unterschied verringert. — Die Quellung der Gelatine und ihr Einfluß auf das Eindringen des Entwicklers; darüber angestellte Versuche ließen keinen bestimmten Schluß zu. — Durch einen Überschuß an reduzierender Substanz (z. B. Pyrogallol) wird die maximal erreichte Schwärzung verkleinert. — Eine größere Luftoxydation der stärker verdünnten Lösungen macht sich nur sehr gering bemerkbar, wenn die Entwicklerlösungen sofort nach der Herstellung benutzt werden. Dagegen ist die Haltbarkeit von konzentrierten Entwicklern erheblich größer als die von sehr verdünnten Entwicklern. — Einwirkungen des Reduktionspotentials: Damit wird die relative photographische Reduktionsenergie bezeichnet; es wird die Annahme gemacht, daß die Reduktionsenergie des Entwicklers mit seiner Konzentration abnimmt; sie ist jedoch keineswegs von dieser allein abhängig. Hinweis auf frühere Arbeiten. — Die Einflüsse der Hydrolyse bei der Verdünnung des Hydrochinonentwicklers werden diskutiert unter der Voraussetzung, daß das Sulfit den aktiven Bestandteil des Entwicklers nicht beeinflußt. Die Konzentration des Anions, das für die Entwicklung verantwortlich gemacht wird (es ist dies $HO \cdot C_6H_4 \cdot O^-$) wird für verschiedene Konzentrationen unter Zugrundelegung gewisser Voraussetzungen berechnet und ergibt eine plausible Erklärung für einen Teil der Verdünnungskurve. — Der Einfluß des Schüttelns wird für verschiedene Entwickler untersucht: für Elon und Paraminophenol ergibt sich kein Abfall der erreichbaren Dichte, für Amidol und Hydrochinon ein starker Abfall; Ursache dafür ist die verschiedene Luftoxydation und die Hydrolyse. *Walther Barth* (Berlin).

Lüppo-Cramer: Desensibilisierung und lichthoffreie Platten. Photogr. Rundschau Jg. **64**, H. 21, S. 424—425. 1927.

Bei der Desensibilisierung von lichthoffreien Platten ist zu beachten, daß durch Zusammenwirken von dem Desensibilisator und dem Mangandioxyduntergu ß, der die Lichthofbildung verhindert, bei nachfolgender Entwicklung starke Schleier auftreten können. Dies wurde zuerst von Renger-Patzsch beobachtet. Verf. stellt weitere Versuche in dieser Richtung an: Auch für Sensibilisierungsfarbstoffe gilt diese Erscheinung. Die tritt überhaupt nur bei einzelnen Entwicklern auf: Neol und Hydro-

Digitized by Google

chinon, ist jedoch nicht einwandfrei reproduzierbar. Die Ursache der Verschleierung ist in dem aus dem Unterguß sich lösenden Mangandioxydsalz zu suchen.

Walther Barth (Berlin).

Burgherr, K.: Über die optische Sensibilisierung mit Farbstoffen. (*Physikal.-chem. Inst., eidgen. techn. Hochsch., Zürich.*) Zeitschr. f. wiss. Photogr., Photophysik u. Photochem. Bd. **24**, H. 12, S. 393—408. 1927.

Die Theorie von Baur deutet die optische Sensibilisierung als eine Polarisation, in welchen Zustand der Lichtempfänger durch Belichtung gerät. Der Lichtempfänger ist der Sensibilisator (z. B. die bekannten Sensibilisatoren der organischen Farbstoffe, ferner anorganische Substanzen wie Uranylsalze, Zinkoxyd); er wirkt nach der Belichtung gleichzeitig als Oxydator und Reduktor, d. h. er gibt das infolge Belichtung verlagerte negative Elektron an das Kation des kathodischen Depolarisators ab und lagert ein Elektron des Anions des anodischen Depolarisators auf stabiler Grundlage wieder an. Der Sensibilisator geht unverändert aus diesem Prozeß hervor, der kathodische Depolarisator wird reduziert, der anodische oxydiert. Die allgemeine Folgerung aus der Theorie von Baur, daß Sensibilisierungsfarbstoffe ein beliebiges Lösungssystem wie z. B. Silbernitrat als kathodischen und Rohrzucker als anodischen Depolarisator, zur Reaktion bringen, wird durch Versuche bestätigt. Als Sensibilisatoren werden Rhodamin, Eosin, Safranin, Phenosafranin u. a. benutzt. Eventuell auftretende Depolarisation, die hemmend auf die Reaktion wirkt, wird in den Kreis der Betrachtung gezogen, ebenfalls der Einfluß des Luftsauerstoffes. Gemische von Silbernitrat- und Zucker- (bzw. Glykokoll- und Glycerin-) Lösungen werden nach Zusatz eines Sensibilisators belichtet. Die ausgeschiedene Silbermenge wird bestimmt. Durch Vergleiche mit Nullversuchen kann der erwartete Effekt nachgewiesen werden. Einzelheiten im Original.

Walther Barth (Berlin).

Lüppo-Cramer: Zur Schleierbildung durch Farbstoffe. Zeitschr. f. wiss. Photogr., Photophysik u. Photochem. Bd. **24**, H. 12, S. 408—415. 1927.

Es werden die Arbeiten über dieses Gebiet besprochen. Es sind folgende Tatsachen zu erwähnen: Schleierbildung tritt sowohl bei der Sensibilisierung als auch bei der Desensibilisierung auf; nur basische Farbstoffe, z. B. die Isocyanine und Methylenblau rufen Schleierbildung hervor, nicht die sauren Farbstoffe wie z. B. Eosin. Auf die Schleierbildung hat in hohem Grade die Art des verwendeten Entwicklers Einfluß: nach der Behandlung mit Methylenblau z. B. erhält man in reinem Metolentwickler keinen, in Hydrochinon- und Metolhydrochinonentwickler sehr starken Schleier. Verf. gibt folgende Erklärung aus seinen früheren Arbeiten an: Durch die Anfärbung des Bromsilberkornes wird die Schutzkolloidwirkung der Gelatine, wodurch die sofortige Reduktion des gesamten Bromsilbers verhindert wird, zurückgedrängt und die Auskrystallisation des Silbers mehr oder weniger beschleunigt. *Walther Barth* (Berlin).

Stumpf, Pleikart: Die objektive, laufende Messung der Schattentiefe von Röntgenbildern und ihre Bedeutung für die Diagnostik (Densographie). Fortschr. a. d. Geb. d. Röntgenstr. Bd. **36**, H. 3, S. 695—699. 1927.

Vgl. dies. Zentrlbl. **4**, 81.

Bellucci, Bruno: Metodo semplice per facilitare e migliorare la lettura delle negative radiografiche. (Über eine einfache Methode, die Betrachtung von Röntgennegativen zu erleichtern und zu verbessern.) (*Istit. di radiol. e terapia fisica, univ., Perugia.*) Arch. di radiol. Jg. **3**, H. 4, S. 859—864. 1927.

Ein brauchbarer Betrachtungsapparat hat zur Voraussetzung, daß das Licht intensiv, diffus und homogen ist und daß ausgiebigste Möglichkeit vorhanden ist, die Helligkeit zu variieren. Da wo eine solche Betrachtungsmöglichkeit nicht besteht oder für unterexponierte und wenig kontrastreiche Filmnegative schlägt der Verf. folgendes Verfahren vor: Der entwickelte, fixierte und gut ausgewaschene doppeltschichtige Film wird einige Sekunden in eine Lösung von Bariumchlorür 1,0 — Aqua dest. 1000,0 getaucht, dann gespült und in eine zweite Lösung von Natriumsulfat 2,0

Digitized by Google

— Aqua com. 1000,0 ebenfalls für wenige Sekunden gebadet. Es bildet sich dann eine ganz feine Schicht von Bariumsulfat, die es ermöglicht, an einem wenig kontrastreichen Negativ und bei ungünstigem Licht alle Einzelheiten und Feinheiten zu sehen. Einige Übung ist erforderlich. Ein solches Negativ kann ohne weiteres zur Anfertigung von Positiven gebraucht werden. *Tugendreich* (Berlin).

Anatomische, physiologische, entwicklungsgeschichtliche und vergleichend-anatomische Röntgenstudien.

Carones, Camilo: Anatomie des Os hyoideum. Ein Fall von Mißbildung infolge übertriebener Entwicklung der großen Hörner des Zungenbeins. (*Cátedra de patol. quirúrg., hosp. de Caridad, Rosario.*) Rev. méd. del Rosario Jg. 17, Nr. 5, S. 230—234. 1927. (Spanisch.)

Nach kurzer Besprechung der Anatomie, Entwicklung, Physiologie und vergleichenden Anatomie des Zungenbeines wird ein Fall von Mißbildung des Zungenbeines beschrieben:

Ein 26jähriger Mann fühlt bei Bewegungen und beim Schlucken am Halse einen Knochen, der ihm hinderlich ist. Palpatorisch und röntgenologisch wird festgestellt, daß das große Zungenbeinhorn auf beiden Seiten bis auf 6 cm Länge vergrößert ist. Operation wird von dem sehr nervösen Patienten abgelehnt. *Eggers* (Magdeburg).

Krzywanek, Fr. W.: Vergleichende Untersuchungen über die Mechanik der Verdauung. IV. Mitt. Röntgenologische Studien am Tier mit zweihöhligem Magen (Hamster). (*Veterin.-physiol. Inst., Univ. Leipzig.*) Arch. f. wiss. u. prakt. Tierheilk. Bd. 56, H. 1, S. 49—56. 1927.

Die Verdauung des Hamsters ist insofern von Interesse, als dieser omnivore Nager einen zweihöhligen Magen und eine Fortsetzung des Oesophagus in Art einer Schlundrinne besitzt. Er bildet also in der Versuchsreihe den Übergang zu den Wiederkäuern mit ihrem komplizierten Magensystem. Die Versuche wurden in derselben Weise wie in den vorhergehenden Mitteilungen durchgeführt, nur waren wegen der Bissigkeit dieser Tiere gewisse Vorsichtsmaßregeln notwendig. Die Entleerung des Magens geht so vor sich, daß, solange Inhalt im Vormagen vorhanden ist, von diesem aus der Drüsenmagen so gefüllt wird, daß er bis zum Schluß ungefähr den gleichen Füllungsgrad besitzt. Der Füllungszustand des Dünndarms ist gleichmäßig während der ganzen Verdauungsperiode, es findet also keine Anstauung vor dem Übertritt ins Caecum statt. Die Verhältnisse in diesem Darmteil sind insofern anders wie bei Ratte und Meerschweinchen, als beim Hamster der in das Caecum eintretende Inhalt nicht sofort im ganzen Caecum verteilt wird, sondern daß darüber ca. 1 Stunde vergeht. Ferner konnte beobachtet werden, daß in einigen Versuchen eine direkte Füllung des Kolons aus dem Dünndarm unter Umgehung des Caecums stattfand. In diesen Fällen fand nur eine Füllung des Caecumkopfes mit Kontrastmittel statt. Anscheinend wirkte hierbei die starke Abknickung des Caecumkopfes als eine Art Verschluß. — Die Entleerungszeiten der einzelnen Abschnitte des Verdauungskanals waren von denen anderer Nager nicht grundsätzlich verschieden. Auch beim Hamster konnte beobachtet werden, daß die Entleerung sehr viel rascher vonstatten geht, wenn das Tier nach der Kontrastmahlzeit seine gewöhnliche Nahrung erhält. Erhält das Tier nach der Versuchsmahlzeit keine weitere Nahrung, so ist wie bei Meerschweinchen und Ratte auch beim Hamster die Entleerung um über das Doppelte verzögert. (III. vgl. dies. Zentrlbl. 4, 83.) *Krzywanek* (Leipzig).

Guns, P.: Phrénospasme ou cardiospasme dans les mégaœsophages. (Zwerchfellkrampf oder Kardiospasmus bei der Oesophagusdilatation.) Rev. de laryngol., d'otol. et de rhinol. Jg. 48, Nr. 15/16, S. 526—529. 1927.

Nach Einspritzung von 1 mg Atropin zeigte sich bei Beobachtung des Schluckaktes überraschenderweise an Stelle völliger Durchgängigkeit der Kardia ein Krampf an dieser Stelle. Diese an Normalen gewonnene Beobachtung weist eindeutig darauf hin, daß die Kardia nicht allein vom Vagus, sondern auch vom Parasympathicus innerviert wird. Folgerichtigerweise muß man die Oesophagusdilatation nicht als Symptom einer Vagusreizung, sondern im Gegenteil einer Sympathicusreizung bzw. einer Hypotonie des Vagus ansehen. Im Anfang handelt es sich hier im Beginn der Erkrankung um eine Kombination von Zwerchfellkrampf und Kardiospasmus, die erst im weiteren Verlauf unter der mechanischen Einwirkung der sich im unteren Speiseröhrenteil ansammelnden Speisemengen zu einem reinen Kardiospasmus sich entwickelt. *Heinemann* (Braunschweig).

Digitized by Google

Rogers, F. T., and C. L. Martin: A roentgenological study of gastric hunger motility in a series of healthy men. (Röntgenuntersuchungen über die Hungermotilität des Magens an einer Reihe von gesunden Männern.) (*Laborat. of physiol. a. roentgenol., Baylor univ., Waco.*) Americ. journ. of physiol. Bd. 82, Nr. 1, S. 113—120. 1927.

Die graphische Darstellung des wechselnden Magendruckes mit eingelassenem Gummiballon, wie sie von Cannon, Carlson und ihren Mitarbeitern angegeben wurde, reicht nicht aus, um ein Bild von den Vorgängen am Magen zu erhalten. Die gleichzeitige Röntgenuntersuchung kann weitere Anhaltspunkte über die Art und Lokalisation der Peristaltik geben. Carlson stellte bereits folgende Typen fest: Pulsrhythmus, Atemrhythmus, 20-Sekunden-Rhythmus und 30-Sekunden-Rhythmus. Die Untersuchungen wurden an 5 gesunden Männern vorgenommen. Der kleine Gummiballon, der mit einem dünnen Schlauch mit dem registrierenden Chloroformmanometer verbunden war, konnte vor allem bei Anwendung der Buckyblende gut gesehen werden. Bei den zahlreichen Aufnahmen und Durchleuchtungen wurde die Zeit genau kontrolliert, um keine Schädigungen zu erhalten. Bei 4 der Untersuchten stand der Magen im Liegen fast transversal in Höhe des 11. bis 12. Brustwirbels, bei dem 5. lag er jedoch fast parallel der Wirbelsäule. Es ergab sich dann, daß die Hungerperistaltik aus 2 Bewegungstypen besteht; einerseits Hyperperistaltik und andererseits tonische und circuläre Kontraktion des unteren Magendrittels. Am Fundus fanden sich keine charakteristischen Veränderungen. Manchmal fand sich dieser Magenteil erweitert. Wesentlich ist noch die Feststellung, daß der untere Teil des Magens auf der Höhe der Hungerkontraktion geschlossen ist. Es ist das der Augenblick, in welchem die Kontraktion am deutlichsten gefühlt wird. *C. Kruchen* (Münster i. W.).

Unverricht, W., und E. Freude: Die Wirkung intravenöser Injektionen auf das Magenbild. II. Mitt. Klinische Wertung. (*III. med. Univ.-Klin., Berlin.*) Klin. Wochenschr. Jg. 6, Nr. 35, S. 1658—1660. 1927.

Auf Grund einer durch Zufall gemachten Beobachtung über die Änderung der Magenperistaltik bei einer therapeutischen Kochsalzinfusion wurden von den *Verff.* Versuche darüber mit verschiedenartigen Lösungen angestellt. Es wird die Versuchsanordnung mitgeteilt. Nach Art der Wirkung werden 3 Gruppen von Lösungen unterschieden: 1. solche, die sich indifferent verhalten; 2. solche, die Tonus und Peristaltik anregen und 3. solche, die eine hemmende Wirkung ausüben. Zu den ersten gehören Salicylsäure, Hexamethylentetramin und Aqua destillata in geringen Mengen. Anregend wirken Cholsäureverbindungen (Decholin) und durch (Na und K) modifizierte Ringerlösung. Zu den hemmenden Lösungen gehören alle hochprozentigen Ca-Lösungen. Beschreibung von Fällen, bei denen die intravenöse Injektion bestimmter Lösungen angewendet wurde. Hinweis auf die Bedeutung der Beeinflussung der Magenperistaltik zu therapeutischen und diagnostischen Zwecken. (I. vgl. dies. Zentrlbl. 3, 556.) *Gäbert* (Dresden).

Bergmann, G. v.: Zum Entleerungsmechanismus der extrahepatischen Gallenwege. (*II. med. Univ.-Klin., Charité, Berlin.*) Dtsch. med. Wochenschr. Jg. 53, Nr. 40, S. 1672—1676. 1927.

Die Arbeit, die einen Überblick über die durch die Grahammethode und die Duodenalsonde gewonnenen Erkenntnisse hinsichtlich der Funktion der extrahepatischen Gallenwege gibt und die ausführlich auf die bisher vorliegende Literatur eingeht, verteidigt den Standpunkt der v. Bergmannschen Schule gegenüber den von chirurgischer Seite veröffentlichten Äußerungen, die die bisher erreichten Ergebnisse in Frage stellen. Nach den Anschauungen von Haberland u. a. liegt eine aktive, durch Kontraktion ihrer Muskulatur hervorgerufene Entleerung der Gallenblase nicht vor, diese entleert sich unter dem Einfluß passiver Momente: Respirationsbewegung, Druck der Nachbarorgane usw. Nach der Arbeit von Blond läuft die Lebergalle zwar in die Gallenblase hinein, normalerweise aber nicht aus ihr zurück, sondern der Gallenblaseninhalt wird resorbiert und durch die Venen der Leber wieder zurückgeführt. — Darüber, daß in

Digitized by Google

der Gallenblase tatsächlich eine Resorption stattfindet, kann kein Zweifel bestehen; sie erstreckt sich aber in erster Linie auf das Wasser, die Gallenblase ist ein ganz hervorragend starker Kondensationsapparat. Nach Entfernung der Gallenblase oder Verschluß derselben kann der erweiterte Choledochus, wie er von den Chirurgen nicht selten gesehen wird, vikariierend in diesem Sinne eintreten; die Duodenalsonde kann in diesen Fällen dunkle Galle liefern. Lebergalle ist in der Regel goldgelb. Die Resorption von Gallenblaseninhalt und damit eine Entleerung der Blase im Sinne von Blond ist mit den röntgenographischen Beobachtungen einer allmählichen Verkleinerung des Gallenblasenschattens wohl zu vereinbaren, unmöglich aber die Tatsache einer enormen Beschleunigung der Verkleinerung des Gallenblasenschattens bei Einbringung einer Eigelb-Öl-Emulsion ins Duodenum. (Die Eigelb-Öl-Emulsion ist von den verschiedenen Mitteln, kondensierte Blasengalle zu erhalten, Pituitrin, Magnesiumsulfat usw. das stärkste.) Diese Beobachtung, daß jetzt die offenbar für die Verdauung der Emulsion notwendige Kondensgalle in beschleunigtem Tempo dem Darm zugeführt wird und die durch Röntgenbilder zu belegen ist, beweist die Bedeutung der aktiven muskulären Leistung der Gallenblase beim Entleerungsmechanismus, wie wir ihn durch Cholokinetica anregen können. Das Fehlen chirurgischer Beobachtungen bei Operationen über spontane Kontraktionen der Gallenblase besagt bei den bisherigen Versuchsbedingungen gegen das Vorhandensein einer aktiven Kontraktionsfähigkeit der Gallenblase gar nichts, da die angewandten Reize einerseits nicht als adäquat für eine physiologische Kontraktion angesehen werden können, andererseits im Tierexperiment die Narkose eine normale Kontraktion der Gallenblase verhindert. Diese Auffassung einer aktiven Entleerungsfunktion der Gallenblase im Sinne einer Tonussteigerung des Hohlmuskels mit einem Öffnungsspiel der Sphincteren ist das Ergebnis jener bekannten klinischen und röntgenographischen Studien der v. Bergmannschen Klinik, die hier nochmals angeführt werden unter Heranziehung der in der Literatur niedergelegten gleichsinnigen Beobachtungen. Auch das Vorhandensein eines Sphincterspiels an der Gallenblase kann nach diesen Arbeiten als sicher angesehen werden. Die bei Fisteltieren zu beobachtende Entleerung der Galle erfolgt schubweise, durch entsprechende vegetative Reizung läßt sich ein Verschlußkrampf erzielen. Die glatte Muskulatur der Gallenblase dient also aktiver Tonusfunktion. „Diese Tonusmehrung, in kurzen rhythmischen Perioden und langen Tonusspannungen verlaufend, gehört zur Funktion des Kondensationsapparates und Reservoirs der Gallenblase". Der Entleerungsakt der Gallenblase ist kein passiver Vorgang. Den Schluß der Arbeit bilden ein paar kurze Bemerkungen über praktisch-therapeutische Probleme, die sich aus den besprochenen Untersuchungen ergeben. *A. Behrens* (Göttingen).

Simnitzky, S. S.: Über die Dyskinesen der extrahepatischen Gallenwege (Cholecysto- und Choleductodyskinesen). (*Propädeut.-therapeut. Klin., Univ. Kasan.*) Arch. f. Verdauungskrankh. Bd. **41**, H. 3/4, S. 247—257. 1927.

Aufbauend auf die Arbeiten Einhorns, Meltzer-Lyons und Hatzieganu-Halitz' hat Simnitzky die Funktion der extrahepatischen Gallenwege studiert, die Choledochus-, Gallenblasen- und Lebergangsgalle getrennt untersucht und glaubt, mit Hilfe seiner Methode in der Lage zu sein, motorische Funktionsstörungen des extrahepatischen Gallengangsystems erkennen zu können. Er stützt sich auf ein Material von mehr als 100 Fällen, konnte z. B. Dauerspasmen der Gallenblase durch Atropinisierung und die Indigcarminprobe feststellen. S. glaubt, mit seiner Methode die Diagnostik der Röntgenologen „präzisieren" zu können. Eine Röntgenkontrolle seiner Befunde liegt nicht vor, da seine Klinik sich den „Luxus" eines Röntgeninstrumentariums nicht leisten kann. *Lehmann* (Rostock).

Vietti, Marco: Appunti radiologici di morfologia normale e patologia dello psoas. (Die normale und pathologische Form des Psoas im Röntgenbild.) (*Gabinetto radiol. e terapia fisica, osp. civ., Pordenone.*) Diario radiol. Jg. **6**, Nr. 2, S. 53—62. 1927.

Von den Weichteilen, die sich im Röntgenbild markieren, gehören die beiden Musculi

Digitized by Google

ileo-psoas zu den charakteristischsten. Der Psoasschatten verläuft geradlinig von oben innen nach unten außen, kann aber auch spindelförmig oder bikonkav erscheinen. Diese Verschiedenheit der Form hängt vom allgemeinen Körperbau und vom Alter ab. Einseitige Unschärfe des äußeren Psoasrandes und Inhomogenität des Schattens können Zeichen einer pathologischen Veränderung sein, als deren häufigste Ursache die tuberkulöse Erkrankung der Wirbel anzusehen ist. *Tugendreich* (Berlin).

Blatt, P.: Kurze Mitteilungen über die experimentelle Erzielung einer Hydronephrose durch Sympathektomie am Ureter. (*7. Kongr., Wien, Sitzg. v. 30. IX.—2. X. 1926.*) Verhandl. d. dtsch. Ges. f. Urol. S. 160—161 u. 164. 1927.

Erste Versuchsreihe über nervöse Beeinflussung der Ureterenperistaltik. Die Adventitia des Ureters wurde auf einer 4—5 cm langen Strecke durch Pinzette oder Bestreichen mit Isophenal entfernt. Nach 3 Monaten im Röntgenbild Hydronephrose derselben Seite. — Da die Versuche nicht abgeschlossen, zieht Verf. vorläufig keine Schlüsse. *Walter F. Katzenstein* (Heidelberg).

Teschendorf, W.: Röntgenuntersuchungen über Physiologie und Pharmakologie des Kaninchen- und Katzenuterus. (*18. Kongr. d. dtsch. Röntgen-Ges., Wiesbaden, Sitzg. v. 28.—30. IV. 1927.*) Fortschr. a. d. Geb. d. Röntgenstr. Bd. **36**, Kongreßh., S. 76—77. 1927.

Bei Katzen und Kaninchen kann in der Woche nach Werfen der Jungen der Uterus leicht mit Kontrastöl gefüllt werden. Ferner kann am Einflußrohr die Druckschwankung des Uterusinhalts mit Hilfe einer Mareyschen Kapsel illustriert werden. Auf Serienaufnahmen sieht man die Bewegungen des Uterus sehr deutlich und kann einwandfrei die Wirkung von Wehenmitteln prüfen. *W. Teschendorf* (Köln).

Kadjar, Manija Khanoum: Contribution à l'étude de la circulation placentaire dans la grossesse multiple par la méthode stéréoradiographique. (Beitrag zum Studium der placentaren Zirkulation bei Mehrlingsschwangerschaft mit Hilfe des stereographischen Röntgenbildes.) (*Clin. d'accouchement et de gynécol., univ., Paris.*) Gynécologie Jg. **26**, Nr. 8, S. 449—467. 1927.

Das Studium der placentaren Zirkulation war wegen der großen Anzahl der Gefäße immer sehr schwierig. Frühere Methoden (Injektion der Gefäße mit Quecksilber u. a.) genügten nicht, ein klares Bild der Zirkulation zu gewinnen. Erst die Röntgenaufnahme der Placenta brachte Fortschritte (Fredet, Delore und Reynès). Doch auch hierbei ergaben sich oft Irrtümer, erst durch die stereographische Aufnahme gelang es, durch genaue Darstellung der in verschiedenen Ebenen verlaufenden Gefäße ein einwandfreies Bild zu erlangen. Verf. hat an einer größeren Zahl von Placenten ein- und zweieiiger Zwillinge die Zirkulationsverhältnisse geprüft. Technik: Die Placenta wird am besten sofort nach der Geburt zur Untersuchung verwandt. Nachdem zunächst durch vorsichtige Massage das Blut nach dem Nabelstrang zurückgetrieben ist, wird kaltes Wasser in die Gefäße injiziert. Darauf Injektion folgender Mischung: Mennige (Pb^3O^4) (300 g), Leinenöl (100 g), Terpentinessenz (20 g). Nun wird die Placenta in Formol gelegt und gehärtet. Sodann werden 2 Aufnahmen unter einem berechneten Winkel verfertigt und so ein stereoskopisches Bild gewonnen. In den Bildern sind die Arterien durch ihr kleineres Kaliber und ihren glatten Verlauf von den Venen mit größerem Durchmesser, gewundenen, vielfach mit Knoten durchsetzten Verlauf deutlich zu unterscheiden. Die Untersuchungsergebnisse des Verf. gipfeln in der Feststellung, daß 1. zwischen den Gefäßen eineiiger Zwillinge immer Anastomosen statthaben, 2. diese Anastomosen in oberflächliche, die häufiger aber nicht konstant sind, und tiefe, die immer nachweisbar sind, eingeteilt werden können, 3. die oberflächlichen immer zwischen Arterien-Arterien oder Venen-Venen vorkommen, die tiefen dagegen arteriovenös sind. Hyrtl und Schatz, dessen ausführliche Arbeit beim Verf. besondere Beachtung findet, hatten dies schon in früheren Arbeiten niedergelegt. Zum Schluß werden ausführliche Protokolle mitgeteilt.

Oskar Bott (Wiesbaden).

Digitized by Google

Spezielle Röntgendiagnostik.

Skelettsystem (einschl. Zähne).

Piergrossi, Lamberto: L'origine delle strie trasversali para-epifisarie da crescenza. (Die Ursache der paraepiphysären Querstreifen im Wachstumsalter.) (*Istit. di clin. chir., univ., Napoli.*) Rinascenza med. Jg. 4, Nr. 19, S. 452—454. 1927.

Auf Röntgenaufnahmen Jugendlicher bemerkt man häufig in der Nähe der Wachstumszone transversale strichförmige Schatten, welche sich mit dem schwarzen Marginalschatten identifizieren, der bei einigen pathologischen Zuständen, wie bei der Barlowschen Krankheit, der Osteochondritis syphilitica und bei der Rachitis als charakteristisches Zeichen auftritt und von einem momentanen Wachstumsstillstand herrührt. Einerseits kann nun diese vermehrte Kalkablagerung dadurch zustandekommen, daß die Knochenbildung einen Stillstand erfährt, während die Anlagerung von Kalk an der Knochenknorpelgrenze normal bleibt, so daß der nicht benötigte Kalk sich hier anhäuft, andererseits dadurch, daß die Knochenneubildung keine Hemmung erfährt, während dagegen die Kalkanlagerung und das Kalkbindungsvermögen der Knochenknorpelgrenze gestört ist, wodurch jene unregelmäßige, jede harmonische Architektur fehlenlassende Zone entsteht, wie sie bei der Rachitis bekannt ist, und fernerhin kann ein übermäßig starker Kalkanbau die Ursache sein, wie er für die Osteochondritis luetica charakteristisch zu sein scheint. — Einerlei, ob es sich nun bei diesem pathogenetischen Phänomen um die Bildung von marginalen Schattenstreifen oder um paraepiphysäre, parallele Streifen handelt, jedesmal liegt hier ein Stillstand normaler Knochenbildung vor, welcher dann einige Zeit darauf ungestört seinen Fortgang nimmt. Verschiedene im Wachstumsalter überstandene Erkrankungen können diese paraepiphysären Knochennarben erzeugen. An den langen Röhrenknochen treten sie auf nach osteoartikulärer Tuberkulose, Meningitis, Typhus und sekundärer Bronchiopneumonie. In zweiter Linie wird das Auftreten dieser Streifen bei hypothyreoiden Erkrankungen der Kindheit beobachtet, und drittens, wohl am häufigsten, bemerkt man diese Knochennarben bei der Spätrachitis. Diese strichförmigen Schatten bleiben bei Erwachsenen lange sichtbar und deuten an, daß in der Jugend mehrfache lange und schwere Krankheitsepisoden überstanden sind. *F. Walter* (Hamburg).

Valentin: Exostosenfamilie und Ollierscbe Wachstumsstörung (Dyschondroplasie) des rechten ulnaren Handstrahles. (*21. Kongr. d. dtsch. orthop. Ges., Köln, Sitzg. v. 13.—15. IX. 1926.*) Zeitschr. f. orthop. Chir. Bd. 48, Beih., S. 385—387. 1927.

Stammbaum einer Exostosenfamilie durch fünf Generationen hindurch, bei denen sich durchgehend die Veränderungen nachweisen lassen. Ein Zweig des Stammbaums ist völlig exostosenfrei, ein Zweig weist fast durchweg nachweisbare Exostosen auf. Verf. bringt außerdem das Röntgenbild einer Ollierschen Dyschondroplasie (Enchondrombildung) am ulnaren Handstrahl. Auch hier handelt es sich um eine kongenitale Wachstumsstörung. *Abeles* (Frankfurt a. M.).

Carando, Quirico: Contributo radiologico allo studio dell'osso odontoide. (Radiologischer Beitrag zur Kenntnis des Epistropheus.) (*Istit. di radiol. med., osp. magg. di S. Giovanni, Torino.*) Diario radiol. Jg. 6, Nr. 5, S. 129—142. 1927.

Der Verf. beschreibt nach einer eingehenden Aufführung der bisherigen Literatur und der von ihm angewandten Methode der röntgenologischen Untersuchung (Aufnahmen in transversaler, schräger, axialer Richtung, mit sagittalem Strahlengang durch den geöffneten Mund, Anwendung der Stereoskopie) seine Beobachtungen an einer 29jährigen Patientin, bei welcher die von Klippel und Feil aufgestellten Symptome einer Anomalie der Halswirbelsäule: tiefer Haaransatz, Kürze des Halses, Einschränkung der Kopfbewegungen eine Untersuchung veranlaßt hatten. Angaben über Heredität konnten nicht gewonnen werden. Es konnte neben einer basilaren Impression (Virchow) und starker Ausprägung der hinteren Schädelgrube eine Verschmelzung des Atlas mit dem Hinterhauptsbein, Fehlen des hinteren Atlasbogens, Asymmetrie

Digitized by Google

der Condyli occipitales, eine Selbständigkeit des Dens epistrophei, starke Lordose der Halswirbelsäule ohne seitliche Krümmung festgestellt werden.

Hasselwander (Erlangen).

Benassi, G.: Remarques sur la sacralisation de la cinquième pièce lombaire et sur la lombalisation de la première pièce sacrée. (Bemerkungen über die Sakralisation des 5. Lendenwirbels und die Lumbalisation des 1. Kreuzbeinwirbels.) Anthropologie Bd. **37**, Nr. 1/2, S. 125—142. 1927.

Benassi polemisiert in einigen Punkten der Frage der „Lumbalisation" des ersten Kreuzbeinwirbels gegen M. Léri. Hier sei nur auf einzelne hingewiesen, so auf seinen Widerspruch gegen die Definition Léris, „Sakralisation" sei eine Vermehrung, „Lumbalisation" eine Verminderung des Kreuzbeins um einen Skeletteil; ferner gegen die Annahme die „Sakralisation" sei bedingt durch eine exzessive, „Lumbalisation" durch eine ungenügende Ossifikation. Verf. weist hier mit Recht darauf hin, daß diese Bildungen bereits bei der ersten Anlage des Skeletts zur Entwicklung kommen. Von klinischen Fragen sei noch erwähnt, daß B. sich der Auffassung Léris, „Lumbalisation" sei mit einem gewissen Grade von Spondylolisthesis verbunden, nicht anschließen kann. *Hasselwander* (Erlangen).

Putschar, Walter: Über Knorpelinseln in den Wirbelkörpern. (*22. Tag. d. dtsch. pathol. Ges., Danzig, Sitzg. v. 8.—10. VI. 1927.*) Zentralbl. f. allg. Pathol. u. pathol. Anat. Bd. **40**, Erg.-H., S. 262—266. 1927.

Ausgehend von der Beobachtung von Knorpelknötchen in den Halswirbeln einer 62jährigen Frau untersuchte der Vortragende ein Material von 72 Fällen, davon 12 Wirbelsäulen von Kindern im Alter von 10 Tagen bis zu 15 Jahren und 60 von Erwachsenen bis zum 86. Jahr. Während bei Kindern niemals Knorpelinseln in den Wirbelkörpern gefunden wurden, waren sie jenseits des Pubertätsalters in 90%, nach dem 50. Lebensjahre überhaupt regelmäßig vorhanden. Sie waren meist schon makroskopisch erkennbar, lagen häufig, aber nicht immer, nahe der Medianebene und der Bandscheibe unter Defekten der Knochenabschlußplatte. Proliferationstendenz scheinen sie nicht zu besitzen. In ätiologischer Hinsicht denkt Verf. an die Wirkung der Belastung; die in Betracht kommende Stelle entspricht ungefähr dem verschlossenen Chordakanal. *Hasselwander* (Erlangen).

Nölke: Demonstration von Röntgenbildern. (*Rhein.-westfäl. Röntgenges., Köln a. Rh., Sitzg. v. 21. V. 1927.*) Fortschr. a. d. Geb. d. Röntgenstr. Bd. **36**, H. 3, S. 727. 1927.

Nölke demonstriert 5 Fälle einer überaus seltenen und interessanten Mißbildung des Skelettsystems, die unter dem Namen Dysostosis cleidocranialis zusammengefaßt ist. Diese Skelettanomalie umfaßt Wachstumsdefekte am Schlüsselbein bei gleichzeitig gestörten Verknöcherungen an den Schädelnähten und Hemmung des Zahnwachstums. Am charakteristischsten ist die gestörte Nahtbildung der Schädeldeckenknochen. Die Verbindungen zwischen den einzelnen Knochen bleiben klaffend, und es kommt zur Persistenz der Fontanellen. Zwischen den einzelnen Hauptknochen entsteht durch Bildung von akzessorischen Ossifikationszentren eine große Anzahl von Schaltknochen. Die Knorpelfurchen an der Basis cranii findet man häufig unvollständig verknöchert. Die Schädelbasis ist im Längsdurchmesser verkürzt. Dies hat eine starke Wölbung von Stirn und Hinterhaupt zur Folge. Vor allem ist die Breite der Schädelbasis kleiner als normal. Auch das Gesichtsskelett ist kleiner als gewöhnlich, besonders sind es die Nasen- und Tränenbeine, die entweder ganz fehlen oder nur geringfügig ausgebildet sind. Stets kommt es zu einer hochgradigen Störung in der Zahnentwicklung, wie verspätetem Durchbruch, fehlerhafter Einpflanzung und Schmelzbekleidung. Fast regelmäßig findet man gleichzeitig mit diesen Schädeldeformitäten ein- oder doppelseitige Defekte an den Schlüsselbeinen. Die Scapula ist meist klein und weicht in der Ausbildung ihrer Fortsätze von der Norm ab. Die Dysostosis cleidocranialis ist erblich. Differentialdiagnostisch ist diese Mißbildung zu trennen von den Wielandschen Weichschädeln, der Osteogenesis imperfecta, der Chondrodystrophie und dem Kretinismus. Vor allem der Kretinismus hat viel mit der Dysostosis gemeinsam, doch fehlen bei ihr die Erscheinungen der Athyreosis.

Digitized by Google

Aussprache: Zwicker (Köln) demonstriert die Röntgenbilder von 6 Fällen von intrapelviner Hüftpfannenbodenvorwölbung (Protrusio acetabuli). Er gibt einen kurzen Überblick über die vorhandene Literatur der bisher veröffentlichten 41 Fälle. Die aufgestellten Theorien können das Krankheitsbild nicht einheitlich erklären, vorläufig muß man sich darauf beschränken, den einzelnen Fall in ein sinnfälliges Bild zu bringen. Am weitesten kommt man mit der Einteilung von Henschen, eine akute destruktive Form von einer chronischen Form der Protrusio acetabuli zu unterscheiden. Es folgt die Demonstration der Röntgenbilder mit der Besprechung des jeweiligen klinischen Befundes. In 3 Fällen hatte eine Arthritis deformans zur Protrusio acetabuli geführt, in 2 Fällen war eine tuberkulöse Coxitis die Ursache, und im letzten Falle wurde eine Rachitis für das Zustandekommen der Protrusio verantwortlich gemacht. Vom rein röntgenologischen Standpunkte aus wurden die Beziehungen der Protrusio zur Köhlerschen Tränenfigur besprochen, und es wurde versucht, in den 5 Fällen stets wiederkehrende Veränderungen in den von Köhler angegebenen Linien im Röntgenbilde zu finden. *Nölke* (Köln).

Pillsbury, H. C.: Congenital absence of the clavicles (hereditary cleidocranial dystosis). Report of case. (Kongenitaler Defekt beider Schlüsselbeine [hereditäre Dysostosis cleidocranialis].) Americ. journ. of roentgenol. a. radium therapy Bd. **18**, Nr. 4, S. 322—326. 1927.

Das typische Bild der Erkrankung besteht entweder in völligem Fehlen der Schlüsselbeine oder die Schlüsselbeine sind nur in ihrem akromialen Teil als Stummel angelegt. Hinzu kommen mangelnde Vereinigung der Schädelnähte und Anomalien der Dentition, z. B. verspätetes Erscheinen des bleibenden Gebisses, meist in unvollkommener Ausbildung und mit Neigung zur Caries. Häufig fehlen die Eckzähne, doch kommen auch überzählige Zähne vor. Die Patienten haben oft gar keine Beschwerden und zeichnen sich dadurch aus, daß sie beide Schultern nach vorne zusammenbringen können. Die Erkrankung ist meist vererblich. In einem Fall des Verf. ist als besonders hervorzuheben, daß Eltern und Geschwister normal waren, außerdem bestand eine eigentümliche Gabelung bzw. partielle Verdoppelung des Metatarsale und eine beiderseitige Verlängerung der Metacarpalia II beiderseits. Endlich fand sich eine unterentwickelte Schilddrüse mit Neigung zu Fettansatz, aber völlig normaler geistiger Entwicklung. *Abeles* (Frankfurt a. M.).

Tomesku, Ion: Ein Fall einer atypischen Madelungschen Handgelenksdeformität. Fortschr. a. d. Geb. d. Röntgenstr. Bd. **36**, H. 3, S. 627—629. 1927.

Ausführliche Erörterung eines Falles, wo die charakteristischen Veränderungen der Madelungschen Handdeformität nur in leichtem Grade zu beobachten waren. Mit medikomechanischer Behandlung wurde der Zustand des Patienten bedeutend gebessert. *Ratkóczi* (Budapest).

Tomesku, Ion: Syndaktylie, Synektrodaktylie (unvollständige Spalthand). Fortschr. a. d. Geb. d. Röntgenstr. Bd. **36**, H. 3, S. 629—631. 1927.

Veröffentlichung eines Falles, von beiderseitiger knöcherner Syndaktylie und Spalthand. Trotz der groben Veränderungen beider Hände ist der Patient imstande, schwer körperlich zu arbeiten. *Ratkóczi* (Budapest).

Deutschländer: Perthessche Hüfterkrankung. (*Ärztl. Ver., Hamburg, Sitzg. v. 17. V. 1927.*) Dtsch. med. Wochenschr. Jg. **53**, Nr. 35, S. 1495. 1927.

Bei einem in Ausheilung begriffenen Fall von Perthesscher Hüftgelenkserkrankung waren im Röntgenbild Störungen der Verknöcherungsvorgänge im Bereich des Kniegelenks und der unteren Femurepiphyse zu erkennen. Verf. sieht in einer Konturierung der subchondralen Randzonen der Gelenkkörper als auch der Epiphysenzonen durch stark kalkhaltige Schichtung das Zeichen der Regeneration; diese Konturierung tritt nur bei Jugendlichen auf, und zwar im Anschluß an Entzündungsvorgänge oder Operationstraumen. Bei Erwachsenen findet sich in solchen Fällen nur Kalkverarmung. — Sudeck hält die vorgezeigten Bilder für nichts anderes als die gewöhnliche Knochenatrophie und die Verschärfung des Randkonturs nur für ein relatives Hervortreten des verschmälerten Randkonturs gegenüber der diffusen Aufhellung der Fläche, für eine Degeneration, nicht regenerativ. *Arthur Hintze* (Berlin).

Gutzeit, Kurt: Ein Fall von Chondritis dissecans der zweiten Zwischenwirbelscheibe der Halswirbelsäule mit Kompression des Halsmarks. (*Schles. Ges. f. vaterländ. Kultur,*

Digitized by Google

med. Sekt., Breslau, Sitzg. v. 15. VII. 1927.) Med. Klinik Jg. **23**, Nr. 37, S. 1433 bis 1434. 1927.

Der vorgestellte Fall zeigte röntgenologisch Verwaschenheit der Kontur zwischen 4. und 5. Halswirbelkörper. Strukturanomalien im 4. Halswirbelkörper. Bei der Operation wird ein erbsengroßes, abgesprengtes Knorpelstückchen entfernt, das die ventrale Durawand nach innen vorbuchtete und Nervenstörungen hervorgerufen hatte. *F. Leeser* (Berlin).

Eastwood, Sibyl R.: Marie's Spondylitis deformans with achylia gastrica. (Maries Spondylitis deformans mit Achylia gastrica.) Proc. of the roy. soc. of med. Bd. **21**, Nr. 1, clin. sect., 14. X. 1927, S. 14—18. 1927.

Zusammentreffen von Achylie und Diarrhöen mit Rückenschmerzen und Ausbildung einer Wirbelsäulendeformität. Das Röntgenbild zeigte eine typische Spondylitis deformans, möglicherweise liegt eine einheitliche Stoffwechselstörung zugrunde. *Abeles* (Frankfurt a. M.).

Baron, Sándor, und Tivadar Bársony: In der Mitte eingebrochene Wirbel. Gyógyászat Jg. **67**, Nr. 41, S. 914—916. 1927. (Ungarisch.)

Eingehende Schilderung eines Falles, wo die klinische Diagnose auf Lues cerebrospinalis gestellt wurde. Wegen der Rückenschmerzen, die nach einem Trauma entstanden und der beschränkten Bewegungsfähigkeit der Rückenwirbel vorgenommene Röntgenuntersuchung weist eine seltene Veränderung der Wirbelkörper auf, d. h. die obere Fläche des IX. und XI. und die untere Fläche des XII. dorsalen Wirbelkörpers ist zentral eingedellt. Die Konturen der II. und III. Lendenwirbelkörper sind auch verändert, der II. weist eine kleine Hyperostose auf, die Mitte der oberen und unteren Fläche des III. sind zentral eingedrückt. Zur Erklärung der Veränderungen nehmen Verff. eine luische Erkrankung der Wirbelsäule an, es kommt vielleicht dem gelittenen Trauma die Bedeutung des auslösenden Faktors zu. *Ratkóczi* (Budapest).

Latten, Wolfgang: Eine ungewöhnliche Form der Handgelenksverletzung. (Zugleich ein Beitrag zur Mechanik der Triquetrumfraktur.) (*Chir. Univ.-Klin., Köln-Lindenburg.*) Zentralbl. f. Chir. Jg. **54**, Nr. 38, S. 2380—2383. 1927.

Ein 60jähriger Gastwirt erlitt einen Schlag mit einer Flasche gegen die linke *Hand* und wurde außerdem von einer rotierenden Drehtür derartig an der Hand getroffen, daß diese dorsalwärts umschlug. Das Handgelenk und der Handrücken waren stark geschwollen, die Hand hochgradig radialwärts verschoben. Es bestand sehr heftiger Druckschmerz am Proc. styl. radii, geringerer am Proc. styl. ulnae. Bewegungsversuche waren infolge der Schmerzen nicht ausführbar. Im Röntgenbild (2 Abb.) zeigt sich die Hand im Radiocarpalgelenk stark radialwärts verschoben. Der Proc. styl. radii ist abgebrochen und proximalwärts disloziert. Zwischen Mondbein und Kahnbein hat sich die proximale Bruchkante des Radius vorgeschoben; das Mondbein ist volarwärts luxiert. Das Os triquetrum zeigt mehrfache Frakturlinien in dem dem Proc. styl. ulnae gegenüberliegenden Abschnitt; der Proc. styl. ist abgebrochen. — Den Entstehungsmechanismus der Luxation bzw. der einzelnen Frakturen deutet Verf. so, daß bei der radialen Abknickung der Hand sich der proximale Teil des Kahnbeins gegen den Proc. styl. radii angestemmt und diesen abgebrochen hat; das dadurch entstandene zugespitzte Frakturende des Radius wurde zwischen Naviculare und Lunatum hineingetrieben und letzteres zugleich volarwärts gedrängt, nachdem wahrscheinlich zuvor durch extreme Dorsalflexion der Hand das Lig. carpi volare gerissen war. Nun wurde das vom Proc. styl. ulnae zum Os triquetrum hinziehende Lig. collaterale carpi ulnare maximal angespannt, wodurch der Griffelfortsatz der Elle und durch den daneben liegenden Ansatzpunkt am Pyramidenbein auch ein Stück dieses Knochens abgerissen wurde. *Arthur Hintze* (Berlin).

Makrycostas, K.: Über das Wirbelangiom, -lipom und -osteom. (*Pathol.-anat. Inst., städt. Krankenh., Wien.*) Virchows Arch. f. pathol. Anat. u. Physiol. Bd. **265**, H. 2, S. 259—303. 1927.

Angiome der Wirbelsäule wurden bisher fast nur nachgewiesen, wenn sie klinische Symptome, d. h. Rückenmarkskompression, verursachten. Systematische Untersuchungen ergaben dem Verf., daß diese Bildungen viel häufiger sind, als man bisher annahm. Er kann über 12 Fälle mit insgesamt 41 Haemangiomen der Wirbelkörper berichten. Sie bevorzugen das höhere Alter und das weibliche Geschlecht, sind meist multipel vorhanden und am häufigsten in den Lendenwirbelkörpern lokalisiert. Die Gefäßräume, die nur mit Endothel ausgekleidet sind, liegen teils dicht aneinander, teils locker und sind ausnahmslos von Fettmark umgeben, dessen Gefäße z. T. mit denen des Angioms kommunizieren. Thrombose ist häufig; sie führt zu Zirku-

Digitized by Google

lationsstörungen, Blutungen und vor allem Ödem. Letzteres — zusammen mit dem Wachstum des Tumors — hat eine Zunahme des Binnendrucks innerhalb des befallenen Wirbels zur Folge. Hierdurch kommt es zu einer meist hochgradigen Porose der im Bereich des Angioms gelegenen Spongiosabälkchen, z. T. mit Verdickung einzelner Bälkchen. Ist diese Porose hochgradig, so kann sogar ein Zusammensinken des betroffenen Wirbels und dadurch Rückenmarkskompression erfolgen. Zwei weitere Entstehungsmöglichkeiten für letztere sind gegeben in der Blähung des vom Angiom befallenen Wirbelkörpers und in der gleichzeitig mit dem Wirbelangiom oder auch ohne ein solches erfolgten Entwicklung eines Angioms im Extraduralraum. Die übrige sehr eingehende Darstellung der makroskopischen und mikroskopischen Befunde bei diesen Bildungen hat für den Leser dieses Zentralblattes geringeres Interesse, desgl. die Ausführungen über Wirbellipome und Osteome, die zu einer Beeinträchtigung des Rückenmarks noch keinen Anlaß gegeben zu haben scheinen. *Fr. Wohlwill* (Hamburg).

Bendick, Arthur J.: The importance of a pelvic roentgenogram in the treatment of mammary cancer. (Die Wichtigkeit einer Röntgenaufnahme des Beckens bei der Behandlung des Brustkrebses.) (*Roentgen dep., Montefiore hosp., New York.*) Americ. journ. of roentgenol. a. radium therapy Bd. 18, Nr. 3, S. 244—246. 1927.

Verf. betont, daß eine Aufnahme des Beckens und der Lendenwirbelsäule ebenso wichtig ist als wie die der Lungen, bevor man zur chirurgischen Behandlung des Brustkrebses schreitet. Bei manchen Fällen treten Metastasen im Knochengerüst früher als in der Lunge auf. *E. A. May* (Newark, N. J.).

Pick, Ludwig: Die Skelettform (ossuäre Form) des Morbus Gaucher. (*Pathol.-anat. Abt., städt. Krankenh. Friedrichshain, Berlin.*) Veröff. a. d. Kriegs- u. Konstitutionspathol. Bd. 4, H. 3, S. 1—75. 1927.

Der Morbus Gaucher gilt heute als eine ungeklärte Stoffwechselerkrankung, bei der die Ablagerung oder Speicherung des abnormen Stoffwechselproduktes, der sog. Gauchersubstanz, in Form einer großzelligen Einlagerung auf Milz, Leber, Lymphknoten und Knochenmark beschränkt bleibt, und die mit dem Stoffwechselprodukt beladene Zelle, die sog. Gaucherzelle, einen für sie spezifischen Plasmatypus aufweist. Chemisch besteht die Gauchersubstanz im wesentlichen aus Kerasin und daneben wahrscheinlich aus nur in Alkohol löslichen Phosphatiden. Die massenhafte Ablagerung dieser Substanzen, besonders in die Histiocyten der Milz und Leber bedingt eine starke Vergrößerung dieser Organe häufig schon im Kindesalter; wahrscheinlich ist das Leiden angeboren; es zeichnet sich durch einen „ultrachronischen" Verlauf aus und kann sich über Jahrzehnte hinziehen. Als Symptome der frühen Stadien gelten eigentümliche Hautpigmentierungen und bestimmte Blutveränderungen, vor allem Leukopenie. Die Knochen sind gewöhnlich im klinischen Bild nicht besonders beteiligt. Bemerkenswert ist das familiäre Auftreten unter Bevorzugung der jüdischen Rasse. L. Pick, wohl der beste Kenner des Morbus Gaucher, hat nun an der Hand von Untersuchungen von zwei Mitgliedern einer Familie, ergänzt durch zwei weitere ihm überlassene Fälle, aus diesem Krankheitsbild eine besondere Form herausgearbeitet, bei der klinisch und anatomisch die Beteiligung des Skelettsystems in den Vordergrund tritt. Es kommt zu einer mächtigen Ausbreitung der Gaucherzelleneinlagerung im Bereiche des Knochensystems, die bei gleichzeitiger Osteoporose mehrfach zu Einbrüchen der Wirbelknochen mit Gibbusbildung geführt hat. Die diffuse und fleckige gelbliche oder gräuliche Einlagerung der Gauchersubstanz ist schon makroskopisch vielfach sehr deutlich. Bei allen diesen schweren Knochenveränderungen bleibt die Oberfläche und das Periost stets vollkommen glatt, die Corticalis wird, auch wenn sie durch die Einlagerungen stark verdünnt ist, nirgends durchbrochen. Klinisch traten bei den beiden Brüdern von seiten des Knochensystems vor allem Schmerzen und mangelnde Gehfähigkeit, später ein deutlicher Gibbus hervor; bei den übrigen Fällen auch Frakturen nach geringfügigem Trauma. P. hat dann weiter versucht, aus dem Leichenmaterial die röntgenologischen Zeichen dieser ossuären Form festzustellen: Die Oberfläche der großen Knochen bleibt auch bei stärkerer Deformation im Röntgenbilde stets vollkommen glatt. Kommt ein Gibbus zur Ausbildung, so finden sich röntgenologisch die benachbarten Bandscheiben des zusammengebrochenen Wirbelkörpers oder auch die Band-

Digitized by Google

scheibe zwischen zwei zerstörten Wirbelkörpern durchaus erhalten, im Gegensatz zur Tuberkulose, bei der zugleich mit den Wirbelkörpern die Nachbarbandscheiben schneller und vollständiger Einschmelzung unterliegen. Bei dem diffusen Typus der Gaucherzelldurchsetzung der großen Röhrenknochen gibt die grobporotische Durchlöcherung der Corticalsubstanz höchst charakteristische Bilder. Wenn gleichzeitig die gewöhnlichen Stigmata der Krankheit — vor allem die großen Tumoren der Milz und Leber und die Pigmentierung der Haut ausgesprochen sind — dann wird man auf Grund des Röntgenbefundes zur richtigen klinischen Diagnose der ossuären Form des Morbus Gaucher gelangen können. Zahlreiche Abbildungen geben die Knochenveränderungen gut wieder. Da die Skelettform der Erkrankung familiär gehäuft auftreten kann, müssen zwei kombinierte, konstitutionelle Abweichungen im Spiele sein: Die Disposition zur Gaucher-Krankheit im allgemeinen, die zur Skelettlokalisation im besonderen. *P. Prym* (Bonn).

Eeg-Olofsson, R.: Ein Fall von umschriebener traumatischer Meningitis serosa mit röntgenologischen Veränderungen. (*Serafimerlas. nervklin., Stockholm.*) Hygiea Bd. **89**, H. 18, S. 710—721. 1927. (Schwedisch.)

Nach einem Schlag gegen den Schädel mit Bewußtlosigkeit traten nach 24 Stunden Kopfschmerzen auf. Eine klinische und röntgenologische Untersuchung nach 10 Tagen ergab nichts Krankhaftes. Später trat Doppeltsehen auf. Nach $1^1/_2$ Monate verschlimmerte sich der Zustand während eines Grippefiebers. Stauungspapillen, rechte Armschwäche und linke Trigeminusreizung wurden jetzt beobachtet. Zweite Röntgenaufnahme, $2^1/_2$ Monate nach dem Unglücksfall, zeigte Entkalkung und Schwund des hinteren Sellateiles sowie des Bodens, wie bei einem destruierenden Tumor. Der Patient war 4 Monate nach Beginn ohne besondere Behandlung, auch nicht Lumbalpunktion, geheilt, mit geringem Restbefund im Augenhintergrund. Das dritte Röntgenbild war auch wieder fast normal geworden. *Reimann* (Berlin).

Dainelli, M.: Su di un caso di scoliosi sciatica alternante. (Über einen Fall von alternierender ischiatischer Skoliose.) (*Istit. chir., univ., Perugia.*) Rif. med. Jg. **43**, Nr. 37, S. 872—875. 1927.

Nach den neuesten Anschauungen sind die Ischialgien meist nur Symptom einer Skelettveränderung der Wirbelsäule oder der lumbo-sakralen bzw. sakro-iliacalen Artikulationen. Doch gibt es auch essentielle Formen; Verf. beschreibt eine solche, die durch Zugbehandlung und paravertebrale Injektionen geheilt wurde. Auf Technik und Prognose der paravertebralen, perineuralen und epiduralen Injektionsmethode wird ausführlich eingegangen. *Liguori-Hohenauer* (Konstanz).

Valls, José: Neue Auffassungen über Ätiologie und Therapie der Ischias. (Die Wirbelarthritis als Ursache.) (*Serv. de ortop. y traumatol., hosp. italiano, Buenos Aires.*) Rev. oto-neuro-oft. y de cirug. neurol. Bd. **1**, Nr. 3, S. 160—184. 1927. (Spanisch.)

Verf. betrachtet die Ischias als eine Arthritis der kleinen Intervertebralgelenke. *Abeles* (Frankfurt a. M.).

Winkelbauer, A.: Die Veränderungen am Schädelskelett bei der Neurofibromatosis. (*I. chir. Klin., Univ. Wien.*) Dtsch. Zeitschr. f. Chir. Bd. **205**, H. 3/6, S. 230 bis 257. 1927.

Bei den mit elephantiastischer Bildung des Gesichts einhergehenden Fällen von Neurofibromatosis werden Asymmetrie, Verdünnung, Verschmälerung, Defektbildung sowie Kalkarmut am Schädelskelett gefunden. Bei einer anderen, seltener auftretenden Form wird Hypertrophie und vermehrte Kalkablagerung beobachtet. Nicht nur der Gesichtsschädel wird betroffen, sondern die Prozesse können auf die Basis übergreifen und sekundär zu Veränderungen der Sella turcica führen. Erweiterung und Verzerrung des Türkensattels werden in diesen Fällen demnach nicht durch eine Hypophysenvergrößerung verursacht. *F. Leeser* (Berlin).

Gutzeit, Kurt: Ein Fall von Spindelzellensarkom der Rückenmarkshäute mit Kompression der Cauda equina. (*Schles. Ges. f. vaterländ. Kultur, med. Sekt., Breslau, Sitzg. v. 15. VII. 1927.*) Med. Klinik Jg. **23**, Nr. 37, S. 1433. 1927.

Der Fall wurde 5 Jahre als Ischias behandelt. Jetzt Steifheit der Lendenwirbelsäule. Stauchungs- und Klopfschmerz am 1. Sakralwirbel. Rectal Vorwölbung an der Art. sacroiliaca sin. Incontinentia alvi. Schwäche beider Beine. Reithosenanästhesie. Röntgenologisch wurde pflaumengroße Aufhellung im Körper des 1. und 2. Sakralwirbels gefunden. Die Ope-

Digitized by Google

ration ergab fast hühnereigroßes, kapsulär gut abgegrenztes intradurales Spindelzellensarkom mit Verdrängung der Cauda equina. *F. Leeser* (Berlin).

Albee, Fred H.: Sixty-four joint mice in the shoulder. (64 Gelenkmäuse in der Schulter.) Journ. of bone a. joint surg. Bd. **9**, Nr. 4, S. 601—604. 1927.

In dieser Arbeit finden wir einen Fall von besonders hochgradiger freier Gelenkkörperbildung im Bereich des Schultergelenkes. 64 Gelenkmäuse wurden operativ entfernt. Die ersten Beschwerden gehen auf einen Unfall beim Fußballspiel zurück. Anfangs wurde die Behandlung des Gelenkes vernachlässigt, und es fanden sich nur geringfügige Beschwerden. Im Verlauf der letzten 13 Jahre jedoch nahmen die Bewegungsstörungen und Schmerzen im Bereich des Schultergelenkes dauernd zu. Das Radiogramm, welches der Arbeit beigefügt ist, läßt eine große Menge freier Gelenkkörper erkennen, die das Bild der Chondromatose zeigen. Die Chondrome sind sowohl unterhalb der Fossa glenoidalis als auch im Bereich des Rabenschnabelfortsatzes lokalisiert. Bei der Operation wurde eine große Zahl der Gelenkkörper entfernt. Es war notwendig die überdehnte Kapsel zu reffen. — Die Funktion ist gegenwärtig eine gute; die Kontrollaufnahme läßt nur mehr 5 Gelenkmäuse erkennen.
Baensch (Leipzig).

Riha, F. G.: Die Röntgenuntersuchung der Zahnkrone. (*7. Hauptvers. d. Verbandes zahnärtzl. Ver. Österr., Graz, 1927.*) Zeitschr. f. Stomatol. Jg. **25**, H. 11, S. 1092 bis 1098. 1927.

Der amerikanische Röntgenologe Raper hat im Jahre 1925 unter dem Namen „Interproximal-Examination der Zähne" eine Untersuchungsart beschrieben, deren Wesen darin besteht, daß ein mit einem Aufbißbügel („bite wing") versehener Film derart in den Mund eingelegt wird, daß die Zahnkrone des Ober- und Unterkiefers auf den Bißflügel beißt und der Film fast parallel zu den Zahnachsen fixiert wird. Durch Einstellung des Hauptstrahles in der Bißebene ist es nun möglich, projektorisch fast unverzeichnete Bilder der Approximalflächen benachbarter Zähne und des Interproximalraumes zu erzielen. Die Raperschen „Bite-winge-Aufnahmen" können hergestellt werden entweder mittels speziell armierter Filmtypen der Firma Kodak-Eastman oder behelfsmäßig mittels Leukoplaststreifen nach Raper, die aber den Nachteil haben, daß sie Schatten werfen oder nach der Modifikation von Präger bzw. Riha, die den Leukoplaststreifen durch Aktenpapier oder photographisches Schwarzpapier ersetzen. Die Methode dient zur Darstellung: 1. der Okklusion der Zähne des Ober- und Unterkiefers, 2. des Retromolargebietes mit dem aufsteigenden Kieferast, 3. approximaler Cariesherde, 4. überstehender Plomben, 5. von Dentikeln. Verf. zieht die Rapersche Untersuchungsmethode, trotzdem sie auf die Darstellung der Wurzeln verzichtet, den bisher üblichen Untersuchungsmethoden vor, die Krone, Hals und Wurzeln zur Darstellung bringen. *Robinsohn* (Wien).

Glahn, Holger: Über retinierte Eckzähne im Oberkiefer mit besonderer Berücksichtigung der Indikationen für ihre Behandlung. Vierteljahrsschr. f. Zahnheilk. Jg. **43**, H. 3, S. 386—400. 1927.

Autor versteht unter einem retinierten Zahne einen solchen, der nach Beendigung der Durchbruchszeit die Zahnreihe nicht erreicht, sondern aus irgendeinem Grunde im Kiefer zurückgehalten wird. Zähne, die bei einer Regulierung des Kiefers und der Zahnreihe an ihren Platz durchbrechen, werden nicht zur Retention gerechnet. Die Existenz und Lage eines retinierten Zahnes muß stets durch Röntgenphotographie festgestellt werden und der Patient genau davon unterrichtet werden, da im Falle einer Wurzelbehandlung in der Region eines retinierten Zahnes stets die Gefahr einer Perizementitis besteht und in einem solchen Falle während der Wurzelbehandlung des kranken Zahnes der retinierte Zahn entfernt werden muß. Als Novum in die chirurgische Behandlung der Retention führt Autor die Anlegung eines wegeweisenden Kanals ein, „um dadurch dem Zahne den Weg durch den Kiefer zu erleichtern". Kasuistisch bringt Verf. 15 Fälle von nach verschiedenen Methoden behandelter Retention; davon ist röntgenologisch am interessantesten Fall 12, der das Herunterholen eines retinierten oberen Caninus mittels elastischen Zuges in allen Phasen der Regulierung sehr anschaulich wiedergibt. Schade, daß die minder gute technische Wiedergabe die Feinheiten der Vorgänge am Knochen im Röntgenbilde nicht studieren läßt! *Robinsohn.*

Digitized by Google

Atmungsorgane (einschl. Nasennebenhöhlen, Hilusdrüsen, Zwerchfell).

Ullmann, H. J.: Roentgen-diagnosis of nasal sinus disease. (Röntgendiagnose der Erkrankungen der Nasensinus.) (*Santa Barbara cottage hosp., Santa Barbara.*) Radiology Bd. **9**, Nr. 5, S. 408—409. 1927.

Es ist zur Regel geworden, bei Erkrankungen wie Arthritis, Neuritis oder Retinitis die Zähne und die Tonsillen einer genauen Untersuchung zu unterziehen. Die Beseitigung der dabei häufig gefundenen Infektionsherde führt dann überraschend oft zur Ausheilung der Erkrankungen. Die Nasennebenhöhlen sind in dieser Beziehung sehr vernachlässigt worden, obwohl auch sie in einer großen Anzahl von Fällen erkrankt gefunden wurden, gerade dann, wenn an den Tonsillen und den Zähnen keinerlei krankhaften Vorgänge festgestellt werden konnten. Es hat sich herausgestellt, daß die üblichen rhinologischen Untersuchungsmethoden bei der Untersuchung der Nebenhöhlen nicht selten im Stich lassen, da trotz einer ganz negativ verlaufenen rhinologischen Untersuchung das Röntgenbild eindeutige Zeichen einer Erkrankung der Sinus aufwies. Es bedarf eines eingehenden Studiums der Röntgenbilder, und daher ist das enge Zusammenarbeiten von Rhinologen und Röntgenologen sehr wesentlich. Bei der Darstellung der Sin. sphenoidal. ist die von Granger angegebene Aufnahmetechnik zu beachten, da man nur mit dieser einwandfreie Bilder erhält. Gerade diese Sinus zeigen sehr oft pathologische Veränderungen, die aber bei ungenügender Aufnahmetechnik nicht deutlich hervortreten. *Kaull* (Wilhelmshaven).

Roch et E. Frommel: Bronchite capillaire suffocante chez un adulte. Guérison. Image radiologique. Diagnostic différentiel avec la granulie. (Verstopfende Capillarbronchitis bei einem Erwachsenen. Heilung. Röntgenbild. Differentialdiagnose gegen Miliartuberkulose.) (*Clin. méd., univ., Genève.*) Bull. et mém. de la soc. méd. des hôp. de Paris Jg. **43**, Nr. 28, S. 1353—1358. 1927.

Das anscheinend charakteristische Röntgenbild der Miliartuberkulose kann täuschen; außer bei einem Gestorbenen fand Verf. diese Körnelung auch bei einem Geheilten. Krankengeschichte: Akuter Anfang mit hohem Fieber, Husten und Kopfschmerzen, Dyspnöe und Cyanose. Besonders die letzteren beherrschen das Bild. Klinisch kein charakteristischer Lungenbefund. Röntgenologisch: Feinkörnige Aussaat. Die Heilung setzt mit Auftreten reichlich zähen Auswurfes ein. Keine Tuberkelbacillen, dagegen Influenzabacillen und Kokken. Nach 8 Tagen sind die sichtbaren Herde wesentlich zurückgegangen, nach 4 Wochen sind sie verschwunden. Zur radiologischen Unterscheidung kann herangezogen werden, daß die Herde weniger regelmäßig und rundlich sind als bei der Miliartuberkulose.

In der Aussprache erwähnt Hallé das Krankheitsbild der eitrigen Bronchiolitis, das ähnliche Bilder ergeben muß. *Goette* (Heidelberg).

Duken, J.: Klinische und experimentelle Studien zur Pathogenese und Diagnostik der Bronchiektasie im Kindesalter. (*Univ.-Kinderklin., Jena.*) Zeitschr. f. Kinderheilk. Bd. **44**, H. 1/2, S. 1—60. 1927.

Zunächst wird die Funktion der glatten Bronchialmuskulatur erörtert und im Tierversuch geprüft mit dem Ergebnis, daß an den mit Jodipin gefüllten Bronchien des Meerschweinchens und Hundes niemals eine Peristaltik zu beobachten ist, und dasselbe ist beim Kinde der Fall. Nach Vagusdurchtrennung zeigt sich keine Veränderung des Kalibers der Bronchien, der Eingriff bewirkt also keine Veränderung des Tonus der glatten Muskulatur, der offenbar bei ruhiger Atmung sich ziemlich konstant erhält. Das Jodipin tritt weder beim Normalen noch beim Bronchiektatiker alsbald nach der Einführung in die Alveolen ein, mit Ausnahme des anaphylaktischen Shocks beim Hund. Ein Bronchospasmus kann also in diesem Zustand kaum vorhanden sein. Erst Tage nach der Einfüllung gelangt das Jodipin in die Alveolen und wird dann in die oberen Lungenteile nicht nur der gefüllten, sondern auch der anderen Seite verhustet, besonders in die Gebiete unterhalb der Schlüsselbeine, an die Stellen, wo wir nicht selten die Aussaat der kindlichen Tuberkulose finden. Obwohl das Jodöl, und zwar

Digitized by Google

auch der fettige Anteil, eine Exsudation in die Bronchien veranlaßt, ist die Methode, wenn Tuberkulosen ausgenommen werden, nicht gefährlich. Unter 47 Kindern hatten 14 die Bronchiektasen doppelseitig, alle anderen nur links. Diese Bevorzugung der linken Lunge für die Entstehung von Bronchiektasen hat ihre Ursache darin, daß der linke Hauptbronchus nicht so die Richtung der Trachea fortsetzt wie der rechte, sondern mit ihr einen weniger stumpfen Winkel bildet als dieser, einen Winkel, der durch Hochhebeln des linken Bronchus bei Hustenstößen sich noch mehr dem rechten nähert. Dadurch liegen für die Entleerung des linken Bronchus die mechanischen Bedingungen ungünstiger als rechts, und es entsteht, wenn eine bakterielle Infektion und eine Entzündung dazu tritt, eine Wandschädigung der Bronchialverzweigungen durch Läsion der glatten Muskulatur und des elastischen Fasergerüstes und damit eine Belastungsektasie. Dem Husten kommt also für die Genese der Bronchiektasien, die in den drei Momenten Stenose, Entzündung mit Wandschädigung, Überschreitung der normalen Atmungsbreite zu suchen ist, entscheidende Bedeutung zu. Ob angeborene Bronchiektasen, die nicht angeborene Lungencysten sind, überhaupt vorkommen, ist nach den Untersuchungen Oudenals zweifelhaft; solche, die sich aus fetalen Atelektasen herleiten, sind im strengen Sinne des Wortes nicht angeboren. Dagegen fällt auf, ein wie hoher Anteil der Kinder mit Bronchiektasen allgemein minderwertig ist. Mit dem Begriff akut entstandener Bronchiektasien muß man vorsichtig sein und solche nur da annehmen, wo sie unter den Augen des Beobachters sich entwickeln; denn vorhandene Bronchiektasen können lange verborgen bleiben und erst unter dem Einfluß einer Pneumonie und dergleichen sich bemerkbar machen. Das Jodipinfüllungsverfahren erlaubt, Bronchiektasen zu erkennen, die sonst unauffindbar wären; auf der anderen Seite hat die Methode gezeigt, daß die bisher als charakteristisch geltende Streifenzeichnung nach dem Zwerchfell hin und in den Unterlappen ausstrahlend keineswegs Bronchiektasen beweist. Der Allgemeinzustand bei Bronchiektasen kann auffällig gut sein; das angeblich typische Dreischichtensputum fehlt in der Mehrzahl der Fälle und kommt auch bei einfacher eitriger Bronchitis vor. Trommelschlägelfinger gehören nicht zu den häufigen Symptomen der Bronchiektasen und setzen eine Mitbeteiligung der Pleura oder mindestens eine putride Bronchitis voraus. Therapeutisch wirksam auf die Menge des Sputums bei leichten Fällen ist das Transpulmin und auch bei schwereren der Pneumothorax; über die Ergebnisse der Phrenicusexhairese und der Thorakoplastik bei schwereren Formen ist Abschließendes noch nicht zu sagen. *Goebel* (Halle).

Hedblom, Carl A.: The diagnosis and treatment of bronchiectasis. (Diagnose und Behandlung der Bronchiektasen.) (*Surg. dep., research a. educat. hosp., univ. of Illinois coll. of med. a. Augustana hosp., Chicago.*) Journ. of the Americ. med. assoc. Bd. **89**, Nr. 17, S. 1384—1390. 1927.

Besprechung der bekannten Vorteile für die Diagnosenstellung, die die Jodölfüllung der Bronchien bei scheinbar normalem Röntgenbild oder bei Komplikation durch Pleuraschwarten bringt. Im Gegensatz zu Archibald und Brown sieht Verf. keine Gefahren der Jodölfüllung, ganz gleich welcher Methode. Die zur operativen Heilung so notwendige Frühdiagnose der Bronchiektasen wird durch die Jodölfüllung ganz wesentlich gefördert. Es folgt dann eine ausführliche Beschreibung und kritische Abwägung der einzelnen Operationsarten: Drainage, Lungenkompression (Pneumothorax, Phrenicusexairese, extrapleurale Thorakaplastik), Lobektomie. *Wierig.*

Grill, C.: Betrachtungen über die Gefährdungsmöglichkeiten bei Lipiodolinstillation in die Luftwege aus Anlaß eines beobachteten Falles. Upsala läkareförenings förhandl. Bd. **33**, H. 3/4, S. 355—366. 1927.

In einem klinisch unklaren Fall (Röntgenbild ergibt umschriebene Infiltration im rechten Unterlappen) kommt es 8 Tage nach einer Jodölfüllung der Bronchien, bei der keine Bronchialerweiterung, wohl aber im Gebiet der Verdichtung eine dichte, alveoläre Kontrastfüllung sichtbar wird, zu einer ausgedehnten, mit Pleuraerguß einhergehenden Abceßbildung, die trotz Operation in $1^1/_2$ Monaten zum Tode führt.

Digitized by Google

Verf. glaubt, obgleich die Sektion eine Lungengangrän und außer einigen Narben in der rechten Spitze nichts für eine Lungentuberkulose ergab, eine solche nicht ganz ausschließen zu dürfen und nimmt einen direkten Zusammenhang zwischen der Kontrastfüllung und der zum Exitus führenden Verschlechterung an. Bei infektiösen Prozessen ist das Gefahrenmoment der Verschleppung und Verschlimmerung durch das Jodöl doch so groß, daß es von entscheidender Bedeutung für die Frage der weiteren Anwendung der Kontrastfüllung überhaupt sein wird. *Wierig* (Hamburg).

Rach, Egon: Röntgendiagnostik der kindlichen Lungenerkrankungen. (*Kinderklin., Univ. Wien.*) Ergebn. d. inn. Med. u. Kinderheilk. Bd. **32**, S. 464—530. 1927.

Rach behandelt die Röntgendiagnostik der kindlichen Lungenerkrankungen. Besonders wertvoll erscheint die Art der Darstellung, indem versucht wird, ausgewählte semiotisch wertvolle und für das Kindesalter eigenartige Röntgenbefunde zu präzisieren und die klinischen Erscheinungen beizufügen, die bei bestimmten Lungenerkrankungen hinzutreten müssen. So werden die Röntgenbefunde, die eine herabgesetzte Atembewegung der Lunge und Röntgenbefunde, welche intrapulmonale Veränderungen betreffen, ausführlich besprochen. Über 60 sehr instruktive Abbildungen — meistens Röntgenbilder — sowie ein Literaturverzeichnis sind der Arbeit beigegeben. *F. Leeser.*

Unverzagt, W.: Der organisierte Lungeninfarkt im Röntgenbild. (*Sanat. f. Lungenkranke, St. Blasien.*) Fortschr. a. d. Geb. d. Röntgenstr. Bd. **36**, H. 4, S. 842—844. 1927.

Beschreibung dreier Fälle von organisiertem Lungeninfarkt, deren Entstehung 2, 4 und 27 Jahre zurückliegt. Die Röntgenbilder zeigen einen lungenrandnahen, eckigen oder rundlichen weichen Schatten mit großem Hilus, der nicht charakteristisch ist und wohl nur bei bekannter Anamnese richtig zu diagnostizieren sei. *Goette.*

Diez, Julio: Der massive postoperative Lungenkollaps. (*Cátedra de clín. quirúrg., univ., Buenos Aires.*) Prensa méd. argentina Jg. **14**, Nr. 5, S. 201—220. 1927. (Spanisch.)

Der postoperative massive Lungenkollaps, schon Jörg 1832 und Lichtheim 1870 bekannt, wurde erst seit den Veröffentlichungen W. Pasteurs 1908 mehr beachtet. Er befällt 1, 2 oder auch 3 Lungenlappen. Dabei ist die kranke Lunge kleiner als die gesunde und zeigt eine rötlich cyanotische Färbung an ihrer Oberfläche. Bei dem Schnitt durch die Hauptbronchen finden sich an einigen Stellen muköseitrige Pfröpfe. Zu erwähnen ist auch eine venöse und aurikuläre Stauung. Histologisch sind die Alveolen kaum mehr nachzuweisen, da sie Wand an Wand liegen und in den Lichtungen sich oft nur einige Zellen, rote Blutkörperchen und albuminöse Massen finden. Charakteristisch ist die Erweiterung der alveolären Haargefäße, die mit roten Blutkörperchen, zuweilen von größerer Gestalt als normal, angefüllt sind. Die Bronchiolen enthalten ein fibrinreiches Exsudat mit einigen Leukocyten. Über die Häufigkeit des postoperativen Lungenkollapses ist noch nichts bekannt. Er kommt nach allen chirurgischen Eingriffen vor, wobei die Äthernarkose einen gewissen ursächlichen Einfluß zu haben scheint. Ob er bei Operationen wegen akuter Erkrankungen (Appendicitis) öfter auftritt und die Jahreszeit eine Rolle spielt, ist noch nicht sicher entschieden. Hin und wieder scheint der Kollaps auch unmittelbar nach Verletzungen des Brustkorbes, bei Lähmungen der Atemmuskulatur und natürlich bei Lungenembolien vorzukommen. Über die eigentliche Entstehung gibt es zwei Theorien, die eine stellt eine respiratorische Insuffizienz, die andere einen Bronchialverschluß in den Vordergrund. Wenn auch die letztere mehr Wahrscheinlichkeit für sich hat, spielen doch wohl beide eine Rolle bei der Erzeugung des klinischen Gesamtbildes. Jedenfalls trat durch das Eindringen einer Eichel in die Bronchen der Kollaps auf und verschwand sofort nach deren Extraktion. Auch durch Absaugen der Bronchialflüssigkeit kann man rasche Heilung erzielen. Klinisch tritt der massive Lungenkollaps ziemlich brüsk innerhalb der ersten 24—48 Stunden, ausnahmsweise später, auf. Dabei wird der Kranke cyanotisch, kurzatmig, hat Schmerzen in der Seite oder unter dem Schwertfortsatz, Temperatur- und Pulsanstieg auf 38 oder 39,5 bzw. 140—160 Schläge. Die Zahl der Atemzüge steigt auf 40, 50, ja 66 in der Minute. Das Bild gleicht oft dem der Lungenembolie.

Digitized by Google

Auscultatorisch fehlt das Atemgeräusch völlig, die Perkussion ergibt einen matten Schall. Das Mittelfell rückt mit seinen Organen ziemlich rasch nach der kranken Seite infolge des dort vorhandenen niedrigen Druckes. Am 3. oder 4. Tage hört man oft über den erkrankten Lappen ein eigentümliches Bronchialatmen. Das ausgehustete Sputum ist schleimig oder schleimig-eitrig und zäh. Man findet in ihm manchmal Pneumokokken vom Typus III und hämolytische Streptokokken. Die Zahl der Blutkörperchen beträgt durchschnittlich 20000. Röntgenologisch zeigt sich eine kräftige Beschattung im Bereich der Dämpfung und verminderte Beweglichkeit des Zwerchfelles. Der Verlauf kann nun mehr oder weniger latent, schwer oder blitzartig sein. Im 1. Fall läßt sich die Diagnose nur durch Röntgenaufnahmen sicherstellen, im 2. Falle, dem häufigsten, findet sich das oben beschriebene charakteristische Bild, und die Lösung tritt nach 3—10 oder mehr Tagen ein, während im letzten Fall die Erkrankung in wenigen Stunden zum Tode führt. Die Diagnose ist nach dem oben Gesagten nicht allzu schwer, wenn man an die Möglichkeit des noch nicht allzu bekannten postoperativen massiven Lungenkollapses überhaupt denkt. Die vorhergegangene Operation oder Verletzung geben meist genügend Hinweise. Die Behandlung besteht nur in rein symptomatischen Maßnahmen, Kräftigung des Herzens und Kreislaufs, Förderung des Auswurfs, Absaugen mit dem Bronchoskop usw. — 6 eigene Beobachtungen mit einer Anzahl Röntgenbildern veranschaulichen die Ausführungen.

Joh. Volkmann (Halle a. d. S.).

● **Alexander, Hanns, und Arthur Beekmann: Röntgenatlas der Lungentuberkulose des Erwachsenen.** Zeitschr. f. Tuberkul. Beih. **29**, S. 1—195. 1927. RM. 15.50.

An Hand von über 100 Röntgenbildern wird versucht, den ganzen Ablauf der Lungentuberkulose des Erwachsenen zu erläutern. Dem Röntgenbefunde ist jeweils der klinische Befund einschließlich Vorgeschichte und Ablauf beigegeben, und das Bild wird durch eine kurze Zusammenfassung abgerundet. Die Gegenüberstellung von Röntgen- und klinischem Befund erscheint besonders wertvoll, vor allen Dingen zur Sicherung der Diagnose. Die Differentialdiagnose wird an Hand von 23 Abbildungen im Rahmen des Atlasses weitgehend berücksichtigt. Ebenso wird auch auf die operative Behandlung — künstlicher Pneumothorax — Phrenikotomie, Paraffinplombe nach Baer und Thorakoplastik — näher eingegangen. Auf S. 26, Fall 8, Abb. 10 hat sich ein Druckfehler eingeschlichen, rechts und links wurden verwechselt. Die Bilder sind gut ausgewählt und wiedergegeben. Der Atlas kann zum Studium der Lungentuberkulose des Erwachsenen nur warm empfohlen werden. *F. Leeser* (Berlin).

Laschi, Gino: Quadri radiologici simulanti una tubercolosi polmonare in casi di polmonite lobare. (Röntgenbilder bei lobärer Pneumonie, welche eine Lungentuberkulose vortäuschen.) (*Istit. di radiol., univ., Bologna.*) Radiol. med. Bd. **14**, Nr. 11, S. 1005—1011. 1927.

Bei lobärer Pneumonie können im Schatten der infiltrierten Lungenpartie Aufhellungen vorgefunden werden, welche eine Kaverne vortäuschen. Bei der Beurteilung solcher Röntgenbefunde ist größte Vorsicht nötig. Wichtig ist der klinische Verlauf der Krankheit und das Ergebnis der nach einiger Zeit wiederholten Röntgenaufnahme.

Lüdin (Basel).

Aßmann, H.: Zur Kenntnis der infraclaviculären tuberkulösen Infiltrate jugendlicher Erwachsener. Dtsch. med. Wochenschr. Jg. **53**, Nr. 32, S. 1343. 1927.

Aßmann stellt gegenüber Dietl fest, daß er die Erstbeschreibung der infraclavicularen Infiltrate bei der Tuberkulose Erwachsener in seinem Buch der klinischen Röntgendiagnostik 1922 gegeben habe. Hier und ergänzend in späteren Arbeiten habe er ihren Charakter als käsig-pneumonische Prozesse und ihre Tendenz zur Kavernenbildung, schließlich ihre Bedeutung als Anfang der Erwachsenentuberkulose festgelegt. *Fleischner* (Wien).

Wolf, J. E.: Der Ableitungsbronchus tuberkulöser Kavernen im Röntgenbild. (*Sanat. Schatzalp, Davos.*) Beitr. z. Klin. d. Tuberkul. Bd. **66**, H. 6, S. 700—709. 1927.

Auf die häufige röntgenologische Darstellbarkeit des ableitenden Kavernenbronchus ist erstmals von Ameuille (Paris) aufmerksam gemacht worden. Man sieht

Digitized by Google

auf der Aufnahme das Lumen des erweiterten Bronchus als Aufhellungsband, welches von dicken Doppelkonturen (den verdickten Bronchialwandungen entsprechend) eingefaßt wird. In Verbindung mit der Kaverne selbst entstehen Röntgenbilder, die an einen Tennisschläger oder an eine Tabakspfeife (Turban und Staub) erinnern. Die Ausmündungsstelle der Kaverne in den ableitenden Bronchus ist häufig trichterförmig erweitert; das Aufhellungsband kann in erheblicher Länge sichtbar sein. Kleinere Kavernen lassen u. U. einen gemeinsamen ableitenden Bronchus erkennen. Die Randlinien des Bronchus können durch andere Bronchiallumina unterbrochen oder durch Herde in der Nachbarschaft überlagert werden. Der Ableitungsbronchus soll auch bei aufmerksamer Durchleuchtung erkannt werden können; sein Vorhandensein ist praktisch bei allen Kavernen zu erwarten. Der Nachweis eines drainierenden Bronchus führt in manchen Fällen überhaupt erst zur Erkennung von Zerfallsherden, namentlich in exsudativ erkrankten Lungengebieten. Auch bei schon länger eitriges Material ausstoßenden Lungenabscessen kann der ableitende Bronchus sichtbar werden. Er ist oftmals schon bei frischer Kavernenbildung röntgenologisch darstellbar, bei geheilten Kavernen läßt er als Residuum einen Strang erkennen. Der direkte Zusammenhang von Kavernen, ableitendem Bronchus und Hauptbronchus läßt sich durch Injektion von Lipjodol klar nachweisen. — Pathologisch-anatomisch ist das Epithel durch eine pyogene Membran ersetzt, die übrige Wand entzündlich verdickt, mit Tuberkeln reichlich durchsetzt, die peripheren Wandpartien sind sklerosiert. In klinischer Hinsicht ist der Nachweis des ableitenden Bronchus von Wert für das Studium der Ausbreitung der Tbc.-Erkrankung. Die Infektion kann ascendierend, per continuitatem, auf in den Ableitungsbronchus einmündende Bronchialäste übergreifen; wichtiger ist die Rolle des drainierenden Bronchus für das Zustandekommen bronchogener, oftmals vom Ausgangsherd weit entfernter Metastasen. Mündet der ableitende Bronchus nicht an der tiefsten Stelle in die Kaverne, so kommt es in gewöhnlicher Körperhaltung evtl. zu teilweiser Sputumretention (Flüssigkeitsspiegel im Kavernenhohlraum!), was namentlich in den Unterlappen der Fall sein kann. Vorübergehende Sekretstagnation in der Kaverne kann vorkommen bei Abknickung des Ableitungsbronchus (z. B. bei bestimmter Druckhöhe bei Pneumothorax und unvollkommenem Kavernenkollaps), bei Verlegung des Lumens durch entzündliche Wandveränderungen und bei Eindickung des Kaverneninhalts. Großblasige klingende Rasselgeräusche können zu einem großen Teil wohl auch im ableitenden Bronchus entstehen. *Saupe* (Dresden).

Berblinger: Über Lungensyphilis. (*Med. Ges., Jena, Sitzg. v. 13. VII. 1927.*) Münch. med. Wochenschr. Jg. 74, Nr. 41, S. 1775. 1927.

Berblinger erörtert die Formen der häufig vorkommenden angeborenen Lungensyphilis. Spirochäten werden bei diesen Fällen in großer Zahl gefunden. Beim Erwachsenen kommt die Lungensyphilis entgegen früherer Annahme nicht selten vor. Hauptsächlich wird die interstitielle syphilitische Pneumonie gefunden, während die kavernöse Lungensyphilis und deren gummöse Form an Häufigkeit zurücktreten. B. demonstriert mehrere Fälle von Lungensyphilis und betont die Unterschiede der Verkäsung bei der Tuberkulose und in den Gummen unter besonderem Hinweis auf die Gefäßveränderungen. Eine alveoläre syphilitische Pneumonie beim Erwachsenen erkennt B. nicht an. Die Diagnose der Lungensyphilis ist klinisch schwierig und der Röntgenbefund offenbar nicht eindeutig genug. Auch anatomisch ist die Diagnose der Lungensyphilis sehr schwer. *F. Leeser* (Berlin).

Salzmann, G. G.: Zur Kasuistik des primären Lungenechinokokkus. (*Röntgenabt., Bezirkskriegshosp., Smolensk.*) Fortschr. a. d. Geb. d. Röntgenstr. Bd. 36, H. 4, S. 769 bis 770. 1927.

Kasuistik. Abgerundet viereckiger, hühnereigroßer Schatten am Hilus bei einem Patienten mit Husten und Brustbeschwerden wird erst für Sarkom gehalten und bestrahlt, dann wird die Diagnose Lungenechinokokkus gestellt. Eine Probepunktion gelingt und ergibt Häckchen. Einige Zeit später Aushusten einer salzigen Flüssigkeit und Verkleinerung des Schattens, die noch nach einem Jahre unverändert war. *Goette* (Heidelberg).

Digitized by Google

Frigyér, László: Über das Symptom der paradoxen Zwerchfellbewegung. (*Med. Klin., Univ. Pécs.*) Fortschr. a. d. Geb. d. Röntgenstr. Bd. **36**, H. 3, S. 661—662. 1927.

Veränderte, besonders paradoxe Zwerchfellbewegung entsteht außer bei Zwerchfell-Lähmung auch bei Änderung des intrathorakalen Druckes. Das ist als Holzknechtsches Symptom bei Bronchostenose und ausgedehnten Lungeninfiltrationen bekannt. Verf. fand paradoxe Zwerchfellbewegung auch bei zwei Fällen schwerer, großknotiger Oberlappentuberkulose. Eine Fixierung der Arme am Körper, wodurch eine stärkere Thoraxentfaltung verhindert wurde, ließ normale Zwerchfellbewegung wieder erscheinen. Verf. empfiehlt diesen Griff zur Unterscheidung, ob eine paradoxe Bewegung durch Zwerchfell-Lähmung hervorgerufen ist oder nicht. *Goette* (Heidelberg).

Grégoire, Raymond: Hernie spontanée de l'estomac dans le thorax à travers l'orifice œsophagien. (Zwerchfellhernie des Magens.) Bull. et mém. de la soc. nat. de chir. Bd. **53**, Nr. 27, S. 1130—1132. 1927.

Bei einer etwa 50jährigen Frau stellte sich als Ursache jahrelanger Magenbeschwerden eine spontan entstandene Zwerchfellhernie heraus. Bei der Operation ergab sich nach Resektion eines Teiles der 9. Rippe, daß es sich um eine echte, mit einem Peritonealsack ausgestattete Hernie des Magens handelte, die durch den Zwerchfellspalt mit dem Oesophagus in das hintere Mediastinum hineinragte. Resektion des Sackes wie bei einer gewöhnlichen Hernie, Naht und völlige Heilung. *Heinemann* (Braunschweig).

Verdauungskanal (außer Zähne).

Shuman, John William: Stomach ache. (Magenschmerzen.) Med. journ. a. record Bd. **126**, Nr. 7, S. 438—440. 1927.

Der Autor führt ausführlich an, was für verschiedene Erkrankungen sich unter den subjektiven Erscheinungen am linken und rechten unteren Bauchquadranten verbergen können. Die Mitteilung hat vorwiegend klinisches Interesse. Die Röntgenuntersuchung ist von besonderer Bedeutung bei der Diverticulitis des Sigmoids, einer häufigen Ursache von Schmerzen in der linken unteren Bauchgegend, und bei der Coecaltuberkulose, die auch gelegentlich als Ursache für Schmerzen im rechten unteren Bauchquadranten in Betracht kommt. Zwei Röntgenbilder von diesen beiden Erkrankungen sind beigegeben. *C. Kruchen* (Münster i. W.).

Höcker, Heinr., und Heinr. Trautner: Neuer Weg zur röntgenologischen Reliefdarstellung der Magenschleimhaut. (*Ärztl. Bezirksver., Erlangen, Sitzg. v. 2. VI. 1927.*) Med. Klinik Jg. **23**, Nr. 36, S. 1394. 1927.

Es werden die bisherigen Methoden der Reliefdarstellung von Berg und Holzknecht und die Hilpertsche Methode der Luftblähung des Magens besprochen, und eine neue Methode angegeben. Die Magenschleimhaut wird entfaltet durch eine dünne Blase, die im Magen aufgebläht wird. Der vom Patienten aufgenommene Brei befindet sich zwischen Blasenwand und Magenwand und gibt besonders übersichtliche Reliefbilder. Die Gefahrlosigkeit der Methode wird hervorgehoben. Hinweis des Verf. auf noch nicht zum Abschluß gebrachte Versuche über Berieselung isolierter Stellen der Magenwand und Anwendung eines der Magenwand besonders zäh anhaftenden Breies. *Gälert* (Dresden).

Salzmann, G. G.: Versuch, die Anfangsevakuation des Magens mittels röntgenoskopischer Methode zu untersuchen. (*Röntgenabt., Bezirkshosp., Smolensk.*) Fortschr. a. d. Geb. d. Röntgenstr. Bd. **36**, H. 4, S. 765—768. 1927.

Die Röntgendiagnostik des Magengeschwürs ist immer noch schwierig. Alle Symptome, die ziemlich selten angetroffene Nische ausgenommen, sind nur bei Vorhandensein mehrerer derselben zur gleichen Zeit neben entsprechenden klinischen Symptomen von Wichtigkeit. Die Entleerung des Magens ist zwar gestört, aber man kann keine Gesetzmäßigkeit zwischen derselben und der Mannigfaltigkeit der Lokalisation des Geschwürs und seiner Natur sowie Alter und Ausbreitung feststellen. Da auch die Zeit der Entleerung des gesamten Mageninhalts noch keinen sicheren Anhalt bietet, wurde nach der von Punius angegebenen Methode die Anfangsentleerung des

Digitized by Google

Magens analysiert, indem der Prozentsatz der Evakuation des Magens nach 45 Min. berechnet wurde. Bei der Röntgendurchleuchtung wurde die Höhe der Schicht der Kontrastmahlzeit gemessen, und zwar gleich bei Beginn der Füllung und nach 45 Min. Hierzu wurde eine einfache Vorrichtung benutzt, bestehend aus zwei Metallstäbchen, die einen rechten Winkel zueinander bildeten; das senkrechte Stäbchen war durch Öffnungen in Zentimeter geteilt. Während der Durchleuchtung wurde dieses Lineal so angelegt, daß der horizontale Teil eine Tangente zum kaudalen Pole des Magenschattens bildete. Das Abzählen geschah gleich nach Verabreichung des Breies und dann nach 45 Min. Von der ersten Zahl wird die zweite subtrahiert; die Differenz ergibt nach Division in die erste Zahl und Multiplikation mit 100 den Prozentsatz der Evakuation. Der Magen ist vor der Durchleuchtung zu entleeren und bei der Messung selbst ist der Atem anzuhalten. Es wurden die Messungen vorgenommen bei 29 klinisch gesunden, bei 34 Fällen von Ulcus venticuli, bei 38 Fällen von Ulcus pylori et partis pyloricae und bei 13 Fällen von Ulcus duodeni, sowie bei 25 Fällen von sonstigen Magenerkrankungen. Es ergab sich eine normale Anfangsentleerung von 53—63%. Die Fälle von Geschwüren des Corpus ventriculi ergaben in den meisten Fällen eine gesteigerte Anfangsentleerung, seltener eine verminderte und nur in 1 Falle eine normale Anfangsentleerung. Die Ulcera duodeni ergaben in allen Fällen einen gesteigerten Prozentsatz der Anfangsentleerung. Die Werte bei den Ulcera pylori waren verschieden. Nicht so charakteristisch sind die in einer weiteren Tabelle angeführten Werte bei 25 Fällen verschiedener Magenerkrankungen, wie Atonie, Spasmus, Perigastritis usw. Die am Schluß angeführte Tabelle ergibt eine gute Übersicht über die gesamten Ergebnisse:

Prozent der Entleerung	Normaler Magen	Ulcus pylori	Ulcus ventriculi	Ulcus duodeni	Andere Magenerkrankungen
Normal	20; 70%	5; 13%	1; 4%	0; 0%	3; 12%
Gesteigert	4; 13,5%	18; 47,5%	16; 66,6%	12; 91,6%	6; 24%
Vermindert	5; 16,5%	15; 39,5%	7; 29,4%	1; 8,4%	16; 64%

Der Autor kommt zu dem Schluß, daß die Analyse der Anfangsentleerung des Magens eine Gesetzmäßigkeit in seiner Beziehung zum Grundleiden des Magens, besonders zum Magengeschwür, aufweist, und daß ihre praktische Bedeutung *größer ist* als die Prüfung des zurückbehaltenen Probefrühstückes. *C. Kruchen* (Münster i. W.).

David, Václav: Geschwür der großen Kurvatur. (*II. chir. klin., univ., Praha.*) Rozhledy v chir. a gynaekol. Jg. 5, H. 6, S. 332—341 u. franz. Zusammenfassung S. 340 bis 341. 1927. (Tschechisch.)

Literaturübersicht. Mitteilung einer Beobachtung von Geschwürsbildung an der Majorseite der P. praepylorica nach Verätzung mit Zinkchlorid.

30 jährige, stark abgemagere Frau. Hat vor 5 Wochen irrtümlich 2 Eßlöffel einer 50 proz. Zinkchloridlösung getrunken. Seither Magendruck, Appetitlosigkeit, Erbrechen, 7 kg Gewichtsabnahme. Links oberhalb des Nabels undeutliche Resistenz. Magensaft: hypacid, kein Blut. Röntgenbefund: Vom Magen ist bloß der absteigende Teil sichtbar, dessen untere Grenze unscharf und unregelmäßig konturiert ist. Der pylorische Teil fehlt vollständig. Der Magen entleert sich spontan. Bulbus schlaff, sonst o. B. 3 St. p. c. Rest im absteigenden Magenschenkel, welcher gegen die P. pylorica zipfelförmig ausläuft. Diagnose: Tunellierendes Ca der P. pylorica. Operation: An der großen Kurvatur der P. praepyl. eine Verdickung von ca. 5 cm Länge und 2—3 cm Breite. In diesem Bereiche ist die Magenwand knollig infiltriert, die Serosa gerötet. Das Infiltrat zeigt weiche, schwammige Konsistenz, der Palpationsbefund sprach eher für ein medulläres Ca als für ein chronisches Ulcus. Resektionspräparat: An der Majorseite der P. praepyl. ein rhombischer Schleimhautdefekt von 5 cm Länge und 3 cm Breite, der in gleichem Ausmaß auf die Vorder- und Hinterwand übergreift. Makroskopisch ist die Entscheidung zwischen peptischem und carcinomatösem Geschwür nicht möglich. Histologisch entspricht der Befund einem chronischen peptischen Geschwür mit intensiver entzündlicher Infiltration bis in die Subserosa.

Bauers Annahme, daß alle Geschwüre der großen Kurvatur durch besondere ätiologische Faktoren — Lues, Tbc. usw. — bedingt seien, bestätigt sich auch im vorliegenden Falle (Entstehung nach Verätzung durch Zinkchlorid). Die röntgenologische Fehldiagnose ist durch die Symptome: Füllungsdefekt, Carcinomdistanz,

Digitized by Google

Carcinomzapfen, Bulbusdilatation (als Zeichen einer Pylorusinsuffizienz) begreiflich. Das Zustandekommen dieses Symptomenkomplexes ist durch einen regionären Spasmus der P. praepyl. zu erklären. Die Röntgendiagnose wurde klinisch durch den Befund der Hypacidität unterstützt. Hypothesen über die Ursachen des Salzsäuremangels. (Zerstörung der die säureproduzierenden Drüsen tragenden Schleimhaut, Mitwirkung einer chronischen Gastritis und des stark reduzierten Allgemeinzustandes.) (2 Röntgenogramme, 1 Skizze.) *Herrnheiser* (Prag).

Panek, Otto: Über Ulcusperforationen im Anschlusse an Röntgenuntersuchungen. (*II. chir. Univ.-Klin., Wien.*) Med. Klinik Jg. 23, Nr. 39, S. 1492—1494. 1927.

Es kamen in 16 Jahren an der 2. Chirurgischen Universitätsklinik in Wien 36 Fälle perforierter Ulcera zur Beobachtung. Statistische Einteilung nach Geschlecht und Alter der Patienten, Lokalisation der Ulcera, Art der Anamnese und Ätiologie der Perforation. Bei letzterem war in 12 Fällen ein die Perforation auslösendes Moment nicht mit Sicherheit festzustellen. Bei den restlichen 24 Fällen ließen die Krankengeschichten drei typische Ursachen des Durchbruches erkennen: Füllung des Magens durch reichliches Essen und Trinken, Anstrengung bei der Berufsarbeit, vorhergehende Röntgenuntersuchung. Die zeitliche Aufeinanderfolge von Röntgenuntersuchung und Perforation trat in 8 Fällen ein, und zwar in 4 Fällen bald (einige Stunden) nach der Breieinnahme; in den anderen 4 Fällen liegt ein Zeitraum von 30 Stunden bis 6 Tagen zwischen Röntgendurchleuchtung und Perforation. Unmittelbare Perforation nach der Bariumfüllung (also so, daß sie noch vor dem Schirm erfolgt wäre) hat Verf. nicht beobachtet. Als auslösende Faktoren werden die Quantität des Kontrastbreies (hohes spezifisches Gewicht des Bariums), sowie Kompression mit manueller Palpation oder mit Distinktor, also in jedem Fall eine mechanische Wirkung, in Betracht gezogen. Verf. glaubt, daß weniger das zu große Quantum Kontrastbrei angeschuldigt werden dürfe, als die oft zu brüsken manuellen Druckmanöver. Es wird daher empfohlen, stets nur geringe Kontrastmengen (40 g Barium auf $^1/_4$ l Flüssigkeit statt der meist gebräuchlichen doppelten Menge) zu verwenden, den Distinktor ganz fortzulassen und nur schonende manuelle Palpation anzuwenden. *C. Wittkowsky* (Berlin).

Junghagen, Sven: Lymphogranulomatose im Ventrikel. (*Röntgeninst., Univ. Lund.*) Acta radiol. Bd. 8, H. 4, S. 317—339. 1927.

Auch am Magen kann man zwischen der generalisierten und der lokalisierten Form der Lymphogranulomatose unterscheiden. Bei der generalisierten Form sieht man dabei häufiger Ulcerationen auftreten, die auch in etwas infiltriertem Gewebe liegen, dementsprechend auch ein Röntgenbild ergeben, wo die Diagnose nicht eindeutig zu stellen ist. Ein solcher Fall wird beschrieben, den Simon aus der Med. Klinik Sabbatsberg dem Verf. zur Verfügung gestellt hat. Bei der lokalisierten Lymphogranulomatose des Magens wird jedoch röntgenologisch in erster Linie an ein Carcinom zu denken sein. Sie sitzt hauptsächlich im Querteil des Magens und ruft infolge ihrer tumorartigen Beschaffenheit eine Stenosierung hervor. Nach Verf. gibt es vielleicht eine Möglichkeit, die Diagnose Lymphogranulomatose des Magens zu stellen, wenn nämlich der Prozeß noch nicht die Muscularis ergriffen hat, so daß die Motilität noch erhalten ist, wenn auch in verringertem Maße. Sonst ist durch die Röntgenuntersuchung allein nicht die Diagnose mit Sicherheit zu stellen. Ein sehr ähnliches Bild kann evtl. durch die Linitis plastica hervorgerufen werden. In einem Falle wurde der Tumor mit Röntgenstrahlen behandelt ($^2/_3$ HED gerade von vorn und $^2/_3$ HED von der Seite, 30 cm FH, $^1/_2$ Zn + 1 Al in fraktionierter Dosis) mit glänzendem Erfolg. Verf. spricht die Vermutung aus, daß es sich bei den mit gutem Erfolg röntgenbestrahlten Magencarcinom um eine Lymphogranulomatose gehandelt haben könnte. Der Arbeit sind gute Röntgenabbildungen sowie die mikroskopischen Befundberichte beigegeben. *Käding* (Münster i. W.).

Borcesco, Alexandre, Henri Béclère et Pierre Porcher: Les mouvements du duodénum. Etude clinique et radiologique à l'aide de la radiographie en série et de la sonde

Digitized by Google

d'Einhorn. (Die Bewegungen des Duodenums. Klinische und röntgenologische Studie mit Hilfe von Serienaufnahmen und der Einhornsonde). (*Clin. thérapeut. chir., univ., Paris.*) Arch. des maladies de l'appar. dig. et des maladies de la nutrit. Bd. 17, Nr. 6, S. 630—657. 1927.

Anatomisch kann man am Duodenum 3—4 Abschnitte unterscheiden. Der erste Teil ist viel weniger beweglich, als allgemein angenommen wird. Nur beim Duodenum mobile kann die Verschieblichkeit 6, ja sogar 10 cm betragen, außerdem ist hierbei röntgenologisch ein Rest in der Pylorus-Duodenalgegend zu konstatieren. Klinisch gibt das Duodenum mobile das Bild einer unkomplizierten Cholelithiasis. Eine unvollständige Stenose besteht häufig an dem Duodenojejunalwinkel, die bedingt sein kann durch eine Ptose des Duodenums, durch Zerrung des Ligamentum jejuno-mesocolicum (Mayo), durch einen zu stark entwickelten Treitzschen Muskel oder durch das Mesokolon. Außerdem kann ein supravaterianischer und ein infravaterianischer Teil des Duodenums unterschieden werden. Nach Villemin enthält der oberhalb der Papilla Vateri gelegene Teil mehr Brunnersche Drüsen, der unterhalb dagegen mehr Schleimhautfalten, demnach wäre der untere Teil mehr für die Pankreasfunktion von Bedeutung. Am Duodenum werden 3 Bewegungsarten unterschieden: 1. die Mischbewegung, 2. die peristaltische zur Entleerung und 3. die antiperistaltische Bewegung. Bei der Peristaltik können die Längs- und die Ringmuskelschicht unabhängig voneinander innerviert werden. Die Ringmuskelschicht bildet keine zusammenhängenden zirkulären Streifen, sondern ist netzförmig angeordnet. Sowohl die Ring- als auch die Längsmuskelschicht verläuft spiralig. Bei der Ringmuskelschicht hat die Spirale eine Höhe von 0,5—1 cm, bei der Längsmuskelschicht eine Länge von 20—50 cm. Bei den antiperistaltischen Bewegungen ist zwischen normalen und pathologischen zu unterscheiden, die am besten bei der Röntgendurchleuchtung zu beobachten sind. Im Gegensatz zur pathologischen Antiperistaltik ist die normale nicht ständig vorhanden und ist wegen des schnellen Durchwanderns des Kontrastbreies durch das Duodenum leicht zu übersehen. Während am Bulbus Antiperistaltik nur selten zu beobachten und ein Zeichen für einen Spasmus ist, ist sie sehr häufig am 2. Abschnitt, besonders aber am unteren Winkel sichtbar. Diese antiperistaltischen Bewegungen können zunächst durch Eingießen von Bariummilch durch eine im Duodenum liegende Sonde nachgewiesen werden, außerdem aber auch durch peristaltikfördernde und -hemmende Medikamente, wie Natriumsulfat, Kalomel, Natrium salicylicum, Magnesiumsulfat usw. Im letzten Abschnitt sind die antiperistaltischen Bewegungen fast nie zu sehen und verschwinden in der Nähe der Flexura duodenojejunalis fast vollkommen. Sie sind in diesem Teile noch am häufigsten zu beobachten bei einer an dieser Stelle liegenden Stenose oder bei Druck durch die ersten erweiterten Jejunalschlingen. Die antiperistaltischen Bewegungen im 2. Abschnitt werden hervorgerufen durch entzündliche Veränderungen in der Umgebung, hier kommen in erster Linie in Betracht die Cholecystitis und die Appendicitis, ferner durch Kompression von Nachbarorganen. *Käding* (Münster i. W.)

Sear, H. R.: X-ray diagnosis of duodenal lesion. (Röntgendiagnosis von Duodenalaffektionen.) (*Roy. Prince Alfred hosp., Sydney.*) (*Austral. med. congr.* [*Brit. med. assoc.*], *Dunedin, 3.—10. II. 1927.*) Med. journ. of Australia Bd. 2, Nr. 13, Suppl. Nr. 7, S. 224. 1927.

Kurze Zusammenfassung in hauptsächlich tabellarischer Übersicht. Von 5331 Patienten mit Beschwerden von seiten des Magendarmkanals hatten 1092 Erscheinungen, die auf ein Ulcus duodeni hinwiesen. Jedoch fand sich nur in 549 Fällen ein Duodenalgeschwür, das Verhältnis von Männern zu Frauen war 9 : 2. Hungerschmerz hatten nur 464, während der Hungerschmerz im ganzen bei 1092 Kranken beobachtet wurde. Röntgenologische Einzelheiten werden in der Arbeit nicht gebracht.

Käding (Münster i. W.).

Digitized by Google

Shaine, Marks S.: Duodenospasm. (Duodenospasmus.) Med. journ. a. record Bd. **126**, Nr. 7, S. 434—436. 1927.

Dem Kliniker ist schon lange bekannt, daß ein Gallenrückfluß in den Magen stattfindet und daß dies häufiger im Hungerzustande der Fall ist als nach einer Mahlzeit. Nach den Röntgenuntersuchungen ist dies auf eine gelegentliche Antiperistaltik zurückzuführen, die im übrigen auch am Magen und am übrigen Darm schon beobachtet wurde (Alvarez, Wheelon, Keeton, Spencer, Carlson und Shaine). Der Autor achtete bei 112 Magen-Darmdurchleuchtungen ganz besonders auf das Vorkommen von Antiperistaltik am Duodenum und kommt zu dem Schluß, daß eine leichte Stauung in der Pars descensens wohl häufiger ist, daß jedoch eine wirkliche Antiperistaltik im allgemeinen selten ist. Nur 3mal konnte eine solche Antiperistaltik beobachtet werden. Meistens ist eine Stenose die Ursache; Adhäsionen, die erkrankte Gallenblase, der Ansatz des Mesenteriums usw. Ein Geschwür im Endteil des Duodenums kommt selten in Betracht. S. nimmt nun an, daß auch gelegentlich reine spastische Erscheinungen eine Retroperistaltik am Duodenum hervorrufen können, ähnlich wie es auch am Oesophagus, Magen und Kolon vorkommt, ohne daß eine organische krankhafte Veränderung vorhanden ist, wie in dem folgenden Falle:

Ein 24jähriger junger Mann klagte seit 2 Wochen über Schmerzen in der rechten Oberbauchgegend und im Epigastrium, die keine Abhängigkeit von der Nahrungsaufnahme zeigten und die auch nachts auftraten. Die klinische Untersuchung war negativ. Der Bariumbrei staute sich in der erweiterten Pars descendens; retroperistaltische Wellen gingen von hier regelmäßig bis zum Bulbus. Die Erscheinungen konnten etwa 20 Minuten beobachtet werden und auch an den folgenden beiden Tagen in ähnlicher Weise festgestellt werden. In den weiteren 2 Wochen konnte beobachtet werden, wie unter der Behandlung mit einer leichten Milch-Gemüse-Eier-Kost und Belladonna diese spastischen Erscheinungen ganz zurückgingen. Auch 6 Monate später waren klinisch und röntgenologisch keine Krankheitserscheinungen mehr nachweisbar. Für eine organische Läsion waren nach der Anamnese, nach dem Befunde und nach dem ganzen Verlaufe keinerlei Anhaltspunkte vorhanden. Auch die prompte Wirkung von Belladonna wird im Sinne reiner spastischer Erscheinungen gedeutet. 2 Abbildungen sind beigegeben. *C. Kruchen* (Münster i. W.).

Ratti, Arduino: Tubercoloma stenosante del tenue. (Studio radiologico.) (Ein den Dünndarm stenosierendes Tuberkulom.) (*Gabinetto di radiol., istit. di clin. med. gen., univ., Milano.*) Radiol. med. Bd. **14**, Nr. 11, S. 985—993. 1927.

Die Röntgenuntersuchung ergab das Bild einer Dünndarmstenose; kein Zeichen eines ulcerösen Prozesses oder einer Peritonitis. Die Operation ergab ein hyperplastisches Tuberkulom einer tiefen Dünndarmschlinge, 70 cm von der Ileocoecalklappe entfernt, welches das Darmlumen bis auf Bleistiftdicke einengte. Keine Darmulceration, keine peritoneale Reaktion. *Lüdin* (Basel).

Myers, D. F.: Examination of the colon utilizing the opaque enema: Technique of administration. (Untersuchung des Kolon unter Verwendung des Kontrasteinlaufes.) (*Wellington hosp., New Zealand.*) (*Austral. med. congr.* [*Brit. med. assoc.*], *Dunedin, 3.—10. II. 1927.*) Med. journ. of Australia Bd. **2**, Nr. 13, Suppl. Nr. 7, S. 222—224. 1927.

Beschreibung der üblichen Technik des Kontrasteinlaufes und des Verlaufes der Röntgenuntersuchung. *Kaull* (Wilhelmshaven).

Lossen, Heinz: Über Rücktransport im Dickdarm und die Vis a tergo. (*Sanat. Schatzalp, Davos.*) Fortschr. a. d. Geb. d. Röntgenstr. Bd. **36**, H. 3, S. 562—572. 1927.

Ein mitgeteilter Fall von retrogradem Dickdarmtransport nach Coecosigmoideastomie soll darauf hinweisen, daß dem normalen Kolon nicht nur vereinzelt, sondern unter ganz normalen Verhältnissen die Fähigkeit zukommt, seinen Inhalt retrograd zu verschieben. Röntgenologisch läßt sich jedoch bei regelrechtem Transport des Dickdarminhaltes dies Vermögen nicht nachweisen. Anders wenn es sich um analwärts gerichtete Weiterbeförderung kleiner rectaler Eingießungen handelt, um die Kotverschiebung bei spastischer Obstipation. Hier fehlt die Vis a tergo der oberhalb gelegenen Darmpartie als treibende Kraft oder sie ist geschwächt. Das beweisende Experiment bietet uns die künstliche Ausschaltung irgendeines Kolonabschnittes. Wir benötigen zur Erklärung keineswegs der Annahme einer Antiperistaltik. Tonusschwankungen genügen zu diesem Effekt vollkommen. *Heimann* (Breslau).

Digitized by Google

Leber und Gallenblase.

Bignami, Giuseppe: Sopra un raro reperto radiologico di calcificazioni epatiche. (Über einen seltenen röntgenologischen Befund von Kalkablagerungen in der Leber.) (*Istit. di radiol. e terapia fisica., univ., Pavia.*) Radiol. med. Bd. **14**, Nr. 10, S. 851—858. 1927.

Bignami berichtet über einen Fall von einer 57jährigen Frau, welche frei von Syphilis, ohne irgendwelchen persönlichen oder familiären anamnestischen Anhalt, selbst einen schnellen fortschreitenden Verfall merkte, der innerhalb eines Jahres sich zu einem völligen Marasmus entwickelte. Als klinische Daten werden angegeben: Völliges Fehlen jeder Temperatursteigerung, deutliche Vergrößerung der Leber mit mehreren kleinen harten Knoten an der fühlbaren Oberfläche, von denen einer im Epigastrium recht voluminös ist, ferner Fettstühle und Fehlen von Ikterus. Die Röntgenuntersuchung deckte etwa ein Dutzend rundlicher dichter Schatten auf, welche verschiedene Größe zeigten, fast gleiche Schattentiefe aufwiesen und deren Grenzen verwaschen und ausgezackt waren. Sämtliche Schatten lagen im Innern der Lebermasse. An diesen Befund knüpft Verf. die Erörterung der in Betracht kommenden Kalkablagerungen in der Leber und zählt hier folgende Möglichkeiten auf: Verkalkte tuberkulöse Herde, verkalkte Tumormetastasen bei Magen- und Pankreascarcinom, verkalkte Echinokokkusblasen, Angiocolitis lithogena mit Kalksteinen der Gallenwege, multiple Leberabscesse, syphilitische Leberveränderungen und Phlebolithen. Unter Hinzuziehung der klinischen Erwägung kommt der Verf. zu dem Schlusse, daß es sich bei der Patientin, welche an ihrem Leiden verstarb, aber nicht autoptisch kontrolliert werden konnte, um Verkalkung in Neoplasmatumoren handelte. *F. Walter.*

Fellows, Haynes Harold, Ralph G. Stillman and J. Campbell Howard: Tumor of undetermined origin in the liver. (Tumor in der Leber von unbestimmter Herkunft.) (*Flower hosp., New York.*) Americ. journ. of roentgenol. a. radium therapy Bd. **18**, Nr. 3, S. 246—249. 1927.

Beschreibung eines Tumors in der Leber, 10/15 cm groß, der gleichzeitig mit einem Magencarcinom bestand. Der Tumor war in einer verkalkten Kapsel. Die WaR. war positiv. Auf Salvarsan wurde der Tumor kleiner. Patient starb an seinem Magencarcinom. Während das klinische Bild das eines Gummas war, deutete die pathologische Untersuchung auf einen verkalkten Infarkt hin, der wohl durch die luetische Veränderung der Gefäße entstanden war. *E. A. May* (Newark, N. J.).

Case, James T.: Les ombres pseudo-vésiculaires, source d'erreurs dans le diagnostic des affections cholécystiques. (Vorgetäuschte Blasenschatten, eine Irrtumsquelle bei der Diagnose der Gallenblasenerkrankungen.) Bull. et mém. de la soc. de radiol. méd. de France Jg. **15**, Nr. 142, S. 276—278. 1927.

Vor Einführung der Gallenblasendarstellung nach Graham war es nicht selten, daß in der Gallenblasengegend ein eiförmiger Schatten festgestellt wurde, der nach Lage und Größe der Gallenblase entsprach. Man nahm damals an, daß die Gallenblase infolge krankhafter Veränderungen darstellbar würde. Nach Ansicht des Verf. sind auf diese Weise viele Fehldiagnosen gestellt worden. Es hat sich gezeigt, daß die eben beschriebene Schattenbildung auch vorhanden sein kann, wenn die Gallenblase bereits exstirpiert ist. Es ist jedoch schwer, im Einzelfalle festzustellen, worauf die eiförmige Schattenbildung im rechten oberen Bauchquadranten zurückzuführen ist. Die Schattenbildung kann hervorgerufen werden durch den Bulbus duodeni, durch den oberen Teil des 2. Teiles des Duodenums, durch den äußersten Teil des Pylorus und durch die besondere Lage der kleinen Leberlappen. Die normale Gallenblase ist bei der Röntgenaufnahme trotz verbesserter Technik nicht sichtbar und ruft auch keine Formveränderung des Bulbus duodeni hervor. *C. Kruchen* (Münster i. W.).

Bianchi, Giovanni: La sabbia biliare nel quadro radiologico. (Gallengrieß im Röntgenbild.) (*Istit. di radiol. ed elettroterapia, univ., Genova.*) Radiol. med. Bd. **14**, Nr. 11, S. 949—976. 1927.

Gallengrieß besteht aus Gallenfarbstoffen und Kalk. Das Cholesterin, der Hauptbestandteil von Gallensteinen, fehlt im Gallengrieß fast stets. Außerdem unterscheidet

Digitized by Google

sich der Gallenblasengrieß von Gallenblasenkonkrementen auch in bezug auf die Pathogenese, auf die im Rahmen dieses Referats nicht eingegangen werden kann. Die Kalkkomponente des Gallengrieß bewirkt die Sichtbarkeit im Röntgenbild. Der Röntgenbefund ist charakteristisch, bei sorgfältiger und sachgemäßer Untersuchung nicht selten zu erheben und von dem bei Gallensteinen und inkrustierter Gallenblase zu unterscheiden. Als charakteristische Zeichen für Gallengrieß wird vom Verf. ein homogener, mehr oder weniger intensiver Schatten der ganzen (nicht mit Kontrastmittel gefüllter) Gallenblase, manchmal auch des Ductus cysticus oder nur des unteren Pols der Gallenblase, ferner die Verschiedenheit der Schattenintensität bei mehreren Untersuchungen angesehen. Der Schatten erscheint bei demselben Patienten manchmal dem des Knochens gleich, manchmal kaum differenzierbar. Dieser Intensitätswechsel hängt u. a. mit der Bildung und der Entleerung des Gallengrieß zusammen. Es wird auf die klinische Bedeutung des röntgenologischen Nachweises von Gallengrieß hingewiesen.

Tugendreich (Berlin).

Bissell, Frank S.: The rationale of gall-bladder diagnosis. (Zur Gallenblasendiagnostik.) (*Miller hosp. clin., St. Paul a. Eitel hosp., Minneapolis.*) Radiology Bd. **9**, Nr. 3, S. 209—212. 1927.

Aufnahmen der Gallenblasengegend vor Verabreichung des Farbstoffs tragen sehr dazu bei, die Diagnose zu klären. Häufig zeigt sich die verdickte und steingefüllte Gallenblase, wie George, Case, Cole und Pfahler bewiesen haben, als Schatten, der mit dem der farbstoffgefüllten identisch ist. Tritt in solchen Fällen nach Verabreichung des Farbstoffes die Gallenblase nicht als Schatten auf, so ist dies von schwerwiegender klinischer Bedeutung. Unter 84 solcher Fälle, die zur Operation kamen, war die Diagnose bei 79, gleich 94%, korrekt. Bei 41 von diesen Fällen konnte Wandverdickung oder Steine ohne das Kontrastmittel festgestellt werden. Engste Cooperation mit dem Kliniker trägt weiterhin zur korrekten Diagnose bei. In manchen Fällen sind die Störungen in der Konzentrierungsfähigkeit der Gallenblase durch Entzündung der Leberwege bedingt. Diese Fälle gehen oft einher mit Magen- und Darmbeschwerden und ohne die charakteristischen kolikartigen Schmerzen. Eine Operation ist bei diesen Fällen von keinem Erfolg begleitet. *A. E. May* (Newark, N. J.).

Moore, Sherwood: Cholecystography: A summary. (Cholecystographie, eine Übersicht.) (*Washington univ. school of med., St. Louis.*) Radiology Bd. **9**, Nr. 3, S. 200—204. 1927.

Die Methodik der Grahamschule hat sich seit der 1. Veröffentlichung nicht verändert. Der intravenösen Methode wird der Vorzug gegeben. Der Farbstoff wird morgens injiziert und nach 4, 8 und 24 Stunden werden Aufnahmen gemacht. Von 1244 Fällen erhielten 926 den Farbstoff intravenös und 318 per os. Es wird auch im Gegensatz zu anderen Kliniken keine Fettmahlzeit gegeben. Der Grund hierzu liegt in der Physiologie der Gallenkonzentration. Die Leber liefert einen kontinuierlichen Strom dünner Galle, wohingegen die Entleerung in das Duodenum nur bei der Gegenwart von Nahrung in demselben vor sich geht. Auch ist die Menge der in das Duodenum entleerten Galle weit geringer als die der von der Leber produzierten. Die Galle wird in der Gallenblase eingedickt. Demnach ist die Funktion der Gallenblase nur eine passive. Sie hat mit ihrer schwachen Muskulatur nicht die Kraft und die Fähigkeit, die Galle in das Duodenum hineinzutreiben. Aus diesem Grunde lehnt die Grahamschule die Fettmahlzeit als Funktionstest ab. Der Test wird lediglich zur Feststellung des Grades der Konzentrierungsfähigkeit der Gallenblase benutzt. Störungen in dieser Fähigkeit geben Aufschluß über die Eigenschaften der Wandung und geben Gelegenheit zur Frühdiagnose der Cholecystitis. Bei solchen Frühfällen braucht die Ursache nicht immer eine bakterielle zu sein, sondern kann auch eine chemische Ursache sein. Die Grahamschule lehnt auch den Begriff der atonischen Gallenblase ab, da die Funktion derselben nur eine passive ist. Verf. betont, daß die Cholecystographie ihren Hauptwert in der Entdeckung von Frühfällen besitzt. Spätsymptome, wie Steine, Wandverdickung,

Digitized by Google

Verwachsungen usw. sollten mit den früher gebräuchlichen Mitteln diagnostiziert werden. Von den 1244 Fällen wurden 470 als pathologisch und 54 als fraglich erkannt. Davon wurden 147 Fälle operiert und bei 143, gleich 97,28% die Diagnose als richtig befunden. Gerade bei Fällen mit zweifelhafter Diagnose ist der Test wertvoll, da er über das Anfangsstadium der Entzündung Aufschluß geben kann. *E. A. May.*

Pawlowski: Die Cholecystographie und ihre diagnostische Bedeutung. (*14. Tag. d. südostdtsch. Chir.-Vereinig., Gräfenberg b. Freiwaldau, Sitzg. v. 5. II. 1927.*) Bruns' Beitr. z. klin. Chir. Bd. **140**, H. 2, S. 327—329. 1927.

Die Cholecystographie gibt Gelegenheit, ein Urteil zu gewinnen über die Form, Lage, Größe und Kontraktionsfähigkeit der Gallenblase. Als pathologische Tonusform kann man bisher nur die Atonie der Gallenblase bezeichnen. Über die Peristaltik sind die Beobachtungen noch unsicher. Die Konzentrationsfähigkeit muß aus der Schattendichte geschlossen werden. Schlechte Konzentrationsfähigkeit weist auf eine Wanderkrankung hin. Dagegen spricht eine gute Konzentrationsfähigkeit nicht gegen eine Wanderkrankung. Das Ausbleiben der Kontraktion auf einen physiologischen Entleerungsreiz (normalisierte, fetthaltige Mahlzeit) weist auf einen pathologischen Zustand hin. Als fetthaltige Mahlzeit wurde angewandt 2 Buttersemmeln und $^1/_4$ Liter Milch. Die maximale Verkleinerung soll nach $1^1/_2$—3 Stunden eintreten.

O. David (Frankfurt a. M.).

Lawson, John D.: The relative values of cholecystography and gastrointestinal series in the diagnosis of cholecystitis. (Der relative Wert der Cholecystographie und der Magen-Darmuntersuchung in der Gallenblasendiagnostik.) (*Dep. of radiol., Woodland clin., Woodland.*) Americ. journ. of roentgenol. a. radium therapy Bd. **18**, Nr. 3, S. 249—253. 1927.

Der pathologische Befund bei der Magen-Darmuntersuchung mittels Barium ist von erster Bedeutung, da er Abweichungen vom physiologisch oder anatomisch Normalen feststellt. Die Cholecystographie ist nur ein weiteres Hilfsmittel in der Diagnostik der Gallenblase und kann nicht die ältere Methode verdrängen oder ersetzen. *E. A. May* (Newark, N. J.).

D'Amato, Giuseppe: Sul significato diagnostico del reperto negativo in colecistografia. (Über die diagnostische Bedeutung des negativen Befundes bei der Cholecystographie.) (*Allg. Röntgeninst., Eppendorfer Krankenh., Hamburg.*) Radiol. med. Bd. **14**, Nr. 11, S. 993—999. 1927.

Das Fehlen des Gallenblasenschattens im Röntgenbild nach sachgemäß ausgeführter intravenöser Applikation von Tetrajodphenolphthalein (Merck) bedeutet das Vorhandensein eines pathologischen Prozesses im Leber-Gallenblasensystem. Die Art der Erkrankung kann röntgenologisch nicht immer festgestellt werden, aber auf Grund von Erfahrungen an zahlreichen Fällen, bedingt der negative Befund bei der Cholecystographie stets die Indikation für einen operativen Eingriff. *Tugendreich* (Berlin).

Menees, Thomas O., and Leland E. Holly: Oral cholecystography: Comparison of methods. (Orale Cholecystographie: Vergleich von Methoden.) (*Blodgett mem. hosp., Grand Rapids, Michigan.*) Radiology Bd. **9**, Nr. 3, S. 213—218. 1927.

100 Fälle erhielten das Tetraphenolphthaleinnatrium nach der Methode Whitakers. Weitere 100 erhielten das Kontrastmittel in formaldehydgehärteten und weitere 100 in mit Salol überzogenen Kapseln (Oakman). Dabei stellte sich heraus, daß die Oakmansche Methode allen anderen überlegen war, wahrscheinlich durch die Beigabe von Natriumcarbonat, welches das durch den Magensaft unlöslich gemachte Tetraiodophenolphthalein wieder löslich macht. *E. A. May* (Newark, N. J.).

Kirklin, B. R., and Edward C. Kendall: A new iodine compound for cholecystography. (Eine neue Jodverbindung für Cholecystographie.) (*Sect. on biochem., Mayo clin., Rochester.*) Radiology Bd. **9**, Nr. 3, S. 205—208. 1927.

Die augenblicklich angewandten Mittel für Gallenblasentechnik haben den Nachteil, daß sie in vielen Fällen Nausea, Erbrechen und Diarrhöe herbeiführen. Man hat deshalb die Pillen mit Keratin oder anderen Medikamenten überzogen, was natürlich die Absorbierung im Darm benachteiligt. Verf. haben nun im Diiodo-diethyläther

Digitized by Google

des Di-salicylphthaleins ein Mittel gefunden, das die unangenehmen oben erwähnten Eigenschaften nicht besitzt und außerdem bessere Schatten gibt. *E. A. May.*

Weiblicher Genitalapparat.

● **Bakke, Sigv. N.: Utero-Salpingography.** (Utero-Salpingographie.) (*Röntgendep., municip. hosp. Haukland, Bergen.*) **(Publ. issued by Klaus Hanssen's fund. Nr. 7.)** Bergen: J. W. Eide 1927. 109 S.

Die Monographie (105 Seiten Text) gibt in 2 Kapiteln — in einem wird die sicher vollständige, mit großem Fleiß gesammelte Literatur kritisch besprochen, das andere befaßt sich mit eigenen Untersuchungen — einen ausgezeichneten Überblick über den derzeitigen Stand der Utero-Salpingographie. 59 Röntgenbilder, zum Teil im Text, zum größeren Teil in einem Anhang untergebracht, unterstützen den Text in wirkungsvoller Weise. Verf. berichtet seine Erfahrungen an 111 Fällen; die Untersuchungen verliefen, um dies vorwegzunehmen, ohne irgendwelche Schäden für die Patienten. Jeder Untersuchung ging allerdings eine genaue bakteriologische Untersuchung der vaginalen Flora voraus. Die vom Verf. geübte Technik unterscheidet sich nicht wesentlich von der auch sonst gebräuchlichen, das Lipiodol erwies sich als Injektionsmittel der Wahl. In einleitenden Untersuchungen wird das normale Aussehen von Uterus und Tuben festgestellt, weitere, besonders interessante befassen sich mit den peristaltischen Bewegungen von Uterus und Tuben, hierbei ließen sich durch Serienaufnahmen wertvolle Überblicke gewinnen. So konnte Verf. feststellen, daß im Uterus neben Kontraktionswellen, die zur Entleerung nach der Vagina führen, in den Tubenecken auch Kontraktionen entstehen, die das Lipiodol in die Tuben treiben. An den Tuben verlaufen die peristaltischen Bewegungen im zentralen Teil sehr rasch, so daß hier selbst unter dem Röntgenschirm wenig Beobachtungsmöglichkeit gegeben ist, im peripheren Teil wesentlich langsamer, so daß die vollständige Entleerung der Ampullen etwa 3—4 Stunden dauert. Verf. konnte in den Tuben nie eine nach dem Uterus zu verlaufende Peristaltik finden, in verschlossenen Ampullen liegendes Lipiodol fand sich noch nach Monaten darin. Es läßt sich somit eine Erklärung für die Wanderung des befruchteten Eies nach dem Uterus durch Salpingographie nicht geben. Eine weitere interessante Beobachtung machte Verf., als er den menstruationsähnlichen Beschwerden, über die manche der Patienten während der Untersuchung klagten, nachging. Er fand, daß alle Patienten mit vollständig verschlossenen Tuben keine Schmerzen hatten, dagegen die mit ganz oder teilweise offenen Tuben immer mehr weniger Schmerzen hatten. Er führt die Beschwerden auf die peristaltischen Bewegungen der Tuben zurück und setzt diese Beobachtung in Parallele zu dysmenorrhoischen Frauen, bei denen im Beginn der Periode bei noch verschlossener Cervix Blut in die Tuben übertritt und zu peristaltischen Bewegungen Anlaß gibt. Wenn die Tuben das Blut in das Peritoneum entleert haben oder wenn die Cervix sich öffnet, sind die Schmerzen behoben. Der letzte Teil befaßt sich mit der diagnostischen Anwendung der Utero-Salpingographie. Diese neue Methode kann andere klinische Untersuchungsmethoden nicht ersetzen, jedoch im Verein mit anderen wertvolle Dienste leisten. Der Pertubation ist sie überlegen. Verf. verwandte sie zunächst mit gutem Erfolge zur Darstellung von pathologischen Gebilden im Uteruscavum wie Polypen und submukösen Myomen. Weiter versuchte er die Methode in 17 Fällen, die zur Unterbrechung der Gravidität eingewiesen waren, zur Feststellung der jungen Gravidität heranzuziehen. Er fand hier neben einer entsprechenden Vergrößerung des Uteruscavum vollkommenen Verlust des Tonus der Muskulatur. Merkwürdigerweise führte die Injektion von Lipiodol, wenn sie vorsichtig vorgenommen wurde, nie zu Abort, mit Ausnahme eines Falles, in dem das Lipiodol zwischen Placenta und Uteruswand deponiert wurde; hier war jedoch mit ganz spitzer Kanüle und starkem Druck injiziert worden. Bei Uterusmyomen ist der Tonus erhalten, das Cavum ausgezogen und verändert. Kontraindiziert ist die Methode bei akuter Adnexitis, bei chronischer hingegen in vielen Fällen ein wertvolles

Digitized by Google

Diagnosticum, da in solchen Fällen, bei denen palpatorisch nichts von Tubenveränderungen nachgewiesen werden konnte, die Tuben durch ihre vollkommene Unbeweglichkeit im Röntgenbilde ihre pathologische Veränderung erkennen ließen; Bestätigung durch mikroskopische Untersuchung der entfernten Tuben. Auch die Diagnose der Ovarialtumoren kann besonders bei Kombination von Durchleuchtung und bimanueller Untersuchung gut gefördert werden. Die Methode hat sich somit als recht brauchbar erwiesen und verdient ob ihrer Ungefährlichkeit einen besonderen Platz unter den gynäkologischen Untersuchungsmethoden. *Oskar Bott* (Wiesbaden).

Chydenius, J. J.: Über Utero-Salpingographie. (*Kir. avd., Maria sjukh., Helsingfors.*) Finska läkaresällskapets handl. Bd. **69**, Nr. 9, S. 741—752 u. dtsch. Zusammenfassung S. 753. 1927. (Schwedisch.)

Chydenius hat 4 Fälle mit Lipiodol gefüllt, möglichst unter Durchleuchtungskontrolle, welche einerseits die Anwendung eines Manometers (nach Cotte-Lyon) überflüssig machte, andererseits die günstigsten Aufnahmen bestimmen ließ. Auf einem der wiedergegebenen Bilder ist der sog. Tubensphincter an der intramuralen Tubenmündung gut zu erkennen mit der davorliegenden ampullären Tubenerweiterung. Verf. hält die Metro-Salpingographie für weniger gefährlich als die Durchblasung in bezug auf Verstreuung von — unerwartetem — infektiösem Tubenmaterial auf das Bauchfell. Ein Fall hatte vor Jahresfrist noch Gonokokken gehabt. *Reimann* (Berlin).

Izar, G.: L'esame radiologico dell'utero e degli annessi. (Die Röntgenuntersuchung des Uterus und der Adnexe.) Rif. med. Jg. **43**, Nr. 38, S. 898. 1927.

3 Röntgenbilder. Beschreibung der Technik: 4 Stunden vor der Untersuchung Morphium- oder Geloscopolamin (2—3 mmg)-Injektion; am besten eignen sich weiche Katheter vom Kaliber 12—30 (Charière); Tamponade der Scheide; Einführen von Lipiodol unter Kontrolle eines Quecksilbermanometers, das von 0—35 cm graduiert ist; das Optimum liegt bei einem Spritzendruck von 30 cm Hg. Die Injektion ist in der Regel schmerzlos; auch zeigen sich keinerlei peritonitische Reizerscheinungen. Die normale Uterushöhle weist eine Länge von 4—5 cm und eine Breite von 3 cm auf. Daran schließen sich die Tuben an. Die Ovarien sind normalerweise nicht darstellbar. Diagnostisch kommen für das Verfahren in Frage: Beckengeschwülste (Fibrome), Tubentumoren, extraovarielle und extraadnexielle Geschwülste, intrauterine Tumoren sowie die Prüfung der Tubendurchgängigkeit. *Heinz Lossen* (Schatzalp-Davos).

Grégoire, Claude Béclère et Darbois: Du radiodiagnostic gynécologique. (Gynäkologische Röntgendiagnose.) (*Soc. d'obstétr. et de gynécol., Paris, 13. VI. 1927.*) Gynécologie Jg. **26**, Nr. 8, S. 479—480. 1927.

Indikationen und Kontraindikationen werden besprochen. Benutzt wurde Lipjodol, das intrauterin injiziert wurde. Man kann damit aufs genaueste Form, Größe, Unregelmäßigkeiten des Cavums bestimmen. Auch die Durchgängigkeit der Tuben, der evtl. Sitz des Hindernisses, die Anwesenheit von Tumoren kann dadurch eruiert werden. Gegenindikationen sind hohes Fieber, starke Blutungen und Schwangerschaft. Besonders bei Tumoren gestattet die Methode die Entscheidung, ob es sich um Uterus- oder Adnextumoren handelt. Auch die Diagnose des Uteruscarcinoms wird durch die Injektion erleichtert. Die Verff. empfehlen das Verfahren aufs wärmste.

Heimann (Breslau).

Douay, Eugène: La stérilité d'origine tubaire (diagnostic et traitement). (Über Sterilität tubaren Ursprungs. [Diagnose und Behandlung.]) (*Hôp. Broca, Paris.*) (*5. congr. de l'assoc. des gynécol. et obstétr. de langue franç., Lyon, 29. IX.—1. X. 1927.*) Gynécol. et obstétr. Bd. **16**, Nr. 2, S. 126—203. 1927.

2 neue Untersuchungsmethoden haben die Frage der auf Tubenveränderung beruhenden Sterilität weiter gebracht: die Tubendurchblasung (Rubin) und die Darstellung des Genitale im Röntgenbilde nach Lipiodolinjektion. Nachdem Verf. zunächst auf Apparatur und Technik der Pertubation näher eingegangen ist, gibt er anschließend einen ausführlichen geschichtlichen Überblick über die Entwicklung der

Digitized by Google

Lipiodolmethode. Geknüpft an die Namen Cary, Rubin Kennedy (Amerika), Heuser (Brasilien), Schober (Deutschland), Serdukoff (Rußland), Dimier, Portret, Sicard (Frankreich) waren es besonders Cotte und Claude Beclére, die durch Verbesserung der Apparatur (Einschaltung eines Manometers) die Methodik verbesserten. Nach anfänglichen Mißerfolgen, die hauptsächlich darauf zurückzuführen waren, daß das für das Peritoneum schädliche Collargol als Injektionsmittel benutzt wurde, war es die Entdeckung des Lipiodol (Lafay), die der Methode vollständige Unschädlichkeit sicherte und die Einreihung in die klinischen Untersuchungsmethoden gestattete. In Deutschland ist ein gleich gutes Mittel von Merck hergestellt worden: das Jodipin. Zur Technik ist zu bemerken, daß die Injektion am besten auf dem Tisch vorgenommen wird, der gleichzeitig der Röntgenaufnahme dient. Bei durchgängigen Tuben kann die Injektion mittels ganz leichten Druckes geschehen, da durch entstehende Uteruskontraktionen die Flüssigkeit in die Tuben getrieben wird. Sind die Tuben nicht durchgängig, ist zur Gewinnung eines guten Bildes stärkerer Druck erforderlich, der jedoch 250 mm Quecksilber nicht überschreiten darf. Eine Schwierigkeit besteht darin, einen festen Verschluß des Cervikalkanals zu erreichen, da durch einen evtl. Rückfluß des Injektionsmittels die Aufnahme verdorben wird. Die Gefahr einer Ruptur ist gering, wenn der oben angegebene Druck nicht überschritten wird. Eine Infektion, theoretisch durchaus leicht vorstellbar, hat der Verf. nie erlebt, nur Rubin hat einige Fälle gesehen. Embolie ist im Gegensatz zur Pertubation nie beobachtet worden. Die Gefahr peritonitischer Adhäsionen ist infolge der langen Resorptionsdauer des Lipiodol (8—10 Tage) nicht ganz zu vermeiden. Die Resultate dieser Methode sind der Pertubation überlegen, da sie einseitigen Tubenverschluß erkennen läßt, ebenso wie auch der Sitz eines evtl. Hindernisses. Doch ist die Auswertung der erhaltenen Aufnahmen mitunter sehr schwierig. Wie bei der Pertubation ist darauf zu achten, daß es im Prämenstruum einen physiologischen Tubenverschluß gibt; der geeignetste Zeitpunkt zur Anstellung der Untersuchung liegt zwischen dem 4. und 7. Tage post menstruationem. Vor Irrtümern in der Deutung der Aufnahmen schützen zum Teil Parallelaufnahmen von vorn und von der Seite. *Oskar Bott* (Wiesbaden).

Martius, H.: Beckenmessung mit Röntgenstrahlen. (*Univ.-Frauenklin., Göttingen.*) Zeitschr. f. Geburtsh. u. Gynäkol. Bd. **91**, H. 3, S. 504—527. 1927.

Verf. tritt mit dieser Arbeit warm für die röntgenologische Beckenmessung ein. Nach kurzer Berücksichtigung der bislang angegebenen Methoden schildert Verf. die von ihm angewandte Methode so ausführlich, daß sie jeder nachmachen kann, zumal auf die möglichen Fehlerquellen und ihre Vermeidung aufmerksam gemacht wird. Vorbedingung für das Gelingen der Aufnahme ist ein hochleistungsfähiger Diagnostikapparat und die Anwendung einer Buckyblende. Pat. wird zur Aufnahme in die Albertsche Sitzstellung gebracht, deren Einzelheiten in Wort und Bild eingehend erklärt werden. Aus der gut gelungenen Röntgenaufnahme läßt sich das Maß des zu bestimmenden Durchmessers des Beckeneingangs dadurch berechnen, daß man den Symphysenabstand und den Fokusabstand in Rechnung stellt. Sehr zu empfehlen ist zur Ausrechnung der von Drüner angegebene Gittermaßstab. Auf mögliche Fehlerquellen in der Ausführung der Berechnung wird eingehend hingewiesen. Der Wert der röntgenologischen Beckenmessung ist nicht nur geeignet, die Conjugata vera zu bestimmen und die direkte Conjugatamessung mit dem Gauss-Bilicy-Instrument zu ersetzen, sondern es gelingt, mit derselben auch leicht den Flächeninhalt des Beckeneingangsraums in Quadratzentimetern zu bestimmen. Nach den bisherigen Erfahrungen des Verf. läßt ein Becken mit einem Flächeninhalt von 70—80 qcm und weniger, ganz unabhängig von dem Conjugata vera-Maß, einen Durschnittskopf trotz günstiger Einstellung nicht durch. Dabei kann die Conjugata vera 9 cm und mehr messen. Verf. fordert auf, diese röntgenologische Beckenmessung systematisch anzuwenden, da die genannten Zahlen bislang noch nicht als feststehend anzusehen sind und sich auch erst mit Sicherheit ergeben können, wenn von der Röntgenbestimmung der Beckeneingangsform unter Auswertung des betreffen-

Digitized by Google

den Geburtsverlaufs weitgehend Gebrauch gemacht wird. Verf. verspricht sich hiervon eine Verfeinerung der Indikationsstellung bei der Behandlung des engen Beckens.
P. Schumacher (Giessen).

Mooney, Bernard R.: X-ray diagnosis of anencephalus. (Röntgendiagnose eines Anencephalus.) (*Edmonton gen. hosp. a. Misericordia hosp., Edmonton.*) Canadian med. assoc. journ. Bd. **17**, Nr. 9, S. 1053—1055. 1927.

Verf. weist darauf hin, daß die Röntgendiagnostik ein außerordentlich wichtiges Untersuchungsmittel für die Geburtshilfe sei, von dem bisher viel zu wenig Gebrauch gemacht wird. Er gibt eine Reihe von Indikationen an, bei denen die Röntgenuntersuchung Aufschlüsse gibt, die mit den übrigen Untersuchungsmethoden nicht zu erhalten sind. Dazu gehören Anencephalus, Hydramnion, intrauteriner Fetustod, fragliche Mehrfachschwangerschaft, Mißbildung, Hydrocephalus und Extrauteringravidität. Auch für Beckenmessungen, gerichtlich-medizinische Fälle, notwendige Bestätigung der Diagnose evtl. in frühem Zeitpunkt (von $4^1/_2$ Monat ab), sowie Kontrolluntersuchung vor eingreifender Operation (Kaiserschnitt) leistet die Röntgenaufnahme gute Dienste. Verf. berichtet über 2 Fälle von Anencephalus, die vor der Entbindung röntgendiagnostisch festgestellt wurden. Bisher wurde in der Literatur über 14 derartige Fälle berichtet, zuerst von Case 1917. Aufgenommen wird im frontalen und sagittalen Durchmesser. Im Röntgenbild zeigt sich bei Anencephalus eine gut entwickelte Wirbelsäule mit atypischer flacher Schädelform. Die Diagnose ist durch die Abwesenheit der Wölbung des Schädels leicht zu stellen. Die Berichte der verschiedenen Autoren über die Form der Schädelbasis sind widersprechend. Anencephalie ist nach Mooney keine allzu große Seltenheit, sie beträgt 1—3% aller Entbindungen. 3 Röntgenbilder vervollständigen den Bericht. *Gotthardt* (München).

Albano, Giovanni: Röntgendiagnose des Hydrocephalus im Beginn der Eröffnungsperiode. (*Univ.-Frauenklin., Rom.*) Zentralbl. f. Gynäkol. Jg. **51**, Nr. 44, S. 2793 bis 2796. 1927.

Beschreibung eines Falles von Hydrocephalus bei Steißlage, der durch eine Röntgenaufnahme bei der Vermutungsdiagnose von Zwillingsschwangerschaft *gefunden* wurde. Schwierigkeiten bei der Geburt. Punktion mit dem Vicarellischen Bohrer in der linken Schläfenhinterhauptsnaht. 2 Liter Hirnflüssigkeit entleeren sich, darnach Extraktion möglich. Der Schädel zeigt alle Charakteristica der Hydrocephalie. (2 Röntgenaufnahmen.) *H. Nahmmacher* (Jena).

Röntgenstrahlen als Hilfsmittel für die Therapie.

Technisches (einschl. Dosimetrie und Bestrahlungsmethoden).

● **Hirsch, J. Seth: Physikalisch-technische Grundlagen der Röntgentherapie. Mit Dosierungsformeln und einer Dosierungstabelle v. Guido Holzknecht. In deutscher Bearb. v. Guido Holzknecht u. Gottfried Spiegler.** Wien: Julius Springer 1927. VIII, 223 S. u. 131 Abb. RM. 15.—.

Das Buch ist amerikanischer Herkunft und hat dementsprechende Eigenschaften. Insbesondere die, daß es vorwiegend auf das Praktische gerichtet ist und prinzipielle physikalische und biologische Fragen nicht in den Vordergrund stellt, auch nicht den Stoff ausschließlich an Hand einer Theorie, etwa der Quantentheorie, darstellt. Dieser Charakter wird noch dadurch verstärkt, daß die Bearbeiter den im Original vorhandenen klinischen Teil weggelassen haben, und dafür Manches für die europäischen Leser weniger Entbehrliche eingearbeitet haben. Kenntnis der Elektrizitätslehre und Elektrotechnik wird in höherem Maße vorausgesetzt, als es bei uns der Fall zu sein pflegt. Manches (siehe z. B. die „prinzipiellen Betrachtungen über den Transformator") ist indessen besser und klarer von Grund aus entwickelt als in den meisten anderen Lehrbüchern. Meist sind es Dinge, die bei uns dem Anfänger als zu hoch vorenthalten werden und die das „Handbuch" schon voraussetzt, so daß sie schließlich nirgends zu finden sind oder so mit Formeln und Theorien belastet, daß man Schwierigkeiten hat, sie in der Praxis gegenwärtig zu haben. Der Inhalt des Buches ist in 3 Teile zergliedert. Der erste behandelt alles, was mit der Erzeugung der Röntgenstrahlen zusammenhängt (Hochspannungsentladungen, Transformatoren, Induktoren, Röntgenröhre), ferner Hochspannungs-

Digitized by Google

messungen und Strahlenschutz; der zweite: die Eigenschaften der Röntgenstrahlen, Absorption, Filterung, Intensitäts- und Dosismessung, Phantommessung; der dritte: physikalische Dosierung, einiges über biologische Dosierung, Applikationstechnik. Der sehr reiche Inhalt an praktischen Regeln und Betrachtungen, Tabellen und Kurven werden dem Praktiker sehr willkommen sein. Die Übersetzung wahrt gut die Vorzüge der amerikanischen Ausdrucksweise.

v. Dechend (Berlin).

Schreus: Über den heutigen Stand der Bestrahlungsmethoden. (*Rhein.-westfäl. Röntgenges., Köln a. Rh., Sitzg. v. 21. V. 1927.*) Fortschr. a. d. Geb. d. Röntgenstr. Bd. **36**, H. 3, S. 726—727. 1927.

Das heutige Ziel ist, eine radiumähnliche Wirkung zu erreichen, d. h. örtlich genügend intensive Bestrahlung unter möglichster Beschränkung der Nebenwirkungen. Dazu ist eine teilweise Rückkehr zur symptomatischen Therapie allerdings unter Einhaltung genauester Dosierung und Berücksichtigung des Zielfaktors erforderlich. Erneutes Hintasten nach den niedrigsten noch wirksamen Dosen und äußerste Beschränkung in der Wiederholung der Bestrahlungen gelten als Richtlinien. Die Erfolge sind dabei nicht schlechter als bisher, die Nebenwirkungen sehr viel geringer bei länger erhaltener Reaktionsfähigkeit auf die Bestrahlungen. Nicht nur bei Tumoren, sondern auch bei allen andern Indikationen zur Strahlenbehandlung auch der Oberflächentherapie lassen sich diese Grundsätze anwenden, ohne daß sich die Resultate merklich verschlechtern.

Aussprache: Teschendorf erinnert an die bekannte Tatsache, daß bei Verkleinerung der Felder die Oberflächendosis erhöht werden muß, um gleich starke Wirkungen zu erzielen. Bei Hautcarcinom erhält man dann ausgezeichnete Resultate bei Applikationen von 150 bis 200% HED. — Bei Verteilung eines Bestrahlungsplanes über mehrere Tage ist der durch die Verzettelung bedingte Verlust aufzufüllen und nach Holfelder der Bestrahlungsplan am besten so durchzuführen, daß alle erforderlichen Einstellungen bei jeder Sitzung mit Verminderung der Dosis bestrahlt werden und nicht nacheinander jedes Feld mit einer HED. — Schreus (Schlußwort): Die Überdosierung bei Hautcarcinomen wird seit langem geübt. Bei Verzettelung ist es für die Wirkung am Krankheitsherd wohl ziemlich belanglos, ob man nach der Holfelderschen Methode bestrahlt oder bei jeder Sitzung nur ein Feld mit höherer Dosis behandelt. Eine Ausgleichung des Verzettelungsverlustes nehme ich nicht vor.

Schreus (Düsseldorf).

Hunt, Franklin L.: X-ray standardization problems. (Probleme der Standardisierung von Röntgenstrahlen.) (*U. S. bureau of standards, Washington.*) Physical therapeut. Bd. **45**, Nr. 9, S. 422—431. 1927.

Allgemeiner Überblick über die Aufgaben der Standardisierung der Strahlenquantität und -qualität. Historische Darstellung der Arbeiten über verschiedene Dosierungsmethoden. Ausführliche Beschreibung der Methode der Luftionisation und der Definition und Verwendung einerseits der „elektrostatischen" oder „Röntgen"-Einheit durch Duane, Friedrich, Holthusen, Behnken, Glasser und Fricke und andererseits der französischen „Röntgen"-Einheit durch Solomon. Eine Einigung über die Definition der Standardeinheit und ihrer experimentellen Realisierung ist dringend vonnöten. Desgleichen muß die Qualitätsmessung (Halbwertschicht, effektive Wellenlänge usw.) vereinheitlicht werden. Nach einem kurzen Bericht über den Stand der Eichungsmethoden in Deutschland, Frankreich, England und Italien geht der Verf. auf die diesbezüglichen Aufgaben des „Bureau of Standards" in Washington ein, die sich im wesentlichen mit den an anderen Stellen niedergelegten Vorgängen decken.

Otto Glasser (Cleveland, Ohio).

Solomon, Iser: The necessity for standardizing ionization chambers in dosimetric radiology. (Über die Notwendigkeit der Standardisierung der Ionisationskammern.) Americ. journ. of physical therapy Bd. **4**, Nr. 4, S. 153—156. 1927.

Die Fragen der Genauigkeit in der Dosierung und der Aufstellung einer internationalen quantitativen Meßmethode sind mit dem Problem der Ionisationskammer eng verbunden. Verf. fordert eine Standardisierung der Kammern im Sinne der Arbeiten von Fricke und Glasser, d. h. ein kleine Graphitmagnesiumkammer mit dem Atomgewicht der Luft. Eng damit verbunden ist die Schaffung einer internationalen R-Einheit.

E. A. May (Newark, N.J.).

Digitized by Google

Reiss, P.: Comparaison de l'unité R française et de l'unité R allemande; cette dernière étant mesurée à l'aide d'une grande chambre d'ionisation. (Vergleich zwischen der französischen und der deutschen R-Einheit, wobei die letztere mit einer großen Ionisationskammer gemessen wurde.) (*51. sess. de l'assoc. franç. pour l'avancement des sciences électrol. et radiol. méd., Constantine, 13.—16. IV. 1927.*) Journ. de radiol. et d'électrol. Bd. **11**, Nr. 9, S. 478—479. 1927.

Der Verf. hat ein Solomonsches Ionometer mit Hilfe einer Großkammer in absoluten Einheiten geeicht. Die Kammer hatte mehr als 20 cm Elektrodenabstand; die Kammerspannung betrug 6000—8000 Volt, so daß sicher Sättigungsstrom vorhanden war; der Ionisationsstrom wurde mit einem Drehspulgalvanometer von $2{,}19 \times 10^{-10}$ Amp. Empfindlichkeit pro Millimeter bei 5 m Skalenabstand gemessen. Aus der Stromstärke und dem durchstrahlten Luftvolumen wurde, entsprechend der Definition der deutschen R-Einheit, für verschiedene Strahlenqualitäten die Leistung in R/sec. ermittelt. Ein Vergleich mit den entsprechenden Messungen in Solomonschen Einheiten ergab: 1 R Solomon etwa gleich 0,32 R (deutsch). *Rump* (Erlangen).

Jona, M.: Zur Übertragung der Röntgendosis. Strahlentherapie Bd. **26**, H. 3, S. 614—623. 1927.

Bei der Vergleichung von geeichten Röntgendosismessern sind zuweilen Unstimmigkeiten zutage getreten. Diese sind dadurch verursacht, daß die Röntgendosiseinheit auf eine ganze Reihe verschiedener Messungen zurückgeführt werden muß und weil die Röntgenstrahlung selbst eine weitere Unsicherheit mit sich bringt. Der Verf. beschreibt die Übertragung der Röntgendosis mittels des Wulfschen Ionometers, eines Fadenelektrometers mit einer Fingerhutkammer aus Kohle bzw. Graphit mit einem Zusatz von Silicium. Die Wellenlängenabhängigkeit gegenüber einer Großkammer ist bis zu den weichsten Strahlungen, die mit 1 mm Al gefiltert sind, geringer als 1,5%, bei ungefilterter Strahlung geringer als 5%. Zur Prüfung des Instruments auf Unverändertsein der Voltempfindlichkeit und der Kapazität dient ein Normalwiderstand, über den das aufgeladene Elektrometer entladen wird. — Es werden verschiedene Übertragungen, die mit mehreren Instrumenten nach verschiedenen Orten getätigt wurden, zahlenmäßig mitgeteilt und einzelne Fehlerquellen besprochen. Z. B. zeigte sich, daß die Angaben eines Ionisationsinstruments dadurch beeinflußt werden können, daß die nichtleitende Außenschicht der Kammer durch elektrische Felder im Röntgenraum aufgeladen wird; es ist notwendig, daß die Kammer auch außen mit einem gutleitenden Überzug (Aluminiumbronze) versehen ist. — Auch die Übertragung der Dosis nach Amerika und die dabei aufgetretenen Diskrepanzen werden besprochen. — In bezug auf die Solomonsche R-Einheit wird erwähnt, daß das Ionometer von Solomon nicht unter allen Umständen von der Qualität der Strahlung unabhängig ist und daß deshalb der Proportionalitätsfaktor für den Übergang von der deutschen R-Einheit zur französischen von der Wellenlänge der Strahlung abhängt. Es wird dies z. T. darauf zurückgeführt, daß der Kammerträger mit Schwefel ausgefüllt ist, der im durchgehenden Röntgenlicht leitend wird. Bei genügender Bleiabdeckung ergibt sich eine bessere Übereinstimmung; es wurde mit dieser 1 R (Behnken) = 2,3 R (Solomon) gefunden. *Rump* (Erlangen).

Wucherpfennig, V.: Die Dosierung mit der Sabouraud-Tablette unter dem Gesichtspunkt der Aluminium-Halbwertschicht. (*15. Kongr. d. dtsch. dermatol. Ges., Bonn, Sitzg. v. 4.—8. IX. 1927.*) Zentralbl. f. Haut- u. Geschlechtskrankh. sowie deren Grenzgeb. Bd. **25**, H. 1/2, S. 29. 1927.

Um mit der stark wellenlängenabhängigen Saboraud-Tablette in der Röntgenoberflächentherapie richtig dosieren zu können, muß die Qualität der Röntgenstrahlen berücksichtigt werden, so wie das bei der biologischen Eichung durch Ritter, Rost und Krüger geschah. Die Qualität der Strahlen wird nämlich beeinflußt durch die Höhe der Spannung, die Spannungskurve, den „Durchgriff" der Röntgenröhre und die Dicke der Glaswand der Röhre. Bei Untersuchung aller dieser Fehlerquellen zeigte

Digitized by Google

sich, daß die Glaswand in so weiten Grenzen schwankt, daß ihre Filterwirkung der von $^1/_2$ mm Al gleichkommen kann. Um nicht nur diese Fehlerquelle, sondern alle oben genannten Momente ausschalten zu können, wird vorgeschlagen, als Qualitätsangabe die Al-Halbwertschicht zu messen. *Wucherpfennig* (Münster).

Grebe: Über die physikalischen Grundlagen der Oberflächentherapie. (*Rhein.-westfäl. Röntgenges., Köln a. Rh., Sitzg. v. 21. V. 1927.*) Fortschr. a. d. Geb. d. Röntgenstr. Bd. **36**, H. 3, S. 726. 1927.

Von dem Gesichtspunkte ausgehend, die vielen mit der Sabourauddosierung gewonnenen Erfahrungen für die R-Dosierung nutzbar zu machen, sind vom Vortragenden und Bickenbach Eichungen von Sabouraudtabletten in R-Einheiten zugeführt worden. Die gefundene Wellenlängenabhängigkeit entspricht einer schon von Holthusen gegebenen Kurve, die Werte für die Erythemdosis scheinen für die weicheren Strahlungen tiefer zu liegen als für die härteren, in ähnlicher Größe wie bei Glasser. Die genaueren Daten werden später publiziert werden.

Aussprache. Schreus (Düsseldorf): Die niedrigen Werte für die HED, die Grebe bei der Eichung der Sabouraudtabletten gefunden hat, sind wohl darauf zurückzuführen, daß die in den praktischen Anleitungen (z. B. dem Buch „Röntgenbehandlung in der Dermatologie" von Schreus. Bonn 1923) aufgeführten SN-Dosen sämtlich suberythematöse Dosen sind, die noch einen gewissen Sicherheitsfaktor in sich schließen. Der Wert der SN-Tabletten für die praktische Dosierung besonders in der Oberflächentherapie ist über jeden Zweifel erhaben. *Schreus* (Düsseldorf).

Determann, A., H. Jacobi und H. Holthusen: Die Erythemwirkung verschiedener Strahlenqualitäten auf Grund von Messungen in Röntgeneinheiten mit dem Küstnerschen Eichstandgerät. (*Röntgeninst., allg. Krankenh. St. Georg, Hamburg.*) Strahlentherapie Bd. **26**, H. 3, S. 472—483. 1927.

Von 100 kV aufwärts und Filter zwischen 3 mm Aluminium und 2 mm Kupfer werden Festsetzungen über das Standardmaß vorgenommen. Hinweis auf den prinzipiellen Unterschied zwischen dem Vorgang der Trägerbildung in Luft und einem photochemischen Prozeß, dem wahrscheinlichen Primärprozeß, der biologischen Strahlenwirkung. Von Wintz wird die letztere Auffassung in den Vordergrund gehoben, doch neuerdings wurde nachgewiesen, daß die Ionisation für einen beschränkten Teil von Wellenlängen tatsächlich der absorbierten Energie proportional ist. Da nun die Luft sich dem Gewebe in der Absorption proportional verhält, wäre die Ionisation als Maßstab allen anderen Strahlenreaktionen überlegen. Die zur Erreichung einer bestimmten Erythemstärke in dem Gebiete der harten Strahlen notwendigen R-Mengen nehmen nach einer Zusammenstellung des bis jetzt veröffentlichten Materials nach der harten Seite hin zu. Die Verschiedenheit der Kurven beruht auf dem Unterschied in der Dosierungsmethode. Praktisch können wir also die R-Messung immer noch nicht mit hinreichender Sicherheit darstellen. (Aufzählung der bei den verschiedenen Versuchen benutzten Dosimeter.) Genaue Beschreibung der eigenen Versuche mit Feldgröße 3×3, um die Unterschiede der Rückstreuung nicht berücksichtigen zu müssen. Kontrolle der Bestrahlungsfelder mit Küstner, Siemensdosimeter, und Hammerdosimeter. Die Hautreaktion wurde täglich, später wöchentlich 80—90 Tage lang kontrolliert. Die Stielstrahlung konnte bei der Anordnung der Versuche vernachlässigt werden. Als Fehlerquellen wurden während der Versuche die Nichtberücksichtigung der Luftabsorption auf dem Wege vom Ende des Tubus bis zum Kammerfenster aufgedeckt und die Intensitätsverminderung für weiche Strahlen durch das Cellonfenster der Küstner-Kammer. Die Korrektur betrug bis zu 15%. Verglichen wurden stets 2 Strahlungen verschiedener Qualität an korrespondierenden Hautstellen. Die Reaktion blieb stets an der unteren Grenze des Erythems. Die individuellen Unterschiede in der Hautreaktion waren sehr gering. Dosisunterschiede von 20% bewirkten in der Regel einen merklichen Unterschied in der Hautreaktion. Darstellung der Bestrahlungsfelder 32 Tage nach der Bestrahlung. In der Hauptserie wurden 21 Versuchsbestrahlungen ausgeführt zum Vergleich der Reaktion gleicher R-Mengen von

Digitized by Google

harter und weicher Strahlung. Tabellarische Zusammenstellung. Ein systematischer Unterschied der R-Empfindlichkeit der Haut mit zunehmender Härte ist nicht festzustellen. Der Unterschied in der Erythemstärke glich dem Unterschied in der Pigmentierung. Bei der Feldgröße von 3 × 3 waren 630 R zur Erreichung der HED. nötig. Unter Berücksichtigung der Rückstreuungskorrektur wird die HED. bei 6 : 8 Feldgröße 550 R, bei 20 × 20 cm Feldgröße mit 425 R erreicht. Eine Änderung der R-Empfindlichkeit der Hautreaktion mit zunehmender Härte der Strahlung ist bei Feldgröße 3 × 3 zwischen 64 kV und 186 kV mit den entsprechenden Filtern nicht zu erkennen. Es kann also die gleiche R-Menge bei jeder beliebigen Strahlenqualität in dem bezeichneten Intervall verabfolgt werden, ohne daß Überdosierung zu befürchten ist. Genaue Literaturangabe. *Dieterich* (Mannheim).

Schreus: Über Qualitätsmessungen der Röntgenstrahlen. (*15. Kongr. d. dtsch. dermatol. Ges., Bonn, Sitzg. v. 4.—8. IX. 1927.*) Zentralbl. f. Haut- u. Geschlechtskrankh. sowie deren Grenzgeb. Bd. **25**, H. 1/2, S. 30. 1927.

An einer Reihe von Diapositiven wird gezeigt, daß die Kugelfunkenstrecke von Müller bei Induktormessungen die Verwendung eines Wasserwiderstandes erfordert, der in die Anoden- oder Kathodenleitung eingeschaltet werden kann. Ohne Widerstand werden zu hohe, mit 2 Widerständen oft zu niedrige Werte gemessen, wie die spektroskopische Kontrolle ergab. Die H.W.S. ist bei steigender Filterung ein brauchbares Maß für die Strahlenhärte; Spannungsänderungen zeigt sie nur ungenau. Die Eichung der Sabouraud-Noiré-Tablette in R-Einheiten führte zu gleichen Resultaten, wie sie von Grebe mitgeteilt wurden. *Schreus* (Düsseldorf).

Ritter: Bestimmung der HWS. für die zu dermatologischen Zwecken verwandten Wellenlängen. (*15. Kongr. d. dtsch. dermatol. Ges., Bonn, Sitzg. v. 4.—8. IX. 1927.*) Zentralbl. f. Haut- u. Geschlechtskrankh. sowie deren Grenzgeb. Bd. **25**, H. 1/2, S. 30 bis 31. 1927.

Vortr. demonstriert eine Tabelle, aus der der Zusammenhang zwischen Halbwertschicht, Spannung und Filterung zu erkennen ist. Jenseits einer bestimmten Filterdicke steigt die H.W.S. nur noch langsam, so daß ein gewisses Optimum bei 4 mm Aluminiumfilterung erreicht wird. Die neuen Nachmessungen decken sich im wesentlichen mit den früher vom Vortr. zusammen mit Meyer gefundenen Resultaten. Die Meyersche Dosierungsmethode mit der Sabouraud-Tablette wird nochmals als bewährt empfohlen. *Schreus* (Düsseldorf).

Uhlmann, Erich: Über die sogenannten Grenzstrahlen. (*15. Kongr. d. dtsch. dermatol. Ges., Bonn, Sitzg. v. 4.—8. IX. 1927.*) Zentralbl. f. Haut- u. Geschlechtskrankh. sowie deren Grenzgeb. Bd. **25**, H. 1/2, S. 33 u. 34—36. 1927.

Biologische Versuche ergaben, daß mit der üblichen Apparatur bei 10 mA-Belastung und 15 cm Fokus-Hautabstand die E.D. bei 9 kV max. in etwa 20 Min., bei 8 kV max. in 25 Min. und bei 7 kV max. in 30 Min. erreicht wurde. Tierversuche zeigten, daß die Grenzstrahlen durchaus nicht ungefährlich sind, so daß beim Menschen nicht über $^1/_2$ E.D. 9 kV max. hinausgegangen wurde. Resultate sehr verschieden, angenähert gleiche Resultate wie bei Röntgenstrahlen bei Ekzemen und Neurodermitis. Besonders schnelle Wirkung bei Psoriasis. Unangenehm sind die störenden Pigmentierungen und die Umständlichkeit der Anwendung. *Schreus* (Düsseldorf).

Mannheimer, Olga: Die Technik der Grenzbestrahlung. (*15. Kongr. d. dtsch. dermatol. Ges., Bonn, Sitzg. v. 4.—8. IX. 1927.*) Zentralbl. f. Haut- u. Geschlechtskrankh. sowie deren Grenzgeb. Bd. **25**, H. 1/2, S. 33—36. 1927.

Die Vortr. berichtet über außerordentlich interessante und wichtige Experimente über die Erythembildung bei Grenzstrahlen. Im Gegensatz zu Röntgenstrahlen, bei denen die Rötungsreaktion bei 550 R beginnt und bei 800 R bereits maximal ist, kann bei Grenzstrahlen eine 1—10fache Erythemdosis appliziert werden, ohne daß etwas anderes als ein Erythem erzielt wird. Bei Röntgenstrahlen wird die Gefahrenzone also in einer steil ansteigenden Linie plötzlich erreicht, während bei Grenzstrahlen eine

Digitized by Google

große therapeutische Breite vorhanden ist. Die Festlegung einer zur Therapie geeigneten Erythemdosis wird augenblicklich versucht. *Schreus* (Düsseldorf).

Kirsch, H.: Technik und klinische Erfahrungen mit den Buckyschen Grenzstrahlen an der Jenaer Hautklinik. (*15. Kongr. d. dtsch. dermatol. Ges., Bonn, Sitzg. v. 4.—8. IX. 1927.*) Zentralbl. f. Haut- u. Geschlechtskrankh. sowie deren Grenzgeb. Bd. 25, H. 1/2, S. 32—33 u. 34—36. 1927.

Die Bestrahlungen wurden ausgeführt mit Strahlen von 9 kV max. und erheblichen Dosen (verlangt wird ein Erythem, das während der Bestrahlung auftritt und seine größte Intensität nach 3—4 Tagen erreicht). Bei sehr großen Dosen (12—15 E.D.) gute Erfolge bei Lupus vulgaris und Gefäßnaevi (3 E.D.). Gleich guter Erfolg mit ähnlicher Dosis bei zerfallenden Cancroiden. *Schreus* (Düsseldorf).

Arzt, L., und H. Fuhs: Praktisch-therapeutische Erfahrungen mit Buckys Grenzstrahlen. (*15. Kongr. d. dtsch. dermatol. Ges., Bonn, Sitzg. v. 4.—8. IX. 1927.*) Zentralbl. f. Haut- u. Geschlechtskrankh. sowie deren Grenzgeb. Bd. 25, H. 1/2, S. 31—32 u. 34—36. 1927.

Die Erzeugung der Grenzstrahlen erfolgte mit der üblichen Apparatur, die Dosierung nach Zeit (9 kV max. 10 mA, 10 cm Fokus- Hautabstand). 15 Min. Bestrahlungszeit erzeugten ein intensives Erythem, das im folgenden zugrunde gelegt wird. Schädigungen bisher nicht beobachtet. Besserung ohne Abheilung zeigten Sycosis coccogenes, Ekzema sycosiforme, Blepharitis. Keine Besserung Lupus vulgaris. Gut beeinflußt dagegen Tbc. verrucosa und Erythema Bazin. Skrofuloderm und Tuberkulide besserten sich nicht, ebensowenig Acne, dystrophische Nagelerkrankungen, Pruritus, Lichen ruber planus, die Gruppe der Keratosen. Mäßige Erfolge im allgemeinen bei Ekzem, bessere bei Psoriasis und einigen Formen von Epitheliomen, relativ gute bei Lymphogranulomatose und Mycosis fungoides sowie Entzündungen. *Schreus.*

Schreus, H. Th.: Bieten die Grenzstrahlen Vorteile gegenüber der üblichen Röntgenoberflächentherapie? (*15. Kongr. d. dtsch. dermatol. Ges., Bonn, Sitzg. v. 4.—8. IX. 1927.*) Zentralbl. f. Haut- u. Geschlechtskrankh. sowie deren Grenzgeb. Bd. 25, H. 1/2, S. 31 u. 34—36. 1927.

Messung und Dosierung der Grenzstrahlen unterscheiden sich merklich von dem bei Röntgenstrahlen Gewohnten. Ihre Wirkung liegt zwischen der Röntgen- und Lichtwirkung. Ihre Gefahrlosigkeit, besonders bezüglich chronischer Schädigungen, ist auch bei der heutigen Ausführungsform noch nicht ganz sicher bewiesen. Der Vergleich zwischen Röntgenstrahlenwirkungen und Grenzstrahlen ergab in fast allen Fällen eine Überlegenheit ungefilterter oder schwach gefilterter Röntgenstrahlen. *Schreus.*

Ruete und Freudenberg: Grenzstrahlen und Rachitis. (*15. Kongr. d. dtsch. dermatol. Ges., Bonn, Sitzg. v. 4.—8. IX. 1927.*) Zentralbl. f. Haut- u. Geschlechtskrankh. sowie deren Grenzgeb. Bd. 25, H. 1/2, S. 33 u. 34—36. 1927.

Nach Anführung ihrer Versuche kommen die Autoren zu folgenden Schlüssen: In unseren Versuchen ergaben weiche und überweiche Röntgenstrahlen nur eine geringe Beeinflussung der bestehenden Rachitis. Im Prophylaxeversuch finden wir eine günstige Beeinflussung sowohl bei direkter als auch bei indirekter Bestrahlung, woraus sich schließen läßt, daß die Rachitis beim Menschen durch diese Art Strahlung zu beeinflussen ist. Die anzuwendenden Dosen sind aber so groß, daß noch nicht abzusehen ist, ob diese Therapie ohne Gefahr für den Menschen angewendet werden kann. Merkwürdig ist, daß die härtere Bestrahlung bessere Resultate ergibt als die weichere, so daß neben dem bei den ultravioletten Strahlen gelegenen Strahlenoptimum noch an weitere Strahlenoptima zu denken ist. *Schreus* (Düsseldorf).

Mühlmann, E.: Eine Fernladevorrichtung für das Ionometer von Wulf. (*Röntgenabt., städt. Krankenh., Stettin.*) Strahlentherapie Bd. 26, H. 3, S. 624—629. 1927.

Meßgeräte mit langem, biegsamem Kammerkabel sind leicht Beschädigungen ausgesetzt, Meßgeräte mit kurzem starren Kammerstab haben jedoch den Nachteil,

Digitized by Google

daß es unmöglich ist, sich bei der Messung auch nur einigermaßen vor den Strahlen zu schützen. Verf. stellt das Ionometer von Wulf unmittelbar hinter die Bleiglasscheibe und kann vom Schutzraum aus den Ablauf des Fadens auf der Mattscheibe beobachten. Um das Gerät aufladen zu können, wird die Auflade-Elektrisiermaschine in den Schutzraum verlegt. Ein elektrisches Relais stellt die Verbindung zwischen der Elektrisiermaschine und dem Elektrometer beim Laden her und öffnet die Verbindung bei Schluß der Aufladung. *Heinrich Chantraine* (Betzdorf).

Buschke, A., und Erich Langer: Zu der Arbeit von E. Zurhelle: „Halter zur Fixierung der Kinderköpfe bei Epilationsbestrahlungen" in dieser Zeitschrift 1927, Band 50, Heft 1. Dermatol. Zeitschr. Bd. 50, H. 6, S. 444. 1927.

Die Thalliumepilation kommt vorläufig nur bei Kindern bis ins Pubertätsalter in Frage. Wenn man die für Kinder angegebene Methodik auf Erwachsene überträgt, so ist dieses Verfahren geeignet, die sonst zuverlässige Epilationsmethode in Mißkredit zu bringen. Die Dosis, 8 mg pro Kilo Körpergewicht, muß unter gewissen Bedingungen modifiziert werden, so hat Heuck z. B. mit 9 mg stets zuverlässige Epilation erhalten. Die Epilation mittels Thallium-Depilatorium-Tabletten (Kahlbaum) ist zuverlässiger, billiger, leichter, auch in großem Maßstab ausführbar und ungefährlicher als die Röntgenepilation. Schädigungen und Vergiftungen können nur dann vorkommen, wenn die Dosierung von der Angabe abweicht. (Zurhelle, vgl. dies. Zentrlbl. 3, 464.)
P. S. Meyer (Mannheim).

Zurhelle, E.: Erwiderung. Dermatol. Zeitschr. Bd. 50, H. 6, S. 445. 1927.

Es sollte die Thalliumepilation (Buschke-Langer) nicht abgelehnt werden. Nach der damals vorliegenden Literatur schien aber ein weiteres Suchen nach ungefährlicherer Röntgenepilation gerechtfertigt. Inzwischen wurden günstige Erfahrungen mit Thallium-Depil. Kahlbaum (8 mg pro Kilogramm) erzielt. *P. S. Meyer* (Mannheim).

Spezielle Röntgentherapie.

Röntgentherapie der malignen Tumoren (außer Haut).

Portmann, U. V.: Radiation therapy in malignant diseases of the thyroid gland. (Strahlentherapie maligner Erkrankungen der Schilddrüse.) (*Cleveland clin., Cleveland.*) Journ. of the Americ. med. assoc. Bd. 89, Nr. 14, S. 1131—1135. 1927.

Bericht über 166 Fälle mit klinisch verifizierter Diagnose. Inoperabilität wurde angenommen, wenn die Kapsel durchbrochen war, was sich durch Unverschieblichkeit, Mitbeteiligung der Lymphdrüsen und durch Metastasen anzeigte. Röntgenaufnahmen des Thorax müssen bei jedem Fall gemacht werden, wo der Verdacht auf maligne Schilddrüsenerkrankung vorliegt, da auch bei nur geringer Vergrößerung der Schilddrüse bereits Lungen und Mediastinum Metastasen aufweisen können. — Behandelt wurden maligne Adenome, Sarkome, Carcinome und Mischformen. Von den nicht behandelten Fällen lebte keiner länger als 1 Jahr. Von den behandelten Fällen wurden 44 operiert, 28 nur bestrahlt, 53 operiert und nachbestrahlt. Die besten Erfolge konnten durch Operation und nachfolgende Bestrahlung erzielt werden. Von diesen lebten über 5 Jahre 22,6%, während 36,6% länger als 3 Jahre am Leben blieben. Wenn auch manche Fälle noch so günstig liegen, daß der Tumor in toto entfernt werden kann, so ist doch immer noch zu bestrahlen, um wirklich alle malignen Zellen zu zerstören.
Kaull (Wilhelmshaven).

Meier, Urs Max: Die in den Jahren 1898—1920 an der Kantonalen Krankenanstalt in Aarau beobachteten Fälle von Brustkrebs. (Ein Beitrag zur Mammacarcinom-Statistik.) Bruns' Beitr. z. klin. Chir. Bd. 140, H. 4, S. 632—668. 1927.

Auf Grund der Beobachtungen am eigenen Material kommt Verf. in der Frage des Brustkrebses zu dem Standpunkt, wie ihn die Mehrzahl der Chirurgen vertritt. Bei Steinthal I ausgezeichnete Erfolge, bei Steinthal II wesentliche Verschlechterung der Heilungsaussichten. Die Operation hat sich in sorgfältiger Weise auf die axillaren Lymphdrüsen zu erstrecken, Teile des Pectoralis sind zu entfernen. Die Röntgen-

Digitized by Google

therapie in mittelstarken Dosen schadet nicht, sie ist vielleicht sogar nützlich. Das Ca. cylindro cellulare und das Ca. gelatinosum scheint prognostisch eher günstiger zu sein. *Abeles* (Frankfurt a. M.).

Guinet: Résultat obtenu par la radiothérapie dans le traitement d'une tumeur de la grande courbure de l'estomac. (Ergebnis der Röntgenbehandlung eines Tumors der großen Kurvatur des Magens.) (*51. sess. de l'assoc. franç. pour l'avancement des sciences électrol. et radiol. méd., Constantine, 13.—16. IV. 1927.*) Journ. de radiol. et d'électrol. Bd. 11, Nr. 9, S. 470. 1927.

Bei dem 63jährigen Patienten bestanden gastrische Störungen mit Bluterbrechen. Durch die Bauchdecken wurde ein harter Tumor palpiert. Die Kontrastdurchleuchtung zeigte eine große unregelmäßig begrenzte Nische in der Mitte der großen Kurvatur. Durch 4 Einfallsfelder wurde eine Gesamtröntgendosis von 2000 R. (französische) verabfolgt (ob Organdosis oder Oberflächendosis wird nicht angegeben; Ref.). 3 Monate später ist die Nische geschrumpft, es werden erneut 1500 R. verabreicht. Nach 18 Monaten klinisch und radioskopisch normaler Befund. Differentialdiagnostisch kommen in Frage callöses Ulcus, gutartige Tumoren (Adenome) sowie bösartige Geschwülste. Infolge des schnellen Ansprechens auf die Röntgenbestrahlung glaubt Verf. an das Vorhandenseins eines Sarkoms.

Die Aussprache beschränkt sich auf die Feststellung, daß die Natur des Tumors durch die Röntgendiagnostik nicht festgestellt werden kann. *Pickhan* (Berlin).

Mikulicz-Radecki, Felix v.: Die Strahlenbehandlung der malignen Geschwülste in der Gynäkologie. Beih. z. Med. Klinik Jg. 23, H. 6, S. 161—164. 1927.

In der Arbeit wird zunächst darauf hingewiesen, daß bei der Behandlung der malignen Geschwülste neben der Strahlenbehandlung die operative zu vollem Recht besteht, und daß man durch möglichst intensive Anwendung beider Methoden die bereits erzielten Heilresultate zu verbessern sucht. Jedes irgendwie operable Cervixcarcinom wird in der Stöckelschen Klinik mittels der vaginalen Radikaloperation nach Schauta angegangen. Jeder operierte Fall wird zweimal nachbestrahlt in einem Abstand von 8 Wochen, wobei 100% der HED in das ganze kleine Becken, insbesondere an die Parametrien und an die Iliacaldrüsen gebracht werden. Jeder lokal oder infolge sonstiger Kontraindikation inoperable Fall wird kombiniert mit Radium- und Röntgenstrahlen behandelt. Es werden zunächst etwa 3000 mg/st. Radium appliziert, unmittelbar darauf in derselben Weise wie bei den Nachbestrahlungen das kleine Becken mit Röntgenstrahlen belegt. 8 Wochen darauf erneute Radium- und Röntgenbestrahlung mit etwas geringeren Dosen. Die Dosierung der Röntgenbestrahlung beruht auf der HED, die einerseits bilogisch festgestellt wird, andererseits am Hammerdosimeter 600 R gemessen in freier Luft entspricht. Die Einzelheiten der Berechnungen und Ausführungen der Röntgen- und Radiumbestrahlungen sind im Original nachzulesen. *P. Schumacher* (Gießen).

Roussy, Lerroux und Wickham: Histologisches Studium der Cervixepitheliome während der Bestrahlungsbehandlung. Rev. práct. de radiumterapia Bd. 2, Nr. 6, S. 173—181. 1927. (Spanisch.)

Verf. hat während der Strahlenbehandlung histologische Serienuntersuchungen der Cervixkrebse vorgenommen. Wenn die Fibroblasten zahlreich und dicht angeordnet sind, reichlich Fibrillen bilden, und wenn die Blutgefäße reichlich angelegt sind, ist eine günstige Reaktion zu erwarten. Wenn aber das Stroma ödematös und von neutrophilen Leukocyten infiltriert ist, ferner die Gefäße nekrotische und fibröse Veränderungen zeigen, ist die Prognose ungünstig. Es gibt auch Fälle, welche in der Mitte dieser beiden Extreme stehen, dann ist die Prognose ungewiß und meist schlecht. Verf. konnte diese Thesen an seinem Krankenmaterial mit geringen Ausnahmen bestätigen. Bisweilen ist die Toleranz des an sich gut aussehenden Bindegewebes gegenüber dem großen Strahlenbedarf der malignen Epitheliomzellen zu gering und es wird ebenso zerstört wie das maligne Tumorgewebe. *Abeles* (Frankfurt a. M.).

Digitized by Google

Gaudecheau, R.: Traitement radioactif des cancers inopérables du rectum. Relevé statistique. (Strahlentherapie inoperabler Rectumcarcinome.) Bull. de l'assoc. franç. pour l'étude du cancer Bd. **16**, Nr. 7, S. 533—536. 1927.

Übersicht über die Ergebnisse mit Radium und Röntgen bestrahlter Rectumcarcinome seit 1920. Die Resultate sind die üblichen, so daß sich die Anführung der einzelnen Zahlen erübrigt. Verf. weist darauf hin, daß auch heute noch die rechtzeitig vorgenommene Operation die bei weitem günstigeren Heilungsziffern hat als die reine Bestrahlung. *v. Witzleben* (Köppern i. Ts.).

Peiper, Herbert: Operation oder versuchsweise Bestrahlung der Rückenmarkstumoren? (*Chir. Univ.-Klin. u. städt. Röntgeninst., Frankfurt a. M.*) Dtsch. med. Wochenschr. Jg. **53**, Nr. 39, S. 1627—1630. 1927.

Die neuerliche Empfehlung der Röntgentiefentherapie als Methode der Wahl bei der Behandlung der Rückenmarkstumoren läßt den Verf. auf Grund der vorliegenden Literaturberichte und seinen eigenen Erfahrungen kritisch Stellung nehmen. Eine prozentuale Gegenüberstellung der Erfolge beider Methoden ist bei der geringen Zahl der „nur-bestrahlten" Fälle bisher unmöglich. Jedoch sind die Grundlagen, die zur Empfehlung der Tiefenbestrahlung führten, ganz unsicher. Dies gilt insbesondere für den Nachweis von angeblich durch die Bestrahlung zerstörten Tumorzellen im Liquor. Dagegen sind als Erfolg von den Anhängern der Bestrahlung Fälle gebucht worden, die als sofortige Folge der Bestrahlung und der durch sie bewirkten Quellung des Tumors einen schweren, vom Tode gefolgten Decubitus davontrugen. Wer in der vagen Hoffnung auf Erfolg zu lange bestrahlt, schafft aber auch sehr ungünstige Verhältnisse im röntgenbestrahlten Gebiet für eine evtl. später vorzunehmende Operation, wie Verf. zeigt. Denn bei der schlechten Heiltendenz der bestrahlten Rückenpartien droht die Liquorfistel mit ihren deletären Folgen. Trotzdem soll nicht in Abrede gestellt werden, daß die Röntgenbestrahlung einen günstigen Effekt haben kann; sie ist daher als Nachbestrahlung nach der Operation zu empfehlen und auch bei Inoperabilität des Tumors nach vorangegangener Dekompression. Am Halsmark hüte man sich wegen der Phrenicuszentren überhaupt vor jeder Bestrahlung bei *Kompressionszuständen*. Die Erfolge der Operation sind gerade bei den Rückenmarkstumoren so gute, hängen aber andererseits auch vom Zeitpunkt der Operation so unmittelbar ab, daß dringend von dem Versuch primärer Bestrahlung abgeraten werden muß. *Autoreferat.*

Taparelli, Arnaldo: Un caso di tumore a mieloplassi del gomito sinistro trattato coi raggi X. (Über einen mit Röntgenstrahlen behandelten Fall von myeloplastischer Neubildung am linken Ellenbogen.) Radiol. med. Bd. **14**, Nr. 10, S. 859—868. 1927.

Bei einem 15jährigen Mädchen wurde im Jahre 1920 ein Tumor am linken Ellenbogengelenk festgestellt und auf Grund der Röntgenbilder als myeloplastisches Sarkom des unteren Humerusteiles angesprochen. Dieser Diagnose schloß man sich auf einer Röntgenologenversammlung, der die Röntgenogramme vorgelegt wurden, allgemein an. Obwohl von mehreren Chirurgen und Radiologen eine Absetzung des Armes für unumgänglich gehalten wurde, machte Taparelli einen Versuch mit Röntgenbehandlung. Der Prozeß kam daraufhin offenbar zum Stillstand. Es besteht zur Zeit (7 Jahre nach Behandlungsbeginn) noch eine Verdickung des Ellenbogengelenkes, die eine Bewegungsbeschränkung bewirkt. Das Röntgenbild zeigt eine Verkleinerung und eine vermehrte Kalkablagerung in der Geschwulst. Dieser Befund hat sich seit mehreren Jahren nicht mehr geändert. Die Kranke erhielt im Jahre 1920 zwei Röntgenserien. Seither keine weitere Behandlung erfolgt. *Alb. Simons* (Berlin).

Röntgentherapie der Hautkrankheiten.

Blumenthal, Franz: Strahlenbehandlung der Hautkrankheiten. Beih. z. Med. Klinik Jg. **23**, H. 6, S. 167—168. 1927.

Kurze Übersicht über die in Betracht kommenden Strahlenquellen (natürliche Strahlen und künstliche Strahlenquellen). Was die Dosierung anbetrifft, so existiert kein brauchbarer Apparat für Lichtstrahlendosierung; die Lichtempfindlichkeit gegen die zu benutzenden Strahlenquellen ist bei jedem Menschen getrennt festzustellen.

Digitized by Google

Auch bei Röntgenstrahlen ist wirklich exakt nur durch biologische Dosierung an der Haut des Menschen zu dosieren, sonst ist für die quantitative Dosierung die Sabouraud-Noiré-Tablette am zuverlässigsten und einfachsten, für die qualitative Messung genügt die verwendete Kilovoltzahl (Wechselstromapparate) oder Bestimmung nach Wehnelt, Benoist, Halbwertschichtmesser usw. (Induktorapparate) für die dermatologische Praxis. Nur bei wenigen Krankheiten (Keloide, Angiome, bestimmte Formen von Carcinomen) sind die Radiumstrahlen den Röntgenstrahlen überlegen, sonst ist für ihre Wahl hauptsächlich die technische Anwendungsmöglichkeit ausschlaggebend. Ob große oder kleine Dosen zu geben, härtere oder weichere Strahlen zu verwenden sind, ist von Fall zu Fall zu entscheiden. Über die „Grenzstrahlen" (Bucky) sollten weitere biologische Versuche abgewartet werden; man sollte sich hüten eine biologisch ungenügend untersuchte Strahlenart in größerem Umfang therapeutisch anzuwenden. Etwas prinzipiell neues stellen die „Grenzstrahlen" nicht dar (vgl. alte Versuche von Frank-Schultz). *Martenstein* (Breslau).

Pautrier, L.-M.: Le traitement du lichen plan par la radiothérapie médullaire. (Die Behandlung des Lichen planus durch Röntgenbestrahlung des Rückenmarkes.) Bull. de la soc. franç. de dermatol. et de syphiligr. Jg. 34, Nr. 7, S. 602—610. 1927.

Neben den Zeichen von starker Nervosität und sonstigen allgemeinen nervösen Symptomen deutet vor allem der oft frappante Erfolg einer Lumbalpunktion, bei der nur wenige Kubikzentimeter Liquor entnommen werden, auf die wichtige Rolle des Rückenmarkes in der Pathogenese des Lichen planus hin. Ferner wird die bis heute noch widersprochene Tatsache, daß der Mechanismus der Pigmentierung und das Nervensystem miteinander in enger Beziehung stehen, als Grund für die nervöse Pathogenese des Lichen planus angeführt. So werden nach seiner Abheilung, gleichviel, ob eine Arsenmedikation stattgefunden hatte oder nicht, sehr häufig hartnäckige Pigmentierungen beobachtet. Bestrahlungstechnik: die Medulla spinalis wird im Kreuzfeuer durch bilaterale Bestrahlung der Wirbelsäule von rechts und links (die Zentralstrahlrichtung gegenüber liegender Felder ist gegen die Haut um 45° und gegeneinander um 90° geneigt) vom 1. Brustwirbel bis zum 5. Lendenwirbel mit einer Dosis von 5 H an der Oberfläche und einer Filterung von 5 mm Al bestrahlt (ca. 50% der HED., Ref.). Die Krankheit bestand bei den behandelten Kranken im günstigsten Falle 2—3 Wochen vor der Bestrahlung, meistens aber 3—4 Monate. Die Ausbreitung der Krankheit war teilweise nur gering, teilweise aber auch über den Körper nahezu generalisiert. Der Juckreiz verschwindet in einem Zeitraum von 1 Tag bis 3 Wochen. In 13 Fällen wurde nach einer einzigen Sitzung Heilung erzielt, während 9 Fälle eine zweite Bestrahlung benötigten, die dann nach 3—6 Wochen verabreicht wurde. Das Verschwinden der Hauterscheinungen war bei den 13 Fällen mit nur 1 Bestrahlung 1mal nach bereits 15 Tagen, 5mal nach 3 Wochen, 3mal nach 4 Wochen, 1mal nach 2 Monaten, und 2mal nach 3 Monaten. Ähnliche Zeiten konnten bei den 9 Fällen beobachtet werden, die 2mal bestrahlt wurden. Bei 8 Fällen war ein vollkommener Mißerfolg zu verzeichnen; es konnte also in $^2/_3$ der Fälle Heilung erzielt werden. Fälle, die mit Schleimhauteruptionen kompliziert waren oder reine Schleimhauterkrankungen darstellten, zeigten wohl deshalb so oft ein Versagen nach der Bestrahlung, weil der Ort des zugehörigen Zentrums nicht getroffen wurde. Es konnte auch 1 Fall beobachtet werden, der nach 2 Monaten rezidivierte und sich gegen weitere Bestrahlungen refraktär verhielt. Bei 2 Kranken, die in einem Falle einen klassischen Lichen pl. und im anderen Falle einen Lichen verrucosus hypertroph. hatten, wurde wohl der Lichen pl. durch die Bestrahlung geheilt, aber nicht eben besonders angeführte Hauterscheinungen. Über einen ähnlichen Fall berichtete schon Hufschmidt. Im Gegensatz zu Gouin und Bienvenue hat Pautrier bei allen seinen Fällen im Anschluß an die Rückenmarksbestrahlung außer einer gewissen Ermüdung wegen der Unbequemlichkeit infolge der langen Bestrahlungszeiten noch nie irgendein Zeichen von Röntgenkater oder ähnlicher Erscheinungen beobachtet. Mit der vom Verf. angegebenen Methode werden sowohl das

Digitized by Google

Rückenmark als auch die hinteren Wurzeln, ferner die sympathischen Zellen des Rückenmarks und der Grenzstrang des Sympathicus selbst bestrahlt. Eine einheitliche Erklärung der Pathogenese des Lichen pl. ist zur Zeit noch nicht möglich. Die Befunde von Gay Prieto, der große Hautfelder mit Erfolg bestrahlte, konnten nicht bestätigt werden. Aber selbst, wenn sie zutreffen sollten, so kann daraus nicht gefolgert werden, daß der Sympathicus die Hauptrolle in der Pathogenese des L. p. spielt; denn bei einer Hautbestrahlung werden auch die nichtsympathischen Nervenendigungen getroffen. Der Mechanismus der Reaktion auf die Bestrahlung kann also vorläufig noch nicht erklärt werden.

Aussprache: M. Noguer-Moré: Dieser Verf. hat 22 Fälle mit weichen ungefilterten Strahlen behandelt und 13 Fälle mit durch 3 mm Al gefilterten Strahlen. In keinem der 22 ungefiltert bestrahlten Fälle konnte eine Reaktion in Form einer Exacerbation der Hauterscheinungen beobachtet werden. Man kann weder von einer ausschließlichen Beeinflussung des Sympathicus noch von einer solchen des Rückenmarkes allein reden, sondern nur von einer solchen auf die nervösen Elemnete. — M. Hufschmitt: „Ich bleibe der Rückenmarksbestrahlung treu, so wie ich sie in der letzten Januarversammlung dargelegt habe." — Ramel: Die besprochenen 7 Fälle zeigen keine Besonderheiten. *Wucherpfennig* (Münster).

Gawalowski, Karel: De la radiothérapie indirecte du lichen plan. (Die indirekte Röntgenstrahlenbehandlung des Lichen planus.) Bull. de la soc. franç. de dermatol. et de syphiligr. Jg. **34**, Nr. 7, S. 594—596. 1927.

Die Straßburger Methode der indirekten Bestrahlungsbehandlung des Lichen planus kann bestätigt werden. Nach einer zunächst eintretenden Steigerung der Erscheinungen kann mit einer Heilung von im Durchschnitt 1 Monat gerechnet werden. Nach 10—14 Tagen beginnen die Efflorescenzen sich zurückzubilden. In hartnäckigen Fällen benötigt man zur Heilung bis zu 4 Sitzungen. Bei einem Luetiker wandelte sich eine lichenoide Papel auf die Bestrahlung hin in eine syphilitische um. In einem Fall, wo nur die Lumbalgegend bestrahlt wurde, bildete sich der Lichen an den Beinen vollkommen zurück, während die Affektion an den Armen unverändert blieb. Nach der Methode von Gouin (vgl. dies. Zentrlbl. **4**, 130/131; **3**, 256) wurden einige Fälle von Psoriasis, Hyperhidrosis, Urticaria und einige Fälle exfoliierender Erythrodermien ohne Erfolg bestrahlt. Ekzeme und Neurodermitiden konnten mit teilweisem Erfolg behandelt werden, und zwar so, daß der Juckreiz sich minderte und die Hyperkeratosen verschwanden. Nach der Tabelle von Guilleminot ist die T.A.M. (taux d'absorption millimétrique) in einer Tiefe von 7 cm (Ganglien) für die ungefilterte Strahlung von Gouin 0,28 und für die gefilterte Strahlung von Pautrier 0,52; und wenn letzterer nur 3 H verabreicht 0,35. In einer Tiefe von 4 cm (Nervenwurzeln) beträgt die T.A.M. von Gouin 0,57, sie ist also noch größer als die von Pautrier, der an dieser Stelle 0,57 bzw. 0,45 hat. In beiden Fällen wird also das Rückenmark bestrahlt und es ist offenbar nur die Höhe der dort zur Wirkung kommenden Dosis (bei der Methode nach Pautrier das Doppelte von dem bei der Methode nach Gouin), die den Unterschied im therapeutischen Erfolg und Verlauf bedingt. Jedenfalls kommen nicht die in beiden Fällen bestrahlten jeinen Ausläufer des Sympathicus (Gouin), sondern vielmehr die Medulla spinalis selber für die Vermittelung der Strahlenreize in Frage. Um die Mitbeteiligung der Ganglien und der Zentren zu vermeiden, hat der Verf. bei 3 Fällen von Lichen pl. und 1 Fall von Ekzem die großen Gefäße (bei den Armen die Achselhöhle, bei den Beinen die Oberschenkel vorn oben) bestrahlt. Dosis: bei 150 KV und einem Filter von 5 mm Al wurde eine Sabourand-Volldosis verabreicht (ca. 30% einer HED, Ref.). Es werden bei den Fällen von Lich. pl. Reaktionen beobachtet, wie sie auch bei den Bestrahlungen nach Pautrier und denen nach Gouin beobachtet werden. Demnach handelt es sich bei den indirekten Bestrahlungen des Lich. pl. um direkte Beeinflussung des Sympathicus. Es fragt sich nur, ob es sich um eine Ausschaltung des Sympathicus wie bei der Sympathektomie nach Leriche handelt oder um eine unbekannte Fähigkeit der Strahlen, den krankhaft funktionierenden S. wieder in normale Bahnen zu lenken. Offen bleibt auch die Frage, ob man nicht gleichzeitig mit der Bestrahlung die trophischen Nerven beeinflußt. *Wucherpfennig* (Münster).

Digitized by Google

Neumark, S., und A. Kryński: Über die Behandlung des Lichen ruber planus mittels Röntgenbestrahlung des Rückenmarkes und der sympathischen Ganglien. (*Ambulat. f. Haut- u. vener. Krankh. u. Röntgenkabinett, Krankenkasse, Lódz.*) Strahlentherapie Bd. 25, H. 3, S. 427—442. 1927.

Vgl. dies. Zentrlbl. 3, 472.

Fischmann, Mihály: Zur Röntgentherapie und Ätiologie der Psoriasis. Therapia (Budapest) Jg. 4, Nr. 14, S. 335—337. 1927. (Ungarisch.)

Unter 10 Fällen hatte die Thymusbestrahlung nur zweimal Erfolg. In beiden Fällen schien es fraglich, ob es sich tatsächlich um Psoriasis vulgaris handelt, ob nicht vielmehr eine Parapsoriasis vorgelegen hat.

Der erste Fall betraf eine Frau mit Dysmenorrhöe. Nach den Thymusbestrahlungen wurde eine 6, später eine 8 Monate lange Erscheinungsfreiheit erzielt. Erst nach erfolgter Röntgenkastration schien eine Dauerheilung einzutreten. Im zweiten Fall Hypothyreoidismus und Kropf. Gleichzeitige Bestrahlung der Thymus- und der Schilddrüse. Heilung des Hautleidens sowie des Myxödems. — Hypophysen- und Nebennierenbestrahlungen blieben ohne Wirkung auf die Psoriasis. Oberflächenbestrahlungen wirkten rein lokal, indirekte Strahlenwirkungen hatte Verf. wie beobachtet. Die Röntgenstrahlen sind nur als Unterstützung der medikamentösen Therapie (insbesondere der Teerbehandlung) zu werten. In der durch Röntgenstrahlen hyperämisierten Haut entstehen Rezidive mit besonderer Vorliebe, was Verf. u. a. im Sinne einer parasitären Ätiologie zu deuten geneigt ist. *Rothman* (Gießen).

Viallet, Charles, et Charles Gaudin: Adaptation à l'Afrique du Nord (Algérie) du traitement radiothérapique des teignes. (Durchführung der Röntgenbehandlung des Favus in Algier.) (*Laborat. de radiol., hôp. civ., Mustapha.*) (*51. sess. de l'assoc. franç. pour l'avancement des sciences électrol. et radiol. méd., Constantine, 13.—16. IV. 1927.*) Journ. de radiol. et d'électrol. Bd. 11, Nr. 9, S. 449—457. 1927.

Schilderung der Maßnahmen, welche die französische Regierung in Algerien getroffen hat, um den dort sehr ausgebreiteten Favus erfolgreich zu bekämpfen. Die Maßnahmen betreffen vorderhand das Militär. Die mit Favus behafteten neu eingerückten einheimischen Soldaten wurden in einem eigenen Bataillon vereinigt. Eine Abteilung nach der anderen wurde in einem Militärspital der notwendigen Behandlung unterzogen, in deren Mittelpunkt die Röntgenepilation stand. 2 Monate nach erfolgter Heilung wurden die Soldaten aus dem Favusbataillon entlassen. Später wurde eine zweite ähnliche Station geschaffen, eine dritte ist im Entstehen begriffen. *Borak* (Wien).

Béraud, Marcel: Note sur le service radiothérapique de la teigne à l'hôpital civil de Mustapha à Alger. (Über die radiotherapeutische Behandlung des Favus im Zivilspital Mustapha in Algier.) (*51. sess. de l'assoc. franç. pour l'avancement des sciences électrol. et radiol. méd., Constantine, 13.—16. IV. 1927.*) Journ. de radiol. et d'électrol. Bd. 11, Nr. 9, S. 458—459. 1927.

Schilderung der dermatologischen und röntgentherapeutischen Prozeduren bei der Behandlung von Favuskranken, die sich aus der Zivilbevölkerung rekrutieren und sich dieser Behandlung freiwillig unterzogen haben. Vom März 1925 bis September 1926 wurden 196 Favus- und 149 Trychophitiefälle behandelt. Von beiden Gruppen zusammengenommen wurden 90% dauernd geheilt, während es in 10% der Fälle infolge der außerordentlich unhygienischen Lebensverhältnisse zur Neuansteckung kam. *Borak* (Wien).

Miramond de Laroquette: Pourquoi et comment à été organisé en 1920 le traitement de la teigne faveuse pour les recrues indigènes d'Algérie. (Warum und auf welche Weise wurde im Jahre 1920 die Behandlung des Favus bei den eingeborenen Rekruten in Algier durchgeführt.) (*51. sess. de l'assoc. franç. pour l'avancement des sciences électrol. et radiol. méd., Constantine, 13.—16. IV. 1927.*) Journ. de radiol. et d'électrol. Bd. 11, Nr. 9, S. 459—464. 1927.

Ca. 10% sämtlicher Rekruten waren mit Favus behaftet. Die Favuskranken der 3 algerischen Divisionen wurden in je einer Kompanie vereinigt, die zusammen ein Bataillon bildeten. Jede Woche gingen 50—60 Mann ins Spital ab, wo sie der Röntgenepilation und der dermatologischen Nachbehandlung unterzogen wurden. In der Zeit vom 1. XI. 1920 bis 1. XI. 1921 wurden 1235 Mann behandelt. Die Röntgenepilation wurde von 5 Feldern aus durchgeführt (ein Stirn-, 2 Schläfen-, ein Scheitel- und ein Hinterhauptfeld), pro Sitzung 1 Feld, Gesamtdauer ca. 1 Stunde. Danach 1 Monat lang Behandlung mit einer Salicylsalbe. Patienten blieben dann noch 2 Monate in Beobachtung. Pro Feld 5 H. Die Behandlung eines Falles kostete 80 Fr. — Aussprache: Viallet gibt ein statistisches Bild über die Ausbreitung des Favus in Algier. Alljährlich rücken 500 mit Favus behaftete Rekruten ein. Da

Digitized by Google

angenommen wird, daß sich mehr als die Hälfte der Eingeborenen der Rekrutierung entzieht, kann mit 1000 Favuskranken pro Jahrgang gerechnet werden. Insgesamt dürfte es ca. 50000 Favus- und Trichophytiekranke geben. „800 R von 5 Feldern aus bei einer Fokushautdistanz von 17 cm", das ist der Schlüssel zur Lösung des Problems. Es wäre zu wünschen, daß sich das Krebsproblem auf ähnliche Weise lösen ließe. — Allanic hebt hervor, daß die Röntgenepilation zwar die Grundlage der Behandlung bildet, daß aber daneben, speziell beim Favus, die rein dermatologische Behandlung nicht vernachlässigt werden dürfe. *Borak* (Wien).

Chalipskij, A., und F. Abramovič: Röntgenbehandlung einiger Nagelerkrankungen. Vračebnoe delo Jg. **10**, Nr. 13, S. 980—984. 1927. (Russisch.)

Die meisten Nagelerkrankungen sind Folgeerscheinungen einer vorher bestandenen oder noch bestehenden Hauterkrankung. Es handelt sich häufig um Ekzem, Psoriasis, Ichthiosis, Duhrings Dermatiden, Erythrodermie u. a. mehr. Doch kommen auch isolierte selbständige Nagelerkrankungen vor, die manchmal sich schwer diagnostizieren lassen. Nach Meinung der Verff. handelt es sich um Nagelbetterkrankungen mit herabgesetztem Biotonus der germinativen Matrixschicht. Die Röntgenstrahlen sollen diesen Tonus stimulieren. Mit Röntgenstrahlendosen von $^1/_2$ HED bei 2 MA Röhrenbelastung und 0,5 mm bis 4 mm Al-Filter (Sklerometer 110 bis 140) 2mal pro Serie wurden die kranken Nägel bestrahlt (Fokusdistanz nicht angegeben). Im ganzen unterzogen sich der Röntgenbehandlung 28 mit Ekzem, 7 mit Psoriaisis, 1 mit Lupus erythematosus, 2 mit Trichophytie und 3 ohne Diagnose. In 23 Fällen trat klinische Heilung ein, in 11 bedeutende Besserung; 4 ohne Erfolg. Bei Onychomykosis trat gleichfalls kein Erfolg ein. Ein Nagelabfall konnte in keinem Falle erzielt werden.

R. Gassul (Kasan).

Strahlenschädigungen und ihre Behandlung.

Lazarew, N. W.: Capillaroskopische Studien an der Haut von Röntgenologen. (*Abt. f. Biol. u. exp. Med., Röntgeninst., Univ. Kiev.*) Fortschr. a. d. Geb. d. Röntgenstr. Bd. **36**, H. 3, S. 631—637. 1927.

An der Haut von 23 Personen, die dauernd unter Röntgenstrahlen arbeiteten, wurden capillarmikroskopische Studien unternommen. Es wurden vorwiegend *die* Hände untersucht. Wenn an diesen makroskopisch keine Veränderungen *sichtbar* waren, so fanden sich auch capillarmikroskopisch keine Veränderungen. Bei der chronischen Röntgendermatitis stellen die Veränderungen in den Gefäßen ein Spätsymptom dar. In den ersten Krankheitsstadien können diese Veränderungen fehlen. Die chronische Röntgendermatitis läßt sich deshalb nicht als Folge der Gefäßveränderungen auffassen. Die Schädigungen können sich zurückbilden, falls der Geschädigte die Arbeit mit Röntgenstrahlen aufgibt. Besonders starke Veränderungen an den Gefäßen wurden beobachtet bei Personen, die gleichzeitig photographische Arbeiten leisteten.

Gabriel (Frankfurt a. M.).

Bordier, H.: Ulcérations de Röntgen. Efficacité de la diathermie. (Röntgengeschwüre. Wirksamkeit der Diathermie.) Acta radiol. Bd. **8**, H. 3, S. 189—192. 1927.

Fall von großem Röntgengeschwür der Bauchhaut. Behandlung mit Diathermie nach folgender Methode: 2 dünne Zinnelektroden, Größe 10 : 12 cm, werden zu beiden Seiten des Abdomens über der Fossa iliaca so angelegt, daß die Hochfrequenzströme quer durch die Geschwürspartie hindurch gehen müssen. Stromstärke 1 Amp., Dauer einer Sitzung 20 Minuten. Nach 14tägiger Behandlung wurden außerdem noch Kondensatoreffluviationen mit der Quarzvakuumelektrode von Gallois appliziert. Für die Schmerzen wurden Heroinsuppositorien gegeben; auf das Geschwür wurden Kompressen mit 1proz. Karbolöl gelegt. Nach 6 Wochen deutliche Vernarbungstendenz, so daß die Patientin zu Hause die Behandlung mit Karbolöl allein weiterführen konnte. Nach weiteren 2 Monaten vollkommene Heilung. *Lüdin* (Basel).

Reyn, Axel: Die Lichttherapie der Röntgen- und Radiumschädigungen der Haut. Strahlentherapie Bd. **26**, H. 3, S. 544—563. 1927.

Vgl. dies. Zentrlbl. **2**, 432.

Digitized by Google

Cignolini, Pietro: I fenomeni da tireotossicosi per radio terapia nella sindrome di Flaiani-Basedow. (Über durch Strahlenbehandlung bewirkte thyreotoxische Erscheinungen bei Basedowscher Krankheit.) (*Istit. di clin. med. gen., univ., Genova.*) Endocrinol. e patol. costituz. Bd. 2, H. 2, S. 160—165. 1927.

Von den Gegnern der Strahlenbehandlung beim M. Basedow wird immer wieder die Möglichkeit einer Verschlimmerung der Symptome durch strahlentherapeutische Maßnahmen ins Feld geführt. Anschließend an eine Mitteilung von Franco (vgl. dies. Zentrlbl. 3, 67), der in 9 Fällen nach kleinen Dosen bei der Behandlung des M. Basedow schwere thyreotoxische Erscheinungen beobachtete, legt Cignolini dar, daß derartige Ereignisse sich bei geeigneter Technik gut vermeiden lassen bzw. daß in technischen Unzulänglichkeiten in der Regel die Ursache von Bestrahlungsmißerfolgen zu suchen ist. Zu kleine Dosen wirken stimulierend auf die innere Sekretion der Thyreoidea, zu große Dosen führen einen zu schnellen Zerfall und eine hierdurch bewirkte zu starke Resorption der Schilddrüsensubstanz herbei. Während im letzteren Falle meist später eine erhebliche Besserung oder völlige Beseitigung der Basedowsymptome beobachtet wird, tritt im ersten Falle auch später keine Besserung ein. Manche als thyreotoxische Symptome gedeutete Erscheinungen sind mit dem gewöhnlichen Röntgenkater identisch. Als Ursache des Röntgenkaters kommen nach Ansicht des Verf. in erster Linie die Anwendung zu sehr penetrierender Strahlenqualitäten in Frage. Am zweckmäßigsten ist eine Filterung, die 0,5 mm Zn nicht überschreitet. Die Einzeldosen pro Feld und Sitzung sollen nicht unter $^2/_{10}$ ED. liegen und nicht über $^1/_2$ ED. Zwischen den einzelnen Sitzungen sind hinreichend lange Intervalle einzuschalten. *Alb. Simons* (Berlin).

Kissin, P.: Exacerbation einer skrofulösen Kerato-Conjunctivitis, hervorgerufen durch Fernwirkung von Röntgenstrahlen, geheilt durch subconjunctivale Injektionen steriler Luft. Archiv oftalmologii Bd. 3, H. 2, S. 331—337. 1927. (Russisch.)

Es wird ein Fall von beiderseitiger Kerato-Conjunctivitis scrophulosa bei einem 20jähr. tuberkulösen Mädchen beschrieben, die außerdem stark vergrößerte Lymphdrüsen am Halse und besonders am unteren Kiefer hatte. Die gewöhnliche medikamentöse Behandlung der Augenskrofulose war ohne Erfolg. Eine zweimalige Röntgenstrahlenbehandlung der Drüsen rief, trotz gut geschützten Augen, eine Verschlechterung der Kerato-Conjunctivitis hervor. Darauf wurde das r. Auge der Kranken mit subconjunctivalen Luftinjektionen (0,5—1,0 ccm alle 5—7 Tage) behandelt. Nach 6 Injektionen waren sowohl die Reizerscheinungen wie die Infiltrate der Hornhaut verschwunden, während am l. Auge keine Besserung aufgetreten war. Nun wurden auch am letzteren Luftinjektionen unternommen, und 6 Wochen später war auch hier fast vollständige Heilung erreicht. Während weiterer 2 Monate waren keine Rezidive aufgetreten. *Merz* (Leningrad).

Martius, H.: Welche praktischen Rücksichten erfordert die Keimschädigungsgefahr bei der Ovarialbestrahlung? (*Univ.-Frauenklin., Göttingen.*) Zentralbl. f. Gynäkol. Jg. 51, Nr. 41, S. 2601—2615. 1927.

Nachdrücklichst weist der Verf. bei der Beantwortung der aufgeworfenen Frage darauf hin, daß die Ansicht, eine Keimschädigungsgefahr nach Ovarialbestrahlung bestehe beim Menschen praktisch nicht und bilde gewissermaßen kein Problem mehr, einem mehr vorsichtigen Standpunkt Platz zu machen habe. Denn es ist durchaus noch nicht bewiesen, daß nach irgendeiner wirksamen Ovarialbestrahlung die Gefahr für die Nachkommenschaft, geschädigt zu werden, nicht vorhanden ist. Zur Begründung dieses Standpunktes werden die Hauptanwendungsgebiete der Ovarialbestrahlung bei Frauen vor Ablauf des fortpflanzungsfähigen Alters mit Bezug auf die Keimschädigungsgefahr näher besprochen. Dabei werden insbesondere die folgenden Gesichtspunkte hervorgehoben und betont: Die Schwachbestrahlungen der Ovarien, in erster Linie bei entzündlichen gynäkologischen Erkrankungen im Sinne von Heidenhein, und die temporäre Sterilisation sind vorläufig auf diejenigen Patientinnen zu beschränken, bei denen nicht mehr mit Nachwuchs gerechnet zu werden braucht. Sie sind also als eine willkommene Ergänzung des bisherigen Behandlungsplanes ausgiebig anzuwenden bei allen doppelseitigen gonorrhoischen und tuberkulösen Adnexentzün-

Digitized by Google

dungen und denjenigen ausgedehnten Parametritiden, bei denen die Wiederherstellung der Funktionen ausgeschlossen erscheint. Junge Frauen im konzeptionsfähigen Alter, bei denen noch mit Nachwuchs zu rechnen ist, sind mit Rücksicht auf die Keimschädigungsgefahr von jeder auch noch so kleinen Bestrahlung möglichst fernzuhalten, insbesondere gilt dies für Frauen mit Dysmenorrhoe und ovariell bedingter Poly- oder Amenorrhoe. Hier ist die Ovarien-Schwachbestrahlung erst als Ulitmum refugium angezeigt, wenn die übrige Therapie erschöpft ist. Weiterhin wird in längeren Ausführungen der Standpunkt vertreten, daß sowohl bei der „Früh"- als auch „Spätbefruchtung" die Möglichkeit einer Keimschädigung vorhanden ist, wenn auch für den konkreten Einzelfall die Größe dieser Gefahr zur Zeit noch nicht abgeschätzt werden kann. Unter diesen Umständen wird die Berechtigung der Unterbrechung einer Schwangerschaft bei Frühbefruchtung anerkannt. *Hellmuth* (Würzburg).

Holtermann, Carl: Wiederholte Schwangerschaft bei Amenorrhöe nach Röntgenbestrahlung der Ovarien. (*Univ.-Frauenklin., Münster, Westf.*) Zentralbl. f. Gynäkol. Jg. **51**, Nr. 33, S. 2091—2093. 1927.

Beschreibung eines Falles von Amenorrhöe und Temporärsterilität nach Ovarialbestrahlung, bei dem ohne Fortfall der Amenorrhöe 3 Jahre später Gravidität eintrat. Kind kräftig, ohne Mißbildung tot geboren (Rachit. plattes Becken 2. Grades und Forceps). 3 Monate p. p. abermals Gravidität bei fortbestehender Amenorrhöe. Kind lebt. 2jährige Beobachtungszeit ergibt keinerlei Zeichen einer Entwicklungsstörung. Dieser Fall zeigt erstens, daß nach Ablauf einer temporären Röntgenkastration bei Fortbestehen der Amenorrhöe wiederholt Konzeption eintreten kann. Und zweitens liefert er einen Beitrag zur Frage der Schädigung der Nachkommenschaft durch Röntgenovarialbestrahlung. In diesem Falle Spätkonzeption nach $2^1/_4$ Jahr; beide Kinder ohne phänische Röntgenschädigung geboren. *H. Nahmmacher* (Jena).

Pförringer, S.: Zur Kenntnis der Röntgensarkome. Strahlentherapie Bd. **26**, H. 3, S. 610—613. 1927.

Die sich in letzter Zeit mehrenden Mitteilungen über Sarkomentwicklung *nach* voraufgegangener Röntgenbestrahlung wegen Gelenktuberkulose veranlassen den Verf., 2 weitere derartige eigene Beobachtungen bekannt zu geben, von denen der 2. Fall allerdings nicht histologisch untersucht und auch nicht weiter beobachtet werden konnte. Bei allen bisher veröffentlichten Fällen kam es erst Jahre lang nach der durch lange Zeit meist in kurzen Intervallen mit verhältnismäßig großen Dosen unter Schwachfilterung fortgesetzten Röntgenbestrahlung zur Sarkomentwicklung (so auch bei dem aus der Abteilung des Ref. von Baumann publizierten Fall.) Es ist deshalb dringend vor zu großen Dosen und zu geringen Intervallen bei der Bestrahlung von Gelenktuberkulosen zu warnen. *Harms* (Hannover).

Camplani, Mario: Un caso di sarcoma da cicatrice, consecutivo a radiodermite? (Über einen Fall von Sarkomentwicklung auf alter Lupusnarbe als Folge früherer Röntgenschädigung der Haut?) (*Sez. radium e röntgenterapica, osp. magg., Bergamo.*) Radiol. med. Bd. **14**, Nr. 10, S. 841—848. 1927.

Bei einer an Gesichtslupus leidenden Frau wurden neben anderen Mitteln auch Röntgenbestrahlungen angewandt, über deren Zahl und Art nichts Sicheres in Erfahrung gebracht werden konnte. Ungefähr 10—12 Jahre später entwickelte sich an der Nase innerhalb eines typische Röntgenspätveränderungen aufweisenden, sklerodermieartigen Hautgebietes eine große, ulcerierte Geschwulst, die sich histologisch als Spindelzellensarkom erwies. Es wird vermutet, daß ein ursächlicher Zusammenhang zwischen der Röntgenschädigung der Haut und der Geschwulstbildung besteht. Nach Radiumbehandlung bildete sich der Tumor völlig zurück, rezidivierte aber bald und führte zum Tode, da die Kranke sich einer weiteren Behandlung entzog.
Alb. Simons (Berlin).

Digitized by Google

Radioaktive Substanzen.

Spezielle Therapie mit radioaktiven Substanzen.

Maligne Tumoren.

Monod, G.: Die Curietherapie des Zungenkrebses. (*Inst. del radium, univ., Paris.*) Rev. práct. de radium-terapia Bd. 2, Nr. 10, S. 299—310. 1927. (Spanisch.)

Die vorherrschende Therapie des Zungenkrebses ist heute die Radiumbehandlung. Die Radiumbehandlung besteht entweder in der Radiumpunktur mit 2—4 cm langen Platinnadeln, in je 1 cm Abstand oder in der Moulagenbehandlung. Die Indikationsstellung und Technik richtet sich nach den Grundsätzen der Pariser Schule. Die Heilungserfolge betragen nach der eigenen Statistik z. Z. 35,5%. *Abeles* (Frankfurt a. M.).

Berven, Elis: Die radiologische Behandlung der Tonsillarsarkome. Rev. práct. de radiumterapia Bd. 2, Nr. 7, S. 213—220 u. Nr. 8, S. 225—236. 1927. (Spanisch.)

Die Literatur weist nur eine kleine Anzahl von Fällen mit Tonsillensarkom auf. Gewöhnlich kommen die Kranken erst im inoperablen Stadium zur Behandlung. Differentialdiagnostisch ist zu erwähnen, daß die Krankheit meist nur eine Seite befällt. Verf. berichtet über 32 Fälle von Tonsillensarkom. Davon sind 13 frei von Symptomen seit $^3/_4$ bis 9 Jahren. 4 waren geheilt und starben an interkurrierenden Krankheiten. 15 sind tot. *E. A. May.*

Sycamore, Leslie K., and George W. Holmes: Endothelial myeloma. (Ewing's tumor.) (Endothelmyelom. [Ewings Tumor.]) (*Dep. of roentgenol., Massachusetts gen. hosp., Boston.*) Americ. journ. of roentgenol. a. radium therapy Bd. 18, Nr. 3, S. 223 bis 230. 1927.

Das Endothelmyelom ist von Ewing zuerst eingehend beschrieben worden. Es ist klinisch sowohl wie pathologisch ein selbständiger Begriff. Gegen osteogenes Sarkom und gegen das Angioendothelsarkom ist es scharf abzugrenzen. Nach verschiedenen Autoren beträgt die Häufigkeit für das Endothelmyelom von 1—10% aller Knochentumoren. Metastasierung erfolgt sehr früh und mit Vorliebe ins Knochensystem, was die Krankheit differentialdiagnostisch von osteogenem Sarkom unterscheidet. Die Symptome sind vor allem Schwellung, intermittierende Schmerzen und Zeichen von Entzündung, die über eine lange Periode ausgedehnt sind. Die Röntgenplatte ist für die Differentialdiagnose von ausschlaggebender Bedeutung. Man sieht einen rein destruktiven Prozeß am Knochen, ohne Knochenneubildung, gewöhnlich in der Mitte des Knochenschaftes. Der Tumor resorbiert bald die Cortex und das Periost. Dabei kommt es im Gegensatz zum osteogenen Sarkom nicht zur Knochenneubildung von seiten des Periosts, höchstens in dem Maße, wie man es manchmal bei der infektiösen Periostitis sehen kann. Die Differentialdiagnose zwischen osteogenem Sarkom und Ewings Tumor wird in der Arbeit genau besprochen. Die Behandlung der Wahl ist die Strahlentherapie, da die Tumoren höchst radiosensibel sind. Die Reaktion auf eine Bestrahlung ist derart rapid, daß sie zur Differentialdiagnose herangezogen werden kann. Wenn auch die Prognose in diesen Fällen eine bessere ist, als beim osteogenen Sarkom, so ist sie doch als ernst zu bezeichnen, da der Erfolg durch frühzeitige Metastasierung in Frage gestellt wird. Connor berichtet über 11% Heilung nach 4 Jahren bei 54 Fällen. Es folgt der Bericht über einen Fall, bei dem der Primärtumor in der Ulna gefunden wurde, und der Metastasen in der Lunge hatte. Nach anfänglich guter Besserung auf Bestrahlung starb der Patient 18 Monate nach Beginn der Erkrankung.

E. A. May (Newark, N. J.).

Oberndorfer: Elektive Verkalkung der Syncytien eines Chorionepithelioms nach Radiumbestrahlung. (*Pathol. Inst., Krankenh., München-Schwabing.*) Fortschr. a. d. Geb. d. Röntgenstr. Bd. 36, H. 3, S. 659—660. 1927.

Es handelt sich um eine 43jährige Frau, der wegen eines im Anschluß an eine Gravidität entstandenen Chorionepithelioms der Uterus mit den Adnexen operativ entfernt worden war. Ein Rezidivtumor in der Umgebung der linken Ureterenmündung in die Blase wurde vom Vaginalstumpf aus mit Radiumeinlagen bestrahlt. Der Tumor ging lokal zurück, der Tod erfolgte an ausgedehnten Metastasen in Lungen und Gehirn.

Digitized by Google

Die Metastasen boten im mikroskopischen Bild die für Chorionepitheliom typische Struktur mit scharfer Ausbildung beider Zellarten. Auffallend war die verschiedenartige Reaktion dieser beiden Geschwulstzellformen auf die Radiumeinwirkung. Die Langhansschen Zellen reagieren stärker auf den Betrahlungsreiz, sterben ab, lösen sich vollständig auf, die Syncytien leben länger, behalten nach dem Absterben ihre Form, mumifizieren gewissermaßen, binden sich dabei intensiv mit Kalksalzen, die selbst im vollständig nekrotischen Gewebe in Form von Kalkgittern dauernd erhalten bleiben. Während Spontannekrosen im Chorionepitheliom zu den häufigsten Befunden gehören, sind derartige Verkalkungen bei den Spontannekrosen nicht bekannt, anscheinend also Bestrahlungsfolge. *Dehler* (Erlangen).

Lacassagne, Ant.: Leitgedanken und derzeitige technische Prinzipien der am Pariser Radiuminstitut angewandten Curietherapie der Krebse. Strahlentherapie Bd. **26**, H. 3, S. 507—543. 1927.

Drei Methoden können zur Zeit darauf Anspruch erheben, bestimmte Fälle von Krebs zu heilen: die chirurgische Entfernung, die Röntgentherapie und die Radiumtherapie. Gemeinsam ist diesen Methoden, daß mit ihnen nur rein lokale Wirkungen erzielt werden können. Die allgemeine Behandlung des Krebses mittels Einspritzung radioaktiver Substanzen hat sich von vornherein als gefährlich und wirkungslos erwiesen. Die chirurgische Behandlung hat manches für sich, z. B. die Radikalität, die Möglichkeit ihrer Anwendung bei bösartigen Tumoren ohne Rücksicht auf die histologische Beschaffenheit, die kurze Zeitdauer, die der operative Eingriff und die Nachbehandlung gewöhnlich beanspruchen, das Erhaltenbleiben der Gewebe außerhalb der Schnittlinie. Gegen die Chirurgie spricht vor allem Begrenzung der Operabilität, Verstümmelung, tödlicher Verlauf infolge postoperativer Komplikationen, frühzeitige Rezidive infolge operativer Aussaat. Bei der Strahlenbehandlung des Krebses hängt der Erfolg in erster Linie von der Radiosensibilität der Geschwulst ab. Wo diese günstig ist, ist die Strahlentherapie der chirurgischen schon dadurch überlegen, daß sie noch die Heilung inoperabler Krebse ermöglicht. Außerdem fallen noch manche Gegenindikationen, die für das operative Vorgehen bestehen, weniger ins Gewicht, wie hohes Alter, gleichzeitig bestehende andere Erkrankungen, spezielle Lokalisationen usw. Der konservative Charakter der Strahlenbehandlung birgt jedoch auch Nachteile: es können Krebszellen der Strahlenwirkung entgehen, die lokalen Bedingungen, die man als Vorkrebsstadium zusammenfassen kann, bleiben fortbestehen, die oft unvermeidlichen hohen Dosen können das dystrophische Element erhöhen und die Gewebe auf lange Zeit hinaus schwächen. Von den strahlentherapeutischen Mitteln ist die Radiumbehandlung der Röntgenbehandlung überlegen. Der Vorteil der Röntgentherapie ist im wesentlichen die Möglichkeit der Fern- und Großfelderbestrahlungen, wenn es sich darum handelt, ausgedehnte Gebiete in Angriff nehmen zu müssen. Man kann jedoch hoffen, daß demnächst alle Krebslokalisationen, die jetzt mit Röntgen behandelt werden, auch der Radiumbehandlung zugänglich sind, sobald man über größere Radiummengen verfügt. Im allgemeinen sind für die Wahl der Methode zur Behandlung eines Krebskranken ausschlaggebend: 1. die histologische Art des Krebses, 2. der Sitz des Leidens, 3. die Ausdehnung des Krebsherdes. Um kurz schematisch die am besten bekannten Indikationen zusammenzufassen, kann man sagen: a) Der Chirurgie wird meistens der Vorzug gegeben in der Behandlung des Mammacarcinoms, des Corpuscarcinoms, der Krebse des Verdauungstraktes und seiner Drüsengebilde sowie der Fibrosarkome. b) Die Radiumbehandlung wird vorzugsweise bei Haut-, Mundhöhlen- und Collumcarcinomen angewandt. c) Die Röntgenbehandlung findet gewöhnlich bei Pharynx-, Larynx- und Oesophaguscarcinomen sowie bei lymphoiden und myeloiden Sarkomen Verwendung. Die gegenwärtig im Pariser Radiuminstitut geübten (aus zahlreichen, in diesem Zentralblatt referierten Veröffentlichungen der letzten Jahre bekannten) Methoden der Radiumbehandlung (1. die intracavitäre Curietherapie auf den natürlichen Wegen; 2. die Radiumpunktur oder intratumorale

Digitized by Google

Curietherapie; 3. die Außencuriethérapie mit anmodellierten Apparaten; 4. die Ferncuriethérapie) werden hinsichtlich ihrer wesentlichsten technischen Einzelheiten, ihres Wertes, ihrer Indikationen und ihrer Vergesellschaftung untereinander oder mit sonstigen therapeutischen Maßnahmen in gedrängter Form dargestellt. Diese Übersicht kann mit Gewinn nur im Original nachgelesen werden, zu einer verkürzten Wiedergabe eignet sie sich nicht. *Alb. Simons* (Berlin).

Michon, Louis: Cancer inopérable du col de l'utérus. Curiethérapie. Guérison locale. Métastase dans les deux fémurs. (Inoperables Carcinom des Collum uteri. Radiumtherapie. Lokale Heilung. Metastasen in beiden Oberschenkelknochen.) Bull. et mém. de la soc. nat. de chir. Bd. **53**, Nr. 26, S. 1113—1118. 1927.

Verf. berichtet folgenden Fall: 43 jährige Frau sucht am 6. VI. 1925 wegen starken, übelriechenden, seit etwa 3 Monaten andauernden Ausflusses die Klinik auf. Keine Blutung außerhalb der regelmäßigen Periode. Leichte Abmagerung, keine Schmerzen. Die Untersuchung ergibt großen Tumor, der vom Collum ausgehend sich weit in die Scheide erstreckt und das vordere Scheidengewölbe infiltriert hat. Probeexcision: Plattenepithelcarcinom. Am 10. VI. 1925 Radiumeinlage. Zuvor werden größere Tumormassen mit dem Messer entfernt, sodann die Radiumträger eingelegt: 50 mg in den Uterus, 2 mit je 25 mg in die Vagina. Dauer: 5 Tage (am 2. und 4. Tag werden die Röhrchen entfernt, desinfiziert und wieder eingelegt). 28. VI. Entlassung. 13. VIII. Guter Zustand, 3 kg Gewichtszunahme. Lokal: Scheidengewölbe granuliert, Portio bereits ziemlich glatt. 16. X. weitere Besserung, ebenso am 22. II. 1926. Im Mai 1926 ist Portio verstrichen, Scheidengewölbe verschwunden, keine Infiltration zu fühlen. Jetzt Klagen über rheumatoide Beschwerden im linken Bein. August 1926 wird Verf. zur Patientin gerufen, liegt seit mehreren Wochen wegen Schmerzen im linken Bein, die sie als Ischias deutet, zu Bett. Die Untersuchung ergibt eine Auftreibung des linken Oberschenkels, im Röntgenbild Knochenmetastase. Im September Exitus. Vorher noch Metastase im rechten Oberschenkelknochen aufgetreten, ebenso Lebermetastasen fühlbar.

In Anbetracht der Seltenheit einer Metastasierung beim Plattenepithelcarcinom des Collum glaubt Verf. die Frage aufwerfen zu müssen, ob nicht in diesem Falle ein Zusammenhang mit der Radiumapplikation zu suchen ist. Seiner Ansicht nach ist es nicht angängig, die Probeexcision oder die chirurgische Abtragung der Tumormassen, die zudem für eine richtige Lagerung des Radium erforderlich gewesen sei, als Ursache der multiplen Metastasierung in Anspruch zu nehmen.

Aussprache: Proust: Die Zahl der Metastasen in den bestrahlten Carcinomfällen ist praktisch gleich der Zahl der Metastasen in den nicht bestrahlten Fällen. Trotzdem kann er sich des Eindrucks nicht erwehren, daß mitunter die Radiumapplikation die Metastasierung zu erleichtern scheint. — I. L. Faure ist der gleichen Ansicht und glaubt deshalb vor der Anwendung des Radiums bei gut operablen Fällen (weder vorher noch nachher) warnen zu müssen. — Pierre Mocquot weist auf die histologische Natur des Carcinoms hin und hält sie bezüglich der Metastasierung für sehr wichtig. Bei Adenocarcinom sind Metastasen ungleich häufiger als beim Plattenepithelcarcinom, doch kommen sie bei diesem auch ohne Radium vor. — Hartmann hat noch keine Metastase beim Collumcarcinom gesehen, hält es für möglich, daß die Probeexcision ebenso wie die Radiumapplikation zu Metastasen führen kann. — P. Moure unterstreicht die Bemerkung Mocquots bezüglich der histologischen Natur des Carcinoms. — Roux-Berger: In einer so schwierigen Frage kann kein einzelner Fall, können nur exakte Statistiken entscheiden. — Lecène: Man kann bei allen Arten von Carcinomen die außerordentlichsten Metastasen erleben, berichtet einen Fall, in dem nach Operation eines Carcinoms des Sigmoids eine Schilddrüsenmetastase auftrat. — Proust: Es lag nicht in seiner Absicht diesen Fall verallgemeinern zu wollen, er wollte nur die Aufmerksamkeit auf diese Frage lenken. Er sei trotz dieser evtl. Zufälle nach wie vor bestimmter Anhänger der Radiumtherapie des Carcinoms. *Oskar Bott* (Wiesbaden).

Muir, Joseph: The radium emanation treatment of cervical cancer. III. Histological and pathological changes induced by radium in malignant cervix. (Die Emanationsbehandlung des Collumcarcinoms. III. Histologische und pathologisch-anatomische Veränderungen nach der Radiumbestrahlung maligner Cervixerkrankungen.) Med. journ. a. record Bd. **126**, Nr. 7, S. 422—424. 1927.

Historische und zusammenfassende Betrachtungen über histologische Untersuchungen vom Anbeginn der Strahlenbehandlung bis heute. Die Zahl der Untersuchungen ist trotz des riesigen Materials noch relativ gering. Als einer der ersten hat sich Dimonici mit der Histologie des bestrahlten Carcinoms beschäftigt. Es

Digitized by Google

muß erwähnt werden, daß er gerade aus seinen histologischen Untersuchungen die Vorschriften ableitete, welche er für die Dosierung und die Filteration gegeben hat. Auf dem Kongreß für innere Medizin in Paris 1907 zeigte er, daß sich die Wirksamkeit des Radiums nicht nur in der Nekrose erschöpft, sondern daß es auch das Bindegewebe zum Wachstum anregt und die Carcinomzellen zu einer „Evolution" bringt. 2 Phasen kann man unterscheiden: die Cytolyse und die Evolution. Die letztere besteht in verschiedenen Vorgängen: in einer Unterdrückung des pathologischen Endotropismus, in einer Umdifferenzierung der Zellen und in einer Angleichung des Wachstums der Epithelverbände an physiologische Formationen. Wirklich wichtige Untersuchungen stammen erst wieder aus dem Jahre 1917 von Robert T. Frank. Er glaubte festzustellen, daß die Wirkung von 120 mg Radium nur ca. 1—1,5 cm tief reiche und daß die gute Wirksamkeit in praxi aus der Abwehrfähigkeit des parametranen Bindegewebes erklärt werden müsse. Kurz nach Frank hat Ewing seine Erfahrungen zusammengefaßt. Er unterscheidet mehrere Phasen (es werden die bekannten Veränderungen beschrieben) und betont für die Heilung des Carcinoms die beiden Vorgänge der Cytolyse und der Stimulation der Capillaren, Fibroblasten, Lymphocyten usw. Das Radium muß nach seiner Ansicht so dosiert werden, daß es das Carcinom vernichtet, aber das Bindegewebe zur Abwehr anregt. (II. vgl. dies. Zentrlbl. 4, 392.) *Lahm* (Chemnitz).

Dustin, A.-P.: Nouvelle contribution à l'étude radiobiologique des épithéliomas du col utérin soumis à la télécuriethérapie. Les courbes de pycnoses, de mitoses normales et de mitoses atypiques. (Neuer Beitrag zur biologischen Radiumwirkung auf die Collumcarcinome bei Radiumfernbestrahlung; die Kurven des pyknotischen Zellstadiums und der normalen und atypischen Mitosen.) Le cancer Jg. 4, Nr. 4, S. 388—430. 1927.

Groß angelegte und umfangreiche Arbeit voll sorgfältiger Untersuchungen kritischer und prospektiver Betrachtungen. In der Einleitung wird ausgeführt, daß die biologischen Probleme auf dem Gebiet der Strahlentherapie noch ungelöst sind, daß man aber an gewisse Zusammenhänge zwischen der Kernteilung und der Bestrahlung glauben müsse. Ganz anders dagegen stehe es um die Frage, ob man berechtigt sei, den Heilplan auf derartigen Beobachtungen aufzubauen, wie das von Nabias und Forestier gefordert worden sei. Größte Zurückhaltung ist am Platze, nachdem wir nicht einmal über die Bedeutung der Wellenlänge, der Kumulation, der Latenz und der Radio-Immunität unterrichtet sind. Von besonderer Wichtigkeit aber ist es, nicht Tierversuche einfach auf den Menschen zu übertragen. Das Material, das hier besprochen wird, umfaßt 6 Fälle von Collumcarcinom und 1 Rezidiv. Die Fixation der fortlaufend vorgenommenen Gewebsexcisionen geschah in Chromsäure (75%, 85,0), Eisessig (5,0) und Formalin (40%, 10,0) für etwa 4 Tage. Die Fixierungsflüssigkeit wird erst unmittelbar vor dem Gebrauch zusammengegossen; danach Waschen in Aq. dest. 12—24 Stunden, Färben mit Eisenhämatoxylin. Die Indexzahlen der Mitosen wurden durch Zählung bestimmt. Nur große Abweichungen dürfen berücksichtigt werden.

Fall 1: 28 jährige Frau, vor 20 Monaten eine Geburt, seit 6 Monaten Blutungen. Plattenepithelcarcinom. Bestrahlung mit steigenden Dosen aus großem Abstand. — Fall 2: 25 jährige Frau, postoperatives Rezidiv, Plattenepithelcarcinom. — Fall 3: 38 jährige Frau, Plattenepithelcarcinom. — Fall 4: Frau von 52 Jahren, Blumenkohltumor der Portio, Übergang auf das Scheidengewölbe, Verdichtung im linken Parametrium. Plattenepithelcarcinom. — Fall 5: Frau von 47 Jahren; seit 2—3 Monaten Ausfluß. Großer Blumenkohltumor der Portio, Parametrien frei. — Fall 6: Frau von 47 Jahren. Rezidiv nach Hysterektomie, bei indurierten Parametrien. — Fall 7: Rezidiv nach Bestrahlung (vgl. Fall 2). Die Ergebnisse der histologischen Untersuchung sind vom Autor in 7 Kurven wiedergegeben, der Ref. hat sie in der Tabelle auf Seite 527 zusammengestellt.

Daraus ergibt sich, daß histologisch 3 Phasen zu unterscheiden sind: eine erste mit Mitosensturz und Anstieg der pyknotischen Zellen; eine zweite mit einem Anstieg der atypischen Mitosen und eine dritte mit einem Absinken der nor-

Digitized by Google

malen Mitosen auf etwa 0 und einem Sturz der atypischen Mitosen. Aber alle Reaktionen sind durchaus individuell, wenn auch die Größe der Dosis gewisse Unterschiede macht in der Schnelligkeit, mit der sich die Phasen folgen. Dabei kann man sagen, daß die zweite und dritte Phase zwangsläufig der ersten folgen. Von besonderem Interesse ist der Rezidivfall. Man fand dort nebeneinander alte und neue Carcinommassen. Die alten zeichneten sich durch starke Verhornung der Zellen aus (Ausdifferenzierung), die neuen durch die große Zahl der Matrixzellen. Das alte Carcinom enthielt massenhaft atypische Mitosen, das neue Carcinom auch sehr viel Mitosen, aber die typischen überwogen. Das Verhältnis der Mitosenzahl im alten und neuen Carcinom betrug 17 : 93. Bei der Bestrahlung traten die gleichen Folgen ein wie bei den anderen 6 Carcinomen: Mitosensturz, Anstieg der pyknotischen

Fall	Tag	Dosis in mc	Mitosen	Pyknose	Atypische Mitosen	Monströse Zellen	Veränderungen der Gefäße-Infiltration
I.	3.	750	—	—	—	—	—
	6.	900	Sturz	steigend	steigend	+ +	
	10.	1450	fast Null	fallend	fallend	+ +	
II.	4.	575	fast Null	Maximum	steigend		
	8.	1175	„	fallend	Maximum		
	15.	2075	Null	„	fallend		
III.	1.	250	fast Null	steigend (wechselnde Kurve)	—		
	4.	1000	„	steigend	Maximum		Im allgemeinen gering und durchaus wechselnd
	6.	1500	Null	fallend	fallend		
IV.	3.	325	fallend	Maximum	steigend	wie	
	6.	825	Null	wechselnd (steigend)	„	oben	
	8.	1125	fast Null	fallend	fallend		
V.	2.	200	fallend	steigend	steigend		
	4.	750	fast Null	fallend	fallend		
VI.	3.	600	Maximum (gestiegen)	Maximum (gestiegen)	Maximum (gestiegen)		
	4.	900	fallend	fallend	fallend		

Zellen, Anstieg und dann Abfall der atypischen Mitosen. Beim Besprechen der Arbeiten von Lacassagne-Monod, Schwartz und Alberti-Pollitzer wird auf die große Ähnlichkeit der Befunde, mit Ausnahme der von Schwartz, hingewiesen. In sehr vorsichtiger und kritischer Weise werden nun einige Schlüsse gezogen: 1. Es ist der histologische Beweis für die Wirksamkeit der Radiumfernbestrahlung erbracht. 2. Biologisch ergibt sich, daß die Mitosenzahl nach einer Radiumbestrahlung kritisch bzw. krisenhaft sinkt, daß dieser Sturz aber weitgehend unabhängig ist von der Höhe der Dosis. Zwangsläufig schließen sich daran Pyknose und Bildung atypischer Mitosen in steigender Zahl an. Es sieht so aus, als ob sich die Zelle eines „Strahlengiftes" entledigte. 3. Es kann unter diesen Umständen nicht als zweckmäßig, ja sogar als möglich angesehen werden, sich bei der Behandlung dem karykinetischen Index anzupassen. 4. Das Rezidiv fällt durch die große Zahl der Mitosen auf. Es darf dies als biologisches Gesetz angesehen werden, nachdem feststeht, daß jeder Reiz, der nur zu einer partiellen Tötung von Zellen führt, von einer Welle von Mitosen gefolgt ist (Versuche mit Säuren und Trypaflavin bei der Maus). Ob die große Zahl der Matrixzellen auf dem Wegfall einer Hemmung von seiten des Bindegewebes beruht oder auf eine Änderung der „Säfte" zurückzuführen ist, oder ein Phänomen der Radioresistenz darstellt oder eine Teilerscheinung der „Cinéphylaxie" ist (sie zeigt sich in der konstanten Abnahme der Mitosenzahl nach wiederholten Injektionen von Proteinen), muß dahingestellt bleiben. *Lahm* (Chemnitz).

Digitized by Google

Licht.

Allgemeine Technik der Lichttherapie (einschl. Dosimetrie und Bestrahlungsmethoden).

Risler, J., et Foveau de Courmelles: Présentation d'un brûleur ultra-violet à grande puissance. (Vorführung eines Ultraviolettbrenners von großer Stärke.) (*Soc. de pathol. comp., Paris, 5. VII. 1927.*) Rev. de pathol. comp. et d'hyg. gén. Jg. **27**, Nr. 332/333, S. 956—957. 1927.

Die Stärke eines Lichtbrenners wird dadurch begrenzt, daß das Quarzglas nicht unbegrenzt erhitzt werden kann. Eine Stromstärke, die höher ist als 5 Ampere, kann deshalb nicht angewandt werden (bei 110 oder 220 Volt). Es wurde deshalb eine Quarzröhre konstruiert, die mit einem kleinen Ventilator in Verbindung steht, durch den entstehenden Luftstrom wird eine Kühlung erreicht, die eine Stromstärkezufuhr von 10—16 Ampere ermöglicht.

P. S. Meyer (Mannheim).

Harrington, E. L.: A concentrated arc mercury lamp. (Konzentrierte Quecksilberbogenlampe.) London, Edinburgh a. Dublin philosoph mag. a. journ. of science Ser. **7**, Bd. **4**, Nr. 23, S. 836—840. 1927.

Es wird eine Quecksilberlampe beschrieben, deren Charakteristicum darin besteht, daß der Bogen auf eine enge Capillare von 1,5 mm Durchmesser beschränkt ist. Die Lampe besteht, wie aus der Textzeichnung hervorgeht, aus 2—4 Quarzcapillaren, deren Quecksilberinhalt in einem von diesen Capillaren als Füßen getragenem Gefäß kommuniziert. Die elektrischen Zuführungen aus Wolframdraht befinden sich am unteren Ende der Capillaren. Die Lampe besteht in einem aus Messingblech bestehenden, mit Fenstern für Strahlendurchgang und Ventilation versehenen Gehäuse. Die Zündung erfolgt dadurch, daß man die Quarzcapillaren an derjenigen Stelle mit einer Bunsenflamme erhitzt, wo der Lichtbogen entstehen soll, bis das Quecksilber durch sein Verdampfen getrennt wird. Die Vorteile der Lampe sind 1. ein sehr viel kleinerer Stromverbrauch bei größerer Kurzwellenausbeute, 2. die Möglichkeit, jeden der Füße als Lampe zu benutzen, wenn der bisher verwendete (durch Bildung einer U.V.-undurchlässigen Schicht im Innern der Capillarenwand) unbrauchbar geworden ist.

Josef Frank (Hamburg).

Dadlez, J.: Recherche sur la production d'ozone dans l'air par les rayons ultraviolets. (Untersuchungen über die Ozonerzeugung in der Luft durch Ultraviolettstrahlen.) Cpt. rend. hebdom. des séances de l'acad. des sciences Bd. **185**, Nr. 1, S. 89—91. 1927.

Während der normale Ozongehalt der Luft zwischen 0,01—0,02 mg pro cbm schwankt, erfährt er durch das Vorhandensein einer brennenden Quarzlampe eine Steigerung, die um so größer ist, je näher an der Lampe sich die untersuchte Luftschicht befindet und je kleiner der Kubikinhalt des betreffenden Raumes ist. In einem Zimmer von 18 cbm Rauminhalt beträgt der Ozongehalt nach $^1/_2$ Stunde Brennzeit der Lampe durchschnittlich 0,3 mg pro cbm, näher der Lampe etwa 0,5 mg. Doch kann bei stärkeren Lampen (von 3500 Kerzen) und schlechter Ventilation der Ozongehalt der Luft auf 0,6 mg in kleineren Räumen auch außerhalb der unmittelbaren Nähe der Lampe steigen. Wie Selbstversuche des Verf. ergaben, verursacht erst ein Ozongehalt von 1,3—1,4 mg pro cbm Luft Reizerscheinungen an den Atmungsorganen. Demgegenüber sind die durchschnittlich durch die Quarzlampe erzeugten Mengen von 0,05—0,3 mg im cbm der Zimmerluft als unschädlich zu betrachten. Doch ist in kleineren Räumen, wo der Ozongehalt auf 0,6 mg und darüber steigen kann, für gute Ventilation zu sorgen.

A. Laqueur (Berlin).

Schlutz, Frederic W.: Actino-therapy and its application to pediatrics. (Lichttherapie und ihre Anwendung in der Kinderheilkunde.) (*Dep. of pediatr., med. school, univ. of Minnesota, Minneapolis.*) Minnesota med. Bd. **10**, Nr. 6, S. 358—360. 1927.

Zusammenstellung der wesentlichen Tatsachen über Lichttherapie und ihre Indikationen. Nichts Neues.

Nassau (Berlin).

Digitized by Google

Zentralblatt für die gesamte Radiologie.
Band IV, Heft 9 Seite 529—592

Allgemeines.

● **Glocker, Richard: Materialprüfung mit Röntgenstrahlen unter besonderer Berücksichtigung der Röntgenmetallographie.** Berlin: Julius Springer 1927. VI, 377 S. u. 256 Abb. geb. RM. 31.50.

Das Anwendungsgebiet der Röntgenstrahlen als Hilfsmittel bei der Materialprüfung hat seit etwa einem Jahrzehnt einen gewaltigen Ausbau erfahren und sich, ausgehend von Tausenden von theoretischen und experimentellen Forschungsarbeiten, zu der praktisch wertvollen und stetig unentbehrlicher werdenden Untersuchungsmethode ausgebildet, als die es in der Industrie schon heute weitgehenden Eingang gefunden hat. Gerade der Praxis wird mit einem Werk wie dem vorliegenden ein großer Dienst geleistet, wenn das „Lehrbuch" drei Forderungen erfüllt, die etwa folgendermaßen formuliert werden können: Übersichtliche Zusammenfassung der dem einzelnen Leser nicht immer zugänglichen, umfangreichen Literatur; klare Darstellung des Wesentlichen und praktische Anleitung zum selbständigen Ausüben der Verfahren durch Beigabe von Bildern und Tabellen; vollkommene Übersicht und Beherrschung der Materie durch den Verfasser. Die Lösung dieser Aufgabe ist dem Verf., der seit einer Reihe von Jahren auf dem Gebiet der Röntgentechnik einen Ruf genießt, in hervorragender Weise geglückt; das Werk wird in seiner knappen, plastischen Form, die keine großen theoretischen Vorkenntnisse verlangt und doch auch in der Theorie und in den schwierigeren Teilen des Stoffes erschöpfend unterrichtet, jedem willkommen sein, der sich in der Praxis oder im wissenschaftlichen Laboratorium mit der Materialprüfung beschäftigt. Der Inhalt gliedert sich im wesentlichen in folgender Weise: In der Einleitung kurze Besprechung der Natur der Röntgenstrahlen unter Berücksichtigung der modernen Anschauung und der verschiedenen Verfahren der Röntgenmaterialprüfung, weiterhin Darstellung der Erzeugung der Röntgenstrahlen und der speziellen technischen Hilfsmittel für den vorliegenden Zweck, wie Röhren und Apparate, sowie der so wichtigen Strahlenschutzvorrichtungen. Das zweite Kapitel enthält Absorption, Beugung und Ionisation der Röntgenstrahlen mit ihren Begleiterscheinungen als Basis der einzelnen Verfahren; es folgen Grundlagen und praktische Anwendung der Absorptionsmethode, die bei der Untersuchung von technischen Materialstücken und der Erkenntnis von Herstellungsfehlern wertvolle Dienste leistet. Die Septralanalyse nimmt mit der Beschreibung der verschiedenen Apparate, der Gesetzmäßigkeiten des Röntgenspektrums, der qualitativen und quantitativen Analyse (Anbahnung und Ausbau der letzteren sind im wesentlichen dem Verf. zu verdanken. D. Ref.) und den sorgfältig ausgewählten praktischen Beispielen einen breiten Raum ein. Das gewaltige Gebiet der Interferenzmethoden wird eingeleitet durch eine Besprechung der Methoden der Röntgenstrukturuntersuchung und ihrer Anwendungsgebiete; der Überblick, den Verf. über die Krystallographie und die Krystallchemie besitzt, kommt der Darstellung der hier notwendigen Grundlagen und der Auswertung der Diagramme in hohem Maße zu statten. Man weiß, daß sich gerade hier der schwache Punkt der meisten Praktiker und Röntgentechniker befindet und daß die Schwierigkeiten, sich in der einschlägigen Literatur zurechtzufinden, sehr oft unangenehm empfunden werden — die klare, auf das behandelte Gebiet abgerundete Bearbeitung dieses Abschnitts ist daher besonders zu begrüßen. Im letzten Kapitel werden Debyeaufnahmen und ihre Auswertung, Laueaufnahmen, Drehkrystall- und Spektrometerverfahren, Krystallstrukturen anorganischer und organischer chemischer Stoffe, Struktur von Legierungen, Bestimmung der Krystallgröße, Faserdiagramme mit Auswertung, endlich innere Spannung von Krystallen dargestellt. Der gesondert behan-

Digitized by Google

delte mathematische Anhang bringt Einzelheiten über Absorptionsberechnungen und krystallographische Formeln; ein übersichtlicher Nachweis der Literatur und ein Sachverzeichnis, dessen sorgfältige Bearbeitung rasche Orientierung erlaubt, beschließen das Werk. Das sorgfältige, in fast allen Kapiteln von grundlegenden Arbeiten im Institut des Verf. getragene Buch bildet ein Standardwerk der Röntgenmaterialprüfung; es wird nicht nur in der Praxis der Industrie und im Laboratorium unterrichten und praktische Anleitung geben, sondern auch jedem, der sich mit den Randgebieten des behandelten Stoffes befaßt, eine vorzügliche Orientierung gewährleisten. *Neeff.*

● **Herxheimer, Gotthold: Grundriß der pathologischen Anatomie. Spez. Tl. 19. Aufl. d. Schmausschen Grundrisses d. pathol. Anat.** München: J. F. Bergmann 1927. S. XX, 315—695 u. 200 Abb. RM. 33.—.

Das in neuer (19.!) Auflage erschienene, allgemein bekannte Buch zeichnet sich durch Übersichtlichkeit und Prägnanz der Darstellung aus. Ausstattung und Bilder sind vorzüglich. *Abeles* (Frankfurt a. M.).

Koenigsberger, E., und W. Mansbacher: Therapeutische Versuche mit Hypophysin bei Magenatonie im Säuglings- und Kindesalter. (*Städt. Kinderkrankenh., Berlin.*) Zeitschr. f. Kinderheilk. Bd. **44**, H. 3/4, S. 265—276. 1927.

Die Verff. haben eine Reihe von Untersuchungen über die Beeinflussung der Magenmotilität mit Hypophysin gemacht. Sie finden einen grundlegenden Unterschied in der Wirkungsweise des Hypophysins bei Normalkindern und Atonikern. Während bei den atonischen Mägen die Verweildauer abgekürzt wird, tritt beim normalen Kind keine Austreibungsbeschleunigung ein, in einzelnen Fällen sogar eine Verzögerung, die auf einen Pyloruskrampf zurückgeführt wird. Bei der Kombination Hypophysin + Atropin ist bei Atonikern in 3 von 5 Fällen eine beschleunigte Austreibung (50% mehr als mit Hypophysin allein), bei Normalkindern dagegen eine Verzögerung im Sinne einer motilitätshemmenden Atropinwirkung festzustellen. Ähnlich liegen die Verhältnisse bei der Kombination Hypophysin mit Adrenalin. Die klinische Anwendung der experimentellen Untersuchung bei 4 Fällen, und zwar bei 3 Fällen von akuter Magenatonie und 1 Fall von chronischer Atonie ergab befriedigende Resultate. Das Erbrechen hörte sofort oder spätestens nach einigen Tagen auf. Bei der chronischen Atonie war eine wesentliche Besserung des Allgemeinzustandes mit Hebung des Appetits und Abnahme der Magenreste festzustellen. In den Fällen, in denen Hypophysin allein versagte, ergab eine Kombination mit Atropin bessere Resultate. Atropin zeigte sich dabei dem Adrenalin überlegen. Die Dosierung ist nach den Autoren individuell verschieden, es soll eine leichte Allgemeinreaktion mit leichter Blässe und geringer Pulsbeschleunigung auftreten. Gegeben wurde nach den Kurven bei den akuten Fällen 3mal täglich 0,3—0,5 Hypophysin, in dem chronischen Fall 1mal täglich 0,7 Hypophysin, in den ersteren Fällen 10 Tage lang, bei der chronischen Atonie über 40 Tage, evtl. kombiniert mit 2—3mal 0,0003 Atropin. Die Gewichtskurven zeigen Anstieg, der mehr oder minder schnell eintritt. Auf den Röntgenbildern läßt sich eine Hebung des Tonus, Verkürzung der Austreibungszeit feststellen. Wenn auch das Matrial der Autoren zu klein ist, um ein abschließendes Urteil über die Methode zu haben, so dürfte doch die interessante Arbeit zur Nachprüfung anregen. *Gotthardt* (München).

Kramarenko, Jurij: Die Materialien zur Systematisierung des Röntgenarchivs nach Dezimalsystem. (*Diagnost. Röntgenabt., Zentralarbeiterpoliklin., Kiev.*) Fortschr. a. d. Geb. d. Röntgenstr. Bd. **36**, H. 4, S. 786—793. 1927.

Verf. unternimmt den Versuch, das Dezimalsystem, nach dem in den großen Bibliotheken die Bücher aufzufinden sind, zur leichten Auffindung von Röntgenbildern im Archiv anzuwenden. Die Filme werden nach der Größe eingeteilt und nach den Nummern des Inventarbuches aufbewahrt. Von jeder Aufnahme werden 3 Karten angefertigt, auf denen Name, Vorname, Tag der Aufnahme, Nummer des Büros, Gebiet und Diagnose steht; ferner noch Format, Nummer nach dem Inventarbuch und Index nach dem Anzeiger. Die ersten Karten werden nach dem Alphabet geordnet, damit man die

Digitized by Google

Aufnahme jedes Kranken jederzeit finden kann. Die zweiten Karten werden nach dem Gebiet geordnet. Die Einteilung nach dem Gebiet erfolgt in 1. Knochen, 2. Gelenke, 3. Innere Organe usw. Die Knochen z. B. sind eingeteilt in 1. Kopf, 2. Wirbelsäule, 3. Brust usw. Der Kopf wieder ist unterteilt in 1. Platte Schädeldachknochen, 2. Schädelgrund, 3. Augenhöhle usw. Der Schädelgrund z. B. ist wieder unterteilt in 1. Vorderschädelgrube, 2. Mittlere Schädelgrube, 3. Sella turcica usw. Die Sella turcica ist wieder unterteilt in 1. Dorsum sellae turcicae, 2. Proc. clin. ant., 3. Proc. clin. post. usw. Die Tibiadiaphyse hat z. B. die Nummer 1742: 1 = Knochen, 7 = untere Extremität, 4 = Tibia, 2 = Diaphyse. Die dritten Karten sind nach Krankheiten geordnet: Die Anordnung ist: 0 = Norm, 1 = Entwicklungsanomalien, 2. Fremdkörper, 3. Traumen usw. Die Traumen z. B. sind geordnet nach 1. Kontusionen, 2. Luxationen, 3. Frakturen usw. Die Frakturen z. B. sind eingeteilt in 1. quere, 2. schräge, 3. splitterförmige und so weiter. Osteomyelitis mit Sequestern hat die Nummer 531: 5= chron. Entzündung, 3 = Osteomyelitis, 1 = sequestrierende Form. Von jedem Körperteil und von jeder Erkrankung kann man so schnell eine Reihe von Aufnahmen heraussuchen.

Heinrich Chantraine (Betzdorf).

Herzog, R. O., und W. Jancke: Röntgenographische Untersuchung über Spinnenseide. (*Kaiser Wilhelm-Inst. f. Faserstoffchem., Berlin-Dahlem.*) Hoppe-Seylers Zeitschr. f. physiol. Chem. Bd. **164**, H. 4/6, S. 306—307. 1927.

Die Untersuchungen wurden an den Fäden der Madagaskar-Spinne vorgenommen und die Resultate mit früher von R. Brill an echter Seide gewonnenen (Liebig Ann. d. Chem. 434, 204. 1923.) verglichen. Es ergab sich, daß Spinnenseide und Raupenseide denselben krystallinen Bestandteil in gleicher Krystallitanordnung enthalten.

K. Felix (München).

Allgemeine Strahlenkunde.

Strahlenphysik (Röntgen, Radium, Licht).

Shearer, J.: A vaccum spectrograph and its use in the long X-ray region. (Ein Vakuumspektrograph und sein Gebrauch im langwelligen Röntgenstrahlengebiet.) London, Edinburgh a. Dublin philosoph mag. a. journ. of science Ser. **7**, Bd. **4**, Nr. **23**, S. 745—753. 1927.

Zur Messung langwelliger Röntgenstrahlen wird die Konstruktion eines Vakuumspektrographen beschrieben, bei dem ein gemeinsames Vakuum für Röntgenröhre und Spektrograph benutzt wird. Der Krystall (Rohrzucker für weiche Strahlen) wie auch der unbedeckte photographische Film können von außen um bekannte Winkel rotiert werden. Ein Metall-Coolidgerohr mit wassergekühlter Nickelantikathode wird benutzt. Um die Lichtintensität auf ein Minimum zu beschränken, wird die Wehneltkathode herangezogen. Mit diesem Spektrographen bestimmte der Verf. die Wellenlänge der $L\alpha$-Strahlung von Nickel zu 14,5720 Å (Thoraeus' Wert 14,528 Å) bei einer Expositionsdauer von 3 Stunden. Der Gitterabstand 2d für Zucker wurde für die $K\alpha_1$- und $K\alpha_2$-Strahlung des Nickels zu 21,1519 Å bestimmt (Stenstroems Wert 21,141 Å).

Otto Glasser (Cleveland, Ohio).

Watson, E. C.: The space-distribution of the photo-electrons ejected by X-rays. (Die räumliche Verteilung der von Röntgenstrahlen ausgelösten Photoelektronen.) (*Norman Bridge laborat. of physics, Pasadena.*) Proc. of the nat. acad. of sciences (U. S. A.) Bd. **13**, Nr. 8, S. 584—588. 1927.

Theoretische Untersuchungen über die Verteilung der in der Wilsonkammer von unpolarisierten Röntgenstrahlen in der Ebene der Strahlenrichtung und der von polarisierten Röntgenstrahlen in der Ebene des elektrischen Vektors erzeugten Elektronen mit dem Ergebnis, daß die Theorie der Kernstreuung zusammen mit der Annahme, daß alle Elektronen eines bestimmten Ausgangsatoms in der gleichen Richtung wegfliegen, in befriedigender Weise alle Einzelheiten der experimentell gefundenen räumlichen Verteilung der Elektronen, ihre Asymmetrie und ihrer verschieden flachen Maxima, erklärt.

Neeff (Würzburg).

Digitized by Google

Watson, E. C.: The velocity and number of the photo-electrons ejected by X-rays as a function of the angle of emission. (Die Geschwindigkeit und Anzahl der von Röntgenstrahlen ausgelösten Photoelektronen als Funktion des Emissionswinkels.) (*Norman Bridge laborat. of physics, California inst. of technol., Pasadena.*) Physical review Bd. **30**, Nr. 4, S. 479—487. 1927.

Mit einem magnetischen Spektrographen nach Robinson, de Broglie und Whiddington wurden die magnetischen Spektren der von Röntgenstrahlen an dünnen Metallschichten ausgelösten Photoelektronen im Winkelbereich 0—180° aufgenommen. Der Verf. findet, daß innerhalb der Meßgenauigkeit ($^1/_2$%) die maximale Antrittsgeschwindigkeit der Photoelektronen in allen Richtungen die gleiche ist. Die Anzahl der aus Schichten von Metallen höheren Atomgewichtes mit der maximalen Geschwindigkeit austretenden Elektronen ist für die verschiedenen Richtungen ungefähr die gleiche. Für Strahler geringer Dichte und für sehr dünne Metallschichten tritt die größte Anzahl Elektronen etwas vorwärts gegen das Strahlenbündel aus. Diese Ergebnisse lassen sich erklären durch Anwendung der Rutherfordschen Theorie der Kernstreuung auf Elektronen unter der Annahme, daß alle Elektronen in gleicher Richtung aus dem Atom austreten. *Otto Glasser* (Cleveland, Ohio).

Loughridge, Donald H.: Direction of photo-electron emission. (Emissionsrichtung von Photoelektronen.) (*Norman Bridge laborat. of physics, California inst. of technol., Pasadena.*) Physical review Bd. **30**, Nr. 4, S. 488—493. 1927.

In einer Wilsonkammer wurde die durch ein enges Bündel monochromatischer Mo Kα-Strahlen in einer Wasserstoff-, Luft- und Argonatmosphäre ausgelösten Photoelektronenbahnen mit einer stereoskopischen Kamera aufgenommen. Mit einem stereoskopischen Komparator eigener Konstruktion zählt der Verf. diese Bahnen in verschiedenen Richtungen, verglichen mit der Richtung des Röntgenbündels. Aus den mit diesen Resultaten aufgestellten Kurven der Häufigkeit des Austritts der Elektronen unter verschiedenen Winkeln läßt sich für alle 3 Gase ein ziemlich scharfes Maximum für die wahrscheinlichste Austrittsrichtung von 70° gegen den vorderen Teil des Strahlenbündels ablesen. Dieses Resultat ist nicht mit der klassischen Theorie in *Einklang* zu bringen, deckt sich aber mit der Watsonschen Theorie der Annahme der Verteilung der Austrittsrichtungen auf der Basis der Streuung. *Otto Glasser* (Cleveland, Ohio).

Ehrenhaft, F.: Der gegenwärtige Stand der Frage über die Existenz von Ladungen kleiner als das Elektron. Zeitschr. f. Physik Bd. **45**, H. 7/8, S. 557—560. 1927.

Verf. teilt Untersuchungen zur empirischen Festlegung der Beweglichkeit von kleinen, in Gasen bewegten Materieteilchen mit, die von ihm in Weiterführung der früheren Versuche an Flüssigkeitströpfchen und festen Teilchen mittlerer Dichte nunmehr auch an schweren metallischen Probekörpern durchgeführt wurden. Im elektrischen Lichtbogen geeignet hergestellte Silber- und Goldteilchen liefern das vom theoretischen Standpunkt aus zu erwartende Widerstandsgesetz; die Gültigkeit des letzteren erstreckt sich bis zu Einzelteilchen von 10^{-5} cm Radiengröße. Der aus 140 Probekörpern verschiedener Dichten von 0,9—19,2 erhaltene Mittelwert für die Konstante des Widerstandsgesetzes ergab sich zu 1,02. *Neeff* (Würzburg).

Rosenblum, Salomon: Sur le ralentissement des rayons α par la matière. (Über die Verzögerung der α-Strahlen in der Materie.) Cpt. rend. hebdom. des séances de l'acad. des sciences Bd. **185**, Nr. 17, S. 851—853. 1927.

Verf. verbessert eine früher angegebene Formel für die Verlangsamung der Strahlen in beliebigen Medien und findet nunmehr: $X = K\left(u - \frac{u^2}{10^2} - \frac{35{,}5\ u^3}{10^6}\right)$, wo X das Gewicht des Absorbers in mg/ccm, $u = \left(\frac{V_0 - V}{V_0}\right) . 100$, V_0 = Anfangsgeschwindigkeit der α-Strahlen des Thorium C_1 ($2{,}06 \times 10^9$ cm/sek.), V die Geschwindigkeit der α-Strahlen beim Verlassen des Schirms und K eine Funktion, die vom Schirmmaterial abhängt; K beträgt beispielsweise für Silber 0,703. Im Geschwindigkeitsbereich von $2{,}06 \times 10^9$ bis $1{,}24 \times 10^9$ verhalten sich die α-Strahlen beim Durchgang durch die Materie so,

Digitized by Google

als ob sie der verzögernden Wirkung eines Feldes unterworfen wären, dessen Stärke mit $1/V$ wächst und das andererseits von der Atomnummer des Absorbers abhängt.
Neeff (Würzburg).

Sihvonen, V.: Über die Natur der Desensibilisierung. (*Physikal.-chem. Laborat., eidgen. techn. Hochsch., Zürich.*) Zeitschr. f. wiss. Photogr., Photophysik u. Photochem. Bd. 25, H. 1, S. 1—9. 1927.

Die Desensibilisierung gilt vor allem für das blaue, also vom Bromsilber absorbierte Licht. Daher ist die Theorie der Sensibilisierung von Baur sinngemäß auf die Desensibilisierung so zu übertragen, daß Bromsilber der Sensibilisator der Photolyse ist, der Desensibilisator der kathodische, die Gelatine der anodische Polarisator ist. Der Desensibilisator nimmt gewissermaßen über das Bromsilber als Überträger die absorbierte Lichtenergie auf; Desensibilisierung ist also Schonung des Bromsilbers. Folgende Versuche werden zum Beweise dieser Auffassung angestellt: Bromsilberemulsionen, mit Gelatine, Gummi arabicum, Rohr- und Traubenzucker als Bindemittel, sowohl mit als auch ohne Farbstoffzusatz (Methylenblau, Pinakryptolgrün, Phenosafranin, Auramin G) wurden in zylindrischen Glasgefäßen mit einer 300kerzigen Lampe in 60 cm Entfernung belichtet. Die Filterwirkung der Farbstoffe wurde bei einer Reihe von Versuchen gesondert ermittelt. Kontrolle durch Leerversuche von Bindemittel + Farbstoff und von Bromsilberemulsion allein. Das durch die Belichtung ausgeschiedene Silber wurde durch Ultrafiltration abgetrennt und titrimetrisch mit Rhodanammonium bestimmt. Versuchsergebnisse: Methylenblau als Desensibilisator: es wurde bei der Belichtung ebensoviel Methylenblau reduziert als der Desensibilisierungswirkung, die sich in geringerer Silberausscheidung zu erkennen gab, entsprach. Nach einiger Zeit wird jedoch ein stationärer Zustand erreicht. Ähnliche Übereinstimmung ergab sich bei Anwendung von Pinakryptolgrün und Phenosafranin. Dieselben Versuche wurden mit dem Sensibilisator Auramin G angestellt; der Effekt ist hier entgegengesetzt, statt der Reduktion des Farbstoffs tritt hier Oxydation durch Belichtung ein.
Walter Barth (Dessau).

Niederhoff, P.: Über das Absorptionsspektrum des Corodenins im Ultraviolett. (*Physiol. Inst. u. Inst. f. Strahlenforsch., Univ. Berlin.*) Klin. Monatsbl. f. Augenheilk. Bd. 79, Aug.-H., S. 158—160. 1927.

Der praktische Zweck der Untersuchungen ist der Augenschutz vor ultravioletten Strahlen in Fällen, wo das Tragen von Schutzbrillen schlecht möglich ist. Ergebnis: Das Corodenin (ein Chinolinderivat mit geringem Zusatz von Suprarenin) hat ein starkes Absorptionsvermögen für ultraviolette Strahlen, und zwar noch in einer Schicht von $^1/_{10}$—$^1/_{100}$ mm Dicke. Besonders groß ist das Absorptionsvermögen bei 3300—2850 Å.-E. Für kleinere Wellenlängen als 2600 Å.-E. ist das Corodenin sogar nahezu undurchlässig.
Kranz (Gießen).

Biologie u. Chemie d. Strahlenwirkungen (Röntgen, Radium, Licht).

Packard, Charles: The quantitative biological effects of X-rays of different wavelengths. (Quantitativer biologischer Effekt von Röntgenstrahlen verschiedener Wellenlänge.) (*Inst. of cancer research, Columbia univ., New York.*) Journ. of cancer research Bd. 11, Nr. 1, S. 1—15. 1927.

Die Arbeit untersucht den Einfluß der Härte der Röntgenstrahlen auf die biologische Wirkung. Als Testobjekt werden große Mengen Drosophila-Eier bestrahlt mit Intensitäten von 0,22 und 0,154 E pro Sekunde, wobei aber die Wellenlängen 0,20 bis 0,23 ÅE, 0,54 ÅE oder 0,6—0,73 ÅE betragen. Da die Menge der bestrahlten Eier sehr groß war und wie in früheren Versuchen gezeigt, nur geringe Abweichungen in der Entwicklung der Eier bestehen, können physiologische Variationen das Ergebnis kaum trüben oder in nur geringem, zahlenmäßig festlegbarem Maße. Das Ergebnis der Versuche zeigt, daß die Wirkung der Röntgenstrahlen auf Drosophila-Eier, vorausgesetzt, daß

Digitized by Google

die Intensität die gleiche ist, unabhängig ist von der verwendeten Wellenlänge, deren Minimum aber ausreichen muß, um die Zellen homogen zu durchstrahlen. Ferner ergibt sich, daß der physiologische Effekt parallel der Ionisationswirkung geht. Die Versuche von Wood an Mäusetumoren hatten dasselbe Resultat. Daß Meyer und Glasser bei gleichen Versuchen an der Haut zu anderen Resultaten gekommen sind, wird durch die verschiedenen, zum Teil noch unbekannten Komponenten, die zum Hauterythem führen, erklärt. *Heeren* (Frankfurt a. M.).

Homann, E.: Über den Einfluß der Ovarienbestrahlung auf die Brustdrüse bei Meerschweinchen. (*Krankenanst., Sudenburg.*) Zentralbl. f. Gynäkol. Jg. 51, Nr. 45, S. 2868—2870. 1927.

Nach Steiner und Lipschütz wird die weibliche Brustdrüse durch die interstitielle Drüse des Eierstocks beeinflußt. Verf. konnte feststellen, daß die Bestrahlung jungfräulicher Meerschweinchen mit kleineren und größeren Dosen keine Reaktion an der Brustdrüse im Sinne eines Mamma lactans hervorruft.

P. Schumacher (Gießen).

Rosenbaum, W.: Regeneration des Pankreas nach Röntgenbestrahlung. (*Zentralröntgeninst. u. physiol. Univ.-Inst., Wien.*) Wien. klin. Wochenschr. Jg. 40, Nr. 42, S. 1315—1319. 1927.

Verf. hat bei jungen Hähnen das Pankreas freigelegt und mit großen Röntgendosen bestrahlt (10 H.); nach der Bestrahlung wurde die vorgelagerte Drüse zurückgeschoben und die Wunde versorgt. Nach 3 Wochen wurde der Hahn getötet und das Pankreas histologisch untersucht. In diesen Präparaten erschien eine regressive Veränderung am Azinusepithel, hyaline Entartung und vakuolige Degeneration, außerdem war eine Kernhypochromatose zu beobachten. An der Peripherie des Organes sind kleine Regenerationsinseln von Azinusgewebe aufgetreten, als Reaktion auf die regressiven Rückbildungen der Zellen in anderen Teilen der Drüse. Die große Zahl der Mitosen in den Zellen sprach auch für eine frische Regeneration in den Inseln. Die Röntgenbestrahlung bedeutete eine Schädigung der Zellen, die vermutlich einen Regenerationsreiz erwirkt. Das Pankreas „antwortet" auf Schädigung durch Röntgenstrahlen mit Zellersatz. Verf. glaubt, daß diese Reaktion auch bei anderen Drüsen zu erwarten ist. Er sieht einen Parallelismus bei der Lebercirrhose, wo ein pathologischer Reiz die Leberzellen zerstört, der Zellverlust aber durch Überregeneration ersetzt wird und das neugebildete Lebergewebe dem Ursprünglichen gegenüber vermehrt ist. Diese experimentellen Ergebnisse dürften für die Beobachtungen von Bedeutung sein, welche über günstige Erfolge der Röntgenbestrahlung des Pankreas bei Diabetikern berichten. Weitere Experimente sollen zeigen, ob und wie weit diese Bestrahlungen günstig wirken können. *Ratkóczi* (Budapest).

Willis, David A., and Albert Bachem: The effects of Roentgen rays upon the kidney. (Die Wirkung der Röntgenstrahlen auf die Niere.) (*Dep. of pathol. a. roentgenol., univ. of Illinois, coll. of med., Chicago.*) Americ. journ. of roentgenol. a. radium therapy Bd. 18, Nr. 4, S. 334—337. 1927.

Bei 12 Hunden wurde nach einem Bauchschnitt in der Mittellinie eine Niere direkt bestrahlt, die andere diente als Kontrolle. Die Dosis wechselte zwischen 1 und 7 HED, die Zeit zwischen Bestrahlung und Obduktion zwischen 2 Tagen und 7 Monaten. Es kam dabei zu einer fortschreitenden Degeneration der Harnkanälchen mit entsprechender Neubildung von Bindegewebe. Die Glomeruli beteiligten sich nur sekundär. 7 Monate nach Bestrahlung mit 7 HED ist die Niere auf etwa $^1/_5$ verkleinert und gleichmäßig geschrumpft. Die Capillaren zwischen den Harnkanälchen sind, wie Injektionspräparate zeigen, verödet, während die Glomeruli relativ wenig verändert sind und deren Capillarschlingen durchgängig bleiben. Bei einem Hunde gelang es an umschriebener Stelle nach 3 HED in 12 Wochen eine bis ins Mark reichende rechteckige Narbe zu erzeugen. Im Gegensatz zur chronischen Glomerulonephritis des Menschen

Digitized by Google

handelt es sich bei diesen Versuchen um eine primäre Degeneration der Harnkanälchen mit sekundärer Narbenbildung, Verödung von Capillaren und schließlich Atrophie der Glomeruli. Die Schrumpfung der bestrahlten Niere ist also bei den Hunden die Folge einer Nephrose. *P. Prym* (Bonn).

Ferroux, R., et Cl. Regaud: Influence de l'ischémie temporaire sur la radiosensibilité de la peau et de l'épithélium séminal. (Einfluß zeitweiliger Ischämie auf die Strahlenempfindlichkeit der Haut und des Hodenepithels.) (*Laborat. Pasteur, inst. du radium, Paris.*) Cpt. rend. des séances de la soc. de biol. Bd. **97**, Nr. 25, S. 663 bis 665. 1927.

Nach kurzer Besprechung der vorhandenen Literatur über den Einfluß der Röntgenstrahlen auf das Körpergewebe bei vorübergehender oder dauernder Ischämie geben Verff. das Ergebnis ihrer Versuche bekannt. Sie bestrahlten die Hoden von Hasen, währenddessen sie mit einer umwickelten Klemme die Blutzufuhr zu dem Hoden der einen Seite an den zuführenden Gefäßen auf längere oder kürzere Zeit unterbanden. Als Vergleichsobjekt untersuchten sie dann den Hoden der anderen Seite. Die mikroskopische Untersuchung wurde 3—4 Monate nach der Bestrahlung vorgenommen. Als Ergebnis ergab sich: Die Radiosensibilität der Haut wurde durch Ischämie nie erhöht. In 16 Versuchen war die Reaktion der Haut auf der einen Seite nach vielen kleinen verzettelten und einmaligen großen Dosen gegenüber der anderen Seite unverändert. In 6 Versuchen wurde bei großen und sehr großen Dosen ein Schutz gegen Hautverbrennung festgestellt. In bezug auf das Keimepithel wurde in 3 Versuchen ein stärkerer Effekt der Röntgenstrahlen gefunden, auf der Seite, wo die Ischämie 3, $3^1/_2$ bzw. $4^3/_4$ Stunden gedauert hatte. In 3 weiteren Fällen war der Effekt in beiden Hoden gleich. Die 16 übrigen Versuchstiere ergaben wechselnde Ergebnisse, aber offensichtlich waren die Läsionen auf der einen Seite der Ischämie weniger deutlich. Verff. kommen daher zu dem Schluß, daß eine zeitweilige Ischämie eines radiosensiblen Gewebes dieses vor der Einwirkung der Röntgenstrahlen in einem gewissen geringem Maße schützt, und daß es sich nicht um eine Verzögerung des Auftretens der Röntgenschädigung (Holthusen), sondern um eine wirkliche Verminderung der Sensibilität für Röntgenstrahlen handelt (Jolly). *Heeren* (Frankfurt a. M.).

Meyer, P. S.: Änderung der Hautempfindlichkeit gegenüber Cantharidenpflaster nach Röntgenbestrahlung. (*15. Kongr. d. dtsch. dermatol. Ges., Bonn, Sitzg. v. 4.—8. IX. 1927.*) Zentralbl. f. Haut- u. Geschlechtskrankh. sowie deren Grenzgeb. Bd. **25**, H. 1/2, S. 29. 1927.

Keller und P. S. Meyer hatten gezeigt, daß Haut, die mit künstlicher Höhensonne vorbehandelt wurde, weniger empfindlich gegen die Reizwirkung von Terpentin und Canthariden ist als nicht bestrahlte Haut. Nach diesen Untersuchungen schien es interessant, auch die mit Röntgenstrahlen behandelte Haut auf ihre Reaktion gegenüber Reizstoffen zu untersuchen, besonders da Liechti, Kaplansky und Soloweitschik die Wasserstoffionenkonzentration nach Röntgenbestrahlung verändert fanden. Versuchstechnik: 0,5 mm Al-Filter, 70 KV. 4 MA. Monopanapparatur. Quadratische Stelle wird aus Bleigummiplatte ausgeschnitten auf eine Unterarmstelle gelegt und mit $^1/_8$ bzw. $^1/_4$ bzw. 1 ED bestrahlt. Nach 5—8 Tagen wird ein kleines Stückchen Cantharidenpflaster, dessen Reizschwelle vorher an anderer Hautstelle erprobt wurde, aufgelegt. Die Kontrolle wird an der symmetrischen Stelle der anderen Extremität gewählt. Nach 8 Stunden werden die Reaktionen abgelesen. Nach Bestrahlung mit Teildosen reagierte die Haut stärker auf Canthariden als die unbestrahlte Haut, nach Volldosen war die Entzündung geringer. *P. S. Meyer* (Mannheim).

Fernau, A.: Über die Wirkung der durchdringenden Radiumstrahlung auf Pseudoglobulin. (*Radiumstat., Univ.-Klin. f. Dermatol. u. Syphilidol., Wien.*) Biochem. Zeitschr. Bd. **189**, H. 1/3, S. 172—174. 1927.

Im Anschluß an die Versuche mit Serum- und Ovalbumin wurden die Untersuchungen über die Einwirkung der Radiumstrahlung auf das Pseudoglobulin ausgedehnt.

Digitized by Google

In die elektrodialysierte, völlig salzfreie Pseudoglobulinlösung wurde ein Glasröhrchen von 0,3 mm Wanddicke mit 70 mg Radiumelement eingesenkt. Die geringe Wandstärke ermöglicht eine intensive β-Strahlung. (Die primäre γ-Strahlung ist vollkommen wirkungslos.) Nach einigen Tagen trat eine augenscheinliche Veränderung der Eiweißlösung ein. Die zur beginnenden Trübung nötige Bestrahlungsdauer nahm mit der zugesetzten Salzmenge erheblich zu. Die Abhängigkeit von der Eiweißkonzentration ist noch strittig. Die Trübung trat in der unmittelbaren Nähe des Radiumröhrchens am raschesten auf. Über die Erhöhung der Leitfähigkeit läßt sich nichts Sicheres aussagen. Das gewöhnlich dialysierte Pseudoglobulin verhält sich dem elektrodialysierten vollkommen ähnlich. — Der Verlauf des Denaturierungsprozesses wurde auch ultramikroskopisch verfolgt. *Th. Blühbaum* (Berlin).

Beyer, Adolf: Experimentelle Studien zur Blauuwschen Theorie. I. Mitt.: Die Wachstumsverhältnisse bei der phototropischen Krümmung vorbelichteter Avenakeimlinge. Zeitschr. f. wiss. Biol., Abt. E: Planta, Arch. f. wiss. Botanik Bd. 4, H. 3, S. 411 bis 436. 1927.

Wenn die Blauuwsche Theorie allgemein gültig ist, muß in allen Fällen die phototropische Krümmung sich aus den entsprechenden Licht-Wachstumsreaktionen herleiten lassen. Durch Variation der Versuchsbedingungen wird man also versuchen müssen, ob sich die beiden Erscheinungen trennen lassen; denn steht die phototropische Krümmung nicht in so naher Beziehung zur Licht-Wachstumsreaktion, sondern sind beide verschiedene Erscheinungen, so wird man annehmen müssen, daß sie beim Wechsel der Außenbedingungen sich verschieden verhalten, d. h.: die Blauuwsche Theorie könnte vielleicht in einem Falle zufällig richtig erscheinen, im andern aber eben wegen des Mangels eines inneren Zusammenhanges versagen. Verf. geht so vor: Er beleuchtet Koleoptilen von Avena 1 Stunde lang antagonistisch. Dann wird ein Teil weitere 2 Stunden dieser Belichtung ausgesetzt, ein Teil verdunkelt, ein Teil durch Ausschalten der einen der beiden Lampen halbseitig beleuchtet. Die Messungen erfolgen in den entscheidenden Versuchen an vergrößerten Photographien, die Versuchsmethode wird gegen Einwürfe verteidigt und als zuverlässig nachgewiesen. Man müßte nun, wenn Blauuw recht hat, aus dem Vergleich der ersten und zweiten Serie, d. h. der Dunkelwachstumsbeschleunigung der zweiten, die phototropische Krümmung der dritten Serie berechnen können. Es ergibt sich: 1. Die Dunkelwachstumsbeschleunigung ist sehr klein, die Lichtkrümmung sehr ansehnlich; also ein Fall, bei dem starke phototropische Krümmung anscheinend ohne gleichzeitige beträchtliche Lichtwachstumsreaktion eintritt. 2. Die Differenz der Konvex- und Konkavflanke der gekrümmten Keimlinge ist viel größer als die Längendifferenz zwischen weiterbelichteten und verdunkelten Pflanzen. 3. Die Konkavflanke wächst langsamer als ein antagonistisch beleuchteter Keim, die Konvexflanke rascher als ein verdunkelter. Aus all dem ergibt sich, daß wenigstens in diesem Fall die Blauuwsche Theorie versagt und deshalb unrichtig ist. Wenn sie in anderen Fällen den Erwartungen entspricht, so ist es mehr oder minder zufällig. *Schmucker* (Göttingen).

Nobele, J. de, et Fr. de Petter: Influence des rayons ultra-violets sur le bacille de Koch et la tuberculine. (Einfluß ultravioletter Strahlen auf den Tuberkelbacillus und das Tuberkulin.) Ann. de l'inst. d'actinol. Bd. 2, Nr. 1, S. 26—33. 1927.

Mittels der Quecksilberlampe nach Bach wurde der Einfluß ultravioletter Strahlen auf die Entwicklung der tuberkulösen Infektion beim Tier, auf Tuberkelbacillenemulsion und Tuberkulin untersucht. Die Ergebnisse unterscheiden sich nicht von den auch bei uns bekannten. Sie bestätigen die alte Annahme, daß die Wirkung der Strahlen auf das erkrankte Gewebe, insbesondere die Lunge, keine direkte, sondern eine indirekte, günstige immunbiologische Vorgänge bewirkende ist.

v. Witzleben (Köppern i. T.).

Digitized by Google

Inberg, K. R., und Bertil Rosendahl: Über die Einwirkung der Ultravioletthestrahlung auf die Temperaturempfindlichkeit der Haut. (*Physiol. Inst., Univ. Helsingfors.*) Duodecim Bd. 41, Nr. 11, S. 699—710. 1925. (Finnisch.)

Nach Bestrahlung mit „Künstlicher Höhensonne" tritt für mehrere Tage eine Erniedrigung der Hautempfindlichkeit gegen Wärme an der bestrahlten Stelle ein. Diese Erniedrigung ist unabhängig davon, ob nach der Bestrahlung eine Hautrötung eingetreten ist oder nicht. *Cedercreutz* (Helsingfors).

Röntgenstrahlen.

Allgemeine Röntgentechnik.

Klemperer, Otto: Hochspannungsvoltmeter. (*Physikal. Inst., Univ. Kiel.*) Physikal. Zeitschr. Jg. 28, Nr. 20, S. 673—674. 1927.

Beschreibung eines einfachen Apparates der nach dem Prinzip der elektrischen Polwage aus der Abstandsänderung zweier Konduktoren die Spannung abzulesen gestattet. Einer feststehenden, isolierten Kugel gegenüber befindet sich eine zweite, an einem Faden aufgehängte, die einen Zeiger mit Mikroskopablesung trägt und deren Anziehung durch eine passend dimensionierte Querfeder kompensiert wird. Die an den beiden Kugeln angelegte Spannung kann hiermit zwischen 5 und 80 Kilovolt auf etwa 1% genau gemessen werden, wenn die Meßbereiche durch Einsetzen verschiedener Federn und Ablesevergrößerungen variiert wurden. *Neeff* (Würzburg).

Otto, W.: Schutzeinrichtung gegen Hochspannungsschäden bei Berührung von hochspannungsführenden Teilen von Röntgenröhren. (Zus. zu DRP. 398541. 1927.) DRP. 451815. 1927.

Die Einrichtung, bei der die Abschaltung der Stromquelle vom Hochspannungstransformator durch ein Schaltorgan erfolgt, welches vermittels eines Wellenanzeigers durch von infolge der Berührung entstehenden Funken erzeugte Schwingungen beeinflußt wird, ist dadurch gekennzeichnet, daß in der Hochspannungsleitung, z. B. dicht über der Transformatordurchführung, Anordnungen, z. B. Maximalschalter oder Schmelzsicherungen, vorgesehen sind, welche beim Überschreiten einer einstellbaren Stromstärke die Hochspannungsleitung unterbrechen und hierbei die das Schaltorgan zum Abschalten der Maschine betätigende Funkenentladung erzeugen. *Schütz* (Berlin).

Chantraine, H.: Über die Gipfelstromstärke bei der gasfreien Röhre. (*Röntgen- u. Lichtheilsant., Vereinig. d. Krankenkassen, Betzdorf.*) Fortschr. a. d. Geb. d. Röntgenstr. Bd. 36, H. 4, S. 845—847. 1927.

In der gasfreien Röhre schwankt die Stromstärke im Takte der Spannung; die Angaben des mA-Meters sind eine Mittelbildung aus unbekannten Einzelgrößen. Man kann die beim Spannungsgipfel fließende Stromstärke messen, indem man an die Röhre eine konstante Gleichspannung legt, deren Höhe der Gipfelspannung, bei der die Gipfelstromstärke gemessen werden soll, entspricht. Die Heizung des Glühfadens muß hierbei in beiden Fällen ganz die gleiche sein. Beim Scheibengleichrichter ist die Gipfelstromstärke etwa 80% höher als die Angabe des mA-Meters; beim Glühventilgleichrichter 30—45%. Beim Halbwellenbetrieb führt die Halbphase bei unveränderter Heizung des Glühfadens und unveränderter Spannung 15—20% mehr mA, als sie jede Halbphase bei Ausnutzung beider Halbwellen führt. Dies kommt daher, daß beim Halbwellenbetrieb die Arbeitsphase ein Stück in die Leerphase hinein verlängert wird. *Heinrich Chantraine* (Betzdorf).

Fricke, Hugo, and I. E. Beasley: Measurement of the stray radiation in Roentgenray clinics. (Messungen der Streustrahlung in Röntgenkliniken.) (*Cleveland clin., Cleveland.*) Americ. journ. of roentgenol. a. radium therapy Bd. 18, Nr. 2, S. 146—148. 1927.

Messungen wurden angestellt in 8 Kliniken. Das Elektroskop wurde an die Stelle gesetzt, wo der Operateur gewöhnlich stand. Gemessen wurde bei 200, 135 und 95 KV. Den besten Schutz mit praktisch kleiner Streustrahlung erhält man, wenn die Röhre völlig in einen Schutzbehälter eingeschlossen ist und der Operateur sich in einem bleigeschützten, separaten Raum

Digitized by Google

befindet. Befindet sich der Operateur nicht in dem Schutzhaus, so erhält er 0,04 Kilo-Röntgen per Stunde. In der Röntgendiagnostik ist die Gesamtstreustrahlung weit geringer als bei der Therapie. *E. A. May* (Newark, N. J.).

Jacobson, Lillian E.: Measurement of stray radiation in Roentgen-ray clinics of New York city. (Messung der vagabondierenden Strahlung in einigen Röntgenkliniken der Stadt New York.) Americ. journ. of roentgenol. a. radium therapy Bd. 18, Nr. 2, S. 149. 1927.

Mit dem von Fricke und Beaslye beschriebenen Schutzelektroskop (vergleiche vorstehendes Referat) wurden in 5 Röntgenlaboratorien die das Bedienungspersonal treffende vagabundierende Strahlung gemessen. Gemäß der jeweiligen Anordnung der Apparate (1. Röhre strahlensicher eingebaut, Personal im Schutzraum; 2. Röhre in Bleiglastopf, Personal im Schutzraum; 3. Röhre in Bleiglastopf, Personal im Behandlungsraum hinter Bleischirm) wurden die Meßresultate in 3 Gruppen eingeteilt. Die größte Dosis in der 1. Gruppe wurde bei Tiefentherapiestrahlung mit $3{,}9 \cdot 10^{-4}$ Kilo-Röntgen per Stunde, die der letzten Gruppe bei mittelharten Strahlen mit $0{,}9 \cdot 10^{-2}$ K.-R. gemessen. *Otto Glasser* (Cleveland).

Freund, Leopold: Zur Technik des Röntgenverfahrens im Kleinkindesalter. Das Lagerungstischchen. Zeitschr. f. Kinderheilk. Bd. 44, H. 3/4, S. 393—399. 1927.

Den durch die Unruhe der kleinen Patienten bedingten, jedem Röntgenologen geläufigen Schwierigkeiten der Aufnahmetechnik im Kindesalter, die so viel Zeit und Geld kosten, sucht Verf. durch ein Lagerungstischchen, das in mannigfaltiger Variation eine schmerzlose Fixation von Kopf und Extremitäten gestattet, zu entgehen. Besonders gute Dienste leistet es bei Fällen, wo die Extremität nicht gestreckt werden kann, da der Film mit der Schiene angepaßt wird. Auch bei Röntgenbestrahlung findet das Gerät beim Säugling und Kleinkind mit Vorteil Verwendung, erübrigt Haltepersonal und schützt so dieses vor unnützer Strahlenexposition. Geliefert wird das Gerät von der Firma F. Rainer, Wien IX/2, Pelikangasse 6. *Schall* (Homburg, Saar).

Pagenstecher: Über neue Röntgenschutzmittel. Kurze technische Mitt. (*Röntgeninst., Braunschweig.*) Fortschr. a. d. Geb. d. Röntgenstr. Bd. 36, H. 3, S. 719. 1927.

Verf. ließ ein Schwammgummikissen fest mit einer Bleigummiplatte verbinden und erhielt so eine angenehme Unterlage, die nach unten einen ausreichenden Strahlenschutz bietet. Den Abdeckbleigummi ließ er mit dünnem porösem Gummi überziehen und erhielt so ein Abdeckmittel, bei dem die unangenehme Kältewirkung des Bleigummis beseitigt ist und das sich auf der Haut nicht verschiebt. *H. Chantraine* (Betzdorf).

Holzknecht, G.: Schädigungsprophylaxe in der Röntgentherapie. Wien. med. Wochenschr. Jg. 77, Nr. 42, S. 1419—1421. 1927.

Der Autor faßt in diesem Artikel die wichtigsten Vorsichtsmaßregeln der Röntgentherapie zusammen. In der Prophylaxe der Röntgenschädigungen kommt eine wichtige Rolle der Verhütung vor den Starkstromschädigungen zu. Bei den modernen Apparaten ist die Anwendung eines automatischen Stromausschalters und die gründliche Isolierung des Patienten und des Röntgenpersonales gegen Erde empfehlenswert. Das Hauptmittel gegen Strahlenschädigungen ist die zuverläßliche Filtersicherung: die Anwendung der Alarmuhren des automatischen Ausschalters und der leicht benutzbaren Lichtqualitätskontrollinstrumente. Außer den ionometrischen Apparaten empfiehlt Verf. dazu die chromometrischen Geräte. Bei der Aufstellung eines Behandlungsplanes wird die Wichtigkeit der Anwendung von kleinen Dosen betont. Der Arzt soll alles vermeiden, was seine Aufmerksamkeit von dem Patienten und von der Apparatur abzulenkem imstande wäre. *Ratkóczi* (Budapest).

Portes, Viallet et Bérard: Sur les barytes d'Algérie. Leur utilisation en radiologie. Révêtements barytes. Présentation d'échantillons. (Über die Barytfunde in Algerien. Barytverputz. Vorzeigung von Proben.) (*Centre anti-cancéreux, hôp. Tenon, Paris.*) Arch. d'électr. méd. Jg. 35, Nr. 527, S. 225—231. 1927.

In den Minen von Bou-Mahni, etwa 100 km von Algier, wird ein sehr reiner Baryt gefunden, der über 99% Bariumsulfat enthält. Bei der Einrichtung der Röntgenabteilung in Algier wurde dieser Baryt als Verputz zum Strahlenschutz benützt. Dieser

Digitized by Google

Bariumverputz läßt sich sehr gut an Wänden, an der Decke, auf Brettern anbringen. Er hält sich vorzüglich und zeigte nach 3 Jahren keinerlei Risse. 9 mm des Verputzes ergaben bei ionometrischer Messung denselben Schutz wie 1 mm Blei. Da der Putz überall etwa 14 mm dick aufgetragen wurde, ergab sich eine Schutzwirkung von $1^1/_2$ mm Blei. Die Herstellung derselben Schutzwirkung durch Blei wäre 4 mal teurer gewesen. Eine Reihe anderer Krankenhäuser ist bereits zu dieser Form des Strahlenschutzes übergegangen. *Heinrich Chantraine* (Betzdorf).

Röntgenstrahlen als Hilfsmittel für die Diagnostik.

Technisches (einschl. photographischer Technik).

Koch und Sterzel A.-G. und H. Beger: Untersuchungsgerät für Röntgendiagnostik. DRP. 452079. 1927.

Es handelt sich um ein Gerät mit umlegbarer Stützwand für den Patienten und einen zum Gewichtsausgleich des Röntgenröhrenwagens dienenden Laufgewicht, welches in wagerechter Lage der Stützwand losgekoppelt und festgestellt werden kann, derart, daß beim Umlegen der Stützwand das Laufgewicht eine Schwenkung um seinen exzentrisch gelagerten Drehzapfen ausführt und dabei die Bolzen mittels Klinken, Klemmbacken o. dgl. festhält. *Schütz* (Berlin).

Saget, J.: Table radiologique oscillante. (Ein beweglicher Durchleuchtungstisch.) Bull. et mém. de la soc. de radiol. méd. de France Jg. 15, Nr. 141, S. 252—256. 1927.

Saget beschreibt einen Universaltisch, bei dem der Übergang von der vertikalen in die horizontale Lage durch einen Motor besorgt wird. *Spiegler* (Wien).

Pohl, E.: In seiner Längsrichtung kippbares Drehbett für Röntgendurchleuchtung. DRP. 452288. 1927.

Bei dem Drehbett, dessen Längsdrehzapfen in einer Gabel gelagert ist, die selbst um einen in Richtung der Schenkel stehenden Zapfen gedreht werden kann, um das Bett um die Querachse zu kippen, ist die Länge der Gabelschenkel im Verhältnis zur Breite der Lagerstatt so bemessen, daß zwischen dem Gabelsteg und der Lagerstatt genügend freier Raum für die Röhre sowie den Schirm- und Plattenhalter verbleibt. Neben der einseitigen Zapfenlagerung ist eine Abstützung durch einen Führungsbogen vorgesehen, der mit dem mittels des Zapfens gelagerten Träger des Bettes verbunden ist. *Schütz* (Berlin).

Hahn, O.: Über ein einfaches Röntgenstereoskop. (*Chir. Univ.-Klin., Breslau.*) Zentralbl. f. Chir. Jg. 54, Nr. 49, S. 3084—3085. 1927.

Verf. hat einen kleinen Apparat zum stereoskopischen Betrachten von Röntgenbildern konstruiert. (Preis 30 RM; Hermann, Breslau XVI, Maxstraße.) Er besteht aus einem Doppelspiegel von trapezförmiger Gestalt mit einem Handgriff am unteren Ende und einer Augenblende, die um eine vertikale Achse drehbar ist. Die Röntgenbilder werden seitenverkehrt nebeneinander gehängt. Man sucht das eine Bild in einem der Spiegel zu fixieren und durch geringe Drehung desselben mit dem anderen direkt geschauten Bild zur Deckung zu bringen. Das eine Bild ist in dem Spiegel reflektiert und das andere direkt zu sehen. Durch einfachen Wechsel in der Betrachtung kann man den aufgenommenen Körperteil bald von vorn, bald von hinten stereoskopisch besichtigen. (Abbildung.) *A. Hübner* (Berlin).

Kurtz, Heury F., and Ezra Bridge: A method of precision in stereoscopic roentgenography. (Eine Präzisionsmethode in der stereoskopischen Röntgenographie.) (*Dep. of techn., Pennsylvania hosp., Philadelphia.*) Americ. journ. of roentgenol. a. radium therapy Bd. 18, Nr. 4, S. 370—377. 1927.

Der Autor bespricht die Bedeutung der Akkommodation und Konvergenz für die Betrachtung naher Objekte und damit auch für die Betrachtung von stereoskopischen Röntgenbildern. Ferner betont er als eine Fehlerquelle bei der Stereoskopie des Röntgenbildes die übliche Praktik, die Röntgenbilder in Stereoskopen zu betrachten, welche eine ganz andere und zwar geringere Bildweite haben als die Fokusplatten- (bzw. Film-)Distanz bei der Aufnahme betrug. Er selbst hält für die Betrachtung einen Ab-

Digitized by Google

stand von 15 (amerik.) Zoll, ca. 38 cm für geeignet, will es aber dem individuellen Ermessen überlassen, nur mit dem Vorbehalt, daß bei der Betrachtungs- und Aufnahmetechnik dieselben Ausmaße festgehalten, oder wenn das nicht möglich, daß sie durch Hilfsmittel in Einklang gebracht werden. Um nun eine Aufnahmedistanz einhalten zu können, welche nach Ansicht des Verf. (als Beispiel werden Brustaufnahmen gewählt) praktisch verwendbar ist, schlägt er vor, die Aufnahmen mit 45 Zoll Röhrenplattenabstand und $7^1/_2$ Zoll Abstand der Brennflecke von einander zu gewinnen und diese dann bei der Betrachtung, welche in 15 Zoll Bildweite und mit $2^1/_2$ Zoll Pupillardistanz geschehen soll, durch Konkavlinsen zu betrachten, welche den Zweck haben, Akkommodation und Konvergenz in Einklang zu bringen. Zur sicheren Einstellung der Filme an die gehörige Stelle schlägt er vor (wie in Deutschland längst angegeben, Ref.) die Achsenstrahlfußpunkte durch Schattenmarken bei der Aufnahme zu fixieren und diese mit gleichen Marken auf den Beobachtungskasten zur Deckung zu bringen. Bei der Besprechung seines Betrachtungsgerätes setzt sich der Autor mit der Aufgabe auseinander, die oben aufgeführten Distanzen, so wie gefordert, in Einklang zu bringen, und verwendet dazu ein Wheatstonesches Spiegelstereoskop. *Hasselwander.*

Pokorny, Lilly: Verbesserung der Technik bei der Fistelfüllung mittels Bariumstäbchen. Fortschr. a. d. Geb. d. Röntgenstr. Bd. **36**, H. 3, S. 720. 1927.

Bei der gewöhnlichen Auffüllung der Fisteln mittels Bariumstäbchen aus Kakaobutter macht sich der Umstand unangenehm bemerkbar, daß die Masse — erweicht durch die Körperwärme — bei der Fistelöffnung wieder hervorquillt, teils durch Muskelwirkung, teils durch die Körperschwere allein. Pokorny schlägt vor, die Fistelfüllungsmasse am Fistelausgang so abzukühlen, daß sie erstarrt und so selber einen festen Pfropf bildet, wodurch das Zurückströmen der übrigen Füllungsmasse unmöglich wird. Zu der Abkühlung wird Äthylchlorid (Kelen) verwendet und damit nach erfolgter Füllung die Fistelöffnung und ihre Umgebung angespritzt. *Autoreferat.*

Toussaint: L'exploration radiologique par le lipiodol. (Röntgenuntersuchung über Lipiodol.) Arch. méd. belges Jg. **80**, Nr. 10, S. 510—516. 1927.

Es werden die Anwendungsmöglichkeiten des Lipiodols geschildert. Die Darstellung der Arachnoidealräume: Hierunter erwähnt der Verf. die wichtigen Resultate bei Spina bifida occulta, wo durch Druck auf die Cauda equina schmerzhafte Störungen auftreten, die durch die Röntgenmethode erkennbar gemacht werden. Um die oberen Teile des Lumbalkanales und die Ventrikel sichtbar machen zu können, wurde ein Öl hergestellt, welches nicht herabsinkt, sondern aufsteigt. Man kann auch direkt in die Seitenventrikel injizieren. Zur Aufnahme der Bilder soll man mindestens $^1/_2$ Stunde warten. Das Mittel ist fast völlig unschädlich. Es kommt höchstens ein leichter Kopfschmerz vor. In den Epiduralraum kann es von unten her (sacrococcidial) oder von oben her gebracht werden. Weiter wird die Fistelfüllung beschrieben und die Injektion in die Trachea. Die Beschreibung unterscheidet sich nicht von den in Deutschland üblichen Methoden. Kontraindikationen: Hämoptöe und Jodidiosynkrasie. Die großen Bronchien haben im Röntgenbild ein Maß von 8—10 mm, die sekundären 2—3 mm. Man kann daher Erweiterungen direkt nach Maßen feststellen. Erweiterte Bronchien finden sich auch nach Einwirkung von Kampfgasen. Ferner werden die Formen der Bronchiektasien beschrieben. *W. Teschendorf* (Köln).

Farrer, W. J. G.: Exposures in radiography. (Das Exponieren in der Radiographie.) Brit. journ. of radiol. Bd. **32**, Nr. 327, S. 368—371. 1927.

Verf. kommt auf Grund seiner Untersuchungen zu der Erkenntnis, daß die „Regel", daß die Exposition durch MA, mit der Zeit in Sekunden multipliziert, meßbar sei, nicht einmal für die Praxis verwendbar sei, da beim Induktor bei steigender Belastung trotz gleicher Funkenstrecke, um einen gleichen Bildeffekt zu erzielen, größere Expositionszeiten notwendig waren, während beim Transformator ein umgekehrtes Verhalten der Fall war. Auch verschiedene Verstärkungsfolien zeigen einen verschiedenen Grad von Verstärkung. *v. Wieser* (Wien).

Digitized by Google

Allgemeine Röntgendiagnostik und Fehlerquellen.

Lambolez: Données de perspective utiles en radiographie. (Angaben über die Perspektive zum Gebrauch in der Radiographie.) Arch. d'électr. méd. Jg. **35**, Nr. 529, S. 342—344. 1927.

Verf. gibt eine gedrängte Übersicht über die Lehren der perspektivischen Darstellung und eine Anleitung zur zeichnerischen Konstruktion der Perspektive. Schließlich zeigt er, wie durch zeichnerische Konstruktion aus zwei verschiedenen perspektivischen Darstellungen die wahren räumlichen Ausmaße festzustellen sind.

Heinrich Chantraine (Betzdorf/Sieg).

Loeffler, E.: Ein Beitrag zur Morphologie der Gallensteine mit Hilfe der Röntgenstrahlen. (*Pathol. Inst., Univ. Freiburg i. Br.*) Beitr. z. pathol. Anat. u. z. allg. Pathol. Bd. **78**, H. 1, S. 44—55. 1927.

Untersucht wurden Gallensteine außerhalb des Körpers mit weichen Strahlengemischen, die erzeugt werden durch eine Röhre mit Lindemann-Fenster, wie sie Bucky bei der Grenzbestrahlung benutzte. Es wurde mit Spannungen von 25—30 K.V. gearbeitet, was einer mittleren Wellenlänge von 0,6—0,1 Å.-Einheiten entsprach. Damit schien das Optimum in der Radiographie für Gallensteine erreicht zu sein. Zur Kontrolle wurden von jedem Stein mikroskopische Schnitte zwischen 20—30 μ durch das Zentrum der Steine angefertigt. Da die steinbildenden Stoffe verschiedene Intensitätsdifferenzen der Schatten ergeben, so kann man schon aus dem Röntgenbild auf den Gehalt an verschiedenen chemischen Substanzen schließen. Cholesterin, der häufigste Bestandteil der Gallensteine, ergibt nur ganz zarte Schatten, während die reinen Pigmentsteine den größten Absorptionskoeffizienten haben und starke Schatten geben. Die Cholesterinpigmentkalksteine, die die Hauptmasse der Gallensteine bilden, erscheinen auf der Platte, da sie besonders reich an Cholesterin sind und der Kalk zurücktritt, als zarte Schatten. Zahlreiche Abbildungen erläutern die Befunde. Die röntgenologischen Ergebnisse stehen mit der Aschoff-Bacmeistersschen Einteilung im Einklang. Kernbildung durch reinen Pigmentstein ist selten, fließende Übergänge durch Ersatz dieser Steine durch Cholesterin, wie sie nach der Rovsingschen Theorie gefordert werden müßten, ließen sich weder mikroskopisch noch radioskopisch feststellen. Eine Kombinationsform zwischen einem reinen Pigmentstein als Kern und einer braunen Pigmentschale konnte als neuer Befund zweimal erhoben werden. *P. Prym* (Bonn).

Rubinrot, S.: Über röntgenologische Diagnosen. Warszawskie czasopismo lekarskie Jg. **4**, Nr. 8, S. 320—324. 1927. (Polnisch.)

Langer, erschöpfender Diskussionsbeitrag zur Frage: „Röntgendiagnose" oder „Röntgenbefund"? *Th. Blühbaum* (Berlin).

Barclay, A. E.: The examination of radiographs. The value of a routine method. (Die Beurteilung von Röntgenbildern. Der Wert einer bestimmten Methode.) (*X-ray dep., Manchester roy. infirm., Manchester.*) Radiol. review Bd. **49**, Nr. 9, S. 342—346. 1927.

Allgemein Bekanntes über die Bewertung von Schirm- und Filmbildern. Die „routine method" besteht lediglich in dem gewohnheitsgemäßen Überblicken des Gesamtbildes.

Fr. Burgheim (Berlin).

Pazzi, Ermanno: Raggi X: Schegge e frammenti di vetro. (Glassplitter im Röntgenbild.) Arch. di radiol. Jg. **3**, H. 3, S. 525—547. 1927.

Die Darstellbarkeit von Glassplittern im Röntgenbild hängt von ihrem Metallgehalt (vor allem Blei) ab. Sie sind meist an ihrer drei- oder rechteckigen Form als solche zu deuten. Beim Suchen nach solchen Splittern empfiehlt sich unter Umständen die Verwendung weicher Strahlen. *Th. Naegeli* (Bonn a. Rh.).

Brakemann, Otto: Zur Differentialdiagnose großer Bauchtumoren. (*II. Univ.-Klin. f. Frauenkrankh. u. Abt. f. Frauenkrankh. u. Geburtsh., allg. städt. Krankenh. l. d. Isar, München.*) Zentralbl. f. Gynäkol. Jg. **51**, Nr. 30, S. 1916—1923. 1927.

An der Hand einiger Beispiele erhärtet Verf. die Erfahrung, daß genaue Untersuchung des Harntraktes, insbesonders die Blauinjektion und das Röntgenbild nach Einverleibung

Digitized by Google

von Kontrastmitteln für die Differentialdiagnose großer Bauchtumoren entscheidende Bedeutung besitzt. Nicht nur etwaige pathologische Befunde an den Harnwegen selbst, sondern auch bloße Verdrängungserscheinungen normal konfigurierter Harnorgane sind wichtig. In einigen ausführlich beschriebenen Fällen gelang es Verf., auf diese Weise angebliche Genitaltumoren als Pyonephrose, Hydronephrose oder Steinniere richtigzustellen, in einem Fall aus der Verdrängung der Ureteren auf einen Tumor zu schließen, der in seinem Wachstum diese disloziert hatte und sich nachträglich als kalter Abceß erwies. *Schiffmann* (Wien).°°

François, J.: Diagnostic radiologique des ombres de l'hypochondre droit. (Röntgendiagnostik der Schatten des rechten Hypochondriums.) (*Soc. belge de radiol., Bruxelles, 12. XII. 1926.*) Journ. belge de radiol. Bd. **16**, H. 1, S. 36—39. 1927.

Anläßlich zweier Fälle, in denen ein fälschlich als Nierenstein gedeuteter Schatten sich später als Gallenstein herausstellte, wird kurz die röntgenologische Differentialdiagnostik beider Affektionen besprochen. Folgende Verfahren kommen in Betracht: Die einfache Röntgenaufnahme, der Vergleich der Aufnahme in Rückenlage mit der in Bauchlage, die Aufnahme in rechter Seitenlage, die Cholecystographie und die Pyelographie. Der Autor weist auch auf das gleichzeitige Vorkommen von Nieren- und Gallensteinen hin. In der Diskussion wird auch der Wert der stereoskopischen Aufnahme hervorgehoben. *Ziegler* (Berlin).

Laurell, Hugo: Über die Röntgensymptome bei einem Fall von intra- und retroperitonealer Entzündung und über frühe röntgenologische Zeichen der akuten Osteomyelitis. (*Akad. Krankenh., Uppsala.*) Acta radiol. Bd. **8**, H. 4, S. 289—301. 1927.

Laurell beschreibt einen klinisch schwer zu diagnostizierenden Fall von Appendicitisabsceß. Auf Grund der Beobachtung eines ausgedehnten Netzwerkes von subcutan ausgespannten Gefäßen in der rechten Flanke, das sonst nicht zu sehen ist und erst bei der Durchleuchtung festgestellt wurde, wurde die Diagnose einer intra- bzw. retroperitonealen Entzündung gestellt. Auf die Ursachen der Sichtbarkeit der Gefäße wird näher eingegangen. Auch bei den akuten Osteomyelitiden in den Extremitäten bei Kindern soll ein ähnliches subcutanes, nur durch Röntgenuntersuchung sichtbares Gefäßnetz mitunter beobachtet werden, während noch keine Skelettveränderungen nachweisbar sind. Auch eine diffuse Anschwellung der Weichteile und ein Verschwinden der normalerweise sichtbaren intermuskulären Septen in dem krankhaft veränderten Gebiet können ein diagnostisch wichtiges Frühsymptom sein. *F. Lesser* (Berlin).

Anatomische, physiologische, entwicklungsgeschichtliche und vergleichend-anatomische Röntgenstudien.

Benninghoff: Über die Anpassung der Knochencompacta an geänderte Beanspruchungen. Studien zur Architektur der Knochen. 2. Tl. (*Anat. Inst., Univ. Kiel.*) Anat. Anz. Bd. **63**, Nr. 18/20, S. 289—299. 1927.

Der Verf. hat an pathologischem Material mit der Spaltmethode (Einstich einer drehrunden Ahle in den entkalkten Knochen) die Verlaufsrichtung der Osteone der Compacta untersucht und bespricht ausführlich den Befund an einem rachitischen Femur. Der Knochen ist stark verbogen; seine Abplattung ungefähr in der Biegungsebene leuchtet als Schutz gegen Einknickung ebenso ein wie die Materialanhäufung an den Schmalseiten. Die Osteone der Compacta verlaufen nach den Spaltversuchen in der Richtung der Zugspannungslinien eines homogenen Körpers gleicher Form. Daß bei dem funktionellen Umbau der Compacta nur die Zug- und nicht die Drucklinien berücksichtigt wurden, wird damit erklärt, daß die Zugfestigkeit der Osteone stets geringer ist als die Druckfestigkeit; der größten Zugfestigkeit bei Zug in der Längsrichtung der Osteone entspricht schon eine ebenso große Druckfestigkeit bei wenigstens schräger Druckwirkung. Eine Anpassung des Feinbaues als Einstellung der Fibrillenwickelung auf die neue Beanspruchung im Sinne Gebhardtscher Vorstellungen fand sich nicht. Das Auftreten von Spannungslinien in der Compacta bestätigt die von Petersen theoretisch entwickelte Ansicht, daß die Compacta sich trotz der Ungleichheit und fortwährenden Umordnung ihrer Elemente als deren Summe stets wie ein homogener Körper verhalten muß. *Robert Wetzel* (Würzburg).°

Digitized by Google

Gatewood and Bernard P. Mullen: Experimental observations on the growth of long bones. (Experimentelle Beobachtungen über das Wachstum der langen Röhrenknochen.) Arch. of surg. Bd. 15, Nr. 2, S. 215—221. 1927.

Um die Frage zu entscheiden, ob das Längenwachstum der langen Knochen nur an den Epiphysenlinien oder auch im Knochenschaft erfolgt, haben Verff. an 79 jungen Kaninchen, von denen aber nur 39 für die Zwecke der Verff. verwertbar waren, die Außenseite des Femur bloßgelegt und in Abständen von 1 cm in die Corticalis gebohrte Löcher durch Schrotkörner markiert. Am Tage nach der Operation wurde eine Röntgenaufnahme des Femur gemacht und diese Aufnahme nach gewissen Zeitintervallen wiederholt, so daß es möglich war, etwaige Verlängerungen der Knochen oder Veränderungen der Markenabstände exakt zu bestimmen. In 5 Serien von Experimenten wurde die Operationsmethode derart variiert, daß die Zahl der über den Knochen verteilten Marken verändert und die Funktion der Epiphysenfuge in einer Anzahl von Fällen durch Einbohren von Löchern, Exstirpation des distalen Periosts oder der an die Epiphysenfuge grenzenden Gelenkknorpelpartie gestört wurde. Das Ergebnis dieser Experimente war, kurz gesagt, daß das Längenwachstum der Diaphysen der Kaninchenknochen unter normalen Umständen und auch bei experimenteller Schädigung der Epiphysenfuge nur an den Epiphysen vor sich geht. *Kempf* (Braunschweig).

Clark, Janet Howell: A theory of muscle contraction with X-ray diffraction patterns from relaxed and contracted muscles. (Eine Theorie der Muskelkontraktion auf Grund von Röntgendiagrammen erschlaffter und kontrahierter Muskeln.) (*Dep. of physiol. hyg., Johns Hopkins school of hyg. a. public health, Baltimore.*) Americ. journ. of physiol. Bd. 82, Nr. 1, S. 181—194. 1927.

Nach Diskussion der verschiedenen Theorien der Muskelkontraktion und nach Ablehnung vor allem der Theorien, die der durch die Milchsäureproduktion veränderten Oberflächenspannung eine ausschlaggebende Rolle zuschreiben, stellt Verf. eine neue Theorie der Muskelkontraktion auf. Er glaubt, daß infolge des Anstiegs der Wasserstoffionenkonzentration bei der Milchsäurebildung die in den anisotropen Zonen enthaltenen flüssigen Krystalle in feste Krystalle plötzlich übergehen. Dieser Prozeß ist mit einer Änderung der Oberflächenspannung verbunden und es werden dabei Kohäsionskräfte frei, die pro Muskelfaser ungefähr 35—40 Dynen ausmachen und etwa dem beobachteten Wert von 55 Dynen entsprechen. Im Röntgendiagramm zeigt sich eine Änderung des Zonenabstandes zwischen kontrahiertem und erschlafftem Muskel. Ebenso nimmt der Durchmesser der Zonen bei der Erschlaffung zu. Für den erschlafften Muskel ergibt sich eine Entfernung der Molekülabstände von 9,5, im kontrahierten von 8,5 Ängströmeinheiten; allerdings wurde der kontrahierte Muskel wegen der erforderlichen langen Expositionsdauer nicht in normaler Kontraktion, sondern nur in Chloroform- oder Totenstarre untersucht. *Ellinger* (Heidelberg).

Palma, Raffaele: Ricerche sperimentali sugli effetti della tetraiodofenolftaleina. (Experimentelle Untersuchungen über die Wirkung des Tetrajodophenolphthalein.) (*Istit. di clin. chir., univ., Napoli.*) Ann. ital. di chir. Jg. 6, H. 5, S. 489—508. 1927.

Bericht über 20 Versuche an Hunden, bei denen der anatomisch-histologische Zustand der Leber nach intravenöser Darreichung von Tetrajodphenolphthalein untersucht wurde. Kleine Mengen dieser Substanz (4—7 cg pro Kilogramm Körpergewicht) rufen eine Hyperglykämie des Blutes hervor, deren Wert nach 24 Stunden ihren Höhepunkt erreicht hat und etwa nach 48 Stunden zur Norm abgesunken ist. Steigende Substanzmengen vergrößern bzw. verzögern diese Zahlen bzw. Zeiten usw. Jedenfalls sind diese Veränderungen (auch im Urin) nur vorübergehender Art. *Heinz Lossen.*

Lauwers, E.: Mégagaster par section des nerfs vagues. (Megagaster durch Vagotomie.) Bull. de l'acad. roy. de méd. de Belgique Bd. 7, Nr. 7, S. 510—523. 1927.

Verf. berücksichtigt zunächst die früheren Versuche, besonders auch die deutsche Literatur. Die Autoren waren jedoch nicht zu einheitlichen Ergebnissen gekommen. Verf. hat an 5 Hunden die Vagotomie ausgeführt, hoch oben direkt unter dem Zwerch-

Digitized by Google

fell. Die Hunde wurden vorher geröntgt nach Einnahme von Bariumbrei und nach der Operation in Abständen von 4, 8, 16 und 30 Tagen. Dabei zeigte sich eine ganz gewaltige Dilatation des Magens. Die Entleerung war vor der Operation bei den einzelnen Tieren in $1^3/_4$, 2, $2^1/_2$, 3 und $3^1/_2$ Stunden erledigt, während sie nachher über 24 Stunden dauerte, bei einem Hunde waren noch nach 72 Stunden gefüllte Schleimhautfalten zu sehen. Die Entleerung setzte durchschnittlich erst nach $^1/_2$—2 Stunden ein. Die negativen Ergebnisse anderer Autoren mögen vielleicht darauf zurückzuführen sein, daß nicht alle Vagusfasern durchschnitten waren. Un festzustellen, ob diese Behinderung gegebenenfalls auf einen Verlust der Kontraktionsfähigkeit des Magens oder auf einen Spasmus des Pylorus infolge Zerrung des Magens oder durch einen gestörten v. Mehringschen Reflex zurückzuführen war, wurde bei 2 Hunden 1 Monat später eine Gastroenterostomie ausgeführt. Dabei ergab sich, daß nunmehr die Entleerung anstatt 24 nur 6—8 Stunden betrug. *Käding* (Münster i. W.).

Spezielle Röntgendiagnostik.

Skelettsystem (einschl. Zähne).

Appelt, M., und R. Niedermayer: Lagebeziehungen der Sella turcica zu äußeren Fixpunkten des Schädels. (*Röntgeninst., Rudolfinerhaus u. I. anat. Lehrkanzel, Univ. Wien.*) Fortschr. a. d. Geb. d. Röntgenstr. Bd. **36**, H. 3, S. 616—622. 1927.

Die in der Literatur enthaltenen Angaben bezüglich der Bestimmung des Mittelpunktes der Sella turcica (zwecks genauer Einstellung des Zentralstrahles bei der Hypophysenbestrahlung) erwiesen sich bei der Untersuchung von 92 Schädeln als ungenau. Die Lage der Hypophyse im Schädel ist so variabel, die Lage der Sella so unabhängig von der Form und Größe des Schädels, daß bei Verwendung der Kleinfeldermethode der Bestrahlung eine vorangehende exakte Lokalisation der Sella mit Hilfe der Durchleuchtung nötig ist. *A. Schüller* (Wien).

Eichler, P.: Zur Diagnose der Spina bifida anterior. (*Chir. Univ.-Klin., Würzburg.*) Fortschr. a. d. Geb. d. Röntgenstr. Bd. **36**, H. 4, S. 776—777. 1927.

Im Becken eine größere, prall-elastische Geschwulst vor dem Kreuzbein fühlbar. Das Röntgenbild zeigte eine Spaltung des distalen Kreuzbeines. Durch Myelographie konnte die Geschwulst im Becken, eine Meningocele, mit Jodopin gefüllt, dargestellt werden. Es handelt sich somit um eine Spina bifida anterior im Bereich des Kreuzbeines. *Abeles* (Frankfurt a. M.).

Tomesku, Ion: Angeborene Mißbildungen der Vorderarmknochen. Fortschr. a. d. Geb. d. Röntgenstr. Bd. **36**, H. 4, S. 807—814. 1927.

Tomesku beschreibt 2 Fälle von partieller Hypoplasie der Ulna. Im ersten Fall Hypoplasie der proximalen — funktionell wichtigeren — Ulnahälfte und Agenesie der distalen Hälfte, des ganzen ulnaren Strahles einschließlich der Finger 4 und 5. Ferner Hypoplasie des trochlearen Teiles des Humerus und Luxation und Verbiegung des Radius. Der zweite Fall zeigt nur Hypoplasie der distalen Hälfte der Ulna, die nach der Mitte zu spitz ausgezogen mit der kräftigen proximalen Hälfte in pseudothrotischer Verbindung steht. Der ulnare Strahl der Hand ist völlig intakt, der Radius in der Mitte (in Höhe der Pseudarthrose der Ulna) stumpfwinklig verbogen und gegen das normal gebildete untere Humerusende luxiert nach der Ellenbeuge zu. In diesem Falle spielt ein Trauma in der Vorgeschichte eine Rolle, das allerdings nicht näher erörtert wird. (Ref. kann die Frage nicht unterdrücken, ob es sich in diesem zweiten Falle nicht doch vielleicht um die Folgen einer in früher Jugend erlittenen Fraktur der Ulna mit typischer Luxation des Radius beugeseitenwärts handelt, zumal die distale Ulna epiphyse auf dem Röntgenbilde ganz normal entwickelt erscheint, nur ebenso wie die distale Schafthälfte stark atrophisch ist). *Lehmann* (Rostock).

Nußbaum, A.: Spätfolgen von Epiphysenlösungen am oberen Femurende. (*Chir. Univ.-Klin., Bonn.*) Bruns' Beitr. z. klin. Chir. Bd. **140**, H. 4, S. 704—706. 1927.

Nußbaum wendet sich gegen die Annahme, daß die Spätbeschwerden bei einigen von W. Müller (vgl. dies. Zentrlbl. **3**, 810) beschriebenen Fällen von Coxa valga luxans durch hinzugetretene Arthritis deformans zu erklären seien. Er deutet sie vielmehr als Folgen von Epiphysenlösungen. Müller weist die Einwände N's. zurück und hält an seiner ursprünglichen Deutung fest. *E. König* (Königsberg i. Pr.).

Digitized by Google

Kienböck, Robert: Über Genickbruch. Wien. med. Wochenschr. Jg. 77, Nr. 47, S. 1584. 1927.

Bericht über einen Fall von ausgeheiltem Bruch des 2. Halswirbels, 17 Jahre später kam es zu einem zweiten Unfall, der diesmal tödlich verlief. Kienböck nimmt an, daß eine Lockerung der Bruchstelle mit Kompression des Rückenmarkes die Todesursache gewesen sei.

Eisler (Wien).

Grauer, S.: Über einen atypischen Schatten im Röntgenbild des Unterkiefers. (*Zentral-Röntgeninst., Univ. Innsbruck.*) Zeitschr. f. Stomatol. Jg. 25, H. 11, S. 1079 bis 1081. 1927.

Mit Skizzen nach Röntgenogrammen belegte Mitteilung eines Falles von Speichelstein, der sich auf einer extraoralen Übersichtsaufnahme bei geschlossenem Munde auf den Angulus mandibulae projizierte und eine sklerotische Knochenpartie vortäuschen konnte, während er auf einer ebenfalls extraoralen Aufnahme bei geöffnetem Mund frei projiziert wurde und zwischen Ober- und Unterkiefer im Weichteilschatten erschien. Auch bei der Durchleuchtung konnte das Konkrement als in den Weichteilen verschieblich liegend gesehen werden.

Robinsohn (Wien).

Liekteig: Ce que le rhinologiste doit savoir au sujet des rapports des affections dentaires et naso-sinusiennes. (Was der Rhinologe über die Beziehungen der Zahn- und Nasennebenhöhlenaffektionen wissen muß.) (*Clin. dent. et stomatol., fac. de méd., Strasbourg.*) Strasbourg méd. Jg. 85, Nr. 13, S. 252—257. 1927.

Die größte Zahl der Nebenhöhlenerkrankungen dentalen Ursprungs wird durch Zahncaries dritten Grades hervorgerufen, die charakterisiert ist durch entzündliche Veränderung der Pulpa. Daher ist es für den Rhinologen wesentlich zu wissen, ob die Pulpa derjenigen Zähne, die in Betracht kommen, lebt oder abgestorben ist. Die chronische hyperplastische granulomatöse Periodontitis ist die Zahnerkrankung par excellence, welche die krankhaften Oberkieferhöhlenaffektionen verursacht. Sehr wertvoll für die Diagnose ist der Röntgenzahnfilm, der alle Phasen der Knochenzerstörung von den geringsten bis zu den schwersten Veränderungen erkennen läßt. Eine Anzahl beigefügter Reproduktionen von Zahnfilmen zeigt die verschiedenen Zahnaffektionen, die zu einer krankhaften Veränderung der Kieferhöhle geführt haben. *Georg Claus.*

Göttche: Vorzeitiges Auftreten von Handwurzelepiphysenkernen. (*Wien. Ges. f. inn. Med. u. Kinderheilk., pädiatr. Sekt., Sitzg. v. 8. VI. 1927.*) Arch. f. Kinderheilk. Bd. 82, H. 1, S. 69. 1927.

Verf. teilt einen Fall von vorzeitiger Ossifikation der Handwurzelknochen infolge entzündlicher Prozesse der Nachbarschaft mit. Es handelt sich um ein 3jähriges Mädchen mit tuberkulöser Tendo-vaginitis. 6 Monate wurde Röntgenbehandlung angewandt, danach kam es zum Auftreten der Epiphysenkerne des Naviculare, Lunatum und der Multangula. Auch nach Abheilung des Prozesses war die Ossifikation beschleunigt. Die gleichen Verhältnisse fanden sich bei einem zweiten Kind mit einer Spina ventosa.

Baensch (Leipzig).

Stowe, W. R.: Kümmel's disease. (Die Kümmelsche Krankheit.) (*2. sess. of the Austral. med. congr. [Brit. med. assoc.], Dunedin, 3.—9. II. 1927.*) Med. journ. of Australia Bd. 1, Nr. 13, S. 445. 1927.

Bis zum Jahre 1921 wurden 84 Fälle publiziert. Verf. bringt zwei weitere Fälle.

Borak (Wien).

Nonne: Diapositive von Röntgenaufnahmen und mikroskopischen Knochenschnitten von Ostitis fibrosa. (*6. Tag. d. nordwestdtsch. Ges. f. inn. Med., Hamburg, Sitzg. v. 28.—29. I. 1927.*) Zentralbl. f. inn. Med. Jg. 49, Nr. 40, S. 978—979. 1927.

In einem Fall war es durch Erkrankung der oberen Brustwirbel zum klinischen Bild einer inkompletten Myelitis dorsalis gekommen. Die Diagnose wurde erst gestellt, als eine Anschwellung der einen Tibia röntgenographisch das Bild von Knochencysten zeigte. In dem zweiten Fall handelte es sich, bei gleichzeitig bestehender Lues (Mydriasis mit reflektorischer Pupillenstarre), um ausgedehnte Herde am Schädel, im Sacralteil der Wirbelsäule, im Hals des Femur beiderseits sowie in den Rippen. — Aussprache: Sauer (Hamburg) weist darauf hin, daß die Laminektomie bei Kompression des Rückenmarks infolge Erkrankung der Wirbelsäule durch Ostitis fibrosa nicht immer von Erfolg begleitet ist und sogar zu einer Verschlimmerung der Kompression führen kann, da nach operativen Eingriffen regelmäßig eine enorme

Digitized by Google

Knochenwucherung auftritt. Ätiologisch spielen bei der generalisierten Form die Epithelkörperchen eine Rolle, da in fast allen Fällen ein Tumor eines Epithelkörperchens gefunden worden ist. Lichtwitz (Altona) demonstriert das Röntgenbild einer schweren Ostitis fibrosa der Wirbelsäule. *F. Burgheim* (Berlin).

Garr, Chas. C.: Typhoid osteitis: Report of two cases. (Typhöse Ostitis mit Mitteilung zweier Fälle.) Southern med. journ. Bd. **20**, Nr. 4, S. 296—301. 1927.

Die typhöse Ostitis ist vielleicht nicht so selten, wie man annimmt. Es ist wichtig, zu wissen, daß sehr lange Jahre nach der eigentlichen typhösen Erkrankung erst die typhöse Knochenentzündung auftreten kann, so trat in einem Falle des Verf. 27 Jahre nach der Infektion die typhöse Osteomyelitis auf. Die Behandlung besteht in kombibinierter chirurgischer und Vaccinebehandlung. *Abeles* (Frankfurt a. M.).

Campbell, D.: Röntgenbild eines zentralen Gummas im Femur. (*Röntgenlaborat., städt. Heil- u. Pflegeanst., Dresden.*) Fortschr. a. d. Geb. d. Röntgenstr. Bd. **36**, H. 4, S. 848—849. 1927.

Fall von einer rundlichen Aufhellung im Oberschenkel dicht unterhalb der Trochanteren mit ringförmiger, verdichteter Begrenzung. Es bestanden Schmerzen im Oberschenkel. Die Obduktion enthüllte ein zentrales Gumma. Der Tod erfolgte durch ein metastasierendes Carcinom. *Abeles* (Frankfurt a. M.).

Castex, Mariano R., Armando F. Camaucr und Antonio Battro: Echinokokkus der Wirbelsäule. Prensa méd. argentina Jg. **14**, Nr. 5, S. 189—201. 1927. (Spanisch.)

Ein 36jähriger Mann erkrankte 6 Jahre vor der Aufnahme in die Klinik mit leichten Schmerzen im rechten Oberbauch, die sich hin und wieder vorübergehend verstärkten. 3 Monate vor der ersten Untersuchung bekam er stärkere Beschwerden in Höhe der rechten Lendengegend, anschließend Schwäche des rechten Beines, z. B. beim Besteigen eines Fahrzeuges, Schwierigkeiten beim Gehen und Gefühlsaufhebung am Oberschenkel. Stuhl- und Harnentleerung verschlechterten sich allmählich bis zur vollständigen Verhaltung. Bei der Aufnahme fand sich ein ausgedehnter Meteorismus, so daß eine Untersuchung des Leibes im einzelnen nicht möglich war. Im Stuhl wurden Entamoeba coli und Blastocystis hominis nachgewiesen. Im Harn Indican positiv. In der rechten Brustseite ließ sich ein vorn und seitlich die Lungen komprimierender Prozeß feststellen, rechts hinten eine weitere Dämpfung vom 7.—11. Brustwirbel. Die Wirbelsäule zeigte eine Kyphose und Skoliose. Die Röntgenaufnahmen ließen Kalkarmut der 5.—7. rechten Rippe, des 5. und 7. Brustwirbels und eine völlige Zerstörung des 6. Brustwirbels erkennen. Neurologisch waren beide unteren Gliedmaßen vollständig gelähmt. Hatte man so anfangs nach dem Lungenbefund an Echinokokkus, Gumma oder Neubildung denken müssen, so verdichtete sich jetzt die Diagnose zu einem Prozeß der Wirbelsäule, dessen Sitz sich nach Einspritzung von Lipjodol ascendens und descendens insofern klären ließ, als in Höhe des 8. Dorsalsegmentes, d. h. am 6. Brustwirbel, eine Blockierung stattgefunden haben mußte. Da Lues, Tuberkulose, Neubildungen und Strahlenpilzerkrankung auszuschließen waren, blieb nur noch als Diagnose Echinokokkus übrig, zumal da 5% Eosinophilie bestand und die Cassonische Reaktion teils positiv, teils zweifelhaft war. — Symptomatologie, pathologische Anatomie und einige Versuche werden kurz besprochen, soweit darüber Mitteilungen aus dem Schrifttum bekannt sind. — Operation am 14. V. 1927 in örtlicher Betäubung: Unmittelbar unter der Haut lag eine Cyste von mehr als 2 l Inhalt, die auf Rippen und Wirbelsäule gedrückt hatte. — Nach wenigen Tagen kehrte bereits das Gefühl zurück, und eine vorhandene Druckstelle heilte ab. Der Fall wird vom Verf. weiter verfolgt werden. — Ob die Cyste eingenäht oder exstirpiert wurde, ist in der Arbeit nicht erwähnt. *Joh. Volkmann* (Halle a. d. S.).

Piquet, Jean: Les arthrites de la hanche dans l'ostéomyélite de l'adolescence et de la seconde enfance. (Die osteomyelitischen Hüftgelenksentzündungen der Adoleszenz und des zweiten Kindesalters.) Rev. de chir. Jg. **45**, Nr. 10, S. 767—820. 1926 u. Jg. **46**, Nr. 1, S. 38—100. 1927.

Die Hüftgelenksentzündungen nach akuter oder chronischer Osteomyelitis des oberen Femurendes und des Beckens sind im zweiten Kindesalter und in der Adoleszenz zwar nicht sehr häufig, treten aber fast stets mit denselben Symptomen und Komplikationen, Schenkelhalsfrakturen und Hüftgelenksluxationen auf und bedürfen meist chirurgischer Behandlung. Mitteilung von etwa 40 Fällen aus der chirurgischen Kinderklinik zu Lille und dem Sanatorium von Zuydcoote. Die direkten Gelenksentzündungen entstehen durch Infektion des Femurkopfes oder des Y. Knorpels. Sie sind meist eitrig, setzen stürmisch ein, treten gleichzeitig mit der Osteomyelitis auf und

Digitized by Google

spielen sich intraartikulär ab. Die indirekten Gelenkentzündungen sind hervorgerufen worden durch Infektion von einem extraartikulären Herd. Sie sind häufig gutartig, verlaufen langsam und treten meist erst längere Zeit nach der Osteomyelitis in Erscheinung. Die direkt entstandene primäre Arthritis geht aus von einer Osteomyelitis des Femurkopfes, des Halses, des Trochanters oder des oberen Teiles der Diaphyse. Am Becken erkrankt das Acetabulum oder die extraartikulären Teile des Knochens, meist des Ileums, seltener des Ischium und des Os pubis. Die Infektion des Gelenks erfolgt entweder direkt vom erkrankten Knochen auf dem Lymphwege, durch die Blutbahn, durch die Bursa des psoas oder durch die Weichteile. In pathologisch anatomischer Beziehung ist eine Luxation infolge Erkrankung der Weichteile und eine Pseudoluxation bei Veränderung der Knochen zu unterscheiden. Gleichzeitig kann es zu periartikulären Fisteln und Abscessen kommen. 1. Die nichteitrigen Osteoarthritiden, die sogen. Wachtumsarthritiden, setzen wie die akute Osteomyelitis plötzlich mit heftigen Schmerzen und hohem Fieber ein. Ihr weiterer Verlauf ist dann aber gutartig. 2. Die direkte eitrige Osteoarthritis beginnt mit hohem Fieber und schwerer Prostation. Die Hüftgelenksbewegungen sind stark gehemmt, meist treten spätere Komplikationen, Luxationen oder Frakturen auf. 3. Die Arthritis nach extraartikulärer Osteomyelitis tritt subakut oder chronisch und je nach dem Sitz der Infektion in verschiedener Form auf. Die Osteomyelitis des oberen Femurschaftes zeigt Schwellung und Schmerzhaftigkeit der Trochantergegend, aber keine Bewegungsstörung. Arthritische Erscheinungen stellen sich meist erst später ein und führen in den chronischen Fällen häufig zur Versteifung. Die extraartikuläre Osteomyelitis am Becken spielt sich am Os ileum in Form eines per rectum zu fühlenden flachen Abscesses, am Os ischii als Schwellung des hinteren Ansatzes des Oberschenkels und sehr selten am Os pubis als Schwellung der Leistenbeuge ab. Die sekundäre Arthritis setzt nach der ersten Form stürmisch, nach der zweiten und dritten Form allmählich ein und kommt in den meisten Fällen nicht voll zur Entwicklung. Als Komplikationen der Hüftgelenksentzündung sind zu nennen die Luxationen, die nach akuter eitriger Arthritis und nach extraartikulärer Osteomyelitis iliaca auftreten. Die Abschälung des Femurkopfes, der Schenkelhalsbruch, die periartikulären Abscesse, die teilweise mit Urinfisteln einhergehen, die Ankylose und das schleudernde Hüftgelenk, welches entweder nach einer Gelenkresektion oder nach ausgedehnter osteomyelitischer Destruktion des Femurkopfes entsteht. Diagnostische Schwierigkeiten bereiten ein gleichzeitiger Psoasabsceß, eine tiefsitzende Appendicitis, eine Entzündung der benachbarten Schleimbeutel und eine Coxitis tuberkulösen Ursprungs. Bei der osteomyelitischen Coxitis herrscht im Röntgenbilde die Periostwucherung, bei der tuberkulösen die Knochennekrose und Sequesterbildung vor. Die Behandlung der osteomyelitischen Hüftgelenksentzündung ist verschieden. Bei der Wachstumsarthritis genügt konservative Behandlung und Diät, bei der akuten direkten Osteoarthritis ist die Resektion des Schenkelkopfes die Methode der Wahl. In weniger schweren Fällen genügt Arthrotomie oder die wiederholte Punktion. Für die extraartikuläre Osteomyelitis kommt Absceßspaltung, Resektion des erkrankten Knochens, Gelenkfunktion und Arthrotomie in Frage. Nach dem chirurgischen Eingriff ist das Gelenk zu extendieren. Bei der Schenkelhalsfraktur und Abschälung des Kopfes ist zu resezieren. Pseudoluxationen sind wie Luxationen zu behandeln. Eine pathologische Luxation ist möglichst bald zu reponieren. Eine Ankylose ist nur zu mobilisieren, wenn sie doppelseitig auftritt. Die Injektion einer Vaccine hat in 2 Fällen der ersten Gruppe und 2 Fällen der zweiten Gruppe gut gewirkt und den Krankheitsverlauf abgekürzt. Die Vaccinetherapie sollte daher in allen Fällen versucht werden. *Duncker* (Brandenburg).

Pitzen, P.: Über Arthritis deformans an den Fußgelenken Jugendlicher. (Ein Beitrag zur Entstehung der Arthritis deformans.) (*Orthop. Klin., Univ. München.*) Münch. med. Wochenschr. Jg. **74**, Nr. 36, S. 1547—1550. 1927.

Das Vorkommen von Arthritis deformans im jugendlichen Alter führt zu der Über-

Digitized by Google

legung, daß nicht nur Abnutzung des Gelenks durch Beruf und Alter Ursache der Erkrankung sein kann. Sie tritt bei Kindern und Jugendlichen vornehmlich an den meistbeanspruchten Gelenken des Fußes auf, ist aber in allen Fällen mit Senk- bzw. Plattfüßen vergesellschaftet, wobei jedoch hervorgehoben werden muß, daß sie nicht etwa bei allen infantilen Plattfüßen beobachtet wird. Die Erklärung hierfür leitet sich aus der Auffassung ab, daß die jeder A. def. vorausgehende Knorpelschädigung eine Folge veränderter statischer Belastung ist, wobei der dadurch entstehende, schädigende Reiz einen gewissen Schwellenwert erreichen muß, um die Erkrankung auszulösen. Hierbei spielt letzten Endes aber auch die Wiederstandsfähigkeit des Gelenkknorpels eine nicht unbedeutende Rolle. Die Arbeit enthält eine Reihe von Röntgenbildern jugendlicher Fußwurzel- und Mittelfußgelenke mit A. def. *Hin* (Köln).

Kreislauforgane.

Krebs, Carl: Röntgenuntersuchung des Herzens. Verhandl. d. dän. med. Ges. 1927, S. 17—30, Hospitalstidende Jg. **70**, Nr. 28. 1927. (Dänisch.)

Krebs gibt eine kurze Übersicht über die bekannten röntgenol. Verhältnisse an Herz und Aorta. Er mißt orthodiagr. oder in 2 m Entfernung bei Atemmittelstellung. Unter 14 cm Transversaldurchm. nennt er ein Männerherz noch normal breit.
Reimann (Berlin).

Sperling, Rudolf: Große Herzen im Kindesalter. (*Kinderklin., städt. Krankenanst., Essen.*) Klin. Wochenschr. Jg. **6**, Nr. 41, S. 1953—1957 u. Nr. 42, S. 2001 bis 2004. 1927.

Zusammenfassende Übersicht der im Säuglings- und Kindesalter zu beobachtenden Herzvergrößerungen. Im Säuglingsalter stellen die kongenitalen Vitien das Hauptkontingent, wobei die Vielheit der Mißbildungsmöglichkeiten eine anatomische Diagnose in vivo meist nicht gestattet. Für die Prognose wichtiger ist auch die funktionelle Beurteilung. Eine noch umstrittene Stellung nimmt die sog. idiopathische Herzhypertrophie ein, namentlich in ihrer reinen Form ohne Thymusvergrößerung und ohne myokarditische Basis. Als weitere Eigentümlichkeit des Säuglingsalters wird das Spasmophilieherz und die Tonusveränderung des Herzmuskels bei chronischen Ernährungsstörungen behandelt. Die Herzvergrößerung bei älteren Kindern hat mehr Ähnlichkeit mit den Krankheitsbildern beim Erwachsenen. Eine eingehende Besprechung erfahren die Myokarditiden, namentlich die toxinbedingten nach Diphtherie, Scharlach und Grippe. Zahlreiche Beispiele eigener Beobachtung, Röntgenbilder und Orthodiagramme illustrieren die Ausführungen recht gut. *Schall* (Homburg/Saar).

Presser: Demonstration zur Röntgendiagnostik der Thoraxorgane. (*Wien. Ges. f. Röntgenkunde, Sitzg. v. 7. VI. 1927.*) Fortschr. a. d. Geb. d. Röntgenstr. Bd. **36**, H. 3, S. 721—724. 1927.

1. Patient, bei welchem die Röntgenuntersuchung einen vom Herzschatten nicht differenzierbaren, den Mittelschatten nach rechts wesentlich verbreiternden Schatten zeigte, welcher über mannsfaustgroß, homogen und gegen das Lungenfeld zu in einer konvexen, scharfen, deutlich Pulsation zeigenden Linie begrenzt war, der Schatten reichte vom Herzgefäßwinkel bis zum Zwerchfell. Aorta bei Durchleuchtung in allen Abschnitten normal darstellbar. Bei seitlicher Aufnahme liegt der beschriebene Schatten ziemlich weit vorne, ungefähr auf dem Herzschatten. Besprechung der Differentialdiagnose: In Betracht kommen: Das Neurofibrom, auszuschließen, weil es hinten im Wirbelrippenwinkel liegt, cystenartige Bildungen, Dermoide und Teratome und schließlich die von Kienböck beschriebene Pericarditis saccata. Letztere ist unwahrscheinlich, weil sie meist höher im Herzgefäßwinkel liegt. Nach Lage und Begrenzung, ferner wegen einer kalkdichten Einlagerung im Schatten erscheint am wahrscheinlichsten die Diagnose Dermoid oder Teratom in- oder außerhalb des Herzbeutels. 2. 49jähriger Patient, bei welchem die Röntgenuntersuchung eine Verbreiterung des Mittelschattens nach rechts zeigte, welche von der Clavicula bis an das Zwerchfell reichte. Der gegen

Digitized by Google

das Lungenfeld scharfe Rand zeigte 3 Abschnitte. Der oberste, geradlinige entsprach der Vena cava sup., der mittlere konvexe entsprach, wie Durchleuchtung in verschiedenen Schrägrichtungen zeigte, der aneurysmatisch gedehnten Aorta ascendens, der unterste Abschnitt entsprach dem stark vergrößerten rechten Vorhof. Der der Ascendens entsprechende Schatten wölbte sich atypisch weit nach hinten gegen die Wirbelsäule vor, komprimierte und verlagerte den Oesophagus nach links. Diagnose: Aneurysma der Aorta ascendens, welches sich atypisch weit gegen die Wirbelsäule vorwölbt, beträchtliche Dilatation des rechten Vorhofes, Dilatation der Vena cava sup. Bei der Autopsie zeigte sich, daß das Aneurysma tatsächlich sehr weit nach hinten vorgewölbt war und infolgedessen den rechten Ast der Art. pulmonalis bis zur kompletten Stenosierung komprimiert hatte. Es wurde in diesem Falle durch entsprechende Untersuchungstechnik, durch genaue Analyse des Durchleuchtungs- und Aufnahmebildes Sitz, Größe und Topographie des Aneurysmas vollkommen genau bestimmt. Findet sich ein atypisch nach hinten reichendes Ascendensaneurysma mit dem Syndrom einer trotz Kompensation vorhandenen beträchtlichen Dilatation des rechten Vorhofes, so kann daraus die Diagnose Stenose der Arteria pulmon. gestellt werden. 3. Etwa kindfaustgroße, in der Hilusgegend dem Mediastinum aufsitzende, gegen das Lungenfeld scharf begrenzte Verschattung wurde anderen Ortes als Hilustumor diagnostiziert. Vom Vortr. wurde dieser Befund korrigiert und auf Grund genauer Bildanalyse und namentlich auf Grund der Durchleuchtung mit frontalem Strahlengang die Diagnose Cyste im Mittellappen oder großer interlobärer Erguß in rechter Ober-Mittellappenspalte gestellt. Betonung der Wichtigkeit der seitlichen Durchleuchtung für im dorsoventralen Strahlengang sich auf die Hilusgegend projizierende Prozesse.

Aussprache: H. Kienböck bestätigt die Diagnosen des Vortr. und bespricht insbesondere die Differentialdiagnose des Fall 1. Das Bild der Pericarditis chronica exsudativa cystica saccata dextra pulsans wird genau geschildert (rundlicher scharf begrenzter im Herzgefäßwinkel rechts gelegener deutlich pulsierender Schatten). Differentialdiagnose ergibt sich besonders gegen Aortenaneurysma. *Presser* (Wien).

Gáli, Géza: Die Herzveränderungen bei der Lungentuberkulose, mit besonderem Hinblick auf den Röntgenbefund. (*Josef-Sanat., Békés-Gyula, Ungarn.*) Zeitschr. f. Tuberkul. Bd. 48, H. 3, S. 229—234. 1927.

Verf. hat durch Untersuchungen an 60 Kranken festgestellt, daß das Tropfenherz der Tuberkulösen in seinen Maßen tatsächlich ein kleines Herz ist. Dessen Zustandekommen wird weniger durch den Zwerchfellstand, als durch eine Atonie des Herzens bewirkt, wie auch Dietlen angenommen hat. Zu den Symptomen gehören leichte Ermüdbarkeit, Herzklopfen, Blutdrucksenkung und der Angina pectoris gleichende Anfälle. Diese letzteren treten besonders beim Übergang in die horizontale Lage auf, zeigen häufig eine Bradykardie und ein Absinken des Blutdruckes. Als Ursache ist nicht ein Druck auf den Vagus durch Drüsen anzunehmen, sondern eine Atonie. Der Typ des Tropfenherzens ist nicht durch kachektisierende Einflüsse der Tuberkulose erworben, sondern beruht in der Anlage. Im weiteren Verlaufe der Tuberkulose tritt eine Vergrößerung des Herzens auf, die in den selteneren Fällen alle Herzteile, meist nur das rechte Herz betrifft. Dadurch, daß der vergrößerte rechte Ventrikel den Conus arteriosus und die Pulmonalis gleichsam nach links und oben schiebt, kommt eine der Mitralkonfiguration ähnliche Herzform zustande. Auch die klinischen Symptome eines solchen Herzens können denen einer Mitralinsuffizienz gleichen mitsamt dem infolge relativer Mitralinsuffizienz auftretenden systolischen Geräusch. Eine auftretende Dekompensation, deren Beginn sich oft durch starke Verminderung der Blutdruckamplitude ankündigt, verlangt vor der Tuberkulosebehandlung bevorzugte Therapie. Ein präsystolisches Geräusch ist schwerer zu erklären (Mitralstenose? oder heftige Vorhofskontraktionen des Tropfenherzens?). Nicht selten findet man ohne Herzvergrößerung eine Vorbuchtung des Pulmonalbogens, bedingt durch Schrumpfung im Lungengewebe oder durch eine schrumpfende Kaverne. So kann ein systolisches

Digitized by Google

Geräusch über der Pulmonalis entstehen. Andere totale oder partielle Verziehungen des Herzens und Perikardadhäsionen erschweren die Herzfunktion und bewirken die verschiedensten subjektiven und objektiven Symptome. *Steffens* (Berlin).

Kirschmann, Kurt: Kasuistik: 1. Nierencarcinom, 2. Leberechinokokkus, 3. Herzaneurysma. (*Röntgenlaborat. Dr. Kurt Thomas, Berlin.*) Fortschr. a. d. Geb. d. Röntgenstr. Bd. **36**, H. 3, S. 665—669. 1927.

1. Nierencarcinom. Bei einer 39jährigen Frau zeigt das Pyelogramm der r. Niere, die weder palpatorisch noch bei der Funktionsprüfung pathologische Befunde ergab, eine nur angedeutete Stumpffüllung des unteren Calix major, sowie ein größeres unregelmäßiges Kontrastschattendepot im unteren Nierenpol. Es wird daraufhin die Diagnose „zerfallender Nierentumor" gestellt, bei der Operation findet sich in der unteren Nierenhälfte eine umschriebene Verhärtung, die im Durchschnitt aus einem derb-konsistenten, mit Höhlen durchsetzten Gewebe besteht. Histologisch: Carcinoma solidum. Verf. weist auf den Füllungsdefekt als charakteristisch hin. 2. Leberechinokokkus. 27jähriger Mann, früher schon einmal Anschwellung der rechten Unterbauchgegend mit Perforation nach außen und Entleerung (auch im Stuhlgang) von zahlreichen Echinokokkenbläschen. Danach jahrelanges Wohlbefinden. Jetzt wieder Beschwerden mit Anschwellung der Lebergegend. Röntgenbild ergibt mehrere ringförmige Schatten, die (angesichts der Vorgeschichte!) als verkalkte Echinokokkenblasen gedeutet werden. 3. Herzaneurysma. Bei einer 46jährigen Frau bestehen seit einem halben Jahr Herzbeschwerden und Anschwellung der Brustwand unterhalb des rechten Rippenbogens. Röntgendurchleuchtung: der r. Vorhof ist vorgebuckelt, in der unteren Hälfte des rechten Vorhofbogens findet sich taubeneigroße Ausbuchtung des Herzschattens nach rechts, die gleichzeitig mit dem r. Vorhofbogen pulsiert (mitgeteilte Pulsation), außerdem aber Eigenpulsation zeigt. Bei seitlicher Untersuchung sitzt dies Gebilde dem rechten Vorhof auf und läßt sich von diesem nicht trennen. Im Laufe der nächsten halbjährigen Untersuchungszeit nimmt die Vorwölbung unter dem Rippenbogen noch zu. Die Diagnose wird auf chronisch partielles Herzaneurysma gestellt. *C. Wittkowsky* (Berlin).

Kienböck, Robert: On a rare issue of pericarditis exsudativa: Combination of concretion and cyst-formation. (Ein seltener Fall von Pericarditis exsudativa. Kombination von Verwachsungen und Cystenbildung.) (*Allg. Poliklin., Wien.*) Brit. journ. of radiol. Bd. **32**, Nr. 327, S. 352—354. 1927.

Eine 57jährige Frau, die seit ihrem 14. Lebensjahr an Anämie, Brustschmerzen und stenokardischen Störungen litt, bekam später Zeichen von Herzschwäche. Klinisch fand man eine Dämpfung am rechten Herzrand und ein vergrößertes Herz mit lautem systolischen Geräusch. Das Röntgenbild zeigte ebenfalls eine Herzvergrößerung, außerdem aber einen ovalen vielwinkeligen Schatten auf der rechten Herzseite, der deutlich pulsierte. Dieser Zustand hatte sich innerhalb 18 Jahren nur wenig verändert. Der Schatten war langsam etwas größer geworden und das Herz hatte sich ebenfalls leicht vergrößert. Eine genaue Diagnose konnte anfangs nicht gestellt werden; sie schwankte zwischen sackförmigem Aneurysma der Aorta ascendens und einer Dermoidcyste. Erst die Beobachtung eines ähnlichen Falles, der wiederum den gleichen ovalen pulsierenden Schatten auf der rechten Herzseite zeigte und später zur Sektion kam, brachte die Klärung. Es handelte sich nämlich um eine perikardiale Cyste. Die richtige Diagnose ist in diesen Fällen von besonderer Wichtigkeit, um sich nicht zu einer überflüssigen Operation wegen Tumorverdacht oder zu einer antiluetischen Behandlung wegen Verdacht auf Aneurysma verleiten zu lassen. Vor allem muß die begleitende Myokarditis und die Herzschwäche behandelt werden. Eine einfache Punktion der Cyste ist nutzlos; höchstens käme einmal eine Kardiolyse in Frage.

Hans Kloiber (Baden-Baden).

Zins, Berthold: Zwei Fälle von Schwangerschaft bei Ductus Botalli persistens. (*Herzstat. Pelikangasse, Wien.*) Wien. klin. Wochenschr. Jg. **40**, Nr. 39, S. 1227 bis 1229. 1927.

In den 2 Fällen fand sich radiologisch beidemal eine starke Prominenz des Pulmonalbogens bei mäßig verstärkten pulsatorischen Exkursionen; im linken vorderen Schrägdurchmesser erschien das Aortenfenster verschattet. Der linke Vorhof war nicht vergrößert, Lungenstauung fehlte. Der zweite Fall zeigte weiterhin den linken Pulmonalarterienstamm verbreitert. *Rösler* (Wien).

Digitized by Google

Sgalitzer, Max: Die Röntgenuntersuchung der Luftröhre. Mitt. d. Volksgesundheitsamtes, Wien Jg. **1927**, Nr. 9, S. 334—336. 1927.

Betonung der Wichtigkeit der Untersuchung bei seitlichem Strahlengang. Die Untersuchung der Trachea bei Patienten mit Strumen kann feststellen, ob Einengung der Trachea die Ursache einer bestehenden Atemnot ist, ferner, wenn keine Atemnot vorhanden ist, ob nicht etwa eine kompensierte Trachealstenose besteht. Weiteres kann röntgenologisch die Tracheomalacie erkannt werden, und zwar aus der Art der Veränderung des Luftröhrenlumens bei intratrachealer Drucksteigerung resp. Senkung. Bei Malacie erweitert sich die Trachea hochgradig bei Drucksteigerung und verengt sich beträchtlich bei Drucksenkung. Zur Erzielung der Drucksteigerung läßt man den Patienten husten, zur Drucksenkung aufschnupfen. Nachgewiesene Malacie ist eine strikte Operationsindikation. Betont wird die Wichtigkeit der röntgenologischen Trachealuntersuchung für die Indikationsstellung zur Operation und für die richtige Durchführung derselben. *Presser* (Wien).

Cummins, S. L.: Effects of coal dust upon the silicotic lung. (Wirkung von Kohlenstaub bei vorhandener Silikose der Lunge.) Journ. of pathol. a. bacteriol. Bd. **30**, Nr. 4, S. 615—619. 1927.

Im allgemeinen sind die Schädigungen durch verschiedenartigen Staub abhängig von der Konzentration desselben. Kohlenstaub in nicht zu großen Konzentrationen ist nicht schädlich, von manchen wird die Meinung vertreten, daß er sogar zuträglich ist. Erst die Beimengung von Steinstaub zum Kohlenstaub bewirkt, daß dieses Staubgemenge Veränderungen der Lunge hervorrufen kann. Beschreibung eines Falles, welcher unter starker Dyspnoe starb und bei dem das Sputum immer für Tbc. negativ gefunden wurde. Pat. arbeitete durch 4 Jahre mit Gesteinsbohrern. Die Erscheinungen traten 7 Jahre später auf, während welcher er in Kohlenbergwerken arbeitete. Das einige Monate vor dem Exitus verfertigte Röntgenbild zeigte eher für chronische Phthise als für Silikosis charakteristische Veränderungen. Die autoptisch makroskopisch nachgewiesenen Veränderungen der Lunge gingen weit über das gewöhnliche Maß der Anthrakosis hinaus. Insbesondere waren die Spitze und die Randpartieen der linken Lunge so stark verdichtet, daß sie sich wie ein Kohlenklumpen anfühlten. Histologisch zeigten die am meisten befallenen Partien fibröses Gewebe mit Makrophagen Zellen, welche Kohlen- und Steinstaub enthielten. Es scheint sich in diesem Fall um eine Kombinationsschädigung gehandelt zu haben. Während Kohlenstaub allein aus der Lunge entfernt wird, dürfte die durch die Steinstaubeinatmung bedingte Silikose die Lymphwege verstopft haben und so die Entfernung des Kohlenstaubes verhindert haben. *Presser* (Wien).

● **Thiele, A., und E. Saupe: Die Staublungenerkrankung (Pneumonokoniose) der Sandsteinarbeiter. (Schriften a. d. Gesamtgeb. d. Gewerbehyg. Neue Folge, H. 17.)** Berlin: Julius Springer 1927. 69 S. u. 22 Abb. RM. 6.90.

Wir haben hier eine Monographie über die Gesundheitsverhältnisse, besonders die Lungenerkrankungen der sächsischen Elbsandsteinarbeiter, die vom gewerbehygienischen und klinischen Standpunkt sehr bedeutsam ist. Der erste, von Prof. Thiele bearbeitete Teil stellt nicht nur die Geschichte und Arbeitstechnik des Steinhauerberufes ausführlich dar, es wird auch das Verhältnis der Pneumonokoniose zur Tuberkulose behandelt. In dem klinischen Teil ist ein Hauptwert auf die röntgenologische Untersuchung gelegt. Hier werden die Erkrankungsfälle eingeteilt in solche, bei denen die vergröberte Lungenzeichnung an den Grenzen der Norm steht, solche, bei denen Netz- und Wabenstrukturform deutlich ist, und solche, bei denen disseminierte, über beide Lungen verstreute Herde bestehen. Einen wesentlichen Teil nimmt die Besprechung der Differentialdiagnose gegen Tuberkulose ein. Die etwa gleichmäßige Aussaat der leichten Fälle mit Bevorzugung der seitlichen Mittelfelder, die verhältnismäßig seitenähnliche Herdbildung tumorartiger, schwerer Prozesse findet sich vorwiegend bei der Pneumonokoniose, bei der auch Cavumbildung und Rippenfellveränderung gefunden werden. Die Frage des gleichzeitigen Vorkommens von Tuberkulose und Staublunge wird ausführlich besprochen unter Berücksichtigung der Möglichkeit, daß die Tuberkulose an der Verteilung und Wuchsform der Herde beteiligt ist. Wie weit dies im einzelnen der Fall ist, kann leider klinisch und röntgenologisch

Digitized by Google

nicht festgestellt werden. Diagnostisch wichtig und interessant ist häufig der Widerspruch zwischen dem ausgedehnten röntgenologischen und geringen klinischen Befund. Gerade die frühe Erkennbarkeit mit der Röntgendiagnostik muß es ermöglichen, wenig erkrankte Arbeiter in gewerbehygienisch günstigere Arbeitsverhältnisse zu bringen, bevor Atemnot und Herzbeschwerden die Arbeitsfähigkeit herabsetzen. In diesen bei Springer erschienenen Schriften aus dem Gesamtgebiete der Gewerbehygiene ist hier eine wichtige, unsere Kenntnis wesentlich erweiternde Arbeit erschienen.

Goette (Heidelberg).

Jaquerod, Marc., and Philip Ellman: The radiographic appearance of tuberculous pneumonia and tuberculous broncho-pneumonia. (Die röntgenologische Erscheinungsform der tuberkulösen Pneumonie und tuberkulösen Bronchopneumonie.) (*Colindale hosp., London.*) Brit. journ. of radiol. Bd. **32**, Nr. 327, S. 343—352. 1927.

Verf. beschreibt radförmige Schattenbildungen, nach den stark nachgezeichneten beigegebenen Radiogrammen linsen- bis pfennigstückgroß, die in manchen Fällen von Tuberkel-Pneumonie (?) und Bronchopneumonie nachweisbar sein sollen. Dabei entspricht nach Ansicht des Verf. der im Zentrum des Rades als Narbe gelegene Schatten dem intralobulären Bronchus, von dem aus als Zeichen die Endbronchiolen ausgehen, während das interlobuläre Septum die Peripherie bildet. Durch zunehmende Infiltration entsteht an Stelle des Rades ein münzenförmiger, mehr homogener Schatten. Bei günstigem Verlauf soll man die Rückbildung der geschilderten Erscheinung röntgenologisch gut verfolgen können, wobei die (vom Verf. wohl irrtümlich als Bronchialsystemverzweigungen gedeutete) normale Lungenzeichnung an ihre Stelle tritt. *Bernstein* (Danzig).

Dietlen, Hans: Zur Differentialdiagnose chronisch-cirrhotischer Lungenprozesse. Beitr. z. Klin. d. Tuberkul. Bd. **66**, H. 6, S. 792—796. 1927.

Es wird über einen Fall berichtet, bei dem die Diagnose „Emphysem mit rezidivierender chronischer Bronchitis auf Grundlage eines schweren cirrhotischen Lungenprozesses" gestellt wurde. Eine einwandfreie Erklärung der ausgedehnten cirrhotischen Veränderungen im Röntgenbild war nicht möglich. Trotzdem es sich um eine jüngere Patientin handelte, wurde Tuberkulose als wahrscheinliche Ursache angenommen. Andererseits mußte auch an die Möglichkeit einer luetischen Lungenerkrankung gedacht werden. *Rickmann* (Ziegenhals O.-Schl.).

Lossen, Heinz: Beitrag zu den erworbenen spätsyphilitischen Lungenerscheinungen, vor allem im Röntgenbilde erwachsener Phthisiker. (*Sanat. Schatzalp, Davos.*) Beitr. z. Klin. d. Tuberkul. Bd. **66**, H. 6, S. 761—772. 1927.

Es wird ein durch die Sektion bestätigter Fall von kavernöser Lungensyphilis beim Erwachsenen beschrieben, zu der sich 5 Jahre später eine Lungenphthise gesellte. Unter Berücksichtigung des Schrifttums wird der Versuch gemacht, pathologisch-anatomische und röntgenologische Krankheitszeichen für die verschiedenen Formen und Lokalisationen der syphilitischen Lungenerscheinungen zusammenzustellen (siehe Tabelle auf S. 553). *Heinz Lossen* (Darmstadt).

Lossen, Heinz: Über kugelförmige Gebilde (aus Fibrin?) in der Pleurahöhle während der Pneumothoraxbehandlung. (*Sanat. Schatzalp, Davos.*) Beitr. z. Klin. d. Tuberkul. Bd. **66**, H. 6, S. 751—760. 1927.

Nicht die Kugelbildung aus Fibrin als solche interessiert den Verf., sondern die Gelegenheit, einmal an Hand einer sich über 30 Monate hin erstreckenden dauernden röntgenologischen Beobachtung die verschiedenen entzündlichen Vorgänge, die sich an einer Pneumothoraxpleura abspielen, zu verfolgen. *Heinz Lossen* (Darmstadt).

Bratt, T.: Einige bemerkenswerte „Lipojodolbilder" bei Abbrennung von Pleuraverwachsungen. (*Vensmoen sanat., Oslo.*) Med. rev. Jg. **44**, Nr. 8, S. 355—361. 1927. (Norwegisch.)

Im ersten Pneumothoraxfall ließ sich die Lungenzeichnung im rechten Oberfeld nicht sicher deuten und ein dichter Schattenstrang ließ eine Adhäsion vermuten, deren Abtrennung deshalb erwogen wurde. Eine Jodölfüllung klärte auf, daß das Lungengewebe sich bis in die Spitze jenes Schattenstranges erstreckte und Ober- und Mittellappen sich breit ausdehnten; woraufhin von einer Durchtrennung Abstand genommen wurde. Im zweiten Gasbrustfall verhinderten zwei Adhäsionen den Kollaps. Eine Jodöleingießung ließ diese Stränge ungefüllt. Die Durchtrennung wurde danach mit bestem Erfolg vorgenommen. *Reimann* (Berlin).

Digitized by Google

Die röntgenologischen Krankheitszeichen und die pathologisch-anatomischen Befunde bei spätluetischen Erkrankungen der unteren Luftwege.[1]

(Die in eckiger Klammer stehenden Literaturhinweise verfügen über keine Sektionsbefunde.)

Syphilitisch erkrankter Organteil	Pathologisch-anatomischer Befund	Röntgenbefund	Beispiele des Schrifttums	Differentialdiagnose
A. Lunge.	a) Interstitielli-pneumonische Infiltrationen im peribronchialen, perivasculären und interlobären Bindegewebe, von der Lungenwurzel aus entlang den Lymphspalten und Lymphgefäßen in die Lunge hinein fortschreitend (chronisch-interstitielle Pneumonie).	Besenförmige, dichte, netzartige, oft dreieckig mit der Basis dem Hilus aufsitzende Schatten, die vom verbreiterten und verstärkten Hilusschatten zur Lungenperipherie oder zwerchfellwärts ziehen ohne sonstige Herdbildung im übrigen Lungengewebe.	Lindvall und Tillgren, Rössle, [Staehelin]	Cirrhotische Tuberkulose, chronische Lungenentzündung, Aktinomykose, chronische interstitielle Pneumonie.
	Sekundär kommt es durch die Schrumpfung zu Bronchiektasenbildung und Emphysem (Asthma).	Zeichen der zylindrischen Bronchiektasie.		Bronchiektasie.
	Ausgesprochene Neigung zu pleuritischen Veränderungen.			
	b) Disseminierte miliare Gummenbildung von unregelmäßiger Verteilung als Ausdruck knötchenförmiger Verhärtungen um die kleinsten Bronchien herum oder durch tuberkelähnliche Knötchen bedingt.	Kleine weiche bis mittelweiche, bohnen- bis markstückgroße Schatten entlang den Gefäßbahnen neben scharf umränderten Schattenbändern oder scharf begrenzte winklige pflastersteinartige intensive Schattenherde.	[Groedel-Dietlen], Gähwyler	Pneumokoniosen, Verkalkungen, Miliartuberkulose.
	c) Grobknotige Gummenbildung bis zu Faustgröße und von geschwulstartigem Aussehen, die käsig erweichen können.	Gut abgrenzbare kompakte Schatten, gegebenenfalls mit zentraler Aufhellung.	[Krause], Belz	Neubildungen, Echinokokkus.
	Solange die Gummenbildungen subpleural sich abspielen oder die schrumpfenden Prozesse mehr im Bereich des Hilus sich finden, ist die entstellende bindegewebige Narbenbildung gering.			
	d) Kavernös-syphilitische Phthise. Zentrale Nekrose von großen Lungengummata. Kavernenbildung. Gangrän.	Kompakte Schatten mit zentralen Aufhellungen.	Deutsch, Grashey, unser Fall	Pneumonie, Neubildung, Interlobärer Erguß. Exsudative kavernöse Phthise. Gangrän anderer Ätiologie.
B. 1. Pleura costalis und diaphragmatica.	Narben und Schwarten, die sich mit den oben beschriebenen pulmonalen Veränderungen vergesellschaften oder auch durch sie bedingt sind. Pleurale Schwielen setzen sich im interstitiellen Lungengewebe fort oder die Narben strahlen vom Hilus in das Lungenparenchym aus. Verwachsungen der Pleurablätter.	Nach unten zu oft scharf begrenzte mehr oder weniger dichte, flächige Schatten, die vom Hilus aus fächerförmig das Lungengewebe verdichten.	Unser Fall	Pleuritis, interlobäre Pleuritis, Neubildungen.
2. Pleura mediastinalis.	Obliterationen und Strangulationen, vor allem der Vena cava superior, inferior, subclavia durch Narben und Sklerose des Gewebes. Stenoseerscheinungen an den Bronchien durch Klappenbildung.	Lungenstauung, Flüssigkeitsansammlung im Pleuraraum. Mäßige Verdunkelung der Lungenfelder. Circumscripte vom Lungenhilus abliegende Schatten. Einschränkung der Zwerchfelltätigkeit.	[Groedel] [Winkler]	Kreislaufinsuffizienz, chronische Myokarditis, kardiale Stauung, mediastinale Tumoren, Hodgkinsche Krankheit, Pleuritis exsudativa.
	Mediastinale Erscheinungen von seiten des Gefäßapparates (Ödem, Brady- oder Tachykardie, Dyspnöe usw.). Médiastinite syphilitique.			
C. Bronchien.	Perichondritis und Sklerose. Lobuläre Pneumonien. Gummöse Wandinfiltrationen und Narbenbildungen.	Hilusschatten verbreitert und verdichtet. Dicke Schattenstreifen ziehen nach abwärts.	Assmann	Pneumonie, Atelektase, Bronchusstenose, Neubildungen.
	Sekundäre Bronchusstenosen, Bronchiektasen.			

[1] Aus Lossen: Beitrag zu den erworbenen spätsyphilitischen Lungenerscheinungen usw.

Digitized by Google

Altschul, Walter: Case for diagnosis. (A reply to the homonymous article of E. H. P. Cave in this journal, vol. XXXII, Nr. 322, p. 171, 1927.) (Ein diagnostischer Fall. [Erwiderung auf den gleichnamigen Artikel von E. H. P. Cave.) Brit. journ. of radiol. Bd. **32**, Nr. 327, S. 355—356. 1927.

(Vgl. dies. Zentrlbl. **8**, 689.) In diesem Falle wurde rechts Interposition des Kolon gefunden, welche 1 Monat später nicht mehr nachweisbar war, links stand das Zwerchfell höher, 1 Monat später aber nicht mehr so hoch. Altschul meint, daß es sich in diesem Falle um ein beiderseitiges Diaphragma molle handle. Von ihm wurde das Krankheitsbild links beschrieben, hierfür charakteristisch soll der im Laufe des Tages wechselnde Befund sein, die Ursache Phrenicusschädigung, vielleicht durch Tbc.-Veränderungen am Hilus (verdichteter Hilus). Der Fall Cave zeigt nun in der rechten Lunge einen Primärherd mit entsprechenden Veränderungen am Hilus. Zu verschiedenen Tageszeiten wurde er zwar nicht untersucht, doch lassen die verschiedenen Befunde an verschiedenen Tagen darauf schließen, daß auch verschiedene Befunde zu verschiedenen Tageszeiten vorhanden waren. *Presser* (Wien).

Wolf, J. E., und Heinz Lossen: Über Phrenicusexhairese bei einem Fall von kavernöser Phthise des rechten Oberlappens. (*Sanat. Schatzalp, Davos.*) Beitr. z. Klin. d. Tuberkul. Bd. **66**, H. 6, S. 719—723. 1927.

Der durch 4 Röntgenbilder und eine ausführliche Krankengeschichte belegte Fall soll darauf hinweisen, daß die künstliche Zwerchfellähmung auch als selbständiger Eingriff Bedeutung haben kann. Vor allem sind es Oberlappenprozesse, die durch diesen operativen Eingriff günstig beeinflußt werden können. Durch Aufheben des elastischen Zwerchfellwiderstandes erfährt die spontane Schrumpfungstendenz des cirrhotisch erkrankten Oberlappens eine wesentliche Verstärkung. *Heinz Lossen* (Darmstadt).

Mediastinum.

Matteucci, Eugenio: Variazioni di una immagine radiologica del mediastino di interpretazione difficile. (Besonderheiten eines Röntgenbildes vom Mediastinum mit differentialdiagnostischen Schwierigkeiten.) (*Istit. radiol. ed elettroterap., osp. civ., Venezia.*) Rinascenza med. Jg. **4**, Nr. 13, S. 295—297. 1927.

10 Jahre altes Kind, das unter schweren mediastinalen Erscheinungen erkrankte. Röntgenologisch fand sich ein gleichmäßiger, scharfbegrenzter, etwa 3 cm breiter Schatten, der senkrecht von oben bis unten durch das ganze rechte Lungenfeld zog. Einzelheiten waren weder vom Herzen noch den Gefäßen an dieser Seite zu erkennen. Diese Teile waren links etwas verbreitert. Diagnose: Tuberkulöse Mediastinitis von tracheo-bronchialer Drüsenerkrankung ausgehend. Nach 8 Monaten hatte sich ein leukämischer Symptomenkomplex entwickelt. — Sektion: Leukämie, vordere callöse Mediastinitis und Tuberkulose der linksseitigen Lymphdrüsen am Hilus. *Heinz Lossen* (Darmstadt).

García Triviño: Ein interessanter Fall von Mediastinalläsionen. Anales de la acad. méd.-quirúrg. española Bd. **13**, S. 228—233. 1926. (Spanisch.)

Beschreibung eines Falles von Verbreiterung des Mediastinalschattens bei vergrößertem Herzschatten und Vergrößerung der mediastinalen Drüsen. Klinisch bestand nur leichte Dyspnöe, die WaR. war positiv. Der Fall wird als Mediastinitis luica gedeutet. *Abeles* (Frankfurt a. M.).

Weiß, Armin: Mediastinale Komplikationen nach Oesophagusperforation. (*18. Kongr. d. dtsch. Röntgen-Ges., Wiesbaden, Sitzg. v. 28.—30. IV. 1927.*) Fortschr. a. d. Geb. d. Röntgenstr. Bd. **36**, Kongreßh., S. 48—49. 1927.

An Hand der Krankengeschichten von 5 Fällen und instruktiven Röntgenbildern werden die Folgen von Perforationen bei Sondierung des Oesophagus gezeigt. Es handelt sich um Kinder von 2—14 Jahren. Die Röntgenbeobachtung setzt in den meisten Fällen unmittelbar nach der Verletzung ein. In 2 Fällen traten im Verlaufe weniger Tage Lungenabscesse auf, deren Zusammenhang mit dem Oesophagus durch das Einfließen von geschluckter Kontrastmenge festgestellt wurde. In einem dieser beiden Fälle bestand auch ein Mediastinalabsceß und Emphysem. In einem 3. Fall wurde die Entstehung des Mediastinalemphysems und das Hinaufwandern der Luft bis in den Hals röntgenologisch verfolgt. Im 4. Fall waren schon 10 Minuten nach der Perforation Luftblasen im hinteren Mediastinum feststellbar. Nach 24 Stunden wurde ein abgesackter Pyothorax festgestellt. Im letzten Fall kam es zur Bindung eines Pneumo

Digitized by Google

perikard. Stets war eine Laugenverätzung vorgelegen. Die Verletzung des Oesophagus hat in allen Fällen zum Tode geführt, mit Ausnahme des letzten, über dessen Ausgang nichts mitgeteilt wird. *Fleischner* (Wien).

Duken, J.: Mediastinale Pneumatocele nach Pneumonie bei einem Säugling. (*Univ.-Kinderklin., Jena.*) Zeitschr. f. Kinderheilk. Bd. **43**, H. 4/5, S. 339—345. 1927.

Verf. hat im Jahre 1925 in der Vereinigung der Sächs.-Thüring. Kinderärzte (Ref. Dtsch. med. Wochenschr. 1926, Nr. 8) über einen 4 Monate alten Säugling berichtet, welcher unter Atemnot, mäßigen Husten, dauernder Heiserkeit und Cyanose litt und bei welchem das Röntgenbild eine mannsfaustgroße, glatte, luftgefüllte Höhle im Mittelfellraum, mehr nach rechts als nach links reichend, zeigte; die rechte Lunge war verschattet, die linke frei. Bei der Perkussion hatte sich tympanitischer Klopfschall und fehlendes Atemgeräusch über dem Sternum und den beiderseits anschließenden Lungenteilen ergeben. Durch Punktion, welche erkennen ließ, daß die Luft in dem Hohlraum unter hohem Druck stand, wurde die Höhle auf Taubeneigröße verkleinert, die klinischen Symptome schwanden, das Kind blieb am Leben. Die große mediastinale Luftblase schien im Anschluß an eine langdauernde Pneumonie entstanden zu sein. — Die Veröffentlichung von Burghard über hochgradige Verlagerung des Mediastinums beim Säugling infolge kongenitaler Bronchiektasie im linken Oberlappen (vgl. dies. Zentrlbl. **1**, 143) veranlaßt Verf. zu der differentialdiagnostischen Erwägung, ob es sich bei seinem oben beschriebenen Falle auch um eine „Ventil-Pneumo-Cyste" im Sinne Burghards gehandelt haben möge. Die Tatsache, daß nach der Punktion die verkleinerte Höhle inmitten des Mediastinalschattens zu sehen war, spricht für die Richtigkeit der Deutung des Falles als mediastinale Pneumatocele, wenn auch zugegeben wird, daß u. U. eine im Lungengewebe gelegene Cyste (z. B. im vorderen Lungenrande rechts!) sich in den Schatten des Mittelfells projizieren kann. Ferner käme nach Verf. noch eine sog. „Lungencyste außerhalb der eigentlichen Lunge" in Frage, wie sie bei Sektionen von Gold (Zieglers Beitr. **68**, 278. 1921) im Bereiche namentlich des rechten Hauptbronchus und der Bifurkation gefunden wurde; die Verwechslung mit einem partiellen Ventilpneumothorax wird für ganz unwahrscheinlich gehalten. — Verf. behält für das von ihm beschriebene Krankheitsbild die Bezeichnung Pneumatocele bei, unter Hinweis auf die gleichartige Bezeichnung analoger Veränderungen an anderen Stellen, z. B. am Gehirn. *Saupe.*

Toussaint: Note sur la hernie médiastinopleurale survenant au cours du pneumothorax artificiel. (Bemerkung über die Hernia mediastinopleuralis [Überblähung des Mediastinums], und ihr Auftreten beim künstlichen Pneumothorax.) Scalpel Jg. **80**, Nr. 7, S. 144—145. 1927.

Im Anschluß an einen diesen Gegenstand behandelnden Aufsatz von Eber (vgl. dies. Zentrlbl. **3**, 235) weist der Autor darauf hin, daß für die Ausbildung der Mediastinalhernie der Zustand der mediastinalen Pleura entscheidend sei. Adenitis, Periadenitis, Lymphangitis, Peribronchitis, Gefäßstauung und Periphlebitis, Anthrakose und chronische Bronchitis können an sich oder durch stärkere Beteiligung der Pleura (parahiläre mediastinale Corticopleuritis) eine Versteifung hervorrufen, die die Ausbildung der Hernie verhindert. *Fleischner* (Wien).

Leber und Gallenblase.

Schöndube, W.: Röntgenologische Beiträge zum Entleerungsmechanismus der Gallenblase. (*18. Kongr. d. dtsch. Röntgen-Ges., Wiesbaden, Sitzg. v. 28.—30. IV. 1927.*) Fortschr. d. Röntgenstr. Bd. **36**, Kongreßh., S. 85. 1927.

Schöndube, W.: Röntgenologische Beiträge zum Entleerungsmechanismus der Gallenblase. (*Med. Univ.-Klin., Frankfurt a. M.*) Fortschr. a. d. Geb. d. Röntgenstr. Bd. **36**, H. 3, S. 603—608. 1927.

Verf. zeigt an außerordentlich anschaulichen Bildern, die bei schlanken Menschen mit hängendem Gallenblasentyp und guter Konzentrationsfähigkeit aufgenommen

Digitized by Google

wurden, daß die Entleerung der Gallenblase durch eine aktive Muskelkontraktion zustande kommt. Bei der Entleerung kommt eine Rückstrahlung von Blasengalle in den Ductus hepaticus zustande. Der Entleerungsmechanismus kommt zunächst durch Wirkung der Ringmuskulatur zustande. Erst später erfolgt auch eine Verkürzung in der Längsrichtung. Hierbei werden beide Kurvaturen der Gallenblase verkürzt, auch die der Leber anliegende. Auch konnte nachgewiesen werden, daß entsprechend den Anschauungen von Lütkens zu Beginn der Entleerung das Collum der Gallenblase erschlafft. Die Entleerung geschieht bis auf wenige Kubikzentimeter. Ist der Cysticus nicht erweitert, so brauchen selbst kleine Konkremente auch bei völliger Entleerung der Gallenblase nicht in den Gallengang befördert zu werden, obwohl der Entleerungsmechanismus sonst nicht gestört ist. Es ist daher nicht angängig, nach Graham den Entleerungsvorgang mit der Wirkung einer Wasserstrahlluftpumpe zu vergleichen. Peristaltische Bewegungen wurden an der Gallenblase nicht festgestellt. Zur Beobachtung des Entleerungsvorganges ist eine perorale oder intraduodenale Ölmahlzeit oder die Boydensche Eigelbmahlzeit am geeignetsten. Die Kontraktion durch Pituitrin ist häufig nicht kräftig genug, dagegen dann zu gebrauchen, wenn der Reizsaft ohne Beimengung chemisch und cystologisch untersucht werden soll. *W. Teschendorf* (Köln).

Orator, Victor: Zwei Beiträge zur Cholecystographie. I. Mangelnde Gallenblasen-Kontrastfüllung bei Geschwürskranken als häufiges Fehlresultat. (*Chir. Klin., Univ. Graz.*) Dtsch. Zeitschr. f. Chir. Bd. **205**, H. 1/2, S. 82—86. 1927.

Verf. untersuchte die Darstellbarkeit der Gallenblase mit oraler Verabreichung von Jodtetragnost bei anderen chirurgischen Erkrankungen der Bauchorgane und fand, daß die Methode nur in 10-20% der Fälle eine mangelhafte Gallenblase gab, wenn Leber und Gallenwege gesund waren, dagegen eine Erkrankung der übrigen Organe vorlag; jedoch gilt dies nicht für das Magen- und Duodenalgeschwür, wobei in 60% der Fälle eine mangelhafte Gallenblasenfüllung festgestellt wurde. Verf. erklärt dieses z. T. durch die Hypermotilität beim Geschwürsleiden, wodurch eine schlechte Resorption im Darm erfolgt; aber auch die intravenöse Applikation kann versagen. Für die Differentialdiagnose eines Ulcus duodeni hat daher die Gallenblasendarstellung nur wenig Wert. *W. Teschendorf* (Köln).

Orator, Victor, und Walchshofer: Zwei Beiträge zur Cholecystographie. II. Tierexperimenteller Vergleich der verschiedenen Gallenblasen-Kontrastmittel. Dtsch. Zeitschr. f. Chir. Bd. **205**, H. 1/2, S. 86—91. 1927.

In Tierversuchen wurde das Biloptin untersucht. Auch diese führten zu dem Schluß, daß diese Gallenblasen-Kontrastmittel als relativ gefährlichstes abgelehnt werden muß. Von den Halogentetragnosten war das Jod das am wenigsten störende. Bei hohen Dosen kann man mit allen Kontrastsalzen schwere Parenchymschädigungen der Leber und Niere erzeugen. Bei Menschen dürfte bei schon bestehender Leberschädigung stets Vorsicht am Platze sein. *W. Teschendorf* (Köln).

Bársony, Theodor: Seltenere Gallenblasenbefunde. (Divertikel, Pseudodivertikel. Kaskade, doppelte Gallenblase, Spasmus, Sanduhrgallenblase, reitende Gallenblase. Torsion, facettierte Gallenblase. Mediale, laterale, sagittale Gallenblase.) (*Röntgeninst., Charité-Poliklin., Budapest.*) Fortschr. a. d. Geb. d. Röntgenstr. Bd. **36**, H. 4, S. 759 bis 765. 1927.

Es werden die Bilder eines Gallenblasendivertikels wiedergegeben, das im Sagittalbild als pfennigstückgroßer, intensiverer Schattenfleck im übrigen Schatten der Gallenblase erkennbar war und sich bei schräger und seitlicher Durchleuchtung als medial hinten liegende Ausbuchtung erkennen ließ. Ferner wird ein Divertikel an der Spitze der Gallenblase beschrieben, das vielleicht auch durch eine zirkuläre Muskeleinschnürung abgegrenzt wurde. Solche Abschnürungen kann man als Pseudodivertikel bezeichnen. Es kann aber auch zu multiplen Divertikelbildern kommen. Knickungen der Gallenblase sind gleichfalls eine nicht selten zu beobachtende Erscheinung.

Digitized by Google

Auch wird eine Kaskadengallenblase und eine Doppellappenform beschrieben. Ferner kommen zirkuläre Einschnürungen vor, die eine Sanduhrform der Gallenblase hervorrufen. Schließlich erkennt man häufig Achsendrehungen, die keine Bedeutung haben. Dasselbe ist von der faccettierten Gallenblase zu sagen, die dadurch zustande kommt, daß die umgebenden Organe in die Gallenblase hineindrücken. Man kann diese Täuschungsmöglichkeiten durch wiederholte Aufnahmen vermeiden. Manche Gallenblasen liegen weiter lateral und sehen in ihrer Form bei Sagittalaufnahmen verändert aus. Diese Fälle sind durch Aufnahmen in anderen Durchmessern zu klären.

W. Teschendorf (Köln).

Uropoetisches System.

● **Boeminghaus, H.: Urologische Diagnostik und Therapie für Ärzte und Studierende.** Jena: Gustav Fischer 1927. VI, 247 S. u. 143 Abb. RM. 15.—.

Das Buch wendet sich nicht an den Urologen, sondern an den praktischen Arzt und diejenigen Spezialisten, für die eine Kenntnis der allgemeinen Grundlagen der Urologie unentbehrlich ist. Demzufolge ist auch im klinischen Teil keine Einteilung nach Krankheiten, sondern nach Krankheitssymptomen vorgenommen worden und bei der Darstellung der Untersuchungsmethoden das in den Vordergrund gerückt worden, was nicht nur Sache des Spezialisten ist. In dem Kapitel über die Röntgenuntersuchung der Harnorgane, deren große Bedeutung aufgezeigt wird, wird zunächst alles Wichtige aus der Technik der einzelnen Untersuchungsmethoden, dem modernen Stand entsprechend, übermittelt, sowie die Indikationsstellung und Leistungsfähigkeit des Verfahrens bei den einzelnen Erkrankungen, ferner die Beurteilung des Röntgenbildes unter Berücksichtigung der Fehlerquellen in übersichtlicher und anschaulicher Weise dargestellt. Es werden so in den einzelnen Abschnitten unter Beigabe zahlreicher guter Röntgenbilder Nieren und Harnleiter, Blase, Prostata, Samenblase und Harnröhre abgehandelt. Durch die knappe und doch alles Wesentliche bringende Darstellung wird der Zweck in vollkommener Weise erreicht, dem Nichtfacharzt diejenigen Kenntnisse zu vermitteln, die für ihn zur Beurteilung des Röntgenverfahrens unerläßlich sind. Der Schluß des Buches behandelt kurz die Therapie soweit sie nicht Sache des Spezialisten ist. *Joseph Ziegler* (Berlin).

● **Roche, Alex. E.: Pyelography. Its history, technique, uses and dangers. With an introduction by John Thomson-Walker.** (Pyelographie. Ihre Geschichte, Technik, Anwendung und Gefahren.) London: H. K. Lewis & Co., Ltd. 1927. XII, 118 S. u. 16 Taf. geb. 9/—.

Verf. hat in dieser Monographie seine Erfahrungen, die auf 58 persönlich beobachteten Pyelographien, darunter 11 doppelseitigen, beruhen, niedergelegt. Nach einem Überblick über das Historische wird eingehend die Technik beschrieben, da von ihr nicht nur der glatte Verlauf der Untersuchung selbst, sondern auch die Diagnosestellung weitgehend abhängig ist. Die nach der Pyelographie evtl. auftretenden Reaktionen und Komplikationen werden besprochen und die Kontraindikationen festgelegt. Dabei ergibt sich als leitender Gesichtspunkt, daß die Pyelographie nur bei striktester Indikation ausgeführt werden soll. Für die Beurteilung des Pyelogramms ist die Kenntnis des normalen notwendig, dem daher eine genaue Besprechung gewidmet ist. In einzelnen Kapiteln werden sodann die Veränderungen des Pyelogramms bei Nierenstein, Hydronephrose, Nephroptose, Neubildungen, Infektionen einschl. Tuberkulose und den Anomalien beschrieben, auch die Affektionen des Ureters finden ihre Darstellung. 16 meist gute Abbildungen und ein Literaturverzeichnis sind dem Buche beigegeben.

Joseph Ziegler (Berlin).

Allemann, R.: Zur Kenntnis seltener Nierenerkrankungen. (Nephritis granulosa, Nephritis dolorosa, Nierenbeckenpapillom.) (*Chir. Univ.-Klin., Zürich.*) Bruns' Beitr. z. klin. Chir. Bd. **140**, H. 4, S. 599—631. 1927.

Klinische Beschreibung dreier verhältnismäßig seltener Fälle von Nierenerkrankungen, die röntgenologisch nichts Neues bieten. Der 1. Fall wird angesehen als eine

Digitized by Google

Pyelonephritis granulosa. Die beiderseitige Pyelographie zeigte eine mäßige Erweiterung des oberen Calix rechts „vielleicht mit kleinen Randusuren". Auf wiederholten Aufnahmen, die im Laufe von Jahren gemacht wurden, glaubt Verf. eine unscharfe Begrenzung des rechten Nierenbeckens festzustellen, so daß der Verdacht auf einen Tumor evtl. auf eine Tuberkulose im Gebiet des oberen Hauptkelches ausgesprochen wurde. Der Fall 3 mit dem Symptomenbild der Hämaturie im Vordergrund, erweist sich als ein Papillom des Nierenbeckens. Die Deutung des Pyelogrammes machte hier Schwierigkeiten, da ein uncharakteristisches Bild vorlag. Die kreisrunde Füllung des linken Nierenbeckens wurde als kugelig ausgeweiterter Nierenkelch gedeutet, die übrigen Kelche waren nicht zu sehen. Vom Röntgenologen konnte das Bild pathologisch-anatomisch nicht gedeutet werden. Das „ideale" Pyelogramm der exstirpierten Niere zeigt mit Deutlichkeit, wie der Tumor gegen den oberen Pol vordringt. Die große kavernenartige, fast kreisrunde Höhle entspricht einem stark hydronephrotischen ausgeweiteten Hauptkelch. Verf. meint, daß es möglich wäre, daß durch mehrere Aufnahmen, nach Abfließenlassen eines Teiles oder der ganzen Kontrastflüssigkeit, durch die gefiederte Schattengebung, die durch partielle Retention des Kontrastmittels in den Zotten und Nischen des Papilloms zustande kommt, so charakteristische Röntgenbilder entstehen, daß die Diagnose pyelographisch gestellt werden könnte. Die „ideale" Pyelographie verlangt bei den Nierenbeckentumoren einen solchen Füllungsdruck, daß sie klinisch unbrauchbar ist. *Fedder* (Münster i. W.).

● **Nisio, Giuseppe: Il pneumorene. (Coll. med. di attualità scient. Ser. 2. Nr. 3.)** (Das Pneumonephrion.) Bologna: L. Cappelli 1927. 137 S. L. 20.—.

Die kleine Monographie bringt auf 40 Seiten neben Technischem (Instrumente, Wahl des Gases [Sauerstoff], Einstichstelle, Lagerung des Kranken usw.) einen Bericht über die Ergebnisse des Pneumonephrion bei den verschiedenen Krankheiten unter Wiedergabe von 40 Röntgenbildern. Um die Feinheiten solcher Röntgenbilder wiederzugeben, eignet sich die Autotypie nicht mehr. Wir verfügen heute über weit bessere Reproduktionsverfahren. Die einschlägige Literatur wird eingehend berücksichtigt. An Krankheitsbildern kommen zur Besprechung: Nierensteine, Nierentuberkulose, Pyonephrose, Ren mobile, Nierentumoren, multiple und solitäre Nierencysten sowie die Bedeutung des Pneumonephrion für einige Erkrankungen der Milz und der Leber. Nisio empfiehlt die Methode zur systematischen Anwendung bei Nierenerkrankungen. Sie ist so ungefährlich, daß sie auch ambulant durchgeführt werden kann. Namentlich bei dicken Patienten kommt man mit ihr weiter als mit der gewöhnlichen Röntgenuntersuchung. *Heinz Lossen* (Darmstadt).

Kornitzer, Ernst: Zur Frage der Gasfüllung des Nierenbeckens (Pneumopyelographie). Eine Erwiderung auf die gleichnamige Arbeit von Burger und Fuchs in Heft 6, 1927 dieser Zeitschrift. (*Urol. Abt., Spit. d. israel. Kultusgem., Wien.*) Wien. klin. Wochenschr. Jg. **40**, Nr. 38, S. 1203—1205. 1927.

Burger und Fuchs hatten in Tierversuchen bei Einblasung von Sauerstoff ins Nierenbecken tödliche Embolien feststellen können und daher die Verwendung der Pneumopyelographie abgelehnt. Kornitzer widerlegt diese Ansicht aus folgenden Gründen: Der Injektionsdruck, unter dem das Gas einströmt, beträgt nur ca. 30 mm Hg, bei Burger und Fuchs 60—115 mm; das Gas vermag neben dem Katheter abzuströmen, bei Burger und Fuchs ist die Kanüle eingebunden; der Ausdehnungskoeffizient infolge der Erwärmung kann keine Rolle spielen; die Gefahr einer arteriellen O-Embolie besteht nicht, da der O auf dem langen Weg durch die Venen gebunden wird. Die große Zahl (450) bereits ohne Zwischenfall durchgeführter Pneumopyelographien (darunter auch mit reiner Luft) widerspricht der Ansicht von der Gefährlichkeit der Methode. (Burger u. Fuchs, vgl. dies. Zentrlbl. **3**, 238.) *Eisler* (Wien).

● **Legueu, F., Bernard Fey et Pierre Truchot: La pyéloscopie.** (Die Pyeloskopie.) Paris: Norbert Maloine 1927. 114 S. u. 36 Taf.

Unter Pyeloskopie versteht man bekanntlich die Schirmbeobachtung der kon-

Digitized by Google

trastgefüllten Niere. Gegenüber der Pyelographie bietet dieser Untersuchungsmodus den Vorteil, sich über die räumlichen und morphologischen Verhältnisse, insbesondere aber über die Bewegungsphänomene der Niere rasch und genau informieren zu können. Das vorliegende Werk zeigt nun, wie reichhaltig die diagnostische Ausbeute dieses Verfahrens schon heute ist. Der Katheter wird bis ins Nierenbecken geführt, die Auffüllung mit 30proz. Jodnatrium erfolgt zur Vermeidung schmerzhafter Überdehnung des Nierenbeckens unter Schirmkontrolle. Eine am Schirm angebrachte Serienkassette mit Schaltvorrichtung ermöglicht dem Untersucher, geeignet erscheinende Schirmbildphasen im Film festzuhalten. Nach Beendigung der Füllung wird der Katheter entfernt. Die Injektion muß zur Vermeidung von Spasmen, die die Füllung erschweren, vorsichtig gemacht werden. Ein Zwischenfall ist nicht beobachtet worden. — Das Füllungsbild gestattet nicht nur die Ermittlung der Form- und Größenverhältnisse, sondern auch die Beobachtung der respiratorischen und palpatorischen Verschieblichkeit der Niere. Die wichtigsten, zum Teil ganz neuen Ergebnisse sind im Studium der Bewegungsvorgänge zu suchen. Von größtem Interesse ist die Beobachtung der Entleerung, die in rhythmischen, systolischen und diastolischen Kontraktionen der Nierenhohlräume besteht. Zunächst kontrahieren sich die Kelche und treiben den Inhalt in das erschlaffte Nierenbecken, dann erfolgt eine Kontraktion des Beckens; ein Teil wird in den Ureter gepreßt, der größere fließt in die Kelche zurück. Der Übertritt vom Becken in den Ureter erfolgt nicht direkt, sondern zwischen beiden Organen ist ein Bulbus zwischengeschaltet, der sich durch rythmisch auftretende Kontraktionen (Pyelo- und ureterobulbären Sphincter) nach beiden Seiten abwechselnd abschnürt. Dieser Bulbus kann verschieden geformt sein und entleert seinen Inhalt in gleichem Rhythmus wie das Becken. — Besonders wertvoll erweist sich die Pyeloskopie bei der Diagnose der Nierenerkrankungen. So kann sie eine notwendige Ergänzung des Pyelogramms bedeuten, wenn es sich darum handelt, zu entscheiden, ob eine im Bild sichtbare abnormale Schattenbildung von einer wirklichen Wandveränderung herrührt oder nur durch die Projektion oder ein vorübergehendes Zustandsbild verursacht ist. Das gilt z. B. für die deformierten Kelch- und Beckenbilder beim Tumor. Am deutlichsten wird der Wert der Pyeloskopie bei dem Studium der Motilitätsstörungen, wie sie bei Hydronephrose, bei Tuberkulose, bei mechanischen Hindernissen (Stein, abnorme Arterie, Ureterstenose) zu beobachten ist. Bei inkontinenten Nierenbecken fließt die Flüssigkeit sofort zurück, ohne eine Füllung zu ermöglichen, bei Retention sind die peristaltischen Bewegungen nur undeutlich, bei Hypermotilität ist Hyperperistaltik zu sehen usw. Von großer Wichtigkeit können die Ergebnisse der Pyeloskopie für Prognose und Therapie mancher Erkrankungen werden. So bei der Pyelonephrose die Beantwortung der Frage, ob Retention oder Infektion das Primäre ist. Bei Ren mobile kann die Feststellung einer normalen Entleerung dazu führen, die Nephropexie als voraussichtlich erfolglos zu unterlassen. — Eine große Zahl ausgezeichneter gezielter (z. T. Serien-)Aufnahmen verstärkt den Eindruck, daß hier ein Gebiet erschlossen wurde, dem voraussichtlich die Nierendiagnostik noch manchen Fortschritt verdanken wird.

Eisler (Wien).

Hager, Benjamin H., and William F. Braasch: Cystography. (*Sect. on urol., Mayo clin., Rochester.*) Surg., gynecol. a. obstetr. Bd. 45, Nr. 4, S. 502—511. 1927.

Die Verff. geben zunächst einen kurzen Überblick über die Geschichte der Cystographie und beschreiben dann ihre Technik. Die Cystographie kann die Cystoskopie nicht ersetzen, soll sie aber ergänzen. Besonders deutlich wird ihr Wert zur Feststellung der Größe und Entleerungsfähigkeit der Blasendivertikel. Die verschiedenen Methoden der Blasen- und Divertikelfüllung werden daher besonders in Hinsicht auf die Wichtigkeit dieser Affektion erörtert. Aber auch die durch andere Affektionen bedingten Veränderungen und Deformierungen des Cystogramms finden eingehende Berücksichtigung. Der Arbeit sind 30 gelungene Abbildungen von Cystogrammen beigegeben, deren genaue Erläuterungen einen wesentlichen Bestandteil bilden. *Joseph Ziegler* (Berlin).

Digitized by Google

Scheele, K.: Beitrag zur Röntgendarstellung des primären Uretercarcinoms. (*Chir. Univ.-Klin., Frankfurt a. M.*) Fortschr. a. d. Geb. d. Röntgenstr. Bd. **36**, H. 4, S. 825 bis 828. 1927.

Primäre Ureterentumoren sind selten, nur wenige wurden vor der Operation als solche richtig gedeutet. Führende, aber nicht eindeutige Symptome sind: Blutung aus den Harnwegen, hydronephrotische Vergrößerung der Niere, gelegentlich Schmerzen. DieDiagnose ist leicht, wenn der Tumor bei der Cystoskopie aus dem Ureterostium herausragend direkt sichtbar wird. Meist handelt es sich dann um Papillome, die häufig auch multipel und bis zum Nierenbecken hinauf auftreten. Gelingt in solchen Fällen die Kontrastfüllung des Ureters, so erhält man überaus wechselvolle und bizarre Schattenbilder. Die Verhältnisse beim solitären, nur im Ureter liegendem Tumor sind andere: auch hier meist stärkere, beschwerdefreie Hämaturie und Hydronephrose. Cystoskopisch verzögerte oder aufgehobene Indigkarminausscheidung der erkrankten Seite. Der Ureterenkatheter stößt in bestimmter Höhe auf Widerstand, die durch ihn hervorgerufene Blutung ist stärker als bei Steinverschluß. Gelingt es, über den Tumor hinwegzukommen, wird der Harn blutfrei, um bei etappenweisen Zurückziehen bis unterhalb des Tumors wieder Blut zu enthalten.

Verf. teilt nun einen einschlägigen Fall mit, bei dem der Röntgenbefund für die Diagnose von entscheidendem Wert war. Es ergab sich auch in diesem Falle die Notwendigkeit, die Ureterfüllung in Beckenhochlagerung vorzunehmen, weil in horizontaler Lage der Ureter die Kontrastflüssigkeit oft schlecht hält. Der Tumor kommt besser zur Darstellung, wenn der Ureterenkatheter nur bis zum Tumor eingeführt wird. Führt man ihn höher ein, erhält man nur das Bild einer einfachen Striktur. Die Ureterogramme sind charakterisiert durch die schalenförmige, nach oben konkave Begrenzung des Schattens, die auch in diesem Falle zu erkennen ist, aber modifiziert wird durch das Eindringen der Kontrastflüssigkeit in die tiefen, längsverlaufenden, rillenförmigen Unebenheiten der Tumoroberfläche, so daß eine pinselförmige Auffaserung des Schattenendes resultiert. Mit besonderen Ureterenkathetern und verstärktem Injektionsdruck gelingt es auch, die obere Tumorgrenze darzustellen (Key und Åkerlund). Differentialdiagnostisch gegen Steine kommt die stets vorauszuschickende Röntgenaufnahme ohne Kontrastmittel in Frage, gegen transparenten Stein kann die pinselförmige Auffaserung entscheiden. *H. E. Lorenz* (Breslau).

Nervensystem (einschl. Hirnhäute).

Krause, P.: Historische und kritische Bemerkungen zur Myelographie. (*Rhein.-westfäl. Röntgenges., Köln a. Rh., Sitzg. v. 21. V. 1927.*) Fortschr. a. d. Geb. d. Röntgenstr. Bd. **36**, H. 3, S. 727—729. 1927.

Vortr. hat bereits im Jahre 1906 die Möglichkeit der röntgenologischen Darstellung des Lumbalkanals bei Tumoren erörtert und empfohlen, zur Höhlendiagnose eine Kollargollösung einzuführen. Die Anwendung der Methode wurde durch die Einführung des Suboccipitalstiches begünstigt. Vor allem gelang es hierdurch, die Wanderung des Kontrastöls im Lumbalkanal zu beobachten, während sich die Kollargollösung mit der Lumbalflüssigkeit mischt. Vortragender ist der Ansicht, daß man die Myelographie mit Jodipin aber nur dann anwenden soll, wenn im Anschluß daran eine Operation vorgenommen werden soll, da das Jodipin liegen bleibt und nicht resorbiert wird, dagegen allmählich verseift und eine schmutzige, schwärzliche Form annimmt. Auch wird daran erinnert, daß bei subcutaner Injektion später sich Kalkherde an den Stellen ausbilden, an denen das Jodipin liegen geblieben ist. Die Vorteile der Methode werden zusammengefaßt und die Ansicht ausgesprochen, daß es notwendig ist, noch ein besseres Kontrastmittel zu finden. *W. Teschendorf* (Köln).

Locke, C. E.: The differential diagnosis of brain tumor. (Die Differentialdiagnose des Hirntumors.) (*Div. of neurol. surg., Cleveland clin., Cleveland.*) Ann. of clin. med. Bd. **5**, Nr. 12, S. 1097—1111. 1927.

Verf. bespricht an Hand von Beispielen die Differentialdiagnose des Hirntumors gegenüber cerebralen Gefäßprozessen, Hirnabsceß, Encephalitis lethargica, Pachy-

Digitized by Google

meningitis haemorrhagica, Arachnoiditis, Sclerosis multiplex und Meningitis basilaris luica sowie die Diagnose der Hypophysentumoren. Zur Sicherung der Diagnose gehört neben Prüfung des Gesichtsfeldes und Untersuchung des Augenhintergrundes die Röntgenaufnahme des Schädels, wobei besonders auf die Sella turcica, Exostosen, Veränderungen der Tabula interna und Gefäße der Meningen und der Diploe zu achten ist
Taterka (Berlin).

Eckstein, A.: Die encephalographische Darstellung der Ventrikel im Kindesalter. (*Akad. Kinderklin., Düsseldorf.*) Ergebn. d. inn. Med. u. Kinderheilk. Bd. **32**, S. 531 bis 590. 1927.

Eckstein behandelt in Form einer Monographie die encephalographische Darstellung der Ventrikel im Kindesalter. Die Methoden der Ventrikeluntersuchungen, die Methodik der Encephalographie und ihre Ergebnisse werden ausführlich erörtert, wobei nur die pathologischen Veränderungen der Ventrikel berücksichtigt werden. Bei 105 Fällen wurden keinerlei ernstere Störungen beobachtet. Therapeutische Erfolge konnte E. bei seinem Material nicht beobachten. 14 Fälle werden in der Arbeit ausführlich als Beispiele angeführt, denen über 60 sehr schöne Abbildungen — die meisten davon sind Röntgenbilder — angefügt werden. *F. Leeser* (Berlin).

Jacobi, W., und H. Winkler: Encephalographische Studien an chronisch Schizophrenen. (*Röntgenabt., thür. Landesheilanst., Stadtroda b. Jena.*) Arch. f. Psychiatrie u. Nervenkrankh. Bd. **81**, H. 3, S. 299—332. 1927.

Bericht über das Ergebnis der Encephalographie bei chronisch Schizophrenen, die vor Ausbruch der Erkrankung sämtlich geistige Vollwertigkeit gezeigt hatten. Um eine durch Altersatrophie des Hirns bedingte Erweiterung der liquorführenden Räume auszuschließen, wurden größtenteils jugendliche Patienten zur Untersuchung herangezogen und von den etwas älteren Schizophrenen nur solche, bei denen senile Rückbildungsvorgänge unwahrscheinlich waren. Die Luftfüllung wurde am sitzenden Patienten durchweg von der Suboccipitalpunktion aus vorgenommen. Der Liquor-Luft-Austausch schwankte zwischen 60 und 145 ccm. — Es fand sich bei einem Material von 19 Patienten in 18 Fällen ein deutlicher Hydrocephalus internus, mindestens aber eine Erweiterung einzelner Abschnitte des Ventrikelsystems. Die Erweiterungen waren meistens mittleren, bei einzelnen Kranken auch geringen Grades, ohne daß sie noch ins Gebiet des Physiologischen gerechnet werden konnten. Bei 3 Fällen bestand außerdem ein stärkerer Hydrocephalus externus mit Verschmälerung eines großen Teiles der Hirnwindungen. In 6 Fällen fand sich eine mäßige Erweiterung der Subarachnoidealräume, die zweifellos als pathologisch zu werten war, während in 6 weiteren Fällen nicht einwandfrei zu entscheiden war, ob die geringfügige Erweiterung der Subarachnoidealräume nicht noch als physiologisch anzusehen sei. — Die Frage, ob die Ergebnisse dieser encephalographischen Untersuchungen auf einen Hirnschwund, der im Laufe des Prozesses entstanden ist, zurückzuführen oder ob sie im Sinne einer abnormen Anlage zu deuten sind, wird kaum zu beantworten sein. Es wird nur durch die encephalographische Untersuchung von frisch schizophren Erkrankten entschieden werden können, ob hier eine gewissermaßen ab ovo krankhafte Hirnanlage vorliegt. Jedenfalls zeigen die zahlreichen, recht instruktiven Bilder, daß die Encephalographie auch für die Psychiatrie eine wertvolle Methode darstellt, indem sie die Anatomie am Lebenden auch hier lebendig macht. *Taterka* (Berlin).

Cignolini, Pietro: Aspetti diversi delle concrezioni saline della ghiandola pineale. (Verschiedenartige Bilder der Kalkablagerungen in der Zirbel.) (*Istit. di clin. med. gen., univ., Genova.*) Radiol. med. Bd. **14**, Nr. 11, S. 1000—1005. 1927.

An der Hand von Profil- und Sagittalröntgenogrammen werden die verschiedenen Typen von Verkalkungen der Zirbel und die variablen topographischen Beziehungen der Drüse besprochen. Zwischen den Kalkkonkrementen der Glandula pinealis und hypogenitalen Zuständen scheint ein Zusammenhang zu bestehen. Zuweilen ist die ganze Drüse von einem einzigen dichten Konkrement ausgefüllt, zuweilen von zahl-

Digitized by Google

reichen kleinen Körnchen. Am häufigsten sammeln sich die Kalkanhäufungen im occipitalen Teil der Drüse und ziehen in einem dünnen Streifen nach oben und vorn. Bei einem Fall fand sich eine Anhäufung der Körnchen an der Peripherie der 10 mm langen, cystischen Drüse. *A. Schüller* (Wien).

Augen.

Beck, Eduard: Skelettfreie Röntgenaufnahmen des vorderen Bulbusabschnittes. (*Röntgeninst. Dr. Beck, Augsburg.*) Fortschr. a. d. Geb. d. Röntenstr. Bd. **36**, H. 3, S. 626—627. 1927.

Beck weist auf eine von Vogt 1920 angegebene Aufnahmerichtung zur skelettfreien Darstellung des Augapfels hin, die zur Lokalisation von Fremdkörpern im vorderen Bulbusabschnitt zweckmäßig ist. Besonders zugeschnittene Zahnfilms werden in den anästhesierten Bindehautsack eingeschoben und bei 5 verschiedenen Blickrichtungen je 2 Aufnahmen in 2 zueinander senkrechten Ebenen gemacht. Da nur der vordere Teil des Bulbus gefaßt werden kann, ersetzt die Methode, die bei weicher Strahlenqualität auch Glassplitter zur Darstellung gelangen läßt, nicht die zur Darstellung der ganzen Orbita erforderliche, evtl. stereoskopische Schädelaufnahme. *Hin* (Köln).

Camisón, A.: Neue Technik der Radiographie intraokularer Fremdkörper. Arch. de oft. hispano-americ. Bd. **27**, Nr. 21, S. 565—571. 1927. (Spanisch.)

Beschreibung der skelettfreien Röntgenaufnahme nach Vogt, und Mitteilung guter Ergebnisse in zwei Fällen, in einem von welchen andere Röntgenaufnahmen ergebnislos gewesen waren. *Lauber* (Wien).

Comberg: Ein Verfahren zur Röntgenlokalisation am menschlichen Augapfel. (*Vereinig. mitteldtsch. Augenärzte, Leipzig, Sitzg. v. 28. XI. 1926.*) Zeitschr. f. Augenheilk. Bd. **61**, H. 4/5, S. 290—292. 1927.

Es handelt sich um das schon an anderer Stelle ausführlich referierte Verfahren (vgl. dies. Zentrlbl. **3**, 249), welches Comberg im Arch. f. Ophthalmol. **118**, 175 in extenso publiziert hat.

In der anschließenden Aussprache weist Erggelet auf die Benutzung der Durchleuchtungslampe zur Lokalisation des Splitters im Augapfel vor der Operation hin. Es handelt sich allerdings hierbei nur um solche Splitter, die man mit dem Augenspiegel sehen kann. Man setzt, während man ophthalmoskopiert, die Diasklerallampe in der Gegend des Fremdkörpers auf und schneidet hinterher an der Stelle ein, wo sie sich befindet, wenn der Lichtfleck mit dem Splitter zusammenfällt. Gegenüber Engelbrecht, der erklärt, daß in der Stereophotogrammetrie in Form des Hasselwanderschen Verfahrens schon eine gute Fremdkörperbestimmungsmethode für den Augapfel vorhanden ist, kann Comberg bemerken, daß sich dies Verfahren wegen seiner komplizierten Apparatur in der Praxis jedenfalls nicht eingebürgert hat, während C. mit seinem Verfahren von komplizierten Apparaten unabhängig arbeitet. *Comberg* (Berlin).

Richards, Gordon E.: Localization of foreign bodies in the eye, an additional safeguard. (Eine Hilfsmaßnahme für die Lokalisation von Fremdkörpern im Auge.) Americ. journ. of roentgenol. a. radium therapy Bd. **18**, Nr. 4, S. 378—379. 1927.

Zur Entscheidung über den Sitz eines Fremdkörpers innerhalb oder außerhalb des Bulbus wird eine Methode empfohlen, welche nach Meinung des Autors in der Literatur bisher noch nicht angegeben worden ist. (In der deutschen Literatur schon vor etwa 10 Jahren. Ref.) Sie besteht darin, daß eine Aufnahme mit 2maliger Exposition gemacht wird, das eine Mal mit nach oben, das andere Mal mit nach unten gerichtetem Blick des Patienten. Unbeweglichkeit des Fremdkörpers gibt den Sitz außerhalb, Mitbewegung den Sitz innerhalb des Bulbus an. *Hasselwander* (Erlangen).

Mertins, Paul S.: Intraocular foreign body problems. (Intraokulare Fremdkörperprobleme.) Americ. journ. of ophth. Bd. **10**, Nr. 6, S. 414—416. 1927.

Röntgenologisch interessiert von den vier mitgeteilten Fällen nur der erste. Es handelte sich darum, daß durch gute Röntgenbilder ein Kupfersplitter so genau lokalisiert werden konnte, daß die Extraktion aus dem Augeninnern gelang (allerdings war der Fremdkörper auch gleichzeitig mit dem Augenspiegel zu sehen!). Die Lokalisation wurde nach dem Sweetschen Verfahren vorgenommen, welches während des Krieges auch bei den Mittelmächten zur Anwendung gekommen ist. *Comberg* (Berlin).

Digitized by Google

Henrard, Etienne: Un nouveau cas de corps étranger de l'œil méconnu. (Ein neuer Fall von nicht erkanntem Fremdkörper im Auge.) Journ. belge de radiol. Bd. **16**, H. 3, S. 198—199. 1927.

Stahlsplitterverletzung, wobei der 1. Untersucher trotz dringenden Verdachts negatives Ergebnis hatte: Versuch mit Riesenmagnet ergebnislos. Röntgenaufnahme durch einen Nichtmediziner seitlich und von hinten nach vorne gleichfalls negativ. 19 Tage später Siderosкop durch Coppez stark positiv, Magnet wieder negativ. Darauf Röntgenaufnahme nach dem Verfahren von Belot (Journ. de radiol. et d'électrol., Paris 1917, Nr. 7, S. 433), die einen kleinen metallischen intraokularen Fremdkörper nachweist. Desgleichen die Aufnahme mit der Wessely-Prothese bei Blickwechsel. Die stereoskopische Aufnahme mit der gleichen Schale lokalisiert den Fremdkörper dort, wo er nach einer Incision in die Sclera auch gefunden wird (Gewicht 2 mg). Hinweis auf die Notwendigkeit einer genauen Ortsbestimmung des Fremdkörpers durch das Röntgenogramm, besonders das Verfahren von Belot (incidence Belot).

Engelbrecht (Erfurt).

Coppez, L., et Meyers: L'exploration radiographique des voies lacrymales par l'injection de lipiodol. (Die röntgenographische Untersuchung der Tränenwege durch Einspritzung von Lipiodol.) Journ. belge de radiol. Bd. **16**, H. 3, S. 183—187. 1927.

Unter Hinweis auf die früheren Arbeiten von Aubaret, v. Szily, van Gangelen, Bollack, van der Hoeve u. a. schließt sich Verf. ganz dem Verfahren und den guten Erfahrungen von Bollack an, ohne Neues zu bringen. Das Lipiodol eignet sich zur Darstellung der Tränenwege im Röntgenbild deshalb so gut, weil es kontrastreiche Bilder gibt, bequem anwendbar, ganz reizlos und unschädlich ist. Es wird auf 30° erwärmt in Ruhelage des Pat. eingespritzt, bis es in den Rachenraum gelangt oder aus dem oberen Tränenpunkt quillt. Das Überfließen in den Bindehautsack oder auf die Lidränder dient nur zur besseren Sichtbarmachung dieser Teile, schadet also nichts. Die Aufnahme erfolgt in Bauchlage dorsoventral, indem Stirn und Nase der Platte aufliegen, wodurch der Schatten der Schädelbasis nach oben verlagert wird.

Engelbrecht (Erfurt).

Goalwin, Harry A.: The profile roentgenogram of the optic canal. (Die Profilröntgenaufnahme des Opticuskanals.) (*Herman Knapp mem. eye hosp., New York.*) Americ. journ. of roentgenol. a. radium therapy Bd. **17**, Nr. 5, S. 573—579. 1927.

Die Profilröntgenaufnahme des Opticuskanals wird im rechten Winkel zu seiner Achse gemacht. Da diese Achse in beiden Richtungen geneigt ist, läßt sich der Opticuskanal nicht gleichzeitig mit der Sella turcica darstellen. Zur Aufnahme legt man den Patienten auf den Rücken und neigt den mit dem Hinterhaupt auf der Platte liegenden Kopf so, daß die Horizontalebene einen Winkel von 52° und die Vertikalebene einen Winkel von 38° nach der aufzunehmenden Seite hin bildet. Der Zentralstrahl ist auf den unteren äußeren Winkel der entgegengesetzten Orbita genau senkrecht einzustellen. Auf diesen Aufnahmen sieht man den vorderen Processus clinoideus, das Dach des Opticuskanals und die Brücke, die den Kanal von der Fissura sphenoidalis trennt. Man kann durch diese Aufnahme die Länge des Opticuskanals feststellen, quere Brüche, Hyperostosen usw. Ein langer Kanal ist unter pathologischen Bedingungen ungünstig — die Länge wechselt zwischen 0 und 10 mm —, besonders wenn sein Querschnitt eng ist.

H. G. Runge (Hamburg).

Bertoletti, Mario: Patologia canalicolare del nervo ottico. (Contributo röntgenostereoscopico.) (Pathologie des Nervus opticus im Canalis opticus. Röntgenstereoskopischer Beitrag.) (*Istit. di radiol., osp. magg., Torino.*) Radiol. med. Bd. **14**, Nr. 10, S. 918 bis 926. 1927.

Der Sehnerv wird innerhalb des Canalis opticus durch Tumoren oder meningeale Erkrankungen, durch Aneurysmen oder rhinogene Entzündungen affiziert. Für die Erkennung der genannten Prozesse sind die Detailaufnahmen des Canalis opticus nach Rhese, besonders als Stereoaufnahmen verwendet, unerläßlich. Die zur Erklärung der rhinogenen Opticusneuritis herangezogene Verengerung des Kanales scheint nur selten vorzukommen und dann zu einer konzentrischen Gesichtsfeldeinschränkung ohne zentrales Skotom zu führen.

A. Schüller (Wien).

Digitized by Google

Röntgenstrahlen als Hilfsmittel für die Therapie.

Technisches (einschl. Dosimetrie und Bestrahlungsmethoden).

Reiniger, Gebbert und Schale: Sicherheitseinrichtung bei Röntgenanlagen. DRP. 450993. 1927.

Es handelt sich um eine Einrichtung, bei der der Betriebsstrom durch zweiteilige Kontaktvorrichtungen geschlossen wird, die mit den Filtern in Verbindung stehen, für Anlagen zum wahlweisen Betrieb mit untereinander verschiedenen Filtern. Die Erfindung besteht darin, daß der eine, an den Filtern befestigte Teil der Kontaktvorrichtung (z. B. ein beweglicher Steckkontaktteil) für gleichwirkende Filter gleich und für verschieden wirkende Filter verschieden ausgebildet ist und der andere Teil der Kontaktvorrichtung aus einer der Zahl der verschiedenen Filter entsprechenden Anzahl, z. B. auf einer Anschlußtafel angeordneter, parallel geschalteter Kontakt vorrichtungen besteht, welche derart voneinander verschieden sind, daß sie nur mit einem bestimmten der untereinander verschiedenen, an den verschieden wirkenden Filtern befestigten Teile der Kontaktvorrichtung zum Schließen des Stromes zusammenwirken können, und daß ferner jeder dieser parallel liegenden Kontaktvorrichtungen ein besonderer Schalter derart zugeordnet ist, daß nur beim gleichzeitigen Betätigen einander entsprechender Kontaktvorrichtungen und Schalter der Betriebsstromkreis der Röntgenröhre geschlossen wird. *Schütz* (Berlin).

Siemens & Halske A.-G.: Bestrahlungsanordnung für Röntgentherapie. DRP. 451816. 1927.

Die Anordnung, welche mit einer in einem geschlossenen Ölbehälter angeordneten Röntgenröhre versehen ist, ist im wesentlichen dadurch gekennzeichnet, daß eine mit Elektrodenhülsen ungleicher Länge versehene Röntgenröhre zusammen mit dem Ölbehälter in einer Ebene oder mittels Kardongelenken o. dgl. in mehreren Ebenen drehbar derart angeordnet ist, daß sie mit ihrem kürzeren Hals an der vom Traggestell oder der Tragwand abgekehrten Seite von einer senkrecht nach oben geführten Anschlußklemme gehalten wird. *Schütz* (Berlin).

Siemens-Reiniger-Kifa: Filtersicherung für Röntgenröhren. DRP. 450994. 1927.

Die Sicherung ist gekennzeichnet durch Sperrvorrichtungen, mit deren Hilfe das Filter und die Verschlußblende derartig zusammenwirken, daß die Blende nur nach erfolgtem vollkommenen Einschieben des Filters geöffnet und das Filter nur nach erfolgtem vollkommenen Einschieben der Blende herausgenommen werden kann. *Schütz.*

Koch und Sterzel A.-G.: Filtersicherung für Röntgeneinrichtungen. DRP. 452292. 1927.

In nächster Nähe des Einschaltrahmens für das Filter ist mit diesem zusammenwirkend und an einem an der Bedienungsstelle angebrachten Handschalter, welcher den Betriebsstrom für die Röhre schaltet, je ein durch Schlüssel zu schließendes Schloß angeordnet, wobei diese Schlösser einerseits je eine durch den Schließbart auszulösende Klinke zur Sperrung des eingeschobenen Filters bzw. zur unmittelbaren oder mittelbaren Sperrung des Handschalters und andererseits je eine zweite, durch das Filter bzw. den Schalter auszulösende Klinke zur Sperrung des eingeführten Schlüssels enthalten, so daß der im Filterschloß steckende Schlüssel erst nach Einschieben des Filters, das nun seinerseits gesperrt ist, herausgezogen und in das Schalterschloß zwecks Einsperrung des Schalters eingeführt werden kann, aus dem er wiederum nur bei offenem Schalter entfernt werden kann. *Schütz* (Berlin).

Dauvillier, A.: Le dosage des rayons X. (Dosismessung der Röntgenstrahlen.) Cancer Jg. 4, Spez.-Nr., S. 168—178. 1927.

Zuerst geht Verf. auf die Wirkung der Röntgenstrahlen auf die Materie ein und bespricht die Hypothese von W. Bragg, die die primäre Wirkung der Strahlen als Ionisation der Körper annimmt. Die biologische Wirkung wird dann als eine hierdurch bedingte elektrische Neutralisation der Kolloide angesehen. Da die Energie der Röntg-

Digitized by Google

genstrahlen viel größer ist als es die Abtrennungsarbeit der Elektronen vom Kern im Atomverband erfordert, besteht nur bei den ultravioletten Lichtstrahlen, die eine geringere Energie besitzen, ein Parallelismus zwischen primärer Ionisation und absorbiertem Lichtquant. In den übrigen Fällen wird ein großer Teil der Ionisation durch sekundär freigewordene Elektronen bewirkt. Dann bespricht Verf. den Compton-Effekt. Nach diesen physikalischen Bemerkungen geht er auf das Problem der Dosierung in der Medizin ein. Nach Aufzählen der Fehlerquellen der kleinen Ionisationskammern betont er besonders die Abhängigkeit der Ionisation in ihnen von der Wellenlänge der auffallenden Röntgenstrahlen. Er fordert für eine Meßkammer runde Form, Wände, die dieselbe Strahlendurchlässigkeit haben wie die Umgebung, d. h. wie das Körpergewebe und eine Größe, die dem verdrängten Material adäquat für Röntgenstrahlen entspricht. Dann zeigt er ein neues Dosimeter mit einer Meßkammer, die den obigen Ansprüchen genügt und die nicht, wie gewöhnlich mit Luft, sondern mit Xenon gefüllt ist. Hierdurch wird ein 800fach stärkerer Sättigungsstrom erreicht, als wenn die Kammer Luft enthält. Als Anzeigeinstrument ist daher nur ein gewöhnliches Zeiger- oder Spiegelgalvanometer erforderlich. Das Dosimeter wird von Gaiffe-Gallot & Pilon angefertigt. Für die internationale Messung der Röntgenstrahlen fordert Verf. ein Maß, das sich leicht mit dem C.G.S.-System verbinden läßt und das ebenfalls für Radium und Ultraviolettstrahlen anwendbar ist. Um die Härte der Strahlen zu bestimmen, ist der Spektograph am geeignetsten, aber für die Praxis zu umständlich. Daher schlägt er vor, da durch die Schwerfilterung in der Tiefentherapie die langen Wellenlängen wegfallen, die Dicke einer Aluminiumschicht anzugeben, die dieselbe Abschwächung der Röntgenintensität hervorruft, wie eine geeichte Kupferplatte. Statt Al. kann man auch eine Silberplatte z. B. von 0,1 mm nehmen, mit der man aber nur stark mit Kupfer gefilterte Strahlen messen darf. Für die qualitative Strahlenmessung ist es nötig, sowohl die einfallende, wie die absorbierte Strahlenenergie zu messen. Verf. definiert die Einheit der Röntgenenergie „W" als diejenige Energie, ausgedrückt in Erg, die in der Zeiteinheit, einer Sekunde, in einem Kubikzentimeter Wasser, das sich in einer gleichen unendlich großen Umgebung befindet, absorbiert wird. Die Gesamtdosis der Röntgenstrahlen Q ist die Energie, ausgedrückt in Erg, die in einem Kubikzentimeter Wasser, das sich in einer gleichen, unendlich großen Umgebung befindet, absorbiert wird. Dann berichtet er über einen Apparat, mit dem er die Röntgenenergie vollkommen am Effekt der Ionisation messen kann, und der nach dem Prinzip der großen Ionisationskammer gebaut ist. Die zur Ionisation erforderliche Arbeit ist nach den Untersuchungen von Kuhlenkampff in Erg $\frac{p \cdot e}{300}$, wobei p die Arbeit darstellt, um 2 Ionen in Luft zu erzeugen und e die Ladung der Elektronen. Die absorbierte Energie ist dann im absoluten Maßsystem $\frac{i\,c\,p}{3000\,V}$; i bedeutet Ampère des Sättigungsstromes, der an einem empfindlichen Instrument des obigen Apparates abgelesen wird. V ist das Volumen der Meßkammer, c eine Umrechnungskonstante der Größe $3 \cdot 10^{-10}$ cm-Sek. Um die Formel mit der Röntgenenergie W in Beziehung zu setzen, muß noch der Faktor K eingeführt werden, der von der Absorption der Strahlen in Wasser und Luft, also von der Dichtigkeit, abhängt. Der experimentelle Wert ist $= 820$. Daraus folgt für W die endgültige Formel $W = \frac{K\,i\,c\,p}{3000\,V}$ erg/s/cm^3 $= 28{,}7 \cdot 10^{10} \frac{i}{V}$. Auf diese Weise sei es also möglich, die Röntgenenergie im C.G.S.-System auszudrücken und international zu vergleichen. Mit Hilfe des letztgenannten Apparates und obiger Umrechnung kann das zuerst beschriebene Dosimeter für die verschiedenen Röntgenwellenlängen geeicht werden.

Heeren (Frankfurt a. M.).

Aisenstein, A.: Über Dosimetrie in der röntgentherapeutischen Praxis. Vračebnoe delo Jg. **10**, Nr. 8, S. 575—579. 1927. (Russisch.)

Die Röntgenstrahlen finden jetzt in Rußland breite Anwendung nicht nur in der Diagnostik, sondern auch in der Therapie. Vom Standpunkt des praktischen Röntgenarztes

Digitized by Google

wird die Meßmethode Beachtung finden, welche alle Vorzüge der Einfachheit und der praktischen Genauigkeit aufweisen kann. Abgesehen von den Apparaten, die eine theoretisch-physikalische Bedeutung haben, kann man der Ionisationsmethode keine besonderen praktischen Vorzüge nachrühmen, da vieles noch darin nicht ausgewertet ist. Auch fehlt noch der Parallelelismus zwischen der biologischen Wirkung und der physikalischen Dosis. Außerdem genüge noch lange nicht die Angabe in R-Einheiten ohne Kenntnis der Wellenlänge. Verf. beruft sich in dieser Beziehung auf die Arbeiten von Kalkbrenner und Küstner, Parrisius, Holthusen und Altschul. Es bleiben also für die alltägliche Praxis zwei Meßmethoden: die von Fürstenau und die von Holzknecht (Saboraud u. Noiré). Von diesen gibt Verf. dem Holzknechtschen Chromoradiometer den Vorzug. In Zusammenhang mit den Tabellen der Tiefendosen und der entsprechenden Filterung sind die Holzknechtschen Tabletten ein sicheres Mittel vor Überdosierungen und geben in der Hand eines erfahrenen Praktikers gute Meßresultate. Verf. will damit nicht den Wert einer Ionisations- und Wellenlängenmessung verringern. Für die breite Röntgenpraxis hält Verf. mit Holthusen die von Holzknecht modifizierte Sabouraud-Noire-Meßtechnik als ein heute noch sehr empfehlenswertes Dosimetrieverfahren. *R. Gassul* (Kasan).

Grebe, L.: Dosimetrie in der röntgenologischen Oberflächentherapie. (*15. Kongr. d. dtsch. dermatol. Ges., Bonn, Sitzg. v. 4.—8. IX. 1927.*) Zentralbl. f. Haut- u. Geschlechtskrankh. sowie deren Grenzgeb. Bd. **25**, H. 1/2, S. 26. 1927.

Durch die Einführung der R-Einheit ist die Dosimetrie der Röntgenstrahlen auf eine exakte Basis gestellt worden. Zur Ermöglichung eines Anschlusses der auf verschiedene Meßmethoden gegründeten Untersuchungen aneinander ist die Beziehung der früheren Einheiten auf die R-Einheit nötig. Prinzipiell ist die Verwendung anderer Dosierungsmethoden, insbesondere der Sabourandtablette, nicht zu beanstanden, obwohl sie gegen die R-Einheit eine Wellenlängenabhängigkeit besitzt. Auch zur Bestimmung der Härte einer Strahlung durch die Halbwertschätzung in Kupfer oder Aluminium, die für die Oberflächentherapie empfohlen wird, kann sie verwendet werden, da die Wellenlängenabhängigkeit gegen die R-Einheit eine definierte ist. Natürlich ist die so bestimmte Halbwertschicht eine andere als die mit einer wellenlängenunabhängigen R-Dosimeter bestimmte, aber die Bestimmungen können miteinander in Beziehung gebracht werden. Für eine Anzahl von Strahlenqualitäten wird schließlich der Zusammenhang zwischen Sabourand bzw. Holzknecht und R-Einheit angegeben. Die Genauigkeit der Sabourandmessungen wird zu 20% für die Einzelmessung, zu 10% für das Mittel aus mehreren Messungen angegeben. Die Sabourandeinheit wird zu 8,7 Holzknechteinheiten bestimmt. *Grebe* (Bonn).

Spezielle Röntgentherapie.

Röntgentherapie der malignen Tumoren (außer Haut).

Kienböck, Robert: Allgemeine Indikationen zur Tumorentherapie. Wien. klin. Wochenschr. Jg. **40**, Nr. 32, Sonderbeil., S. 7. 1927.

Bericht über einen Patienten mit einem kopfgroßen Mediastinaltumor oberhalb und rechts vom Herzen, bei dem eine excidierte Halsdrüse ein Sarkom der Lymphdrüse ergab und der auf Röntgenstrahlen vollkommen verschwand. Seit der Behandlung ist der Patient vollkommen beschwerde- und rezidivfrei. Für strahlenempfindliche Geschwülste wird die Strahlenbehandlung gegenüber der Operation gefordert. Nach Ansicht des Verf. werden ferner sehr viele fibrocystische Knochenerkrankungen irrtümlich als Sarkome diagnostiziert. Aber auch bei ersteren wirken Röntgenstrahlen sehr günstig. Auch wird darauf hingewiesen, daß Carcinommetastasen im Skelettsystem auf Bestrahlungen gut reagieren. *Heeren* (Frankfurt a. M.).

Gunsett, A.: Cancers du sein et radiations. (Brustkrebs und Bestrahlung.) Cancer Jg. 4, Spez.-Nr., S. 245—259. 1927.

Wir finden eine statistische Zusammenstellung der Erfolge bei Mamma-Ca. nach Operation und nach Bestrahlung. Verf. benützt die bekannte 4-Stadieneinteilung des Mamma-Ca nach Steinthal. Im Stadium I sind von chirurgischer Seite 70—100% Heilung, d. h. Rezidivfreiheit über 3 Jahre aufzuweisen. Im 2. Stadium 17,4—50%,

Digitized by Google

im 3. Stadium bis 25%. Das 4. Stadium umfaßt ja die inoperablen Fälle. Perthes gibt den Durchschnitt der Heilung aller operablen Tumoren mit 38,4% und Jüngling den Durchschnittsprozentsatz der deutschen Chirurgen mit 25% an. Auf dem Chirurgenkongreß in Straßburg 1921 nennt Walther, Paris, als durchschnittliche Heilung 33%. Demgegenüber betragen die Erfolge bei alleiniger Röntgenbestrahlung an der Freiburger Klinik bei 62 Fällen, veröffentlicht von Opitz, 19,46%. Hiervon gehörten nach Steinthal in Kategorie I 17 Fälle mit 11,76%, in II 32 Fälle mit 28,1%, in III 13 Fälle mit 0% Heilung. Erwähnt muß aber werden, daß sich in der Zwischenzeit die Technik der Bestrahlung verbessert hat. Besser als obige Statistik schneidet Wintz mit der seinigen ab. Leider ist er bis jetzt alleinstehend geblieben. De Nabias hat daher die Röntgenstrahlen durch das Radium zu ersetzen versucht. Zu diesem Zwecke konstruierte er einen Apparat, in dem 16—18 Tuben mit je 10 mg Ra-Element eingeführt wurden, und der gestattet, 5 mg Ra-El. auf alle Punkte der Brust gleichmäßig 24 Stunden lang zu applizieren. Es ist noch zu geringe Zeit verflossen, um seine Erfolge statistisch auszuwerten. Was nun die postoperative Nachbestrahlung anbetrifft, so führen die Statistiken von Tichy, Perthes, Lossen und Neter mehr Metastasen und Todesfälle auf als früher ohne Nachbestrahlung. Zwar erfolgte der Tod oft durch Lungenerkrankungen, wie chronische Induration, die man aber glaubt, auf die Einwirkung der Röntgenstrahlen zurückführen zu müssen. Anschütz, Kiel, jedoch berichtet über bessere Resultate. Er verwandte mittelharte Röntgenstrahlen in mäßiger Menge, gefiltert mit 4—5 mm Al. Ebenfalls befriedigende Resultate sahen holländische und schwedische Autoren (Larsen, Wassink) bei gleicher Technik. G. Bourset und Simone Laborde wendeten Intensivbestrahlung an (200 KV Spannung, 0,5 mm Zink und 2 mm Al.), verteilten aber die gesamte Dosis auf einen Zeitraum von 14—18 Tage. Von ihren 14 Fällen sind 2 über 3 Jahre, 1 über $2^1/_2$, 1 über 2, 2 über 1 und 1 etwa 1 Jahr rezidivfrei. 1926 veranstaltete Jüngling eine Rundfrage betreffend der Ansichten über prophylaktische Nachbestrahlung bei Mamma-Ca. Sie ergab, daß von 25 Kliniken 10 nicht bestrahlten, 10 wohl, 5 nur in ausgedehnten Fällen oder wenn Patienten es wünschten. Dann bringt Verf. die Straßburger Statistik über die Erfolge der Röntgenbestrahlung bei Mamma-Ca. Von 1919—1920 war die Technik dieselbe wie an der Kieler Klinik. Später wurden intensive Dosen (200 KV-Spannungen) angewandt. Von 101 Fällen sind 49 aus den Augen verloren gegangen. Von den übrigbleibenden 42 Fällen scheiden 18 wegen bestehender Hautmetastasen aus. Der Erfolg der Therapie wurde dann in folgender Tabelle zusammengefaßt. A. bedeuten alle Fälle, gleich ob mit oder ohne Drüsenschwellungen oder Metastasen, B. nur die ohne Metastasen oder ohne fühlbare Drüsenschwellungen. In Gruppe 1 finden wir das Gesamtergebnis der dortigen Therapie, die teils mit mittleren, teils mit großen Dosen arbeitete. In II nur Fälle, die massive Dosen Röntgenstrahlen erhalten haben. In den übrigen Spalten sind die jeweils oben angezeigten Untergruppen.

	I		II		III		IV		V		VI		VII	
	Durchschnittsergebnis bei verschiedener Technik		Ergebnis bei sehr harten Strahlen		Durchschnittsergebnis bei mittelharten Strahlen		Mittelharte Strahlen Dosis weniger wie 20 X		Mittelharte Strahlen Dosis mehr wie 20 X		Sehr harte Strahlen Dosis zwischen 20 + 50 X		Sehr harte Strahlen Dosis über 50 X	
	A	B	A	B	A	B	A	B	A	B	A	B	A	B
Gesamtzahl der Fälle	124	70	22	14	101	56	17	10	84	47	56	31	28	15
Lebend nach:	%	%	%	%	%	%	%	%	%	%	%	%	%	%
3 Jahren . . .	34	45	13	7	39,6	55	23	40	42	58	37	51	53	73
5 Jahren . . .	29	25	—	—	24,7	33	11,7	20	28	38	25	36	35	53
7 Jahren . . .	8	11	—	—	9,9	12	11,7	10	10,7	15	9	9,6	14	26
9 Jahren . . .	4	4	—	—	4,9	5	—	—	5,9	6,7	7	6	3,5	6,6

Digitized by Google

Als Ergebnis ersieht man, daß die Röntgenstrahlen nicht en bloc zu verwerfen sind, sondern daß sie, bestimmte Technik vorausgesetzt, die chirurgische Therapie, wenn auch nur wenig, verbessern können. Erwähnt muß aber werden, daß bei mittelweichen Strahlen die Gefahr der Hautspätschädigung leicht auftritt, wie besonders die Angaben von Petersen und Hellmann zeigen. Verf. hält es nicht für richtig, daraufhin die Therapie abzulehnen. Auch ist er der Ansicht, daß man mit der Bestrahlung nicht warten darf, bis ein Rezidiv erschienen ist. Was die Felderwahl anbetrifft, so werden meistens 2—3 Felder auf die Brust, 1 in die Achselhöhle und 1 unter die Clavicula gerichtet oder man wendet die Fernfeldbestrahlung an. Einen anderen neuen Weg beschreitet Holfelder, Frankfurt, der die Brustwand tangential bestrahlt und damit eine Schädigung der Lunge und der Mediastinalorgane vermeidet. Mitteilungen über Erfolge der Vorbestrahlung vor Operation sind nur sehr spärlich vorhanden und stammen hauptsächlich aus Amerika. Zusammenfassend glaubt Verf. ebenso wie Bereaud, daß es, da bei der Röntgentherapie viele Schwierigkeiten beständen, besser sei, sie durch die Radiumtherapie zu ersetzen. Nur bei Erkrankungen der Achselhöhle gibt er den Röntgenstrahlen wegen der leichteren Anwendungsweise den Vorzug. Sodann betont er nochmal die gute Beeinflußbarkeit der Hautmetastasen. Entfernt vom Primärherd auftretende Ca-Metastasen, die besonders bösartig sind, werden in Knochen gut durch die Röntgentherapie beeinflußt. Gegen die in den übrigen Organen des Körpers auftretenden sind Röntgen- und Radiumstrahlen machtlos. *Heeren* (Frankfurt a. M.).

Hyslop, George H., and Maurice Lenz: Radiation in brain tumors. (Strahlenbehandlung bei Gehirntumoren.) (*New York neurol. soc., 1. III. 1927.*) Journ. of nerv. a. ment. dis. Bd. **66**, Nr. 2, S. 153—157. 1927.

Verf. berichten über ihre Erfahrungen mit der Röntgen- und Radiumtherapie bei 20 Fällen von operativ bestätigten Gliomen. Als Dosis der Röntgenstrahlen fordern sie 100% der HED. oder mehr. Einige Stunden nach der Bestrahlung, selten später, tritt dann eine Frühreaktion auf mit intrakranieller Drucksteigerung, die mitunter lebensgefährlich werden kann, sich aber durch fraktionierte Dosen vermeiden läßt. In der Hälfte der Fälle sahen sie eine solche Besserung, wie sie spontan oder nach Operationen nicht vorkommt. Die Dauer betrug zwischen Wochen und Monaten. Infiltrative Tumoren reagierten besser als cystische. Nach ihrer Ansicht hat Vorbestrahlung vor Operation wenig Zweck. Genaueres über ihre Ergebnisse wird in einer besonderen Arbeit veröffentlicht.

Aussprache: Douglas Quik betont die Wichtigkeit genauerer Erforschung der Bestrahlungstechnik, um die günstigsten Erfolge zu erzielen und die Zusammenarbeit aller interessierten Kreise. Israel Strauss tritt für Operation der cystischen Tumoren, besonders des Kleinhirns, ein, da sie wenig zur Infiltration neigen und auf Strahlenbehandlung meistens schlecht ansprechen. — Byron Stookey empfiehlt zur Bekämpfung des Hirnödems nach Bestrahlung die intravenöse Injektion von hypertonischer Kochsalz- oder Traubenzuckerlösung. Dann berichtet er über einen Fall eines Medullarblastoms, das zuerst inoperabel war, aber durch Röntgenbestrahlung operabel wurde und bei dem der Tumor seinen anfänglichen Charakter vollkommen änderte. — Im Schlußwort betonte Lenz, daß er infolge geringer Erfahrung nicht entscheiden könne, ob dem Radium oder den harten Röntgenstrahlen ein Vorzug zu geben sei. Wegen der Schwierigkeit der exakten gleichmäßigen Spickelung der Hirntumoren mit Radiumnadeln ziehe er die Bestrahlung des ganzen Tumors mit Röntgenstrahlen vor. — Hyslop sieht, da er bei 3 cystischen Tumoren gute Resultate erhalten hat, keinen Grund, die Strahlenbehandlung hier abzulehnen. *Heeren* (Frankfurt a. M.).

Schloffer: Operative Behandlung bei Rückenmarksgeschwülsten. (*Ver. dtsch. Ärzte, Prag, Sitzg. v. 9. XII. 1926.*) Fortschr. a. d. Geb. d. Röntgenstr. Bd. **35**, H. 6, S. 1284—1286. 1927.

Es wird eine Übersicht über eine Reihe operierter bzw. bestrahlter Fälle maligner Rückenmarkstumoren, die zum Teil durch Myelographie diagnostisch sichergestellt waren, gegeben. Der Vortragende kommt an Hand seiner Aufstellungen zu dem Ergebnis, daß die Operation der Bestrahlung vorzuziehen ist. Erst wenn sich im Verlauf des Eingriffs Inoperabilität herausstellt, empfiehlt sich die Bestrahlung. In diesen

Digitized by Google

Fällen ist eine evtl. reaktive Schwellung nach der Bestrahlung infolge der Laminektomie bedeutungslos.

In der anschließenden Aussprache werden von verschiedenen Seiten Schloffers Ausführungen bestätigt. — O. Fischer bleibt jedoch bei seiner 14 Tage vorher an gleicher Stelle mitgeteilten Auffassung, daß die Chirurgie keine größere Heilungsziffer als die Röntgenologie bei Rückenmarkstumoren aufweise. *Hin* (Köln).

Röntgentherapie der tuberkulösen Erkrankungen (außer Haut).

Luginbühl, Martha: Operative oder konservative Behandlung der Bauchfelltuberkulose? (*Med. u. chir. Univ.-Klin., Basel.*) Bruns' Beitr. z. klin. Chir. Bd. **140**, H. 3, S. 526—531. 1927.

Ein Überblick über die im Schrifttum niedergelegten Ergebnisberichte und die eigenen Erfahrungen der Baseler medizinischen und chirurgischen Universitätsklinik aus den Jahren 1916—1926 an 60 operativ und 60 konservativ behandelten Fällen von Bauchfelltuberkulose führen Verf. zu folgendem Gesamturteil über den Wert unserer therapeutischen Bemühungen bei diesen Erkrankungsformen: Nicht nur gibt es, wie C. Reitter sagt, sichere Selbstheilungen bei der tuberkulösen Peritonitis, sondern diese Spontanheilungen spielen die Hauptrolle, und wir können mit unserer modernen Therapie so wenig wie mit den einfachen symptomatischen Mitteln der früheren Zeiten etwas anderes tun, als diese Selbstheilungstendenz des Organismus unterstützen. Die chirurgische Therapie bestand in Laparotomie und Nachbehandlung mit Röntgen-, Quarzlampen-, Sonnenbestrahlung und Jodtherapie (intraperitoneal, intramuskulär oder Jodsalbenkur); die interne Behandlung vorwiegend in Röntgen-, Quarzlampen- und Sonnenbestrahlung, daneben Schmierseifenkuren, Ascitespunktionen und Solbädern. Übereinstimmend mit den im Schrifttum enthaltenen Angaben fand Verf. auch bei dem Baseler Beobachtungsmaterial, daß rund die Hälfte aller Fälle mit Bauchfelltuberkulose ausheilten, gleichgültig, welcher Behandlung sie unterzogen wurden. Unter den Geheilten der internen Abteilung fanden sich 4 Fälle von Polyserositis. Auch die bekannte Tatsache des prognostisch günstigeren Verhaltens der exsudativen Formen gegenüber den fibrös-adhäsiven fand ihre Bestätigung und bei den letzteren wiederum die offenbar größere Zuträglichkeit konservativen Vorgehens gegenüber dem operativen. Zu irrtümlich günstiger Beurteilung der chirurgischen Behandlung gegenüber der internen kann das Verhältnis der Mortalitätsziffer führen: 15% bei der ersteren, zu 32,5% bei der letzteren. Es findet seine Begründung im Verhalten des Allgemeinzustandes der Kranken bei Einlieferung ins Krankenhaus: die meisten Patienten, die einer operativen Behandlung unterzogen wurden, waren aus voller Gesundheit heraus akut vor wenigen Tagen oder Stunden erkrankt (fast alle wurden als Appendicitis acuta eingewiesen), während die Mehrzahl der internen Fälle erst nach längerem Krankenlager zu Haus in siechem Zustand die Klinik aufsuchten. Besonders hervorzuheben ist, daß kein Patient an seiner tuberkulösen Peritonitis allein zugrunde gegangen ist. 2 direkte Peritonitis-Todesfälle erfolgten nicht an Kräfteverlust, Inanition oder Toxinwirkung, sondern infolge Darmperforation.

Von den 60 intern und den 60 chirurgisch behandelten Fällen tuberkulöser Peritonitis der Baseler Universitäts-Kliniken konnten 76 nachuntersucht oder über sie Nachricht erhalten werden. Von diesen waren 33 chirurgisch, 43 intern behandelt worden. Geheilt: von den internen 22 = 51%, von den chirurgischen 16 = 49%; gebessert 7 = 16,5% zu 12 = 36%; gestorben 14 = 32,5% zu 5 = 15%. Mittlere zur Ausheilung erforderliche Behandlungsdauer für chirurgische und interne Fälle 6 Monate. Im einzelnen: 3—6 Monate 5 operative, 5 interne; 6—12 Monate 6 zu 11; 12—24 Monate 5 zu 5; mehr 0 zu 1. *Graf* (Landeshut i. Schl.).

Zweifel, Erwin H.: Über die Strahlenbehandlung der weiblichen Genitaltuberkulose. (*Univ.-Frauenklin., München.*) Strahlentherapie Bd. **26**, H. 3, S. 564—576. 1927.

Verf. bespricht zunächst sehr ausführlich die in Frage kommende Literatur. Anschließend berichtet er über 12 mit Röntgen- oder Radiumbestrahlung behandelte Fälle von sicherer Genitaltuberkulose, die in den Jahren 1914—1924 in der Universitäts-

Digitized by Google

Frauenklinik München zur Beobachtung kamen. Darunter waren 3 Fälle tuberkulöser Endometritis, die durch Abrasio mit anschließender Röntgenbestrahlung in mehr weniger langer Zeit zur Heilung kamen. In den restlichen Fällen handelte es sich um Adnextuberkulosen, die nach Operation (in den meisten Fällen nur Probelaparotomie mit Ablassen des Ascites) ebenfalls mit sehr gutem Erfolge (unter 9 starb nur 1 Fall) der Bestrahlung unterzogen wurden. Bezüglich der Dosierung verweist Verf. auf die allgemein üblichen kleinen Dosen, die je nach Lage des Falles auch wiederholt werden können. Auf Erhaltung der Menstruation ist möglichst zu achten.

Oskar Bott (Wiesbaden).

Kato, Shigezo: The tuberculosis of gum and the deep therapy of X-ray. (Gaumentuberkulose und Röntgentiefentherapie.) (*Oto-rhino-a. laryngol. inst., med. acad., Kyoto.*) Kyoto-Ikadaigaku-Zasshi Bd. **1**, H. 3, S. 21—32. 1927.

Bericht über einen Fall, der durch Röntgenbestrahlungen sehr günstig beeinflußt wurde. Außer dem Gaumen waren auch die Tonsillen affiziert. Dosen von 10% der HED, von zwei Wangenfeldern aus, wurden wiederholt gegeben. Literaturübersicht. *Borak* (Wien).

Röntgentherapie chirurgischer Entzündungen u. Infektionskrankheiten (außer Tuberkulose).

Wätjen, J.: Zur Pathologie der Strahlung. Strahlenwirkung auf entzündliche Vorgänge. Beih. z. Med. Klinik Jg. **23**, H. 6, S. 148—150. 1927.

Vom allgemeinpathologischen Standpunkte aus kommt eine örtliche Strahlenwirkung am Entzündungsherd im Sinne einer direkten Einwirkung auf die entzündungserregenden Schädlichkeiten belebter Natur nicht in Betracht. Eine Einwirkung auf die entzündliche Kreislaufstörung wird im fördernden Sinne nicht mehr in Erscheinung treten, wenn es schon zur Stase gekommen ist. Dagegen wird man erwarten können, daß die Strahlen auf die entzündliche Zellansammlung der strahlenempfindlichen hämatogenen, angiogenen und histiogenen Zellen noch am ehesten einwirken. Ein verstärkter Zerfall dieser Zellen im Entzündungsgebiet mit dem dabei Freiwerden fermentativer und anderer Eiweißstoffe wird wohl von großer Bedeutung für die örtliche Gewebseinschmelzung und die Keimfreiheit des Eiters sein. Die Ausschwemmung dieser Stoffe könnte eine allgemein immunisatorische Wirkung und Proteinkörperwirkung verständlich machen. Alle diese Vorgänge sind noch ungenügend erforscht.

P. Prym (Bonn).

Solomon, I., et A. Blondeau: La roentgenthérapie dans les affections inflammatoires. (Die Röntgentherapie bei den entzündlichen Erkrankungen.) (*51. sess. de l'assoc. franç. pour l'avancement des sciences électrol. et radiol. méd., Constantine, 13. à 16. IV. 1927.*) Journ. de radiol. et d'électrol. Bd. **11**, Nr. 9, S. 465—469. 1927.

Bericht über den Stand der Röntgentherapie der Entzündungen nach Arbeiten von Heidenhain, Fried, Pordes, Wagner, Fränkel und Nissnjewitsch, Zweifel. Angabe der Indikationsgebiete, Erfolge, der Dosierung, sowie theoretischen Anschauungen der zitierten Autoren.

Die klinischen Verhältnisse in Frankreich gestatten die Ansammlung so großen Bestrahlungsmaterials wie das der genannten Autoren nicht. Verff. berichten, daß sie 30 Fälle von verschiedenen Entzündungsformen bestrahlt haben. Davon konnten 10, deren Krankengeschichten kurz wiedergegeben sind, lang genug beobachtet werden. Die Erfolge sind zahlenmäßig etwa die gleichen wie die der deutschen Autoren. Verff. betonen ebenfalls die schnelle Hebung des Allgemeinbefindens und den raschen Fiebersturz. Eine Serie von 4 septischen Allgemeinerkrankungen im Puerperium fällt durch schnelle Heilung besonders auf; die Streptokokken verschwanden in 1—2 Tagen aus dem Blut. Dosis 500 R französisch (= 165 R deutsch). Wiederholung evtl. nach 8 und 15 Tagen.

Aussprache: Tillier sah besonders in Fällen von Milzbrandinfektionen, welche vorher trotz chirurgischer Eingriffe stark fortschritten, sofortiges Einhalten nach Bestrahlung (2×400 R französisch = 135 R deutsch), sowie beschleunigte Narbenbildung. Ausgezeichnete Ergebnisse wurden ferner bei akuten Drüsenentzündungen erzielt. — Guinet bestätigt ebenfalls die Erfahrungen Solomons.

Fried (Breslau).

Digitized by Google

Fried, C.: Die Röntgenbehandlung der akuten Entzündungen. (*Chir. Abt., städt. Krankenh., Worms a. Rh.*) Strahlentherapie Bd. **26**, H. 3, S. 484—506. 1927.

Fried weist erneut auf die Heilkraft minimaler Röntgenstrahlendosen bei akuten chirurgischen und gynäkologischen Entzündungen hin. Es werden 2 Gruppen unterschieden und die Erkrankungen rein örtlicher Art, wie Panaritien, Furunkel usw. den Erkrankungen mit Allgemeinerscheinungen, wie Pneumonie, Adnexitis, Peritonitis, Sepsis usw. gegenübergestellt. Der Erfolg ist bei dem größten Teil der Fälle schlagartig. Der Fieberabfall kann kritisch, steil lytisch in 2—3 großen Sprüngen oder rein lytisch sein. Je kürzer die Krankengeschichte vor der Bestrahlung, desto rapider der Fieberabfall. Die örtlichen Erscheinungen schwinden je nach der Schwere der Krankheitsbilder früher oder später. Bei den regionären Infektionen lassen zunächst die subjektiven Beschwerden nach, insbesondere die Schmerzen. Das Zustandekommen des Strahleneffektes ist nicht geklärt. F. selbst glaubt an eine Allgemeinwirkung der Röntgenstrahlen, wenn er auch die Ansicht von Pordes nicht unbedingt ablehnt, daß aus den zerfallenden Leukocyten bactericide Fermente entstehen. Der Höhepunkt der Wirkung scheint nach 24—48 Stunden erreicht zu sein. Es folgt eine statistikähnliche Aufstellung der Erfolgszahlen bei den verschiedenartigsten chirurgischen Entzündungen aus der Heidenheinschen Klinik, die die Vorzüge der Methode und ihre Bewährung klarlegen, dieser schließt sich eine Reihe von Krankengeschichten an, die ein übersichtliches „Bild über die klinischen Vorgänge bei Entzündungsbestrahlungen geben", im einzelnen aber in der Originalarbeit nachgelesen werden müssen. In der Zusammenfassung wird davor gewarnt, daß die Methode von sogen. „Auch-Strahlentherapeuten" angewandt werde, da eine gründliche röntgenologische Erfahrung dazu gehört, um zu entscheiden, wann der etwa notwendig werdende chirurgische Eingriff, der keineswegs in allen Fällen vermieden werden kann und soll, am zweckmäßigsten vorgenommen wird. *Hin* (Köln).

Mittermaier, Richard: Über Fernwirkung bei der Entzündungsbestrahlung. (*Röntgenabt., chir. Klin., Univ. Freiburg i. Br.*) Dtsch. Zeitschr. f. Chir. Bd. **205**, H. 3/6, S. 197—208. 1927.

Verf. hatte früher im Tierexperiment beobachtet, daß zwei nebeneinanderliegende, künstlich gesetzte Entzündungsherde, von denen der eine mit Blei strahlensicher abgedeckt war, nach Bestrahlung des unbedeckten Herdes sich in fast gleicher Weise — rückbildend — veränderten, und hatte darin den sicheren Nachweis einer Röntgenfernwirkung gesehen, sowie die Bestätigung von Einzelbeobachtungen Frieds an klinischem Material, die in der gleichen Richtung gedeutet werden konnten. In der vorliegenden Arbeit untersucht er mit der gleichen Technik diesen Vorgang systematisch. Das Ergebnis ist, da die „unmittelbar bestrahlten und die abgedeckten Stellen sich im histologischen Bild sich so gut wie vollkommen gleich verhalten", die sichere Bestätigung einer echten Fernwirkung. Deren Ursachen sind vorläufig unbekannt und auch nicht zu ermitteln. Es muß sich dabei um biologische Vorgänge handeln. Dagegen, daß diese Vorgänge im Leukocytenverfall und dessen Folgen bestehen, sprechen Überlegung und die histologischen Bilder. Indessen scheint es von Bedeutung, daß nicht eine beliebige Körperstelle bestrahlt wird und daß vor der Strahlenwirkung bereits eine gewisse Umstimmung (Ödembereitschaft) des Gewebes stattgefunden hat. Auf deren Zustandekommen wiederum ist die Veränderung des Säurebasengleichgewichtes durch die Bestrahlung von Einfluß, sowie die Vermehrung des Antitoxingehaltes der Haut durch die Vermehrung der Euglobuline und Pseudoglobuline infolge der Bestrahlung. *Fried* (Breslau).

Gerber, Isaac: The X-ray treatment of superficial pyrogenic infections. (Die Röntgenbehandlung oberflächlicher pyogener Infektionen.) Radiol. review Bd. **49**, Nr. 9, S. 339—341. 1927.

Der Verf. hat die verschiedensten pyogenen Prozesse mit gutem Erfolge mit Röntgenstrahlen behandelt, wie da sind Karbunkel, Furunkel, Nagelbettvereiterung,

Digitized by Google

Phlegmonen, Abscesse und Erysipel. Den guten Effekt der Bestrahlung bei diesen Leiden führt der Verf. auf die Einschmelzung des Infiltrats einerseits und andererseits auf die Resorption der eingeschmolzenen Gewebsprodukte zurück.

J. Callenberg (Horst-Emscher i. W.).

Hodges, Fred M.: The Roentgen ray in the treatment of certain localized infections. (Röntgenbehandlung einiger lokalisierter Infektionen.) Southern med. journ. Bd. **19**, Nr. 12, S. 857—858. 1926.

Verf., der schon vor zwei Jahren seine Resultate über die Röntgenbehandlung von 27 Fällen von Furunkulose veröffentlichte, bezeichnet die Röntgenbehandlung bei weitaus der größten Zahl von Furunkulosefällen als die Methode der Wahl. Bei oberflächlichen Läsionen benutzte er ungefilterte Strahlen, sonst Aluminiumfilter bis zu 9 mm. Dosierung ist nicht angegeben. Der tiefe Nackenfurunkel soll chirurgisch angegangen werden; nur wenn er erst dann in Behandlung kommt, wenn die Nekrose schon eingesetzt hat, reagiert er gut auf Röntgenstrahlen. — Bei chronisch rezidivierenden Infektionen der Parotis, bei frühem Erysipel und bei schlecht reagierenden Wundinfektionen hat Verf. die Röntgenstrahlen mit gutem Erfolg angewandt.

Perscheid (Danzig-Langfuhr).

Röntgentherapie der übrigen Erkrankungen.

Nagy, Andor: Röntgentherapie der Periodontitis. Therapia (Bratislava) Jg. **6**, Nr. 18, S. 6—8. 1927. (Ungarisch.)

Die Mitteilungen über die Erfahrungen mit der Röntgentherapie der Zahnerkrankungen sind noch ziemlich sparsam, was in Anbetracht der kurzen Zeit dieser Anwendungsweise der Röntgenstrahlen nicht zu verwundern ist. Die ausgezeichneten Resultate aber fordern, daß dieses Indikationsgebiet ausgiebiger ausgenützt werde. — Die Erklärung der Wirkungsweise mag die sein, daß die Entzündungsprodukte, wie das Ödem, die Leuko- und Lymphocyten den Röntgenstrahlen gegenüber sehr empfindlich sind, wenn also die Entzündung frisch ist, demzufolge schnell eingehen, im späteren Stadium aber wird ihre Einschmelzung beschleunigt. Die besten Erfolge bietet die Bestrahlung der Periodontitis, der Periostitis und des Pyorrhoe alveol. Schmerzstillende Wirkung sah Verf. auch bei der Überempfindlichkeit der pulpaextrahierten Zähne. Von den periapicalen Abscessen scheinen besonders jene gut zu reagieren, bei welchen die Entzündung durch die Spongiosa weitergeleitet, am Periost zu einer subperiostealen Absceßbildung geführt hat. Die Bestrahlung wird in kleinen Feldern mit kleinen Dosen (10—15% HED) und mittelharten Strahlen ausgeführt. — Der Erfolg zeigt sich meist schon nach der ersten Bestrahlung, nötigenfalls kann aber die Bestrahlung nach 24—48 Stunden wiederholt werden. Pordes gegenüber behauptet Verf., daß die Bestrahlung auch bei der Pulpitis acuta partialis und totalis erfolgreich ist, wenn sie zeitig genug verabfolgt wird. Die Pulpitis acuta purulenta eignet sich nicht mehr zur Strahlenbehandlung, da die Entzündungsprodukte, die Exsudate und Infiltrate durch die mangelhaften Lymphgefäße der die Pulpa umgebenden Knochen nicht resorbiert werden können. Von den chronischen Erkrankungen kommen bei der Strahlenbehandlung die exsudative Pulpitis chron. metaplastica in Betracht, letztere aber nur mit großen Dosen. Die Behauptungen über die Pulpitisbehandlung sind eher theoretische Erwägungen Verf., da seine eigenen Fälle zu klein an Zahl sind, als daß man von ihnen endgültige Schlußfolgerungen ziehen konnte. *Ratkóczi* (Budapest).

Cordes, Fritz: Die Röntgentherapie bei Überfunktion der Schilddrüse. Wien. klin. Wochenschr. Jg. **40**, Nr. 41, S. 1297—1298. 1927.

Es wird ein Zustandsbild beschrieben, bestehend in subfebrilen Temperaturen, leichter Tachykardie, Ermüdbarkeit, Abmagerung bei Erhaltensein des Appetits, psychischer Erregbarkeit, die auf eine Lungenspitzenaffektion hinzuweisen scheinen, ohne daß sich indessen ein entsprechender objektiver Lungenbefund auch im Laufe einer längeren Beobachtungszeit erheben ließe. Pordes und Frankfurter faßten

Digitized by Google

daher diese Zustände als eine Form fruste des Hyperthyreoidismus auf und erzielten in mehr als der Hälfte ihrer ähnlich liegenden Fälle durch schwache Bestrahlungen der Schilddrüse (2 H durch 4 mm Al, 3—4 mal in 4—6 wöchigen Intervallen) eine Besserung der Symptome in subjektiver und objektiver Hinsicht. *Borak* (Wien).

Marburg, Otto: Zur Klinik und Therapie hypophysärer Affektionen. Wien. klin. Wochenschr. Jg. 40, Nr. 36, S. 1140—1141. 1927.

Die Dystrophia adiposo-genitalis leitet sich fast immer mit einer Sehstörung ein. Der Prozeß im Opticus entspricht einer primären Atrophie. In Fällen mit wirklichem Hirndruck gesellt sich eine Stauungspapille hinzu. Das Röntgenbild der Sella kann negativ sein. Therapeutisch hat sich die Röntgenbehandlung sehr gut bewährt. Nur bei einem Fall, wo der positive Wassermann eine luetische Ätiologie annehmen ließ, blieb die Bestrahlung, allerdings auch die antiluetische Therapie, ohne Erfolg. Die Bestrahlung hat auch in einem Fall von typischer Akromegalie mit vollständig freien Sehnerven versagt. Hier zeigte das Röntgenbild eine vollständig normal konturierte, eher kleine Sella, dagegen im Schädelinnern zahlreiche Hyperostosen. Verf. glaubt, daß die Schädigung des Optikus nicht durch Druck, sondern durch ein Toxin bedingt sei und daß die Röntgenbehandlung in diesem Sinne entgegenwirkt. Bei suprasellaren Tumoren sei ebenfalls nicht der Tumor, sondern der begleitende Hydrocephalus Angriffspunkt der Strahlen. Dies gelte auch für anders sitzende Hirntumoren. *Borak.*

Schwarz, G.: Die Röntgenbehandlung einiger Erkrankungen des Blutes und der blutbildenden Organe (Leukämie und Lymphogranulom). Wien. klin. Wochenschr. Jg. 40, Nr. 39, Sonderbeil. S. 1—5. 1927.

Einleitend Hinweis auf die verschiedene Radiosensibilität der einzelnen Blutkörperchengruppen. Die Lymphocyten in den Milzfollikeln eines bestrahlten Meerschweinchens haben sich schon nach 4 Stunden gelöst, nach 24 Stunden sind überhaupt keine lymphoiden Elemente nachweisbar. Auch am bestrahlten Knochenmark gehen zuerst die lymphoiden, dann die myeloischen Zellen zugrunde. Die hämoglobinhaltigen Elemente, ob kernhaltig oder kernlos, bleiben aber intakt, sie sind außerordentlich röntgenresistent. Die weißen Blutzellen sind aber nur innerhalb ihrer Bildungsorte röntgenempfindlich. Fertig ausgebildet büßen sie ihre Röntgenempfindlichkeit nahezu vollkommen ein. Bei den leukämischen Myelosen und Lymphadenosen ist die Röntgenempfindlichkeit noch viel größer. Schon kleine Mengen genügen, um außerordentlich destruktive Wirkungen in den betreffenden Organen hervorzurufen. Da die plötzliche Überschwemmung des Organismus mit den Produkten des Zerfalles großer Zellmassen schwerste Allgemeinerkrankungen bewirkt, bestrahlt Verf. mit relativ kleinen Dosen mittelharter Strahlung. Bei der myeloischen Form bestrahlt er zunächst nur die Milz mit 20% der HED mit Wiederholungen in mehrtägigen Pausen. Es folgt eine Beschreibung des therapeutischen Erfolges in klinischer Hinsicht mit genaueren Angaben der Bestrahlungstechnik, die der sonst üblichen ähnlich ist. Bei der lymphatischen Leukämie verläuft der Prozeß milder, die Bestrahlungen erfassen hier auch die einzelnen Drüsengruppen. Kleine Probedosen von $^1/_{10}$ der HED genügen bisweilen, um die Drüsen zum Verschwinden zu bringen. Akute Leukämien sind für die Bestrahlungstherapie ungünstig und können nach einer solchen unter Umständen einen noch rapideren Verlauf zeigen, trotz Leukocytensturz und Milzverkleinerung. Bei der Lymphogranulomatose kann die Röntgenbestrahlung die Drüsen zum Verschwinden bringen. Nach mehrwöchiger Besserung kommt es unter schweren Allgemeinerscheinungen zu neuem Drüsenwachstum. Eine wiederholte Strahlenbehandlung führt zwar zur Drüsenverkleinerung, doch kann der letale Ausgang nicht aufgehalten werden. Die größere Zahl verläuft jedoch chronischer und milder. Bei diesen Formen ergibt die Strahlentherapie weitgehende und langanhaltende Besserungen, die Dauerheilungen gleichkommen können. Bestrahlung in dosi refracta, 8—10 Teildosen in 14 Tagen pro Feld mit härtester Strahlung, denn die Dosis plena kann zur Anschwellung der Drüsenpakete mit Kompression der Trachea und nachfolgender Erstickung führen. Ferner weisen

Digitized by Google

die einzelnen Zellgruppen eines wachsenden Gebildes nicht gleichzeitig die gleiche Strahlenempfindlichkeit auf. Bei einer einzeitigen kurzen Bestrahlung können die im Zustand der Ruhe befindlichen Zellen therapeutisch unbeeinflußt bleiben. Darum ist auch in Fällen von Lymphogranulomatose die protrahierte Bestrahlung mit Radium bei großem Körperabstand sehr wirksam. *Fedder* (Münster i. W.).

Dénier: Guérison d'un cas d'hémogénie. Bull. et mém. de la soc. de radiol. méd. de France Jg. **15**, Nr. 141, S. 249. 1927.

Ein 15jähriges Mädchen, das seit früher Kindheit an Mattigkeit, Kopfschmerz, Nasenbluten usw. litt, und dessen Beschwerden sich mit dem Eintritt der Regel erheblich verstärkten: schwere Nasenblutungen, starker Blutverlust während der Periode, konnte durch 2 Röntgenbestrahlungen völlig geheilt werden. Über die Dosis ist angegeben: 300 R, 25 cm parallele Funkenstrecke, Feld 10 × 10 cm auf die Milz, 8 Tage Pause zwischen den beiden Sitzungen. *A. Behrens* (Göttingen).

Levy, Robert L., and Ross Golden: Some effects of Roentgen irradiation of the heart in rheumatic carditis. (Röntgenstrahlenwirkungen auf das Herz bei rheumatischer Carditis.) (*Dep. of med., coll. of physic. a. surg., Columbia univ. a. Presbyterian hosp., New York.*) Americ. journ. of roentgenol. a. radium therapy Bd. **18**, Nr. 2, S. 103 bis 110. 1927.

Nach eingehender Übersicht über die vorhandene Literatur berichten Verff. über 20 Fälle. 18 davon erhielten 4 und mehr Bestrahlungen. Die Einzelbestrahlung betrug 10% im Herzmuskel. Bei 14 Fällen beobachteten Verff. eine Besserung im Elektrokardiogramm. Bei keinem veränderte sich das Teleröntgenogramm. 17 Fälle zeigten definitive Besserung. Bei 2 Fällen von Streptococcus viridans konnte die Bestrahlung den Tod aufhalten. *E. A. May* (Newark, N. J.).

Gerber, Isaac: Further observations on the roentgen-ray treatment of bronchial asthma and allied conditions. (Weitere Beobachtungen bei der Röntgenbehandlung des Bronchialasthma und der ihm verwandten Erscheinungen.) Radiology Bd. **9**, Nr. 3, S. 192—199. 1927.

Exakte Diagnosestellung ist sehr wichtig, da cardiales Asthma und einfache chronische Bronchitis wenig durch Röntgenbehandlung beeinflußt werden. Die Reporte von Klewitz und von Groedel, den Vertretern der direkten und indirekten Methode ergeben beide ca. 75% völlige oder teilweise Befreiung. Verf. kombiniert beide Methoden insofern, daß er mit der direkten anfängt und, wenn keine Besserung eintritt, zur Milzbestrahlung übergeht. Er gibt ein Brust- und Rückenfeld von je 10/15 oder 10/20 cm, 50 cm FHA. und 15—20% der HED bei Schwerfilterung. Die Bestrahlung wird in 6—8 Wochen wiederholt. Die chronische Bronchitis der Kinder wird durch Bestrahlung mit 10—15% der HED gut beeinflußt. Sehr gute Resultate erhält Verf. bei der Bestrahlung des Keuchhustens. Er gibt auf Brust und Rücken je 7—8% der HED. Tritt nach der 5. Bestrahlung noch keine Besserung ein, so muß man die Behandlung aufgeben. Gewöhnlich sieht man eine Besserung schon nach der 2. oder 3. Bestrahlung. Bei Asthma und bei Keuchhusten hat Verf. ca. 25% Fehlschläge.
E. A. May (Newark, N. J.).

Laborderie, J.: Contribution à l'étude du traitement radiothérapique des névralgies. (Beitrag zur Kenntnis der Röntgentherapie der Neuralgien.) Arch. d'électr. méd. Jg. **35**, Nr. 529, S. 321—336. 1927.

Unter ausgedehnter Kasuistik vieler französischer Autoren von 1904 an wird die Radiotherapie der Neuralgien: Ischias, Trigeminus, Brachialis u. a. empfohlen. Bestrahlt werden besonders die Stellen, an denen die austretenden Nervenwurzeln mechanich getroffen werden können, sei es durch Periostinfiltrationen oder vermehrte Vascularisation u. a. Bei der besonders berücksichtigten Ischias wird auf Knochenveränderungen, z. B. Sakralisation des 5. Lendenwirbels Wert gelegt, bei denen besonders leicht entzündliche Vorgänge der Nervenscheiden sich fänden. Wirkungsvoll sind nicht nur große, sondern zumeist häufigere, kleinere und mittlere Dosen: z. B. 2—3—5 H mit 1 mm Aluminiumfilter. *Goette* (Heidelberg).

Digitized by Google

Horwitz, Ernst, und Menna ten Doornkaat Koolman: Multiple Sklerose und Röntgentiefentherapie. (*Hydrotherapeut. Univ.-Anst., Berlin.*) Med. Klinik Jg. 23, Nr. 37, S. 1410—1412. 1927.

Nach einer Übersicht über verschiedene klinische Beobachtungen wird auf die Röntgentiefentherapie, die systematisch bei allen stationären Patienten mit multipler Sklerose (im ganzen 66) angewandt wurde, eingegangen. Die Berechtigung zu dieser Behandlung wird aus der Auffassung der entzündlichen Natur dieses Leidens hergeleitet. Technik: Bestrahlt wurden das Lendenmark und der untere Teil des Dorsalmarks vom Rücken und von der Bauchseite aus. Feldgröße 10 × 15; Filter 0,5 Cu oder 0,5 Zn + 3,0 Al; Fokusdistanz 30 cm; Dosis etwa 350 R pro Feld. Die Anzahl der einzelnen Bestrahlungen betrug mindestens 4 pro Serie, mit unter 2, auch 6. Die Serien wurden, wenn ein Erfolg zu verzeichnen war, in Abständen von 3 Monaten wiederholt, meist wurden 3 Serien gegeben, nur je einmal 4 und 5 Serien. Als Nebenerscheinung trat nur gelegentlich Röntgenkater auf. Schädigungen durch Röntgenstrahlen wurden niemals beobachtet. Ergebnisse: Von 41 bestrahlten Frauen blieben 19 unbeeinflußt, wurden 21 gebessert. 1 Exitus aus anderer Ursache. Von 25 bestrahlten Männern blieben 12 unverändert; bei 13 wurde Besserung erzielt; bei einem wurde die Gehfähigkeit völlig wiederhergestellt. *F. Burgheim* (Berlin).

Salganik, N., und L. Černi: Ein Fall von akutem Ekzem bei Syringomyelie, mit Röntgentiefentherapie geheilt. Russkij vestnik dermatologii Bd. 5, Nr. 2, S. 151 bis 155 u. dtsch. Zusammenfassung S. 155. 1927. (Russisch.)

Es handelt sich um einen 20 Jahre alten Landarbeiter, der aus gesunder Familie stammt und wegen eines eiternden Geschwürs am linken Daumen und allgemeiner Beschwerden sich krank meldete. Die Untersuchung ergab: Hyperkeratose der Handflächen, Hyperplasie der Handrückenhaut mit schmerzhaften Rhagaden, die offen bleiben, und schmerzlose Geschwüre am linken Daumen und rechten Ellenbogen, die seit 4 Monaten nicht heilen wollen. Es bestand auch Atrophie der Mm. interossei metacarp., welche zur Ausbildung der main en griffe führte, Abnahme der Muskelkraft, Fehlen der oberen Sehnenreflexe, positives Hornerphänomen und segmentierte Störung der Hautempfindlichkeit. Das äußere Bild beherrschte ein akutes nicht schmerzhaftes nässendes Ekzem unter dem rechten Schulterblatt und allgemeine disseminierte Furunculose. Es wurde die Diagnose Syringomyelie im Bereich des 4. bis 12. Brustwirbel gestellt. Die Hyp- bzw. Analgesie entsprachen diesen Segmenten. WaR. negativ. Im Laufe von 3—4 Tagen verbreitete sich das Ekzem unter Rötung, Blasenbildung und Hautmacerierung mit teilweiser Borkenbildung im Bereich der spinalen Hautzonen (D_4—D_{12}). Das Ekzem wurde als trophisch bedingt angesehen. Verff. schritten zur Röntgenbestrahlung der erkrankten Rückenmarkpartien mit kleinen Dosen ($^1/_4$ HED) durch Schwerfilter. Technik: Hartstrahl-App., 220 KV. (45 cm Funkenlänge), Coolidgeröhre bei $2^1/_2$ Ma, 0,5 Cu + 1,0 Al-Filter (Fokushautentfernung nicht angegeben). Nach 6 Sitzungen täglich je $^1/_4$ HED, verschwanden die Dermatosen, das Ekzem, heilten die Geschwüre mit Narbenbildung und besserte sich die Hyperkeratosis. Die übrigen Symptome blieben unbeeinflußt. Verff. legen Wert auf den kausalen Zusammenhang zwischen dem Ekzem und dem Grundleiden, den die Röntgentherapie bestätigt hat. Beobachtungsdauer nicht angegeben. *R. Gassul* (Kasan).

Horváth, Béla: Röntgentherapeutische Erfahrungen in dem Gebiete der Augenheilkunde. Magyar Röntgen-közlöny Jg. 1, Nr. 12, S. 366—370 u. dtsch. Zusammenfassung S. 387. 1927. (Ungarisch.)

Horváth hat an 168 Kranken (II. Augenklinik Budapest) während $2^1/_2$ Jahren 288 Röntgenbestrahlungen vorgenommen und berichtet zusammenfassend darüber. Behandelt wurden die verschiedensten Augenerkrankungen, denn auf Grund der guten Erfahrungen wurden die Indikationen beträchtlich erweitert. Neu ist die Indikation der Röntgentherapie bei akuter Iritis; Verf. berichtet, daß diese fast immer sehr prompt darauf anspricht. Technik: Coolidgeröhre mit 80 kV Klemmenspannung, 3 mm Aluminiumfilter. Bei härterer Strahlung scheint die Oberflächenabsorption zu gering zu sein. Erste Bestrahlung stets mit $^1/_8$ HED, nach einer Woche, falls nötig, abermals $^1/_8$ HED oder weniger. Weitere Bestrahlungen in chronischen Fällen erst nach 4—6 Wochen, und zwar mit noch geringeren Dosen, herab bis zu $^1/_6$—$^1/_8$ HED. Dosen über 40% HED können das Auge schädigen. — Zu den einzelnen Erkrankungen: Trachompannus und den Pannus komplizierende Hornhautgeschwüre heilten auf Be-

Digitized by Google

strahlung schneller als gewöhnlich. Bei einer für tuberkulös gehaltenen Bindehauterkrankung mit Körnern und Hornhautkomplikationen (?) war die Wirkung der Röntgenbestrahlung auf die subjektiven Erscheinungen und auf die Hornhautaffektion unverkennbar, aber nicht von Dauer; die Körner schwanden nur in einigen Fällen (11 solche Fälle behandelt). Keine Wirkung bei Panophthalmie, Tenonitis, Frühjahrskatarrh war nicht zu beeinflussen. Ein Limbusepitheliom mit mehreren Bestrahlungen geheilt. Bei einem postoperativen Haemophthalmus Besserung der Sehschärfe in wenigen Tagen auf $^5/_{15}$. Merkliche Besserung in 3 Fällen von Retinochorioiditis. In 11 Scleritisfällen blieben die Rezidive nach der ersten Bestrahlung lange Zeit aus. Tränensackeiterungen wurden mit wechselndem Erfolg behandelt. Bei lymphatischer Keratoconjunctivitis ist die Wirkung ebenfalls nicht gleichmäßig, doch werden die Hornhautnarben meist dünner. Eine schwere Bindehauttuberkulose heilte sehr schön mit Vernarbung. Bei Keratitis parenchymatosa (10 Fälle) erfolgte die Aufhellung schneller, in beginnenden Fällen ging die Infiltration zurück. 62 Fälle von Iritis wurden behandelt, hier war der Erfolg ganz auffallend; bei akuten Fällen genügte zumeist eine Bestrahlung, in chronischen waren mehrere erforderlich. Bemerkenswert ist, daß auch Rezidive ausblieben. Bei einer rezidivierenden Glaskörperblutung konnte schnelle Besserung erzielt werden. Sympathische Ophthalmie (7 Fälle): „Die Bestrahlungen waren fast immer von erheblicher Besserung gefolgt, wo jede andere Therapie schon versagt hatte, doch konnten vor den Rezidiven und vor der langsamen Atrophie nur einige Augen gerettet werden." *L. v. Liebermann* (Budapest).

Belot, J.: Radiothérapie des paraffinomes et des tumeurs conjonctives consécutives à des injections de sels insolubles. (Röntgenbestrahlung von Paraffinomen und Tumoren nach unlöslichen Salzinjektionen.) (*Hôp. St. Louis, Paris.*) Bull. et mém. de la soc. de radiol. méd. de France Jg. 15, Nr. 140, S. 204—208. 1927.

Verf. unterscheidet zwischen Paraffinomen nach Paraffininjektionen und Tumoren, die früher oder später nach Einspritzung unlöslicher Salze, besonders von Calomel auftreten. Histologisch haben die Tumoren gemeinsame Merkmale, unterscheiden sich jedoch in der Beeinflussung durch die Röntgenbestrahlung. Die Röntgenstrahlen sind in der Lage, das in der Umgebung der Injektionsstelle sich bildene Proliferationsgewebe, das tuberkuloiden Charakter hat, zur Resorption zu bringen, während auf das Öl oder Paraffin kein Einfluß erfolgt. Die Röntgenbestrahlung gibt bessere Resultate bei den Tumoren nach Injektionen von Medikamenten als bei den eigentlichen Paraffinomen, bei denen nur eine geringe Rückbildung eintritt. Bei einem Patienten, der vor 14 Jahren Calomeleinspritzungen ins Gesäß bekommen hatte, hatten sich bald nach der Einspritzung Tumoren gebildet, die hart und unverschieblich waren, links mannsfaustgroß, rechts kinderfaustgroß. Die Tumoren wurden bestrahlt mit mittelharten Strahlen (17—20 cm Funkenstrecke, anfangs 5 mm, später 10 mm Al. bei großem Einfallsfeld). Die Dosis schwankte zwischen 3 und 4 H im Abstand von 15 Tagen. Schon nach der 1. Serie hatte der Patient keine Schmerzen mehr, konnte tagelange Reisen machen, während er früher nicht in der Lage war, im Sitzen zu fahren. Die Tumoren waren auf die Größe eines kleinen Eies reduziert und leicht beweglich. Verf. empfiehlt daher Röntgenbestrahlung mit relativ schwachen Dosen in größeren Abständen, worauf keine Atrophie der Haut auftritt, klinisch jedoch Heilung erzielt wird. Cottenot hatte ebenfalls eine Anzahl günstige Erfolge, empfiehlt jedoch größere Dosen in einer Sitzung. *Käding* (Münster i. W.).

Radioaktive Substanzen.

Allgemeine Technik der Anwendung radioaktiver Substanzen (einschl. Dosimetrie und Bestrahlungsmethoden).

Saltau, W. D.: Summary of radium treatment at the women's hospital Melbourne in the last five years. (Übersicht über die Radiumbehandlung im Frauenhospital

Digitized by Google

Melbourne in den letzten 5 Jahren.) Americ. journ. of physical therapy Bd. 4, Nr. 6, S. 273—277. 1927.

Es wird über 164 Fälle aus den Jahren 1921—1926 berichtet. Davon waren 134 Collum-, 8 Korpus-, 6 Vaginal- und 4 Vulvacarcinome. Von den Cervixcarcinomen waren 84% inoperabel. Von zahlreichen Kranken konnte keine bestimmte Nachricht mehr erhalten werden, nur 9 Fälle haben offenbar gut reagiert, doch ist die Beobachtungszeit noch zu kurz, um von einer Dauerheilung zu sprechen. Den 8% „Heilungen" hier stehen vielfach bessere Resultate anderer Autoren gegenüber. In 6 operablen Fällen wurde vor der Operation Radium angewendet, eine Frau starb, 3 sind gesund = 50% Heilungen. Bei 16 Frauen wurde Radium nach der Operation gelegt, Heilung in 25%. Die Korpuscarcinome, welche im allgemeinen am besten operiert werden, zeigten sich zweimal in Kombination mit Myom, die Heilungsziffer betrug 37%. Die 6 Fälle von Vaginalcarcinom wurden teilweise operiert und nachbestrahlt (2), teilweise nur bestrahlt. Einer der bestrahlten Fälle befindet sich bis heute wohl, die anderen sind gestorben. Alle Fälle von Vulvacarcinom zeigen ein ungünstiges Resultat, was den allgemeinen Erfahrungen entspricht. Der Rest der Fälle betraf Myome, Endotheliome usw. Die Erfolge hängen von der Größe und Ausbreitung dieser Tumoren ab. Die Strahlenbehandlung kann durch alkalische Diät wirksam unterstützt werden. *Lahm.*

Lazarus, Paul: Grundsätze der praktischen Strahlenbehandlung. Beih. z. Med. Klinik Jg. 23, H 6, S. 139—143. 1927.

Es werden die folgenden 5 Strahlungsgruppen hinsichtlich ihrer biologischen Wirksamkeit kurz besprochen: 1. Das Gebiet der elektromagnetischen Wellen von unendlich bis 1 mm; 2. das der warmen Strahlen; 3. das der kalten oder ultravioletten Reizstrahlung; 4. das der Röntgen- und γ-Strahlung; 5. die intratumorale Strahlendispersion und die Strahlenimprägnation der Haut. Hierfür verwendet Verf. als „flüssiges Licht" Lösungen von 1000—2500 ESE Thor X in $^1/_2$—1 ccm Wasser oder einer Emulsion zur intratumoralen, tropfenweise erfolgenden Injektion, bzw. in Salbenform zur Bestreichung der Haut. Die durch diese Behandlungsweise erreichte Zerstörung des Tumors mit demarkierender Entzündung in dessen Umgebung sowie Hebung der gesamten Stoffwechsellage („Drei-Phasenbehandlung") sucht den natürlichen Heilungsvorgängen nahezukommen. Es sollen danach Krebsfälle mit einer Heilungsdauer bis zu 10 Jahren beobachtet worden sein. *F. Burgheim* (Berlin).

Novák, F. V.: Zur Dosimetrie der Gammastrahlen von Dr. Mandler. Časopis lékařů českých Jg. 66, Nr. 41, S. 1579—1580. 1927. (Tschechisch.)

Da der ganze Erfolg der Bestrahlung in der homogenen Durchstrahlung liegt, sind alle Radiumtherapeuten bestrebt, eine entsprechende Dosis im voraus festzusetzen. Dieser Forderung entspricht am besten Mallet mit seinem Mikrojontoquantimeter. Der einzig zu machende Einwand ist der, daß man mit dem Instrument in einem homogenen Medium arbeitet, während der menschliche Körper eine heterogene Masse darstellt. Wichtiger als die Frage, wie weit die Strahlung reicht, erscheint Verf. die, welche Strahlenmengen man in verschiedenen Tiefenpunkten des Gewebes erhält. Darüber aber sagt die vorgeschlagene Methode nichts aus, denn sie vermag die Ausbreitung der Strahlung nur in einer Richtung festzustellen. Ein zweiter Nachteil der beschriebenen Methode besteht darin, daß der Film erst nach beendeter Bestrahlung entwickelt werden kann. Der Radiumtherapeut will aber in Vorhinein wissen, welche Dosis gegeben wird, auch wie das Präparat eingelegt werden soll, ob längs oder quer, wie lang das Präparat sein soll usw. Denn seit Regaud ist es bekannt, daß der Erfolg in erster Linie von der erstmaligen Bestrahlung abhängt und beim Carcinom soll sich der Therapeut bemühen, den Effekt gleich durch die erste Bestrahlung zu erzielen oder zumindest in der ersten Serie (Laborde). *Lilly Pokorny* (Komotau).

Fränz, Hans: Ein Meßinstrument für starke α-Strahlenpräparate. (*Physikal.-techn. Reichsanst., Charlottenburg.*) Zeitschr. f. Physik Bd. 44, H. 11/12, S. 757—761. 1927.

Zur Ausführung von Messungen, die im Laboratorium oft erforderlich werden, wie

Digitized by Google

die Bestimmung der Ionisation von α-Strahlen, der Reichweite, der Luftäquivalenz von Absorbern, des Homogenitätsgrads einer gegebenen α-Strahlung usw. hat Verf. ein bequemes Meßinstrument konstruiert. Den wesentlichen Bestandteil bildet ein Schutzringkondensator mit einem Goldblattelektroskop. In geeigneter Entfernung vom Ende der Reichweite der α-Strahlen wird die differentiale Ionisation gemessen. Einige Beobachtungsergebnisse, u. a. die Bestimmung der Ionisation als Funktion des von den α-Strahlen zurückgelegten Weges (Braggsche Kurve) werden mitgeteilt.

R. Jaeger (Berlin-Friedenau).

Kučera, Vratislav: Radiumemanation. Sborník prací Jg. 2, Nr. 4, S. 377—388 u. franz. Zusammenfassung S. 388. 1927. (Tschechisch.)

Fortbildungsvortrag. Kurze Besprechung der physikalischen Natur der Emanation, der Meßmethoden (Dosierungseinheit), des Vorkommens in der Natur mit besonderer Berücksichtigung des Emanationsgehaltes der Heilquellen, der therapeutischen Applikationsformen und Wirkungen. *Herrnheiser* (Prag).

Spezielle Technik für verschiedene Organe.

Gunsett, A.: La curiethérapie des cancers cutanés par la méthode des appareils moulés. Une statistique. (Die Radiumtherapie der Hautkrebse mittels auf Wachsblock montierter Radiumträger. Statistik.) (*Centre anticancéreux Paul Strauss, Strasbourg.*) Strasbourg méd. Jg. 85, Nr. 8, S. 138—141. 1927.

Nach einem Überblick über die Entwicklung der Strahlentherapie der Hautkrebse kommt der Verf. auf die Erfolge der Röntgentherapie zu sprechen. Bei Anwendung einer Dosis von 4000—6000 R. (französisch) und 10—12 mm Aluminiumfilterung bei 200 KV. erzielt Belot 80—85% Heilung ohne Rücksicht auf den histologischen Charakter der Erkrankung. Bei tiefergehender Infiltration soll dagegen die Radiumtherapie Platz greifen. Außer der Radiopunktur empfiehlt der Verf. das Regaudsche Verfahren, bei welchem der mit 0,5—1,5 mm Platin gefilterte Radiumträger auf eine den Krankheitsherd bedeckende Wachsmoulage montiert wird. Der Vorteil ist die dadurch erreichbare Feldvergrößerung und die Homogenisierung der Strahlen. Von 57 Fällen wurden 63,1% geheilt. Von den spino-cellulären Carcinomen wurden 66,6%, von den basocellulären 70,6% geheilt. Gegenindikationen der Radiumbehandlung sind das Befallensein des Knochens, Radiodermitis und Befallensein der tieferen Teile der Augenhöhle.

J. Callenberg (Horst-Emscher).

Keene, F. E.: The use of radium in gynecology. (Die Anwendung des Radiums in der Gynäkologie.) Atlantic med. journ. Bd. 31, Nr. 2, S. 50—52. 1927.

Die Anwendung des Radiums bedeutet eine Umwälzung auf dem Gebiete der gynäkologischen Therapie gewisser funktioneller und organischer Leiden. Selbstverständlich gibt es auch Grenzen, und je größer die Erfahrung eines Therapeuten ist, desto sorgsamer beachtet er sie. Im Universitätsinstitut des Dr. John Clark, Philadelphia, ist das Radium seit 15 Jahren in Gebrauch. Es haben sich folgende Richtlinien als beachtlich herausgestellt: 1. Myome. Sie sollen operiert werden, wenn sie größer sind als einer Schwangerschaft des 3. Monats entspricht. Nur wenn die Frauen durch vorangegangene Blutungen sehr heruntergekommen sind, wird zuerst bestrahlt und nach der Erholung operiert. Die Operation ist auch am Platze bei schnell wachsenden Tumoren, sei es, daß man ein Sarkom vermutet oder andere degenerative Veränderungen annimmt; ebenso, wenn die Beschwerden nicht nur in Störungen der Menstruationsblutungen bestehen, wenn vor allem Schmerzen im Becken vorhanden sind, was oft auf Entzündungen der Adnexe zurückgeführt werden muß. Auch Adenomyome reagieren schlecht auf Radium. Zu beachten sind auch die häufig gleichzeitig vorhandenen Teercysten des Ovariums (Endometriome), welche ein operatives Vorgehen erfordern. Weiter müssen die gestielten Myome erwähnt werden, welche zu operieren sind, gleichgültig, ob sie submukös oder subperitoneal sitzen; ebenso Tumoren mit Adnexprozessen, Tumoren, welche starke sekundäre Anämie erzeugt haben, Tumoren

Digitized by Google

bei jungen Frauen, Tumoren mit Torsion des Uterus, bei unsicherer Diagnose zwischen Myom und Ovarialtumor, bei nervösen Frauen vor allem bei Radiophobie. Aus dieser Reihe von Kontraindikationen ergeben sich die einwandfreien Indikationen. Besonders dankbar sind die Fälle mit funktionellen Blutungen, bei denen häufig schon 200 bis 300 mg Radium genügen; die Dosis kann je nach Bedarf gesteigert werden. Als volle Dosis sind 1200 mgh anzusehen. Auch einige Fälle schwerer Dysmenorrhöe sind mit Radium glänzend beeinflußt worden. Alles in allem wurden an der Klinik Clarks 65% aller Frauen operiert. — 2. Carcinom. Solange das Carcinom auf die Cervix beschränkt ist, wird hohe Amputation mit dem Thermokauter bevorzugt, dazu gleichzeitig Radiumeinlage. Auf diese Weise sind 42,9% Dauerheilungen (nach 5 Jahren) erzielt worden, gegen 37% bei alleiniger Radiumanwendung. In fortgeschrittenen Fällen kommt die palliative Anwendung des Radiums in Frage; sie ist durch kein anderes Mittel übertroffen. 13,7% Heilungen! Einige Fälle allerdings verhalten sich durchaus refraktär. — 3. Blasen- und Rectumcarcinom. Es wird ausdrücklich vor der ausgedehnten Anwendung des Radiums bei diesen Erkrankungen gewarnt, da Schmerzen und schwere Folgezustände entstehen können. — 4. Corpus-Carcinom. Die Operation ist immer noch die Methode der Wahl; nur wo eine strenge Kontraindikation gegen dieselbe besteht, wird das Radium angewendet. Heilungen unter diesen Umständen ca. 20%. *Lahm* (Chemnitz).

Weigand, Hans: Zur Technik der Radiumapplikation in der Gynäkologie. (*Strahlenabt., Univ.-Frauenklin., Würzburg.*) Strahlentherapie Bd. **27**, H. 1, S. 54—69. 1927.

Seit der Aufstellung der Radio-Isodosen durch Friedrich ist die Dosierung des Radiums auf sicheren Boden gestellt worden. Ein weiterer Fortschritt ist die verbreitete Anwendung der Radiumzellen. Es wird eingehend über ihren Gebrauch in der Würzburger Frauenklinik berichtet. Grundlegend für die Dosierung ist die Empfindlichkeit des Rectums, welche als Maßstab für die Höhe der Dosis im Einzelfall verwendet wird. Über die einzelnen Radiumträger: Röhrchen, Kästen, Verteilerscheiben (Röhren- und Rundfilter), Portiokraterfilter, Vaginalapplikationen, Radioplastinplatten, sowie über das Instrumentarium; Greif- und Einführungszangen, Greifpinzetten, Füllröhrchen, Stopfer, Haltestative und Transportbehälter für die Radiumzellen muß das Original nachgelesen werden. *Lahm* (Chemnitz).

Weigand, Hans: Zur Technik der Radiumapplikation in der Gynäkologie. (*Univ.-Frauenklin., Würzburg.*) (*18. Kongr. d. dtsch. Röntgen-Ges., Wiesbaden, Sitzg. v. 28. bis 30. IV. 1927.*) Fortschr. a. d. Geb. d. Röntgenstr. Bd. **36**, Kongreßh., S. 64 u. 68. 1927.

Verf. verwendet zur Radiumapplikation Einheitszellen aus Platin-Iridium in einer Stärke von 3,3 und 2 mg. Diese Zellenform gestattet eine vielseitige Verwendungsmöglichkeit. Verf. verwendet Portiorundfilter mit Verteilerscheiben, durch Hartgummiplatten wird der Abstand gegen Darm und Blase gesichert. Weiter verwendet Verf. einen besonderen Portiokraterfilter, der ebenfalls den Vorteil hat, eine sichere Distanzierung zu ermöglichen. Dadurch wird die Gefahr der Blasen und Darmverbrennung sehr herabgesetzt. Außerdem hat Verf. einen besonderen Radiumhalter für Scheideneinlagen konstruiert. *E. Zweifel* (München).

Nabis, de: Technique curiethérapique mettant en évidence la radiosensibilité du cancer de la prostate. (Radiotherapeutische Technik, ein Nachweis für die Radiumempfindlichkeit des Prostatacarcinoms.) Bull. de l'assoc. franç. pour. l'étude du cancer. Bd. **15**, Nr. 9, S. 426—432. 1926.

Während im Prinzip für die malignen Neubildungen eine Zerstörung vom Zentrum her durch Radiumimplantation abgelehnt wird, so räumt Verf. dem Prostatakrebs mit Rücksicht auf die anatomische Lage eine Sonderstellung ein. Hier wird die „Radiumpunktur" als geeignetes Behandlungsverfahren anerkannt. Der Zugang zur Drüse von der Blase aus oder durch perineale Freilegung wird verworfen. Mittels eines Troikarts werden vom Damm her in jeden Prostatalappen 2 (u. U. auch 3) Platintuben mit je 10 mg Rad.E. im 1—$1^1/_2$ cm Abstand voneinander implantiert. Der Sitz ist röntge-

Digitized by Google

nologisch zu kontrollieren. Da die punktförmigen Einstichöffnungen sich rasch schließen, läßt sich eine Infektion vermeiden. An den Platintuben sind Drähte angebracht, welche außen an der Haut befestigt werden; nach Verlauf von 21 Tagen werden die Radiumträger an diesen Drähten wieder herausgezogen. Bisher wurden 2 Patienten auf diese Weise erfolgreich behandelt; große Carcinomknoten werden unter bindegewebiger Vernarbung zum Schwinden gebracht, Nebenerscheinungen blieben aus. Die Anlage einer temporären suprapubischen Blasenfistel wird als unnötig erachtet, insbesondere wenn es gelingt, einen transurethralen Verweilkatheter herzustellen, der frei von schleimhautreizenden Metallsalzen ist. Gleichzeitig mit dem eigentlichen Tumor sollten die regionären Lymphdrüsen mit Radiumemanation durch 2 mm Platin gefiltert von außen her angegangen werden. *Janke* (Berlin).°°

Simon, Stefan: Zur rectalen Radiumanwendung. (*I. Univ.-Frauenklin., Wien.*) Strahlentherapie Bd. 27, H. 1, S. 70—80. 1927.

Die rektale Radiumanwendung gehört in das Kapitel der schon von Adler und Amreich empfohlenen peripheren Radiumbestrahlung. Der Autor hat nun eine neue Vorrichtung geschaffen, welche im wesentlichen folgende Merkmale aufweist: In einem 12 cm langen Hartgummizylinder, von angedeutet ovalärem Querschnitt, ist eine längliche Bleiwanne von 2 mm Wanddicke eingelassen. Die Weite der Wanne ist derartig beschaffen, daß darin ein normal gefiltertes (in unserem Falle 1,2 mm Pt) Dominiciröhrchen gerade noch Platz hat, während die Länge ungefähr das Doppelte jener des Dominicirohres beträgt und Längsverschiebungen des eigentlichen Radiumbehälters gestattet. Abgeschlossen wird die Bleiwanne mit einer 2 mm dicken Aluminiumplatte, deren Oberfläche der Rundung des Cylinders angepaßt ist. Das kraniale Ende des Zylinders ist abgerundet, das kaudale trägt als Achse einen Mittelstift von 1 cm Länge und 0,5 cm Dicke, dessen Oberfläche Längsriffung zeigt. An das Achsenende ist eine kreisrunde Metallscheibe angebracht, deren Außenfläche gerade dem Ausschnitt des Hartgummizylinders gegenüber eine Rille trägt. Metallachse und Scheibe sind mit dem Zylinder unbeweglich verbunden. Bei Beschickung mit 50 mg Rad. El. erzeugt dieser Träger bei $4^1/_2$stündiger Liegedauer ein deutliches Erythem; bei einem Abstand von 2 cm tritt ein ähnliches Erythem nach 22stündiger Bestrahlung ein. Die Anwendung geschieht als Zusatzdosis zur cervicalen Bestrahlung, wobei nacheinander verschiedene Teile des Rectums „eingestellt" werden; Pause von 2—4 Tagen zwischen den Bestrahlungen. — Allgemeinerscheinungen sind nicht aufgetreten, ebenso waren die subjektiven Beschwerden äußerst gering. Nur 2mal bei 70 Fällen mußte das Radium vorzeitig entfernt werden (1mal wegen Blutungen aus der Portio, 1mal wegen Anschwellung äußerer Noduli, welche durch eine cervicale Bestrahlung erzeugt worden waren). Leichte Temperatursteigerungen (0,5—0,7°), welche bald abklingen; leichte Tenesmen. $4^1/_2$stündige Liegedauer erzeugt nach einigen Wochen eine Proctitis catarrh. Daneben stehen wesentliche Vorteile: Tumorverkleinerung, Schmerzlinderung, Besserung der Stuhlbeschwerden. Nur in wenigen Fällen zeigte sich eine ungünstige Beeinflussung der Tumoren. *Lahm* (Chemnitz).

Spezielle Therapie mit radioaktiven Substanzen.

Maligne Tumoren.

Robinson, G. Allen: Radium treatment in angiomas. (Die Radiumbehandlung der Angiome.) New York state journ. of med. Bd. 27, Nr. 18, S. 1023—1025. 1927.

Während der letzten 7 Jahre sind 276 Fälle, und zwar 188 Mädchen und 88 Knaben behandelt worden. Ihr Alter schwankte zwischen 1 Monat und über 12 Jahren. Die Mehrzahl der Fälle wurde im ersten halben Jahre behandelt (77). Dem Sitz nach wurde am häufigsten betroffen die Wange (64), dann der Kopf (56), die Nase (33), die Lippen (30) und die Extremitäten (39). Allzu großer Wert kann auf diese Statistik nicht gelegt werden, da die Behandlung sich nach dem Sitz richtet und aus kosmetischen Gründen in der Regel Mädchen häufiger zur Behandlung kommen als Knaben. Die Wirkung der

Digitized by Google

Bestrahlung besteht in degenerativen Veränderungen der Endothelien (Pinch). Bei schwacher Dosierung kann es zu einer Fibrosis mit Obliteration der Gefäße kommen, wodurch die Geschwülste abblassen. 23 Fälle zeigten ein sog. „Portwein-Angiom". Man kann nicht erwarten, daß sie vollständig verschwinden, aber die Farbe wird blasser und die Geschwülste sinken ein. Die Bestrahlung verwendet β- und γ-Strahlen; ein Erythem soll nicht, eine Entzündung auf keinen Fall erreicht werden. Die Pausen betrugen 4—6 Wochen, die Behandlung wurde 6—10 evtl. bis 30mal vorgenommen. Bei cavernösen Angiomen Bestrahlung aus 2—4 cm Abstand, $^1/_{100}$ mg pro Quadratzentimeter, 3 Stunden; evtl. Nadelbehandlung mit 10 mg Radiumelement. In allen Fällen ist Frühbehandlung wünschenswert. *Lahm* (Chemnitz).

Lassueur, A.: Le traitement des cancroïdes de la face par le radium. (Die Radiumbehandlung der Epitheliome des Gesichtes.) Rev. méd. de la Suisse romande Jg. 47, Nr. 13, S. 921—939. 1927.

Trotz 30jährigen Bestehens der Behandlung bildet die Dosierung in der Radiumtherapie immer noch ein schwieriges Problem. Die Veröffentlichungen hierüber überraschen selbst Fachleute durch die Verwirrung der Begriffe, die infolge Fehlens exakter Methoden und allgemeinverständlicher Dosenangaben entstehen. Es bedarf der Zusammenarbeit der Ärzte aller Länder, um in dieser Beziehung zu einer allgemeinen Verständigung zu gelangen, die zweckmäßig durch Zahlensprache ausgedrückt wird. Da es bis heute an Meßinstrumenten fehlt, die über die durch den Körper absorbierte Strahlenenergie Aufschluß erteilen, wird man zweckmäßig nach dem Vorgehen Regauds die absorbierte Menge nach dem Maße der zerfallenen Emanationen berechnen (millicurie detruit = mcd). Hierbei wird zum Ausdruck gebracht die Anzahl der mcd. pro qcm, da die biologische Wirkung in bekannter Abhängigkeit von der Größe der bestrahlten Fläche steht. In 14jährigen empirischen Versuchen glaubt Lassueur die optimale „curative Dosis", ausgedrückt in mcd. pro qcm, mit an Sicherheit grenzender Zuverlässigkeit festgestellt zu haben, die die Heilung eines Hautkrebses in einer einzigen Sitzung verbürgt:

1. ungefiltert = 0,025—0,014 mcd pro qcm
2. 1 mm Al = 0,24 —0,21 mcd pro qcm
3. 1 mm Pb = 1,50 —1,0 mcd pro qcm.

Eine Emanationsmenge, die sich mit 1 g Rad.El. im Gleichgewicht befindet (1 Curie), verliert stündlichn 7,5 millicurie, 1 mc also 0,0075 mc. Hieraus ergeben sich folgende, von dem Mathematiker Haldy auf arithmetische Formeln gebrachte Überlegungen:

1. a mc verlieren pro Stunde $a \cdot 0{,}0075$ mc

   a mc verlieren pro Minute $\frac{a \cdot 0{,}0075}{60}$ mc

   a mc verlieren pro b Minute $\frac{a \cdot 0{,}0075 \cdot b}{60}$ mc $a \cdot b \cdot 0{,}000125$ (Formel A)

2. Wenn S = Oberfläche qcm der Strahlenquelle ist, so ist die Zahl der mcd

   $$\text{pro qcm} = \frac{a \cdot b \cdot 0{,}000125}{S} \qquad \text{(Formel B)}$$

3. $$T = \frac{n \cdot S}{a \cdot 0{,}000125} = \frac{n \cdot S}{a} \cdot \frac{1}{0{,}000125} = \frac{n \cdot S}{a} \cdot 8000 \qquad \text{(Formel C)}$$

   n bedeutet die Zahl der mcd pro qcm (s. o. 1, 2, 3).

Diese 3 Grundformeln, die im Original durch Beispiele verständlich gemacht werden, dienen zur Aufstellung von Zahlentabellen, die durch einfache rechnerische Methoden einen Rückschluß auf die jeweilige Bestrahlungszeit gestatten. Als Strahlenquelle dienten lediglich Apparate mit Emanationen mit einer durchschnittlichen Ladung von 10 mc. pro qcm Oberfläche. Radiumsalz wurde nicht verwandt. In den meisten Fällen wurde, da die Behandlung stets ambulatorisch erfolgen mußte, zur Erzielung größter Wirkung bei kürzester Zeit im rein destruktiven Sinne ungefiltert be-

Digitized by Google

strahlt. Bei besonders tief gehenden Epitheliomen Filterung mit 1 mm Al oder Pb Was die histologische Struktur betrifft, so überwiegen die baso- über die spinocellulären. Häufig handelt es sich um Mischformen. Vom Standpunkte des Therapeuten betrachtet, ist die histologische Struktur ungleich weniger wichtig als die anatomische Lage und seine Wachstumstendenz. L. empfiehlt die Vereinfachung der komplizierten Nomenklatur und unterscheidet zwischen Epitheliomen, die nach außen oder in die Tiefe wachsen bzw. sich auf der Oberfläche ausbreiten. Leicht abtragbare prominente Cancroide werden vor der Bestrahlung entfernt. Der größte Feind des Erfolges ist die sekundäre Infektion. Vorbedingung für den Erfolg ist die rechtzeitige Einleitung der Behandlung, möglichst bereits im Stadium der präcancerösen Keratose. In diesem Stadium findet man nie Drüsenschwellungen; ist es in vorgeschrittenem bereits zu letzteren gekommen, so hilft kein Verfahren mehr. Die Radiumbehandlung ist der Röntgenbestrahlung in allen Fällen überlegen. (Abbildung, Tabellen.) *Pickhan* (Berlin).

Finzi, N. S.: X-rays and radium in treatment of breast carcinoma. (Röntgenstrahlen und Radium in der Behandlung des Brustkrebses.) (*Radiol. sect., Edinburgh, july 1927.*) Brit. journ. of radiol. (Arch. of radiol. a. electrotherapy) Bd. **32**, Nr. 326, S. 338 bis 340. 1927.

N. S. Finzi vertritt in der Aussprache die Ansicht, daß der Brustkrebs eine lokale Erkrankung sei, und die Heilungsaussichten hauptsächlich von seiner Ausdehnung abhängen. Was die Strahlenbehandlung anbetrifft, zieht er das Radium den Röntgenstrahlen vor, unter der Voraussetzung, daß es in genügender Menge zur Verfügung steht. Im übrigen bittet er, man möge die Patienten möglichst früh dieser Behandlung zuführen, als daß man sie lange Zeit wegen Platzmangels zur Operation vormerkt und dadurch kostbare Zeit verliert. — Douglas Webster erklärt, daß manche Radiologen ähnlich gute Resultate des Brustkrebs aufzuweisen hätten, wie beim Uterus Ca., wo diese Therapie einen gewissen Prozentsatz inoperabler Fälle geheilt hatte, und wo bei operabelen Fällen der Erfolg besser sei als der der Operation. Letztere dagegen bilde leicht einen Wachstumsreiz für den Tumor, der doch wohl selten in toto exstirpiert werden könnte. Heute sei es nicht mehr angängig nur in der Frühoperation die Rettung zu sehen und die Radiologie als nicht gleichberechtigt mit der Chirurgie zu betrachten. — Barclay teilt nicht die Ansicht des Vorredners im Hinblick auf 2 Fälle von Mamma-Ca. mit Rezidiven, von denen der eine 6 Monate später starb, obwohl das Rezidiv im Rückgang begriffen war, während der andere auch nur wenig länger lebte. So käme es oft vor, seiner Ansicht nach, daß das Anfangsergebnis befriedigend, das Endergebnis aber schlecht sei. Betr. postoperativer Nachbestrahlung empfiehlt er möglichst baldigen Beginn der Bestrahlung nach der Operation. — M. R. J. Hayes wünscht als Therapiespannung 135—155 kV, da größere Dosen sehr stark durchdringender Strahlen nicht nur unnötig, sondern auch schädlich seien. — W. M. -Levitt berichtet über die histologische Untersuchung der Fälle Finzis, und rät zur Vorbestrahlung statt Nachbestrahlung. — Robert E. Roberts glaubt jede Tumorart hätte bestimmte optimale Spannung und damit Röntgenwellenlänge. Patienten, die gleichzeitig mit Injektionen von Bleilösungen behandelt wurden, seien besser therapeutisch beeinflußt worden. — Im Schlußwort erklärt Finzi die von Barcley erwähnte Tatsache der anfänglich guten und später schlechten Wirkung der Röntgenstrahlen durch Mängel der Technik, die noch nicht vollkommen sei, bedingt. *Heeren* (Frankfurt).

Coffey, Robert C.: Post-operative use of radium in breast carcinoma. (Postoperative Anwendung von Radium beim Brustkrebs.) (*Portland surg. hosp., Portland.*) Radiol. review a. Chicago med. recorder Bd. **49**, Nr. 7, S. 280—282. 1927.

Wir finden ausführliche Krankengeschichten über 2 Fälle von Mamma-Ca., bei denen nach Entfernung der Geschwulst in die offene Wunde Radium eingelegt wurde. Im ersten Falle, wo ein Scirrhus der Brust mit Metastasen in den Lymphdrüsen der Achselhöhle vorlag, wurde 50 mg Radium, gefiltert mit Blei und Kautschuk, in die Mitte der Achselhöhle gelegt, wobei eine Gazelage das Radiumpräparat etwa 2 cm von den großen Gefäßen abhielt. Ferner wurden an verschiedenen Stellen der Operationswunde noch 3 Nadeln mit je 12,5 mg Radium eingeführt. Das erste Präparat wurde 29 Stunden, die übrigen Nadeln 43 Stunden liegengelassen, dann primäre Wundnaht mit kleinem Drain vorgenommen. Im Fall 2 handelt es sich um ein ausgedehntes aktives Medullar-Ca. der Brust mit Metastasen in der Achselhöhle und der Subclaviculargrube. Hier wurden 6 Tuben mit zusammen 162,5 mg Ra., 3 Tuben mit 12,5 mg, 2 Tuben mit 50 und 2 mit 25 mg Ra verwandt. Die Dauer der Applikation betrug 24 Stunden. Dann

Digitized by Google

wurde die Wunde durch Naht geschlossen. Als Vorteile rühmt der Verf., daß die Filterung der Radiumstrahlen durch die Haut fortfalle, die Entfernung zwischen pathologischem Tumor und Radium möglichst klein sei, daß keine Hautverbrennungen vorkämen und endlich daß primäre Wundnaht möglich sei. *Heeren* (Frankfurt a. M.).

Den Hoed, D.: Strahlenbehandlung des Gebärmutterkrebses und Infektion. (*Antoni van Leeuwenhoekh., Amsterdam.*) Nederlandsch tijdschr. v. geneesk. Jg. **71**, 2. Hälfte, Nr. 21, S. 2132—2139. 1927. (Holländisch.)

Uteruscarcinome sind nicht nur häufig infolge ihres Zerfalls infiziert, es kann auch von außen, etwa beim Einlegen von Radium, eine Infektion mit unangenehmen Folgen gesetzt werden. Dabei kann es sich um mechanische Verletzungen beim Einführen der Radiumtuben oder um ein durch die Bestrahlung selbst hervorgerufenes Trauma handeln. Vielleicht kommt auch eine Beeinflussung von Bakterien durch die Strahlen in Frage. Pyometra, Salpingitis, Parametritis und Pelveoperitonitis sind die häufigsten Folgen solcher Infektionen. Vor Anwendung der Radiumbestrahlung sollen daher solche Kranke einer genauen bakteriologischen Untersuchung unterzogen werden. Verf. hat derartige Untersuchungen nach der Methode von Philip (Klin. Wochenschr. 1923) vorgenommen. Hierbei kommt es besonders auf den Nachweis hämolytischer Streptokokken an. *v. Witzleben* (Köppern i. Ts.).

Andere Erkrankungen.

Johnston, Zoe Allison: Treatment of nevi with radium. (Die Radiumbehandlung der Naevi.) Radiol. review Bd. **49**, Nr. 11, S. 417—427. 1927.

Der Naevus flammeus ist sehr schwer zu behandeln. Die Kromayerlampenkompression gibt noch die besten Resultate, aber auch die Radiumbestrahlung — in kleinen Dosen — kann ein erhebliches Abblassen des Males bewirken. Nur soll womöglich der ganze Naevus in einer Sitzung bestrahlt werden. Der Naevus vasculosus und das Angioma cavernosum werden weit besser durch Radium beeinflußt. Wenn eine das Hautniveau beträchtlich überragende Geschwulst vorhanden ist, kann die Spickmethode mit radiumhaltigen Nadeln angewandt werden, sonst wird man bei oberflächlichem Sitz β-Strahlen verwenden, bei tieferem Einwuchern der Gefäßerweiterung wird das Radium gefiltert und mit γ-Strahlen behandelt. Ein spontanes Verschwinden der Muttermäler hat Verf. nie beobachtet, er rät Säuglinge sobald als irgend möglich der Behandlung zu unterziehen. Zwischen den einzelnen Bestrahlungen muß eine Pause von 2—3 Monaten liegen. Die Heilung braucht allerdings oft 1—2 Jahre. Krankengeschichten und Photographien geheilter Fälle sind angefügt. *P. S. Meyer* (Mannheim).

Withers, Sanford, and John R. Ranson: The radium treatment of extensive hemangiomas in infants. (Die Radiumbehandlung ausgedehnter Hämangiome bei jungen Kindern.) Americ. journ. of roentgenol. a. radium therapy Bd. **18**, Nr. 4, S. 326—328. 1927.

Verf. beschreiben ihre durch 2 Fälle erläuterte Methode. Die Geschwulst wird in ihrer gesamten Ausdehnung mit Radonnadeln gespickt, pro Kubikzentimeter Gewebe 0,2—0,3 mc. Aktivität. Keine Nadel darf der Hautoberfläche oder Schleimhaut mehr als 6—7 mm genähert werden. Einlage unter aseptischen Kautelen. Unmittelbar nach der Einlage der Nadeln wird durch Bandagen eine starke Kompression zwecks Drosselung der Blutzufuhr ausgeübt, hierdurch werden die Ergebnisse bedeutend verbessert. Erstrebenswert ist die einzeitige und möglichst schonende narbenlose Behandlung, die im allgemeinen nicht länger als 10 Tage dauern soll und an der Hautoberfläche höchstens ein schwaches Erythem zeigt. Die guten Erfolge der Verf. werden auf die biologische Wirkung der Betastrahlen zurückgeführt, die Endarteritis und bindegewebige Schrumpfung der ernährenden Gefäße herbeiführen. *Pickhan* (Berlin).

Moscariello, Alfredo: Das Radium bei den Affektionen und gutartigen Tumoren des Rhinopharynx. (*Inst. ital. d. radium, Nápoles.*) Rev. práct. de radiumterapia Bd. **2**, Nr. 7, S. 236—240. 1927. (Spanisch.)

Verf. empfiehlt mittlere Dosen von Radium bei folgenden Erkrankungen und gut-

Digitized by Google

artigen Tumoren des Nasenrachenraumes: Rhinitis, hypertrophica adenoide Vegetationen sowie fibröse und muköse Polypen. Es schließt sich ein Bericht von Fällen an.

E. A. May (Newark, N. J.).

Seuffert, Ernst Ritter von: Radiumbehandlung der gutartigen Frauenleiden. (*Hebammenschule, München.*) Strahlentherapie Bd. **27**, H. 1, S. 81—105. 1927.

Bedenken gegen Radiumbestrahlung gutartiger Frauenleiden. Oberflächentherapie: Hierbei dürfen nur dermatologische, nicht gynäkologische Bestrahlungsapparate benutzt werden, da bei letzteren die Gefahr der Überdosierung besteht. Die meisten Gynäkologen besitzen diese Apparate nicht, also werden sie auf Oberflächentherapie mit Radium verzichten müssen. Mit den zurzeit verfügbaren Mengen radioaktiver Substanzen ist auch jede ausschließlich percutane Bestrahlung tief gelegener therapeutischer Objekte prinzipiell kontraindiziert. Möglichst große strahlende Flächen müßten für diese Bestrahlung vorhanden sein, und derartige Apparate könnten sonst in der Gynäkologie keine Verwendung finden. Es ist daher die Röntgenbestrahlung hierfür vorzuziehen. Innerliche Bestrahlung. Einlegen in anatomisch präformierte Leibeshöhlen, Scheide oder Uterus, oder in operativ hergestellte Öffnungen wie bei der paravaginalen Bestrahlung. Notwendig sind möglichst kleine radioaktive Präparate, die möglichst konzentriert sein müssen. Die vaginale Bestrahlung bietet gewisse Schwierigkeiten. Der Döderleinsche Gummiballon garantiert zwar in manchen Fällen einen Abstand von 1—2 cm, doch bietet die Entfaltung bei engem Scheidenrohr oft Schwierigkeiten, so daß Tenesmen, d. h. Schädigungen des Rectums auftreten; ferner kann ein solcher Ballon während der Bestrahlung undicht werden. Bei Modellierwachsumhüllungen verzichtet man von vornherein auf den Abstand von 1 cm, und hier können leicht Schädigungen des Mastdarms entstehen. Auch die Einführung ist schmerzhaft. Bei intrauteriner Behandlung macht das Einlegen oft große Schwierigkeiten, also ist Narkose notwendig, und gerade hier will man Betäubungsmittel vermeiden. Beim Anhaken der Portio finden Verletzungen statt, die einer evtl. Infektion Vorschub leisten. Bei Röntgenbestrahlung lassen sich derartige Vorkommnisse vermeiden. Weitere Nachteile für die Erhaltung der Fruchtbarkeit sind zu nennen, Schädigung der Uterusschleimhaut, Schrumpfung und Stenosierung, so daß Geburtshindernisse, sogar Kohabitationsstörungen auftreten können. Trotzdem gibt es in der Literatur eine Reihe von Anhängern ausschließlicher Radiumtherapie: Kupferberg, Schädel, Koblank, Flatau, Siegel u. a. v. Seuffert geht auf 2 Sammelreferate von Gauss und R. Schmid ausführlich ein. Schließlich wird die Kombination von Radium und Röntgentherapie besprochen, wobei S. nur die Kombination mit vaginaler Radiumbestrahlung, niemals mit intrauteriner anwendet. Indikation: Hochgradig ausgeblutete Patientinnen, ferner bei Frauen mit dermatologischen Prozessen oder ausgedehnten Narben, beim Diabetes. Die Technik ist derart, daß die Intensität beider Bestrahlungen so vermindert werden muß, daß keine Stelle eine für sie gefährliche Dosis erhält. Bei der Röntgenbestrahlung wird die Dauer auf jedes einzelne Hautfeld vermindert. Der Arzt selber legt am besten das Radium ein. Beide Bestrahlungen sollen möglichst zeitlich zusammenfallen. Die Röntgenbestrahlung kann man vornehmen, wenn das Radium liegt.

Heimann (Breslau).

Meyer, G.: La radiothérapie dans les affections gynécologiques bénignes. (Radiotherapie der gutartigen gynäkologischen Erkrankungen.) Rev. méd. de la Suisse romande Jg. **47**, Nr. 12, S. 853—864. 1927.

Die einen, hauptsächlich deutschen, Autoren sehen die Wirkung der Röntgenstrahlen und des Radiums vorzugsweise in der Unterdrückung der Ovarialfunktion; die anderen, besonders französischen, Autoren nehmen eine kombinierte Wirkung auf Ovarium und Muskelfaser an. Die Vorzüge der Radiotherapie sind einmal völliges Fehlen jeder Mortalität, schmerzlose Behandlung und schließlich gute Ergebnisse hinsichtlich Verkleinerung der Größe des Tumors und Nachlassen der Blutungen. Ein besonderer Abschnitt wird der Bedeutung der Radiographie des Uterus und der Tuben nach

Digitized by Google

Lipjodolfüllung gewidmet. Als Kontraindikation der Strahlenbehandlung gilt ein Alter unter 40 Jahren, Nekrobiose der Geschwülste, entzündliche Vorgänge der Tuben und Ovarien, Verdacht auf Krebs, Komplikation mit Ovarialcystom, und Schwangerschaft; indiziert erscheint sie bei interstitiellem Fibrom, bei Geschwülsten, die in ihrer Größe eine Schwangerschaft von 6 Monaten nicht übertreffen, und in den Fällen, in denen die Blutung vorwiegt. Des weiteren wird noch auf die kombinierte Röntgen- und chirurgische Behandlung und deren zahlenmäßige Erfolge eingegangen. *Heinemann.*

Strahlenschädigungen und ihre Behandlung.

Flinn, Frederick B.: A case of antral sinusitis complicated by radium poisoning. (Ein Fall von Kieferhöhleneiterung, kompliziert durch Radiumvergiftung.) Laryngoscope Bd. **37**, Nr. 5, S. 341—349. 1927.

Flinn behandelte ein junges Mädchen, die mit einer leichten Kiefernekrose, ausgehend von einzelnen Zähnen, zu ihm kam. Es wurde festgestellt, daß es sich um eine Arbeiterin handelte, die die Ziffern und Zeiger leuchtender Ziffernblätter mit der Radiummischung zu bemalen hatte. Dabei haben diese Arbeiterinnen die Gewohnheit, die Pinsel, mit denen die leuchtende Masse aufgetragen wird, mit den Lippen anzufeuchten. Trotzdem der Radiumgehalt dieser Masse äußerst minimal ist, konnten in der Patientin durch Messungen 100 Mikrogramm Radium festgestellt werden. Das Blutbild der Patientin, die 1921—1922 mit der Masse gearbeitet hatte, war 1926 stark geschädigt (35% Hämoglobin, 3 100 000 rote, 6100 weiße Blutkörperchen). Vor zwei Jahren hatte sie außerdem einen unerklärlichen Femurbruch erlitten. Im weiteren Verlauf entwickelte sich eine Kieferhöhleneiterung, die operativ angegriffen werden mußte. Danach 35% Hämoglobin, 1 600 000 rote Blutkörperchen. Im Eiter fanden sich Staphylokokken, Streptokokken und B. pyoceaneus. Trotz langsamer Erholung des Blutbildes bestand die Eiterung und Nekrose fort und führte zum Tode. F. führt die nachgewiesenen Schädigungen nicht auf eine direkte Radiumschädigung, sondern auf eine Herabsetzung der Widerstandsfähigkeit gegen Infektionen zurück, durch Erschöpfung des Knochenmarks, dessen Tätigkeit anfangs durch die Radiumeinwirkung eher angeregt wird, so daß die Blutuntersuchung anfangs wahrscheinlich auch keinen Anhaltspunkt für die Erkrankung geben könne. Durch systematische Untersuchungen einer sehr großen Anzahl solcher Arbeiterinnen fand F. noch bei 6 weiteren Schädigungen des Kiefers. Eine ganze Reihe von Einzelheiten müssen in der Arbeit selbst nachgelesen werden. *H. G. Runge* (Hamburg).

Feuchtinger, Rudolf: Über einen Fall von Radiumnekrose der Kehlkopfknorpel. (*Univ.-Klin. f. Hals-Nasen-Ohrenkrankh., Wien.*) Monatsschr. f. Ohrenheilk. u. Laryngo-Rhinol. Jg. **61**, H. 5/6, S. 689—695. 1927.

Bei einem 28jährigen Mann mit Rhino-laryngosklerom bewirkte in dem geschwollenen Kehlkopf ein Bougierungsversuch so hochgradige Stenose, daß Tracheotomie nötig wurde. Dann wurden 30 mg Radium (Schwermetallfilter) innerhalb eines Monats 47 Stunden im Kehlkopf eingelegt: nach etwa 3 Wochen Temperaturen und Ödem der aryepiglottischen Falten; weiterhin Ödem der Epiglottis. Schließlich Aushusten eines 2 cm langen Knorpelstückes. Septisches Fieber und Lungenaffektion. Nach $2^1/_2$ Monaten Laryngofissur: beide krykoarytaenoide Gelenke und Ringknorpelplatte nekrotisch. Entfernung dieser Teile; im weiteren Verlauf noch Abstoßen von Teilen der Schildknorpelplatte. Nach der Knorpelabstoßung Reinigung der Wunde. Schließlich Hautlappenplastik zur Deckung des Laryngostoma und Bildung eines neuen Tracheostomas. Nachbehandlung mit O'Dwyer-Tubus und T-Kanüle erfolgreich. Der sehr interessante Fall bietet das Bild einer Radiumschädigung innerhalb kurzer Zeit. — Die Gefahren einer Knorpelnekrose im Kehlkopf nach dieser hier wohl als Überdosierung anzusprechenden Radiumbestrahlung — Aspiration in der Lunge und Sepsis — konnten durch Spaltung des Kehlkopfes, Ausräumung der Sequester, offene Wundbehandlung, Ableitung

Digitized by Google

des Eiters nach außen beseitigt werden. Nach dieser Richtung hin dient der Fall als Wegweiser für ähnliche im Kehlkopf auftretende Schädigungen nach einer Strahlentherapie. *Albanus* (Hamburg).

Renfer, Eugen: Über zwei Fälle von Radiumnekrosen des Myokardes. (*Pathol. Inst., Univ. Bern.*) Le cancer Jg. 4, Nr. 4, S. 431—441. 1927.

Degenerative Veränderungen am Herzen infolge von Bestrahlung sind schon von E. Schweizer beschrieben worden. Es handelt sich anfangs um Auftreibungen des Sarkolemmschlauches und scholligen Zerfall des Myoplasmas (Plasmoptyse), später um Zerfall des Sarkolemmschlauches und starke Kernvermehrung. Es konnten 2 Fälle beobachtet werden, bei denen es zu tiefgehender Nekrose in der Herzwand gekommen war, und zwar im Anschluß an Radiumbestrahlung eines Oesophaguscarcinoms. Im ersten Fall handelte es sich um einen 57jähr. Mann, bei dem die Nekrose im mittleren Teil der Hinterfläche des Herzens lag (linker Ventrikel), die ganze Herzwand durchsetzt hatte, so daß es zur Herzruptur und Hämoperikard kam. Im zweiten Fall war die Rückwand des linken Vorhofs betroffen. Die Nekrose ging bis auf das Endokard, welches aber an dieser Stelle stark verdickt war. In beiden Fällen trat die Nekrose etwa 5—6 Monate nach der Behandlung auf. Nach Besprechung der histologischen Veränderungen, unter denen sich die Bestrahlungsulcera darbieten, wird die Diagnose auf eine Radiumspätschädigung gestellt und darauf hingewiesen, wie tief die Wirksamkeit selbst schwacher Bestrahlungen gehen könne. Die Dosis betrug 1968 bzw. 2160 mgh. *Lahm* (Chemnitz).

Dean jr., Archie L.: Ulceration of the urinary bladder as a lade effect of radium applications to uterus. (Ulceration der Blase als Spätfolge der Radiumapplikation am Uterus.) (*Dep. of urol., mem. hosp., New York.*) Journ. of the Americ. med. assoc. Bd. 89, Nr. 14, S. 1121—1124. 1927.

Der Vortragende berichtet über 3 Fälle, bei denen nach Radiumanwendung bei 2 Collumcarcinomen und 1 Corpuscarcinom nach etwa $1^1/_2$ Jahren Schmerzen, Blutungen und eitrige Ausscheidungen aufgetreten waren. Es zeigten sich am Boden der Blase Ulcerationen von etwa 2 cm Durchmesser, welche bei der Cystoskopie wie Carcinom aussahen. Die histologische Untersuchung ergab aber nur Granulationsgewebe und Nekrosen. Nach kurzem Eingehen auf die Stadien der Radiumverbrennung mit besonderer Berücksichtigung der Spätveränderungen auf dem Boden einer Endarteriitis wird über die Behandlung berichtet. Sie geschah mit Blasenspülungen und Verabreichung von Hyoscyamus innerlich (Natr. cit. 20,0, Tct. hyos. 25,0, Aq. cinnam. ad 120,0; 3mal täglich 1 Teelöffel nach dem Essen). 1 Fall wurde rasch geheilt, 1 Fall ist noch in Behandlung, einer ist durch eine überraschende Blutung ad exitum gekommen.

In der Aussprache betont Keyes (New York), daß man nie wissen könne, welche Dosis im Einzelfalle der carcinomatöse Tumor und das gesunde Gewebe erhalte. Er habe leichte Ulcerationen der Blase auch spontan heilen sehen. — Cunningham (Boston) betont die neue Ätiologie, welche der Vortr. für gewisse Schädigungen der Blase gezeigt habe; man wird in Zukunft derartige Veränderungen öfter sehen. — Barringer (New York) hat einen Fall ohne jeden Erfolg behandelt und wird in einem weiteren Falle die Blase eröffnen und das Ulcus mit dem Thermokauter ausbrennen; die Erfahrungen der Radiologen sprechen für eine derartige Behandlung. — Bandler (New York) hat 3 Fälle beobachtet, welche 6—12 Monate nach der Behandlung auftraten. Bei der Therapie bewährte sich Diathermie, Elektrokoagulation und Hyoscyamus, doch dauerte die Heilung in einem Falle bis 5 Monate. — Beer (New York) hat einen schwersten Fall von Ulcerationen 4—6 Wochen nach der Radiumeinlage beobachtet und durch Resektion und Naht geheilt. — Smith (Boston) sah 5 Fälle, und zwar 1—2 Jahre nach der Radiumbehandlung. Diagnostisch wichtig ist das Ödem rings um die Ulceration, welches bei Carcinom fehlt. Auch zu Steinbildungen kann es infolge solcher Ulcerationen kommen. In allen Fällen, wo Radiumbehandlung vorausgegangen ist, muß man bei Schädigungen der Blase an das Radiumulcus denken. — Norsworthy (Houston) will möglichst das Wort „Verbrennung" vermieden wissen, da es auf das Publikum ungünstig einwirkt und nur auf die verstärkte Fibrosis (Schwielenbildung) mit nachfolgender Nekrose zurückzuführen ist. Prophylaktisch kann durch geeigneten Schutz des gesunden Gewebes bei den Radiumbestrahlungen viel getan werden. — Auch Barson (Joplin) will keine Be-

Digitized by Google

schränkung des Radiums aus Anlaß der mitgeteilten Blasenschädigungen. — Kretschmar (Chicago) hat außer Ulcerationen an der Blase auch Ureterstrikturen und eine Uretervaginalfistel gesehen. — Dean weist im Schlußwort besonders auf den guten Erfolg der Tct. hyos. hin.
Lahm (Chemnitz).

Heidler, Hans: Cystitis dissecans gangraenescens (Stoeckel) actinogenetica. (*II. Univ.-Frauenklin., Wien.*) Zeitschr. f. Geburtsh. u. Gynäkol. Bd. **92**, H. 1, S. 1 bis 13. 1927.

Einschlägiger Fall, bei dem keines der geläufigen ätiologischen Momente (Retroversioflexio uteri grav incarc. Folgezustände nach Operationen, besonders Wertheim, Wochenbett usw.) in Betracht kommt, die Blasenschädigung vielmehr im Anschluß an eine prophylaktische Radiumbestrahlung nach Radikaloperation wegen Ca colli uteri zustande gekommen ist. 48jährige Frau, die wegen eines Portiocarcinoms in die Klinik aufgenommen wird. Blasenbild cystoskopisch ganz normal. Wertheimsche Radikaloperation. 4 Wochen später Beginn der Radiumprophylaxe. 2. VII. 1917 1. Serie 2122 mgh. Oktober 1917 $2067^1/_2$ mgh, danach Infiltrat im Septum rectovaginale. 8 Monate später kommt Stuhl aus der Scheide. Allmähliche Reinigung des aufgetretenen Geschwürs, so daß im Januar 1919 die Operation der Mastdarmscheidenfistel vorgenommen wird. Im Juni 1919 kann die Frau nicht spontan urinieren, nach mühevollen Versuchen kommt reines Blut. Die Cystoskopie zeigt schwere Veränderungen, eine hämorrhagisch-nekrotisierende Entzündung. Schließlich resultiert eine Blasenscheiden- — die Operation hatte ein negatives Resultat — und eine Blasenmastdarmfistel. Cystographische Untersuchungen zeigten die Insuffizienz der vesikalen Ureterostien. Bei Füllung der Blase findet die rückläufige Füllung der Harnleiter und der Nierenbecken statt. Der Fall zeigt die Gefahr der Radiumprophylaxe nach Operation wegen Krebs der Gebärmutter. (Ref. hat auf diese Gefahren immer wieder aufmerksam gemacht.) *Heimann* (Breslau).

Karg, Carl: Schwangerschaft nach und bei Gebärmutterkrebs. (*Strahlenabt., Univ.-Frauenklin., München.*) Strahlentherapie Bd. **26**, H. 2, S. 286—292. 1927.

Zunächst eine Zusammenstellung von 5 Fällen von Schwangerschaften (z. T. nicht ausgetragen) nach mit Radium bestrahltem Collumcarcinom, außerdem 2 solche nach bestrahltem Vulvacarcinom. Dann wird eine Reihe von Fällen aus der Literatur und der Döderleinschen Klinik angeführt, bei denen das Carcinom während der Schwangerschaft auftrat und bestrahlt wurde. Die Fälle, bei denen die Schwangerschaft nach der Bestrahlung auftrat, sind deshalb interessant, weil alle in der Tabelle erwähnten Kinder gesund zur Welt kamen, 1 Kind aus der Döderleinschen Klinik konnte noch jetzt nach 8 Jahren kontrolliert werden. Aus diesen Fällen wird der Schluß gezogen, daß eine nach einer durch Strahlung hervorgerufenen Amenorrhoe wieder eingetretene Schwangerschaft nicht durch die Bestrahlung im schädigenden Sinne beeinflußt ist. Bei den in der Schwangerschaft bestrahlten Fällen traten nur 2 Aborte auf, die übrigen Kinder zeigten keine parakinetischen Schädigungen, ob idiokinetische Schädigungen auftreten werden, würde erst die Zeit lehren. Bei allen Fällen bis auf einen von Vulvacarcinom wurde nur Radium zur Bestrahlung angewandt. *Cordua* (Hamburg).

Licht.

Spezielle Therapie mit künstlichen Lichtquellen.

Howell, William E.: The actinic ray in general practice. (Ultravioletttstrahlung und Allgemeinpraxis.) Americ. journ. of physical therapy Bd. **4**, Nr. 4, S. 165—168. 1927.

Nach einer allgemeingehaltenen Übersicht über Physik und Geschichte der Ultravioletttstrahlen bringt Verf. einen Fall von akuter Nephritis, den er durch Lichtbad und Quarzbestrahlung geheilt hat. Ein zweiter Fall von akuter Osteomyelitis heilte nach Stichincision und 15 Bestrahlungen mit Kromeyer-Lampe aus. Ein dritter Fall von akuter schwerer Tonsilitis heilte nach kurzer Quarzbehandlung ab. *E. A. May* (Newark, N. J.).

Duhem, P.: Dispositif pour irradiation collective par les rayons ultra-violets. (Einrichtung zur Bestrahlung mehrerer Personen mit ultraviolettem Licht.) (*Hôp. des*

Digitized by Google

enfants-malades, Paris.) Bull. de la soc. de pédiatr. de Paris Bd. **25**, Nr. 3/5, S. 123 bis 127. 1927.

Um mehrere Personen gleichzeitig belichten zu können, gruppiert man mehrere Kinderbetten um eine Lampe herum oder man läßt die Patienten in einer Lichthalle auf und abspazieren. Beide Methoden sind schlecht, weil sie keine genaue Dosierung zulassen. Verf. hat einen Tisch konstruiert, an dessen Längsseiten je eine, am Rand des Tisches verschiebbare Lampe angebracht ist. Verschiebt man beide Lampen nach der halben Bestrahlungszeit von einem Tischende zum anderen, so erhalten 6 Kinder, die auf dem Tisch liegen, bei entsprechender Lagerung die gleichen Lichtdosen. *Rothman* (Gießen).

Lake, F. W.: Ultra violet radiations in oral lesions. (Ultraviolettbestrahlung bei Mundhöhlenerkrankung.) Arch. of physical therapy, X-ray, radium Bd. 8, Nr. 8, S. 397—399. 1927.

Man ist nicht berechtigt, Zähne mit toter Pulpa zu ziehen, in der Annahme, daß sie die Ursache einer Allgemeininfektion (Rheumatismus) seien, bevor eine sorgfältige konservative Behandlung versucht worden ist. Bei der Wurzelbehandlung ist die Bestrahlung mit Ultraviolettlicht durch einen aufgepreßten Glasstab neben der gewöhnlichen Behandlung von großem Nutzen. Ebenso nach der Eröffnung von Peridentalabscessen. Ferner auch nach gründlicher Reinigung bei Pyorrhöe, dabei von innen und außen über jeden Zahn. Ebenso wenigstens symptomatisch bei den verschiedenen Stomatitiden. — In der Diskussion wird zugestimmt. *Lüscher jun.* (Bern).

Saidman, Jean: Notes sur le traitement de l'asthme par les rayons ultra-violets. (Bemerkungen über die Asthmabehandlung mit ultravioletten Strahlen.) Bull. de la soc. de pédiatr. de Paris Bd. **25**, Nr. 1/2, S. 55—58. 1927.

Zu schwache Dosen scheinen die Anfälle zu vermehren bei Kranken, wo sie nach einer Erythemdosis verschwanden. — Während mit der Quecksilberdampflampe nur in 40% Erfolge gesehen wurden, zeigten sich solche in 75% bei Anwendung von Lampen mit polymetallischem Lichtbogen. Mit dieser Lichtquelle konnten bei den Kindern in der Hälfte der Fälle bereits nach der ersten Sitzung die Anfälle zum Verschwinden gebracht werden. — Die Ursache des Asthmas scheint keine besondere Rolle für den Erfolg zu spielen; doch erschienen die Ergebnisse besonders günstig in den Fällen von stärker hervortretenden katarrhalischen Erscheinungen. Deutlicher noch war folgender Unterschied: Die Ergebnisse waren befriedigender im Alter zwischen 3 Jahren und dem Beginn der Menstruation, als vor dem 3. Lebensjahre. — Die Strahlentherapie wirkte besonders günstig auf das Allgemeinbefinden auch in den Fällen, wo die Anfälle nicht völlig unterdrückt, sondern nur abgeschwächt wurden. — Bemerkenswert ist die Schnelligkeit, mit der der Erfolg eintritt. Schon in der Nacht nach der ersten Sitzung können die Anfälle ausbleiben oder sehr abgeschwächt sein, in anderen Fällen tritt dies nach 3—10 Sitzungen ein. Die Bronchitis bleibt länger bestehen. Die anfallsfreie Zeit scheint um so länger anzuhalten, je rascher der Erfolg eintrat; er kann bis 3 Jahre anhalten.

Aussprache: In manchen Fällen kann die Strahlenbehandlung ganz wirkungslos bleiben. Sie überhebt uns nicht der Notwendigkeit, gelegentlich zu desensibilisieren oder die Nasenschleimhaut zu behandeln. *Rudolf Stahl* (Rostock).

Forsyth, W. W.: Ultraviolet rays in the treatment of some disorders of the digestive tract. (Ultraviolette Strahlen zur Behandlung von Störungen des Verdauungstraktus.) Brit. journ. of actinotherapy Bd. 2, Nr. 5, S. 84—86. 1927.

Es wird die Wirkung der ultravioletten Strahlen besonders bei Störungen der Sekretion in den Eingeweiden geschildert. Die ultravioletten Strahlen haben nach dem Autor die Fähigkeit, Vitamine frei zu machen und Calcium und Phosphor zurückzuhalten. Das geschieht dadurch, daß sie eine vermehrte bactericide Wirkung im Blut und eine neurotonische Beeinflussung entfalten. Besonders wurden behandelt Fälle von katarrhalischem Ikterus, von Hyposekretion im Magen, dyspeptische Störungen und Fälle von schlechter Ernährung infolge von Störungen in der inneren Sekretion. Besserung des Appetits und des Allgemeinbefindens in relativ kurzer Zeit war die regelmäßige Folge der Behandlung. *Roemheld* (Hornegg a. N.).

Digitized by Google

Careddu, Giovanni: Contributo clinico alla conoscenza della stenosi esofagea e del cardiospasmo. (Klinischer Beitrag zur Kenntnis der Oesophagealstenose und des Kardiospasmus.) (*Clin. pediatr., univ., Cagliari.*) Clin. pediatr. Jg. **9**, H. 8, S. 641 bis 654. 1927.

Mitteilung von 2 Fällen: Ein 28 Monate alter Knabe und ein 3jähriges Mädchen, bei welchen eine Stenose der Schlundröhre und ein Kardiospasmus diagnostiziert wurden. In beiden Fällen war die Veränderung des Lumen zum Teil von spastischen Erscheinungen (Tetanie, Vagotonie) unterstützt. Der erste Fall besserte sich nach einer antispasmodischen Behandlung (Atropin, Brom, Ultraviolettbestrahlungen) und nach progressiven Sondierungen; der zweite Fall kam zur Heilung mittels Ultraviolettbestrahlungen. *Benedetto Agazzi.*°°

Blatt, M. L.: Multiple furunculosis in infancy with special reference to ultra violet ray therapy. (Multiple Furunculose des Kindes und ihre Behandlung mit Ultravioletttstrahlen.) Arch. of physical therapy, X-ray, radium Bd. 8, Nr. 10, S. 520 bis 523. 1927.

Verf. sah Gutes von der Behandlung der Furunculose mit Ultravioletttlicht. — In der Aussprache keine neuen Gesichtspunkte. *E. Schiff* (Berlin).

Weinbren, M.: A note on ultra-violet radiation in the treatment of herpes. (Die Behandlung des Herpes mit Ultravioletttlicht.) (*X-ray a. ultra-violet dep., Queen's hosp., Frognal, Sidcup.*) Lancet Bd. **213**, Nr. 17, S. 865—866. 1927.

Die Erfolge, die bei Herpes zoster durch Bestrahlung mit künstlicher Höhensonne bis zum Erythem zweiten Grades von verschiedenen Autoren berichtet wurden, hat der Verf. nachgeprüft. Trotzdem er mit Skepsis an diese Behandlung ging, glaubt er doch, daß in seinen 9 Fällen durch die Bestrahlung die Krankheitsdauer wesentlich verkürzt wurde und die Beschwerden weit geringer auftraten. Zu gleicher Zeit wurden unbestrahlte Kontrollfälle beobachtet, bei denen die Erkrankung den bekannten unangenehmen Verlauf innerhalb 4 Wochen nahm. *P. S. Meyer* (Mannheim).

Bremener, M. M.: Fünf Jahre Tätigkeit des Moskauer Instituts für Hauttuberkulose (Luposorium). Strahlentherapie Bd. **26**, H. 3, S. 638—648. 1927.

Das Institut besteht aus dem eigentlichen Luposorium mit den Behandlungseinrichtungen und Krankenzimmern und einer Arbeitskolonie mit Wiesen, Land, Obstgärten und Forsten. Im Laufe von 5 Jahren wurden 4000 Patienten untersucht, bei welchen 1570 Fälle von Hauttuberkulose festgestellt wurden. In bezug auf die Therapie steht die Lichtbehandlung an erster Stelle. Im Sommer nur Sonnenlicht; an künstlichen Lichtquellen stehen Bogenlampen, Originalfinsenlampe, Kromeyer- und Bachlampen zur Verfügung. Bei den Allgemeinbelichtungen wird die Erythem- und Pigmentbildung möglichst vermieden. Röntgenstrahlen und Ätzmethoden gelten nur als Hilfsverfahren. Außer der Therapie dient des Institut noch wissenschaftlichem und Propagandazwecken. *J. Callenberg* (Horst-Emscher).

Louste, Juster et David: Sclérodermie en plaque très améliorée par un traitement combiné de rayons ultra-violets et d'ionisation iodurée. (Sklerodermie en plaque, sehr gebessert durch kombinierte Behandlung mit ultravioletten Strahlen und Jodkalium-Ionisation.) Bull. de la soc. franç. de dermatol. et de syphiligr. Jg. **34**, Nr. 5, S. 322 bis 323. 1927.

Bei einer 27jährigen Frau wurde eine umschriebene Sklerodermie der linken Wange von Kindshandtellergröße, die ohne Behandlung fortschritt, durch die gemeinsame Anwendung von Jodkalium-Ionisation und Quarzlicht wesentlich gebessert, so daß die Verhärtung und anomale Verfärbung sehr beträchtlich vermindert wurde. — Sabouraud erinnert an Bourguignon, der als erster auf den Erfolg dieser Methode bei Sklerodaktylie aufmerksam machte. *G. Stiefler* (Linz).°

Chisholm, Catherine, and Margaret McKillop: Notes on treatment of nursing mothers with ultra-violet rays. (Über die Behandlung von stillenden Müttern mit ultravioletten Strahlen.) Lancet Bd. **213**, Nr. 5, S. 227. 1927.

Bestrahlung von stillenden Müttern mit der gewöhnlichen Quecksilberlampe soll nach den rein klinischen Erfahrungen der Verff. die Milchproduktion und hiermit auch die Stillfähigkeit erhöhen. Der allgemeine Gesundheitszustand der Mütter und ihrer gestillten Kinder soll gleichzeitig ein sehr zufriedenstellender gewesen sein.

György (Heidelberg).°

Digitized by Google

Palisse, H.: Emploi des ultra-violets en gynécologie. (Über die Anwendung des Ultraviolettlichts in der Gynäkologie.) Ann. de l'inst. d'actinol. Bd. 2, Nr. 1, S. 48 bis 56. 1927.

Die Lichttherapie hat in der Gynäkologie in den letzten Jahren erfreuliche Fortschritte gemacht. In Frankreich kommen hauptsächlich die Quarzlampe und der Lichtbogen von Saidmann zur Anwendung. Die Bestrahlungen werden sowohl allgemein, als auch lokal, als auch in Kombination dieser beiden Formen durchgeführt. Zur vaginalen Applikation werden besondere Specula verwandt. Das Anwendungsgebiet der Ultraviolettstrahlen ist sehr mannigfach. Man sieht gute Erfolge in der Pubertät bei a-, oligo- und dysmenorrhoischen Mädchen. Ebenso leistet sie in Verbindung mit Medikamenten vortreffliche Dienste in der Behandlung von Ausfallserscheinungen sowohl in der natürlichen Menopause als nach operativer oder Röntgenkastration. In der Behandlung der akuten und chronischen entzündlichen Genitalerkrankungen spielt die Ultraviolettbehandlung wenigstens in Frankreich eine geringere Rolle, dagegen sind tuberkulöse Genitalprozesse gut zu beeinflussen. Die einzelnen Gebiete werden durch Anführung von Krankengeschichten belegt. *Oskar Bott* (Wiesbaden).

Fawcitt, Richard: Treatment of encephalitis lethargica associated with Parkinsonism by ultra-violet rays. (Behandlung des Encephalitis lethargica mit Parkinsonismus durch ultraviolette Strahlen.) (*Ulverston cottage hosp., Ulverston.*) Brit. med. journ. Nr. 3452, S. 422. 1927.

Verf. hat 9 Fälle von Encephalitis mit Parkinsonismus mit ultravioletten Strahlen behandelt und in 7 Fällen z. T. recht wesentliche Besserungen der Krankheitserscheinungen gesehen. *Nothmann* (Breslau).°°

Carmi, A.: L'elioterapia artificiale nella cura del tracoma. (Künstliche Heliotherapie bei Trachom.) (*Clin. oculist., univ., Parma.*) Boll. d'oculist. Jg. 5, Nr. 10/12, S. 837—849. 1926.

Die Heliotherapie ist bereits 1500 Jahre alt, sie kam im 18. Jahrhundert wieder auf. Die historische Entwicklung wird in der Literatur verfolgt. Es wird über eigene Erfahrungen mit ultravioletten Bestrahlungen bei Trachom berichtet, gebraucht wurde die Bachsche Quarzlampe, bestrahlt wurde bei geschlossenen und bei geöffneten Lidern. Ein Teil der Fälle (7) wurde nur mit Bestrahlung, ein anderer (8) mit weiteren Mitteln behandelt. Zahl der mitgeteilten Fälle 15, 25 Augen. Ergebnis: In 2 Fällen völlige Heilung, in 13 Fällen bemerkenswerte Besserung des subjektiven und der objektiven Symptome. Zu betonen ist die Abkürzung der Behandlungszeit, beide Augen benötigen 40—45 Tage. Die übliche Behandlung kann daneben nicht entbehrt werden. Die Vernarbung wird durch die Bestrahlung beschleunigt. *Zade* (Heidelberg).°

Addario la Ferla, G.: Sulla possibilità di uccidere il cisticerco endooculare mediante i raggi ultravioletti, nei casi in cui non è possibile estrarlo chirurgicamente. (Über die Möglichkeit, einen intrabulbären Cysticercus mittels ultravioletten Strahlen zu töten in Fällen, in denen die chirurgische Entfernung unmöglich erscheint.) Lettura oftalmol. Jg. 4, Nr. 2, S. 100—105. 1927.

In der Literatur wird verschiedentlich über Heilung nach Abtötung eines intraokularen Cysticercus berichtet. Verwendet wurde elektrischer Strom, Filix mas per os, Injektionen von Sublimat in die Blase usw. Tscherning empfiehlt Destruktion durch Sonnenlicht. Eigene Beobachtung: Eine 20jährige Frau leidet seit 2 Jahren an Sehstörungen und Schmerzen des linken Auges. Status: Leichte pericorneale Injektion, etliche hintere Synechien. Linse klar, Fundus nicht zu sehen. Tension normal. In der Tiefe nahe dem hinteren Pol eine Blase von 5 PD Durchmesser, mit einer dichten, weißlichen Kapsel. Umgebender Glaskörper trüb. Netzhaut weitgehendst abgehoben. Bei wiederholter Beobachtung gelang es einigemal, aktive Bewegungen des Gebildes festzustellen. Filix mas und subconjunctivale Injektionen von physiologischem Serum besserten die subjektiven und entzündlichen Erscheinungen. Ein Versuch, auf operativem Wege den Cysticercus zu entfernen, mißlang. Es wurde dabei nur die Blase durchstochen. Am nächsten Tag konnte man die erschlaffte Cyste im Glaskörper sehen, der Kopf war vorgestreckt. Nach 48 Stunden Bestrahlung mit ultraviolettem Licht, 30 Minuten lang, Distanz 10 cm, mittels Quarzkondensators. Verwendet wurde die Kohlenbogenlampe von Arnone. Wiederholung an demselben Tage. Im ganzen wurden 30 Bestrah-

Digitized by Google

lungen, 2mal täglich durchgeführt. Schon nach den ersten konnte man keine spontanen Bewegungen beobachten, auch mit elektrischem Strom keine Kontraktionen hervorrufen. Der Fundus wurde allmählich besser sichtbar. Nach 6 Monaten war der Visus unverändert, die Tension normal, das Auge reizlos. Die geschrumpften Reste der Blase sind hinter der noch klaren Linse unten im Glaskörper sichtbar. Verf. schließt daraus: 1. Die Abtötung eines Cysticercus gelingt mit ultraviolettem Licht. 2. Der abgetötete Cysticercus ruft keine Reizerscheinungen im Auge hervor. 3. Vor einer eventuellen oder nach mißlungener Operation ist deshalb dieses Vorgehen indiziert, manchmal auch aus kosmetischen Gründen, um die Enucleation des erkrankten Auges zu vermeiden. *G. Braun* (Prag).

Louste et Juster: Ostéite bacillaire diffuse avec abcès du sternum très améliorée par les rayons ultra-violets (bain local). (Durch Bestrahlung mit ultraviolettem Licht gebesserte bacilläre diffuse Osteitis des Sternums.) Bull. de la soc. franç. de dermatol. et de syphiligr. Jg. **34**, Nr. 7, S. 444. 1927.

Bei einer 51jährigen Frau besteht seit 1 Jahr in der Mitte des Sternums eine fluktuierende Geschwulst mit Ulceration und Fisteln. Jede Behandlung war bisher erfolglos. Nach einigen Bestrahlungen mit ultraviolettem Licht erhebliche Besserung. *v. Witzleben* (Köppern i. Ts.).

Laquerrière: Les infra-rouges dans le traitement des kératoses et des verrues. (Die infraroten Strahlen bei Behandlung von Keratosen und Warzen.) Bull. et mém. de la soc. de radiol. méd. de France Jg. **15**, Nr. 142, S. 271—274. 1927.

Die alte Methode, Warzen und Keratosen durch Sonnenlicht, das mit Hilfe einer Linse gesammelt wird, zu zerstören, beruht auf der Wirkung der infraroten Hitzestrahlung. Es entsteht eine Blase, und wenn nicht zu stark verbrannt wird, heilt die Wunde ohne störende Narbe. — Bei sehr starken Warzen wird die Elektrolyse an der Basis der Geschwülste empfohlen, bei mittelgroßen Warzen ist der Galvanokauter oder auch das gesammelte Sonnenlicht am bequemsten, dagegen sollen kleine nur mit Galvanokauter ausgebrannt werden, weil die Lokalisation des Sonnenstrahlenbündels dabei zu schwierig ist. Bei flächenhaft ausgedehnten Wucherungen ist ebenfalls der Thermokauter vorzuziehen. — Verf. hat diese Verfahren an seinen durch Röntgenstrahlen schwer geschädigten Händen stets beim Auftreten von Hyperkeratosen durchgeführt. Er ist mit dem Erfolg sehr zufrieden. *P. S. Meyer* (Mannheim).

Heliotherapie.

Rost jun., E.: Die klimatischen Faktoren der Nordsee und die experimentelle Untersuchung dieser Einflüsse auf die Haut. Krankheitsforschung Bd. **4**, H. 6, S. 413 bis 470. 1927.

Im ersten Teil werden an der Hand vieler während zweier Monate, zum Teil durch Dauerregistrierung gewonnener Ergebnisse die einzelnen Klimafaktoren der Nordsee, speziell am Südstrande von Wittdünn, geschildert. Die Sonnenscheindauer wurde fortlaufend mit dem Sonnenscheinautographen von Champbell-Stokes bestimmt, die Gesamtintensität der Strahlung mit dem Michelson-Marten-Bimetallaktinometer. Die Rotstrahlung wurde durch Vorschaltung von Jenaer Rotglas F 4512 von 2 mm Dicke gemessen. Die photochemische Himmelsstrahlung wurde mit 2 Eder-Hechtschen Graukeilphotometern bestimmt, die nach Dorno in zwei senkrecht zueinander laufenden Ebenen aufgestellt das Oberlicht und das Vorderlicht messen. Ferner wurden fortlaufend gemessen: die Erdbodentemperatur, Lufttemperatur, Luftfeuchtigkeit (Aspirationspsychrometer), der Luftdruck, Bewölkung, Niederschläge und Winde. Die Abkühlungsgröße (Katathermometer) und die Backentemperatur als Maßstab der Hautabkühlung wurden zueinander in Beziehung gesetzt. Das physiologische Sättigungsdefizit (Dorno) wurde für die ganze Beobachtungszeit errechnet und Beispiele von Klimogrammen aufgestellt. Im zweiten Teil werden die Untersuchungsergebnisse mitgeteilt, die an Kindern des Berlin-Wilmersdorfer Nordseeheims gewonnen wurden. Geprüft wurden Dermographismus, thermische Reizung durch Auflegen von Eis (Kestner), aktinische Reizung, chemische Reizung mit Senföl, Empfindlichkeit auf Tuberkulin, Hautdurchblutung (Capillarmikroskop), Muskelhärte (Mangold), Hautelastizität (Schade), Hauttemperatur (Thermoelement),

Digitized by Google

Oberflächen- und Innentemperatur. Der Wert vorliegender Abhandlung liegt darin, daß erstmalig in umfassender Weise Beziehungen zwischen objektiv meßbaren Klimafaktoren und ihren objektiv meßbaren physiologischen Wirkungen auf den Menschen gesucht und gefunden wurden. Zahlreiche Abbildungen und Tabellen ergänzen den Text. *Eggers* (Magdeburg).

Pettit, Edison: Ultra-violet solar radiation. (Ultraviolette Sonnenstrahlung.) (*Mount Wilson observat., Carnegie inst. of Washington, Pasadena.*) Proc. of the nat. acad. of sciences (U. S. A.) Bd. **13**, Nr. 6, S. 380—387. 1927.

An Stelle der mit Unsicherheiten behafteten photographischen Messung der ultravioletten Strahlen benutzt Verf. eine mittels Thermoelementes, dessen Änderungen auf ein Galvanometer übertragen werden. Die Ausschläge dieses werden photographisch aufgezeichnet. — Die Sonnenstrahlen fallen auf die Thermosäule abwechselnd durch eine versilberte Quarzplatte und Quarzlinse, die die ultravioletten Anteile hindurch lassen, oder durch ein ebensolches, aber vergoldetes Quarzsystem, das die grünen Strahlen hindurchläßt. Beide Systeme befinden sich auf einer rotierenden Scheibe, so daß alle 4 Minuten das Verhältnis von ultravioletter zu grüner Strahlung aufgezeichnet wird. Verf. bringt in einem neueren Instrument die Thermosäule nicht mehr in einem Vakuum unter, sondern in einer Luftzelle mit hoher Wärmekapazität. Er bringt dann eine Reihe mit seinem Apparat aufgenommener Kurven, aus denen hervorzugehen scheint, daß die Ultraviolettstrahlung kurz nach Sonnenaufgang gleich Null ist, um allmählich zum Maximum zu steigen, während die grüne Strahlung bei Sonnenaufgang schon einen deutlichen Wert besitzt und schnell ihr Maximum erreicht. — Der mittlere Monatsgang des Verhältnisses von Ultraviolettstrahlung zu grün scheint parallel zu gehen der Solarkonstante und den Sonnenflecken. Entgegengesetzt verläuft der Ozongehalt der Atmosphäre. Die Erklärung hierfür ist unsicher, da Ozon als solches die Messung der Ultraviolettstrahlen nur wenig beeinträchtigt. — Bei ganz klarem Himmel nimmt die Ultraviolettstrahlung den gleichen Gang vom Morgen bzw. Abend zum Mittag hin. *A. Loewy* (Davos).

Rollier, Aug.: Heliotherapy and surgical tuberculosis. (Heliotherapie und chirurgische Tuberkulose.) Brit. journ. of actinotherapy Bd. **1**, Nr. 12, S. 18—21. 1927.

Die Heliotherapie ist nur eine Rückführung des menschlichen Körpers zu seinen natürlichen Heil- und Förderungsmitteln, sie spielt eine besonders große Rolle in sozialer Hinsicht. Die chirurgische Tuberkulose ist eine allgemeine Erkrankung des Organismus mit lokalisierten Herden, sie muß deshalb auch mit einer Umstimmung der ganzen Konstitution behandelt werden, zusammen mit einer Behandlung der lokalen Erscheinungen derart, daß diese nicht in ihren reparativen Vorgängen geschädigt werden. Sonnenbehandlung kann überall ausgeführt werden, wo die Sonne scheint. Daß Verf. gerade das Hochgebirge gewählt hat, hat seinen Grund nur darin, daß in den alpinen Gegenden die Sonne am längsten scheint, und weil die Höhenluft erst die volle vitale Energie des Körpers entfaltet. Die Wirkung der Sonne erstreckt sich zunächst auf die Haut und beeinflußt damit auch die weiten Verzweigungen innerer Organsysteme wie der Nerven und Gefäße, die einen Bestandteil der Haut bilden, außerdem wird die Lungentätigkeit voller und kräftiger, damit der Kreislauf erleichtert. Die tonisierende Wirkung des Sonnenlichtes zusammen mit der Höhenluft beeinflußt den ganzen Organismus auf das günstigste. Die Wirkung der Heliotherapie auf die Knochentuberkulose zeigt sich zunächst in einer Wiederverkalkung und dem Verschwinden der Knochenatrophie, die zerstörten Gelenke bilden sich neu, und es kann z. B. bei der Gonitis tbc. praktisch zu einer Restitutio ad integrum kommen. Die Sonnen- und Luftbäder sollen zuerst an den unteren, weniger empfindlichen Teilen des Körpers angewandt werden, nie in der heißesten Sonne oder über längere Zeit verabreicht werden. Die Patienten liegen dabei in besonders konstruierten Betten, die dem Körper den größtmöglichen Halt verleihen und in besonderen Fällen den orthopädischen Forderungen entsprechend verstellt werden können. *Plate* (Hamburg).

Digitized by Google

Zentralblatt für die gesamte Radiologie.
Band IV, Heft 10 Seite 593—656

Allgemeines.

● **Handbuch der normalen und pathologischen Physiologie mit Berücksichtigung der experimentellen Pharmakologie. Hrsg. v. A. Bethe, G. v. Bergmann, G. Embden u. A. Ellinger. Bd. 7. 2. Hälfte. Blutzirkulation. Tl. 2: Blutgefäße, Kreislauf.** Berlin: Julius Springer 1927. S. XIII, 865—1923 u. 232 Abb. RM. 88.—.

Der 7. Band 2. Hälfte des Handbuches der normalen und pathologischen Physiologie liegt nun vor und behandelt die Leistungen der Gefäße. Die Eigenschaften und das Verhalten der Gefäße werden eingehend besprochen; desgleichen ist ein ausführlicher Abschnitt dem Zusammenwirken von Herz und Gefäßen gewidmet. Kurz wird die vergleichende pathologische Physiologie der Kreislauforgane erörtert. Zum Schluß wird noch näher auf die Herzbeutel- und Herzchirurgie eingegangen. Die Darstellung der einzelnen Kapitel, auf die wegen ihres umfangreichen Inhaltes hier nicht weiter eingegangen werden kann, ist ausgezeichnet und sehr lehrreich. 232 sehr gute Abbildungen ergänzen vortrefflich das Studium des Textes. *F. Leeser* (Berlin).

● **Stuber, Bernhard: Klinische Physiologie. Tl. 2.** München: J. F. Bergmann 1927. S. 151—293 u. 17 Abb. RM. 10.50.

Im 2. Bande der klinischen Physiologie wird die Verdauung, die Pathologie des Magen-Darmkanals und die Funktion der Leber und der Milz behandelt. Besondere Abschnitte sind der eingehenden Darstellung der Morphologie und Physiologie des reticulo-endothelialen Systems, dem Ikterus und den extrahepatischen Gallengängen (Steinbildung) gewidmet. Die selbständige Bearbeitung eines so ausgedehnten und enorm verzweigten Gebietes in engem Rahmen ist heutzutage eine kaum restlos lösbare Aufgabe. Man muß von vornherein auf jede handbuchmäßige Gründlichkeit verzichten und sich mit einer übersichtlichen Zusammenfassung des Problems bescheiden. Dies war wohl auch der Standpunkt des Verf., und es gelang ihm dadurch, den einheitlichen Charakter des Buches zu wahren. Es werden Zusammenhänge zwischen scheinbar heterogenen klinischen Erscheinungen aufgefunden. Der konstitutionelle Faktor in Form der nervösen Reaktionsbereitschaft, der Krankheitsbereitschaft u. a. wird im Wechselspiel mit dem exogenen beim Zustandekommen der Krankheit dargestellt. In den Grundlagen der Klinik wurde alles berücksichtigt, das Ältere ausführlicher, das Neue gestreift. Manche Kapitel, wie die Pathogenese der Ulcuskrankheit, des Ikterus, die Gallensteinbildung sind dank ihrer klaren und einheitlichen Darstellung besonders geeignet, dem Arzte in der richtigen Einschätzung der klinischen Erscheinungen dieser Krankheiten zu verhelfen. Bei den aus verschiedenen Gründen unerörterten Problemen wird auf die Originalarbeiten bis in die jüngste Zeit hingewiesen. *Th. Blühbaum.*

● **Peltason, Felix: Grundzüge der Röntgendiagnostik innerer Erkrankungen.** München: J. F. Bergmann 1927. VI, 178 S. u. 222 Abb. RM. 16.50.

Das vorliegende Buch ist aus Ferienvorlesungen in den Jahren 1922—1925 hervorgegangen und für den Praktiker bestimmt. Der leitende Gedanke des Verf. dabei war, wie er in dem beachtenswerten Kapitel über Indikationsstellung zur Röntgenuntersuchung betont, der Wunsch, dem praktischen Arzt das Verständnis für die Leistungsfähigkeit der Röntgendiagnostik und deren Grenzen nahezubringen und ihn für die Röntgenuntersuchung im einzelnen Falle die richtige Fragestellung an den Röntgenologen finden zu lassen. Von diesem Gesichtspunkte aus wird die spezielle Diagnostik der einzelnen Organsysteme geschildert. Verf. bringt jedoch nicht nur die unumgänglich notwendigen Schulfälle, sondern versteht es gleichzeitig, unterstützt durch ein klares und lehrreiches Bildmaterial, die differentialdiagnostischen Möglichkeiten und Schwierigkeiten gedrängt und doch ausreichend zu erörtern, ohne langatmig und unübersicht-

Digitized by Google

lich zu werden. Er berücksichtigt dabei, soweit es im Rahmen des kurzgefaßten Leitfadens möglich ist, auch die neuesten Errungenschaften der Cholecysto-, Myelo- und Bronchographie. Von letzterer vermißt man freilich ein eindeutiges und den Wert der Methode darlegendes Bild. Seiner Bestimmung nach beschränkt sich das Buch auf die inneren Organe. Das Knochensystem kommt selbst für den „inneren Gebrauch" etwas gar zu kurz. Für die physikalisch-technische Einführung hätte ich mir ein näheres Eingehen auf die Elektronenröhre und die Wechselstromapparate gewünscht, die ja gerade für den sich mit der Röntgendiagnostik beschäftigenden Praktiker in Frage kommen. Alles in allem wird das Buch in seiner kurzen, eine Fülle von Anregungen enthaltenden Fassung dem praktischen Arzt ein sicherer Leitfaden sein. *Wierig* (Hamburg).

Neergaard, K. v.: Zur Frage des Druckes im Pleuraspalt. (*Med. Univ.-Klin., Basel.*) Beitr. z. Klin. d. Tuberkul. Bd. **65**, H. 4/5, S. 476—485. 1927.

Der Pleuraspalt ist ein wirklicher Raum von wenigstens 20 μ Dicke. Unter sehr sorgfältiger kritischer Wertung der Faktoren, die den Druck im Pleuraspalt bestimmen, bespricht der Verf., ersten die Elastizität der Lunge, durch die im wesentlichen der negative Druck erklärt wird, zweitens die Bedeutung der Adhäsion. Ihre Größe wird als sehr gering und für die Druckverhältnisse unwesentlich nachgewiesen. Es wird gezeigt, daß die Annahme, sie spiele eine erhebliche Rolle, auf einer Verwechslung mit den Begriffen der Capillarität oder Oberflächenspannung beruht. Aber auch diese ist bei der Lunge unerheblich, weil eine Grenzschicht Luft-Wasser fehlt. Drittens wird der Gasdruck besprochen. Die Partialspannung im Pneumothorax oder in einem Pleuraexsudat sind um 10% höher als im Blut, Lymphe oder im Gewebe. Es entsteht daher bei Pneumothorax kein statisches Gleichgewicht, sondern ein Resorptionsgleichgewicht, das die Gase im Pleuraraum allmählich verschwinden läßt. Ohne Pneumothorax sind diese Diffusionskräfte aber nur potentiell vorhanden. Viertens wird das Verhältnis von Quellungsdruck der Plasmakolloide zum Capillardruck unter Berücksichtigung der Capillarpermeabilität erläutert. Es ist neben den Diffusionsverhältnissen der Gase der wesentliche Grund dafür, daß entgegen der Elastizität ein Kontakt der Pleurablätter bestehen bleibt. Störungen in ihrem gegenseitigen Verhältnis führen zur Entstehung eines Pleuratranssudats oder -exsudats. *Grass* (Bremen).°°

Schmincke, A.: Das Kavernenproblem vom pathologisch-anatomischen Standpunkt. (*2. Tag. d. dtsch. Tuberkul.-Ges., Bad Salzbrunn, Sitzg. v. 9.—10. VI. 1927.*) Beitr. z. Klin. d. Tuberkul. Bd. **67**, H. 1/3, S. 124—157 u. 225—235. 1927.

Schmincke versucht in diesem ausführlichen, durch zahlreiche Abbildungen erläuterten Referat das Kavernenproblem mit Hilfe der immunbiologischen Betrachtungsweise einer übersichtlichen Erklärung zugänglich zu machen. Je nach der immunbiologischen Phase im Krankheitsgeschehen, in der die Hohlraumbildung auftritt, unterscheidet er primäre, sekundäre und tertiäre Kavernen. Die primäre Kaverne entsteht aus dem Primärinfekt durch Einschmelzung, sie liegt subpleural, führt in 90% zu adhäsiver Pleuritis und weist im übrigen die Kennzeichen des primären Herdes auf, insbesondere die „regionäre Komplexdrüse"; im einzelnen ist ihr Verhalten verschieden: das umgebende Lungengewebe ist kaum verändert, ihre Wand zum größten Teil gereinigt (Ia Kavernen), oder die Kaverne ist teilweise abgekapselt, teilweise zeigt sie peripherisches Weiterschreiten des Prozesses (Ib Kavernen); schließlich gibt es primäre Kavernen innerhalb ausgedehnter käsig-pneumonischer Bezirke; ihre Wandung ist unregelmäßig zerklüftet, ohne Abgrenzung von dem umgebenden infiltrierten Lungengewebe (Ic Kavernen). Die Kavernen im frühen Sekundärstadium sind ausgezeichnet durch das Überwiegen der Erregerwirkung bei hoher Giftanfälligkeit des Körpers (Metastasenbildung). Sie liegen im Innern ausgedehnter käsig-pneumonischer Infiltration und sind gekennzeichnet durch schnelles Fortschreiten des Erweichungsprozesses und der Hohlraumbildungen (IIa Kavernen). Bei Hebung der Immunitätslage ist die Wand fast vollkommen von käsigem Material gereinigt, und es entstehen lochartige leere Hohlräume im Lungengewebe mit scharfer Wandbegrenzung. Diese

Digitized by Google

Kavernen im späten Sekundärstadium sind gar nicht so selten, in ihrem anatomischen Verhalten aber wenig bekannt. Schm. beschreibt 3 eigene Fälle. Bei den Tertiärkavernen schließlich tritt entsprechend der hohen Gesamtimmunität eine weitgehende Neigung zu fibröser Verhärtung der Kavernenwand in den Vordergrund. Es kommt der charakteristische Dreischichtenbau der Wand zustande: innen nekrotisches Gewebe, in der Mitte tuberkulöses Granulationsgewebe, außen derbes Bindegewebe. Lokalisiert sind sie zuerst in den hinteren Spitzenteilen im Verzweigungsgebiet der oberen hinteren Oberlappenbronchien. Das anatomische Bild der Tertiärkaverne kann aber bei temporärem Sinken der Immunität wechseln und den Kavernen des sekundären Spätstadiums weitgehend gleichen. Im bezug auf die Kavernenheilung steht Sch. auf dem Standpunkt der Aschoffschen Schule, daß eine wirkliche anatomische Ausheilung überaus selten vorkommt.

In der Aussprache betont Ziegler (Heidehaus), daß auch durch die Kollapstherapie in vielen Fällen kein befriedigender Kollaps der Kaverne erreicht werden kann. Brauer macht auf die erstaunliche Schrumpfungs- resp. Regenerationsfähigkeit des Lungengewebes aufmerksam. Er zeigt Bilder von einer großen akuten Gangränhöhle, die 5 Jahre nach Eröffnung bis auf eine wenige Millimeter große Resthöhle verschwunden war. Den Schluß der Aussprache bilden Auseinandersetzungen zwischen Ritter und Schmincke über Kavernen unter Kirschgröße, über sogen. Miniaturkavernen, deren klinische Bedeutung von Ritter besonders hervorgehoben wird. *P. Prym* (Bonn).

Brüning: Kann sich die Gallenblase aktiv zusammenziehen? Dtsch. med. Wochenschr. Jg. **53**, Nr. 48, S. 2032. 1927.

Angeregt durch das Referat von v. Bergmann „Zum Entleerungsmechanismus der extrahepatischen Gallenwege" (vgl. dies. Zentrlbl. **4**, 482) untersuchte Brüning die Entleerung der Gallenblase im Tierexperiment. Er bestrich die Gallenblase mit einer 10proz. Chlorbaryumlösung, also mit einer Substanz, die nach Meyer und Gottlieb die glatte Muskelzelle selbst in Erregung versetzt und nicht wie andere Stoffe auf dem Wege über die Nervenendapparate wirkt. Er beobachtete dann nach wenigen Sekunden eine tonische Kontraktion der Gallenblase und konnte somit den Beweis einer aktiven Kontraktionsfähigkeit der Gallenblase erbringen. Elektrische und mechanische Reizung der Gallenblase löst keine Kontraktion aus, diese Reize sind nicht als adäquat anzusehen. *A. Behrens* (Göttingen).

Dévé, F.: Le lipiodol a-t-il une action locale hydaticide? (Hat das Lipiodol eine lokale hydaticide Wirkung?) Cpt. rend. des séances de la soc. de biol. Bd. **95**, Nr. 31, S. 1093—1095. 1926.

Angeregt durch die Mitteilung von Mourgue-Molines und Lapeyre über die heilende Wirkung einer aus diagnostischen Gründen vorgenommenen intralumbalen Lipiodolinjektion auf einen Echinokokkus der Wirbelsäule hat Verf. bei zwei Kaninchen mit großen Hydatidencysten Lipiodol um die Cysten herum und in dieselben hinein gespritzt, ohne irgendwelche Einwirkung konstatieren zu können. *Steffens* (Berlin).

Allgemeine Strahlenkunde.

Strahlenphysik (Röntgen, Radium, Licht).

Casati, Annibale: Il fattore „incidenza" in radiologia. (Der Faktor „Einfall" in der Röntgenologie.) (*Istit. di radiol. ed elettro-terap., univ., Napoli.*) Arch. di radiol. Jg. **3**, H. 5, S. 1101—1115. 1927.

Casati kommt zum Schluß, daß die Art des Einfalles der einzelnen Röntgenstrahlen von weittragender Bedeutung ist um Form, Qualität und Intensität eines Röntgenstrahlenbündels zu verändern und festzulegen. Daher hängen auch die anderen Erscheinungen der Röntgenstrahlung in größtem Ausmaße von der Natur der Primärstrahlung ab, sowohl hinsichtlich ihrer Intensität wie ihrer Qualität. Außer dem Einfall des primären Röntgenstrahlenbündels und der Kathodenstrahlung gilt es auch, den Einfall der Röntgenstrahlen und des Elektronenstromes auf die Atome zu beachten. Diese beiden Momente sind von großem Einfluß auf die Quantität und Qualität der Phänomene, die sie erzeugen. *Heinz Lossen* (Darmstadt).

Digitized by Google

Saralegui, J. A., and F. Vierheller: Experimental work on the coefficient of extinction of Roentgen rays in various substances. (Experimentelle Untersuchungen über den Schwächungskoeffizienten der Röntgenstrahlen in verschiedenen Substanzen.) (*Inst. de radiol. y fisioterapia, hosp. Rivadavia, Buenos Aires.*) Americ. journ. of roentgenol. a. radium therapy Bd. 18, Nr. 4, S. 356—360. 1927.

Verff. diskutieren die in der Literatur vorhandenen Differenzen in der Bestimmung der Schwächungskoeffizienten für Wasser, Aluminium und Kupfer; die von Dessauer-Vierheller bzw. Lorenz-Rajewsky angegebenen Werte sind etwa 20% niedriger als diejenigen einer Reihe von anderen Autoren. Eine Kritik der von ersteren benützten Meßanordnung ergibt, daß der Einfluß des bei Wasser verwandten Glasgefäßes unberücksichtigt blieb; die hierfür notwendige Korrektion erhöht nach Messungen der Verff. den Schwächungskoeffizienten für Wasser um etwa 10%. Bei Anwendung dieser Korrektur läßt sich eine allgemeine Übereinstimmung erzielen; der von den Verff. mit einem bezüglich Streu- und Eigenstrahlungsschutz modifizierten Veifa-Elektroskop gemessene Schwächungskoeffizient beträgt bei 176 kV, 0,5 Cu + 1 Al-Filter für Wasser 0,1846, für Aluminium $\frac{\mu}{\varrho} = 0{,}2054$ und für Kupfer $\frac{\mu}{\varrho} = 0{,}7557$; letzteres in guter Übereinstimmung mit dem von Gärtner gefundenen Wert. *Neeff* (Würzburg).

Waller, Ivar: On the scattering of radiation from atoms. (Über die Streuung von Strahlung an Atomen.) London, Edinburgh and Dublin philosoph. mag. a. journ. of science Ser. 7, Bd. 4, Nr. 25, S. 1228—1237. 1927.

Verf. leitet eine Formel ab, die die an einem Atom gestreute Strahlung gibt für Wellenlängen, die klein sind im Vergleich zu den Atomabmessungen. Der zweite Abschnitt beschäftigt sich mit der Änderung des Streuvorgangs bei Änderung der Wellenlänge. Für große Wellenlängen ergibt sich die Formel von Kramers-Heisenberg, für genügend kurze ein reiner Compton-Effekt. *R. Jaeger* (Berlin-Friedenau).

Coster, D.: Über die natürliche Breite der Röntgenspektrallinien. (*Natuurkundig laborat., rijksuniv., Groningen.*) Zeitschr. f. Physik Bd. 45, H. 11/12, S. 797—800. 1927.

In der Einleitung kommt Verf. auf die Arbeiten von Ehrenberg und Mark, von Ehrenberg und Susich zurück, in denen für einige Linien des K- und L-Spektrums eine 5—15mal größere Linienbreite gefunden wurde als man nach der klassischen Theorie erwarten möchte. Die sogen. klassischen Ursachen für Linienverbreiterung reichen zur Erklärung nicht aus. Verf. gibt als mögliche Ursachen an: 1. Eine höhere Multiplettstruktur, herrührend von unvollständigen Elektronenschalen, die zum gesamten Impulsmoment des Atoms beitragen. 2. Die nach Wentzel benannten Röntgenfunkenlinien, Linien, die von zweifach jonisierten Atomen ausgesandt werden. 3. Die Bandenspektren, da die Röntgenemissions- resp. -Absorptionsspektren sich meist auf Atome im Molekül- oder Kristallverband beziehen. Verf. glaubt, daß obige Punkte aber nicht als alleinige Ursachen für die Linienverbreiterung anzusehen, sondern im Innern des Atoms (z. B. Störung der Elektronenbewegung in derselben oder in verschiedenen Schalen) zu suchen seien. Wenn man die Linienbreite quantentheoretisch auf eine Niveaubreite bezieht, so ist das bezügliche Niveau um so unschärfer, je exzentrischer die Bahn ist. *Spiegler* (Wien).

Herzog, R. O., und W. Jancke: Bemerkung zu unserer Mitteilung: Vergleich von Röntgenogrammen organischer Stoffe im festen und flüssigen Zustand. Zeitschr. f. Physik Bd. 45, H. 9/10, S. 749. 1927.

Ergänzung hinsichtlich vorhandener Literatur, die die Ergebnisse der Originalarbeit bestätigt. (Vgl. dies. Zentrlbl. 4, 410.) *Walther Barth* (Dessau).

Neumann, Helmut: Leitfähigkeit und dielektrische Hysteresis einiger Isolatoren und ihre Beeinflussung durch Röntgen- und γ-Strahlen. (*I. physikal. Inst., Univ. Königsberg.*) Zeitschr. f. Physik Bd. 45, H. 9/10, S. 717—748. 1927.

Verf. untersucht die Leitfähigkeit und die dielektrische Hysteresis von Bernstein, Schwefel und Paraffin in einer Vakuumanordnung im statischen elektrischen Feld.

Digitized by Google

Durch Beobachtung der gesamten Elektrizitätsmengen und durch Kompensation der Influenzladungen mittels verlustfreiem Vakuumkondensator lassen sich sehr kleine Nachwirkungs- und Rückstanderscheinungen im Isolator untersuchen. Die Bestimmung der Widerstände bei Zimmertemperatur ergab für Schwefel $2 \cdot 10^{18}$ bis $2 \cdot 10^{19}$ $\Omega \cdot$ cm, für Paraffin $3 \cdot 10^{18}$ $\Omega \cdot$ cm und für Bernstein mehr als $1 \cdot 10^{20}$ $\Omega \cdot$ cm. Werden die Isolatoren 5 Stunden lang geladen, so beträgt die durch elektrische Hysteresis bedingte Ladung noch etwa 0,1% der Influenzladung. Durch Röntgen- bzw. γ-Strahlen wird die Leitfähigkeit bei Schwefel stark erhöht, während die Nachwirkungserscheinungen dadurch praktisch nicht beeinflußt werden. Bei Bernstein und Paraffin konnte eine Erhöhung der Leitfähigkeit mit dem zur Verfügung stehenden Ra-Präparat von 1 mg nicht festgestellt werden. *Neeff* (Würzburg).

Hoffmann, G., und E. Steinke: Die Maximalhärte der Hessschen Ultra-γ-Strahlung. (*I. physikal. Inst., Univ. Königsberg i. Pr.*) Naturwissenschaften Jg. 15, H. 51, S. 995. 1927.

Die Messung des Durchdringungsvermögens der Hessschen Ultra-γ-Strahlung unter 9 mm dicken Erd- und Betonschichten ergab, daß erst 70 cm Bleipanzer die Strahlung auf die Hälfte reduzieren. E. Steinke hat im Albulatunnel unter 1000 m Gestein noch härtere Strahlungskomponenten mit einem Durchdringungsvermögen, das einer Halbwertsdicke von 150 cm Blei entspricht, nachgewiesen. Ein 12 cm starker Eisenpanzer schützte vor der Ionisation, die durch die Radioaktivität des Gesteines bedingt ist. *Eggers* (Magdeburg).

Krefft, Hermann E.: Kritische Geschwindigkeiten für die durch Elektronen an Wolfram ausgelöste sekundäre Kathodenstrahlung. (*Incandescent lamp dep., gen. electric comp., research laborat., Cleveland.*) Ann. d. Physik Bd. 84, Nr. 21, S. 639 bis 673. 1927.

Die Kurve, welche die von einem anregenden Elektron auf dem Umwege der weichen Röntgenstrahlung erzeugte Anzahl von Photoelektronen als Funktion der anregenden Spannung darstellt (Sekundärstrahlenkurve), besitzt bei charakteristischen Geschwindigkeiten der anregenden Elektronen plötzliche Richtungsänderungen, welche das Einsetzen von Eigenstrahlung anzeigen. Der genauen Deutung dieser Knicke stand inzwischen vor allem der große Reichtum derselben im Weg; Verf. findet die Ursache des letzteren in den Gasresten der nicht quantitativ entgasten metallischen Oberflächen. Die Vermeidung dieser Fehlerquelle gelang mit einer vollständig geblasenen Hochvakuumröhre (G — 702 — P — Glas der Corning Glass Works), deren Wolframplatte mittels Heizspirale erhitzt und so in hohem Maße entgast werden konnte. Damit wurde die sekundäre Kathodenstrahlung des Wolframs bei verschiedenen Temperaturen bis 1480° bei einem Vakuum von 10^{-8} mm Hg gemessen; die Primärgeschwindigkeit wurde zwischen 10 und 700 Volt variiert. Die Sekundärstrahlenkurve hat bei 1250—1450° des Wolframs ein Maximum bei 15,3 Volt, ein Minimum bei 20 Volt und 18 Knicke zwischen 25 und 600 Volt Primärgeschwindigkeit, die bisher nicht beobachtet wurden. Diese Knicke stimmen gut überein mit kritischen Anregungsspannungen, welche von Richardson und Chalklin an der weichen Röntgenstrahlung des Wolframs gefunden wurden. Ein Vergleich mit berechneten Werten der N- und O-Niveaus des Wolframs legt nahe, daß einige Knicke der Sekundärstrahlungskurve mit diesen Niveaus in Zusammenhang stehen. Die maximale Anzahl von Sekundärelektronen wird bei einer Primärgeschwindigkeit von 630 Volt erzeugt. Mit kaltem Wolfram werden außer den bei hoher Temperatur gefundenen Knicken einige mehr beobachtet, solange die Oberfläche nur wenig Gas angenommen hat. Bei starker Gasbeladung verschwinden alle mit einer reinen Oberfläche gefundenen Knicke. Mit heißem Wolfram ist die Anzahl der Sekundärelektronen auf 0,1% genau reproduzierbar, sie ändert sich jedoch mit der Zeit, solange Gasaufnahme bzw. -abgabe stattfindet; letzteres kann also durch diesen zeitlichen Verlauf kontrolliert werden. Der Verlauf der Sekundärstrahlungskurve im Bereich von 10 bis 25 Volt ist hauptsächlich durch absorbierte

Digitized by Google

Gase bedingt. Mit kaltem, gut entgastem Wolfram wird ein Maximum bei 15,5 Volt gefunden, welches auch bei der höchsten erzeugten Temperatur von 1450° vorhanden ist. Dieses Maximum hängt vielleicht mit der Ionisationsspannung des Sauerstoffmoleküls zusammen. Auch bei 1500° ist trotz längerem Glühen die Oberfläche des Wolframs nicht als vollkommen gasfrei anzusehen. *Neeff* (Würzburg).

Madgwick, E.: The absorption and reduction in velocity of β-rays on their passage through matter. (Absorption und Geschwindigkeitsverminderung der β-Strahlen beim Durchgang durch die Materie.) Proc. of the Cambridge philosoph. soc. Bd. **23**, Nr. 8, S. 970—981. 1927.

Verf. kommt auf Grund theoretischer und experimenteller Untersuchungen zu dem Schluß, daß eine weitgehende Parallele zwischen Theorie und Experiment für die Beziehung zwischen Durchdringungsfähigkeit und Geschwindigkeit der β-Strahlen besteht, die die allgemeine Richtigkeit der Theorie bestätigt. In Anbetracht des komplexen Charakters der β-Absorption und der dadurch bedingten Unsicherheit in der Auslegung der experimentellen Ergebnisse ist die Übereinstimmung mit der Theorie sehr gut. Die von Varder und dem Verf. gemessenen Durchdringungsfähigkeiten sind etwas geringer als die Bohrsche Theorie fordert; Bohr berücksichtigt jedoch nicht die Krümmung der β-Teilchen auf ihrem unter dem Einfluß des magnetischen Feldes beschriebenen Wege. Wilson fand bei Messungen an Elektronen, die durch Röntgenstrahlen aus Atomen freigemacht wurden, Werte der Durchdringungsfähigkeit, die oberhalb der theoretischen liegen. Die experimentellen Werte der Geschwindigkeiten sind beinahe durchweg geringer als es die Theorie erfordert. *Neeff* (Würzburg).

Madgwick, E.: The β-ray spectrum of Ra E. (Das β-Spektrum von Ra E.) Proc. of the Cambridge philosoph. soc. Bd. **23**, Nr. 8, S. 982—984. 1927.

Verf. bestimmt die Geschwindigkeitsverteilung und die Ionisationswirkung der β-Strahlen von Ra E mit folgender Versuchsanordnung: Die Ra E-Strahlenquelle ist in einem Messinggehäuse zwischen 2 Polen eines Elektromagneten bei einem Druck von Bruchteilen eines mm/Hg angeordnet, ein begrenzter Strahl ist mit einer Krümmung von 6 cm auf ein Glimmerfenster fokusiert und gelangt von da in die Ionisationskammer. Die Strahlenquelle wurde durch Eintauchen einer Nickelplatte in eine Lösung von Ra D erhalten. Nach Korrektion der gemessenen Werte in bezug auf Streuung werden die Ionisationsstärken graphisch dargestellt und diskutiert. Die Ionisationsmaxima liegen für Ra C bei $4 \cdot 10^5$, für Ra E bei $3{,}26 \cdot 10^5$ und für Th (B + C) bei $1{,}52 \cdot 10^5$ Volt; die schnellsten beobachteten β-Strahlen für Ra C bei $30 \cdot 10^5$, für Ra E bei $10{,}7 \cdot 10^5$ und für Th (B + C) bei $22 \cdot 10^5$ Volt. *Neeff* (Würzburg).

Rosenblum, Salomon: Sur les pouvoirs de ralentissement par atome, relatifs aux rayons α. (Über die auf α-Strahlen durch Atome einwirkenden Verzögerungskräfte.) Cpt. rend. hebdom. des séances de l'acad. des sciences Bd. **185**, Nr. 23, S. 1275 bis 1277. 1927.

Sind X_1 und X_2 die Oberflächendichten zweier Elemente (Atomgewichte A_1 und A_2), die den gleichen relativen Geschwindigkeitsverlust hervorrufen, so ist

$$\frac{A_1}{X_1} : \frac{A_2}{X_2} = \frac{A_1}{K_1} : \frac{A_2}{K_2},$$

wobei K_1 und K_2 die Konstanten der vom Verf. angegebenen Formel darstellen (vgl. dies. Zentrlbl. 4, 532). Verf. vergleicht seine Ergebnisse mit denen von R. v. Traubenberg und Consigny, wobei auf den Wert von Au (3,73) bezogen wird.

Robert Jaeger (Berlin-Friedenau).

Blau, Marietta: Über die photographische Wirkung von H-Strahlen. II. (*Inst. f. Radiumforsch., Univ. Wien.*) Sitzungsber. d. Akad. d. Wiss., Wien. Mathem.-naturwiss. Kl. IIa, Bd. **136**, H. 7, S. 469—480. 1927.

Die in einer früheren Arbeit der Verf. mitgeteilten Versuche über photographische Wirkung von H-Strahlen wurden mit verbesserten Hilfsmitteln fortgesetzt. Zu den Aufnahmen wurden Agfa-Röntgenzahnfilms verwandt, wobei gezeigt werden konnte,

Digitized by Google

daß die natürlichen H-Teilchen gut ausgebildete Punktreihen liefern. Der Abstand der Punkte ist bei α- und H-Bahnen verschieden, wie folgender Mittelwert aus einer Reihe von Messungen zeigt:

	α-Bahn	H-Bahn
$\frac{\text{Länge der Bahn}}{\text{Punktzahl}}$ . . .	3,24	4,08

Nur ein kleiner Teil von H-Partikeln kurzer Reichweite läßt sich als Punktfolge erfassen, doch ist die Länge dieser Punktfolgen ein Maß für die R-Reichweite. Anschließend beschreibt Verf. Versuche mit H-Strahlen aus zertrümmerten Atomen mit der retrograden Methode; die Versuche stehen im Einklang mit früheren Ergebnissen und beweisen ihrerseits wieder die Zertrümmerbarkeit des Kohlenstoffatoms.

R. Jaeger (Berlin-Friedenau).

Feussner, Karl: Dispersionsmessungen an organischen Substanzen im sichtbaren und ultravioletten Spektralgebiet. Zeitschr. f. Physik Bd. **45**, H. 9/10, S. 689—716. 1927.

Die Brechungsexponenten von Anilin, Acetophenon, Benzaldehyd, Chinolin, Nitrobenzol und Schwefelkohlenstoff werden im sichtbaren Gebiet nach einer etwas modifizierten Prismenmethode (Methode der senkrechten Inzidenz mit photographischer Registrierung) und im Ultraviolett nach der Methode der gekreuzten Prismen soweit als möglich in das Absorptionsgebiet hinein bestimmt. Für Benzaldehyd und Schwefelkohlenstoff konnten aus den gefundenen Dispersionskurven die optischen Konstanten berechnet werden. Eigene Reflexionsmessungen des Verf. und solche anderer Autoren werden zu einer Erörterung der Möglichkeit des Auftretens von selektiver Reflexion in der Nähe von Eigenschwingungen des Absorbers zusammengefaßt; die in den Dispersionskurven vorhandenen Anomalien lassen Rückschlüsse auf dort einsetzende Eigenschwingungen zu. *Neeff* (Würzburg).

Post, Lawrence T.: Solutions for cooling quartz light. (Kühlflüssigkeiten für Quarzbestrahlungen.) Americ. journ. of ophth. Bd. **10**, Nr. 8, S. 603—604. 1927.

In den Strahlengang einer Apparatur für Quarzbestrahlung wurde ein Flüssigkeitsbehälter gebracht, abwechselnd mit destilliertem Wasser, Eisen- oder Kupfersulfatlösung beschickt und dann mit einem im Fokus aufgestellten, rußgeschwärzten Thermometer die Erhöhung der durch die Strahlen bedingten jeweiligen Temperatur gemessen. Ohne Kühlvorrichtung genügte die entwickelte Hitze, um Papier zu versengen, wurde dagegen der Behälter mit destilliertem Wasser gefüllt, betrug die Erhöhung nur 1,5° (Fahrenheit), bei 2,5proz. Kupfersulfatlösung 0,5 und bei 5proz. Eisensulfatlösung 0,7°. Zur Kontrolle der Erwärmung wurde im Zimmer ein zweites Thermometer aufgestellt, welches die Erhöhung der Zimmertemperatur durch die Bogenlampe und den Widerstand anzeigte. Diese Temperaturspanne wurde von der absoluten Erhöhung im Fokus subtrahiert. Die Bestrahlungsdauer betrug 10 Minuten.

E. Stoewer (Breslau).

Landsberg, Gr.: Zur Methode der photographischen Photometrie. (*Inst. f. Physik u. Biophysik, Univ. Moskau.*) Zeitschr. f. Physik Bd. **46**, H. 1/2, S. 106—108. 1927.

Bei der Photometrierung von Licht mit Hilfe der photographischen Methode taucht die Aufgabe auf, seine Intensität beliebig und in bekannter Weise zu schwächen, was im sichtbaren Gebiet leicht geschehen kann mit Hilfe von absorbierenden Substanzen, deren Absorptionskoeffizient für jede Wellenlänge leicht zu bestimmen ist. Diese Methode versagt oder ist bedeutend schwieriger im Ultravioletten, weil hier die Absorptionskoeffizientbestimmung Schwierigkeiten macht. Ebenfalls versagt die Methode bei nicht monochromatischem Licht. Vor einigen Jahren war ein geeignetes geschwärztes Gitter als ideal wellenlängenunabhängiger Absorber von C. Winter vorgeschlagen worden, und die vorliegende Arbeit beschäftigt sich mit der Prüfung dieses Vorschlages im sichtbaren und ultravioletten Gebiet, wo sich das Filter durchaus bewährt, da der Unterschied der Absorption bei grünem Licht und bei 2000 Å nur etwa 1% beträgt. *Josef Frank* (Hamburg).

Digitized by Google

Biologie u. Chemie d. Strahlenwirkungen (Röntgen, Radium, Licht).

Rothstein: Die Inaktivierung von Trypsin bei der Bestrahlung mit harten und weichen Röntgenstrahlen verglichen mit der ionisierenden Wirkung der Strahlen. Fortschr. a. d. Geb. d. Röntgenstr. Bd. 36, H. 5, S. 997—1004. 1927.

Die Untersuchung gilt dem Dosierungsproblem der Röntgenstrahlen. Eine 0,04proz. Lösung von Trypsinpulver im Acetatpuffer von p_H 5,42 gelöst, wurde auf ihre Empfindlichkeit gegen Röntgenstrahlen des Wellenlängenbezirkes 0,2—0,7 Angström-Einheiten geprüft. Auf die subtile Versuchsanordnung, bei der es darauf ankommt, die Inaktivierung der Fermentlösung während der Bestrahlung festzustellen, kann in kurzem Referat nicht eingegangen werden. Der Verf. kommt zu dem Ergebnis, daß mit einer Fehlergrenze von ± 10% kein Unterschied in der Wirkung verschiedener Wellenlängen in bezug auf die Inaktivierung festzustellen war, wenn als Meßmethode eine kleine Graphitionisationskammer diente, die auch auf Luftkammer korrigiert wurde. *Schreus* (Düsseldorf).

Jansson, Gösta: Die Einwirkung der Röntgenstrahlen auf das Zellprotoplasma. (*Röntgenabt., chir. Univ.-Klin., Helsingfors.*) Acta radiol. Bd. 8, H. 5, S. 427—461. 1927.

Im Gegensatz zu den bisherigen Studien über Röntgenstrahlenwirkungen an Zellen, die sich fast immer nur auf Beobachtungen des Zellkerns und seiner Veränderungen erstreckt haben, suchte Verf. die Wirkungen am Protoplasma zu erforschen. Hierzu wurden menschliche Leukocyten verwandt, die im nativen Präparat bei Betrachtung mit dem Ultramikroskop in 2300facher Vergrößerung wichtige Einblicke in die Lebensprozesse des Protoplasmas gestatten. Nach ausführlicher Darstellung der an nicht bestrahlten Zellen gemachten Beobachtungen folgen die an bestrahlten Präparaten, bei denen eine Röntgenstrahlung von 4 mA und 175—180 kV ohne Filter in einem Abstand von 20 cm zur Anwendung gekommen war. Die Dosis wurde mit Rücksicht auf die nur 48 Stunden betragende Lebenszeit im Präparat so hoch bemessen, daß ein kräftiger deletärer Effekt auf die Leukocyten zustande kam. Er äußerte sich in recht unregelmäßig verteilten verschieden abgestuften Störungen, von den leichtesten bis zu den allerschwersten hin. In der Gruppe der toten Zellen, bei denen keine Lebensäußerungen mehr wahrzunehmen sind, finden sich manchmal, aber nicht immer Strukturveränderungen an den Kernen, das Zellprotoplasma ist nicht koaguliert. Manche der alterierten Zellen können sich recht bald wieder erholen, während die schwer alterierten einem Kolliquationstod erliegen oder ganz zerfallen (Plasmolyse). Die Temperatur übt einen merkbaren Einfluß auf die Art der Schädigung aus. Befinden sich die Zellen unter 20° in einer vita minima, so entstehen vorwiegend leichtere Alterationen, aber auch schwerere, während tote Zellen selten sind oder ganz fehlen. Werden die Zellen dagegen bei 37—40° bestrahlt, so überwiegen die toten, insbesondere die kolliquierten runden Zellen mit zerstörten Kernen. Die Einwirkung der Temperatur allein bewirkt keine solchen Erscheinungen. Wenn also durch die Bestrahlung die Lebenserscheinungen im Plasma tiefgehend beeinflußt werden, und dieses sich schon äußert, lange ehe der Kern Zeichen einer Alteration erkennen läßt, dann liegt es nahe, schwere Störungen in den Oberflächenspannungsverhältnissen der Zellmembran und wohl auch in der Dispersität der Plasmakolloide, letztere im Sinne eines erhöhten Flüssigkeitsgehaltes, anzunehmen. Da der Zelltod stets unter Kolliquation, nie unter Koagulation eintritt, scheint die Dessauersche Punktwärmehypothese Ablehnung erfahren zu müssen. Mehr Wahrscheinlichkeit ergibt sich für die Hypothese von der entladenden Wirkung der Strahlen auf die Kolloide. So eindeutig, wie sich die Strahlenwirkung beim reifen neutrophilen Leukocyten zeigt, ebenso eindeutig, aber überraschenderweise qualitativ ganz anders, zeigt sie sich beim unreifen Leukocyten, dem Myelocyten des Leukämikers. Auch hier tritt die Störung im Zellmechanismus beim Protoplasma früher in Erscheinung als im Kern, besteht aber nicht in Kolliquation, sondern Koagulation. Weiter erweist sich das Myelocytenplasma als viel empfindlicher,

Digitized by Google

indem es schon mit $^1/_{10}$—$^1/_5$ der Dosis koaguliert, die beim reifen Leukocyten zum Kolliquationstod führt. Auch diese qualitative Ungleichheit der Primärwirkung der Röntgenstrahlen auf das Zellplasma spricht nicht für Dessauers Ansicht; wahrscheinlich ist die Natur des dispersen Systems im Plasma und in der Zellgrenzschicht für die Art des Primäreffektes ausschlaggebend. *Drügg* (Köln).

Markovits, Imre: Die Einwirkung der Röntgen- und Radiumstrahlen auf die Zellteilungen. Magyar Röntgen-közlöny Jg. 2, Nr. 1, S. 21—25 u. dtsch. Zusammenfassung S. 32. 1927. (Ungarisch.)

Die Zellen mit indirekter Teilung sind gegen Röntgenstrahlen während der Karyokinese viel empfindlicher als im Stadium der Ruhe. Verf. nahm Bestrahlungsversuche mit Paramecien vor, die, wie bekannt, ein periodisch abwechselndes Vermögen der Vitalität und der Zellteilung besitzen. Mit einer relativ kleinen Dosis ist es ihm gelungen, im Hochstande der Vitalität eine beschleunigte Zellteilung hervorzurufen. Die Anwendung derselben Dosis führte aber zum Tode der Zellen im Tiefstande der Vitalität. Es ist also anzunehmen, daß die Zellen ihre größte Radiosensibilität während der Karyokinese haben. Zellen, die sich indirekt teilen, sind die empfindlichsten zur Zeit ihrer lebhaftesten Teilung, dagegen Zellen, mit direkter Zellteilung, in der Zeit ihrer geringsten Vermehrung. Auf Grund der oben erwähnten Versuche sucht Verf. eine Erklärung für das Verhalten der Tumoren den Röntgenstrahlen gegenüber zu finden. Mehrmals wiederholte Bestrahlungen mit kleinen Dosen sind bei manchen Fällen maligner Tumoren erfolgreicher als einmalige Bestrahlungen mit äußerst großen Dosen. Es ist anzunehmen, daß die Bestrahlungen besonders nur auf die teilenden Zellen wirksam sind. *Ratkóczi* (Budapest).

Lacassagne, A., et G. Gricouroff: De l'action des radiations sur les leucocytes du sang, étudiée au moyen de la méthode des cultures. (Über die Wirkung der Strahlen auf die Leukocyten des Blutes.) Journ. de radiol. et d'électrol. Bd. **11**, Nr. 11, S. 573 bis 580. 1927.

Schon 1923 haben Jolly und Lacassagne Versuche angestellt zur Entscheidung der Frage, wie die nach Röntgen- und Radiumstrahlen auftretende Leukopenie zu erklären sei. Es bestehen zwei Möglichkeiten: entweder sind die Leukocyten besonders strahlenempfindlich und werden durch die Bestrahlung zerstört oder die Blutbildungsstätten werden in ihrer Produktion gehemmt. Neuerliche Versuche unter exakteren Bedingungen führten zu demselben Resultat, nämlich, daß die Leukopenie durch Schädigung des hämatopoetischen Apparates zu erklären ist. *von Witzleben* (Köppern i. Ts.).

Warthin, Aldred S., and Ernst A. Pohle: The effect of Roentgen rays on the heart. I. The microscopic changes in the heart muscle of rats and rabbits following a single exposure. (Die Wirkung der Röntgenstrahlen auf das Herz. I. Die histologischen Veränderungen des Herzmuskels bei Ratten und Kaninchen nach einmaliger Bestrahlung.) Journ. of the Americ. med. assoc. Bd. **89**, Nr. 22, S. 1825—1829. 1927.

Die Herzgegend von 32 Ratten und 24 Kaninchen wurde mit einer Dosis bestrahlt, die etwa einer menschlichen Erythemdosis oder 1,100 Röntgenstrahleneinheiten des amerikanischen Standard entsprach. Es wurde angenommen, daß 80% der Oberflächendosis den Herzmuskel erreichte. Als Filter diente 0,5 Kupfer + 1,0 Aluminium. Einige Tiere wurden mit höheren Dosen, einige ohne Filter bestrahlt. Das Tier wurde im übrigen durch einen möglichst eng anliegenden Bleimantel von 6 mm Dicke geschützt. Je 5 Ratten und 5 Kaninchen dienten als Kontrolltiere. Die Tiere wurden 1—60 Tage nach der Bestrahlung getötet, das Herz in 10proz. Formalinlösung noch schlagend fixiert, in Paraffin eingebettet und in Serien-, bzw. Stufenschnitten histologisch untersucht. Die in den meisten Fällen festgestellte Zenkersche Degeneration der Muskelfasern und die vorwiegend bei Kaninchen gefundene feintropfige Verfettung kann nicht als Strahlenwirkung angesehen werden, da sie auch bei den Kontrolltieren nachzuweisen war. Nur bei einem Kaninchen, das doppelte Dosis bekommen hatte und nach 1 Tage getötet wurde, war die Zenkersche Degeneration so stark, daß Strahlenwirkung als wahr-

Digitized by Google

scheinlich angenommen wird. Auch bei 2 Ratten war es fraglich, ob die hyaline Degeneration mit Kernveränderungen auf die Bestrahlung zurückzuführen war. Klinisch ließen sich keine Veränderungen an den Herzen nachweisen.

In der Aussprache erwähnt B. H. Orndorff einen 64jährigen Mann, der wegen Carcinom der Lungen lange Zeit intensiv bestrahlt wurde. Bei der Obduktion fand sich das Bindegewebe des Herzens vermehrt, Muskel und Endokard zeigten aber histologisch keinerlei Veränderungen, die als Bestrahlungsfolge anzusehen waren. *P. Prym* (Bonn).

Jonkhoff, A. R.: Röntgencarcinom bei Mäusen. (*Inst. f. pathol. Anat., Univ. Groningen.*) Zeitschr. f. Krebsforsch. Bd. **26**, H. 1, S. 32—41. 1927.

Jonkhoff hat bei 20 Mäusen nach einem besonderen Verfahren, das eine annähernd isolierte Hautbestrahlung ermöglicht, die Rückenhaut längere Zeit den Röntgenstrahlen ausgesetzt (Funkenlänge 15 cm, 2 mA). Von diesen Mäusen starben 8. Es bleiben also 12 Mäuse übrig, von denen 6 mehr und 6 weniger als 200 Minuten den Strahlen ausgesetzt waren. Bei den 6 Mäusen, die mehr als 200 Minuten bestrahlt worden waren, kam es 4mal zu einer Tumorentwickelung. Einer dieser Tumoren hatte ausgesprochenen Carcinomtypus, bei den drei anderen bestand der Charakter des Carcinoma sarcomatodes. Eines der letzteren erwies sich in vielen Generationen transplantabel, ein anderer Tumor zeigte große Metastasenneigung. Sehr bemerkenswert ist die Zeit, die zwischen Bestrahlung und Tumorentwickelung verstrichen war. Sie ist am kürzesten bei jenen Versuchstieren, die sehr häufig mit kleinen Dosen bestrahlt worden waren. Bei einer Maus, die mit einer Bestrahlungszeit von je 3 Minuten behandelt worden war und bei welcher 87 Bestrahlungen verabreicht wurden, entwickelte sich der Tumor schon nach $1^1/_2$ Monaten. Bei Bestrahlungen von je 4 Minuten Dauer betrug die Latenzzeit 6 Monate. Die lange Latenzzeit ist für das Röntgencarcinom ja besonders charakteristisch, sie kann beim Menschen viele Jahre (9—11) betragen. J. hält sich für berechtigt, die von ihm durch Bestrahlung hervorgerufenen Röntgencarcinome in jeder Beziehung als richtige Carcinome anzusehen. Bis dahin sind Mitteilungen über Röntgencarcinome bei Versuchstieren nicht allzu reichlich gewesen. Clunet und Lapointe haben 1912 bei Ratten mittels Röntgenstrahlen ein Sarkom hervorgerufen, Bloch gelang es 1923, bei einem Kaninchen durch Bestrahlung ein Hautcarcinom zu bewirken. Nach der Darstellung von J. sind diese Röntgentumoren als sehr maligne zu bezeichnen. *Otto Strauß* (Berlin).

Peter, Gustav: The importance of vascular permeability in the therapeutic use of Roentgen rays and radium in malignant disease. (Die Bedeutung der Gefäßdurchlässigkeit in der Röntgen-Radium-Therapie maligner Tumoren.) (*Americ. a. English hosp., Mexico City.*) Americ. journ. of roentgenol. a. radium therapy Bd. **18**, Nr. 4, S. 337—345. 1927.

Sauerstoffmangel der athmosphärischen Luft bewirkte im Hochplateau von Mexiko bei Verabreichung einzeitiger hoher Strahlendosen im Sinne der Carcinombehandlung von Seitz und Wintz Blutzersetzung und schnellen Verfall und zwang die Verff. zur wiederholten Verabreichung kleiner Röntgendosen. Seitdem haben zahlreiche Autoren ähnliche Wege beschritten, aufbauend auf der Arbeitshypothese von der wiederholten Schädigung des im Teilungsstadium besonders empfindlichen Zellkerns. Das Phänomen der Strahlenheilung wird durch die Theorien von Opitz über strahlenbedingte Gewebsimmunität, die Nekrohormonlehre Casparis und Teilhabers Ansicht über zelluläre Immunität vom experimentell-biologischen Gesichtspunkte aus erklärt, ihre geringe praktische Auswertungsmöglichkeit verlangt indes nach zuverlässigeren Ergebnissen und experimentell befriedigend begründeten Theorien. Die Beobachtung des Heilverlaufes eines mit Radium behandelten conjunktivalen Epithelioms durch das Cornealmikroskop von Vogt lassen vermuten, daß das Gefäßsystem eine Rolle ersten Ranges beim Heilungsvorgang spielen müsse, deren Wesen nicht im Aufsprossen neuer Capillaren, sondern in der Änderung der Durchlässigkeit der Gefäßwand für Substanzen liegt, die eine grundlegende Änderung des Stoffwechsels

Digitized by Google

der Tumorzellen aktivieren. In gewisser Weise deckt sich diese Annahme mit experimentell festgestellten Tatsachen, deren Kenntnis die neuerlich entdeckten Immunitätsvorgänge bei der Syphilis, weiterhin die capillarmikroskopischen Beobachtungen Cramers am vital gefärbten Froschmesenterium und endlich die Ergebnisse der Arbeiten Warburgs über den Stoffwechsel der Krebszelle uns übermittelt haben. Die Arbeiten Moosers über die Spirochaete des Rückfallfiebers (Duttoni), Dujardins und Dumonts über spir. Pallida, weiterhin die Versuche Lefèvres de Arric u. a. mit dem filtrierbaren Herpesvirus, die Ergebnisse bei der Injektion der verschiedenartigsten organischen und anorganischen Substanzen bestätigen in gleichem Sinne das Vorhandensein einer veränderten Gefäßdurchlässigkeit. Der therapeutische Effekt des Erysipels bei gewissen Infektionskrankheiten kann verglichen werden mit dem des Röntgenerythems, beide basieren auf der veränderten Gefäßdurchlässigkeit. Die Ansicht Dujardins, daß die Vernichtung eines Tumors abhängig ist von der Zerstörung seiner ernährenden Gefäße, ist mit den Ergebnissen von Experimenten und Praxis nicht vereinbar. Diejenige Dosis, welche krebszerstörend wirkt, verursacht noch nicht die geringste Zerstörung der Haut, und selbst bei wiederholten Bestrahlungen finden sich zahlreiche erweiterte Gefäße, lange bevor Gefäßverschluß und nachfolgende trophische Störung auftreten. Die capillarmikroskopischen Beobachtungen O. Müllers u. a. bestätigen dies. Pharmaco-dynamische Untersuchungen zeigen während der Dauer des Erythems eine Reizung der Vasodilatatoren und eine Lähmung der Constrictoren. Im bestrahlten Gewebe zeigen Gefäßwände eine 3fach erhöhte Durchlässigkeit für Eiweißkörper. Die Natur des Heilungsvorganges, d. h. ob Röntgenstrahlen direkt oder indirekt durch Produktion von Immunkörpern wirken, bleibt trotz aller Versuche zunächst unklar. Es ist angebracht, mit einer natürlichen Immunität zu rechnen. Eine hereditäre Prädisposition für die Krebserkrankung ist unverkennbar. Die Verminderung endokriner Aktivität mit zunehmendem Alter scheint eine gewisse Rolle zu spielen. Schilddrüsen und andere endokrine Substanzen wurden im Tierexperiment häufig als tumorfeindlich erkannt. Den in der Geschwulstzelle veränderten Stoffwechsel konnte Warburg reproduzieren, wenn er normale Zellen sauerstoffrei machte. In gleicher Weise stellte Carrel bei Hühnern Sarkome her durch Injektion von arseniger Säure, welche die Zellatmung hindert. Es ist nur ein kurzer Schritt zu der Überlegung, daß die normale Sauerstoffverbrennung im Gewebe eine Schutzmaßnahme gegen Bildung und Wachstum von Geschwülsten darstellt. Die Rolle der Bestrahlung würde dann darin bestehen, die Gefäßdurchlässigkeit für Sauerstoff, oxydative Fermente und andere Katalysatoren herzustellen. In durch zeitliche Unterbindung blutleer gemachten Geweben bleibt die Strahlenreaktion aus. Beim Cohnheimschen Frosch tritt nach Milzbestrahlung keine Reaktion auf. Nach neueren Untersuchungen dänischer Autoren spielt der Luftdruck eine gewisse Rolle. Der günstige Einfluß auf die Dopaoxydase ist bekannt. Diese theoretischen Überlegungen führen zur Aufstellung bestimmter Forderungen bei der therapeutischen Verwendung von Gammastrahlen: 1. Anwendung der Röntgendosis, die lediglich zu einer Hyperämie und zu vermehrter Gefäßdurchlässigkeit führt und jede Schädigung der Gefäßwand vermeidet. In der Praxis entspricht die von Anschütz angegebene Technik der Brustkrebsbehandlung dieser Forderung. Die entzündungshemmenden Strahlendosen von Heidenhain und Fried beruhen auf derselben Überlegung. 2. Systematische Kombination von Strahlen und Substanzen, die Sauerstoff aktivieren (Schilddrüse, Eisen usw.). All diesen Überlegungen entspricht es nicht, Röntgencarcinome durch Röntgenstrahlen heilen zu wollen. Die dauernde Einwirkung von Röntgenstrahlen bewirkt bindegewebige Schrumpfung der Gefäßwand, die wiederum zur Verminderung der Durchlässigkeit führt. Das Gewebe wird sauerstoffarm. Eine neue Erythemdosis führt zur ödematösen Durchtränkung, welche einen erhöhten Gaswechsel und eine Umkehrung des pathologischen Prozesses bedingt. Die Beurteilung der Gefäßdurchlässigkeit wird in Zukunft bei Geschwulstforschung und Heilung eine wichtige Rolle spielen. *Pickhan* (Berlin).

Digitized by Google

Miescher, G.: Röntgenbiologie der gesunden und kranken Haut. I u. II. Strahlentherapie Bd. 27, H. 2, S. 257—280. 1927.

Es handelt sich um einen Abdruck des Vortrages gelegentlich der 15. Dermatologentagung in Bonn, September 1927 (vgl. dies. Zentrlbl. 4, 473). *Schreus.*

Keller: Polarisationsmessungen an der Haut nach Röntgen- und Ultraviolettlicht-Bestrahlungen. (*15. Kongr. d. dtsch. dermatol. Ges., Bonn, Sitzg. v. 4.—8. IX. 1927.*) Zentralbl. f. Haut- u. Geschlechtskrankh. sowie deren Grenzgeb. Bd. 25, H. 1/2, S. 28 bis 29. 1927.

Mittels der von Rein angegebenen Methode werden an der Haut Messungen des höheren Gleichstromwiderstandes vorgenommen. Dieser Widerstand ist hervorgerufen durch einen Polarisationsstrom, der gegenüber dem erzeugenden entgegengesetzte Richtung hat und wohl auf der verschiedenen Durchlässigkeit der Zellmembranen für die Ionen beruht. Überall wo Schweißdrüsen sitzen, sind diese Polarisationsströme sehr empfindlich auf Reize verschiedener Art. Vom Verf. werden eine Reihe von Widerstandskurven angegeben für normale und pathologisch veränderte Haut. Im Anschluß an Bestrahlungen mit Ultraviolettlicht zeigt sich im Gebiet des Erythems zuerst eine Polarisationserniedrigung, der mit Zunahme des Erythems eine anhaltende Erhöhung folgt. Daraus wird eine Steigerung der Membranfestigkeit gefolgert. Demgegenüber sind die Polarisationsveränderungen im Anschluß an Röntgenbestrahlungen gering. *Schultze* (Gießen).

Stahl, R., und G. Simsch: Untersuchungen über die Modifizierung der Erythem- und Pigmentbildung durch äußere Einflüsse. Zugleich VII. Beitrag zur Physiologie der Haut. (*Med. Univ.-Klin., Rostock u. Genesungsheim, Bad Kleinen.*) Strahlentherapie Bd. 27, H. 2, S. 311—330. 1927.

Die Beobachtung, daß die Bräunung der Haut an der Nordsee schneller als an der Ostsee erfolgt, daß die Bräunung rascher eintritt, wenn man wiederholt kurze Bäder nimmt und sich zwischendurch an der Sonne trocknen läßt, veranlaßte zur Nachprüfung der Ursachen dieses Phänomens. Zu diesem Zweck wurden Bestrahlungen der Unterarmhaut mit der künstlichen Höhensonne vorgenommen, nachdem vorher kürzere oder längere Armbäder in kaltem oder warmem Wasser vorhergegangen waren. Dabei ergab sich, daß Bäder, die zu einem stärkeren Blutgehalt der Haut führen (kurze und lange heiße und lange kalte Bäder) auch ein stärkeres Erythem ergaben. Die Pigmentbildung steht in einem gewissen Abhängigkeitsverhältnis zur Stärke des erzielten Erythems. Das relativ stärkste Pigment tritt nach Kälteeinwirkung auf. Bei angelegter Stauungsbinde wurde eine deutliche Steigerung der Erythembildung, aber ein auffallend schwaches Pigment beobachtet. Kurze kalte Armbäder, die zu einer Ischämie des Armes führten, schwächten den Grad des Erythems. *Harms* (Hannover).

Rancken, D.: Beitrag zur Frage der biologischen Wirkungen ultravioletter Strahlen. (*Inst. fysiol., univ., Helsinki.*) Finska läkaresällskapets handl. Bd. 68, Nr. 10, S. 900 bis 915. 1926. (Schwedisch.)

Verf. setzt sich mit den Erklärungen auseinander, die für die physiologische Wirkung der Quarzlampenbestrahlung gegeben worden sind. Auf Grund eingehender experimenteller Untersuchungen an 12 gesunden Versuchspersonen und an sich selbst kommt Rancken zu der Ansicht, daß die sensiblen Nervenendigungen der Haut die Träger der Strahlenwirkung sind, und zwar werden sie nicht direkt, sondern durch das Erythem und die nachfolgenden Gewebsänderungen gereizt; durch Rezeptionsveränderungen kommt auf dem Wege über das Zentralnervensystem die günstige Allgemeinwirkung zustande (Blutdruckherabsetzung, Steigerung der Respiration und des Stoffwechsels). Die unmittelbare Anhängigkeit von dem Stadium des Erythems zeigte sich auch an einer Nebenbeobachtung: An Muskeln, die sich bereits im Training befanden, wurde während des Erythems eine bedeutende Leistungssteigerung exakt gemessen. Diese sank mit Abklingen des Erythems allmählich, jedoch nicht bis zum Ausgangspunkte, wieder ab (ähnliche Beobachtungen früher durch Hasselbalch).

Digitized by Google

Mit der nachhaltigen Wirkung der Bestrahlungen steht im Einklang, daß Verf. eine Vermehrung und Verlängerung der Capillarschlingen in der bestrahlten Haut beobachtet hat, die noch nach Jahren nachweisbar sein kann. Es gelang noch nicht, hierfür den exakten photographischen Nachweis zu bringen. *Irmg. Kroner* (Berlin).°°

Chick, Harriette, and Margaret Honora Roscoe: Influence of diet and sunlight upon the amount of vitamin A and vitamin D in the milk afforded by a cow. (Wirkung der Kost und des Sonnenlichtes auf die Menge von Vitamin A und Vitamin D in der von einer Kuh gelieferten Milch.) (*Dep. of exp. pathol., Lister inst., London.*) Biochem. journ. Bd. **20**, Nr. 3, S. 632—649. 1926.

Der Gehalt an Vitamin A wurde geprüft an Ratten, welche eine Vitamin A-freie aber Vitamin D enthaltende Nahrung bekamen. Als Träger von Vitamin D diente 30 Min. in einer Entfernung von 33 cm mit der Quarzlampe bestrahltes Baumwollsamenöl; Kennzeichen der Vitamin A-Wirkung war die Beeinflussung der Gewichtskurven und die Besserung vorhandener Xerophthalmie oder beginnender Pneumonie. Das bestrahlte Öl wirkte oft Durchfall erzeugend, was den Gewichtskurvenverlauf zunächst stören kann. Der Gehalt an Vitamin D wurde geprüft durch Fütterung der aus der Milch gewonnenen Butter oder der Milch selbst an Ratten, die eine Rachitis erzeugende Kost (Nr. 3143 von McCollum) bekamen; nach 4 Wochen chemische Analyse von Femur, Tibia und Fibula, sowie histologische Untersuchung der Knochenknorpelgrenze der Rippen. Der Vitamin-A-Gehalt hängt nur von der Art der Nahrung ab; er ist am höchsten, wenn die Kuh frisches Grünfutter bekommt, am niedrigsten bei Fütterung mit Körnerfrucht und Rüben im Winter. Die Besonnung der Kuh ist dagegen ohne jeden Einfluß auf den Vitamin A-Gehalt der Milch. Der Vitamin-D-Gehalt der Milch, ihre antirachitische Wirkung, hängt dagegen in erster Linie von dem Grad der Besonnung der Kuh ab. Frisches Grünfutter wirkt ebenfalls, aber nur beitragend auf die Vermehrung des Gehaltes an antirachitischem Vitamin D. Die Milch hatte den höchsten Gehalt an beiden fettlöslichen Vitaminen A und D, wenn die Kuh im Sommer auf der Weide war. Es wird darauf hingewiesen, wie unvorteilhaft es ist, Kühe dauernd im Stall zu halten, wenn ihre Milch zur Säuglings- und Kinderernährung dienen soll. Die Butter, welche aus einer antirachitisch wirksamen Milch gewonnen war, verlor ihre antirachitische Wirkung auch nach mehr als 2 Jahre langer Aufbewahrung im gefrorenen Zustande nicht. *Aron* (Breslau).°°

Leigh-Clare, Joan Leigh: The effect of excessive radiation with ultra-violet light upon the growth of rats. (Der Einfluß exzessiver Bestrahlung mit ultraviolettem Licht auf das Wachstum von Ratten.) (*Dep. of exp. pathol., Lister inst., London.*) Biochem. journ. Bd. **21**, Nr. 1, S. 208—210. 1927.

Chick und Roscoe (vgl. vorstehendes Referat) haben in ausgedehnten Versuchsreihen unter dem Einfluß übermäßiger Bestrahlung mit ultraviolettem Licht eine starke Wachstumsverzögerung und auch sonstige Krankheitssymptome bei Ratten beobachtet. In neueren Untersuchungen konnten diese Befunde auch durch den Verf. voll bestätigt werden. Bei einer Bestrahlungsdauer von 30 Minuten pro die zeigten Ratten im Gegensatz zu den nur 2—5 Minuten lang bestrahlten Kontrolltieren eine starke Wachstumsverzögerung, und, neben anderen Krankheitssymptomen, als besonders hervorstechend eine diffuse eitrige Conjunctivitis. Wurden die Augen der Tiere während der Bestrahlung vor der Lichtwirkung geschützt, so blieb nicht nur diese Conjunctivitis, sondern auch die Wachstumsverzögerung aus. Jedenfalls soll in Tierexperimenten auf die schädliche Wirkung überstark dosierter Bestrahlung stets geachtet werden. Bei Ratten wird ein ausreichender und nicht schädlicher Strahleneffekt durch eine Bestrahlung von 2 Minuten pro die voll gewährleistet. *György* (Heidelberg).°

Lüppo-Cramer: Entkeimung und Desensibilisierung. Photogr. Korrespondenz Bd. **63**, Nr. 12, S. 362—363. 1927.

Verschiedene Plattensorten, sowohl Negativmaterial als auch Diapositivplatten, werden einer Vorbehandlung unterworfen in 1. Chromsäurebad zur Entfernung der Reifungskeime, 2. Desensibilisatorenlösung (Phenosafranin 1 : 10000), 3. Chromsäurebad und darauf in Desensibilisationslösung und die Empfindlichkeit der nach 1. oder 2.

Digitized by Google

oder 3. vorbehandelten Platten mit der ursprünglichen Empfindlichkeit verglichen. Es zeigte sich in mehr oder weniger starkem Grade, daß die Desensibilisierung auf die entkeimten Platten (Vorbad nach 1.) einen geringeren Einfluß hat als auf die Originalplatten. Aus dieser Tatsache wird gefolgert, daß der Desensibilisator vorwiegend die ursprünglichen Reifungskeime angreift. *Walther Barth* (Dessau).

Kühn, Heinrich: Zweckmäßige Dunkelraumbeleuchtung. II. Plattennarkose. Photogr. Rundschau u. Mitt. Jg. **64**, H. 23, S. 461—467. 1927.

Es werden die Vorteile der Desensibilisation (Plattennarkose) für die Amateurphotographie auseinandergesetzt. Eine Kontrolle des Entwicklungsvorganges kann der Amateur nicht entbehren, wenn er eine richtige Tonwidergabe auf den Bildern erhalten will. Diese Kontrolle ist, besonders bei ortho- und panchromatischem Negativmaterial nur möglich, wenn die Platten vor der Entwicklung oder gleichzeitig mit der Entwicklung desensibilisiert werden. Als Desensibilisatoren sind das Pinakryptolgrün und Pinakryptolgelb der Agfa (J. G. Farbenindustrie A.-G.) zu verwenden. Als Vorbad wird von Pinagrün eine Lösung 1 : 5000, von Pinagelb 1 : 1000 benutzt. Die Baddauer beträgt 1—2 Min. Die Lösung von Pinagelb ist nur etwa 14 Tage haltbar. Die Lösungen beider Desensibilisatoren sind vor Licht zu schützen. Pinagrün kann auch als Entwicklerzusatz verwendet werden in der Konzentration 1 : 5000. Hydrochinon- und Neol-Entwickler sind mit Desensibilisatoren nicht zu verwenden. Am besten ist hier Rodinal und Glycin. Rodinal stellt überhaupt in verschiedenen Konzentrationen, mit und ohne Bromkalizusatz angewandt, den Idealentwickler dar. Bei Gegenwart von Tartrazin in der Emulsion versagt die Plattennarkose. Auch bei lichthoffreien Platten mit Braunsteinzwischenguß sind Desensibilisatoren anwendbar. Nach der Desensibilisierung (bei Vorbad nach 1—2 Min., bei Entwicklerzusatz nach etwas mehr Zeit) kann jedes photographische Material bei gelbem Licht entwickelt werden. (I. vgl. dies. Zentrlbl. 4, 478.) *Walther Barth* (Dessau).

Röntgenstrahlen.

Röntgenstrahlen als Hilfsmittel für die Diagnostik.

Spezielle Röntgendiagnostik.

Skelettsystem (einschl. Zähne).

Savès: Appareil simple pour radiographie en position oblique de la colonne dorsale. (Einfache Vorrichtung für die Schrägaufnahme der Brustwirbelsäule.) Arch. de méd. et pharmacie navales Bd. **117**, Nr. 4, S. 336—338. 1927.

Verf. gibt eine Vorrichtung an, die es gestattet, bei Schrägaufnahmen der unteren Brustwirbelsäule vor der Aufnahme den Pat. so zu zentrieren, daß die Wirbelsäule in die Mitte der Platte fällt. Der Patient wird auf einen Holzrahmen gelagert, unter den die Kassette eingeschoben werden kann. Vordem wird an ihrer Stelle ein Bleirahmen mit zentral fensterkreuzartig sich schneidenden Bleistreifen untergeschoben und durch Radioskopie der längsverlaufende Bleistreifen mit der Wirbelsäule zur Deckung gebracht. So wird bei der jetzt folgenden Aufnahme der gewünschte Effekt erreicht. *Bernstein* (Danzig).

Putschar, Walter: Zur Kenntnis der Knorpelinseln in den Wirbelkörpern. (*Pathol. Inst., allg. Poliklin., Wien.*) Beitr. z. pathol. Anat. u. z. allg. Pathol. Bd. **79**, H. 1, S. 150—165. 1927.

Bei planmäßiger Untersuchung der Wirbelsäulen von Individuen im Alter von 15—85 Jahren konnten unter 60 Fällen 54mal Knorpelinseln in den Wirbelkörpern nachgewiesen werden. Die Inseln waren in 36 Fällen schon mit bloßem Auge sichtbar, in 18 Fällen erst bei der histologischen Untersuchung; bei über 50jährigen waren sie regelmäßig zu finden, vor dem 15. Lebensjahre konnten sie bei Untersuchung von 12 Fällen niemals festgestellt werden. Die Knorpelinseln sind meist etwa 1 mm groß und liegen in den oberflächlichen Markräumen nahe der sagittalen Medianebene, ungefähr in der

Digitized by Google

Mitte des antero-posterioren Durchmessers des Wirbelkörpers, einzeln oder in Gruppen beisammen. Meist finden sich über den Knorpelinseln größere Defekte in der knöchernen Schlußplatte des Wirbelkörpers, auch ist gewöhnlich ein direkter Zusammenhang dieser Knorpelinseln mit dem Bandscheibenknorpel nachzuweisen, meist in Beziehung zu Gefäßen, die dort aus den Markräumen der Wirbelkörper in den Bandscheibenknorpel hineinziehen. Als Hauptbedingung für das Zustandekommen der Knorpelinseln werden funktionelle Schädigungen der Wirbelsäule durch statische und kinetische Belastungen angesehen. *P. Prym* (Bonn).

Skinner, E. H.: Anatomical and postural variations of the lumbosacral spine. (Anatomische und Haltungsvariationen des Lumbosakralabschnittes der Wirbelsäule.) Radiology Bd. **9**, Nr. 6, S. 451—452. 1927.

Die für die Betrachtung der Lumbosakralregion im Röntgenbilde wichtigen Gesichtspunkte stellt Verf. kurz folgendermaßen zusammen: 1. Sakralisation des 5. Lumbalwirbels ist als eine anatomische Varietät anzusehen; 2. die Spina bifida occulta, d. h. ein mangelhafter Verschluß der Wirbelbögen, stellt eine Variation der anatomischen Entwicklung dar, welche keine krankhaften Erscheinungen macht; 3. Abweichungen von der normalen Haltung an der Lumbalwirbelsäule sind nicht stets pathologisch; eine gestreckte Wirbelsäule kann eher als eine Ausnahme betrachtet werden; 4. vorgerücktes Alter und anstrengende Arbeit erzeugen an der Wirbelsäule Spornbildungen und eine sog. hypertrophische Osteoarthritis; diese Erscheinungen sind die Antwort der Wirbelsäule auf die natürliche und aus dem Beruf sich ergebende Inanspruchnahme durch Zug und Druck; sie müssen nicht auf eine entzündliche oder traumatische Ursache zurückgeführt werden; 5. die Querfortsätze der Lendenwirbel, besonders die des ersten Lendenwirbels, zeigen zuweilen eine Abtrennung gegenüber dem Körper infolge eines mangelhaften knöchernen Anschlusses dieser mit einem eigenen Verknöcherungszentrum versehenen Wirbelabschnitte an den Wirbelkörpern; diese Hemmungsbildungen dürfen nicht mit Frakturen verwechselt werden; letztere sind selten und erfolgen nur bei heftigem Stoß auf ein beschränktes Gebiet der Oberfläche (Schlag mit einem Hammer, Hufschlag). *Arthur Hintze* (Berlin).

Laignel-Lavastine et Jean Ravier: Cénestopathie pure diffuse chez une malade à lombalisation douloureuse de la première sacrée avec spondylolisthésis. (Reine diffuse Cenestopathie bei einer Kranken mit schmerzhafter Lumbalisation des 1. Sakralwirbels bei Spondylolisthesis.) Encéphale Jg. **22**, Nr. 9, S. 701—705. 1927.

Eine 52jährige Frau mit Cenestopathie leidet seit einem Sturz im 12. Lebensjahre an Schmerzen im Kreuz und in den Beinen, die seit 1 Jahre stärker wurden. Die Röntgenuntersuchung ergibt eine doppelseitige assymmetrische Lumbalisation des 1. Sakralwirbels. Das Kreuzbein ist nach vorne geneigt und seine Basis stärker verdichtet. Es handelt sich also um eine Lumbalisation mit Spondylolisthesis. Da bei 2 anderen Kranken dieser Art ebenfalls Veränderungen an der Wirbelsäule nachzuweisen waren, wäre an die Möglichkeit eines Zusammenhangs beider Erkrankungen zu denken. *Hans Kloiber* (Baden-Baden).

Jaroschy, Wilhelm: Spaltunterschenkel, Spaltunterarm. (*Dtsch. chir. Univ.-Klin., Prag.*) Arch. f. orthop. u. Unfall-Chir. Bd. **25**, H. 4, S. 482—494. 1927.

Bericht über einen Fall von Spaltunterarm. Das Röntgenbild (Abbildung) zeigt ein deutlich verschmälertes, abnorm gestelltes unteres Humerusende. Der Ulnaschaft ist auf $13^1/_2$ cm Länge verkürzt. Die Handwurzel besteht nur aus 2 Knochen, die der Form nach dem Mond- und Hakenbein entsprechen. Es folgen die Metacarpen III—V, von denen der am weitesten ulnar gelegene einen dreigliedrigen, etwas verkrümmten Finger trägt. Der mit dem Humerus fest verbundene Knochen wird als Radius angesehen. Verf. setzt diese Mißbildung morphologisch mit den Fällen von Spaltunterschenkel in Parallele. Die Abweichung von Hand und Fuß entsteht nach der Seite des aus der Verbindung mit dem distalen Extremitätenabschnitt ausgeschalteten Knochens. Die Ätiologie ist noch ungeklärt. Verf. hält die Annahme exogener Faktoren für nicht begründet. *A. Hübner* (Berlin).

Driak, F.: Über angeborene Naticephalie. (*I. chir. Univ.-Klin., Wien.*) Fortschr. a. d. Geb. d. Röntgenstr. Bd. **36**, H. 5, S. 1045—1049. 1927.

Die angeborene Naticephalie besteht in abnormer Gestaltung des Schädels, die bei anterio-posteriorer Richtung sowohl klinisch wie röntgenologisch eine starke exzen-

Digitized by Google

trische Vorwölbung der Parietalia zeigt, die eine Dicke bis zu 2 cm erreichen können. Die Verdickung beschränkt sich auf die Lamina externa und nimmt gegen die Nähte hin ab. Die Knochenstruktur zeigt spongiösen oder radiären Typ. Im Bereich der sagittalen Naht, die von normaler Dicke ist, sieht man in der Regel eine tiefe Furche. Beschreibung von 2 Fällen und 4 Schädelskeletten. *Hans Kloiber* (Baden-Baden).

Schwartz, Eugen: Kongenitaler Defekt der Tibia. Fortschr. a. d. Geb. d. Röntgenstr. Bd. **36**, H. 3, S. 673—674. 1927.

Kurze kasuistische Mitteilung eines kongenitalen Tibiadefektes bei einem $3^1/_2$jährigen Mädchen aus gesunder Familie. Die Röntgenaufnahme zeigt einen totalen Defekt der Tibia und der Patella (? Ref.). Die Ursache dieser meist mit anderen Abnormitäten vergesellschafteten Mißbildung ist endogener Natur, eine mesoblastische Störung. Mechanische Ursache kann nicht in Betracht kommen. *Fedder* (Münster i. W.).

Shore, L. R.: Two cases of congenital deformity of the upper limb. I. A female child, aged $7^1/_2$, with a deformity of the left hand. (Zwei Fälle von angeborener Mißbildung am Arm.) Journ. of anat. Bd. **62**, Nr. 1, S. 118—120. 1927.

Bei einem $7^1/_2$jährigen Mädchen findet sich an der linken Hand ein vollständiger Defekt der 3 Mittelfinger einschließlich der Metakarpalen, an Stelle von Daumen und Zeigefinger sind nur kurze Stümpfe vorhanden. An der Basis der 5 Fingerstrahlen können Knochen gefühlt werden; der Stumpf des Daumens weist am Ende einen kleinen Nagel auf; es besteht geringe Greiffähigkeit durch Annäherung von Daumen und 5. Finger. Im Röntgenbild (Abb.) zeigen sich Rudimente der 5 Metakarpalen; das Metakarpale V weist eine kleine aber deutliche Epiphyse auf. Am Metakarpale I besteht eine Basalepiphyse, welche größer ist als an der normalen Hand. Carpus normal; auch das übrige Skelett ohne Abweichungen. Keine Deformitäten in der Familie. — Bei einem $7^1/_2$jährigen Knaben ist der linke Unterarm auf einen Stumpf von $2^1/_2$ cm Länge reduziert, der frei beweglich ist und in dem man Rudimente von Radius und Ulna fühlen kann. Röntgenbilder (Abb.) zeigen, daß die am Ellbogen teilnehmenden Skelettelemente vorhanden sind, nur die Epiphyse des Cond. hum. int. fehlt. Der Humerus zeigt am unteren Ende eine mangelhafte Ausbildung der Kondylen, Olecranon und Fossa coronoidea sind aber normal entwickelt. Das Verknöcherungszentrum des Radiusköpfchens ist auf der Seite der Abnormität größer als auf der normalen. Auch in diesem Falle ist bei dem Kinde selbst und in der Familie keine weitere Mißbildung vorhanden.

Verf. zieht zum Vergleich 5 Präparate von 3 Individuen mit Hemimelie heran und einen von Hornsby beobachteten Fall von zweifelloser Amputation des linken Beines in utero durch die Nabelschnur, bei dem das abgetrennte Glied, das nur die Größe etwa des 5. Monats erreicht hatte, maceriert in utero gefunden wurde. Der Befund runzeliger, warzenähnlicher Haut am Armstumpf des erwähnten Knaben und einer narbigen Grube in einem der Präparate spricht für Verlust der Glieder durch Amputation; dies dürfte ein wertvolles differentialdiagnostisches Zeichen gegenüber der echten Hemimelie sein. *Arthur Hintze* (Berlin).

Kirner, J.: Doppelseitige Verkrümmungen des Kleinfingerendgliedes als selbständiges Krankheitsbild. (*Röntgenabt., Spit. z. Heiligen Geist, Waldshut.*) Fortschr. a. d. Geb. d. Röntgenstr. Bd. **36**, H. 4, S. 804—806. 1927.

Es handelt sich um ein 13jähriges Mädchen von normaler Körpergröße und grazilem Knochenbau, dessen eigene und Familienvorgeschichte nichts Besonderes bietet. Die Inspektion der beiden kleinen Finger zeigt — links stärker ausgeprägt als rechts — eine deutliche dorsal-konvexe Verkrümmung des Endgliedes. Die Verkrümmung betrifft den ganzen distal von der Epiphyse gelegenen Abschnitt der Phalanx. Auch in der Epiphysenfuge selbst besteht eine gewisse Verschiebung dorsalwärts. Es ist angeblich vor einigen Monaten spontan aufgetreten und scheint progredient zu sein. Die Ätiologie ist noch unklar. Doch spricht der ganze vorliegende Befund für ein wohl umschriebenes, charakteristisches Krankheitsbild, das sich durch eine symmetrische, spontan einsetzende, zunehmende Verkrümmung der Endphalanx des kleinen Fingers dokumentiert. Als Therapie kommt nur die operative Korrektur durch Osteotomie in Frage. *Dehler* (Erlangen).

Hackenbroch, M.: Über die Beziehungen zwischen Länge und Dicke der Mittelfußknochen bei normaler und pathologischer Statik des Fußes. Ein Beitrag zur Frage der

Digitized by Google

Deutschländerschen Mittelfußerkrankung. (*Orthop. Klin., Univ. Köln.*) Arch. f. orthop. u. Unfall-Chir. Bd. **25**, H. 4, S. 440—454. 1927.

Verf. untersuchte den Einfluß der Verkürzung eines Metatarsus, besonders des 1., auf die Form der anderen Mittelfußknochen. Von dem Gesichtspunkt ausgehend, daß die Beanspruchung der Metatarsalien bei der Belastung individuell und je nach der Fußstellung verschieden ist, werden Fälle herangezogen, bei denen ein Mittelfußknochen operativ verkürzt ist. Nach Hohlfußoperation (Keilresektion an der Basis des Metatarsale 1) wird $2^1/_2$ Jahre später eine eigenartige spindelige Verdickung des 2. Metatarsale festgestellt. Diese wird in einem anderen Falle beim 3. Mittelfußknochen noch deutlicher, wo der 2. durch Fixation der Sehne des Ext. halluc. unterhalb des Köpfchens dauernd hochgehoben und von der Belastung mehr oder weniger ausgeschlossen ist. — Verf. kommt zu dem Ergebnis, daß die Metatarsen Anpassungserscheinungen zeigen können an die veränderte Statik des Fußes nach der operativen Korrektur. *Hübner* (Berlin).

Harms, Claus: Ausgedehnte symmetrische Malacie im Gebiete der Handwurzel. (*Röntgenabt., ev.-luth. Diakonissenh. „Henriettenstift", Hannover.*) Fortschr. a. d. Geb. d. Röntgenstr. Bd. **36**, H. 5, S. 1051—1052. 1927.

Bericht über eine bisher nicht beschriebene symmetrische Veränderung der Handwurzel, die charakterisiert ist durch multiple Erweichungsherde in den Knochen der Handwurzel und den benachbarten Knochenteilen der Finger und des Unterarmes. Diese Veränderungen traten wenige Wochen nach einer geringfügigen Verletzung (Verstauchung beider Daumengrundgelenke) auf. Die Erkrankung ist in Parallele zu setzen mit der Köhlerschen Erkrankung des Metatarsus II und der Kienböckschen Lunatum-Malacie. Ihre Entstehung ist wohl auf eine Zerreißung der Gelenkverbindungen zwischen den Knochen des Handwurzelgebietes und daraus folgende Ernährungsstörungen zurückzuführen. *Autoreferat.*

Lusskin, Harold: Calcified intervertebral disk. A case report. (Verkalkung der Zwischenwirbelscheiben.) (*Orthop. clin., Beth Israel hosp., New York.*) Americ. journ. of surg. Bd. **3**, Nr. 2, S. 148—149. 1927.

Bericht über einen Fall von Verkalkung der Zwischenwirbelscheibe zwischen den X. und XI. Brustwirbel bei einem 50jährigen Handelsmann. Der Patient litt seit 1 Jahr an zunehmender Schwäche des rechten Beines, ferner an Schmerzen im unteren Rückenabschnitt, die nach links ausstrahlten. Das rechte Bein zeigte Parese aller Muskeln, aber keine Atrophie; es wurden häufige fibrilläre Zuckungen beobachtet. Das Röntgenbild zeigt einen Schatten entsprechend dem mittleren Pulpafelde der Zwischenwirbelscheibe und eine Lippenbildung an dem Wirbelkörper (Abb.). Die Verkalkung befindet sich also in dem zentralen, weichen und durch ein hochelastisches fibrokartilaginäres Gewebe ausgezeichneten Abschnitt der Wirbelscheibe. Über eine Verkalkung der Wirbelscheibe ist bisher nur zweimal in der Literatur berichtet worden. (Bacon, Ztschr. f. Kinderheilk. 1923, Bd. **104**, und Barsony und Polgard, Klin. Wochenschr. 1925, Jg. **4**, 759/760.) Verf. bringt die Beschwerden nicht mit dem Röntgenbefunde in Zusammenhang. *Arthur Hintze* (Berlin).

Santoro, Mario: Calcificazioni paravertebrali e spondilite. Ascesso freddo calcificato. (Paravertebrale und spondylitische Verkalkungen. Verkalkter Absceß.) Arch. di radiol. Jg. **3**, H. 5, S. 1014—1018. 1927.

3 Röntgenbilder illustrieren die Ausführungen. Es handelte sich um eine Dame, die bei bimanueller Palpation eine Druckempfindlichkeit der Niere und auf Druck eine im Verlauf des Ureters links aufwies. Die klinische Diagnose blieb zweifelhaft. Die Röntgenuntersuchung einschließlich der Pyelographie sicherte den im Titel näher bezeichneten Befund.
Heinz Lossen (Darmstadt).

Costantini, Domenico: Di un caso di malattia ossea del Paget. (Über einen Fall von Pagetscher Knochenerkrankung.) (*Istit. di elettro-terap. e radiol. med., univ., Roma.*) Radiol. med. Bd. **14**, Nr. 12, S. 1105—1115. 1927.

Verf. berichtet über einen Fall von Pagetscher Krankheit, mit der Eigenart, daß die Veränderungen in den verschiedenen Knochenabschnitten verschiedener Art

Digitized by Google

waren, derart, daß man hätte glauben können, sie stammten von verschiedenen Individuen. Die Differenzialdiagnose gegenüber chronischer Osteomyelitis, Tuberkulose und Syphilis des Knochen, Ostitis fibrosa und Leonthiasis ossea verursachte erhebliche Schwierigkeiten, die nur durch den weiteren Verlauf und die charakteristischen Veränderungen im Sinne der Deformierung und schließlich durch die Biopsie geklärt wurden, wobei es sich herausstellte, daß es sich einmal um eine produktive, andererseits um eine destruktive Ostitis handelte. Das Röntgenbild war nur bei einem Knochen (Tibia) charakteristisch, während dasjenige des Radius eher an Ostitis fibrosa denken ließ. Verf. schließt damit, daß er hervorhebt, daß die Deutung röntgenologischer Veränderungen am Knochensystem oft recht schwierig sein können, weil Krankheiten unbekannter Genese verschiedenste Veränderungen der Form, des Sitzes und der Ausbreitung aufweisen können (Röntgenbilder). *Th. Naegeli* (Bonn).

Hirsch, I. Seth: Is generalized osteitis fibrosa (Paget and von Recklinghausen) congenital? (Ist die generalisierte Ostitis fibrosa angeboren?) (*New York acad. of med., sect. of orthop. surg., 15. IV. 1927.*) Americ. journ. of surg. Bd. 3, Nr. 2, S. 167 bis 175. 1927.

Im Anschluß an die Befunde aus der Literatur, ferner auf Grund eines 15 Jahre (vom 8. bis zum 23. Lebensjahr) beobachteten Falles und der Schilderung einer Familie, in der unter 9 Kindern 2 Knaben und 1 Mädchen, welche 9 Jahre, 16 Jahre bzw. 11 Jahre alt waren, an dem besprochenen Leiden erkrankt waren, wird das Wesen und die Entstehungsursache der generalisierten Ostitis fibrosa besprochen. Verf. kommt zu folgenden Schlüssen: Die Ostitis deformans von Paget und die Ostitis fibrosa von v. Recklinghausen sind identische Erkrankungen; sie stellen die generalisierte Form der heute als Ostitis fibrosa bezeichneten Krankheit dar. Das Leiden tritt nicht nur im Wachstumsalter ein, es kann vielmehr in jedem Lebensalter zur Entwicklung gelangen und schon in früher Kindheit bestehen. Das von Paget beschriebene Krankheitsbild betrifft nur den voll ausgebildeten Endzustand. — Die Krankheit ist wahrscheinlich angeboren und in hohem Grade vererblich. Die Knochenveränderungen gehen wahrscheinlich auf Störungen an den Parathyreoideae zurück. Hierfür sprechen die Störungen im Kalkstoffwechsel, welche bei Parathyreoidektomierten oder Kindern von parathyreoidektomierten Müttern auftreten, andererseits das Auftreten von tetanieähnlichen Spasmen bei der generalisierten Ostitis fibrosa. Vielleicht ist eine angeborene Hypoplasie der Epithelkörper die Ursache der Erkrankung. Röntgenaufnahmen des erstgenannten Falles ergaben am Skelett den charakteristischen Befund teils von Hyperplasie, teils von Osteoporose. Im Verlauf der Beobachtungszeit trat eine Spontanfraktur eines Femur ein, welche zur festen Wiedervereinigung kam. Röntgenbilder von Schädel und Brustkorb des kleinen Mädchens aus der oben angeführten Familie zeigen Verdickungen und Verdichtungen der Knochen, die am Schädeldach mit einer Obliteration der Diploe einhergehen; auch die Schädelbasis ist verdickt, die Sella turcica aber nicht beteiligt. Die Röntgenuntersuchung ist das einzige zuverlässige Erkennungsmittel; dies ist bei Untersuchungen über die familiäre Verbreitung des Leidens zu beachten. — Le Wald erinnert an die Veränderungen im Arteriensystem und ferner an die Ähnlichkeit der Röntgenbilder mit denen bei der sogen. Marmorkrankheit. — Humphries berichtet über Behandlungserfolge bei der Pagetschen Krankheit, auf Grund deren er die Erkrankung als eine Störung, welche von einer vom Darm ausgehenden Vergiftung herrührt, ansieht. — Epstein sah die Krankheit niemals bei kleinen Kindern. Die Parathyreoidbehandlung ist erfolglos. — Eising bezweifelt, daß die gezeigten Bilder von kindlichen Händen und Füßen als Paget anzusehen sind. — Pomeranz vermißt in den gezeigten Bildern die für Paget charakteristischen streifigen und cystischen Veränderungen. — Hirsch sieht in der Röntgenuntersuchung der verschiedenen Stadien der Erkrankung den Schlüssel zu dem Problem der Ostitis fibrosa. Neben den beiden vorwiegend proliferativen Formen der

Digitized by Google

generalisierten Erkrankung stellt er eine dritte fest mit Cystenbildung in den Diaphysen der Röhrenknochen und am Schädel, bei welcher die nach der Epiphyse zu liegenden Abschnitte freibleiben. Die echte Marmorkrankheit, bei welcher der ganze Knochen in eine dichte, strukturlose Masse verwandelt ist, der Türkensattel umgeformt und verkleinert ist, die Processus clinoidei aber verdickt und verbreitert sind, ist von der generalisierten Ostitis fibrosa völlig zu trennen. *Arthur Hintze* (Berlin).

Segre, Giulio: L'atrofia ossea di Sudeck. (Die Sudecksche Knochen-Atrophie.) (*Istit. e clin. di patol. chir., univ., Torino.*) Ann. ital. di chir. Jg. 6, H. 6, S. 555 bis 575. 1927.

Der Verf. liefert einen Beitrag von 2 eingehend beobachteten Fällen von Knochenatrophie und bespricht im Anschluß an diese die Pathogenese, die gegenwärtigen Theorien über die Ätiologie, die Anatomie, den klinischen Verlauf, Prognose und Therapie.

Im ersten Falle handelt es sich um einen Unfallverletzten, welcher eine Distorsion der Hand erlitten hatte. Bald nach Abnahme der ruhigstellenden Verbände trat ein Ödem der ganzen Hand ein, begleitet von lebhaften Schmerzen. Das Röntgenbild, welches 1 Monat nach dem Trauma angefertigt wurde, zeigte bereits eine Rarefikation der Handwurzelknochen und es wurde der Verdacht auf Tuberkulose ausgesprochen. Ein weiteres Röntgenbild, $3^1/_2$ Monate nach dem Unfall, zeigte eine noch stärkere Rarefikation mit Übergreifen auf 3 Metakarpen und die distalen Enden der Unterarmknochen. Eine neuere Untersuchung, 8 Monate nach dem Trauma, zeigte eine vollkommene Recalcifikation der Knochen und eine Ankylose zwischen einzelnen Handwurzelknochen und Metakarpen. Zeichen, die für Tuberkulose sprechen, fanden sich nirgends. Es handelte sich hier also um die akute Knochenatrophie von Sudeck, die im Gefolge einer Distorsion des Radiokarpalgelenks auftrat, nachdem dieser in den ersten Tagen ein trophoneurotisches Ödem gefolgt war. Die Atrophie stellte sich 1 Monat nach dem Unfall ein, bestand etwa 3 Monate und war nach 9 Monaten geheilt. — Der zweite Fall handelt auch von einem Unfallverletzten, der sich mit einer Kreissäge eine Weichteilverletzung zuzog, worauf eine Phlegmone eintrat. Die Röntgenaufnahme, 2 Monate nach dem Trauma, zeigte eine akute Osteomyelitis in der distalen Epiphyse des zweiten Metacarpus, daneben fand sich eine andere Knochenaffektion an den 4 letzten Metakarpenbasen und den Handwurzelknochen. Hier handelte es sich um den typischen Befund einer echten akuten Knochenatrophie. Eine Röntgenkontrolle 2 Jahre später zeigt eine ausgesprochene Recalcifikation der betroffenen Knochen als Zeichen einer Heilung der Atrophie. Infolge Ankylose bildeten die Handwurzelknochen eine ziemlich einheitliche kompakte Masse. Daneben zeigte die Aufnahme den deutlichen Unterschied gegenüber der ausgeheilten Osteomyelitis am Metacarpus.

Über die Pathogenese äußert sich Segre dahin, daß diese nach den verschiedensten Ursachen auftreten kann, vorwiegend nach eitrigen, sowohl akuten wie auch chronischen Prozessen und nach Traumen, sei es, daß diese die Weichteile, sei es Knochen und Gelenke betroffen haben. Nach einer Statistik von Herfarth soll die Knochenatrophie in 47% nach entzündlichen Krankheiten auftreten. Der Krieg hat gelehrt, daß nach Nervenverletzungen die Knochenatrophie ebenfalls auftreten kann. Über die Ätiologie zählt S. folgende Theorien auf: Die entzündliche, die reflektorische, die des Ödems, die vasomotorische und trophische. Die Theorie des Ödems hat Beck aufgestellt, der die Bedeutung der entzündlichen Theorie leugnet und die Ursache der Verminderung der Kalksalze in physikalisch-chemischen Vorgängen sucht. Er stellt sich die Ursache in einer abnormen Lösbarkeit dieser Kalksalze in dem durch Lymphe stark durchtränkten Ödem vor. Versuche von Herfarth, welche die vasomotorische und daraus die Theorie der Ernährungsstörung des Knochens beweisen sollen, wurden von ihm an Tieren durch Unterbindung der den Calcaneus versorgenden Arterien vorgenommen, worauf nach wenigen Tagen die Knochenatrophie eintrat. Er glaubt, die Ursache weniger in der Inaktivität selbst als in dem dadurch verminderten Zustrom von Blut zu sehen. Die Diagnose der Knochenatrophie wird meistens röntgenologisch gestellt. Klinisch kann sie angenommen werden, wenn 2—3 Wochen nach einem leichten Trauma eine anormale Schmerzhaftigkeit eintritt, die von einer erheblichen Bewegungsbeschränkung begleitet ist. Sehr wichtig ist der Nachweis derselben bei Unfallverletzten, da dann eine Simulation ausgeschlossen werden kann. Die Differentialdiagnose gegen die sekundären Atrophien bei Tuberkulose, Lues, Tumoren ist häufig recht schwierig. Die

Digitized by Google

senile Atrophie kann dagegen durch Aufnahmen der Gegenseite leicht ausgeschlossen werden. Über den Beginn der akuten Knochenatrophie kann man keine feste Regel aufstellen. Sie kann nach 2, 4, 6 und mehr Monaten nach der Schädigung auftreten und hat einen chronischen Verlauf. S. bespricht ausführlich die Prädilektionsstellen. Das Röntgenbild kann deutlich das akute Stadium von dem chronischen trennen. Einige Autoren wollen noch weitere Stadien unterscheiden können. Im ersten Stadium unterscheidet man nur eine einfache Verschmälerung der Knochenbälkchenzeichnung, während die Anzahl der Knochenlamellen nicht vermindert ist, sie sind nur schmäler und transparenter. Dann erst folgt die Verminderung der Zahl. Durch die Verdünnung von Corticalis und Trabekeln vermehren sich die Spatien. — Die Prognose ist stets dubiös. — Die Behandlung soll in erster Linie die Ursache eliminieren, vor allem den Eiterherd. Zu lange Immobilisation ist zu vermeiden. *F. Walter* (Hamburg).

Simon, Siegfried: Die Differentialdiagnose der Knochen- und Gelenktuberkulose im Kindesalter. (*Orthop. Abt., Kinderheilanst., Berlin-Buch.*) Arch. f. Kinderheilk. Bd. 82, H. 2/3, S. 157—167. 1927.

Das gleichzeitige Vorkommen einer Tuberkulose der Knochen und Gelenke einerseits und der Lungen anderseits ist relativ selten. Häufiger dagegen kommt eine Kombination mit der Drüsen- und Hauttuberkulose vor. Einzelne Knochen und Gelenke erkranken fast nie im Kindesalter. Mit zunehmendem Alter nimmt die Zahl der Herde ab, und es kommt zur Beschränkung des Prozesses auf ein Gelenk. Als diagnostische Symptome sind Temperaturlage, Ernährungszustand und vor allen Dingen das Röntgenbild äußerst wichtig. Differentialdiagnostisch müssen von der Knochen- und Gelenktuberkulose u. a. getrennt werden die Lues, Osteomyelitis, die anderen infektiösen Gelenkerkrankungen, die Perthes-Calvé-Leggsche Krankheit, die Coxa vara adolescentium, bisweilen auch die Rachitis und Ostitis fibrosa. Die einzelnen Symptome dieser erwähnten Krankheiten werden in differentialdiagnostischer Hinsicht von der Tuberkulose in der Arbeit, zum Teil unter Anfügung der typischen Röntgenbilder, abgegrenzt. *F. Leeser* (Berlin).

Calvé, Jacques, et Marcel Galland: Ostéites vertébrales centro-somatiques et mal de Pott; les aspects „en dent creuse". (Über zentrale Wirbelkörperentzündungen und Pottsche Krankheit; das Bild des „hohlen Zahnes".) (*Hôp. franco-américc., Berck-sur-Mer.*) Presse méd. Nr. 85, Nr. 91, S. 1377—1378. 1927.

Es gibt Fälle tuberkulöser Spondylitis, bei denen der Herd durchaus zentral gelegen ist und bei denen der Wirbelkörper schließlich nach Art eines „hohlen Zahnes" innerlich ausgehöhlt erscheint. Zur Erkennung dieses Zustandes sind scharfe Röntgenbilder, besonders in querer Richtung, erforderlich; manchmal wird der Befund erst klar, wenn der umgebende Knochen durch Atrophie strahlendurchlässiger geworden ist. Von praktischer Wichtigkeit ist die Tatsache, daß in solchen Fällen eine Versteifung der Wirbelsäule vollständig fehlen kann. Solche Höhlenbildungen werden gelegentlich in zwei benachbarten Wirbelkörpern gefunden. Der Zusammenbruch kann dann ganz plötzlich unter Bildung eines ausgesprochenen Gibbus erfolgen. Die praktische Bedeutung dieser Beobachtungen liegt auf der Hand. Einschlägige Krankengeschichten mit Röntgenskizzen werden mitgeteilt. *Axhausen* (Berlin).

Péhu, M., et M. Chassard: Pages d'histoire: La collection des os hérédo-syphilitiques léguée par Jules Parrot au musée de l'hôpital Saint-Louis. („Geschichtlicher Überblick: Die Sammlung erblich syphilitischer Knochen, die J. Parrot dem Museum in Saint-Louis vermacht hat.) Rev. franç. de pédiatr. Bd. 3, Nr. 5, S. 676—697. 1927.

Bei dem Studium der syphilitischen Osteopathien im ersten Kindesalter ist es den Verff. gelungen, auch die berühmte Sammlung von Parrot der Forschung zugänglich zu machen. Bei kritischer Betrachtung zeigt sich, daß die sorgfältig präparierten Knochen äußerlich keine syphilitischen, sondern häufig rachitische Zeichen tragen. Wertvolle Beiträge ergeben sich dagegen zur Kenntnis der Periostitis ossificans. An 7 Abbildungen, die zum Teil undeutlich wiedergegeben sind, werden einzelne Merkmale der hereditären Syphilis erläutert, ohne daß ein tieferes Eingehen auf strittige Fragen zu erkennen ist. *A. Hübner* (Berlin).

Digitized by Google

Schulz, O. E.: Spondylitis gummosa. Sborník prací Jg. 2, Nr. 4, S. 342—344 u. franz. Zusammenfassung S. 344. 1927. (Tschechisch.)

Mitteilung von 2 einschlägigen Beobachtungen. Das Röntgenbild zeigt keine besonderen Charakteristica. Man beobachtet Destruktionen, welche manchmal scharf, manchmal unscharf begrenzt sind. Isolierte Sequester und Fisteln fehlen. Klinisch ist für die Spondylitis gummosa bis zu einem gewissen Grade kennzeichnend die große Schmerzhaftigkeit und die nächtlichen Exacerbationen der Schmerzen. Schmerzlindernde Wirkung des Gipsverbandes macht sich bei der besprochenen Affektion bloß tagsüber bemerkbar. Die Diagnose kann nur serologisch mit Sicherheit gestellt werden. Therapie: Gipsverband mit Fixation der Wirbelsäule, der Stirn, der Kiefer und evtl. der Schultern und selbstverständlich antiluetische Kur. *Herrnheiser* (Prag).

Russi, Franco: La sifilide vertebrale. (Die Wirbelsäulensyphilis.) (*Osp. civ. Umberto I, Ancona.*) Rinascenza med. Jg. 4, Nr. 18, S. 421—423. 1927.

3 Formen werden unterschieden: 1. die Syphilis des cervicalen Abschnittes der Wirbelsäule oder die klassische Pottsche Syphilis; 2. die Syphilis des lumbalen Abschnittes der Wirbelsäule oder die klassische tabische Spondylitis; 3. die diffuse deformierende Wirbelsäulensyphilis oder die Spondylosis syphilitica. Die 2. und 3. Form wird durch je eine eigene Betrachtung belegt. Anamnese, positive WaR. in Blut und Liquor, vor allem aber als typisches Zeichen der Knochensyphilis die röntgenologisch deutlich zu erkennenden Knochenneubildungen um den zerstörenden Krankheitsherd, sowie der Erfolg der antisyphilitischen Therapie (Wismut und Arsen) bestätigen die Diagnose (3 Röntgenbilder). *Heinz Lossen* (Darmstadt).

Fischer, A. W.: Zur Pathologie und Chirurgie der Gaucherschen Krankheit. Indikation und Erfolgsaussichten der Splenektomie. (*Chir. Univ.-Klin., Frankfurt a. M.*) Bruns' Beitr. z. klin. Chir. Bd. 141, H. 2, S. 290—320. 1927.

Die Gauchersche Krankheit ist eine Stoffwechselstörung mit fehlerhafter Bildung von Kerasin und Ablagerung dieses Stoffes in Milz, Leber, Bauchlymphdrüsen und Knochenmark. Die Knochenerkrankung, die zuweilen in sehr großer Ausdehnung familiär auftritt, ist röntgenologisch häufig sichtbar. Durch die Beladung der Knochenmarksreticulumzellen mit Kerasin kommt es zur Druckzerstörung der Spongiosa, sogar zu Usurierung der Corticalis. Röntgenologisch sieht man dann fleckige Spongiosastruktur, die größeren Herde zeichnen sich deutlich ab. Die statische Belastung führt zu Spontanfrakturen und an dem Hüftkopf zu einer Deformität wie bei der Perthesschen Erkrankung. Die Wirbelknochen sinken keilförmig zusammen, die Zwischenwirbelscheiben sind dabei erhalten, Synostosen sind nicht beobachtet. Typisch ist auch eine Auftreibung des unteren Femurendes (Näheres siehe beim gleichen Autor in den Fortschritten 1928). Die Milzexstirpation hat nach einer Statistik leidlich gute Dauerheilerfolge, sie wirkt zudem örtlich entlastend und kann eine wirkliche Heilung nur darstellen, wenn die zugrunde liegende Stoffwechselstörung abgelaufen ist.

A. W. Fischer (Frankfurt a. M.).

Heine: Pathologische Anatomie der primären chronischen Gelenkerkrankungen. (*Kongr. d. dtsch. orthop. Ges., Nürnberg, Sitzg. v. 9.—21. IX. 1927.*) Dtsch. med. Wochenschr. Jg. 53, Nr. 46, S. 1969. 1927.

Die frühen Stadien der Arthritis deformans erscheinen entweder als eine vorwiegende Knorpelerkrankung degenerativen Ursprungs oder als eine vorwiegende Kapselerkrankung von entzündlicher Natur; in den Endzuständen vermischen sich beide Formen. Ein Vorstadium der primären Arthritis deformans ist die „degenerative Arthritis"; bei dieser bestehen Auffaserungen und ulceröse Defekte im Knorpel, an welche sich oft eine Hyperplasie der Synovialmembran mit Vermehrung ihres Sekretes anschließt. Die Grundursache der primären Arthritis deformans ist eine konstitutionelle; pathologische Funktion eines Gelenkes führt nur bei Vorhandensein der konstitutionellen Veranlagung zur Arthritis deformans. Die konstitutionellen Verhältnisse können wohl unmittelbar eine Ernährungsstörung infolge von mangelhafter Durchblutung auslösen und so

Digitized by Google

eine primäre Arth. def. zur Folge haben. Die mit einer entzündlichen Infiltration der Kapsel beginnende primäre Art. def. ist erheblich seltener; sie entsteht auf infektiöser (oder endokriner?) Basis. *Arthur Hintze* (Berlin).

Marchand, L.: Etude radiologique des hanches congénitalement désaxées. (Radiologische Betrachtung der Hüftgelenke mit angeborener Achsenverschiebung.) (*Clin. chir. infant., fac. de méd., Montpellier.*) Arch. d'électr. méd. Jg. **35**, Nr. 530, S. 369 bis 388. 1927.

Verf. untersucht die gemeinsamen mechanischen Gesichtspunkte der verschiedenen Mißbildungen der Hüfte. Dabei werden klinische und radiologische Untersuchungen normaler Hüftgelenke sowie von 16 pathologischen Fällen berücksichtigt. Es ergeben sich bei angeborenen Mißbildungen als gemeinsame Gesichtspunkte: Aufrichtung der Achse der Pfanne sowie des Schenkelkopfes und -halses. Bis zum 5. Lebensjahr zeigt sich, daß der Hals stämmig wird und der Kopf sich nach seinem inneren Pol abplattet. Im Alter von 5—10 Jahren treten die Erscheinungen der Osteochondritis hinzu. Später sind die Zeichen der Arthritis vom proliferativen Typus zu erkennen. — Die Röntgendiagnose der congenitalen Achsenänderung ist stets möglich; sie wird schwieriger in dem Maße, als die Stellung der Achsen komplizierter ist. — Die angeborene Verschiebung der Achsen kann zu einer Subluxation bzw. Luxation führen, dauernd bestehen bleiben oder ausheilen. *A. Hübner* (Berlin).

Loebel, R.: Zur Protrusion der Hüftgelenkspfanne. (*Abt. f. physikal. Therapie, I. med. Klin., Univ. Wien.*) Fortschr. a. d. Geb. d. Röntgenstr. Bd. **36**, H. 3, S. 642 bis 646. 1927.

Loebel schildert 3 Fälle von Protrusio acetabuli coxae. Fall 1 enthält in der Anamnese eine nicht gonorrhoische Polyarthritis. L. macht diese bisher in der Literatur nicht beschriebene Erkrankung für die Protrusion verantwortlich. Im Fall 2 wird ein Trauma als Ursache angesehen. Im Fall 3 ist außer einer Arthritis deformans kein Anhalt für die Entstehung zu finden. *Hin* (Köln).

Sievers: Bedeutung des Jodipinverfahrens für die Klinik der angeborenen Hüftverrenkung. (*Kongr. d. dtsch. orthop. Ges., Nürnberg, Sitzg. v. 9.—21. IX. 1927.*) Dtsch. med. Wochenschr. Jg. **53**, Nr. 46, S. 1970. 1927.

Verf. empfiehlt zur röntgenographischen Darstellung der angeborenen Hüftverrenkung die Einspritzung von Jodipin in den Kapselschlauch, die anscheinend reizlos vertragen werde. Durch dieses Verfahren sei auch die Diagnose der Reposition exakt nachzuweisen. (In der Aussprache wurde das Verfahren als gefährlich und unnötig abgelehnt.) *A. Hübner* (Berlin).

Erkrankungen der Muskeln, Sehnen, Schleimbeutel und des Bindegewebes.

Lorenzo, Ramon: Sklerodermie in Streifen, Kalkinfiltration, Knochengewebe vortäuschend. Rev. de la asoc. méd. argentina Bd. **39**, Nr. 251/252, S. 617—629. 1926. (Spanisch.)

Bei einem 69jährigen Manne zeigt sich Sklerodermie in Streifen, vorzugsweise am Kopf; symmetrisch in den Schläfenregionen 2 Flecken einer Kalkinfiltration, welche ihren Sitz in der Haut über dem Musculus temporalis hat. Über einem dieser Flecken ist die Haut ulceriert. Es wird bei dem Kranken eine Dysendokrinie von tyrokapsulärem Typ nachgewiesen. In der Anamnese: Syphilis, chronische Darmträgheit, Tabagismus und Alkoholismus, Zahncaries, Traumen, welche dem Auftreten der Sklerodermiephase vorausgingen. Verf. schreibt der hartnäckigen Darmträgheit eine wesentliche Bedeutung zu, als Faktor chronischer Vergiftung des neurovegetativen Systems und Produktion sklerogener Substanzen. *Mibelli.*

Drehmann, Gustav: Myositis ossificans circumscripta neurotica im Verlaufe der Poliomyelitis anterior acuta. Zeitschr. d. tschechoslowak. orthop. Ges. Jg. **2**, Nr. 5, S. 436—439. 1927.

Im Gegensatz zu der seltenen Myositis ossificans multiplex progressiva wird die circumscripte Form der Myositis nach Traumen und Nervenkrankheiten weit häufiger beobachtet. Sie ist sowohl bei Hirnerkrankungen, Paralyse und Hemiplegie und Rückenmarkserkrankungen, Meningocele, Tabes, Syringomyelie, Querschnittslähmung und Schußverletzung des Rückenmarkes als auch nach Erkrankungen der peripheren Nerven, Polyneuritis, in Erschei-

Digitized by Google

nung getreten. Nicht beobachtet war bisher das Auftreten von Muskelverknöcherung bei der spinalen Kinderlähmung, wofür Verf. einen einschlägigen Fall mitteilt. $2^1/_2$jähriger Knabe zeigt 6—8 Wochen nach dem Anfall eine schmerzhafte Schwellung des linken Hüftgelenks. Im Röntgenbild ist ausgedehnte Muskelverknöcherung im Glut. medius, Adductor magnus und pectineus zu erkennen, die trotz Zurückgehens der Lähmungserscheinung bestehen blieb. Die Küttnersche Bezeichnung Myositis ossificans circumscripta neurotica ist allen anderen Bezeichnungen vorzuziehen. *Duncker* (Brandenburg).

Seeliger, P.: Das Schicksal von Blutergüssen in verschiedenen Geweben unter besonderer Berücksichtigung der Fragen der Verkalkung und Verknöcherung. Zugleich ein Beitrag zur experimentellen Erforschung der Myositis ossificans circumscripta. (*Chir. Univ.-Klin., Freiburg i. Br.*) Arch. f. klin. Chir. Bd. **147**, H. 3, S. 405—450. 1927.

Große histologische und histochemische Untersuchungsreihen an zufälligen Blutergüssen beim Menschen wie an experimentellen bei Tieren haben ergeben, daß diese in den Weichteilen regelmäßig das gleiche Schicksal haben, gleichgültig, ob sie sich subcutan oder intramuskulär usw. befinden. Wenn der Bluterguß nicht vollkommen resorbiert wird, erfolgt bindegewebige Organisation, die in fertiges Bindegewebe übergeht. In vereinzelten Fällen kommt es in dem zwischen zugrunde gehenden Muskelfasern gelegenen Bindegewebe zu Kalksalzniederschlägen, weiterhin bei genügender Anreicherung der Kalksalze zu echter Knochenbildung. Die Frage nach der Herkunft der knochenbildenden Elemente, die sich auch in Verknöcherungen fernab vom Knochengewebe finden, bleibt nach wie vor offen, wenn auch die Vermutung geäußert wird, daß zwischen periostaler und parostaler Knochenbildung bzw. Knochenbildung in den Weichteilen kein grundlegender Unterschied besteht. Da bei jeder Verknöcherung die Verkalkung eine wichtige Rolle spielt, wurde im Tierexperiment versucht, örtliche Verkalkungen in der Muskulatur willkürlich hervorzurufen. Das gelang auf dem Wege über den Fettstoffwechsel durch gleichzeitige Einlagerung von Cholesterin und Lecithinen in einen Bluterguß; mit noch sicherem Erfolge, wenn zu gleicher Zeit ein reichliches Kalk- und Phosphorangebot zur Verfügung stand. Der Eiweißstoffwechsel spielt insofern eine Rolle bei dem Verkalkungsvorgang, als durch Eiweißabbauprodukte zwar noch keine Verkalkung, aber eine Calciumanreicherung als Vorstufe zu jener herbeigeführt wurde. Bei der Ausfällung der Kalksalze spielt die Wasserstoffionenkonzentration des Blutes und der Lymphe mit. Die Rolle eines Phosphorsäure spaltenden Enzyms konnte experimentell dahin gedeutet werden, daß dieses bei reichlichem Kalkangebot tatsächlich Verkalkungen herbeiführt. Für den Röntgenologen sind noch von besonderem Interesse die in den Text eingestreuten klinischen Beobachtungen, insbesondere ein Fall von sekundärer Verkalkung und Verknöcherung einer Pleuraschwarte, ferner der einer Verknöcherung in der Wand einer Hämatocele testis und endlich der eines Blutergusses im Gehirn bei freier Transplantation eines Fettgewebslappens, der zum größten Teile der Nekrose anheimgefallen war. *Drügg* (Köln).

Wagner, Lewis Clark: Complete rupture of intra-patella tendon and adjacent capsular ligaments. (Totale Ruptur des Patellarbandes.) (*III. surg. div. of the ruptured a. crippled hosp., New York.*) Ann. of surg. Bd. **86**, Nr. 5, S. 787—789. 1927.

Verf. teilt einen Fall von totaler Ruptur des Patellarbandes mit. Radiologisch interessiert ausschließlich das Röntgenbild, welches in sehr schöner Weise den typischen Befund, d. h. einen auffallenden Hochstand der Patella erkennen läßt. Der Fall wurde durch operative Freilegung und Naht des Infrapatellarbandes geheilt. *Baensch* (Leipzig).

Bergerhoff, W.: Spätschädigung durch Jodipin. (*Röntgen- u. Lichtheilinst., Krankenkassenverband f. d. Regierungsbezirk Aachen, Aachen.*) Fortschr. a. d. Geb. d. Röntgenstr. Bd. **36**, H. 2, S. 374—375. 1927.

1923 waren einem Patienten wegen doppelseitiger Ischias in Einzeldosen von 10 ccm insgesamt 300 ccm 20proz. Jodipin beiderseits in die Glutaealmuskulatur injiziert worden. Seit 1925 allgemeine Verschlimmerung der Erscheinungen, ausstrahlende Schmerzen in beiden Beinen, sehr stark auch in den Glutaeen. Die im Februar 1927 gemachte Röntgenaufnahme ergab beiderseits entsprechend dem Faserverlauf der Glutaealmuskulatur streifig angeordnete Jodipinschatten, nur da, wo größere Fettansammlungen sind,

Digitized by Google

befindet sich das Jodipin in Tröpfchenform. Die Verteilung in den Interstitien ist offenbar unter dem Einfluß der Muskelbewegungen erfolgt. Sehr demonstrables Röntgenbild. Eine Probeexcision wurde nicht gemacht, über den Zustand der Muskulatur ist daher nichts zu sagen. *Jüngling* (Stuttgart).

Köhler, H.: Eigenartiges Röntgenbild der Bauchhöhle, bzw. des Beckens. (*Breslauer chir. Ges., Sitzg. v. 13. VI. 1927.*) Zentralbl. f. Chir. Jg. 54, Nr. 33, S. 2099 bis 2100. 1927.

Eigentümliche, scheinbar vom Os sacrum ausgehende Schattenstreifen fand Verf. auf einer Beckenaufnahme. Sie waren in der Verlaufsrichtung des M. glutaeus maximus angeordnet. Vort. deutet sie mit Wahrscheinlichkeit als Folge einer früher vorausgegangenen intraglutäalen Injektion einer schattengebenden Substanz (Wismut?). Diese Annahme war anamnestisch nicht sicherzustellen. In der Aussprache wird über analoge Beobachtungen aus der Literatur berichtet. *Bernstein* (Danzig).

Kreislaufsorgane.

Hollaender, Leó: Die pünktliche Feststellung der Größe und Gestalt des Herzens. Magyar Röntgen-közlöny Jg. 2, Nr. 1, S. 17—20 u. dtsch. Zusammenfassung S. 32. 1927. (Ungarisch.)

Die zwei zur Feststellung der Größe und Gestalt des Herzens bisher verwendeten Methoden: die Orthodiagraphie und Teleröntgenographie vereinigt Verf., indem er in einer Entfernung von 2 m bei einer Belastung von 60 kV und 40 mA die Herzkonturen in einigen Sekunden auf den Schirm zeichnet. Durch dieses telediagraphische Verfahren glaubt Verf., die Fehlerquellen der gewöhnlichen Orthodiagraphie, die der Zwerchfellbewegung zuzuschreiben sind, ausschalten zu können. *Ratkóczi* (Budapest).

Brams, William A., and Robert A. Arens: The effect of distention of the stomach and colon on the location of cardiac dullness. (Der Einfluß von Blähungen des Magens und Colons auf den Herzschatten.) (*Dep. of med. a. roentgenol., Michael Reese hosp., Chicago.*) Americ. journ. of the med. sciences Bd. **174**, Nr. 5, S. 633—635. 1927.

Die Versuche wurden an 10 Patienten mit verschiedenen Typen des Brustkorbes vorgenommen. Der Magen wurde mit Natron-Weinsäure gasgebläht, das Colon mit Luft aufgeblasen. Mit großer Sorgfalt wurde darauf geachtet, daß die Aufnahme in der gleichen Stellung und Atmungsphase genommen wurde. Der linke Rand des Herzschattens wird nach rechts verlagert, während der rechte Rand und der Aortenschatten etwa an gleicher Stelle bleiben. Andersartige Ergebnisse der Perkussion rühren wohl daher, daß der tympanitische Schall des gedehnten Magens irreführt. Eine richtige Verlagerung des Herzens liegt kaum vor. *A. W. Fischer* (Frankfurt a. M.).

Klaften, E., und J. Palugyay: Vergleichende Untersuchungen über Lage und Ausdehnung von Herz und Lunge in der Schwangerschaft und im Wochenbett. (*I. Univ.-Frauenklin., Wien.*) Arch. f. Gynäkol. Bd. **131**, H. 2, S. 347—363. 1927.

Als Ergänzung zu einer früheren Arbeit wurden bei 33 Frauen während der Schwangerschaft und im Wochenbett (frühestens am 8. Tage desselben) Herzlage und Lungentiefendurchmesser studiert. Die Thoraxhöhe war während der Schwangerschaft auf der rechten Seite um durchschnittlich 28 mm geringer als im Wochenbett, auf der linken Seite um 25 mm, die vordere Thoraxhöhe (gemessen zwischen dem tiefsten Punkt des vorderen Pleurasinus und dem Gipfelpunkt der Lungenspitze) um 15 mm, die hintere Thoraxhöhe, bei analoger Messung, um 24 mm. Die Lungenbasisbreite war um durchschnittlich 9 mm während der Schwangerschaft größer als nach der Entbindung, die Lungenbasistiefe um 3 mm. Das Herz zeigte während der Schwangerschaft eine Vergrößerung des linken Medianabstandes um ca. 13 mm, des rechten Medianabstandes um 3 mm, die Pulmonalis ragte um 4 mm weiter nach links, die Aorta ascendens um 3 mm weiter nach rechts. Die Entfernung des Aortenscheitels von der Clavicula war während und nach der Schwangerschaft fast die gleiche. Der nach links oben offene Winkel zwischen der Verbindungslinie der seitlichen End-

Digitized by Google

punkte von *Mr* und *Ml* mit der Medianvertikalen war während der Schwangerschaft um ca. 3° kleiner als nach der Entbindung. Der Herzlängsdurchmesser erwies sich während der Gravidität als um 8 mm größer (12,8 : 12 cm) als darnach. Die Fehlergrenze wird allgemein mit 7—10 mm angenommen. In Anbetracht dieser Fehlergröße erscheinen zwar die Abweichungen des Durchschnittsorthodiagramms während und nach der Schwangerschaft gering, die Betrachtung der Einzelwerte der Beobachtungsreihe zeigte aber zum Teil erhebliche Differenzen der Maße vor und nach der Entbindung; so kann beispielsweise der Längendurchmesser um 32 mm differieren. Die Durchschnittsberechnungen haben also nur einen begrenzten Wert. Wichtiger ist eine Gruppierung nach Zahl der Schwangerschaften und Fruchtlage des Einzelfalles. Bei Mehrgebärenden mit Frucht in I. Position fand sich stärkere Querlagerung, Drehung und Hebung des Herzens, je nach dem Ausmaße des Zwerchfellhochstandes und der Bevorzugung einer der beiden Zwerchfellhälften. Das Gefäßband wird seitlich verschoben bzw. verbreitert, wenn der Aorten-Clavicula-Abstand gering ist, andernfalls erfolgt ein Höhertreten des Gefäßbogens. Bei Mehrgebärenden mit Fruchtlage in Position II war regelmäßig Zwerchfellhochstand anzutreffen, ferner zumeist Hebung des Herzschattens, besonders des rechten Vorhofs, und Verschiebung des Herzens in toto nach links; die Lungentiefe hatte nur in einem unter 6 Fällen wesentlich während der Schwangerschaft zugenommen; in den übrigen war eher eine Verkleinerung festzustellen. Stärkere Differenzen der Herz- und Lungenmaße vor und nach der Entbindung fanden sich bei Erstgebärenden mit Frucht in Position I: Prävalieren der Rechtshebung des Herzens, beträchtliche Linksverschiebung des Herzens, evtl. mit Linksdrehung. Das Zwerchfell zeigte einen ausgesprochenen Hochstand. Die Vergrößerung des Lungenbasistiefendurchmessers war auffallend. Bei Erstgebärenden mit Fruchtlage II zeigten sich nur geringfügige Differenzen in den beobachteten Maßen. Die vom Durchschnitt oft erheblich abweichenden individuellen Schwankungen sind nur teilweise von Fruchtgröße und -lage, sowie vom Widerstand der Bauchdecken (Erstgebärende!) abhängig, viel mehr dagegen von Konstitution und Habitus der Frau, insbesondere aber von den räumlichen Verhältnissen des Thorax. Am konstantesten ist die Hebung von Zwerchfell und Herz; die Verschiebung des letzteren nach der einen oder anderen Seite ist von der Differenz in der Höhenlage der Zwerchfellhälften abhängig. Die Herzspitze kann bei starker Hochlage des rechten Zwerchfells sogar gesenkt sein. Der Widerstand der Thoraxorgane veranlaßt eine Herzdrehung. Da der Zwerchfellhochstand vorwiegend die seitlichen Teile, weniger oder gar nicht das Centrum tendineum betrifft, braucht das Herz nicht immer gehoben zu werden; zudem wird die Herzhebung durch die geringere Beweglichkeit der großen Gefäße beeinträchtigt. *Saupe* (Dresden).

Kauf, E.: Die Bedeutung der Sportherzvergrößerung. (*Ges. d. Ärzte, Wien, Sitzg. v. 28. X. 1927.*) Wien. klin. Wochenschr. Jg. 40, Nr. 44, S. 1401—1402. 1927.

Von der anerkannten Tatsache der Sportherzvergrößerung ausgehend, wird die Frage vorgelegt, ob es sich um Arbeitshypertrophie oder Dilatation in solchen Fällen handle; weiters, ob die Herzvergrößerung, wie zum Teil geglaubt wird, sich während der akuten Anstrengungen entwickle. Unter Anwendung des Teleaufnahmeverfahrens nach Kaufmann-Schwarz, das objektive und exakte Vergleichsresultate gewährleistet, konnte gezeigt werden, daß während und nach einer Anstrengung stets Verkleinerung des Herzschattens auftritt, auch bei Fällen, die zur Sportherzvergrößerung im Verlaufe des Trainings neigten. Weiters zeigt sich, daß die Größenveränderungen der Sportherzen ohne wesentliche Veränderungen der Herzform einhergehen; daraus wird auf eine gleichmäßige Beteiligung der Vorhöfe und Kammern — im Sinne der Dilatation — geschlossen. Hypertrophie würde zu einer Vergrößerung und Formveränderung nur der Kammern führen. Die Dilatation sei die richtige Anpassungsform des stärker beanspruchten Herzens, doch könne die optimale Grenze überschritten werden. Deshalb ist ärztliche Kontrolle nötig. *Rösler* (Wien).

Digitized by Google

Gentile, Nicola: Un nuovo aspetto nella radioscopia del cuore. (Ein neues Symptom bei der Röntgenologie des Herzens.) Arch. di radiol. Jg. 3, H. 5, S. 1048—1054. 1927.

Der auf die Dornfortsätze des 5. Hals- und des 1. bis 4. Brustwirbels gesetzte mechanische Reiz löst den Wirbelsäulen-Herzreflex aus. Über eine Reihe von Messungen der Herzgröße (3 Schirmpausen, die die Herzgröße vor und nach Auftreten des Reflexes zeigen) berichtet Gentile. Der Reflex bewirkt eine Erweiterung der Pulmonalarterie mit oder ohne Verkleinerung des Herzens, oder eine Erweiterung der Pulmonalarterie mit Vergrößerung des rechten Herzens oder eine Erweiterung der Pulmonalarterie mit Vergrößerung beider Herzhälften. Die Vasodilatation der Pulmonalarterie wird also gereizt sowie der Inotropismus des Muskels mit Betonung bald einer hypertonischen, bald einer exspansorischen Phase oder der Diastole. *Heinz Lossen* (Darmstadt).

Molnár, Josef: Über Luftansammlung im Herzbeutel. Fortschr. a. d. Geb. d. Röntgenstr. Bd. 36, H. 3, S. 656—658. 1927.

Luft kann in die Perikardialhöhle unter verschiedenen Umständen gelangen: nach Trauma der vorderen Thoraxwand; nach Perforation einer Lungenkaverne, der Speiseröhre. Gleichzeitiger Durchbruch eines Leberabscesses in den Magen und die Perikardhöhle. Endlich nach Punktion. Sehr häufig findet sich ein freies Flüssigkeitsniveau; dadurch wird die Diagnose wesentlich erleichtert. Im Falle des Autors war in der Absicht, einen Pneumothorax anzulegen, 600 ccm Luft in die Herzbeutelhöhle gebracht worden. Klinisch: Tachykardie, Tympanismus über dem Herzen vorn und interkapsulär links. Keine wesentliche Störung des Befindens. Der Herzgefäßschatten erscheint — links wesentlich deutlicher als rechts zu sehen — von einem bandförmigen Luftstreifen umgeben, der nach außen hin vom so sichtbar gemachten Perikard begrenzt ist. In der Herzspitzengegend ein dreieckiger, leicht konkaver Schatten, wohl die normale intraperikardiale Flüssigkeit. *Rösler* (Wien).

Kienböck: Weitere Bemerkungen über die genannte Perikarderkrankung. (*Wien. Ges. f. Röntgenkunde, Sitzg. v. 7. VI. 1927.*) Fortschr. a. d. Geb. d. Röntgenstr. Bd. 36, H. 3, S. 724. 1927.

Kienböck erörtert das röntgenologische Bild der von ihm beschriebenen Pericarditis chronica exsudativa cystica (saccata) dextra pulsans. Es handelt sich um eine divertikuläre Ausbuchtung des Herzbeutels, die im allgemeinen rundlich und meist etwas höckerig mit der Basis im rechten Herzgefäßwinkel liegt, sich in das Lungenfeld vorwölbt und pulsiert. Das Herz erscheint im Rahmen der Erkrankung vergrößert; dagegen sind die — sichtbaren — Anteile der Aorta nicht verändert, was differentialdiagnostisch gegen Aneurysma zu verwerten ist. — Diese Affektion ist in der Arbeit von Schmieden und Fischer nicht erwähnt. Ein Fall in Rombergs Lehrbuch (1909, Abb. 65), der als Aneurysma ao. asc. beschrieben ist, wird von K. hierher gezählt. *Rösler* (Wien).

Santoro, Mario: Esteso angioma cavernoso. (Ausgedehntes kavernöses Angiom.) Arch. di radiol. Jg. 3, H. 5, S. 1011—1013. 1927.

Kasuistischer Beitrag. Anfänglich nußgroßes Weichteilangiom an der Außenseite des l. Oberschenkels entwickelt sich später — angeblich nach Trauma — über die ganze laterale Fläche der unteren Extremität und behindert damit den Gebrauch derselben. Besonders nachdem es zur Spontanfraktur des Knochens und Kalkablagerung in die Geschwulst gekommen war, trat Versteifung ein, die eine Exartikulation in der Hüfte in Aussicht nehmen ließ. (Röntgenbilder). *Th. Naegeli* (Bonn).

Atmungsorgane (einschl. Nasennebenhöhlen, Hilusdrüsen, Zwerchfell).

Cross, K. Stuart: Radiography of nasal accessory sinuses. (Röntgenologische Darstellung der Nasennebenhöhlen.) Med. journ. of Australia Bd. 2, Nr. 17, S. 569—571. 1927.

Am zweckmäßigsten erfolgt die Röntgenphotographie der Nebenhöhlen in sitzender Stellung unter Zuhilfenahme einer Bucky-Blende. Die sonst übliche Aufnahmetechnik im Liegen ist ungünstig, da ein evtl. vorhandener Flüssigkeitsspiegel dann der Aufmerksamkeit entgeht. Es werden 5 Aufnahmen angefertigt: 2 stereoskopische Schräg-

Digitized by Google

aufnahmen unter Anliegen von Stirn und Nase an die Kassette bzw. Blende (Nasen-Stirn-Stellung), 1 postero-anteriore mit anliegendem Kinn und erhobener Nase (Kinn-Nasen-Stellung), 1 seitliche Aufnahme, 1 vertikale Aufnahme. — Bei der Aufnahme in der „Nasen-Stirn"-Stellung ist die Einhaltung eines Winkels von 23° mit der Horizontalen zu beachten, falls in der bisher üblichen Art photographiert wird. Bei der sitzenden aufrechten Stellung wird dieser schräge Einfallswinkel durch Neigen der Röhre erreicht. Hier werden die Ethmoidalzellen besonders deutlich dargestellt. Für die Darstellung der Oberkieferhöhle ist die „Kinn-Nasen"-Stellung am günstigsten. Das Kinn ruht auf der Blende, während die Nase ca. 2,5 cm entfernt bleibt, die Röhre direkt hinter dem Kopf, horizontale Strahlenrichtung. Flüssigkeitsansammlungen in den Stirn- oder Kieferhöhlen treten hierbei sehr gut hervor. Zur Darstellung der Sin. sphenoidal. ist die Kinn-Nasen-Stellung unter extremer Rückwärtsbeugung des Kopfes zu beachten, während der Strahlengang nach unten-vorn, beinahe parallel zur Platte gerichtet ist. — Im allgemeinen sind diese 5 Stellungen vollkommen ausreichend, in einigen Fällen kommt noch die antero-superiore Schrägaufnahme zur Anwendung: Patient mit dem Rücken zur Platte, Kinn an die Brust angezogen, Strahlengang durch die Stirn nach hinten-unten, so daß die obere Partie der Sin. sphenoid. gerade oberhalb des For. magnum erscheint. Bei dieser Aufnahme erscheint das Dorsum sellae sehr deutlich.

Kaull (Wilhelmshaven).

Richter, Helmuth: Ergänzung zu der Arbeit: Beitrag zur Röntgendiagnostik der Stirnhöhlen. (Diese Zeitschrift Bd. 14, H. 3.) (*Röntgenabt., Univ.-Ohrenklin., Frankfurt a. M.*) Zeitschr. f. Hals-, Nasen- u. Ohrenheilk. Bd. **19**, H. 3, S. 310. 1927.

Richter korrigiert eine Unklarheit, die in seiner auch in diesem Zentrlbl. **1**, 513 wiedergegebenen Arbeit entstanden ist, durch folgende neugefaßte Schlußsätze: 1. Große Stirnhöhlen gehören prozentual am häufigsten dem männlichen Geschlecht an (5%), kleine dem weiblichen (13%). Die Stirnhöhlen fehlen bei 800 Fällen in 61 Fällen (= 8%); für männliche und weibliche Fälle getrennt betrachtet, fehlen sie bei 372 männlichen Fällen 26mal (= 7%), bei 428 weiblichen Fällen 35mal (= 8%). *Runge* (Hamburg).

Vinson, Porter P.: Foreign bodies in the bronchus of intrapulmonary origin. Report of a case. (In der Lunge entstandene Fremdkörper im Bronchialbaum.) (*Div. of med., Mayo clin., Rochester.*) Surg., gynecol. a. obstetr. Bd. **45**, Nr. 4, S. 548—549. 1927.

Verkalkungen in der Lunge, der Pleura und im Lymphknoten sind häufige und für den Träger meist gleichgültige Vorkommnisse. Wenn solche Kalkstücke in die Bronchien durchbrechen, können sie alle Erscheinungen einer Fremdkörperaspiration machen. In dem geschilderten Falle traten aus voller Gesundheit schwere Krankheitserscheinungen mit Hämoptoe, fetider Exspektoration, septischem Fieber auf. Bronchoskopisch konnten einige Kalkbröckel aus dem linken Unterlappenbronchus entfernt werden. Bei der Obduktion fand man etwas tiefer noch einige größere, den Bronchus verschließende Steine. (Es geht nicht klar hervor, ob in diesem Falle der Tod mit dem Bronchusverschluß zusammenhing. Der Ref.) *Fleischner* (Wien).

Haberfeld, Walther: Bronchitis und Peribronchitis amoebiana. Münch. med. Wochenschr. Jg. **74**, Nr. 43, S. 1834—1835. 1927.

Bei einer 23jährigen Patientin, die seit ihrem 11. Lebensjahr wiederholt Lungenblutungen hatte und zäh eitrigen, oft an Schokoladencreme erinnernden Auswurf expektorierte, wurden im Sputumabstrich lebende und bewegliche Amöben zum Teil mit ganz charakteristischen Pseudopodien festgestellt. Die Röntgenaufnahmen zeigten fortschreitende Verschattung längs der größeren und kleineren Bronchien ohne bestimmten Charakter. Später wurden mit Hilfe von Lipojodol kleine Dilatationen einzelner Bronchien der rechten Lungenbasis festgestellt. Es wird angenommen, daß es nach einer leichten, klinisch unbemerkbar verlaufenden Amöbeninfektion des Darms zu einer Verschleppung von Amöben in die Bronchien gekommen ist; während im Darm der primäre Amöbeninfekt verschwand, konnten sich die in die Lunge verschleppten Amöben weiter entwickeln. *L. Rickmann* (Ziegenhals O.-S.).

Digitized by Google

Brown, R. Graham: The use of „lipiodol" by injection into the bronchi and bronchiectasis in children. (Die Bronchiektasie bei Kindern und der Nutzen des „Lipiodols" durch Injektion in die Bronchien.) Med. journ. of Australia Bd. **2**, Nr. 15, S. 506—510. 1927.

Der Wert der Bronchialfüllung mit Lipiodol ist für die Erkennung von Bronchiektasen unbestritten. Verf. gibt die bekannten Indikationen für die Anwendung der Jodölfüllung überhaupt und zählt die Injektionsmethoden auf. Er selbst hat sich für die transglottische Methode als beste entschieden. Er injiziert nur 10 ccm Lipiodol. Er empfiehlt die Bronchographie nach eigener Erfahrung bei allen Fällen von chronischer Lungeninfektion, ausgenommen die Tuberkulose. Es folgt dann im 2. Teil eine ausführliche Beschreibung der Klinik der Bronchiektasen bei Kindern (diagnostische Einteilung in Gruppen, Beschreibung der Stadien, Behandlung). *Wierig* (Hamburg).

Graham, Stanley: The technique of the intrapulmonary injection of lipiodol. (Die Technik der intrapulmonalen Lipiodolinjektion.) (*Roy. med.-chir. soc., Glasgow, 8. IV. 1927.*) Glasgow med. journ. Bd. **108**, Nr. 3, S. 180—184. 1927.

Bei Erwachsenen ist die Injektion mit der Kehlkopfspritze oder mit dem Bronchoskop wohl anwendbar, besser ist jedoch die Punktion der Trachea durch die Membrana cricothyreoidea. Bei Kindern ist sie die Methode der Wahl. Manchmal ist bei Kindern eine Allgemeinnarkose dafür notwendig, häufig kommt man mit guter Lokalanästhesie aus. Im Interesse einer ruhigen Operation, Vermeidung von Unruhe und Bewegungen des Kindes zieht Verf. die Allgemeinnarkose durchaus vor. Als Instrument ist eine wie eine Tracheotomiekanüle gebogene, mit Stilett versehene, weite Nadel das Beste. Man soll nie mit der Injektion des Jodöls beginnen, bevor man sich nicht durch Ansaugen mit der Spritze überzeugt hat, daß man wirklich im Lumen der Trachea ist. Dann wird zur Bekämpfung des Hustenreizes 1—2 ccm 4proz. Novocain injiziert. Die notwendige Lipiodolmenge schwankt zwischen 18 und 36 ccm. Vor Beginn der Anästhesie müssen die bronchiektatischen Hohlräume durch Anreiz zum Husten möglichst ausgiebig entleert werden. Dadurch kommen die Höhlen leichter und vollständiger zur Darstellung. Außerdem wird das Aushusten größerer Sputummengen während der Operation vermieden. Die Lagerung des Körpers auf die zu füllende Seite während der Injektion hält Verf. für unnötig, da seiner Meinung nach die bronchiektatischen Lungenteile infolge der verminderten Exspirationskraft eine Affinität zum Öl haben. Die Methode ist praktisch frei von Gefahren. In der großen Zahl der Fälle hatte Verf. nur einmal, noch im Anfang der Methode, einen Fall, bei dem Jodöl in das peritracheale Gewebe gedrungen war, infolge mangelnder Übung der Technik. In einem andern Fall war durch starke Hustenanfälle nach Beendigung der Anästhesie ein subcutanes Emphysem entstanden. Zur Vermeidung dessen empfiehlt Verf. Morphininjektionen. *Wierig* (Hamburg).

Gabriel: Ergebnisse aus der Röntgendiagnostik der Lungen. (*Ärztl. Ver., Frankfurt a. M., Sitzg. v. 3. u. 17. X. 1927.*) Dtsch. med. Wochenschr. Jg. **53**, Nr. 48, S. 2054. 1927.

Nach den Forderungen der Praxis, in der es darauf ankommt, zu wissen, ob eine Tuberkulose vorliegt, welche Ausdehnung, welchen Charakter, welche Prognose der Prozeß hat, teilt Gabriel sein Material folgendermaßen ein: 1. Primäraffekte, 2. Primärkomplexe (aktiv und inaktiv), 3. infraclaviculäre Veränderungen (produktiv, exsudativ, cirrhotisch, mit oder ohne Kaverne); die Prognose ist bei diesen als sekundär anzusprechenden Fällen infraclaviculärer und perihilärer Lokalisation mit Vorsicht zu stellen. 4. Fälle des III. Stadiums, bei denen eine Qualitätsdiagnose (produktiv, exsudativ, cirrhotisch, mit oder ohne Kaverne) und auf deren Grundlage eine Prognose möglich ist. *A. Behrens* (Göttingen).

David: Verhältnis der Röntgendiagnostik zur Klinik der Lungentuberkulose. (*Ärztl. Ver., Frankfurt a. M., Sitzg. v. 3. u. 17. X. 1927.*) Dtsch. med. Wochenschr. Jg. **53**, Nr. 48, S. 2054. 1927.

Referat eines Vortrages, welcher unter Besprechung der Pathogenese und der pathologisch-anatomischen Erscheinungsformen der Tuberkulose die große praktische Bedeutung der

Digitized by Google

verfeinerten Röntgendiagnostik würdigt, die der klinischen Untersuchung gegenüber in den Vordergrund getreten ist. Sie ermöglicht eine Erkennung des pathologisch-anatomischen Bildes und weiter ein Urteil über die Stärke des Virus und die Allergie des Körpers. Auch gewisse prognostische Schlüsse lassen sich aus dem Röntgenbild ziehen, wenn es auch immer nur ein augenblickliches Zustandsbild darstellt. Besonders besprochen wird die Bedeutung der Sekundärinfiltrierung, der infraclaviculären Prozesse und der Spitzendiagnostik.

A. Behrens (Göttingen).

Baum, Felix, and Sol Mebel: The differential X-ray diagnosis between clinical hilum lymph-node tuberculosis and pathological changes in the pulmonary circulation. (Röntgenologische Differentialdiagnose zwischen klinischer Hilustuberkulose und pathologischen Veränderungen der Pulmonalzirkulation.) (*Med. dep., nat. Jewish hosp., Denver a. med. school, univ. of Colorado, Boulder.*) Americ. review of tubercul. Bd. **16**, Nr. 4, S. 445—453. 1927.

Die auf dem Röntgenbilde sichtbar werdenden Hilusschatten sind gebildet aus den Pulmonalarterien, den Bronchien, den Lymphdrüsen und -gefäßen der Hilusgegend. Daher muß jede Veränderung der Zirkulation in den Pulmonalgefäßen, die mit Stauung verbunden ist, eine Vergrößerung und ein Stärkerwerden des Hilusschattens zur Folge haben. Die sog. „Stürtzschen Stränge" sind solche Produkte pathologischer Blutzirkulation der pulmonalen Gefäße und haben nichts mit peribronchialer oder perivasculärer tuberkulöser Erkrankung zu tun. Bei der Entdeckung eines verstärkten oder sehr verbreiterten Hilusschattens muß also zunächst beurteilt werden, ob dieser Schatten den Hilusdrüsen, den Blutgefäßen oder verdickten Bronchialwandungen zuzuschreiben ist, bevor die Diagnose einer Lymphdrüsentuberkulose des Hilus gestellt werden kann. — 2 selbst beobachtete Fälle waren als Hilustuberkulose bzw. Spitzenkatarrh dem Krankenhause überwiesen worden. Das Röntgenbild zeigte in dem einen Fall eine silhouettenförmige Markierung der A. pulmonalis, starke Herzdilatation, normale Lungenzeichnung, tiefen Hilusschatten, der jedoch durch ein schmales helleres Band vom Herzen getrennt war. Röntgenologisch wurde bei dem 7jährigen Kind die Diagnose eines kongenitalen Herzleidens, wahrscheinlich persistierender Duct. Botalli, gestellt. In dem anderen Fall zeigte die Röntgenuntersuchung ebenfalls eine hochgradige Herzdilatation, deutliche Markierung des linken Herzohres und darüber die vergrößerte Kontur der A. pulmonalis. Die Röntgendiagnose war auch hier: persistierender Duct. Botalli. Der verstärkte Hilusschatten ist in diesen Fällen auf die ungewöhnlich große Blutmenge in den als Hilusschatten sichtbaren Gefäßen zu beziehen. Eine Pulsation des Hilusschattens konnte beobachtet werden, synchron mit der Pulsation der A. pulmonalis.

Kaull (Wilhelmshaven).

Krause, Karl, und Franz Loben: Pneumokoniose und ihre Abgrenzung gegen Tuberkulose. (*Stadtköln. Auguste Viktoria-Stift., Rosbach a. Sieg.*) Beitr. z. Klin. d. Tuberkul. Bd. **67**, H. 4, S. 369—385. 1927.

Für die Entstehung einer Staublungenerkrankung ist das Vorhandensein einer individuellen Disposition Voraussetzung, da trotz gleichartiger Staubexposition nicht alle Arbeiter und von den Erkrankten nicht alle eine gleichmäßig starke Pneumokoniose bekommen. Als Grundlage der individuellen Disposition wird eine Insuffizienz des Reticuloendothels angenommen. Im Gegensatz zu Ribbert und Hübschmann, aber in Übereinstimmung mit anderen Autoren lehnen die Verff. das Vorangehen einer Tuberkuloseinfektion als Voraussetzung für die Entstehung einer Pneumokoniose ab. Gleichzeitiges Vorkommen von Pneumokoniose und Tuberkulose ist häufig; die ausländische Literatur gibt für diese Kombination Zahlen an, die bis 42% der untersuchten Fälle ausmachen. Nach den Beobachtungen der Verff. zeigt die komplizierende Tuberkulose anfangs häufig einen indurativen Charakter, wird aber später leicht progredient und endet ungünstig. In den Anfangsstadien der Staublunge besteht eine Ähnlichkeit zwischen den Symptomen der Staublunge und der Tuberkulose. Die Pneumokoniose wird fast immer vor dem 30. Berufsjahr manifest; am frühesten schienen die Erzbergleute zu erkranken. Der Beschreibung der bekannten klinischen

Digitized by Google

Symptome der Staublungenkranken fügen die Verff. als neue Beobachtung ein dauerndes Kältegefühl an den Extremitäten hinzu, das in gewissem Grade für Pneumokoniose charakteristisch sein soll; zugleich seien Hände und Füße öfter auffallend livid verfärbt. Die Körpertemperatur der Staubkranken war häufig subnormal. Die Blutkörperchensenkungsprobe war normal, sofern Komplikationen fehlten, sogar auch bei schon fortgeschritteneren Pneumokoniosen. Reine Staublungenfälle reagierten nicht auf Tuberkulin (fehlende Infektion oder positive Anergie). Für die Diagnose des Frühstadiums der Staublunge ist die Durchleuchtung nicht ausreichend. Die Aufnahme zeigt zunächst in symmetrischer Weise verstärkte, netzartige Zeichnung mit zumeist gut begrenzten, nicht konfluierenden kleinen Herdschatten, letztere vorwiegend in den seitlichen Lungenabschnitten. Grobe Hilusschatten fanden die Verff. bei reiner Pneumokoniose nicht; sie sollen, wenigstens bei Jugendlichen, mehr für Tuberkulose sprechen. Die Spitzenfelder sind bei Staublungen verhältnismäßig frei. Tuberkulöse Herde im Lungenfeld zeigen im Gegensatz zu denen der reinen Pneumokoniose stärkere zuführende Strangschatten. Die hämatogene Tuberkuloseaussaat macht weichere Schatten als die Pneumokoniose. Im zweiten Stadium wird die Körnelung in den infraclavicularen Lungenpartien verwaschen. Grobe Schattenflecke finden sich auch hier mehr in den lateralen als in den hilusnahen Lungenabschnitten. Das Mediastinum soll nach oben verzogen sein, die Hilusschatten, die noch kaum verändert sind, sollen „mediastinalfern", in die Mittelfelder weiter hineingerückt, das Herz mehr in Tropfenform (Watkins-Pitchford) erscheinen; das Zwerchfell ist in den zentralen Bezirken öfter hochgezogen. Einseitige Prozesse sprechen für Tuberkulose (in manchen Fällen evtl. auch für Tumor). Die infraclavicularen Tuberkuloseinfiltrate müssen letzten Endes klinisch abgegrenzt werden (erhöhte Temperatur, positive Tuberkulinreaktion, meist beschleunigte Senkungsreaktion). Im dritten Stadium ist die Abgrenzung der reinen Pneumokoniose, wenn bei ihr, zumeist durch Mischinfektion bedingt, Zerfallsprozesse auftreten (Phthisis atra), gegenüber komplizierender Tuberkulose äußerst schwierig. Auch bei reiner Staublunge finden sich jetzt subfebrile Temperaturen und beschleunigte Blutsenkung. Das Röntgenbild läßt zwar noch eine gewisse Symmetrie erkennen, doch ähnelt es jetzt weitgehend demjenigen der exsudativen Tuberkulose. In schwersten Fällen können sich massive Verschattungen vom Schlüsselbein bis zum Zwerchfell finden. Die Pleura bleibt selten unbeteiligt, sekundäre Bronchiektasenbildung ist häufig. Ausschlaggebend für die Diagnose wird in diesem Stadium der Bacillennachweis. Die Therapie ist machtlos; es kommt alles auf eine gute Prophylaxe an. *Saupe* (Dresden).

Buzzi, Bruno: La pneumoconiosi e la tubercolosi polmonare alla lastra radiografical con osservazioni anatomo-istologiche sul tubercolo pneumoconiotico. (Die Pneumokoniosen und die Lungentuberkulose im Röntgenbild: Anatomisch-histologische Untersuchungen pneumokoniostischer Knötchen.) (*Istit. di anat. ed istol. patol., univ., Pavia.*) Rinnovamento medico, sez. 2, giorn. di tisiol. Jg. **1927**, Nr. 7, S. 106—110. 1927.

Bei den Pneumokoniosen treten gewöhnlich die charakteristischen Veränderungen im Röntgenbild viel früher auf als die klinischen. Die pneumokoniotischen Knötchen sind regelmäßiger verteilt und schattenintensiver als die tuberkulösen, sie befallen die Spitzen weniger als die Basis, Verkalkungen der hilären und peribronchialen Drüsen sind seltener. Diagnostische Schwierigkeiten bereitet die häufig vorkommende Kombination beider Erkrankungen. Ein solcher Fall wird vom Verf. pathologisch-anatomisch und histologisch beschrieben. *Tugendreich* (Berlin).

Dunham, Kennon: The diagnosis of tuberculosis in the child's chest. (Die Diagnose der kindlichen Lungentuberkulose.) (*Med. dep., univ. of Cincinnati coll. of med. a. Cincinnati tubercul. sanat., Cincinnati.*) Journ. of the Americ. med. assoc. Bd. **89**, Nr. 17, S. 1413—1414 u. 1421—1423. 1927.

Verf. ist den üblichen Untersuchungsmethoden: Perkussion und Auskultation, Röntgenaufnahme, Tuberkulinreaktion, in bezug auf die Frühdiagnose der kindlichen

Digitized by Google

Lungentuberkulose gegenüber ziemlich skeptisch eingestellt. Die Tuberkulinreaktion ist kein Beweis für eine bestehende frische Tuberkulose. Ebensowenig gibt die Röntgenplatte zu einer Zeit Aufschluß, in der die Stellung der Diagnose für die Prognose von großer Wichtigkeit ist, da zu dieser Zeit die Infektion nicht in dem Lungengewebe, sondern in den Drüsen sitzt. Aus diesem Grunde müssen auch Perkussion und Auskultation versagen. Die Röntgenuntersuchung gibt indessen Klärung über den Verlauf eines Prozesses, besonders wenn Verkalkungen in den Drüsen oder im Lungengewebe sich nachweisen lassen. Der Autor vertritt die Meinung, daß in allen Fällen, in denen eine verdächtige Anamnese, Pulsvermehrung, geringe Temperaturerhöhung, Untergewicht und schlechte Ernährung zu finden ist, wegen Tuberkuloseverdacht behandelt werden soll. Die Arbeit ist vom ärztlichen Standpunkt sehr gut gemeint, bietet jedoch wissenschaftlich wenig Besonderes. *Gotthardt* (München).

Assmann, H.: Über die infraclaviculären Infiltrationen im Beginn der Lungentuberkulose von jugendlichen Erwachsenen. (*Med. Klin., Univ. Leipzig.*) Klin. Wochenschr. Jg. **6**, Nr. 45, S. 2128—2134. 1927.

Die zuerst von Assmann beschriebenen infraclaviculären Infiltrationen stellen gewöhnlich die ersten wahrnehmbaren Krankheitsherde der Lungentuberkulose beim Erwachsenen im Alter von 20—30 Jahren dar. Anatomisch liegt diesen Infiltrationen ein exsudativ-pneumonischer Prozeß mit Neigung zur zentralen Verkäsung zugrunde. Außer kleinen Herden in der Umgebung können weitere Infiltrationsherde durch Aspiration von bacillenhaltigem Material entstehen. Eine Heilung kann durch Resorption und Induration vor sich gehen. Vorwiegend entstehen die Herde bei jugendlichen Erwachsenen mit besonders starker Infektionsmöglichkeit. In der überwiegenden Mehrzahl der Fälle wird eine ärogene Entstehung angenommen und die Herde dem sog. Tertiärstadium eingeordnet. Zur Therapie wird ein Heilstättenaufenthalt mit eventueller Pneumothoraxbehandlung empfohlen. Wichtig ist die Frühdiagnose und Frühbehandlung. 10 Röntgenbilder sind der Arbeit zur Erläuterung beigegeben.
F. Leeser (Berlin).

Krause, K.: Über den Anteil von Tuberkuloseformen der 2. Allergieperiode an der Lungentuberkulose des Erwachsenenalters. (*Städt. Gesundheitsamt, Köln u. Stadtköln. Auguste Viktoria-Stift., Volksheilst., Rosbach a. Sieg.*) Beitr. z. Klin. d. Tuberkul. Bd. **67**, H. 4, S. 363—368. 1927.

Unter 656 Tuberkulosekranken waren 528, also etwa 80%, auf Grund des Röntgenbildes, welches als ausschlaggebend angesehen wurde, der 2. Allergieperiode nach Ranke zuzurechnen. Die Fälle typischer, apico-caudal fortschreitender, tertiärer Phthise machten nur reichlich 13% des Heilstättenmaterials aus. Die Auswahl der zur Heilstättenbehandlung überwiesenen Kranken war, im Gegensatz zu anderen Literaturangaben, zumeist gut und sachgemäß. Verf. warnt davor, die röntgenologisch nachweisbaren Spitzenprozesse ganz allgemein als harmlos zu bezeichnen; selbst anscheinend ruhende Spitzenherde können Ausgangspunkt fortschreitender Phthisen werden (endogene Verbreitung von der Lungenspitze aus, Pagel). Die hämatogen disseminierte Tuberkulose, die klinisch symptomenarm sein kann, fand sich naturgemäß selten; sie kann, wie ein fortlaufend beobachteter Fall beweist, nach dem Röntgenbilde völlig ausheilen, kann aber auch in ihrem Verlauf durch Komplikationen (Fall mit Auftreten eines Spontanpneumothorax) bedroht werden. *Saupe* (Dresden).

Dunham, Kennon, and V. V. Norton: Basal tuberculosis. (Basale Tuberkulose.) (*Cincinnati tubercul. sanat., Cincinnati.*) Journ. of the Americ. med. assoc. Bd. **89**, Nr. 19, S. 1573—1575. 1927.

In dem Material eines Sanatoriums mit 250 Betten haben Dunham und Norton innerhalb von 2 Jahren 60 Fälle basaler Tuberkulose bei Erwachsenen gefunden. Sie grenzen mit diesem Namen Fälle ab, die röntgenologisch das Bild eines basalen Infiltrates zeigen, ohne daß sonst in der Lunge, besonders auch an den Spitzen, ältere tuberkulöse Veränderungen nachweisbar wären. Manchmal kommt es zur Resorption

Digitized by Google

der Verdichtungen, selten zur Fibrose, am häufigsten zum kavernösen Zerfall. Da sich in vielen klinisch beobachteten und in allen 19 obduzierten Fällen auch sonst im übrigen Körper tuberkulöse Herde gefunden haben, vertreten die Autoren die Meinung, daß es sich um Formen generalisierter hämatogener Tuberkulose handelt. Da das Röntgenbild oft eine Unterscheidung von Infiltrationen nichttuberkulöser Art nicht gestattet, sind der Mitteilung nur anderweitig als Tuberkulose sichergestellte Fälle zugrunde gelegt. *Fleischner* (Wien).

Hübschmann, P.: Über Kavernen und Pseudokavernen. (*2. Tag. d. dtsch. Tuberkul.-Ges., Bad Salzbrunn, Sitzg. v. 9.—10. VI. 1927.*) Beitr. z. Klin. d. Tuberkul. Bd. 67, H. 1/3, S. 186—191 u. 225—235. 1927.

Kavernenbildung in tuberkulösen Lungen steht in engen Beziehungen zur Verkäsung. Zum Zustandekommen einer Verkäsung gehören vor allem Fibrin und Leukocyten. Eine Einteilung der Kavernenentstehung nach ihrem Auftreten in verschiedenen Stadien der Tuberkuloseerkrankung wird verworfen, weil die Rankesche Einteilung abgelehnt wird und weil die Kavernenbildung in allen Entwicklungsstadien der Erkrankung prinzipiell in der gleichen Weise, wenn auch wohl in verschiedenem Tempo, vor sich geht. Die Heilung von Kavernen wird sehr skeptisch beurteilt. Kleinere Kavernen von höchstens Haselnußgröße können wahrscheinlich vernarben, aber niemals ohne röntgenologisch sichtbare Residuen zu hinterlassen. Größere Kavernen sind vielleicht der Heilung zugänglich unter dem Einfluß einer Kompressionstherapie. Die spurlose Heilung von Kavernen, die vielfach beschrieben ist, beruht auf Täuschung; es handelt sich stets um lokal bedingtes Lungenemphysem, das im Röntgenbild mitunter als kreisförmige Aufhellung erscheint. Solche Aufhellungen können nach Resorption der Luft wieder verschwinden. Die mitunter in miliaren käsig-pneumonischen Herden oder in ausgebreiteten käsigen Pneumonien auftretenden kleineren oder größeren Luftblasen hängen wohl mit schwereren dyspnoischen Zuständen kurz vor dem Tode zusammen; sie kommen aber wohl für röntgenologische Fehldiagnosen kaum in Betracht. *P. Prym* (Bonn).

Marx: Zur Spontanheilung von Kavernen. (*Niederrhein. Ges. f. Natur- u. Heilk., Bonn, Sitzg. v. 7. XI. 1927.*) Klin. Wochenschr. Jg. 6, Nr. 51, S. 2451. 1927.

Marx demonstriert eine Serie von Röntgenbildern, die die Ausheilung einer aus einem infraclaviculären Frühinfiltrat hervorgegangenen Kaverne in den verschiedenen Stadien veranschaulichen. Die Ausheilung erfolgte durch Schrumpfung mit Auflockerung der Ränder. Der Kranke war 1 Jahr nach Beginn der Erkrankung gesund und arbeitsfähig. *F. Leeser* (Berlin).

Douglas, R. G.: Syphilis of the lungs. (Lungensyphilis.) New Orleans med. a. surg. journ. Bd. 80, Nr. 5, S. 304—309. 1927.

Verf. schließt mit dem Wort Oslers: Lernen wir alles über die Syphilis und das übrige der Medizin wird uns gegeben. Auch Lungensyphilis ist viel häufiger als wir denken. Sie tritt unter dem Bilde chronischer Bronchitis, chronischer Pneumonie, Neoplasma und Tuberkulose auf. Nicht selten findet sich hohes Fieber. Das Röntgenbild kann ganz uncharakteristisch sein; dabei sind Unterlappenprozesse stets verdächtig. Die Wassermannsche Reaktion im Blut ist bis zu 50% negativ. Der sicherste Beweis für Lues ist eine gelungene antisyphilitische Kur. Bei Verdacht auf Tumor oder auf Tuberkulose bei wiederholt negativem Bacillenbefund sollte eine antiluetische Kur versucht werden. Kasuistik von 4 Fällen: 1. Patient mit seronegativer Neurolues hat wochenlang leichtes Fieber und starken Reizhusten; radiologisch fibröse Stränge mit breiten Schattenbändern besonders in den Unterlappen. 2. Tumorartiger Prozeß mit Fieber und Gewichtsabnahme, keine wesentliche Besserung auf Tiefentherapie, Wassermann erst auf Salvarsanprovokation positiv. 3. Sehr starker Hustenreiz, Gewichtsabnahme; radiologisch Bild der miliaren Aussaat, Wassermann positiv. 4. Anfangs hoch fieberhafte, amöbenruhrähnliche Erkrankung, später mit reichlichem pflaumenbrüheartigem Auswurf und starkem Husten; radiologisch Zwerchfellhoch-

Digitized by Google

stand, Infiltrationen um die Hilus herum, langsame Zunahme der Verschattungen, so daß an Tuberkulose oder ungelöste Pneumonie gedacht wurde. Patient sollte schließlich wegen Tumor bestrahlt werden. Bei all diesen Fällen wurde eine antiluetische Kur mit vollem Erfolg vorgenommen: Verschwinden der Beschwerden und anscheinend auch Rückgang der Prozesse. Keine autoptischen Kontrollen.

In der Aussprache erwähnt Elliot einen Fall von Lungenlues mit großem Cavum, ohne daß hier Anhalt für eine Tuberkulose bestand. Lungenlues könne selten primär, meist nur per exclusionem diagnostiziert werden; es bestehe häufig Fieber. Durel warnt vor Jodkali und Salvarsan bei Tuberkulose, die ja auch bei gleichzeitiger Lues bestehen könne; er rät zur Klärung zu diagnostischer Tuberkulingabe. *Goette* (Heidelberg).

Brunetti, Lodovico: Di un caso di „pneumopatia osteoplastica racemosa" (Simmonds). (Über einen Fall von Pneumopathia osteoplastica racemosa [Simmonds].) Radiol. med. Bd. 14, Nr. 11, S. 981—984. 1927.

Brunetti veröffentlicht in dieser Arbeit einen Fall dieser außerordentlich seltenen Lungenerkrankung, die zum ersten Male an einem Lebenden diagnostiziert wurde. Wichtig ist in diesem Falle eine genaue auskultatorische und perkutorische Kontrolle der befallenen Lungenpartie, nachdem die Diagnose durch die Röntgenuntersuchung festgelegt war. An diesen Fall knüpft der Verf. die Erörterung der differentialdiagnostisch in Betracht kommenden pathologischen Schatten, welche Kalkdichte zeigen und beschränkt sich nur auf die im Lungengewebe selbst gelegenen. Von diesen kommen drei Kategorien in Betracht: 1. die Pneumokoniose; 2. Kalkablagerungen im Lungenparenchym, welche gewöhnlich im Gefolge chronisch entzündlicher Infektion auftreten, daneben noch jene von Virchow als „Kalkmetastasen" bezeichnete, die fast nur nach marantischen und chronisch destruktiven Veränderungen des Skelettsystems auftreten; 3. knöcherne Neubildungen des Lungenparenchyms, die mit besonderer Häufigkeit in verkalkten entzündlichen Herden sich finden. Vom anatomisch-pathologischen Gesichtspunkte gibt es hier wieder drei Unterarten: a) große Herde von diffuser Ossification; b) Herde von tuberösem Aspekt; c) den Typus racemosus. Ob es sich um Übergangsformen handelt oder um die verschiedenen Äußerungen einer einheitlichen Affektion ist nicht sicher. Während von der ersten Form bisher nur ein Fall bekannt ist, von der zweiten 3 Fälle, sind bis 1918 von der racemischen Form 14 Fälle beschrieben worden, darunter 3 Fälle von Simmonds. — In dem Falle von Brunetti handelt es sich um einen 46jährigen Mann, bei welchem der Lungenbefund ein Zufallsbefund war. Im linken unteren Lungenfeld fanden sich bei der Röntgenuntersuchung intensive knäuelartige Schattenflecke, welche auf der Aufnahme die typische dendritische Art der von Simmonds beschriebenen verästelten Knochenbildungen der Lunge zeigte. Die eingehende klinische Untersuchung der Lunge, welche hierauf vorgenommen wurde, ergab ein vollkommen negatives Resultat. *F. Walter* (Hamburg).

Zamorani, Vittore: Contributo alla conoscenza dell'ernia diaframmatica congenita. (Beitrag zur Kenntnis der angeborenen Zwerchfellhernie.) (*Clin. pediatr., univ., Genova.*) Prat. pediatr. Bd. 5, Nr. 6, S. 499—504. 1927.

Eine 18jährige hatte eine Zwerchfellhernie, bei der der cephale Magenteil in der Thoraxhöhle lag und durch eine enge Passage mit dem in der Bauchhöhle zurückgebliebenen Magenteil in Verbindung stand. Das Röntgenbild zeigte, wie infolge der Atembewegung der Inhalt zwischen den beiden Abschnitten hin- und herflutete (gurgelnde Geräusche). Im übrigen war die Entleerung des Magens normal. (2 Röntgenbilder.) *Heinz Lossen* (Darmstadt).

Verdauungskanal (außer Zähne).

Dinkin, L.: Röntgenuntersuchungsverfahren mit Wasserstoffsuperoxyd. (*I. inn. Abt., städt. Krankenh. Neukölln, Berlin.*) Klin. Wochenschr. Jg. 6, Nr. 51, S. 2454—2455. 1927.

Zum Nachweis von mit Blutung einhergehender Prozesse im Magen-Darmkanal wurde die Röntgenuntersuchung mit H_2O_2 angewandt. Zu diesem Zweck wurde folgende Kontrastbreiaufschwemmung hergestellt: 200 ccm Wasser oder gekochte Milch, dazu 75 ccm einer 3proz. frischen H_2O_2-Lösung. In diese Flüssigkeit werden ca. 100 g Röntyum oder ein ähnliches Präparat verrührt. Zweckmäßig werden 10 ccm

Digitized by Google

einer 1 proz. Gelatinelösung hinzugefügt, und $^1/_2$ Eiweiß muß noch hineingerührt werden. Bei höherer Acidität des Magensaftes wird zwecks Neutralisation vor der Untersuchung ein Teelöffel Natr. bicarbonic. gegeben. Infolge Katalase entsteht bei Berührung des H_2O_2-haltigen Breies mit der blutenden Wundfläche eine Schaumbildung, die bei der Durchleuchtung und auf den Aufnahmen deutlich erkennbar ist.

F. Leeser (Berlin).

Dieterich, W., und J. Transier: Ein neues, nicht sedimentierendes Kontrastmittel. (*Röntgenabt., städt. Krankenanst., Mannheim.*) Fortschr. a. d. Geb. d. Röntgenstr. Bd. **36**, H. 4, S. 849—850. 1927.

Die Autoren haben nach den Vorschriften des Deutschen Arzneibuches 6 Gewichtsmengen verschiedener im Handel befindlicher Bariumpräparate mit ihrem eigenen, Barex genannten Präparate verglichen und gefunden, daß Barex das einzige Kontrastmittel ist, das nicht sedimentiert. Es handelt sich um ein gebrauchsfertiges Barium sulfuricum in Pastenform, dem infolge überaus feiner Verteilung jeder sandige Geschmack fehlt. Zur Magenuntersuchung werden 2 gehäufte Eßlöffel mit 200 g Wasser beliebiger Temperatur zu einer Emulsion angerührt. Dabei enthält Barex nur 90 g Barium sulfuricum, während bei den anderen Präparaten 125—140 g bei Magendurchleuchtungen zur Anwendung kommen. Geschmackskorrigentien können zugesetzt oder weggelassen werden. (Röntgenaufnahme der verschiedenen Präparate 25 Min. nach dem Aufschütteln.) (Lieferant Dr. Transier, Stuttgart, Augustenstr. 61.)

Dieterich (Mannheim).

Sgalitzer, M.: Die Röntgenuntersuchung der Pharynxtumoren. (*Ges. d. Ärzte, Wien, Sitzg. v. 9. XII. 1927.*) Wien. klin. Wochenschr. Jg. **40**, Nr. 50, S. 1589—1590. 1927.

In Fällen von Pharynxtumoren ist der Laryngologe oft nicht imstande festzustellen, wie tief der Tumor im Pharynx nach abwärts reicht, da ihm die Tumorvorwölbung den Einblick in die Tiefe verwehrt. Für die Frage der Operabilität ist diese Erkenntnis von größter Bedeutung. Vortr. verwendet nun dieselbe Technik, die sich auch für die Feststellung der Ausdehnung inkompletter Oesophagusstenosen eignet. Pat. verschluckt im Liegen die Bariumpaste und wird während des Schluckaktes im Liegen durchleuchtet, so kommt ein vollkommener Ausguß des Pharynx zustande, die Ausdehnung eines Tu. kann genau bestimmt werden.

Aussprache: Hayek hält die angegebene Methode für sehr wichtig sowohl in diagnostischer, als auch in therapeutischer Hinsicht. *Presser* (Wien).

Everingham, Sumner: Pharyngo-esophageal diverticula. (Pharyngo-oesophageale Divertikel.) (*Highland hosp., Oakland.*) Surg. clin. of North America Bd. **7**, Nr. **5**, S. 1343—1348. 1927.

Bericht über 2 Fälle von hochsitzendem Pulsionsdivertikel. Im ersten Fall bestand bei einer 52jährigen Frau seit 12 Jahren Husten. Vor 3 Jahren war sie die Treppe heruntergefallen und hatte sich das linke Schlüsselbein gebrochen. Seit dieser Zeit Schluckbeschwerden, besonders schienen feste Speisen in der Brust steckenzubleiben und kamen wieder zurück in den Mund. Veränderung der Stimme. Anfangs auch beim Trinken ein Würggefühl mit starken Schmerzen. Kein Gewichtsverlust. Die klinische und serologische Untersuchung brachte keinen objektiven Befund, bei der Röntgenuntersuchung fand man ein Oesophagusdivertikel in Höhe des 6.—7. Halswirbels. — Ein 48jähriger Mann klagt über Schluckbeschwerden, die seit etwa 6 Jahren bestehen und seit etwa 2 Jahren schlimmer geworden sind. Daneben besteht Husten und starker Auswurf. Seit 1 Jahr Schmerzen beim Schlucken, er meidet seitdem feste Speisen, besonders Fleisch. Er mußte viel Wasser trinken, um die Speisen herunterzuspülen. Geringer Gewichtsverlust. Die Röntgenuntersuchung zeigte ein großes, hochsitzendes Divertikel. In beiden Fällen wurde durch eine zweizeitige Operation in Lokalanästhesie das Divertikel entfernt und vollkommene Heilung erzielt. Dieser Divertikeltyp gleicht einer Hernie; durch einen Defekt in der Muskulatur wölbt sich die Schleimhaut vor. Die Art der Beschwerden richtet sich nach Größe und Sitz des Divertikels, aber auch nach der Größe der Kommunikation mit dem Oesophagus. *G. Velde* (Saarbrücken).

Bársony, Theodor, und Franz Polgár: Symptomlose und funktionelle Speiseröhrendivertikel. (*Röntgenlaborat., Charité-Poliklin., Budapest.*) Fortschr. a. d. Geb. d. Röntgenstr. Bd. **36**, H. 3, S. 593—602. 1927.

Verf. beschreibt divertikelartige Auszackungen am Oesophagus, welche die Größe

Digitized by Google

einer Erbse bis zu einer Haselnuß haben können. Er fand sie sowohl an der Vorder- wie Hinterwand. Dieselben machten bei den Patienten keine Erscheinungen, und es ließ sich nachweisen, daß diese kleinen Divertikel nur zu bestimmten Zeiten zu beobachten sind. Sie müssen daher als funktionelle Divertikel bezeichnet werden. Im ganzen werden 26 solcher Fälle mitgeteilt, von welchen 24 eine Pulsionsform zeigten. Retention und Regurgigation wurden bei kleinen Divertikeln nie beobachtet. In 3 Fällen hatten sie zu idiopathischen Speiseröhrenerweiterungen geführt. *W. Teschendorf* (Köln).

Palmieri, Gian Giuseppe: Le „spie" nella Roentgendiagnostica. (Die „Spionen" in der Röntgendiagnostik.) (*Istit. di radiol. med., univ., Bologna.*) Giorn. di clin. med. Jg. 8, H. 17, S. 719—725. 1927.

Der bekannte italienische Röntgenologe zeigt in einem Fortbildungsvortrag, vor allem an Hand von Beispielen aus der Magen-Darmröntgenologie, was er unter dem Begriff der „Spione" versteht. Für ihn ist der Spion kein direktes Symptom, vielmehr ein indirektes Krankheitszeichen, wird es nicht mit schärfster Kritik gewertet, führt es statt zur Wahrheit zum Irrtume. *Heinz Lossen* (Darmstadt).

Brunn, Harold: Cardiospasm. (Cardiospasmus.) (*Surg. clin., S. Francisco hosp., univ. of California serv., S. Francisco.*) Surg. clin. of North America Bd. 7, Nr. 5, S. 1295 bis 1305. 1927.

An der Hand eines Falles bespricht der Verf. die Symptomatologie der idiopathischen Oesophagusdilatation. Der Name Cardiospasmus soll nur für die Fälle angewendet werden, bei welchen eine progressive Verbreiterung des Oesophagus oberhalb einer dauernden Stenose vorhanden ist. Nicht unter diese Bezeichnung fallen die Fälle von reflektorischem Cardiospasmus bei den verschiedenen Erkrankungen der Oberbauchorgane. Die klinische Symptomatologie, der zu erhebende Röntgenbefund und die Differentialdiagnosen werden besprochen. Ein beginnendes Ca. des cardialen Endes des Oesophagus kann bei noch negativem Röntgenbefund mittels Oesophagoskopie erkannt werden. Therapeutisch kommt die Dilatation mittels Sonden und die Erweiterung der Cardia mittels der Finger vom eröffneten Magen aus (nach Mikulicz) in Betracht. *Presser* (Wien).

Zollschan, J.: Kaskadenmagen. (*Ges. d. Ärzte, Wien, Sitzg. v. 9. XII. 1927.*) Wien. klin. Wochenschr. Jg. 40, Nr. 50, S. 1588—1589. 1927.

Während normalerweise der Fundus des Magens die Frontalebene der Kardia kaum überschreitet, weil er an weiterer Ausbuchtung nach hinten durch die vorgelagerte Milz behindert wird, kann, wenn die Milz mehr randständig gelagert ist, dieser Weg nach hinten zu frei werden. Dabei kann, wie an Präparaten gezeigt wird, der Fundus die Cauda pancreatis nach hinten sehr weit überschreiten. So kann bei stark erhöhtem intrastomachalen Druck, wie dies bei der Aerophagie der Fall ist, nicht nur das Zwerchfell nach oben enventriert werden, es gibt auch das Fettgewebe nach, so daß es zu starken retropankreatischen Ausbuchtungen kommen kann, was in besonderen Fällen zu den vom Vortr. demonstrierten eigenartigen Magenformen führt.

Aussprache: G. Schwarz hält einen der gezeigten Fälle für einen Fall von partiellen Magenvolvulus bei kongenitaler Megalogastrie, entstanden durch schlangenförmige Windung des langen und großen Magens. Haudek hält den Versuch, die Genese des Kaskadenmagens zu erklären, für sehr wertvoll. Bezüglich Indikationsstellung bietet der Kaskadenmagen niemals Schwierigkeiten, ebensowenig bezüglich der Diagnose. Unklar ist aber die Ätiologie, die von Zollschan vorgebrachte Erklärung gibt wohl nur eine der Ursachen an, andere sind: Verlaufsanomalien des Gekröses, Gasblähung einzelner Dickdarmabschnitte und ganz selten hochsitzendes Ulcus, Narben und Adhäsionsbildung. *Presser* (Wien).

Einhorn, Max: Geheilter Fall von scheinbarem Sanduhrmagen. (*Lenox Hill hosp., New York.*) Dtsch. med. Wochenschr. Jg. 53, Nr. 40, S. 1689—1690. 1927.

Einem bereits vor einiger Zeit im Arch. f. Verd. Krankh. mitgeteilten Fall fügt Verf. einen weiteren hinzu: Hier handelte es sich um einen 83jährigen Patienten, der schon seit Jahrzehnten nachgewiesenermaßen ein Ulcus ventriculi hatte und jetzt einen ausgesprochenen Sanduhrmagen aufwies. Da die Operation abgelehnt wurde, wurde 2 Wochen lang eine duodenale Ernährung durchgeführt, die das völlige Verschwinden der Sanduhrform erzielte, wie die beigefügten Bilder bestätigen. *Heinemann.*

Digitized by Google

Fränkel, Arthur: Dynamische Röntgenzeichen des Magengeschwürs. Erstrebte Steigerung ihrer diagnostischen Ausbeute. Fortschr. a. d. Geb. d. Röntgenstr. Bd. **36**, H. 3, S. 687—694. 1927.

Die drei dynamischen Röntgenzeichen des Magengeschwürs Kerbe, Riegel und Basiliskenblick sind Zeichen für das Ulcus simplex. Jedes der drei Zeichen entspricht einem anderen, anatomisch abgrenzbaren Tiefenstadium des Ulcus simplex. Wird diese Voraussetzung durch mikroskopische Untersuchung von Resektionspräparaten bestätigt, so wird die Perforationsgefahr aus dem Röntgenbefunde zu erkennen sein. Verf. bittet um Überlassung von diesbezüglichen Resektionspräparaten.

Gäbert (Dresden).

Šimon, Josef: Ulcus der großen Kurvatur des Magens. (*Chir. klin., univ., Brno.*) Časopis lékařů českých Jg. **66**, Nr. 44, S. 1663—1667. 1927. (Tschechisch.)

Gegenüber den bei der Operation oder Sektion gefundenen Geschwüren ist die Zahl der vorher diagnostizierten Fälle sehr gering. Der erste röntgenologisch vor der Operation festgestellte Fall ist 1913 von Finsterer und Gläßsner mitgeteilt worden. Später beschrieben ähnliche Fälle Grödel, Lewi, Schlesinger, Kraft, Lorenz und andere. — Šimon beschreibt 2 Fälle, deren einer bei der Sciaskopie einen Füllungsdefekt der Majorseite aufwies, so daß die röntgenologische Diagnose auf Tumor der großen Kurvatur gestellt wurde. Die Operation enthüllte ein kallöses Ulcus der Majorseite. Im 2. Fall zeigte das Resektionspräparat auf den ersten Blick ein Geschwür der Majorseite, auf intakter Schleimhaut gelegen. Nur an den wallartig aufgeworfenen Rändern war der Tumor kenntlich. Bei zweimaliger röntgenologischer Untersuchung war die Stelle als Vorstülpung des Magenlumens der großen Kurvatur sichtbar und zeigte glatte, scharfe Grenzen. Nach 6 Stunden war bei vollständig entleertem Magen an der Stelle ein Kontrastfleck sichtbar. Die Röntgendiagnose lautete: Ulcus der großen Kurvatur, höchstwahrscheinlich malign degeneriert. Histologischer Befund: Ca gelatinosum ulcerans. Verf. weist zum Schluß auf die unüberwindlichen Schwierigkeiten der histologischen Diagnosenstellung in der Magenradiologie wie in allen anderen Zweigen der Radiologie hin.

Lilly Pokorny (Komotau).

Pizzoglio, Ermete: Sopra due casi di perforazione di ulcera gastrica e duodenale dopo l'ingestione della pappa di Rieder. (Über zwei Fälle von Magen- und Zwölffingerdarmgeschwürsdurchbruch nach Einnahme von Riedermahlzeit.) Osp. magg. (Milano) Jg. **15**, Nr. 10, S. 410—412. 1927.

Es mehren sich Mitteilungen über diese Beobachtungen. 1. Fall: 31jähriger Mann. Genaue Anamnese ließ sich nicht erheben. Seit etwa 5 Jahren Magenbeschwerden. Am 10. XI. 1926 um 10 Uhr bei einem Privatarzt Röntgenuntersuchung des Magens nach Einnahme von Kontrastbrei (etwa 100 g Gelobarium in Grießbrei gemischt). Um 17 Uhr plötzlich heftigster Schmerz im Epigastrium, um 20 Uhr 30 Min. Aufnahme im Spital, wo sofort operiert wurde: $^1/_2$ cm große Perforation eines Ulcus callosum an der Vorderseite des Duodenumanfangsteiles. — 2. Fall: 23jähriger Mann, der seit 3 Monaten an Magenbeschwerden litt. In den Morgenstunden tritt plötzlich heftigster Schmerz auf ohne Erbrechen mit Schweißausbruch. Ein praktischer Arzt untersucht im Laufe des Tages den Magen nach Einnahme von Kontrastbrei (Diagnose: Gastrektasie und Ptose). Nachmittags etwa 6 Stunden später erneut heftigster Schmerzanfall im unteren rechten Bauchquadranten, kaffeesatzartiges Erbrechen. Andern Tages um 10 Uhr 30 Min. Operation: Durchbruch eines Ulcus an der Vorderwand des Pylorus.

Auf Grund einiger Überlegungen kommt Pizzoglio zu folgenden Schlüssen: 1. Den Magenkranken nicht mit Gewalt zur Kontrastbreieinnahme zu nötigen; 2. den Kontrastbrei nicht in Zeiten von Schmerzanfällen zu verabreichen und bei noch erträglichem Schmerz in nicht größerer Menge wie 150—200 g; 3. bei Verdacht auf Magendarmgeschwüre alle palpatorischen Manöver zu unterlassen und möglichst nur in horizontaler Lage zu röntgenoskopieren.

Heinz Lossen (Darmstadt).

Choisy, R., et L. Babaiantz: Contribution à l'étude du volvulus de l'estomac. (Beitrag zum Studium des Magenvolvulus.) (*Clin. méd. et inst. centr. de radiol., univ., Genève.*) Acta radiol. Bd. 8, H. 5, S. 410—418. 1927.

Der Volvulus des Magens tritt in zwei Formen auf: 1. totaler Volvulus, 2. partieller oder subtotaler oder auf die Pars pylorica beschränkter Volvulus. Die Röntgenuntersuchung muß

Digitized by Google

das uncharakteristische klinische Bild klären. Als Beispiel für die zweite Kategorie wird der Fall einer 41jährigen, bisher immer gesund gewesenen Patientin berichtet, die seit kurzem an plötzlich auftretenden heftigen Leibschmerzen und Erbrechen sofort nach der Mahlzeit litt. Es bestand Darmstauung, Pneumatose, Harnretention, Meteorismus. Dieser letztere fiel bei der Röntgenuntersuchung besonders auf. Nach einer Kontrastmahlzeit fand sich ein hochstehender Magen mit einem partiellen Volvulus. Die Entleerungszeit war verlängert. Zu Beginn glich das Bild dem eines Sanduhrmagens. Bei einer Kontrolluntersuchung nach 3 Tagen zeigte sich ein normaler Angelhakenmagen ohne Volvulus. Auf diätetische Therapie besserten sich die Beschwerden, traten aber zeitweise wieder auf. Einige Wochen später wurde wieder ein angedeuteter Volvulus festgestellt. Auf Wunsch der Patientin wurde eine Probelaparatomie vorgenommen, die einen völlig normalen Magen ohne Adhäsionen ergab. — Nach dieser Beobachtung kann ein Volvulus also ohne das Vorhandensein einer Ptose oder von Adhäsionen entstehen. Als Ursache war in dem vorliegenden Fall der starke Meteorismus, die Harnretention und eine Hypermotilität des Magens anzunehmen. Ein Volvulus, der 180° nicht überschreitet, kann spontan zurückgehen. *Steffens* (Berlin).

Rusconi, Matteo: Discordanze fra quadro radiologico e clinico in caso di stenosi pilorica. (Unstimmigkeiten zwischen röntgenologischem und klinischem Befund im Falle einer Pylorusstenose.) (*Istit. di clin. med. e radiol., univ., Bologna.*) Giorn. di clin. med. Jg. 8, H. 16, S. 653—663. 1927.

3 Fälle (4 Röntgenbilder) sollen darauf hinweisen, daß Klinik und Röntgenologie aufs engste zusammen arbeiten müssen. Gerade verzögerte Entleerung kann von den mannigfachsten nicht pathologischen Umständen (ungleichmäßige Zusammensetzung des Kontrastbreies, Lagerung während der Röntgenuntersuchung u. a.) hervorgerufen werden.

Heinz Lossen (Darmstadt).

Salzmann, G. G., und A. I. Schapiro: Ein mittels Röntgenstrahlen nachgewiesener Fall von Magengumma. (*I. therapeut. Klin., Staatsuniv. u. röntgenol. Abt., Bezirksmilitärlaz., Smolensk.*) Fortschr. a. d. Geb. d. Röntgenstr. Bd. **36**, H. 5, S. 1066—1070. 1927.

Bei einer 25jährigen Frau fand sich dicht unter dem Fundus ein etwa taubeneigroßer, glattwandiger Füllungsdefekt, während die Konturen der beiden Kurvaturen keine Veränderungen aufwiesen. Die Art des Defektes ließ einen gutartigen Tumor vermuten, die weitere Untersuchung (Wassermann, Nachweis einer Osteosclerosis fibiae) wies auf ein Gumma hin. Mag auch die Diagnostik der Magensyphilis schwierig sein, für den besonderen Fall eines Gummis scheint doch der röntgenologische Nachweis, wie dieser Fall zeigt, unter Umständen einwandfrei zu gelingen. Das Verschwinden des Füllungsdefektes nach einer antisyphilitischen Kur bestätigte die Diagnose vollends. *Heinemann* (Braunschweig).

Béclère, H., et P. Porcher: Radiologie des affections pyloro-duodénales. (Die Röntgenuntersuchung der Pylorus-Duodenalaffektionen.) Lyon méd. Bd. **140**, Nr. 44, S. 449—451. 1927.

Für die Untersuchung des Duodenums sind unbedingt Serienaufnahmen erforderlich, wobei der Selekteur nach Bordier empfohlen wird. Es ist dabei zu berücksichtigen, daß das Duodenum normalerweise schon sehr verschiedengestaltig ist und auch beim selben Individuum seine Form ändert, bei verschiedenen Untersuchungsbedingungen. Die normale Untersuchungsstellung ist die aufrechte, da der Mensch als Zweifüßer hauptsächlich in dieser Stellung verweilt. Bei Verziehungen des Bulbus nach vorn oder nach hinten muß stets nach einer Ursache hierfür gesucht werden (Gallenblase, Colon, Tumor, Ulcus). Die Periduodenitis darf nur diagnostiziert werden, wenn Konturunregelmäßigkeiten auch beim gefüllten Bulbus ständig bestehen bleiben. Als direktes Ulcuszeichen wird genannt das präulceröse Divertikel, als indirektes Spasmus an der großen Kurvatur. Füllung der Vaterschen Ampulle ist eine röntgenologische Seltenheit und wird von den Amerikanern als indirektes Symptom der Cholecystitis gedeutet. — Das Ganze ist in Form einer Filmvorführung demonstriert worden.

Käding (Münster i. W.).

Castronovo, Ettore: Intorno ad alcune malformazioni congenite del duodeno considerate nei loro rapporti con la clinica. (Betrachtungen über einige kongenitale Mißbildungen des Duodenum in ihren Beziehungen zur Klinik.) (*Istit. di radiol., univ., Messina.*) Radiol. med. Bd. **14**, Nr. 12, S. 1077—1099. 1927.

Eine Reihe von Fällen werden unter Wiedergabe der Röntgenbilder sowie Skizzen beschrieben. Als charakteristische Zeichen beschreibt Castronovo folgende: 1. Knik-

Digitized by Google

kung und Skoliose (Busi) des zweiten Duodenumabschnittes; 2. besonders deutliche Skoliose und Vorhandensein eines Dolichoduodenum mit abnormer Beweglichkeit, Bildung einer oder mehrerer überzähliger Schlingen im Bereich des zweiten Duodenalabschnittes; 3. Inversion des dritten Duodenalabschnittes mit Verlagerung nach oben, mit oder ohne Ektopie der Duodeno-Jejunalwinkels; 4. Fehlen einer spezifischen Symptomatologie: Der klinische Symptomenkomplex ist an verschiedene Faktoren, die sich in ihrer Auswirkung überlagern und komplizieren, gebunden; 5. die Mißbildung verträgt sich mit einem Zustand des Wohlbefindens bis neue Momente hinzukommen, die eine gewichtige Disposition in der anatomischen Mißbildung vorfinden (Entzündungen, mechanische wie nervöse Störungen). *Heinz Lossen* (Darmstadt).

Bianchini, Alessandro: Su di un caso eccezionale di mega-duodeno. (Über einen außergewöhnlichen Fall von Mega-Duodenum.) (*Istit. di clin. chir., univ., Roma.*) Arch. di radiol. Jg. **3**, H. 5, S. 1044—1047. 1927.

Bei einer 40jährigen fand sich röntgenologisch bei regelrechtem Magenbild eine außerordentlich starke Erweiterung des ganzen Duodenum, für die eine Ulcusnarbe oder eine (tuberkulöse?) Verwachsung in der Gegend der Flexura duodenojejunalis angenommen wurde. Die Operation ergab ein altes Ulcus mit zahlreichen starken Verwachsungen.

Heinz Lossen (Darmstadt).

Nicotra, Antonino: Sul significato anatomo-radiologico della inginocchiatura rilevata dal Busi nella seconda porzione del duodeno. (Über die anatomisch-röntgenologische Bedeutung der Knickung nach Busi im zweiten Duodenalabschnitt.) Radiol. med. Bd. **14**, Nr. 12, S. 1099—1105. 1927.

Das Symptom wurde von Busi 1912 erstmalig beschrieben. Es darf nicht mit den Adhärenzen verwechselt werden, noch mit Vorgängen, die das Duodenum verlagern oder komprimieren (Kolongase, Cholecystitiden). Hervorgerufen wird das Symptom durch eine Ptose sowie Atonie und Verlängerung des Duodenum sui generis, das in der Gegend der Vaterschen Papille hoch (durch den Ductus pancreaticus) und medianwärts (durch den Choledochus) gezogen wird. Gleichzeitig können allerdings Adhärenzen bestehen, aber sie sind nicht die Ursache der Skoliose. Die Gallenblase, Darmgase können das ursprüngliche Bild verändern. *Heinz Lossen* (Darmstadt).

Stoppani, Franco: Le periduodeniti latenti. (Die latenten Periduodenititiden.) Diario radiol. Jg. **6**, Nr. 1, S. 18—22. 1927.

Mit Béclère teilt Stoppani die Formen der Periduodenitis ein in solche, die über dem Mesocolon, und solche, die unter dem Mesocolon sich abspielen, sowie je nachdem, ob sie sich im Bereich des Bulbus duodeni oder im zweiten Abschnitt des Duodenum finden. Die Leber-Bulbusverwachsungen rühren fast immer von Duodenalulcera oder Cholecystitiden her, besonders von letzteren. Sie fixieren den Bulbus stark an die Gallenblase oder das perihepatische Peritoneum. In zwiefacher Weise wird dadurch in vegetative Funktionen eingegriffen: in die Gallensekretion und in das abdominalsympathische System. Röntgenologisch zeigt sich der Magen bisweilen ektatisch, die Kontraktionen, vor allem des Antrum, sind sehr kräftig und tief. Der Bulbus ist klein, unregelmäßig, hoch verlagert gegen die Leber zu, mit der er verwachsen ist. Beim manuellen Versuch, den Bulbus von der Leber zu entfernen, klagen die Kranken heftig über Schmerz, dessen Charakter stark dem Schmerze im Verlaufe der Verdauung gleicht. Differentialdiagnostisch gilt es zu unterscheiden zwischen einem frischen Duodenalulcus und einer einfachen Cholecystitis. — Im zweiten Abschnitt des Duodenum nehmen die Verwachsungen ihren Ausgang besonders vom Lobus Spigeli, die Béclère in seiner Monographie über die essentielle Periduodenitis behandelt. Röntgenologisch zeigt der Magen normale Form und regelrechten Tonus. Die Pars pylorica ist nur ganz leicht nach rechts verlagert. Die Bewegungen des Magens weisen keine Besonderheiten auf. Der Bulbus kann normal gelagert und geformt sein oder rechtsverlagert, deformiert, klein, mit unscharfen Konturen. Der zweite Duodenalabschnitt verläuft oft abnorm und ist nicht immer scharf gezeichnet. Diese Verhältnisse kommen bei der Serienaufnahme am besten heraus. Der Winkel zwischen Bulbus und zweitem

Digitized by Google

Abschnitt ist beträchtlich vergrößert. Die Veränderungen verzögern den Durchfluß der Kontrastbreimenge. Die Zusammenarbeit von Klinik und Röntgenologen kann die glänzendsten Ergebnisse zeitigen, wofür diese Ausführungen wieder ein Beispiel sein sollen. *Heinz Lossen* (Darmstadt).

Frigyér, László: Die Röntgenuntersuchung des Wurmfortsatzes. Magyar Röntgenközlöny Jg. 2, Nr. 1, S. 5—15 u. dtsch. Zusammenfassung S. 31. 1927. (Ungarisch.)

Die Untersuchung des Wurmfortsatzes unternimmt Verf. mit dem gewöhnlichen, bei der üblichen Magendarmuntersuchung gebrauchten Bariumbrei. Den Tag zuvor wird der Darmkanal des Kranken durch Abführmittel gründlich entleert. Die Untersuchung geschieht 8—24 evtl. 36 Stunden nach der Mahlzeit, in aufrechter Stellung durch Palpation mit dem Distinktor. Die Durchleuchtung reicht meistens aus, die Unregelmäßigkeit der Konturen, die Schattenaussparungen können aber nur auf einer Aufnahme konstatiert werden. Der Wurmfortsatz mit gesundem Lumen füllt sich stets mit Kontrastmaterial. Verf. konnte unter 100 wahrscheinlich gesunden Fällen in 86% den Wurmfortsatz ausgefüllt sehen. Der gesunde Wurmfortsatz hat die Form eines Stranges oder Bandes, ist durchschnittlich 4 cm lang, kann aber auch die Länge von 12 cm erreichen oder aber auch in der Form einer Knospe nur $^1/_2$—1 cm Länge zeigen. Aus einem allzu langen oder allzu kurzen Wurmfortsatz kann man auf keinem krankhaften Zustand folgern. Der Wurmfortsatz ist gut beweglich. Die Ränder sind scharf gezeichnet, der Inhalt kann homogen, unterbrochen, selbst segmentiert sein. Der Wurmfortsatz füllt sich in 8—24 Stunden und wird in 24—120 Stunden entleert. Die Verzögerung der Entleerung ist nicht als ein Symptom krankhafter Veränderung zu verzeichnen. Die Diagnose der chronischen Appendicitis kann vermutet werden, wenn die Füllung des Wurmfortsatzes bei wiederholter Untersuchung ausbleibt, wenn der Wurmfortsatz umschrieben druckempfindlich ist, wenn eine Knickung desselben bei wiederholter Untersuchung dieselbe Form zeigend nicht auszugleichen ist. Das von Czepa verworfene „Kuttner"sche Symptom — die isolierte Füllung bestehenbleibend auch nach gründlicher Abführung — möchte Verf. als ein auf chronische Appendicitis verdächtiges Symptom bezeichnen. Aus der Ungleichmäßigkeit oder Segmentierung des Inhalts des gefüllten Wurmfortsatzes kann keine Folgerung gezogen werden. Das wichtigste Symptom für die chronische Appendicitis bleibt die isolierte Druckempfindlichkeit des gefüllten Wurmfortsatzes. *Ratkóczi* (Budapest).

Siegl, Josef: Die kindliche Appendix im Röntgenbild. I. Mitt. Untersuchungen an darmgesunden Kindern. (*Univ.-Kinderklin., Graz.*) Arch. f. Kinderheilk. Bd. 82, H. 2/3, S. 81—86. 1927.

Verf. hat zu der Klärung der Frage, ob die normale Appendix sich mit Kontrastbrei füllt, an 51 darmgesunden Kindern Untersuchungen angestellt. Er fand in 73% seiner Fälle den positiven Füllungsnachweis, der evtl. schon zu Beginn der Coecumfüllung festzustellen war; d. h. durchschnittlich 5—6 Stunden nach Einnahme der Kontrastmahlzeit. Die Entleerung der Appendix erfolgt in der Regel vor, spätestens mit der des Coecums. In einzelnen Fällen trat wiederholte Füllung und Entleerung der Appendix auf. Der Appendixschatten beginnt am unteren Coecum, zieht strang- und bandförmig medianwärts, ist von der Dicke eines Federkiels und der Länge von 1—10 cm. Meist vor der Entleerung tritt Haustrenbildung ein (2—3 Durchschnürungen), daneben lebhafte aktive Eigenbewegungen. Verf. untersuchte vorwiegend mit Durchleuchtung unter Anwendung des Holzknechtschen Distinktors. *Gotthardt* (München).

Fonio, A.: Röntgenbefunde bei der chronischen Appendicitis. (*Bezirksspit., Langnau/Bern.*) Schweiz. med. Wochenschr. Jg. 57, Nr. 50, S. 1189—1200. 1927.

Alle anatomischen Veränderungen am Processus vermiformis, Coecum, Colon ascendens und deren Umgebung müssen zu Motilitätsstörungen in diesem Darmabschnitt führen, entweder reflektorisch oder mechanisch. Die direkte Methode der Appendixfüllung nach einer Kontrastmahlzeit gelang nur in 12%, wird sich daher kaum all-

Digitized by Google

gemein in der Praxis bewähren. Verf. beobachtete die Darmmotilität aller wegen chronischer Appendicitis oder wegen Beschwerden nach früheren Appendicitisanfällen in seine Behandlung kommenden Patienten. Er stellte fest, daß bei all diesen Kranken eine verspätete Entleerung des Coecum und Colon ascendens, eine Obstipation vom Ascendenstypus nach Stierlin, auftritt, die er als „typhlitische Obstipation" bezeichnet. Abends vor der Röntgenaufnahme gibt Verf. Ricinus, morgens nüchtern 150 g Barium auf 400 g Wasser mit etwas Zucker, Kakao und Mondamin. Nach 12 Stunden wird eine Aufnahme gemacht. Normalerweise soll der Kontrastbrei dann (nach Rieder, Stierlin, Hertz und de Quervain) mindestens bis zur Flexura lienalis vorgedrungen sein — bei der chronischen Appendicitis und deren Folgen stagniert jedoch die Mahlzeit im Coecum und Ascendens, vielfach auch noch in den untersten Ileumschlingen. Bestenfalls dringt der Brei bis zur Nabelmarke im Transversum vor, doch erfolgt niemals eine volle Transversumfüllung wie normalerweise. Bei allen Fällen also von chronischer Appendicitis und deren Folgen ohne lokale Entzündungserscheinungen wurde der Befund der typhlitischen Obstipation erhoben. Es folgt eine Kasuistik mit den entsprechenden, schematisch dargestellten Röntgenbildern in Tabellenform. Die 30 ersten Fälle zeigen chronische Appendicitiden und Folgen der chronischen Appendicitis, davon sind 28 Fälle operativ kontrolliert, 22mal wurden dabei chronische Appendicitis, Verwachsungen, Briden und Verlagerungen nachgewiesen, 6mal eine mehr subakute Appendicitis zum Teil mit Anzeichen einer leichten Perityphlitis. In 7 weiteren Fällen der typhlitischen Obstipation war diese nicht appendicitischer Natur, sondern durch eine andere entzündliche abdominelle Affektion in diesem Bereich bedingt. Bei der ersten Gruppe findet sich im Röntgenbilde übereinstimmend nach 12 Stunden eine fast totale Coecum-Ascendensfüllung, die übrigen Kolonabschnitte sind bis auf das Transversum, das auch nur teilweise gefüllt ist, nur in seltenen Fällen vom Barium erreicht. Bei der Operation fand sich stets irgendeine Veränderung im Bereich des Coecums, fibröse Stränge oder schleierartige Beläge, verdickte Mucosa, ausgedehntere Verwachsungen, Hyperämien, Verlagerungen der Appendix, Atresien oder Kotsteine im Appendix. Die typhlitische Obstipation ist jedoch nicht pathognomonisch für die chronische Appendicitis alleine, alle abdominellen Affektionen, die dieselben pathologisch-anatomischen Veränderungen machen, können dasselbe Bild ergeben. Peritonitiden, Oophoritiden, Salpingitiden, Parametritiden, tuberkulöse Drüsenerkrankungen, auch Pericholecystitiden und Paranephritiden kommen da in Frage. Es folgt eine andere Kasuistik von 7 derartigen Fällen, die auch das Bild der typhlitischen Obstipation zeigen. Verf. schlägt auf Grund langjähriger Erfahrungen vor, bei Fällen mit unklaren abdominellen Symptomen in der besprochenen Richtung die Differentialdiagnose auszudehnen, zumal nach Payr fast 80% aller Menschen anatomische Veränderungen an der Appendix aufweisen. Die funktionellen Störungen der Darmmotilität (Obstipation vom Ascendenstypus, Colica mucosa usw.), für die ein ähnliches Röntgensymptom mit ähnlichem Beschwerdekomplex beschrieben wird, hat Verf. bei der Operation nie bestätigt gesehen. Er fand ausnahmslos bei Fällen mit typhlitischer Obstipation auch anatomische Veränderungen im Coecumbereich, weitaus in den meisten Fällen durch eine chronische Appendicitis bedingt. Die hemmende Wirkung der chronischen Appendicitis oder deren Folgen werden auf zweierlei Weise erklärt: Entweder wirken die peritonischen Reizungen lokal lähmend oder es besteht eine mechanische Hemmung der Peristaltik durch das schleierartig das Coecum umspinnende fibröse Haarnetz. Gröbere Verwachsungen oder Verlagerungen wirken evtl. direkt. Besonders begünstigt ist der hemmende Einfluß am Coecum dadurch, daß gerade dieser Darmabschnitt besonders dünn und weit ist, außerdem die geringste motorische Kapazität besitzt. Nur in Ausnahmefällen neigen chronische Appendicitiden oder deren Residuen zur Diarrhöe — wahrscheinlich nur dann, wenn noch Anzeichen florider oder subakuter Entzündung nachzuweisen sind, oder aber in Fällen mit stark verlagertem Appendix. Ausführliche Literaturangabe. *W. Knothe* (Berlin).

Digitized by Google

Brouca, Rogelio: Le sphincter iléo-colique. Etude expérimentale de son fonctionnement. Observations radiologiques. (Der Sphincter ileo-coecalis.) Cpt. rend. des séances de la soc. de biol. Bd. **97**, Nr. 31, S. 1344—1346. 1927.

Durchleuchtungen und Aufnahmen an entsprechend operierten Hunden und Katzen nach verschiedenen Methoden (am geeignetsten erschien die kombinierte Ileo- und Colostomie) ergaben, daß an der Ileocoecalklappe ein Schließmuskel nach Art des Pylorus tätig ist. Man hat zu unterscheiden: 1. eine iliacale Periode, während der sich das Ileum peristaltisch kontrahiert, 2. eine valvuläre Periode (Erschlaffung des Schließmuskels), 3. Füllung des Colons und 4. Schluß des Sphinkters, während der die Kontraktion des Colons beginnt mit dem Ziel der Entleerung des Coecums.

Heinemann (Braunschweig).

Velde, Gustav, und Fritz Litten: Mesenterium commune. (*Med. Univ.-Poliklin., Frankfurt a. M.*) Fortschr. a. d. Geb. d. Röntgenstrahlen Bd. **36**, H. 4, S. 828 bis 834. 1927.

Es sind bis jetzt 4 Fälle in der Literatur bekannt, in denen ein Mesenterium commune oder Mesenterium ileocolicum commune auf Grund der Röntgenuntersuchung diagnostiziert wurde. Die Verff. hatten Gelegenheit, 3 Fälle zu beobachten, in denen diese Diagnose auf Grund des Röntgenbefundes gestellt werden konnte. Ein Fall wurde auch operiert wegen der dauernden Beschwerden, dabei wurde die Diagnose bestätigt. Ein anderer Fall verdient deshalb besonderes Interesse, weil es hier trotz sorgfältigster Untersuchung nicht gelang, außer dem Mesenterium commune noch einen anderen Befund zu erheben, der die Beschwerden hätte erklären können. Es ist daher wohl möglich, daß durch vorübergehende Spasmen, Abknickungen oder Drehungen im Dünndarm die Beschwerden verursacht werden. Das würde dann bedeuten, daß das Mesenterium commune auch gelegentlich als selbständige Erkrankung auftreten kann. Am dritten Falle war bemerkenswert, daß die Patientin auch noch eine Halsrippe hatte, daß also hier 2 Mißbildungen zusammenkamen. Ein möglicher Zusammenhang zwischen Mesenterium commune und Hirschsprungschem Symptomenkomplex wird kurz erwähnt. — Die Verff. warnen zum Schluß vor einer Operation, die nicht geeignet sei, dem Patienten Heilung von seinen Beschwerden zu bringen. *G. Velde* (Saarbrücken).

Moreau, L.: Examen radiologique d'un Mégacôlon congénital. (Röntgenuntersuchung eines kongenitalen Megacolons.) Arch. d'électr. méd. Jg. **35**, Nr. 530, S. 397 bis 400. 1927.

Ein 12jähriges Kind hat seit seiner Geburt einen enorm großen Bauch und in der letzten Zeit beträchtliche Stenosenerscheinungen. Die klinische Diagnose lautete Hirschsprungsche Erkrankung. Bei der Röntgenuntersuchung fanden sich in der oberen Hälfte des Abdomens 2 riesige Gasblasen, die unten durch je ein horizontales Niveau begrenzt waren, der Magen war nach rechts verlagert, beide Zwerchfelle hochgedrängt, der Leberschatten auf eine dünne Lamelle reduziert. Beim Kontrasteinlauf zeigte sich, daß das Endstück des Dickdarmes normal weit war, das übrige Kolon konnte nicht dargestellt werden. Bei der Operation zeigte sich, daß insbesondere das Colon transversum erweitert war, eine durch einen Strang bedingte Abschnürung in der Mitte desselben scheint die Stenosenerscheinungen bedingt zu haben. Ein 1 m 80 cm langes Stück Colon transversum wurde reseziert. *Presser* (Wien).

Eickenbusch: Ein Beitrag zum Röntgenbilde der Polyposis coli. (*Med. Abt., Landeskrankenh., Braunschweig.*) Fortschr. a. d. Geb. d. Röntgenstr. Bd. **36**, H. 3, S. 662 bis 664. 1927.

Abbildung von 3 Röntgenbildern und eines Resektionspräparates eine Polyposis coli nach Colitis. Es zeigt sich die ausgefressene Konturzeichnung des Dickdarms und das typische wabenartige, marmorierte Bild. Das Obduktionspräparat läßt deutlich erkennen, daß es sich um eine entzündliche Polyposis auf dem Boden chronischer Entzündung und nicht um ein angeborenes Leiden handelt. *A. W. Fischer* (Frankfurt a. M.).

Hammer, Gerhard: Die Röntgendiagnose der Darmtuberkulose. (*Med. Klin. Lindenburg, Univ. Köln.*) Fortschr. a. d. Geb. d. Röntgenstr. Bd. **36**, H. 3, S. 519 bis 542. 1927.

Hammer konnte experimentell am Leichendarm nachweisen, daß ulceröse tuberkulöse Prozesse im Röntgenbild Veränderungen der Kontur oder der Darminnenzeich-

Digitized by Google

nung hervorrufen. Die Konturveränderungen sind auch am Lebenden nachweisbar, nicht dagegen bestehen Unterschiede der Innenzeichnung beim kranken und gesunden Darm. Die tuberkulösen Prozesse verursachen anatomische Veränderungen der Darmwand, die sich röntgenologisch darstellen als 1. kleinzackige bzw. kleinwellige Konturierung; 2. Starrheit der Wand mit Lumenverengerung und verstrichenen Hanstren. 3. Ulcusringschatten; 4. Stierlinsymptom (Tumorstraße); 5. Darmstenose. — Weniger beweiskräftig sind im Gegensatz zu den anatomischen Veränderungen die funktionellen Symptome. Von der Darmtuberkulose mit ihren verschiedenen Formen lassen sich differentialdiagnostisch im Röntgenbild die Colitis ulcerosa und das Darmcarcinom äußerst schwer trennen. 14 Abbildungen erläutern die textlichen Ausführungen.

F. Leeser (Berlin).

Laurell, Hugo, und Anders Westerborn: Ein Beitrag zur Röntgendiagnose abgekapselter intraperitonealer Eiteransammlungen, beleuchtet durch einen vom diagnostischen Gesichtspunkt aus interessanten Fall von multiplen Abscessen in der Bauchhöhle nach Appendicitis. (*Chir. Abt., akad. Krankenh., Uppsala.*) Arch. f. klin. Chir. Bd. **147**, H. 3, S. 593—614. 1927.

Die Verff. beschreiben ausführlich einen Fall, bei dem nach einer Appendicitis im Laufe mehrerer Wochen 5 intraperitoneale Eiteransammlungen auftraten. Mittels Röntgenuntersuchung wurden die verschiedenen klinisch nicht diagnostizierten Abscesse festgestellt. Der aufgetriebene Leib, die teilweise ungewöhnliche Lage der Abscesse, sowie der Umstand, daß mehrere mit Gas angefüllt waren, erschwerten die klinische Feststellung, während durch die Durchleuchtung die Diagnose in hohem Grade erleichtert wurde. 11 Abbildungen sind der Arbeit beigegeben. *F. Leeser* (Berlin).

Makai, Endre: In der Bauchhöhle vergessene Gazestücke und ihre Röntgendarstellung. Zentralbl. f. Chir. Jg. **54**, Nr. 49, S. 3098—3102. 1927.

Nach kurzer Einleitung über die einschlägige Literatur Bericht über einen eigenen Fall einer 47jährigen Frau. 7 Monate vor der Untersuchung Laparotomie: Appendektomie, Entfernung einer Pyosalpinx rupta. Seitdem bestand eine Fistel, die jeder Behandlung trotzte. Wegen begründeten Verdachtes auf einen Gazefremdkörper in der Bauchhöhle Röntgenaufnahme nach Einspritzung von 20 ccm einer Wismut-Wasseremulsion. Zur Feststellung feinerer Einzelheiten wurden 15 ccm Lipiodol nachgespritzt. Aus einem unregelmäßigen Fleck, dessen unterer Pol bis fast zur Trochanterhöhe reicht, ziehen nach oben innen feine, parallele Streifen, welche wiederum mit einem anderen Linien- und Pünktchensystem durchkreuzt werden. „Die längsparallele Streifung mit den queren Verbindungslinien läßt eine teils waben-, teils textilgewebsartige Struktur nicht verkennen." Nach mehrmaligem Ansetzen der Bierschen Saugglocke kam der Gazestreifen zum Vorschein und konnte durch langsames und äußerst behutsames Ziehen ziemlich leicht entfernt werden. Das Gazestück war eine 42: 24 cm lange dreifache Gazelage, in der durch eine Röntgenaufnahme nach 60stündigem Intervall die Lipiodolimprägnierung noch nachzuweisen war. Verf. hält die Röntgendarstellung von Fadenmaterial für wichtig. Der Röntgenschatten eines frischen Catgutfadens (in Jodalkohol aufbewahrt) ist scharf gezeichnet. Bei langdauernden Fisteln kann der Nachweis von Fäden in der Wunde nützlich und wichtig sein. Verf. will versuchen, ob im Mageninnern an der Gastroenterostomiestelle haftende Seidenfäden, die als Ursache für ein Ulcus pepticum beschuldigt werden, durch Trinken von Jodlösungen durch diese imprägniert und im Röntgenbild dargestellt werden können.

Fedder (Münster i. W.).

Leber und Gallenblase.

Einhorn, Max, and William H. Stewart: On hepatography. (Über die Darstellung der Leber im Röntgenbild.) Med. journ. a. record Bd. **126**, Nr. 7, S. 430—433. 1927.

Die Verff. berichten über die Möglichkeit, die Leber darzustellen in Analogie zur Cholecystographie, da ja das Gallenkontrastmittel vor der Ausscheidung durch Blut

Digitized by Google

oder Urin die Leber durchströmt und sie im Röntgenbilde kontrastreicher werden läßt. An 4 Fällen wird die Leber dargestellt auch im Vergleich zum Gallenblasenschatten; die Diagnose ist bei diesen Fällen klarer geworden. Es sind: 1. eine normale Leber und Gallenblase, 2. wahrscheinliche Lebercyste, 3. Steinbildung in der Leber, und endlich 4. Neoplasma der Leber. Als Methode zur Leberdarstellung werden empfohlen: 1. Tetrajodphenolphthalein in Kapseln vom Mund aus, oder in $^1/_2$proz. Lösung durch Duodenalsonde. 2. Dijodatophan in Kapseln, oder als Emulsion ins Duodenum gebracht. Die Aufnahmen werden bei der oralen Darreichung des Kontrastmittels nach 6 Stunden, bei der duodenalen nach 2 Stunden gemacht, da die Leber eher sichtbar ist als die Gallenblase. Im Einzelnen ließ sich der Leberschatten intensiver darstellen und speziell konnte man Aufhellungen und Verdichtungen im Leberschatten nachweisen, so daß Höhlenbildungen, Steine und Neoplasmen der Leber differentialdiagnostisch unterschieden werden können. Jedenfalls muß dieser Versuch nachgeprüft werden, wie weit diagnostisch die Leberdarstellung Vorteile bringt. *Holzer* (Chemnitz).

Einhorn, Max, und Wm. H. Stewart: Über Hepatographie. (*Lenox Hill Hosp., New York.*) Arch. f. Verdauungskrankh. Bd. **41**, H. 3/4, S. 173—179. 1927.

Einzelheiten des Leberschattens sind im Röntgenbilde ohne weiteres nicht wahrnehmbar, anders unter Zuhilfenahme der zur Gallenblasendarstellung gebräuchlichen Kontraststoffe. Es wird das Tetrajodphenolphthalein-Natriumsalz in keratinierten Kapseln genommen oder der Farbstoff in $^1/_2$proz. Lösung durch den Duodenalschlauch eingeführt. In neueren Untersuchungen bevorzugen Verff. das Dijodatophan, da es wegen seiner besseren Verträglichkeit in größeren Dosen anwendbar ist. — Der geeignete Zeitpunkt zur Aufnahme liegt vor, wenn das schattengebende Mittel vom Verdauungskanal wesentlich absorbiert, jedoch noch wenig oder garnicht ausgeschieden wurde; es ist dies der Fall ca. 6 Stunden nach peroraler, 2 Stunden nach duodenaler Gabe des Tetrajod, wohingegen zur Zeit bester Sichtbarkeit der Gallenblase der Leberschatten bereits verringert erscheint, um nach 36 Stunden (bei nicht mehr sichtbarer Gallenblase) zum unkontrastierten Normalbild zurückzukehren. — Pathologisch kommt es vor, daß zunächst Verminderung des Leberschattens, sodann Rückkehr zum vorherigen Zustand, der erwarteten Verstärkung des Schattens voraufgehen. Neubildungen und Cirrhose der Leber können eine gewisse „Lobulation", auch fleckweise Aufhellungen ihres Kontrastschattens bewirken („weniger opak"), was auf geringere Durchblutung und damit verminderte Farbstoffbeschickung des krankhaften Gewebes zurückgeführt wird. In 3 von 4 Fällen wurde die so gestellte Diagnose der Lebererkrankung autoptisch oder operativ bestätigt. — Das beigegebene Abbildungsmaterial veranschaulicht die Hepatographie am normalen Organ sowie bei chronischer Perihepatitis, bei wahrscheinlicher Cyste, bei Tumor, Cirrhose und Lebersteinen. *Walter Ruhmann* (Berlin).

Carty, John Russell: Relation of secondary signs of gallbladder disease to Graham test. (Beziehungen der sekundären Zeichen der Gallenblasenerkrankung zur Probe nach Graham.) Med. journ. a. record Bd. **126**, Nr. 7, S. 440. 1927.

An 400 Fällen mit Verdacht von Gallenblasenerkrankungen wurde die Grahamsche Probe (oral) verglichen mit der Röntgenuntersuchung des Magen-Darmkanals. Die dabei gefundenen sekundären Merkmale am Röntgenbilde wurden in 3 Gruppen zusammengefaßt. 1. Spasmus des Antrums ohne nachweisbare Läsion des Magens und Duodenums; 2. Adhäsionen mit Veränderungen des Bulbus oder Verziehungen der Flexura hepatica; 3. Verbindungen beider Erscheinungen. Ist die gastrointestinale Untersuchung negativ, so ergab die Probe nach Graham in 51% der untersuchten Fälle ein positives Ergebnis. Zeigte die Magen-Darmdurchleuchtung die oben beschriebenen sekundären Veränderungen, so waren 75% mit der Grahamschen Probe positiv. So zeigte es sich, daß keine festen Beziehungen zwischen der Cholecystographie und den sekundären Veränderungen am Magen-Darmkanal bei Gallenblasenerkrankungen bestehen. *Holzer* (Chemnitz).

Digitized by Google

Hirsch, I. Seth, and Henry K. Taylor: A critical review of the roentgenological diagnosis of gallbladder disease. (Ein kritischer Rückblick der Röntgendiagnostik der Gallenblasenentzündung.) Med. journ. a. record Bd. **126**, Nr. 10, S. 616—620. 1927.

Der erste Nachweis von Gallensteinen wurde im Röntgenbilde 1900 durch Beck mit schlechten Apparaturen und primitiven Hilfsmitteln erbracht. Später folgten die verschiedensten Untersucher, aber immer relativ selten wurden Steine im Röntgenbilde gefunden, erst 1913 ist man an die Verbindung von indirekten Zeichen der Gallenblasenentzündung am Magen-Darmkanal mit dem direkten Nachweis der Gallensteine gegangen. Die Zahl der positiven Ergebnisse schwankte zwischen 30 und 75% bei der Fahndung nach Gallensteinen im Röntgenbild; die anatomischen Veränderungen betrafen vor allem den Pylorus, Bulbus-Duodeni, die rechte Flexur des Dickdarms, so daß man aus den indirekten Zeichen auf eine Gallenblasenentzündung schließen konnte; aber auch andere Zeichen, besonders am Magen, lassen oft auf Gallenblasenveränderungen schließen. Die Operationskontrolle zeigte, daß sich sehr häufig Fehler bei der Diagnose im Röntgenbild ergeben hatten, vor allem darf man nicht zu kleines Material prozentual positiv oder negativ für Ergebnisse der Röntgenuntersuchungen der Gallenblase auswerten. 1924 wurde das Tetrajodphenolphthalein von Graham und Colle zur Darstellung der Gallenblase eingeführt und besonders 3 Kriterien als Zeichen einer entzündeten Gallenblase aufgestellt: 1. Fehlen des Gallenblasenschattens, 2. verspätetes Auftreten, 3. schwacher Gallenblasenschatten. 1. Das Fehlen des Schattens kann auch durch andere Ursachen als durch eine Entzündung hervorgerufen werden, z. B. wenn das Kontrastmittel nicht aufgenommen wurde, so daß bei intravenösen Darreichungen oft ein positiver Schatten gefunden wurde. 2. Das verspätete Auftreten des Gallenblasenschattens ist auch abhängig von der Schnelligkeit der Darmpassage, der Löslichkeit der Kapseln und anderen Faktoren, so daß auch das Symptom nicht eindeutig ist. 3. Endlich hängt die Schwäche des Schattens von der Dichtigkeit und dem Konzentrationsgrad des Kontrastmittels, ebenso von der Lage der umliegenden Organe und von Belichtungszeit und Stromstärke der Röntgenaufnahme ab. Die Diagnose „Steine" stützt sich auf 2 Röntgenzeichen: 1. den sog. gefleckten Schatten der Gallenblase, 2. die negativen Steinschatten; die kalkhaltigen Steine geben deutliche Bilder, während die Bilirubinsteine nur schwache und unscharfe Umrisse aufweisen. Bei der Operation zeigen sich viele Fehler der Gallenblasendiagnostik, so daß man bei den alten bewährten klinischen Zeichen, wie Koliken, typischen Schmerzen, Erbrechen, Gelbfärbung usw. noch immer bleiben kann und nicht die Cholecystographie überwerten darf, wenn sie auch ein großer Fortschritt in der Röntgendiagnostik ist; denn trotz 3jähriger Anwendung des Kontrastmittels für die Gallenblase haben wir noch kein Standardverfahren, das imstande ist, Irrtümer und Fehldiagnosen genügend zu vermeiden. *Holzer* (Chemnitz).

King, J. H., and Lay Martin: A clinical evaluation of cholecystography by the oral administration of tetraiodophenolphthalein. A summary. (Eine klinische Wertung der Cholecystographie bei der oralen Gabe von Tetrajodphenolphthalein.) (*Dep. of med., Johns Hopkins univ., Baltimore.*) Bull. of the Johns Hopkins hosp. Bd. **41**, Nr. **4**, S. 219—225. 1927.

Nach Abzug von unklaren und unbrauchbaren Fällen wurden 375 Patienten, die nach der bekannten Weise mit dem Gallenkontrastmittel in Kapseln gefüttert wurden, kritisch besprochen; davon wurden 62 operative Kontrollen ausgeführt, von den übrigen Fällen zeigten 142 gar keine, 171 deutliche klinische Zeichen einer Gallenblasenentzündung. Zusammengefaßt stellten King und Martin folgende Leitsätze auf: Die Cholecystographie ist ein Hilfsmittel bei der Diagnose der Erkrankungen der G. Bl., sie hat aber bestimmte Grenzen, denn 1. gibt sie keine Sicherheit, daß eine normal funktionierende G. Bl. auch organisch gesund ist. 2. Die normale Füllung und Entleerung der G. Bl. hängt nicht nur von Anwendung der Methode, sondern auch von der Güte der Aufnahme ab; sogar bei den operierten Fällen zeigte es sich, daß von 20 normal

Digitized by Google

funktionierenden G. Bl. 9 eine Gallenblasenerkrankung aufwiesen. 3. Auch das Fehlen der Kontrastfüllung der G. Bl. beweist nicht mit Sicherheit eine Erkrankung — 20% Fehldiagnosen. 4. Das sog. verspätete Auftreten des Gallenblasenschattens darf nicht als absolutes Zeichen einer beginnenden Entzündung aufgefaßt werden, da viele Kontrollfälle erst bei der Aufnahme nach 19 Stunden einen dichten Schatten zeigten. 5. Der Nachweis von Steinen im Röntgenbild ist mit dem Kontrastmittel leichter und häufiger als ohne. 6. Das Ergebnis einer Gallenblasenuntersuchung nach Graham soll sorgfältig mit dem übrigen klinischen Befund verglichen und nie allein zur Diagnose verwendet werden. *Holzer* (Chemnitz).

Grebe, Arnold: Ein neuer Weg zur Erhöhung der differentialdiagnostischen Sicherheit der Gallenblasendarstellung. (*Chir. Univ.- u. Poliklin., Berlin.*) Münch. med. Wochenschr. Jg. 74, Nr. 47, S. 2016—2018. 1927.

Ein fehlender Kontrastgallenblasenschatten ist für eine kranke Gallenblase nicht beweisend. Durch reflektorische Einwirkungen von einem benachbarten oder fernen Krankheitsherde kann es zu einer mangelhaften Darstellung der gesunden Gallenblase kommen. Um diese Störungen auszuschalten, wurde Atropin verabfolgt, und es gelang in einer ganzen Anzahl von Fällen, fehlende und schwache Gallenblasenbilder in deutliche und vollkommene Bilder umzuwandeln. Bei einwandfreien Erkrankungen der Gallenwege bleibt Atropin wirkungslos. Das bei der Cholecystographie häufig angewandte und dem Atropin entgegenwirkende Hypophysin kann der Darstellung der Gallenblase nicht förderlich sein. 5 Versuche mit 7 Röntgenabbildungen werden als Beispiele besprochen. *F. Leeser* (Berlin).

Uropoetisches System.

Belot et Pasteau: Etat actuel des explorations radiologiques pour le diagnostic des affections rénales. (Gegenwärtiger Stand der Röntgendiagnostik der Nierenkrankheiten.) (*27. congr. franç. d'urol., Paris, 4.—8. X. 1927.*) Presse méd. Jg. 35, Nr. 89, S. 1348—1350. 1927.

Kongreßreferat, das mit der anschließenden Aussprache einen Überblick über die urologische Röntgendiagnostik in Frankreich gibt. Methoden und Indikationen sind die gleichen wie bei uns. Besondere Beachtung verdient die Tatsache, daß Pyelographie und Pyeloskopie weitgehende Anwendung finden zur Prüfung feinerer Motilitätsstörungen. Die Verff. fassen ihre Erfahrungen dahin zusammen, daß die Röntgenuntersuchung zur Sicherung der klinischen Diagnose und zur Beseitigung zweifelhafter klinischer Untersuchungsergebnisse unbedingt notwendig ist. Der Röntgenbefund darf nur gemeinsam mit den übrigen klinischen Resultaten verwertet werden. Cathelin erkennt nur die Ergebnisse der einfachen Radiographie an, die Kontrastfüllungen jeglicher Art lehnt er bis auf wenige Ausnahmen ab. — Andrè hebt den großen Wert der Röntgenuntersuchung bei der Nierentuberkulose hervor, die noch dort zu Resultaten führt, wo die übrigen Methoden versagen. — Vankeerberghen möchte die Pyelographie bei infizierten Nieren womöglich vermieden wissen. — Chevassu zeigt an Serienaufnahmen die große Verschieblichkeit von Steinen und weist auf die große Bedeutung der Zwerchfellbewegung bei Nierenaffektionen hin. — Papin hebt im Gegensatz zu mehreren Rednern die Bedeutung der Pyelographie ganz besonders hervor. — Ähnlich äußert sich Francois. — Jeanbrau hält die Röntgenuntersuchung auch dann für notwendig, wenn ein eindeutiger klinischer Befund vorliegt. — Beauford und Le Fur sprechen sich sehr für die Pyeloskopie aus, letzterer außerdem für die Verwendung von Lipiodol zur Füllung. — Arcelin schlägt die Röntgenaufnahme der vorgelagerten Steinniere vor, um sicher zu gehen, daß kein Stein bei der Operation zurückgeblieben ist. — Gerard berichtet von einem Fall, bei dem durch Verdrängung des Ureterkatheters eine große Hydronephrose erkannt wurde. — Darget und De Smeth sprechen sich gegen, Alessandri für das Pneumoren aus. *Eisler* (Wien).

Digitized by Google

Merz, H.: La mesure de l'hypertrophie compensatrice du rein restant après néphrectomie par la radiographie. (Die Messung der kompensatorischen Hypertrophie der nach Nephrektomie zurückbleibenden Niere mit Hilfe der Röntgenstrahlen.) (*Serv. du prof. Maisonnet, Val-de-Grâce.*) Arch. des maladies des reins et des org. génito-urin. Bd. 8, Nr. 2, S. 126—161. 1927.

Die nach Entfernung der einen Niere eintretende kompensatorische Hypertrophie der anderen Niere besteht tatsächlich und ist meßbar. Auf guten Nierenröntgenogrammen wird die Oberfläche der Niere nach der Methode von Hirtz gemessen: Aufnahme immer im gleichen Platten-Fokus-Abstand von 60 cm. Der Patient wird so gelagert, daß die Nierengegend möglichst flach der Platte anliegt. Vom Negativ wird eine Plattenpause gemacht und diese auf einen in Quadratzentimeter geteilten Raster übertragen. Es werden die ganz im Innern des Nierenumrisses liegenden Quadrate gezählt, die an der Peripherie liegenden und von der Kontur geteilten Quadrate werden untereinander schätzungsweise zu ganzen ergänzt und zu der ersten Summe addiert. Der so gewonnene Wert ist praktisch verwertbar, die Fehlerquelle beträgt 2—3 qcm. Dieser Wert (S) wird nun in Beziehung gesetzt zu dem theoretischen Sollgewicht (P) des Untersuchten nach den Tabellen von Bouchard. Normalerweise ist diese Relation $\frac{P}{S} = 1$ für jede Niere einzeln, für beide zusammen $\frac{P}{S+S} = 0{,}5$. Die Richtigkeit dieses Wertes ist von Hirtz an 461 Fällen bestätigt worden.

Werden unter peinlich gleichen Umständen zu verschiedenen Zeiten Nierenaufnahmen gemacht und gemessen, so lassen sich Unterschiede in der Größe der Nierenoberfläche — z. B. auch bei der nach Nephrektomie zurückgebliebenen Niere vor und nach dem Eingriff — feststellen. Es ergibt sich aus solchen vergleichenden Messungen, daß die Hypertrophie der zurückbleibenden Niere konstant nach der Nephrektomie auftritt und etwa ein Drittel der Vorderfläche der Niere ausmacht. Die Hypertrophie ist um so ausgeprägter, je frischer die Affektion der erkrankten Niere bei dem Eingriff war, je kürzer also der Zeitraum war, in dem sich die gesunde Niere an die pathologischen Verhältnisse und den dadurch bedingten Arbeitsüberschuß anpassen konnte. Die Hypertrophie wird demnach auch entsprechend dem funktionellen Verhalten der erkrankten Niere bei der Nephrektomie wechseln, wird stärker sein bei relativ guter Funktion der exstirpierten Niere, wird geringer sein bei schlechter Funktion des erkrankten Organes, da dann die gesunde Niere schon vor dem Eingriff sich angepaßt hat und schon vorher hypertrophiert war. Ferner hängt der Grad der Hypertrophie ab vom Alter und dem allgemeinen Kräftezustand des Operierten: sie wird bei älteren, mitgenommenen Personen schwach sein, desgleichen bei solchen, bei denen die tuberkulöse Infektion auch andere Organe betrifft, endlich bei solchen, bei denen die Heilung langsam und unvollständig ist, so daß sie Restschäden behalten. Schließlich darf nicht vergessen werden, daß mit der anatomischen Hypertrophie keineswegs Zunahme der Funktion identisch sein muß. Über letztere entscheidet die klinische Beobachtung. *H. E. Lorenz* (Breslau).

Horváth, Attila: Das Röntgenbild der Hydronephrose und Nierenkaverne. Magyar Röntgen-közlöny Jg. 2, Nr. 1, S. 25—26 u. dtsch. Zusammenfassung S. 32. 1927. (Ungarisch.)

Neben den Ergebnissen der klinischen Untersuchung hat die Pyelographie eine bedeutende Rolle bei der Diagnosestellung einer Hydronephrose. Bei der Differentialdiagnose der Nierenkaverne gegenüber ist zu vermerken, daß bei der Hydronephrose die vorhandenen Kelche miteinander konfluierend scharfrandig, bei der Nierenkaverne aber kleiner, ausgenagt und unscharf geändert sind. *Ratkóczi* (Budapest).

Fritz, Wilhelm, und Paul Merio: Pyelographie. (*Urol. Stat. u. Röntgenlaborat., Rudolfstiftung, Wien.*) Wien. klin. Wochenschr. Jg. 40, Nr. 43, S. 1344—1349. 1927.

Eine zusammenfassende Darstellung, die den Wert der Pyelographie deutlich veranschaulicht. Manche Erfahrungen der Verff. verdienen hervorgehoben zu werden. Die Füllung erfolgt mittels Spritze und kann oft auch nach Auftreten von Schmerzen fortgesetzt werden, wenn das Verschwinden der Schmerzen abgewartet wird. Besondere Beachtung verdienen die Papillenfornices. Schmale Schattenstreifen in der Pyramiden-

Digitized by Google

basis rühren von pyelovenösem Rückfluß, in der Pyramidenspitze von der Kontrastfüllung des geraden Kanälchensystems her. Mitteilung einiger Beobachtungen von Mißbildung, Aplasie, Hypoplasie, akzessorischer Arterie, Ureterstenose (nach Trauma, Wertheimoperation, Metastasen, retroperitonealem Tumor) u. a. Bei Pyonephrose sind die Kelchenden kolbig und glatt begrenzt, bei Cystenniere Kelche handschuhförmig verlängert, bei Tuberkulose ebenfalls kolbige Kelchenden mit knopfförmigen Einbuchtungen. *Eisler* (Wien).

Schmidt, A.: Die Pyelographie der überlebenden menschlichen Niere. (*Chir. Univ.-Klin., Bonn.*) Zentralbl. f. Chir. Jg. **54**, Nr. 50, S. 3227—3232. 1927.

Es werden in der Arbeit der Peristaltikablauf und seine unmittelbaren Folgezustände, die bei einer durch Operation gewonnenen überlebenden menschlichen Niere pyelographisch festgehalten wurden, beschrieben. *F. Leeser* (Berlin).

Burger, Max, und Felix Fuchs: Zur Frage der Gasfüllung des Nierenbeckens (Pneumopyelographie). (Schlußbemerkung zur Erwiderung Dr. Ernst Kornitzers in H. 38, 1927 dieser Wochenschrift.) (*II. chir. Univ.-Klin., Wien.*) Wien. klin. Wochenschr. Jg. **40**, Nr. 42, S. 1329. 1927.

Verff. lassen die Einwände Kornitzers nicht gelten und halten an ihrer Ansicht von der Gefährlichkeit der Gasfüllung der Nierenhohlräume auf Grund ihrer Versuche fest. (Kornitzer vgl. dies. Zentrlbl. **4**, 558.) *Eisler* (Wien).

Fuchs, Felix: Über den pyelovenösen Reflux der menschlichen Niere. II. Mitt. (Zugleich ein Beitrag zur Kenntnis der Capsula fibrosa.) (*II. chir. Univ.-Klin., Wien.*) Zeitschr. f. urol. Chir. Bd. **23**, H. 3/4, S. 210—222. 1927.

In einer früheren Mitteilung (vgl. dies. Zentrlbl. **4**, 316) hat sich Verf. mit dem pyelovenösen Reflux beschäftigt und dabei darauf hingewiesen, daß in einer gewissen Zahl von Nierenbeckenrupturen subcapsuläre Extravasate entstehen und die Injektionsflüssigkeit auch im Fett des Sinus renalis auftreten kann. Die Untersuchungen, die Fuchs zur Aufklärung dieser Erscheinungen ausgeführt hat, ergaben, daß die injizierte Flüssigkeit durch die Perivaskularräume rindenwärts bis unter die Kapsel vordringt, wobei die Venenwände einreißen oder intakt bleiben können. Der Weg in den Retroperitonealraum erscheint durch das Parenchym bequemer als durch den Hilus. Der Grund hierfür liegt, wie Verf. nachweist, in der festen Anheftung der Capsula fibrosa in der Gegend der Nierenkonkavität und in der Existenz einer Membran, die den Sinus gegen den Nierenstiel abschließt. Die Entstehung der perirenalen Hydronephrose kann auf diese Weise ihre Erklärung finden. Manchmal wird die Sinusmembran durchbrochen und es kommt zur Bildung von Hilusextravasaten. Vielleicht ist ein Teil der Reizerscheinungen im Anschluß an manche Pyelographien auf die Berührung des Kontrastsalzes mit dem Peritoneum zurückzuführen. *Eisler* (Wien).

Gehörorgan.

Plum, Aage: L'examen radiographique de l'apophyse mastoïde. (Die Röntgenuntersuchung des Warzenfortsatzes.) (*5. congr. d'oto-laryngol. des pays du Nord, Aarhus, 27.—28. VI. 1926.*) Acta oto-laryngol. Bd. **10**, H. 3/4, S. 390—394. 1927.

Plum hält die Röntgenuntersuchung des Warzenfortsatzes für sehr wichtig, da man damit entsprechend der Wittmaachschen Anschauung das Strukturbild feststellen kann. Sonst hat er wenig gesehen, da er bei akuten Mittelohrentzündungen am 3. oder 4. Tage operiert, wenn noch keine Einschmelzungen vorhanden sind und da sein Material chronischer Eiterungen nur klein ist. *H. G. Runge* (Hamburg).

Young, Stephen: Radiography in mastoid disease. (Röntgenaufnahmen bei Erkrankungen des Warzenfortsatzes.) (*Out-patient dep. f. dis. of the throat a. ear, roy. infirm., Gasgow.*) Brit. med. journ. Nr. **3487**, S. 824—826. 1927.

Die Arbeit gründet sich auf die Erfahrung an 500 Fällen. Verf. kommt zu folgenden Schlüssen: 1. Die Warzenfortsätze beider Seiten sind meistens symmetrisch gebaut. 2. Ihre Struktur ist meist zellhaltig, gelegentlich diploetisch. 3. Wittmaacks Ansichten über die Entstehung des diploetischen Warzenfortsatzes müssen bestätigt werden.

Digitized by Google

4. Die Pneumatisation pflegt bei Kindern sich normalerweise auszudehnen; leichte oder schwere Entzündungen neigen zur Pneumatisationshemmung, woraus sich der nur teilweise pneumatische Fortsatz der Erwachsenen erklärt. 5. Durch weitere Infektionen bekommt dieser, in der Pneumatisation gehemmte Warzenfortsatz sklerotischen Charakter und wird wahrscheinlich disponierter zu chronischen Entzündungen. 6. Es wurde kein sklerosierter Warzenfortsatz ohne Zeichen einer überstandenen Otitis media gefunden. *H. G. Runge* (Hamburg).

Donaldson, S. W.: Examination of the mastoids by using a serial plate changer. (Mastoidaufnahmen unter Verwendung eines Serien-Platten-Wechslers.) (*St. Joseph's mercy hosp., Ann Arbor.*) Radiology Bd. 8, Nr. 5, S. 437—438. 1927.

Verf. macht stereoskopische Aufnahmen. Um nicht jedesmal 4 einzelne Filme zu bekommen, bei denen leicht Verwechslungen vorkommen, macht er die 4 Aufnahmen auf einen größeren Film. *H. G. Runge* (Hamburg).

Merelli, Gino: Sul valore dell'indagine radiografica della apofisi mastoidea normale e patologica. (Über den Wert der Röntgenuntersuchung des normalen und pathologischen Warzenfortsatzes.) (*Reparto oto-rino-laringoiatr., osp. Santa Maria Nuova, Reggio Emilia.*) Valsalva Jg. 3, H. 11, S. 493—498. 1927.

Seit vier Jahren beschäftigt sich der Verf. eingehend mit diesem Thema. Den Ergebnissen fügt er 15 Röntgenbilder bei. Diagnostische Schwierigkeiten sieht der Verf. einmal in der wechselnden Struktur des Warzenfortsatzes, dann in der Untersuchungstechnik, besonders hinsichtlich der geeigneten Projektionsrichtung und schließlich in der Deutung der Befunde. Der Otiater muß stets in engster Fühlung mit dem Röntgenologen stehen. Die pathologischen Bilder, die sich ergeben können, teilt Merelli mit Bruzzi und Ferretti in folgender Weise ein: Einfache Trübung der cellulären Transparenz, Abnahme der Schärfe der cellulären Konturen, teilweises Verschwinden der Struktur des Warzenfortsatzes, völliges Verschwinden derselben, Verschwinden der Zellstruktur durch knöcherne Verdichtungen.

Heinz Lossen (Darmstadt).

Gatscher S.: Dystrophie des Warzenfortsatzes nach abgeheilter akuter Mittelohrentzündung. (*Österr. otol. Ges., Wien, Sitzg. v. 25. IV. 1927.*) Monatsschr. f. Ohrenheilk. u. Laryngo-Rhinol. Jg. 61, H. 7, S. 829—830. 1927.

Bei einem Patienten mit doppelseitiger akuter Otitis media und Mastoiditis wurden im Verlauf der Krankheit mehrere Röntgenaufnehmen der Warzenfortsätze gemacht, die über die regressiven Vorgänge beim Heilverlauf einen guten Aufschluß gaben. Nachdem klinisch bereits von Heilung der Mittelohrentzündung gesprochen werden konnte, waren auf den Röntgenbildern der Warzenfortsätze noch deutlicher Veränderungen nachweisbar. Schon zu Beginn der Erkrankung war zwischen dem klinischen Bild und dem Röntgenbild keine vollkommene Übereinstimmung vorhanden.

Leicher (Frankfurt a. M.).

Eisinger, Karl, und Ernst G. Mayer: Zur Röntgenuntersuchung bei akuter Otitis. (*Univ.-Klin. f. Ohren-, Nasen- u. Kehlkopfkrankh. u. Zentralröntgeninst., allg. Krankenh., Wien.*) Fortschr. a. d. Geb. d. Röntgenstr. Bd. 36, H. 2, S. 341—352. 1927.

Der Röntgenbefund soll bei akuter Otitis über folgende Punkte Aufklärung geben: 1. über den Pneumatisationszustand, 2. über topographische Verhältnisse, 3. über Lokalisation versprengter Zellen und Zellgruppen, 4. über pathologische Knochenveränderungen. Zur Untersuchung wird die Aufnahmetechnik nach Schüller und nach Mayer verwendet, in besonderen Fällen auch die nach Sonnenkalb und nach Stenvers. Bericht über die Ergebnisse der Röntgenuntersuchung bei 160 genau beobachteten Fällen mit akuter Otitis. Von den operierten Fällen ergaben 80 eine Übereinstimmung, 34 einen Widerspruch mit dem Operationsbefund. Bei 10 der letzteren bestand zwischen Aufnahme und Operation ein Zeitintervall von 8—22 Tagen, wodurch die Diskrepanz erklärt werden kann. In 4 Fällen ergab die Operation makroskopisch keine Knochenzerstörung. In 10 weiteren Fällen wurde die Knochenzer-

Digitized by Google

störung erst nachträglich auf Grund des Operationsbefundes auf der Platte erkannt. In den letzten 10 Fällen wurden entzündliche Veränderungen durch Pneumatisationsstörungen vorgetäuscht. Auf Grund dieser Erfahrungen wird festgestellt, daß das Röntgenverfahren zwar in einem Teil der Fälle versagt, im übrigen aber im Zusammenhang mit den anderen klinischen Symptomen wertvolle Ergebnisse liefert.

Leicher (Frankfurt a. M.).

Knoche, Paul: Die Bedeutung des Röntgenbildes bei unklaren Mittelohrfällen. (Kasuistischer Beitrag.) (*Klin. f. Ohren-, Nasen- u. Kehlkopfkranke, Univ. Würzburg.*) Passow-Schaefer Beitr. z. Anat., Physiol., Pathol. u. Therapie d. Ohres, d. Nase u. d. Halses Bd. **25**, H. 6, S. 309—313. 1927.

45jähr. Patient. Leichte Ot. med. ac. sin. ohne Sekretion. Dauernde Schmerzen der linken Kopfseite während 3 Monaten, trotz normalem Trommelfellbefund, fehlendem Druckschmerz am Mastoid und normaler Temperatur. Flüstersprache 5 m. Die Röntgenaufnahme ergibt ein stark verschleiertes Mastoid. Die daraufhin vorgenommene Antrotomie deckt 3 Eiterherde in demselben auf. *Lüscher jun.* (Bern).

Boschan, F.: Ohrtuberkulose, durch Röntgenstrahlen diagnostiziert und therapeutisch beeinflußt. Monatsschr. f. Ohrenheilk. u. Laryngo-Rhinol. Jg. **61**, H. 4, S. 381 bis 382. 1927.

Bei einer rezidivierenden Mittelohrentzündung eines 9jährigen Knaben, die unter dem Bilde einer akuten Otitis auftrat, wurde auf Grund des Röntgenbefundes: Antrum und Aditus beiderseits weit und flau begrenzt, auffallende Kalkarmut der Pyramide und leichte Atrophie des kompakten Labyrinthkernes, die Diagnose Ohrtuberkulose gestellt, wozu auch der übrige klinische Befund stimmte. Auf Röntgenbestrahlungen ließ sich nach kurzer Zeit eine erhebliche Besserung erzielen, ebenso später noch einmal bei einem durch den Allgemeinzustand bedingten Rezidiv. *H. G. Runge* (Hamburg).

Röntgenstrahlen als Hilfsmittel für die Therapie.

Technisches (einschl. Dosimetrie und Bestrahlungsmethoden).

Schneider, G. H.: Über die wichtigen technischen Gesichtspunkte bei der Einrichtung des neuen Röntgeninstituts für Therapie. (*Städt. Krankenh., Hindenburg, O.-S.*) Strahlentherapie Bd. **26**, H. 4, S. 792—798. 1927.

Bei der Einrichtung eines Röntgeninstitutes spielen heute wirtschaftliche Gesichtspunkte eine große Rolle. Der Autor rät aber trotzdem davon ab, aus Sparsamkeitsgründen einen sogenannten Universalapparat anzuschaffen, da die Erfordernisse für die Höchstleistung in der Diagnostik und in der Therapie weit auseinander gehen. Was die Leistungsfähigkeit der heutigen Therapieapparate anbelangt, so sind die Apparate mit einer Leistung von 160—200 KV und 4 MA auch in der Tiefentherapie völlig ausreichend. Eine weitere Verkürzung der Erythemzeiten ist auch aus Sicherheitsgründen nicht erwünscht. Ebenso ist nach den Angaben von Holfelder und Grossmann durch eine noch höhere Spannung ein besserer biologischer Effekt nicht mehr zu erzielen. Um eine gleichmäßige Leistung des Tiefentherapieapparates zu erreichen, auf die es heute in erster Linie ankommt, ist besondere Sorgfalt auf die Art der Zuleitung des Kraftstromes zu legen. Die nötigen technischen Angaben sind hier ausführlich angegeben, zum Teil unter Benutzung einer Tabelle über den Leitungsquerschnitt aus dem A.E.G.-Hilfsbuch für elektrische Licht- und Kraftanlagen, 2. Aufl. 1925, Verlag der Allg. Elektr. Gesellsch. Im Krankenhause ist noch besonders darauf zu achten, daß nie der Fahrstuhl von der gleichen Ader gespeist wird. *C. Kruchen* (Münster i. W.).

Jona, M.: Die physikalische Dosis und der biologische Effekt. Strahlentherapie Bd. **24**, H. 4, S. 757—761. 1927.

Mit dem Ionometer nach Wulf wurden in verschiedenen Instituten an Apparaten des Transverter- und Radio-Silex-Typs (Koch und Sterzel) Messungen vorgenommen bei 4 mA, 30 cm F.H.A., mittlerer Feldgröße, unter 1 mm Cu + 1 mm Al und 0,5 mm Zn + 1 mm Al. Die Erythemzeit als Funktion der angelegten Röhrenspannung wird als Kurve dargestellt. HED. = 600 R. Die Erythemzeiten, mit denen in früheren Jahren mit denselben Apparaten ein Erythem erzeugt wurde, sind bekannt. Bei dieser

Digitized by Google

empirisch entstandenen Kurve fällt der Abschnitt bei Spannungen zwischen 160 kV und 200 kV mit dem gleichen Abschnitt aus der 600 R-Kurve zusammen. Mit abnehmender Spannung gehen beide Kurven systematisch auseinander. Es wurden zur Erzielung des gleichen biologischen Effektes bei 120 kV nahezu doppelt soviel „R" verabreicht, wie bei höheren Spannungen zwischen 160 und 200 kV. Die Abhängigkeit des Streustrahlenzusatzes von der primären Strahlenhärte erklärt einen Teil der Diskrepanz im Gang der Dosis. Die Beziehungen zwischen dem Gang des biologischen Effektes und der absorbierten Energie wurden mit einer Formel berechnet, die von Behnken für die spektrale Intensitätsverteilung der Röntgenstrahlen angegeben wurde. Bei Berücksichtigung des Absorptionskoeffizienten des Gewebes und der Streuung des Mediums erhält man dann die Sekundendosis in ihrer spektralen Verteilung für eine Gewebsschicht von 1 cm Dicke. Die Integration über alle Wellenlängen ergibt die gesamte Sekundendosis, aus der sich durch Multiplikation mit der Zeit die gesamte, in der Haut absorbierte Energie pro Quadratzentimeter ergibt. Die in der Haut absorbierte Energie in willkürlichen Einheiten bei 600 R wird in einer Kurve wiedergegeben, in einer anderen die absorbierte Energie bei den empirischen Erythemdosen. Der Vergleich zeigt eine ähnliche Erscheinung wie bei der Ionisationswirkung. Zur Erzielung des gleichen biologischen Effektes steigt die Wirkung der Strahlung nahezu stetig von den weichsten, relativ wenig wirksamen Strahlen bis zu den härtesten, relativ wirksamsten Strahlungen an. Es besteht eine systematische Wellenlängenabhängigkeit des biologischen Effektes in gleicher Richtung, auf gleiche Ionisationswirkung und auf gleiche, in der Haut absorbierte Energie bezogen. Eine Zusammenstellung der R-Dosen, frei in Luft gemessen, die sich für verschiedene Röhrenspannungen im letzten Jahre praktisch bewährt haben, zeigt, daß bei 120 kV die Dosis nur etwa 60% der Dosis bei 200 kV beträgt, wenn der gleiche biologische Effekt erzielt werden soll. Die auf die Haut erteilte Dosis (auffallende und Streuzusatzdosis) wurde errechnet und mit Hilfe der Behnkenschen Formel die in der Haut absorbierte Energie bestimmt. Bei dieser Wahl der Dosis ist die in der Haut absorbierte Energie stets die gleiche. Danach wäre der biologische Effekt derselbe, wenn man die Dosis so bemißt, daß stets die gleiche Energie absorbiert wird. Messungen, die den Streuzusatz berücksichtigen sollen, setzen eine wellenlängen- und richtungsunabhängige Kammer voraus.

Paul Ruszczynski (Berlin).

Wucherpfennig, V.: Die Dosierung mit der Sabouraud-Tablette unter dem Gesichtspunkt der Aluminium-Halbwertschicht. (*Univ.-Hautklin., Münster i. W.*) Strahlentherapie Bd. 27, H. 2, S. 353—357. 1927.

Um mit der stark wellenlängenabhängigen Sabouraud-Tablette in der Röntgenoberflächentherapie richtig dosieren zu können, muß die Qualität der Röntgenstrahlen berücksichtigt werden, so wie das bei der biologischen Eichung durch Ritter, Rost und Krüger geschah. Die Qualität der Strahlen wird nämlich beeinflußt durch die Höhe der Spannung, die Spannungskurve, den „Durchgriff" der Röntgenröhre und die Dicke der Glaswand der Röhre. Bei Untersuchung aller dieser Fehlerquellen zeigte sich, daß die Glaswand in so weiten Grenzen schwankt, daß ihre Filterwirkung der von $^1/_2$ mm Al gleichkommen kann. Um nicht nur diese Fehlerquelle, sondern alle obengenannten Momente ausschalten zu können, wird vorgeschlagen, als Qualitätsangaben die Al-Halbwertschicht zu messen. *Wucherpfennig* (Münster).

Murdoch, J., et E. Stahel: Etude comparative de deux unités dosimétriques des rayons Roentgen. L'R français (Solomon) et l'R allemand (Behnken). (Vergleichende Untersuchung über die beiden Röntgeneinheiten, das französische R [Solomon] und das deutsche R [Behnken].) Arch. d'électr. méd. Jg. 35, Nr. 530, S. 393—396. 1927.

In einer früheren Untersuchung hatten Verff. gefunden, daß das Verhältnis des französischen R zum deutschen R nicht konstant sei. Den Einwand Solomons von der Unzuverlässigkeit der Messung in deutschen R mittels kleinen Kammern widerlegen sie durch die Feststellung, daß drei Siemens-Dosimeter und zwei Wulff-Elektro-

Digitized by Google

meter bei allen Spannungen und Filterungen auf weniger als 5% übereinstimmen. Reiss (Straßburg) hat im Gegensatz zu den Verff. gefunden, daß das Verhältnis zwischen dem deutschen und dem französischen R konstant sei. Eine Untersuchung ergab, daß die verschiedenen Solomonschen Instrumente unter sich nicht übereinstimmen. Die Ionisation in dem Kammerträger wechselte in dem einen Instrument, je nach der Spannung, zwischen 7 und 27%, in dem anderen zwischen 3 und 12%. Die beiden Meßgeräte hatten eine verschiedene Wellenlängenabhängigkeit. Die Unterschiede betrugen bis zu 30%. Das neuere Instrument wies eine geringere Wellenlängenabhängigkeit auf. Bei dem älteren Instrument schwankte das Verhältnis des französischen R zum deutschen R zwischen 2,4 und 4; bei dem neueren Modell zwischen 2,32 und 2,74. Da Reiss ein neueres Ionometer benutzte, fand er ein fast konstantes Verhältnis. Da man nicht weiß, ob ein Instrument wellenlängenunabhängig ist oder nicht, läßt sich eine Eichung bei verschiedenen Spannungen und Filterungen durch eine große Standardkammer nicht umgehen; eine einfache Eichung mittels Radium ist durchaus ungenügend. Auch der absolute Wert der Zahl, die das Verhältnis des deutschen zum französischen R angibt, schwankt je nach Art der Eichung, da es nicht leicht ist, die Eichung genau unter immer streng vergleichbaren Bedingungen durchzuführen. *Heinrich Chantraine* (Betzdorf).

Frank, Josef: Über die Dosimetrie der „Grenzstrahlen". (*Röntgeninst., allg. Krankenh., Hamburg-Eppendorf.*) Fortschr. a. d. Geb. d. Röntgenstr. Bd. **36**, H. 5, S. 1070 bis 1080. 1927.

Die Arbeit befaßt sich im wesentlichen mit Messungen physikalischer Natur über die „Grenzstrahlen". Nach einer kurzen Einleitung über die Bedeutung dieser Strahlenart werden zuerst die Methoden besprochen, die für die Messungen der Röhrenleistung und der Strahlenausbeute benutzt wurden. Die Spannungen wurden mit Hilfe eines Elektrometers, die Strahlen mit Hilfe besonders konstruierter Ionisationskammern gemessen. Die 2 Fragen, die vor allem behandelt wurden, sind 1. die Abhängigkeit der Strahlenausbeute von Stromstärke und Spannung, mit der die Röhre betrieben wird, und 2. der Verlauf der Intensität in Abhängigkeit von Lage und Abstand des betrachteten Punktes von der Röhre. Die Untersuchung wird durchgeführt für Spannungen von 4,7—14,6 kV. Die Messungen werden jeweils für 4 verschiedene Abstände vom Röhrenfenster gemacht. Die gemessenen Intensitäten werden in „R" ausgedrückt. Der zweite Teil der Arbeit betrifft die Messungen der Härte der Strahlen, und sie wird durchweg durch ihre Absorption in Aluminium gemessen mit Aluminiumdicken von etwa 10—110 μ. Für jede Strahlenart (definiert durch ihre Spannung) wird ein mittlerer Absorptionskoeffizient in Aluminium, definiert durch die Halbwertschicht, angenommen und aus diesem mit Hilfe der Formel von Allen die mittlere Absorption der verschiedenen Strahlen in verschiedenen Gewebsarten, der Epidermis, der Lederhaut, des Unterhautzellgewebes, der Muskeln und außerdem des Wassers berechnet. Das Ergebnis dieser Rechnung wird in 2 Figuren zur bildlichen Darstellung der Eindringungstiefe der Strahlen in die menschliche Haut benutzt. *Autoreferat.*

Küstner, Hans: Die Dosierung der Buckyschen Grenzstrahlen nach R-Einheiten mit dem Eichstandgerät. (*Laborat. f. med. Physik, chir. Univ.-Klin., Göttingen.*) Strahlentherapie Bd. **27**, H. 1, S. 124—145. 1927.

Die Dosierung der Buckyschen Grenzstrahlen ist mit den bisherigen ionometrischen Methoden nicht möglich gewesen, da sowohl die Absorption im Kammerfenster, in der durchsetzten Luft und im Meßraum der Kammer selbst unbekannte Fehler in die Messung hineinbringen. Küstner diskutiert zunächst an Hand der Untersuchungen von Kulenkampff das Spektrum der Grenzstrahlung bei verschiedenen Kilovoltzahlen unter Berücksichtigung der verschiedenen Dicken des Lindemannfensters. Um den härtenden Einfluß der Luftabsorption auszuschließen, muß die Dosierung stets in dem Punkte erfolgen, in dem bestrahlt werden soll, und zwar mit einer besonders konstruierten und in der Arbeit beschriebenen Kurzkammer. Diese weist zwischen 7 und

Digitized by Google

60 KV keinen Gang mit der Wellenlänge auf und kann in R-Einheiten geeicht werden. Zur Tiefenanalyse wird am besten die Absorption in Celon bestimmt. Die Intensität ist bis zu mehreren Millimetern Tiefe keineswegs zu vernachlässigen. Das beste Maß für die Härte, die sehr stark von der Spannung abhängig ist, ist die Halbwertschicht.

Schreus (Düsseldorf).

Nasledow, D. N., und T. M. Kačura: Die Abhängigkeit der Verteilung der Tiefendosis von der Art des Röntgenapparates. (*Röntgen-physikal. Laborat., Röntgeninst., Kiew.*) Strahlentherapie Bd. 27, H. 1, S. 169—186. 1927.

Es wird die Strahlung von vier Maschinen verglichen und zwar 1. des Stabilivolt; 2. des Polydor; 3. der Hartstrahlmaschine; 4. einer „gemischten Apparatur", die aus einer Hartstrahlmaschine mit Glühventilen und Kondensatoren bestand. Die Spannung wurde mittels Funkenstrecke gemessen. Die Meßgenauigkeit der Spannung betrug 1%. Die Ausmessung von Spektogrammen und die Absorptionsanalyse ergab, daß die Hartstrahlmaschine eine größere effektive Wellenlänge aufwies als die anderen Maschinen. Die Ausmessung der Strahlungen mittels des Siemens-Dosimeters unter den Bedingungen: 90 kV max., 0 und 2 mm Al; 120 kV max., 0 und 4 mm Al; 150 kV max., 0 und 0,5 Cu + 1 Al ergab, daß der Stabilivolt ungefähr die 1,5fache Strahlenmenge liefert. Die prozentualen Tiefendosen unterscheiden sich nur wenig bei hoher Spannung und kräftiger Filterung; bei geringer Spannung und Filterung waren die Unterschiede etwas größer. Am schlechtesten schnitt der Polydor ab; die Hartstrahlmaschine um ein geringes günstiger als die anderen Maschinen.

Heinrich Chantraine (Betzdorf).

Spezielle Röntgentherapie.

Röntgentherapie der malignen Tumoren (außer Haut).

Carando, Quirico: L'attività radiologica dei primi mesi di vita del centro per lo studio, diagnosi e terapia dei tumori dell'ospedale S. Giovanni di Torino. (Die radiologische Tätigkeit während der ersten Lebensmonate der Zentrale zum Studium, zur Diagnose und Therapie der Tumoren am St. Johanneshospital in Turin.) Diario radiol. Jg. 6, Nr. 6, S. 161—169. 1927.

Statistisches. Eingehender werden besprochen: Carcinome des Uterus, der Mammille. der Wangen, der Nase, der Augenlider, der Zunge, der Tonsillen, des Larynx, des Rectum.

Heinz Lossen (Darmstadt).

Mühlmann, E.: Beobachtungen über Strahlentherapie in Verbindung mit Traubenzuckerinjektionen. (*Röntgenabt., städt. Krankenh., Stettin.*) Strahlentherapie Bd. 27, H. 2, S. 306—310. 1927.

22 klinisch behandelte Fälle erhielten anfangs täglich 3,3 g, später 4,5 g Traubenzucker in 10 ccm Wasser. Die Bestrahlungstechnik blieb unverändert; eine Steigerung der Hautempfindlichkeit konnte nicht festgestellt werden. Nur 2mal trat eine schnelle Besserung auf, von denen die eine ein Portiosarkom, die andere ein vergeblich vorbestrahltes Halsdrüsencarcinom betraf. 6 weitere Fälle verliefen günstig, aber durchaus nicht so, daß dies unbedingt der Kombination Dextrose-Röntgen-Radium zugeschrieben werden durfte, und der Rest reagierte ungenügend. Wichtig erscheint die Tatsache, daß durch die konsequente Durchführung der Dextrosebehandlung an den Bestrahlungstagen, später auch schon 2 Tage vorher und hinterher, die unvermeidlichen Folgen der allgemeinen Röntgenschädigung in ihren verschiedenen Formen und Graden so erheblich gemildert wurden, daß ihr sicher auch in gewissem Sinne ein mittelbarer Erfolg am Tumor zugesprochen werden kann. *Drügg* (Köln).

Piccinino, Guido: La roentgenterapia delle linfopatie. (Die Röntgenbehandlung der Lymphopathie.) Arch. di radiol. Jg. 3, H. 5, S. 913—938. 1927.

Entzündliche Formen: Für die Röntgenbehandlung eignen sich akute wie subakute Lymphadenitiden, Lymphdrüsenentzündungen vor allem mit chronischem Verlauf und solcher tuberkulöser Natur. Auch die seltene mykotische Lymphadenitis spricht gut auf Röntgenbestrahlung an. Bei syphilitischen Lymphdrüsenentzündungen

Digitized by Google

kombiniere man die antisyphilitische Therapie mit der Röntgentherapie, um schwere Deformationen wie Narbenhypertrophie, Keloide usw. zu beseitigen. Bösartige Lymphopathien aus unbekannter Ätiologie: 1. lymphatische Leukämie, Pseudoleukämie, Lymphosarkome und Leukosarkom; 2. echte Hodgkinsche Erkrankung, Großrundzellensarkom und Endotheliom; 3. Kleinrundzellensarkom und Spindelzellensarkom reagieren verschieden auf die Röntgenstrahlenbehandlung. Aussichten wie Technik der Röntgenbehandlung werden einzeln besprochen (7 histologische Mikrophotogramme).

Heinz Lossen (Darmstadt).

Wille, F. C.: Die Strahlentherapie des Collumcarcinoms an der Charité-Frauenklinik und ihre Ergebnisse. Bericht über die Jahre 1915—1920. (*Univ.-Frauenklin., Charité, Berlin.*) Zentralbl. f. Gynäkol. Jg. 51, Nr. 45, S. 2849—2856. 1927.

Verf. bespricht die Methode und das Ergebnis der Uterus-Carcinombestrahlungen aus der Charité-Frauenklinik Berlin in den Jahren 1915—1920. Bestrahlt wurden 190 Patienten, in der gleichen Zeit wurden 375 operiert, so daß etwa $^2/_3$ operiert und $^1/_3$ der Fälle bestrahlt wurden. Verwendet wurde 110mal Radium, 56 Kranke wurden mit Röntgenstrahlen behandelt, 24 Fälle wurden kombiniert bestrahlt. Von diesen 190 Fällen waren 54 operabel, 21 Grenzfälle und 115 inoperabel. Bei den operablen Fällen, die bestrahlt wurden, lagen gewöhnlich besondere Gründe dafür vor (hohes Lebensalter, schlechter Allgemeinzustand, Dickleibigkeit usw.). Es wurden im allgemeinen 3500 mg Elementstunden verabfolgt; diese Dosis wurde auf 2 Sitzungen mit einem Abstand von 1—2 Wochen verteilt. Von den mit Radium behandelten Fällen sind 5 an Peritonitis gestorben = 3,7%. Von den verschiedenen Schädigungen interessieren besonders die Fistelbildungen, von denen Verf. über 6 Fälle zu berichten hat. 3mal handelte es sich um eine Blasenscheidenfistel, 1mal um eine Rektumscheidenfistel und 2mal um eine Blasen- und Rektumscheidenfistel. Die meisten dieser Fälle stammen aus dem Beginn der Radiumbehandlung, als Ursache ist Überdosierung anzusehen. Auch nach reiner Röntgenbestrahlung sind 2 Fistelbildungen vorgekommen. Die Erfolge sind folgende: Von 54 operablen Fällen waren nach 5 Jahren 18 geheilt = 33,3%, von 21 Grenzfällen waren 2 rezidivfrei = 9,5%, von 115 inoperablen Carcinomen lebten noch 3 = 2,6%. Im Ganzen sind von den 190 Fällen 23 = 12% durch die Bestrahlung geheilt worden.

E. Zweifel (München).

Gál, Felix: Durch Strahlenbehandlung erzielte Dauerresultate beim Carcinom der weiblichen Geschlechtsorgane. (*II. Frauenklin., Univ. Budapest.*) Strahlentherapie Bd. 27, H. 1, S. 27—53. 1927.

Die Frage, ob Bestrahlen oder Operieren, wird nach der von dem Autor vertretenen Klinik dahin entschieden, daß jeder Gebärmutterkrebs operiert werden soll, der ohne die voraussichtliche Gefahr einer primären Mortalität operiert werden kann. Hier soll diese schon zu reichlich diskutierte Frage nicht erörtert werden, vielmehr die geklärt werden, ob die intensive Röntgenbestrahlung einen Fortschritt bedeutet; außerdem soll gegen den Zweifel angegangen werden, daß die Strahlenbehandlung nicht einen ziemlich großen Prozentsatz von an Gebärmutterkrebs Erkrankten heilen könne. Es folgen ziemlich ausgedehnte Übersichten über die Krebstheorie, Theorie der Strahlenwirkung usw. 2 Fälle nur mit Röntgenstrahlen behandelter Patientinnen beweisen die Möglichkeit einer Heilung auf diesem Wege. Weitere Erörterungen über die Technik der Bestrahlung usw. schließen sich an. Vorbestrahlung vor der Operation kann den Körper unter Umständen so schwächen, daß er den Eingriff noch schlechter verträgt. Unter 118 Patientinnen der Klinik mit inoperablem Portio- bzw. Cervixcarcinom sind 7,6% 5 Jahre hinaus geheilt worden. Unter 10 Grenzfällen heilten 3 über 5 Jahre hinaus, von 5 operablen, die wegen sonstiger Komplikationen nicht operiert wurden, waren 2 über 5 Jahre geheilt. Unter 20 Korpuscarcinomen waren 8 durch Strahlenbehandlung über 5 Jahre geheilt. Gelegentlich wird auch bei Rezidiven durch Radium-Röntgenbehandlung etwas erreicht. Bezüglich der Operation wird an der Klinik hauptsächlich die vaginale Totalexstirpation angewandt (in den letzten 7 Jahren 138 Fälle,

Digitized by Google

davon wurden 125 vaginal operiert mit einer Gesamtmortalitätsziffer von 4 i. e. 2,8%). Am Schluß noch Betrachtungen über Reifegrad und Strahlenempfindlichkeit, Alter der Kranken, Fruchtbarkeit und Auftreten des Krebses usw. Von 85 Operierten, deren Schicksal bekannt war, lebten 20 5 Jahre und darüber. *Cordua* (Hamburg).

Kimbrough jr., Robert A., and Charles C. Norris: Factors influencing end-results in carcinoma of the cervix after irradiation. (Faktoren, die die Endresultate des Cervixcarcinoms nach der Bestrahlung beeinflussen.) Radiol. review Bd. **49**, Nr. 10, S. 387 bis 392. 1927.

In Fällen, in denen das Wachstum der Carcinome auf die Cervix beschränkt ist, sind die Resultate der Operation und der Bestrahlung einander gleich, in den inoperablen Fällen ist die Bestrahlung die Methode der Wahl. Nach einer kurzen Kritik der Carcinombehandlungsstatistik wird als Aufgabe der Arbeit geschildert, die Beziehungen zwischen der Bestrahlung und dem histologischen Aufbau der Cervixcarcinome zu klären. Der Autor teilt seine Cervixcarcinome in Platten- und Drüsenepithelkrebse; die ersteren zerfallen in Spindel-, Basal- und Übergangscarcinome. Unter den spinous-celled bzw. Spindelzellcarcinomen versteht er die sog. verhornenden Plattenepithelcarcinome. Zu den drei ebengannten Formen fügt er noch eine vierte die sog. Mischform, die eine Mischform der drei Unterabteilungen der Plattenepithelkrebse darstellt (Abbildungen). Aus der ersten Tabelle geht hervor, daß die Übergangsformen die gefährlichsten sind, weil unter ihnen prozentual die größte Anzahl inoperabel erschien und am wenigsten gefährlich die Adenocarcinome. Die beste Reaktionsfähigkeit 3 Monate nach der Bestrahlung zeigten die Basalzellencarcinome. Die verhornenden Plattenepithelzellcarcinome sind am resistentesten gegen die Bestrahlung, gleichzeitig aber auch von geringerer Malignität. Bei einem Vergleich über die Heilerfolge nach 5 Jahren bei den Blumenkohlcarcinomen und den infiltrativen Formen fällt dieser zugunsten der Blumenkohlcarcinome aus. Die besten Bestrahlungserfolge wurden erreicht bei Patienten zwischen 50 und 55 Jahren. Die Fünfjahrerfolge in Beziehung zum histologischen Aufbau zeigen eine Reihenfolge (beginnend mit dem besten Resultat): Adenocarcinom, Verhornen des Plattenepithelcarcinom, Übergangsform, Basalzellencarcinom.

Cordua (Hamburg).

Schugt: Zur Strahlenbehandlung des Portiocarcinom-Rezidivs und der carcinomatösen Blasenscheidenfistel. (*Med. Ges., Göttingen, Sitzg. v. 7. VII. 1927.*) Klin. Wochenschr. Jg. **6**, Nr. 43, S. 2064—2065. 1927.

Bei einer 48jährigen Frau, bei der wegen eines Portiocarcinoms die Radikaloperation durchgeführt worden war, kam es zur Rezidivbildung mit bleistiftgroßem Loch zwischen Scheide und Blase mit unwillkürlichem Harnabgang. Infiltration des linken Parametriums. Die Röntgenbestrahlung brachte Verschluß der Fistel mit Verschwinden des Tumors. Also bildet der Übergang eines Carcinoms auf die Nachbarorgane keine Gegenindikation gegen die Bestrahlung. *Dehler* (Erlangen).

Dyroff: Die histologisch kontrollierte Heilung des Uteruscarcinoms. (*18. Kongr. d. dtsch. Röntgen-Ges., Wiesbaden, Sitzg. v. 28.—30. IV. 1927.*) Fortschr. a. d. Geb. d. Röntgenstr. Bd. **36**, Kongreßh., S. 65—66 u. 68. 1927.

Vortragender demonstriert histologische Bildserien von 14 nach 7—11 Jahren geheilten Uteruscarcinomen, deren verschiedene Stadien durch wiederholte Probeexcisionen bzw. Abrasio oder sonstige Entnahme gewonnen worden sind. Ganz ähnliche Bilder des histologischen Verschwindens des Carcinoms ergaben weitere 13 Fälle, obwohl diese Patientinnen alle innerhalb von 5 Jahren an ihrem Carcinom trotz des vorher negativen histologischen Befundes gestorben sind. Verf. zieht hieraus den Schluß, daß die rein histologisch gestützte Diagnose der Carcinomheilung nur bedingten Wert besitzt. In der Tatsache, daß diese 13 Fälle spätestens im Laufe des 5. Jahres nach Behandlungsbeginn gestorben sind, erblickt Verf. weiterhin den objektiven Wert der klinischen Diagnose der Carcinomheilung. Verf. kommt zu dem Schluß, daß wegen der Störung der Carcinomheilung bei fortgesetzten Probeexcisionen und wegen der auf

Digitized by Google

Grund seiner vorliegenden Untersuchungen festgestellten Unverläßlichkeit der Excisionsdiagnose die klinische Beurteilung erneut Bedeutung gewinnt. Demzufolge ist das Vorgehen der Erlanger Klinik in den letzten Jahren wie folgt: Die Carcinomdiagnose wird vor der Strahlenbehandlung nach dem klinischen Bilde gestellt. Nach Durchführung der Primärbestrahlung wird in klinisch nicht ganz eindeutigen Fällen zur Sicherung der Diagnose eine Probeexcision oder Ausschabung durchgeführt, da sich herausgestellt hat, daß die Gefahren der Excision nach vorausgeschickter Bestrahlung geringere sind. Der günstigste Zeitpunkt zur Vornahme der Excision ist der 10. bis 14. Tag nach der Bestrahlung. Die weitere Beurteilung der Carcinomheilung wird sodann wieder nach rein klinischen Gesichtspunkten vorgenommen und die Heilung erst dann ausgesprochen, wenn die Patientin das 5. Jahr nach Bestrahlungsbeginn überlebt hat. *P. Schumacher* (Gießen).

Zeitlin, A.: Beitrag zur Röntgentherapie der Hodentumoren und ihrer Metastasen. (*Röntgenabt., Ostroumoff-Krankenh., Moskau.*) Fortschr. a. d. Geb. d. Röntgenstr. Bd. **36**, H. 5, S. 1030—1040. 1927.

Maligne Hodentumoren werden bekanntlich besonders bei Ektopie des Testikels beobachtet. Unter ihnen ist das Seminom häufig. Die Behandlung hat im Beginn auf jeden Fall eine chirurgische zu sein, doch ist auch bei Frühfällen bei der großen Neigung zu Metastasenbildung nicht immer sicher mit einer Heilung zu rechnen. Im Gegensatz zu andren malignen Tumoren sind die Seminome außerordentlich radiosensibel. Deswegen ist nach der Operation unter allen Umständen eine Strahlenbehandlung anzuschließen, die bei bereits vorhandenen Metastasen die Methode der Wahl ist. Sie gibt meist zunächst ausgezeichnete Resultate, schützt aber nicht vor Rezidiven, die sich dann oft refraktär gegen Röntgenstrahlen verhalten. Wegen des raschen Zerfalls wird vor der Anwendung zu großer Dosen gewarnt. Mitteilung von 5 eigenen Fällen.

Harms (Hannover).

Röntgentherapie gynäkologischer Erkrankungen (außer Tuberkulose u. malignen Tumoren).

Gauß, C. J.: Über die Therapie der Wahl bei Myomen und hämorrhagischen Metropathien. (*Univ.-Frauenklin., Würzburg.*) Strahlentherapie Bd. **27**, H. 1, S. 5—26. 1927.

Wenn die Diagnose auf Myom oder hämorrhagischer Metropathie klar gestellt ist, wenn die konservativen Methoden der kleinen gynäkologischen Therapie erfolglos erschöpft sind, und wenn schließlich schwere Erkrankungszustände sich einzustellen drohen, muß die Entscheidung, ob jetzt mit Operation oder mit Strahlentherapie vorzugehen ist, gefällt werden. Verf. bespricht zunächst ausführlich die hier in Frage kommenden Operationsverfahren, erwägt ihre Leistungsfähigkeit und Mortalität im einzelnen gegeneinander ab und hebt zusammenfassend als großen Nachteil des operativen Vorgehens die Mortalität von mindestens 2%, die Gefahr der Nebenverletzungen, die postoperative Morbidität und die Ausfallserscheinungen bei Wegnahme der Ovarien hervor. Bei der Strahlentherapie ist zwischen radikalem und konservativem Vorgehen zu unterscheiden und bei jeder Gruppe ist wieder zwischen Röntgen- und Radiumtherapie zu unterteilen. Die radikalen Bestrahlungsmethoden wollen die Symptome des Myoms und der hämorrhagischen Metropathien durch Herbeiführung der künstlichen Menopause heilen. Durch die Röntgenbehandlung ist auf Grund einer Sammelstatistik von 7079 Fällen mit 97,3% klinischer Heilung zu rechnen, d. h. also Amenorrhoe und größtenteils auch Schrumpfung des Tumors. Keiner der 7 Todesfälle (0,098%) kann der Methode zur Last gelegt werden. Nicht alle Fälle können der Röntgentherapie zugeführt werden. Die Gefahr der Nebenerscheinungen der Röntgenbestrahlung, wie Röntgenkater, Verbrennung, Spätschädigung, Reizblutung, Ausfallserscheinungen und Keimschädigung kommen bei exakter Technik und bei richtiger Auswahl des Materials nicht in Frage. Die Radiumtherapie der Myome und hämorrhagischen Metropathien ergab bei 2054 Fällen 96,2% Heilung. Hier ist eine wenn auch sehr geringe Mortalität vorhanden (0,097%). Zu den schon bei der Röntgenbehandlung bestehenden Kontra-

Digitized by Google

indikationen kommen hier noch jene Myomfälle hinzu — die hämorrhagischen Metropathien sind alle der Radiumbehandlung zugängig —, bei denen infolge der Größe des Uterus die Ovarien mehr als $7^1/_2$ cm vom intrauterin liegenden Radiumpräparat entfernt sind und die ausgesprochenen submucösen Myome mit einem vielbuchtigen Uteruscavum wegen der Gefahr der Infektion. Die Erfolge sind sehr gut und die Nebenerscheinungen noch weniger als bei der Röntgenbestrahlung. Die kombinierte Röntgen-Radiumbehandlung läßt zur sicher wirkenden Kastrationsdosis noch die sorgfältige Blutstillung hinzukommen. Die konservative Bestrahlung, sie kann wiederum mit Röntgen- oder Radiumstrahlen erfolgen, bezweckt die temporäre Kastration. Auf Grund dieser Überlegungen behandelt Verf. jetzt eingehend die Frage, welche Fälle im einzelnen der Strahlentherapie und welche der Operation zugeführt werden sollen. Verf. tritt warm für die ungefährliche Strahlenbehandlung ein und läßt eigentlich nur eine Ausnahme für die Operation offen, die ungeklärten Fälle. Große Myome sind am besten mit Röntgenstrahlen anzugreifen, bei kleinen Tumoren stehen Röntgen- und Radiumstrahlen gleichwertig zur Verfügung, und bei ausgebluteten, großen Myomen ist die kombinierte Röntgen-Radiumbehandlung das geeignetste Verfahren. Die einzeitige Bestrahlung in einer Sitzung ist immer anzustreben. *Dehler* (Erlangen).

Wintz, Hermann L.: The action of X-rays on the endocrine glands. (Die Wirkung der Röntgenstrahlen auf die endokrinen Drüsen.) (*Gynäkol. Klin., Univ. Erlangen.*) Radiology Bd. **9**, Nr. 4, S. 285—303. 1927.

Die Drüsen mit innerer Sekretion unterliegen auch im normalen Leben großen Funktionsschwankungen. Je nach dem jeweiligen Zustand erhöhter oder verringerter Funktion reagieren sie mehr oder weniger auf Bestrahlung. Infolge der heutigen exakten Dosierungsmöglichkeit kann man eine Drüse 1. völlig zerstören, 2. zeitweilig ganz außer Funktion setzen, 3. in ihren hochsensiblen Zellgruppen zerstören unter Erhaltung der weniger sensiblen Gruppen, und 4. in ihrer Funktion steigern. Verf. zeigt dies am Ovarium. 45% der H.E.D. zerstört völlig die endokrine Funktion des Ovars. Gibt man dagegen nur 28%, so tritt nur temporäre Amenorrhoe ein für 1—3 Jahre. Die endokrine Funktion bleibt erhalten, wie Fehlen der Ausfallssymptome und Stoffwechselveränderungen beweisen. Verf. behandelt dann die Wechselbeziehungen der endokrinen Drüsen, soweit sie durch Bestrahlung beeinflußt werden können. Besteht eine Poly- oder Dysmenorrhoe zusammen mit Hyperthyreoidismus, so werden sie durch Schilddrüsenbestrahlung behoben. Geht jedoch die Dysfunktion vom Ovar aus und ist die Hyperfunktion der Schilddrüse erst sekundär, so ist die temporäre Sterilisation angebracht. Dysfunktion der Schilddrüse auf der Basis eines Hyperthyreoidismus mit Polymenorrhoe lassen sich nicht durch Bestrahlung der Schilddrüse beeinflussen. An Hand einiger Fälle bespricht Verf. die Beziehungen zwischen Ovar und Hypophyse und Ovar und Thymus. *E. A. May* (Newark, N. J.).

Weigand, Hans: Hat der Zeitpunkt der Eierstocksbestrahlung Einfluß auf den zeitlichen Eintritt der Amenorrhöe? (*Strahlenabt., Univ.-Frauenklin., Würzburg.*) Strahlentherapie Bd. **26**, H. 2, S. 293—302. 1927.

Verf. bekennt sich in der Frage des zeitlichen Zusammenhangs von Eireife, Follikelsprung, Corpus luteum-Bildung und Menstruation zu der L. Fränkelschen Lehre und nimmt als Grundlage seiner Untersuchungen den 14. bis 16. Tag des Intermenstruums als Ovulationtermin an. Die von Seitz-Wintz aufgestellte Hypothese, wonach der Zeitpunkt der Bestrahlung einen Einfluß auf den mehr oder minder schnellen Eintritt der Amenorrhöe hat, wird an Hand von 220 kritisch verfolgten Fällen, bei denen immer mit einer unter 34% der HED liegenden Dosis die dauernde oder temporäre Sterilisation durchgeführt worden ist, nachgeprüft. Wenn auch das Bestehen einer Beziehung zwischen Dosenhöhe, Altersabhängigkeit und Amenorrhöe zugegeben wird, so wird doch auf Grund der Erfahrung verneint, daß der Zeitpunkt der Bestrahlung für den späteren Eintritt der Amenorrhöe von ausschlaggebender Bedeutung ist. Die Ursache dieser Abweichungen wird darin gesehen, daß in den Freiburger und Würz-

Digitized by Google

burger Fällen immer eine Abrasio vorausgegangen ist, die bei einem präklimakterischen Uterus schon allein imstande ist, eine Daueramenorrhöe zu bewirken. Es wird bei der Vornahme der Bestrahlung keine Rücksicht auf den Zeitpunkt der menstruellen Phase genommen. *Dehler* (Erlangen).

Klotz, Rudolf: Über Funktionsstörungen des Eierstockes und ihre Behandlung. (Über Funktionsstörungen des Eierstocks und ihre Behandlung.) (*Privatfrauenklin. San.-Rat Klotz u. Dr. Rud. Klotz, Dresden.*) Schweiz. med. Wochenschr. Jg. 57, Nr. 46, S. 1099—1102. 1927.

Zuerst kurze Schilderung von Blutungsanomalien bei der Frau. Die Beeinflussung dieser Menstruationsstörungen durch die Röntgenbehandlung sei möglich. Einige Beispiele zum Beweis: Oligomenorrhöe und Dysmenorrhöe mit ein Drittel (!) bis ein Viertel HED behandelt und dann gebessert. Im allgemeinen wird diese Art der Behandlung vom Autor nur in seltenen Fällen wegen der damit verbundenen Gefahr angewandt. Im übrigen behandelt er sie sonst lieber mit Ovarialpräparaten. Es folgen dann längere Ausführungen über vegetative Reizzustände im kleinen Becken der Frau, die durch Bromu-Ovarmedikation sich günstig beeinflussen lassen. *Cordua* (Hamburg).

Martius: Abgrenzungen für die Ovarialbestrahlung. (*Med. Ges., Göttingen, Sitzg. v. 7. VII. 1927.*) Klin. Wochenschr. Jg. 6, Nr. 43, S. 2065. 1927.

Über die Anwendung der Ovarialbestrahlung und die Abgrenzung der Methode gegenüber einer Operation bestehen im wesentlichen keine Meinungsverschiedenheiten mehr. Bei der Behandlung der Gebärmuttermyome haben sich ganz bestimmte, jetzt allgemein anerkannte Gegenindikationen gegen die Bestrahlung herausgebildet. Vor allem werden die über 40 Jahre alten Myomfrauen, bei denen die Diagnose klar ist und die Blutungen im Vordergrund stehen, dieser Behandlung zugeführt. Bei den klimakterischen Menorrhagien kommt die Bestrahlung erst in zweiter Linie als Ergänzung der Ausschabung in Betracht. Über die praktische Brauchbarkeit der temperären Sterilisation mit Röntgenstrahlen kann heute noch nichts Endgültiges ausgesagt werden. So erwünscht diese Behandlungsart ist, so stehen ihrer Anwendung im einzelnen Falle zwei Hindernisse entgegen, nämlich die Dosierungsschwierigkeiten und die Keimschädigungsgefahr. *Dehler* (Erlangen).

Molnár, József: Zur Röntgentherapie des Adnextumors. (*Árzteges., Szeged, Sitzg. v. 22. X. 1927.*) Orvosi Hetilap Jg. 71, Nr. 47, S. 1367. 1927. (Ungarisch.)

Verf. machte die temporäre Röntgenkastration bei Patientinnen mit Adnextumoren in 53 Fällen mit gutem therapeutischem Erfolg. Den Grund zu diesem Verfahren bietet jene klinische Erfahrung, daß bei dieser Krankheit oft während der Menstruation eine Verschlechterung des Krankheitsbildes bemerkt wird. Die Röntgenbestrahlung übt ihre günstige Wirkung durch die Ausschaltung der Ovarialfunktion aus. Die Ausfallserscheinungen, die die temporäre Kastration begleiten, sind nicht so schwer als diejenigen, die bei der vollständigen Kastration zur Beobachtung kommen. Der Einfachheit zufolge ist dieses Verfahren geeignet, in der Behandlung der Adnextumoren eine bevorzugte Rolle zu spielen. *Ratkóczi* (Budapest).

Strahlenschädigungen und ihre Behandlung.

Pannewitz, G. v.: Zur Pathogenese und Therapie des Röntgenkaters. (*Chir. Klin., med. Akad., Düsseldorf.*) Münch. med. Wochenschr. Jg. 74, Nr. 38, S. 1624—1625. 1927.

Als wesentlichstes Moment für die Entstehung des Röntgenkaters wird eine Beeinflussung des vegetativen Nervensystems angegeben. Verf. konnte bei Untersuchungen über das Säurebasengleichgewicht nach Röntgenbestrahlung feststellen, daß es nach einer anfänglichen Verschiebung desselben in acidotischer Richtung zu einer zweiten, alkolotischen, durch Vagusreizung bedingten Phase kommt. Der Kater trat aber erst in dieser letzteren Phase auf. Als wirksames Mittel erwies sich ihm das Afenil (Calciumchloridharnstoff), 1 Stunde nach der Bestrahlung gegeben, das einmal den Sympathicus reizt, andererseits die Alkalose behebt. Wegen der Umständlichkeit der

Digitized by Google

intravenös erfolgenden Afenil-Injektionen versuchte Verf. das Lobelin. Die Erfolge sollen sehr gute gewesen sein. Die Injektion wird am besten 1—1½ Stunden nach der Bestrahlung vorgenommen, nur Patienten, von denen bekannt war, daß der Kater sehr bald eintrat, erhielten die Injektion sofort nach der Bestrahlung. Der therapeutische Effekt des Lobelins wird durch eine Lähmung der Vagusendigungen ausgelöst.

F. Burgheim (Berlin).

Barnewitz: Röntgen-Spätulcera und Trauma. (*15. Kongr. d. dtsch. dermatol. Ges., Bonn, Sitzg. v. 4.—8. IX. 1927.*) Zentralbl. f. Haut- u. Geschlechtskrankh. sowie deren Grenzgeb. Bd. **25**, H. 1/2, S. 30. 1927.

An Hand von 2 Beobachtungen wird gezeigt, daß der an und für sich nicht erhebliche Reiz einer oberflächlichen Staphylokokkeninfektion in röntgenbestrahlter Haut auslösend für das Zustandekommen eines Spätgeschwüres wirken kann. Beiden Fällen gemeinsam ist das Übergreifen der oberflächlichen Hautinfektion vom unbestrahlten Gebiet in das intensiv bestrahlte. Was die Pathogenese angeht, so gilt es als feststehende Tatsache, daß in röntgenbestrahlter Haut schon sehr frühzeitig morphologisch faßbare Veränderungen an den Gefäßen, vornehmlich den Capillaren, sich ausbilden. Diese Veränderungen beginnen schon nach kleinen Röntgendosen sich zu entwickeln und sind auch lange Zeit nach der Bestrahlung nachweisbar, so daß die Möglichkeit einer Kumulierung der Schädigungen für die Gefäße besonders groß ist. Die morphologischen Veränderungen, die sich längere Zeit (1½—2 Jahre) nach der Bestrahlung feststellen lassen, sind bei makroskopisch erkennbarer geringer Pigmentation und Atrophie, bei einer nur geringfügigen Veränderung der Epidermis in der Cutis vornehmlich an dem Endothel der Capillaren und der größeren Gefäße zu finden, wie Quellung der Kerne und Mehrkernigkeit der Zellen (Miescher). Bei der Untersuchung am Lebenden mittels der Capillarmikroskopie fand sich eine Erweiterung und mangelnde Kontraktionsfähigkeit der Capillaren (David und Gabriel). Auch bei funktioneller Prüfung röntgenbestrahlter Haut ergab sich, daß bei Belastung mit einer HED oder auch nur eines Bruchteiles derselben nach einer anfänglichen Steigerung der Kontraktionsbereitschaft sich eine nach Jahren noch nachweisbare Herabsetzung der Kontraktions- und Dilatationsfähigkeit und der Durchlässigkeit der Capillaren ausbildete (Siedamgrotzky, Lazarew und Lazarewa). Die unbeabsichtigte Infektion der Haut in den beiden beobachteten Fällen kann in gewissem Sinne als eine funktionelle Prüfung der Haut, besonders der Gefäße, aufgefaßt werden. Mit der ganz oberflächlichen Infektion im unbestrahlten Gebiet wurde der Körper ohne Schwierigkeiten fertig, im bestrahlten Gebiet gelang dieses jedoch nicht. Die Gefäße befanden sich in einem funktionell so wenig leistungsfähigen Zustande, daß einerseits der Ausbreitung der Infektion kein Widerstand entgegengesetzt werden konnte, und daß andererseits die zur Heilung notwendige Mehrleistung nicht mehr aufgebracht werden konnte.

G. H. Klövekorn (Bonn a. Rh.).

Ottow, B.: Blasen-Bauchdeckenfistel mit Nekrose des Schambeins infolge einer Röntgenverbrennung. (*Univ.-Frauenklin., Berlin.*) Zentralbl. f. Gynäkol. Jg. **51**, Nr. **46**, S. 2936—2943. 1927.

Verf. bringt in vorliegender Arbeit einen Beitrag zur Kasuistik der Röntgenschädigung. Es handelt sich um ein inoperables Cervixcarcinom, das durch kombinierte Radium-Röntgenbehandlung geheilt wurde. Gleichzeitig entwickelte sich jedoch ein schweres Röntgenulcus. Dieses heilte in seinen Vorstadien anfangs zeitweilig aus, wurde dann chronisch und nahm den Charakter einer allmählich in weitem Umfang das Zellgewebe des Retziusschen Raumes, die rechte Hälfte des knöchernen vorderen Beckenrings und schließlich einen Teil des Blasenvertex umfassenden Spätschädigung an. Auf dieser Grundlage kam es zu einer Sequesterbildung am Os pubis und zu einer Gewebseinschmelzung der Blasenkuppe, mit Fistelbildung. Die Blasenfistel etablierte sich erst 9 Jahre nach der Einwirkung der Strahlenschädigung.

P. Schumacher (Gießen).

Digitized by Google

Kopáry, József: Erysipelfälle nach Röntgenbestrahlung. (*Árzteges., Debrecen, Sitzg. v. 10. XI. 1927.*) Orvosi Hetilap Jg. 71, Nr. 48, S. 1398—1399. 1927. (Ungarisch.)

Verf. sah in den letzten Zeiten bei mehreren im Zentralröntgeninstitut der Universität Debreczen behandelten Kranken auf dem bestrahlten Gebiete Erysipel auftreten. Den Literaturangaben zufolge soll das auf der Geschwulst entstehende Erysipel die Geschwulst günstig beeinflussen. Verf.s Beobachtungen können diese Angaben nicht bestätigen. In seinen 5 Fällen verursachte das Erysipel eine rapide Verschlimmerung. Außer beiden Geschwulstkranken sah Verf. das Auftreten des Erysipels nach der Bestrahlung von zwei Lupus-, eines Caries- und eines Scrofulodermakranken. Der eine Lupuskranke heilte nach dem Erysipel in merkwürdig kurzer Zeit. Diese Beobachtungen beweisen der bisherigen Auffassung gegenüber, daß das Erysipel die Bilanz des Organismus und der Geschwulst bald auf die Seite der Geschwulst, bald aber auf die des Organismus zu beeinflussen vermag und daß der Ausgang eines Prozesses nicht von vornherein beurteilt werden kann. *Ratkóczi* (Budapest).

Sachs, E.: Über die Notwendigkeit der Schwangerschaftsunterbrechung nach Bestrahlung des graviden Uterus. (*Geburtsh.-gynäkol. Abt., Krankenh., Berlin-Lankwitz.*) Med. Klinik Jg. 23, Nr. 31, S. 1182—1183. 1927.

Verf. zitiert den Grundsatz von Pentzoldt über die Notwendigkeit der Schwangerschaftsunterbrechung. „Fällt die Konzeption in eine Zeit von 4 Monaten nach dem Strahleneingriff, halten wir eine Schädigung des Eies für möglich, und die Schwangerschaft ist zu unterbrechen. Der allgemeine — und auch von uns vertretene — Standpunkt ist der, daß, wenn der heranwachsende Fetus utero bestrahlt wurde, Schädigungen der wachsenden Frucht sicher nachgewiesen sind und daß röntgengeschädigte Kinder geboren wurden. Es ist deshalb unbedingt an der Forderung festzuhalten, daß, wenn irrtümlich ein gravider Uterus bestrahlt wurde, die Schwangerschaft zu unterbrechen ist." Den gleichen Grundsatz vertritt Weibel. Meixner als gerichtlicher Mediziner bezeichnet diese Indikation als eine eugenische, erkennt aber ausdrücklich ihre Berechtigung an. Verf. bespricht die Lebensaussichten der in früher Entwicklung in utero bestrahlten Kinder auf Grund der Arbeit von Zappert. Dieser hat unter 21 Fällen 6mal schwere Mißbildungen gefunden, von denen allerdings eine erst im 3. Lebensjahr in Erscheinung trat. Der Verf. schließt sich insoweit der Ansicht Zapperts an, daß man bei schwangeren Frauen eine Bestrahlung in den ersten 2 Monaten vermeiden muß, dagegen will er die Forderung von Pentzoldt und Weibel nicht ohne weiteres anerkennen, da nach seiner Ansicht die Zahl der durch Röntgenbestrahlung intrauterin geschädigten Kinder von Zappert überschätzt wird. Er hält die Frage für noch nicht spruchreif. *E. Zweifel* (München).

Neuwirth, Karl: Erstmalige Beobachtung einer extrauterinen Gravidität (tubaren Ruptur) nach Röntgenbehandlung eines Uterusmyoms. Fortschr. a. d. Geb. d. Röntgenstr. Bd. 36, H. 4, S. 798—801. 1927.

Nach Ansicht des Verf. ist von ihm zum erstenmal eine ektopische Gravidität nach vorheriger Myombestrahlung beobachtet worden. 37jährige Frau mit starken Blutungen und apfelgroßem, myomatösem Tumor der vorderen Uteruswand. Im Mai 1923 Röntgenkastration, worauf die Blutungen kürzer und schwächer wurden. Bei einer Nachuntersuchung im Juli 1924 war die Geschwulst klein und beweglicher geworden, doch verursachte sie Schmerzen. Im August 1924 erneut Röntgenbestrahlung. Im Oktober zeigte sich der Uterus etwas groß, Adnexe druckempfindlich, geschwollen. Am 12. X. 1924 bei einer Bergtour verblutete die Patientin. Die Sektion ergab Ruptur einer etwa nußgroßen Tubargravidität. Als ätiologisches Moment der extrauterinen Nitation dürfte der Myomknoten im Sinne eines Transporthindernisses angesehen werden. Es ist höchst unwahrscheinlich, daß die Strahlenbehandlung als solche einen maßgebenden Anteil dabei bedingt haben sollte. Die Abortbereitschaft nach zeitweiliger Kastration ist sehr ausgesprochen. *Dehler* (Erlangen).

Digitized by Google

Licht.

Anwendung des Lichtes als Untersuchungsmittel.

Werner, F. F.: Ein monochromatisches Lichtfilter als Ersatz für Na-Licht. Dtsch. med. Wochenschr. Jg. 53, Nr. 38, S. 1601—1602. 1927.

Auf Anregung des Verf. wird von den Lifa-Lichtfilterwerken, Augsburg, ein monochromatisches Filter für elektrisches Licht hergestellt, das geeignet ist, die umständliche Natriumlampe für Polarisationsapparate zu ersetzen. Das Spektrum des Filters liegt zwischen 562 bis 585 $\mu\mu$. Ablesegenauigkeit bis zur zweiten Dezimale. Nähere Angaben fehlen.

Th. Blühbaum (Berlin).

Gerngroß, O.: Ultraviolettlicht als Erkennungsmittel. Die Verwendung von Fluorescenzerscheinungen zu diagnostischen Zwecken. Arch. f. Kriminol. Bd. 81, H. 1, S. 13—21. 1927.

Die Arbeit will einen gewissen Überblick über die Erkennungsmöglichkeit von Stoffen geben, die die absorbierte Strahlungsenergie wieder in Lichtstrahlen umwandeln, was ein Selbstleuchten des Stoffes erzeugt. Verstärkt wird dieser Effekt durch eine charakteristische Eigenschaft der Fluorescenz. Kurzwelliges, besonders ultraviolettes, d. h. sinnesphysiologisch nicht wahrnehmbares Licht wird bei der Absorption in sichtbares, also in Licht größerer Wellenlänge transformiert (Regel von Stokes). Besprochen werden die Analysenquarzlampe und eine Reihe von Anwendungen.

Paul Ruszczynski (Berlin).

Bommer, Sigwald: Fluorescenzerscheinungen an inneren Organen. (III. Mitt.) Untersuchungen im gefilterten Quarzlicht. (*Licht- u. Lupusheilst., Gießen.*) Klin. Wochenschr. Jg. 6, Nr. 36, S. 1705—1707. 1927.

Verf. hat in früheren Untersuchungen Fluorescenzerscheinungen an der Haut untersucht und aus der Haut mit Eisessig eine Substanz extrahiert, die blauweiß fluorescierte. Auch wurden Extrakte untersucht, die mit Äther, Aceton, Benzol und Petroläther gewonnen waren. In der Augenlinse und Sclera ließen sich Substanzen nachweisen, die ähnlich fluorescierten wie die in der Hornschicht. Knochen fluorescieren weiß bis gelblichweiß, Knorpel bläulichweiß, wobei aber ein Unterschied besteht zwischen solchen von älteren und jüngeren Personen. Ähnlichen Erscheinungen wie bei Knorpel sind auch bei Bindegewebe, an den Gefäßwänden, den serösen Häuten und den Bronchien zu beobachten. Das Gehirn zeigt an der Rinde eine gelbliche, in der Hirnsubstanz eine weißliche, an den Stammganglien eine graugelbe Fluorescenz. An der Zunge leuchtet die Schleimhaut grauweiß und die Muskulatur mehr grau auf. Die Skelettmuskulatur zeigt keine Fluorescenz und erscheint schwarzbraun bis dunkelbraun. Das Fett leuchtet intensiv blauweiß auf. Sehr verschieden sind die Fluorescenzerscheinungen an den Drüsen. So erscheint die Schilddrüse im Filterlicht rötlichgrau, Parotis rot, Nebenniere orangerot, Pankreas bräunlichgelb, Hoden graurot, Leber gelblichgrün bis bräunlichgelb. Am Herz lassen sich deutlich das Perikard, der Herzmuskel und die Klappen an der verschiedenen Fluorescenz, unterscheiden. Bei der Niere fluoresciert das Becken grünlichgelb. Auch lassen sich deutliche Unterschiede an der Speiseröhre, am Magen und am Darm erkennen. Zu bemerken ist noch, daß die Gewebe in getrocknetem Zustande oft stärkere und wechselndere Fluorescenzerscheinungen zeigen. Inwieweit im allgemeinen bei den Filterlichtuntersuchungen sich pathologische Veränderungen besser erkennen lassen, kann noch nicht gesagt werden. Die Deutung der Leuchterscheinung macht oft Schwierigkeiten, wie aus einem Fall von Miliartuberkulose hervorgeht, wo im Lebergewebe massenhaft zinnoberrote Flecken im Filterlicht zu sehen waren, ohne daß an den betreffenden Stellen histologisch nachweisbare Veränderungen bestanden. (Vgl. dies. Zentrlbl. 1, 878 u. 3, 871.)

Schultze (Gießen).

Roxburgh, A. C.: The detection of ringworm hairs on the scalp by their fluorescence under ultra-violet light. (Die Untersuchung auf Trichophytie-Haare des Kopfes durch fluorescierendes Ultraviolettlicht.) (*St. Bartholomew's hosp. a. St. John's hosp. f. dis.*

Digitized by Google

of the skin, London.) Brit. journ. of dermatol. a. syphilis Bd. **39**, Nr. 8/9, S. 351 bis 352. 1927.

Unter dem „Woodlicht" fluoreszieren pilzaffizierte Haare besonders stark. Diese grünliche Fluorescenz kann mühelos von anderen Erkrankungen, wie Seborrhöe oder Psoriasis, die viel schwächer leuchten, unterschieden werden. Für die Diagnose der beginnenden Erkrankung (in Schulen) und der definitiven Heilung ist diese Untersuchung, die wenig Mühe und Kosten macht, sehr wertvoll. — Bei 1 Patienten, der mit Thalliumacetat behandelt wurde, konnten 1 Monat nach dem Beginn der Behandlung und nachdem die Haare ausgefallen waren, an den neugewachsenen Haaren reichlich Pilze festgestellt werden. Es wird vermutet, daß die neuen Haare bereits infiziert wurden, bevor die alten Haare vollständig ausgefallen waren. *P. S. Meyer* (Mannheim).

Litterscheid, F. M.: Anwendung der Luminescenzerscheinungen bei der Untersuchung von Trauben- und Obstweinen. (*Städt. Untersuchungsamt, Hamm [Westf.].*) Zeitschr. f. Untersuch. d. Lebensmittel Bd. **54**, H. 3, S. 294—296. 1927.

Die Luminescenz von Weinen im abgefilterten Licht der Quarzlampe wird zur Prüfung und Unterscheidung der Weine bei Fälschungsverdacht benutzt. Trauben-Weißweine zeigen typisch „weißlich-opake" Fluorescenz, Obstweine dagegen fluorescieren bräunlich-trübe, Trauben-Rotweine nicht. Eine Tier- und Blutkohlenbehandlung des Weines bis zur völligen Entfärbung bringt die Fluorescenz zum Verschwinden. Die Beseitigung von Gerbstoffen (durch Schütteln mit Hautpulver) steigert die Fluorescenzunterschiede zwischen Trauben-Weißweinen und Obstweinen. Die Ausschüttelung mit Amylalkohol ergibt ebenfalls Unterscheidungsmerkmale. Es wird noch darauf hingewiesen, daß die Fluorescenzprobe keineswegs als Beweismittel gelten, sondern höchstens die Rolle von Verdachtsmomenten spielen kann. *W. Barth* (Dessau).

Allgemeine Technik der Lichttherapie (einschl. Dosimetrie und Bestrahlungsmethoden).

Mallet, L., et R. Cliquet: Cellule photo-électrique pour la mesure du rayonnement ultraviolet moyen. (Photoelektrische Zelle zur Messung der mittleren ultravioletten Strahlung.) Cpt. rend. hebdom. des séances de l'acad. des sciences Bd. **185**, Nr. 20, S. 1031—1033. 1927.

Die Erscheinung, daß die Elektronenemission aus Metallen erst bei Bestrahlung mit unterhalb einer charakteristischen Grenze liegenden Wellenlängen einsetzt, erlaubt die Untersuchung eines einzelnen Strahlenbereichs ohne spektrale Zerlegung. Die an sich bekannte Sensibilität von Zink, Kupfer und Quecksilber und besonders der Alkalimetalle eignet sich infolge ungünstiger Lage ihres Empfindlichkeitsmaximums nicht zur Verwendung für das mittlere Ultraviolett. Verff. fanden die Legierung Cadmium-Silber als zweckmäßig; bei der vorliegenden Konstruktion der Zelle liegt ihre Empfindlichkeitsschwelle bei etwa 2900 Å. Die Zelle besteht aus einer in geschmolzenes Quarz eingelassenen matten Scheibe Silber-Cadmium von 1 cm Durchmesser als Kathode, der eine ringförmige Anode aus Wolfram gegenübersteht. Nach völliger Entgasung wurde die Quarzröhre abgeschlossen, und zwar unter gelindem Argondruck, um den Elektronenstrom zu vergrößern. Das Ganze sitzt in einem Messingzylinder mit Fenster und Irisblende; Anode an Erde, Kathode mit Elektroskop verbunden. Die Zelle zeigt weder Dunkel- noch Richtungseffekt noch photoelektrische Ermüdung und ist zeitlich konstant. Sie ist unempfindlich gegen Tageslicht, gibt dagegen bei Belichtung mit einer Quecksilberdampflampe bei 3 Ampere noch in 14 m Entfernung einen merklichen Ablauf. Ihr Empfindlichkeitsmaximum liegt bei 2536 Å. Diese Vorrichtung eignet sich zur Untersuchung verschiedener ultravioletter Lichtquellen (jedoch ist ihre starke Wellenlängenabhängigkeit zu beachten! D. Ref.) und zur Messung der Intensität, insbesondere der Veränderung der letzteren mit dem Abstand, der Größe der Lichtquelle und dem Reflexionsvermögen von Metallen, endlich für biologische Untersuchungen.

Neeff (Würzburg).

Digitized by Google

Rio, A.: Le „séléno-uviomètre" système A. Rio appliqué à la mesure, par lecture directe, du rayonnement ultra-violet. (Das Selenouviometer nach Rio.) (*1. réun. trimestr. de l'inst. d'actinol., Paris, 15. VI. 1927.*) Ann. de l'inst. d'actinol. Bd. 2, Nr. 1, S. 21 bis 25. 1927.

Beschreibung eines auf den bekannten Eigenschaften der Selenzelle beruhenden Apparates zur Messung ultravioletter Strahlen. Muß im Original nachgelesen werden.
v. Witzleben (Köppern i. Taunus).

Vinaj, Andrea: Note di elioterapia sperimentale e pratica. (Experimentelle und praktische Heliotherapie.) (*Stabilimento idroterap., Andorno.*) Riv. ital. di actinol. Jg. 2, Nr. 4, S. 4—20 u. Nr. 5, S. 1—16. 1927.

Ausführliche Zusammenstellung der Erfahrungen über die Durchgängigkeit der Ultraviolettstrahlen durch durchsichtige Medien (Wasser, Gläser) und über die physiologischen Wirkungen dieser Strahlengattung besonders auf das Verhalten des Blutes, wobei eingehend das Blutbild der Leukocyten und die Mineralbestandteile des Blutes erörtert werden. Es folgt eine Besprechung der Beeinflussung des N-Stoffwechsels des Menschen unter ultravioletter Bestrahlung, ihre vitaminerzeugenden Wirkungen, ihre bactericiden Effekte, die vorbeugenden Erfolge gegenüber Infektionen sowie die auf Hauttuberkulide. Auch die fluorescierende Wirkung der Ultraviolettstrahlung wird besprochen. Verf. geht dann auf die therapeutische Benutzung ein gegenüber Rachitis, Spasmophilie, Tetanus, Anämie sowie bei Lungen- und Knochentuberkulose; weiter auf ihre Verwendung in der Dermatologie, Neurologie, Gynäkologie. — Die wissenschaftlichen und praktischen Fortschritte auf dem Gebiet der Ultraviolettstrahlung gehen aus den Ausführungen des Verf. deutlich hervor. *A. Loewy* (Davos).

Blumenthal, Franz, und Böhmer: Zur Dosierung der Ultraviolettstrahlen. (*15. Kongr. d. dtsch. dermatol. Ges., Bonn, Sitzg. v. 4.—8. IX. 1927.*) Zentralbl. f. Haut- u. Geschlechtskrankh. sowie deren Grenzgeb. Bd. 25, H. 1/2, S. 36—37. 1927.

Zur biologischen Dosierung von Ultraviolettstrahlen werden Dosimeter empfohlen, die, auf die Haut aufgelegt, durch eine Klappen- oder Feldereinteilung es ermöglichen, kleine Hautbezirke mit steigenden Zeiten zu belichten. Nach 24 Stunden wird als Belichtungszeit die Zeit gewählt, in der sich gerade auf dem betreffenden Feld ein Erythem erzielen ließ.
Schultze (Gießen).

Laqueur, A.: Indikationen und Kontraindikationen der künstlichen Höhensonne. (*Hydrotherapeut.-medikomechan. Inst., städt. Rudolf Virchow-Krankenh., Berlin.*) Therapie d. Gegenw. Jg. 68, H. 6, S. 260—264 u. H. 7, S. 315—319. 1927.

Unsere Kenntnisse der Wirkungsweise der Lichtstrahlen, insbesondere der Wellenlängen unter 310 $\mu\mu$, haben weitere Fortschritte gemacht. Für die Praxis ist noch immer die Quarzlampe vorzuziehen. Die Allgemeinbestrahlung regt die vitale Zelltätigkeit, Stoffwechsel, die Abwehrmaßnahmen an. Indikationen: Rachitis, die immerhin durch direkte Bestrahlung noch besser beeinflußt wird als durch bestrahlte Nahrungsmittel. Vorsicht bei der Anwendung ist geboten bei der Tetanie, Spasmophilie, dem Keuchhusten und besonders bei der exsudativen Diathese! Bei Skrophulose und extrapulmonaler Tuberkulose sind Kuren von ca. 25 Bestrahlungen ein oft wirksamer Ersatz der klimatischen Kuren. Unsichere Indikationen sind Enuresis, Asthma, Neuropathie der Kinder. — Bei Erwachsenen pflegt mit dem Alter die Wirksamkeit der U.V. abzunehmen. Auch hier werden Drüsen und peritoneale Tuberkulose mit Erfolg behandelt. Auch bei Blasen- und Nierentuberkulose wird wenigstens ein Versuch empfohlen, ebenso bei Nebenhodentuberkulose, während die Adnextuberkulose unbeeinflußt bleibt. — Lungentuberkulose: Auszuschließen von der Bestrahlung sind progrediente, exsudative, fieberhafte Formen. Versuche gestattet bei Spitzenkatarrh und älteren inaktiven Formen, sowie Komplikationen mit Peritonitis und in der Rekonvaleszenz nach akuten Krankheiten als Prophylaktikum. Die Höhensonnenwirkung ist bei Kehlkopftuberkulose unbefriedigend; weiter werden Anämien günstig beeinflußt. Bei Asthma bronchiale spielt vielleicht die Erhöhung des Blutkalkspiegels eine Rolle.

Digitized by Google

Blutdruckerhöhungen werden gesenkt. Während bei Erschöpfungszuständen die Bestrahlung Nutzen bringt, steigert sie bei Neurasthenikern die Erregbarkeit. Neuralgien werden durch intensive lokale Bestrahlung geheilt. Doch sind hier, wie bei rheumatischen Erkrankungen, Lichtwärmestrahlen oft vorzuziehen. Bei Diabetes, Gicht, Fettsucht liegen noch zu wenig Mitteilungen vor. Von Infektionskrankheiten soll bei Tetanus eine intensive lokale Bestrahlung der infizierten Wunde günstig gewirkt haben. Bei Malaria wirkt wiederholte starke Allgemeinbestrahlung als Provokation. Die Kuren bei sekundärer Lues und Paralyse sollen durch Höhensonne bestens unterstützt werden. Örtliche Bestrahlungen finden Anwendung bei Erysipel, Pyodermien, Furunculosen. Intensive Dosen sind notwendig bei Acne vulgaris und Psoriasis, trocknen und anderen chronischen Ekzemen. Bei Juckreiz ist Rotlichtbestrahlung vorauszuschicken. Unsicher ist die Wirkung bei Pruritus und Haarausfall. Bei schlecht heilenden Wunden empfehlen sich Lichtwärmestrahlen. *Rudolf Stahl* (Rostock).

Remisow, N.: Über Messung der Sonnenenergie und Dosierung der Bäder bei der praktischen Heliotherapie. (*Bioklimatol. Kabinett, Tuberkuloseinst., Jalta.*) Zeitschr. f. d. ges. physikal. Therapie Bd. 34, H. 2, S. 57—66. 1927.

Die Dosierung von Sonnenbädern nach Zeit ist ungenügend, da die zustrahlende Sonnenenergie nach den Tages- und Jahreszeiten und den geographischen Verhältnissen wechselt. Verf. empfiehlt deshalb die Sonnenenergie physikalisch zu messen und schildert das Verfahren, das Mesernitzki in Jalta einführte, und das auf der Benutzung von Michelsons Aktinometer beruht. Nach einer angegebenen Formel berechnet sich die Summe der Calorien, die pro Quadratzentimeter in einer Minute auf die Horizontalfläche auffallen. Die Kranken werden abwechselnd auf Vorder- und Hinterkörper bestrahlt; der Wechsel geschieht, nachdem 2,5 Cal zugestrahlt waren. Das spektrale Verhalten der Sonne ändert sich bei günstigem Sonnenstande (30—70°) nur wenig. Da die optischen Eigenschaften der Haut und ihre Pigmentierung für die Aufnahme der Sonnenenergie von Bedeutung sind, darf die Summe der verabreichten Calorien nicht in jedem Falle die gleiche sein, um gleiche Wirkung zu erzielen. Verf. beschreibt dann ein Verfahren, um die Caloriensummen während des Sonnenbades kurvenmäßig aufzunehmen. *A. Loewy* (Davos).

Mesernitzki, P. G.: Zur Dosimetrie und Dosierung der integralen Strahlung bei der Heliotherapie der Lungentuberkulose. I. Mitt. Dosimetrie. (*Staatsinst. f. Physiatrie u. Orthop., Moskau.*) Zeitschr. f. d. ges. physikal. Therapie Bd. 34, H. 2, S. 67—72. 1927.

Im Anschluß an die Arbeit von Remisow bespricht Mesernitzki die Durchführung der Sonnenbäder bei Tuberkulösen in seinem bioklimatischen Institut in Jalta. Die Patienten werden mit dem Fußende gegen die Sonne gelegt, so daß der Schatten unter das Ruhebett fällt. Die zustrahlende Calorienmenge wird mit Aktinometer bestimmt. Dabei ergaben sich je nach Sonnenstand und Durchsichtigkeit der Atmosphäre 3—6 Cal pro Quadratzentimeter in 5 Min. M. begann mit Zustrahlung von 5 Cal, d. h. mit 2,5 Cal auf den Quadratzentimeter Rücken und Brust-Bauch, die nacheinander bestrahlt wurden. Allmählich wurde die Dosis auf 30 Cal gesteigert, die bei Lungentuberkulose das Maximum darstellte. Bei extrapulmonalen Tuberkulosen ging M. bis zu 100 Cal pro 1 qcm. Dabei kommt es nicht nur auf die zugestrahlten, sondern auf die wirklich von der Haut aufgenommenen Calorien an. Die Messungen darüber (von Kartschagin u. a.) sind erst in den Anfängen. Trotz der so bestehenden Mängel gestattet immerhin die Methode der Messung der Calorienzufuhr den Vergleich von Sonnenbädern zu verschiedenen Tagesstunden, Jahreszeiten, an verschiedenen Orten. *A. Loewy* (Davos).

Pauli, W. E., und H. Kliewe: Über die künstlich vergrößerte Durchlässigkeit der Haut für bactericide Lichtstrahlen. (*Physikal.-med. Abt., med. Klin. u. hyg. Inst., Univ. Heidelberg.*) Strahlentherapie Bd. 26, H. 4, S. 767—772. 1927.

Paulis Methode der Steigerung der Durchlässigkeit der Haut für die kurzen Wellen des Spektrums besteht in der Durchtränkung mit einer Glycerin-Alkoholmischung. Die

Digitized by Google

vorliegende Arbeit beschäftigt sich mit der biologischen Prüfung der durchgelassenen Lichtenergien, an Reinkulturen verschiedener Bakterien. Die Versuchsanordnung ist so, daß das Licht einer Quarzlampe durch ein System von Linsen und Blenden schwach konvergent auf eine beimpfte Agarplatte gerichtet wird, die in geeigneter Weise zum Teil durch Schirmwirkung den Strahlen entzogen ist. Es zeigte sich, daß Staphylokokken, Streptokokken und Vibrio Metschnikoff, durch unmittelbare Bestrahlung und durch 0,5 mm dicke Haut bestrahlt, gehemmt werden, wenn die Hautschicht in der genannten Weise mit Glycerin durchtränkt ist, während normale Haut sich als völlig undurchlässig erweist. *Schreus* (Düsseldorf).

Spezielle Therapie mit künstlichen Lichtquellen.

Malten, Hans: Lokale Lichttherapie in der Praxis. (*Dr. Maltensche Anst. f. Nerven- u. Stoffwechselkranke, Baden-Baden.*) Münch. med. Wochenschr. Jg. 74, Nr. 46, S. 1961 bis 1962. 1927.

Bei Augenerkrankungen, wie Cerato-Conjunktivitis, wird Bestrahlung mit Quecksilberdampf- oder Jupiterlampe durch ein Filter empfohlen, das nur das Spektral-Gebiet zwischen 400—300 $\mu\mu$ durchläßt. Für vaginale Bestrahlungen bei Fluor wird ein Spekulum mit Doppelwänden empfohlen, in dem zur Kühlung Wasser zirkuliert. Bei alten chronischen Fällen von Fluor albus sollen die Erfolge sehr gute sein. Furunkelbestrahlungen unter Verwendung eines genauer beschriebenen, Wärme isolierenden Ringes geben gute Resultate, wenn eine ausgesprochen langwellige Strahlung emittierende Lichtquelle mit einer kombiniert wird, die mehr kurzwellige Strahlung abgibt. Es soll bei jeder Bestrahlung ein kräftiges Erythem erreicht werden. Auf diese Weise soll es gelingen, auch Furunkel bei Diabetikern ohne eitrige Einschmelzung zur Rückbildung zu bringen. Die Behandlung wird durch Anwendung von feuchten Verbänden noch unterstützt. *Schultze* (Gießen).

Zalewsky et Trifonoff: Les rayons ultra-violets et infra-rouges et les glandes à sécrétion interne. (Ultraviolett- und Infrarotstrahlen und Drüsen mit innerer Sekretion.) Progr. méd. Jg. 55, Nr. 46, S. 1773—1777. 1927.

Es werden die Erfahrungen der verschiedenen Autoren bei Behandlung von Leiden, die auf Erkrankung von Drüsen mit innerer Sekretion beruhen, besprochen und eigene Erfahrungen angefügt. Während die Hormontherapie hier eine Substitutionsbehandlung darstellt, wirkt die Lichtbehandlung in manchen Fällen kausal heilend, weil sie die unterfunktionierenden Organe zur normalen Tätigkeit bringt. Wenn das Organ fehlt, kann also die Lichtbehandlung nichts erreichen. Bei Infantilismus wurden eklatente Wirkungen durch Ultraviolettlichtbäder (3mal 15 Sitzungen), die mit Rotlichtbehandlung der Genitalzone kombiniert wurden, von den Verff. beobachtet. Ähnliche Erfolge hatten sie bei Störungen der Ovarialfunktion, und zwar sowohl bei vorzeitiger Amenorrhöe als auch bei klimakterischen Beschwerden. Kontraindiziert ist die Ultraviolettbehandlung bei Morbus Basedowi. Die Rotlichtbestrahlung wurde erfolgreich bei Dysfunktion des Hodens angewendet. Die ursächliche oder sekundäre sexuelle Neurasthenie wurde durch die Bestrahlung behoben. *P. S. Meyer* (Mannheim).

Böhmer: Zur Lichtbehandlung des chronischen rezidivierenden Erysipels. (*15. Kongr. d. dtsch. dermatol. Ges., Bonn, Sitzg. v. 4.—8. IX. 1927.*) Zentralbl. f. Haut- u. Geschlechtskrankh. sowie deren Grenzgeb. Bd. 25, H. 1/2, S. 37. 1927.

Bei Allgemeinbestrahlungen mit Ultraviolett fiel auf, daß mit Einsetzen dieser Lichtbehandlung die Rezidive von chronisch rezidivierenden Erysipeln ausblieben. 2 Tage wurden die Bestrahlungen unter Abdeckung des Erysipelherdes vorgenommen. Die Bestrahlungen erfolgen anfangs mehrmals wöchentlich, später in größeren Abständen. Bei den Bestrahlungen wurde nur ein schwaches Erythem gesetzt.
Schultze (Gießen).

Digitized by Google

Zentralblatt für die gesamte Radiologie.
Band IV, Heft 11 Seite 657—720

Allgemeines.

● **Pohl, R. W.: Einführung in die Elektrizitätslehre.** Berlin: Julius Springer 1927. VII, 256 S. u. 393 Abb. geb. RM. 13.80.

Das Buch ist im wesentlichen, wie sein Verf. im Vorwort mitteilt, die Niederschrift eines Abschnittes „Elektrizität" seiner Vorlesung über Experimentalphysik. Es wendet sich wie diese an den großen Kreis aller naturwissenschaftlich und technisch interessierten Studierenden. Die sehr großen Schwierigkeiten, in das Wesen der Elektrizität einzuführen, werden von ihm auf einem Wege zu lösen versucht, den ein oder vielleicht auch einige Vorläufer bereits zu gehen versucht haben, der aber meines Wissens in einem Elementarlehrbuch noch nicht gemacht worden ist. Pohl führt nämlich bereits auf der ersten Seite die Begriffe Strom und Spannung ein, sucht sie an der Hand einiger typischer Versuche mit einem gewissen Inhalt zu erfüllen, und gibt sodann, um von vornherein quantitative Grundlagen zur Verfügung zu haben, die praktischen Einheiten Volt, Ampere und die wichtigsten Meßinstrumente an. Damit umgeht er den zugegebenermaßen in jedem Lehrbuch und jeder Vorlesung die größten Schwierigkeiten bereitenden Aufbau eines Maßsystems und steht auf einem Boden, der ein sehr schnelles Eindringen und Fortschreiten zu tiefer in das Wesen der Elektrizität führenden Begriffen ermöglichen soll. Die Strom- und Spannungseinheiten werden als „willkürlich" bezeichnet; die Eigentümlichkeit, daß bei ihrer Definition keine runden Ziffern, sondern eigentümliche Dezimalen auftreten, wird als aus „historischen" Rücksichten entstammend, bezeichnet. Die Versuche, die bis zu diesem Punkt führen — genau das gleiche gilt für das ganze Buch —, entstammen einer meisterhaften Vorlesungstechnik. Das ganze Buch beschreibt nahezu alle Erscheinungen, die heutzutage in der Elektrizitätslehre von Bedeutung sind an Hand von ausgezeichneten Abbildungen in kurzer und klarer Form so deutlich, und erleichtert auch, da P. auffallend wenig kostspielige Hilfsapparate verwendet und mit wenigen sehr vielseitig verwendbar gemachten Grundelementen auszukommen weiß, die Erscheinungen an Hand seines Lehrbuches hervorzurufen und zu beobachten. Da bei der Lektüre die Beobachtung der Erscheinungen, die in der Vorlesung ja vorgeführt werden, nicht möglich ist, könnte es sein, daß die Beschreibungen der Versuche für Leser, die wenig Phantasie haben oder auf der Schule sehr wenig mit elektrischen Versuchen vertraut wurden, hie und da etwas zu knapp geraten sind. In den meisten Fällen werden allerdings die sehr sorgsam und geschickt ausgeführten Abbildungen vieles ersetzen können. Es wird wohl kein Lehrbuch geben, das in dieser Beziehung auch nur annähernd gleiche Qualitäten besitzt wie dieses. — Der obenerwähnte Aufbau auf Grund der unmittelbaren Einführung von Strom- und Spannungsbegriff wird von vielen als sehr gewagt angesehen werden. Das Wagnis wird noch dadurch verstärkt, daß P. nunmehr im 2. Kapitel auf den Begriff des elektrischen Feldes und im 3, auf den des magnetischen Feldes auf geradestem Wege zusteuert und dabei, wie man sich wohl am besten ausdrückt, ein sehr forsches Tempo vorlegt. Ob der Leser dabei mitkommt, wird sehr davon abhängen, ob er sich genügend in die Experimente einleben und Vertrauen zur Darstellung gewinnt, eine Frage, über die man die Praxis entscheiden lassen muß. Eine wohl sicher besonders gefährliche Stelle ist naturgemäß die, wo es gilt, den Zusammenhang zwischen Volt und Ampere einerseits und dem Energiebegriff andererseits zu finden. Es ist nicht ausgeschlossen, daß bei zahlreichen Lesern die Schwierigkeit, die umgangen zu sein schien, indem man das gefürchtete absolute Maßsystem am Anfang des Buches „vermied", nun für sie in verstärkter Form auftaucht und dann über sie „hinweggefahren" wird. P. baut allerdings auch hier auf so sicherer experimenteller Grundlage, daß der Leser unbedingt einsehen muß,

Digitized by Google

daß die Sache stimmt und er sich darauf verlassen kann, daß Volt × Ampere = Watt ist, und wird dazu neigen, sich der geschickten Führung auch weiterhin anzuvertrauen. Die weiteren Kapitel bringen: Das magnetische Feld, Verknüpfung elektrischer und magnetischer Felder (der schwierigste Teil des Buches), Kraftfluß, Selbstinduktion usw., technische Anwendungen (in ihm auch alles für die Röntgenapparate Wichtige), Trägheit des Magnetfeldes und elektrische Schwingungen, dann erst den Mechanismus der Leitungsströme (einschließlich der Lehre von Ionen und Elektronen); elektrische Felder an der Grenzschicht zweier Substanzen, Radioaktivität, elektrische Wellen (darin auch das Nötigste über die elektromagnetische Lichttheorie). Gegen den Aufbau des Buches lassen sich sicherlich vielerlei Einwendungen erheben. Sie treffen aber wohl in der Mehrzahl der Fälle nicht den Verf., sondern die „Elektrizität" selbst, die sich nun einmal nicht einer Begriffswelt fügt, die letzten Endes mechanistisch bleibt. Man kann die Sache drehen und wenden wie man will, ohne eine Resignation des Studierenden, Verzicht auf Vorstellungen und allmähliches Hereindenken in ein abstraktes Lehrgebäude geht es nun einmal nicht ab. Das Buch gehört sicherlich zu den besten seiner Art und wird jedem, der die elektrischen Erscheinungen und das Schema mit dem man sie in eine systematische Ordnung zu bringen sucht, kennenlernen will oder muß, sehr nützliche Dienste leisten. *v. Dechend* (Berlin).

● **Goldschmidt, Richard: Die Lehre von der Vererbung. (Verständl. Wiss. Bd. 2.)** Berlin: Julius Springer 1927. VI, 217 S. u. 50 Abb. geb. RM. 4.80.

In 11 anregend geschriebenen Kapiteln vermittelt der Verf. dem gebildeten Laien einen Überblick über den Stand unseres Wissens von den Vererbungsvorgängen. Entsprechend dem besonderen Interesse für die Vererbungsprobleme beim Menschen, das in den der eigentlichen Fachwissenschaft fernerstehenden Kreisen vorherrscht, wird auf die Übertragbarkeit der experimentell an Pflanze und Tier gewonnenen Ergebnisse auf den Menschen ausdrücklich hingewiesen und die Gründe für scheinbare Widersprüche werden ausführlich erläutert. Die Darstellungsweise auch der schwierigsten Fragen ist so geschickt, daß die Lektüre ein Genuß ist. Abschnitte, wie das erfahrungsgemäß für Laien schwierige Kapitel von Erblichkeit und Nichterblichkeit, „Erbtypus" und „Erscheinungstypus", sind didaktisch meisterhaft. Als Vervollkommnung für weitere Auflagen könnte man vielleicht den Druck des Schemas, das die Lage verschiedener Eigenschaften in einem Chromosom als Ursache der Koppelung wiedergeben soll, in doppelter Größe wünschen, da die Einzelheiten bei der gewählten Bildgröße nur mit der Lupe zu erkennen sind. *H. Kappert* (Quedlinburg).

● **J. Veit. Handbuch der Gynäkologie. 3. völl. neubearb. Aufl. Hrsg. v. W. Stoeckel. Bd. 3. Sterilität und Sterilisation. Bedeutung der Konstitution für die Frauenheilkunde. Bearb. v. F. Engelmann u. A. Mayer.** München: J. F. Bergmann 1927. XII, 879 S. u. 302 Abb. RM. 75.—.

Der vorliegende 3. Band des völlig neu bearbeiteten und jetzt von Stöckel herausgegebenen bekannten Handbuches bringt in 2 großen Kapiteln Ausschnitte aus modernen gynäkolog. Arbeitsgebieten: Engelmann, Sterilität und Sterilisierung und A. Mayer, die Bedeutung der Konstitution in der Frauenheilkunde. Engelmann gibt einleitend einen kurzen Überblick über Anatomie und Physiologie der Genitalorgane in Beziehung zur Sterilität. Vor Erörterung der Ursachen der Sterilität weist er kurz auf die oft bedeutungsvolle Rolle hin, die der Mann in dieser Frage spielt. Unter den lokalen Ursachen an den weiblichen Genitalien sind die Veränderungen der Tuben hervorzuheben, ihrer Erkennung dient heute eine neue Methode: die Tubendurchblasung, der denn auch eine ausführliche Besprechung zuteil wird. Hier findet die Salpingographie Erwähnung, die in ihrer praktischen Bedeutung vom Verf. der Pertubation gleichgestellt wird. Unter den allgemeinen Ursachen werden neben anderem auch psychoneurotische Störungen eingehend besprochen. Einem kurzen Kapitel über Prophylaxe der Sterilität schließen sich Ausführungen über die mannigfachen Behandlungsmethoden an. Neben der lokalen, meist operativen Therapie wird jedoch auch

Digitized by Google

der allgemeinen Therapie ein größerer Abschnitt gewidmet. Ein Kapitel: künstliche Befruchtung schließt die Abhandlung über Sterilität. Die Bearbeitung des „Sterilisierung" betitelten Gebietes gab dem Verf. Gelegenheit, sich mit den modernsten Fragen des ärztlichen Standes auseinanderzusetzen. Die heikle Frage der willkürlichen Geburtenregelung erfährt eine ebenso gründliche wie vornehme Untersuchung. Eingehende Besprechung von Organ- und psychoneurotischen Erkrankungen geben einen Überblick über die ärztliche Indikation zur Sterilisierung, weitere Kapitel befassen sich mit der sozialen und eugenetischen Indikation. Die Sterilisierungsmethoden werden nach temporären und dauernden getrennt. Unter den ersteren bilden die Mittel des Präventivverkehrs, unter letzteren die große Reihe der operativen Methoden den besonderen Gegenstand der Ausführungen. Zur Erreichung einer temporären Sterilisierung erscheint dem Verf. die Unschädlichkeit der Röntgen- und Radiumbestrahlung bezüglich der Nachkommenschaft noch nicht genügend gesichert, um sie allgemein empfehlen zu können. Hiermit liegt ein Werk vor, das alle Fragen, die dieses Gebiet in reicher Zahl bietet, in ausführlicher und kritischer Weise zur Beantwortung bringt. — Den weitaus größeren Teil des Bandes beansprucht A. Mayers Abhandlung über die Bedeutung der Konstitution für die Frauenheilkunde. Das Werk gibt in 12 Kapiteln eine solche Fülle von Beobachtungen und Anregungen, daß es unmöglich ist, in einigen Zeilen dem Inhalt volle Würdigung zuteil werden zu lassen. Das einleitende Kapitel gibt, unterstützt durch zahlreiche ausgezeichnete Abbildungen, einen vortrefflichen Überblick über die anatomisch-physiologischen Unterschiede zwischen Mann und Frau. Im 2. Kapitel schildert Verf. die für die Gynäkologie wichtigen Konstitutionsanomalien, auch hier finden sich zahlreiche Abbildungen, die die einzelnen Typen in ausgezeichneter Weise zur Darstellung bringen. Weitere Kapitel befassen sich mit der Beziehung von Menstruation und Klimakterium zur Konstitution. Hier finden sich die interessanten Typen der mit Pubertätsblutungen Behafteten, der A- oder Oligomenorrhoischen, hier ist der verschiedenen Verlaufsformen des Klimakterium gedacht. Das große Kapitel der Fortpflanzungstätigkeit macht uns mit Störungen während der Gravidität, Geburt und Wochenbett in ihren Beziehungen zur Konstitution bekannt. Es folgen interessante Abhandlungen über die Vererbung des Geschlechts und verwandte Fragen; in einem weiteren Kapitel über Zwillinge und Konstitution werden die Fragen des Vererbungsganges noch weiter ausgeführt. Ferner werden die wichtigsten gynäkologischen Erkrankungen in ihrer Beziehung zur Konstitution untersucht und wertvolle Ergebnisse gewonnen. Ein Kapitel „Frau und Beruf" berüksichtigen die heute so wichtige Frage der Frauenarbeit und ihren Einfluß auf die weibliche Konstitution. Das 9. Kapitel bringt Ausführungen über die Vererbung von Krankheiten, daran schließt sich ein für Eheberatung wichtiges Kapitel über „Ehe und Konstitution". Sodann werden zusammenfassend die gynäkologisch wichtigen Merkmale einer besonderen Konstitution festgestellt; das Werk klingt aus in die Mahnung, bei aller Achtung der bisher in Blüte stehenden operativen Tendenz der gynäkologischen Therapie doch mehr als bislang auf konstitutionelle Faktoren zu achten. Wenn auch Mayer betont, daß mit vorliegendem Werke nur ein erster Versuch auf dem großen Gebiete der Konstitution der Frau gemacht werden solle, so muß doch gesagt werden, daß diese Arbeit, fußend auf reichen Erfahrungen und ausgezeichneter Beobachtungsgabe, als bahnbrechend und wegweisend auf dem der Gynäkologie bislang noch ziemlich fremden Gebiet der Konstitution sein wird. *Oskar Bott* (Wiesbaden).

● **Schlesinger, Hermann: Syphilis und innere Medizin. Tl. 3. Die Syphilis des Zirkulations- und Respirationstraktes und der innersekretorischen Drüsen. Syphilis und Blutkrankheiten.** Wien: Julius Springer 1928. VI, 234 S. u. 12 Abb. RM. 18.—.

Ein kleineres Eröffnungskapitel beschäftigt sich mit der Herzmuskelinsuffizienz und den Herzfehlern auf luetischer Grundlage. Häufig erkrankt im Spätstadium der Syphilis das Atrioventrikulärbündel und seine Schenkel und es kommt dann zum Bilde der Überleitungsstörungen, die recht eindrucksvoll geschildert werden. Der größte

Digitized by Google

Abschnitt ist den syphilitischen Erkrankungen der Aorta und der Gefäße gewidmet. Die Aortitis ist eine häufige Erscheinung bei Lues. Sie ist nicht in allen Ländern gleich verbreitet. In unkultuvierten und behandlungsfeindlichen Ländern sieht man mehr das Überwiegen der sichtbaren Lues und nur wenig Aortenlues; in Kulturländern dagegen findet man ein Zurücktreten der ersteren, während die Aortitis in den Vordergrund rückt, so daß diese heute unter den syphilitischen Organveränderungen an erster Stelle steht. So begegnet man bei der Neurolues in mindestens einem Drittel, bei der Tabes in der Hälfte der Fälle Aortenveränderungen. Die Zunahme wird auf die energischere Behandlung zurückgeführt. Bei der Diagnose der Aortitis verdient neben der klinischen Untersuchung vor allem die Röntgenuntersuchung Beachtung, die häufig das entscheidende Wort spricht. Röntgenzeichen der Aortitis sind: Diffuse Erweiterung eines Gefäßabschnittes, meist der Aorta ascendens, deutliche Vorwölbung der Aorta ascendens mit verstärkter Pulsation und Zunahme der Schattendichte. Als Folgeerscheinung der Mesaortitis sind zu nennen: Aorteninsuffizienz, die verschiedenen Formen der Angina wie Stenocardie, pulmonale und abdominelle Angina und endlich kardiale Dyspnöe. Die einzelnen Krankheitstypen werden durch interessante Krankheitsfälle klar und lebendig dargestellt. Ebenso instruktiv wirkt die Besprechung des Aneurysmas. Eingehend wird die Differentialdiagnose gegenüber den verschiedenen in Betracht kommenden Krankheitszuständen behandelt und dabei immer wieder auf die Wichtigkeit der Röntgenuntersuchung hingewiesen. Auch beim Aneurysma wird seit der Salvarsanaera eine rasche Zunahme beobachtet. Es reiht sich dann eine Schilderung der seltenen Gefäßerkrankungen an wie Syphilis der Arteria pulmonalis, der mittleren und kleineren Schlagadern, der Extremitätenarterien und der großen Venen. Aus dem Abschnitt Syphilis der Pleura, Bronchien und Lungen interessieren besonders die Ausführungen über Lungensyphilis der Erwachsenen. Das vorliegende Material wird besonders kritisch unter die Lupe genommen und recht ausgiebig zerpflückt. Das Röntgenbild entspricht der interstitiellen Pneumonie; ein sicheres röntgenologisches Zeichen gibt es nicht. Das Ergebnis der Besprechung gipfelt in dem Satz: Die Diagnose der Lungensyphilis ist sehr schwer und unsicher; meist kommt man über eine Wahrscheinlichkeitsdiagnose nicht hinaus. In 2 weiteren Kapiteln sind die eigenen und fremden Beobachtungen über Syphilis und Blutkrankheiten und die luetischen Erkrankungen der endokrinen Drüsen geschildert. Das ganze Buch zeichnet sich durch hervorragende Verarbeitung des gesamten Materials aus. Da der Autor überall aus dem Quell eigener, reicher Erfahrung schöpft, wirken seine Ausführungen stets lebendig und überzeugend. Der Praktiker wird vor allem für die bis ins einzelne gehenden Richtlinien für die Therapie sehr dankbar sein. *Hans Kloiber* (Baden-Baden).

● **Lehrbuch der Röntgendiagnostik mit besonderer Berücksichtigung der Chirurgie. Hrsg. v. H. R. Schinz unter Mitwirkung v. W. Baensch u. E. Friedl. Nebst Beiträgen v. A. Hotz, O. Jüngling, E. Liebmann, E. Looser u. K. Ulrich. Mit einem Geleitwort v. P. Clairmont u. E. Payr.** Leipzig: Georg Thieme 1928. XVIII, 1131 S., 5 Taf. u. 1722 Abb. geb. RM. 98.—.

Das Lehrbuch der Röntgendiagnostik von Schinz, Baensch und Friedl stellt ein ganz besonders gutes Werk dar, das wohl nahezu sämtliche Gebiete behandelt, die der röntgendiagnostischen Auswertung zugänglich sind. Eine ungeheuere Fülle von Material ist zusammengetragen, kritisch gesichtet und auf anatomischen und klinischen Grundlagen aufgebaut worden. Die einzelnen Abschnitte sind klar, didaktisch geschickt und erschöpfend abgehandelt. Besonders wertvoll erscheint es, daß den verschiedenen Kapiteln, wo notwendig, technische Bemerkungen vorangesetzt sind. Die sehr inhaltsreiche Röntgendiagnostik ist vorwiegend unter Berücksichtigung des chirurgisch eingestellten Arztes abgehandelt und füllt so eine Lücke unter den schon vorhandenen Lehrbüchern aus. In seinem gesamten Aufbau stellt das Werk sowohl ein Lehrbuch für den Anfänger als auch ein Nachschlagewerk für den Fortgeschrittenen dar. Aber nicht nur für einen Fachröntgenologen ist das Werk un-

Digitized by Google

entbehrlich, sondern jeder Arzt, der sich mit Röntgenstrahlen überhaupt beschäftigt, wird es gern in die Hand nehmen, um seine Kenntnisse zu bereichern. 1722 ausgezeichnete, teilweise farbige Abbildungen, die mit größter Sorgfalt und Liebe zusammengestellt und zum größten Teil sehr gut wiedergegeben sind, ergänzen vortrefflich das Studium des inhaltsreichen Textes. Der Preis ist angemessen. Einige unterlaufene Druckfehler und falsche Bezeichnungen werden sicherlich mit der bald folgenden 2. Auflage verschwinden, für die vielleicht der Wunsch geäußert werden darf, das Werk in 2 Bänden erscheinen zu lassen, um es handlicher zu machen.

F. Leeser (Berlin).

Tomesku, Ion: Kongenitale Mißbildungen des Schädels und der Wirbelsäule. Dtsch. Zeitschr. f. Chir. Bd. **205**, H. 3/6, S. 368—375. 1927.

Verf. berichtet über 5 Fälle von Meningocelen. *Schubert* (Marienwerder).$_{o}$

Latten, Wolfgang: Histologische Beziehungen zwischen Os tibiale und Kahnbein nach Untersuchungen an einem operierten Falle. (*Chir. Univ.-Klin., Köln-Lindenburg.*) Dtsch. Zeitschr. f. Chir. Bd. **205**, H. 3/6, S. 320—326. 1927.

Das Os tibiale externum sucht sehr oft Anlehnung an die benachbarten Knochen, in selteneren Fällen zum Talus, weit häufiger zum Os naviculare. Bei den Beziehungen zum Talus handelt es sich wohl nie um ein echtes Gelenk, sondern um eine Art Gleitfläche bzw. Widerlager für das Lig. calcan. navic., das auf dem Talus gleitet. Auch echte Artikulation zum Kahnbein ist äußerst selten, am häufigsten ist hier knorpelige Konkreszenz oder knöcherne Vereinigung. In einem der beiden mitgeteilten Fälle hat Verf. besonderen Wert auf die genaue Klärung dieser Verhältnisse gelegt, insbesondere durch genaue histologische Untersuchung.

13jähriges Mädchen. Seit einiger Zeit traten bei längerem Stehen und Gehen Schmerzen in beiden Füßen auf, die bis in die Waden hinaufzogen. Leichte Ermüdbarkeit beim Gehen sowie häufiges Umknicken nach außen; die Schmerzen sind oft so intensiv, daß die Kranke einige Zeit ruhen muß. Eine bestimmte Lokalisation konnte sie nicht angeben. Befund: Die Tuberositas ossis navic. springt bds. stärker als normal vor und ist umschrieben druckempfindlich. Auf dem Röntgenbild zeigte sich bds. ein kirschkern- bzw. haselnußgroßes Os tib. ext. von bohnenförmiger Gestalt. Operation: Die Tuberositas ossis navic. bds. wird durch einen Längsschnitt freigelegt. Die ansetzende Sehne des M. tib. post. wird vorsichtig vom Os navic. sowie vom Os tib. abgetrennt, letzteres und ein kleines Stück vom Kahnbein wird entfernt. Dann wird die Sehne bds. am Kahnbein wieder angenäht. Schiene. Heilung p. p. Nachuntersuchung nach 1 Jahr ergab völlige Beschwerdefreiheit. Die histologische Untersuchung erwies, daß die Verbindung zwischen Os tib. und Kahnbein aus einem zell- und capillarreichen jugendlichen Bindegewebe bestand, welches von zahlreichen Knorpelinseln und Knorpelzügen durchsetzt war. Diese verdichteten sich stellenweise zu einer soliden Knorpelbrücke, die von der Spongiosa des Os tib. zu der des Kahnbeins hinüberzog.

Verf. hält den Prozeß für eine Vorstufe einer vollkommenen Knorpelbrücke und später einer enchondralen Verknöcherung derselben. Die starken Beschwerden in dem Falle waren wohl dadurch bedingt, daß Epiphysenknorpel in der Zeit der beginnenden Verknöcherung besonders empfindlich sind. *Lehrnbecher* (Magdeburg).$_{o}$

Schaffer, Alexander J., and A. Wilmot Jacobsen: Mikulicz's syndrome. A report of ten cases. (10 Fälle von Mikuliczscher Krankheit.) (*Dep. of pediatr. a. med., Johns Hopkins univ. school of med. a. Harriet Lane home, Johns Hopkins hosp., Baltimore.*) Americ. journ. of dis. of childr. Bd. **34**, Nr. 3, S. 327—346. 1927.

Das Mikuliczsche Syndrom (bilateral symmetrische Schwellung der Tränen- und Speicheldrüsen) kommt vor: 1. symptomatisch bei lymphatischer Leukämie, Tuberkulose, Lymphosarkom, chronischer Blei- und Jodvergiftung, Febris uveo-parotidea subchronica (Heerfordt), vielleicht auch bei Syphilis; 2. als echte Mikuliczsche Krankheit, d. h. ohne nachweisbare Ursache. Die wiederholt vertretene Ansicht, daß M.sche Krankheit, aleukämisches Stadium der Leukämie und lymphatische Leukämie verschiedene Stufen des pathogenetisch gleichen Vorgangs sind, stützt sich auf histologische Befunde, widerstrebt aber den klinischen Tatsachen. Wahrscheinlicher ist die Annahme einer unbekannten chronischen Infektion mit gewöhnlichem Ausgang in Spontanheilung. — Von den 10 mitgeteilten Fällen betreffen 4 das Kindesalter, 3 davon mit lymphatischer

Digitized by Google

Leukämie, 1 (Knabe von 12 Jahren) mit einer „Febris uveoparotidea subchronica (Heerfordt)", d. h. einer Iridocyclitis unbekannter Ätiologie mit Mikuliczschem Syndrom. — Essentielle M.sche Krankheit sahen die Verff. nur bei Erwachsenen; nach den Angaben der Literatur ist sie auch sonst bei Kindern selten beobachtet. *K. Benjamin.*

Brown, A. Lincoln, and Edward Archibald: The action of cough upon material in the tracheobronchial tract. An experimental study. (Das Geschehen beim Abhusten von Stoffen im Bronchialbaum. Eine Experimentalstudie.) Americ. review of tubercul. Bd. **16**, Nr. 2, S. 111—122. 1927.

Auf Grund physiologischer Erwägungen kommen die Autoren zu dem Ergebnis, daß der Husten die Verstreuung von Stoffen im Bronchialbaum herbeiführen kann anstatt sie herauszubefördern, und zwar sowohl durch den dem Hustenstoß folgenden tiefen Inspirationszug als auch bei dem Exspirationsakt, wenn ein Bronchus verlegt ist, so daß die distal befindlichen Bestandteile in andere Verzweigungen des Bronchialbaums geschleudert werden, wie es bei Jodölinjektionen schon radiologisch beobachtet wurde. Zur näheren experimentellen Ergründung wählten Verf. Katzen (einmal auch einen Hund) und injizierten ihnen in die Trachea einmal Lipidiol allein, einmal zu gleichen Teilen mit Sputum vermengt und drittens zähes Sputum, in das etwa ein Teil Öl auf 2 Teile Sputum gebracht war. Die Einbringung geschah durch den Intercricotyreoidealraum, bei dem dicken Sputum durch die Tracheakanüle nach Tracheotomie. Nach Vorversuchen ergab sich als zweckmäßig, nach Einführung des Materials die Narkose auszusetzen, eine Röntgenkontrolle zu machen und nach etwa 2 Minuten Husten auszulösen. Dann konnte die Narkose fortgesetzt und die Prozedur beliebig oft wiederholt werden. Die Beobachtung ergab, daß Husten allein die Geschwindigkeit und den Grad des Eindringens von Lipiodol und Lipiodol-Sputum-Emulsion erhöhte, und daß dies bei Kompression der Trachea noch mehr der Fall war, so daß eine richtige „Eintreibungs"-Tätigkeit des Hustens zustande kam. Bei dickem Sputum war das nicht der Fall. Es wird darauf hingewiesen, daß analog tuberkulöser Eiter bei Operationen, z. B. Thorakoplastik, in gesunde Alveolarabschnitte gelangen kann, wenn der Husten nicht unterdrückt wird, und daß bei Aspiration von Speiseteilen in die Luftwege das Hineingelangen in die feinen Bronchien und Alevolen nur durch den Husten erklärt werden kann. *Landau* (Magdeburg).

May, W.: Über Kavernenheilung. (*2. Tag. d. dtsch. Tuberkul.-Ges., Bad Salzbrunn, Sitzg. v. 9.—10. VI. 1927.*) Beitr. z. Klin. d. Tuberkul. Bd. **67**, H. 1/3, S. 191 bis 199 u. 225—235. 1927.

Verf. beobachtete bei seinen Patienten nach 4—6monatiger konservativer Heilstättenbehandlung in 5% der Fälle Kavernenschrumpfung und in 5% Kavernenschwund bei einer an klinische Heilung grenzenden Besserung. In Ergänzung dieser Beobachtung wurden frühere Jahrgänge nachuntersucht und festgestellt, daß von 139 ausschließlich konservativ behandelten Heilstättenpatienten mit durchgeführter Kur 18% gute, klinische Besserungen, davon etwa die Hälfte mit Kavernenschwund und Kavernenschrumpfung aufweisen. In weiteren 32% fand sich Kavernenschwund mit klinischer Heilung. In allen Fällen handelte es sich um atypische Tuberkulosen des hochallergischen Stadiums im Sinne von Ranke. Bei der Prognosestellung und Entscheidung über die einzuschlagende Therapie werden in jedem Falle diese Erfahrungen zu berücksichtigen sein. *L. Rickmann* (Ziegenhals, O.-S.).

Moore, Irwin: The pathology of œsophagectasia (dilatation of the œsophagus without anatomical stenosis at the cardiac orifice.) (Die Pathologie der Oesophagektasie. [Erweiterung der Speiseröhre ohne anatomische Verengerung der Kardia.]) Journ. of laryngol. a. otol. Bd. **42**, Nr. 9, S. 577—587. 1927.

Beschreibung und Abbildungen von 5 Präparaten, welche die verschiedenen Arten der Speiseröhrenerweiterungen schön darstellen. Man kann 3 Varietäten unterscheiden und zwar die spindelförmige Erweiterung, welche die häufigste ist, die nächsthäufige die birnförmige und schließlich die seltenste die S-förmige. Wahrscheinlich kommt

Digitized by Google

es nur bei letzterer zu einer reellen Verlängerung der Speiseröhre. Bei der spindelförmigen nimmt die Weite von oben nach unten allmählich zu und erreicht ihren größten Durchmesser in der Mitte zwischen unterem Rand des Ringknorpels und der Kardia, gegen welche hin die Weite wieder abnimmt; bei der birnförmigen Erweiterung ist nur das unterste oder die zwei unteren Drittel der Speiseröhre erweitert, die Weite nimmt von oben nach unten rasch zu und ist daher über der Kardia am größten; bei der S-förmigen schließlich handelt es sich um eine starke Verlängerung, wodurch die Speiseröhre eine S-förmige Schlinge bildet. Die Hypertrophie der Wand ist immer sekundärer Natur und wird oft gefunden, ja Brown Kelly meint noch im Jahre 1920, daß es bei der Oesophagektasie keine Wandverdünnung gibt; bei 2 der demonstrierten Fälle besteht aber eine solche. Auffallend ist, daß die Fälle mit Wandhypertrophie bei der Sektion meist Speisereste oder Flüssigkeit in der Speiseröhre hatten. Es ist mehr als wahrscheinlich, daß durch Schädigung des Auerbachschen Plexus die normale Muskeltätigkeit verloren geht und dadurch die Erweiterung zustande kommt.

Salzer (Wien).$_{o}$

Harbitz, Francis: Tuberkulose des Magens. Gleichzeitiges Vorkommen von Tuberkulose und Krebs im Verdauungskanal. (*Rikshosp. patol.-anat. inst., Oslo.*) Norsk magaz. f. laegevidenskaben Jg. 88, Nr. 7, S. 572—576 u. engl. Zusammenfassung S. 576. 1927.

Kasuistischer Beitrag zum Auftreten des tuberkulösen Magengeschwürs und dem gemischten Auftreten von Carcinom und Tuberkulose im Magen, Ileocoecum und Oesophagus.

Kremer (Beelitz).^{oo}

Djørup, Frans, und Harald Okkels: Über sarkomähnliche Geschwülste im Magen. (*Horsens Kommunehosp., Horsen.*) Hospitalstidende Jg. 70, Nr. 40, S. 937—963. 1927. (Dänisch.)

Kasuistische Mitteilung über einen Fall eines Magentumors, der wegen langdauernder okkulter Blutungen operativ entfernt wurde. Der Tumor war apfelgroß, ragte in das Mageninnere vor und trug einige Ulcerationen. Mikroskopisch zeigten sich 2 verschiedene Teile, ein solider und ein cystischer. Der solide Teil bestand aus dicht gelegenen, schmalen, langgestreckten, zum Teil wirbelartig verflochtenen Zellen mit starker Protoplasmafärbung, mit langen, stark färbbaren Kernen mit nur wenigen Mitosen. In der Gegend der Cyste fanden sich zahlreiche kollagene Fibrillen von der Kapsel ausgehend, dazu Flüssigkeit zwischen den Zellen, die sich durch die Färbung als Schleim kennzeichnete. Eine sichere histologische Diagnose war nicht möglich, Sarkom konnte mit Sicherheit nicht festgestellt werden, doch ist es wohl möglich, daß es sich um ein peripheres Gliom, Schwannom, mit myxomatösem Zerfall handelte.

Luz (Berlin).$_{o}$

Rusznyák, Stephan: Studien über gallentreibende Mittel. I. Mitt. Die Wirkung des dehydrocholsauren Natriums (Decholin) beim Menschen. (Zugleich ein Beitrag zur Untersuchungsmethodik mittels Duodenalsondierung.) (*Med. Univ.-Klin., Breslau.*) Zeitschr. f. d. ges. exp. Med. Bd. 57, H. 3/4, S. 537—553. 1927.

Rusznyák hat nach pernasaler Einlegung der Duodenalsonde bzw. einer Doppelsonde nach Barsony und Egan mindestens 2, meist 4 halbe Stundenportionen Duodenalgalle gesammelt, dann die Gallenblase durch Pituglandol entleert und nach Abklingen der Entleerungsaktion 2 g Decholin intravenös gegeben. Bei seinen sehr sorgfältigen Untersuchungen kommt er zu etwas abweichenden Befunden gegenüber anderen Autoren, die über die Cholerese des Decholins gearbeitet haben. Die Gallenmenge nimmt in den beiden ersten Stunden zwar meist zu (in 13 Fällen von 19), doch beträgt die Zunahme durchschnittlich nur 41,1%. Die von Adlersberg und Neubauer gefundene Tatsache, daß die Gallensäuren sehr stark zunehmen und das Cholesterin sowie das Bilirubin verdrängen, und zwar ersteres früher, wird bestätigt. Die Zunahme beträgt im Durchschnitt 100%. Der Effekt des Decholins an der Magensekretion (geringe Mengenzunahme, geringe Herabsetzung der Acidität) und der Diurese (geringe Abnahme) ist minimal. Es besteht eine cholagoge Wirkung des Decholins. Therapeutisch genügen die festgestellten Wirkungen des Decholins in der üblichen Dosis nicht, um einen Effekt durch vermehrte Durchspülung beim Menschen zu erzielen.

M. Schönaubs (Frankfurt a. M.).$_{o}$

Digitized by Google

Lattuca, M., et S. Nasca: La contractilité de la vésicule biliaire. I. Influence du salicylate de soude et de la boldine. (Die Contractilität der Gallenblase. I. Die Wirkung von Natriumsalicylat und Boldin [Alkaloid in den Blättern von Peumus Boldus hol; d. Ref.].) (*Inst. de pathol. méd., univ., Palerme.*) Arch. internat. de physiol. Bd. 28, Nr. 1, S. 96—99. 1927.

An der ausgeschnittenen Gallenblase wurde in der Anordnung nach Chiray und Pavel die Wirkung von Natriumsalicylat und Boldin auf die Contractilität untersucht. Selbst 1 g Natriumsalicylat (in 500 ccm) ändert normalen Tonus und Contractilität der Gallenblase nicht. Dagegen stirbt die überlebende Gallenblase unter Natriumsalicylateinwirkung regelmäßig früher ab. In gleicher Weise verändert Boldin die Stärke der Kontraktionen und die Schwankungen des Tonus nicht; die Lebensdauer des Präparates wird leicht vermindert.

K. Zipf (Münster i. W.).

Pugh, Winfield Scott: Calcification of the kidney. (Verkalkung der Niere.) Internat. journ. of med. a. surg Bd. **40**, Nr. 7, S. 288—291. 1927.

Während punktförmige Kalkablagerungen in den Nieren nichts Ungewöhnliches sind, kommen ausgedehnte Verkalkungen außer bei Tuberkulose und bei metallischen Giften sehr selten vor. Punktförmige Kalkablagerungen wurden meist bei älteren Individuen beschrieben; wo sie bei Kindern gefunden wurden, schien sehr häufig ein Darmkatarrh — Störung des Kalkstoffwechsels? — im Spiele gewesen zu sein. Den Verkalkungen zugrunde liegt überwiegend die Erweiterung von Harnkanälchen, manchmal, besonders in sehr vorgerücktem Alter, Cystenbildung. Als Ursache kommen in Frage entzündliche Prozesse, Zirkulationsstörungen, senile Umwandlungen. Experimentell lassen sich Verkalkungen in der Niere erzeugen durch Unterbindung des Ureters oder besser der Nierenarterie; es scheidet sich dann meist phosphorsaurer Kalk aus, während die Ablagerungen in Krankheitsfällen aus Carbonaten zu bestehen pflegen. Verf. berichtet dann über 3 Fälle von ausgedehnten Nierenverkalkungen, einen von Stuart 1913, einen von Sterling und Lawrence 1924 mitgeteilten und eine eigene Beobachtung, die anscheinend als akute Mercurochromvergiftung aufzufassen ist.

Spanjer-Herford (Braunschweig).

Forrest, Devereux: A case of transient paraplegia in Hodgkin's disease. (Über einen Fall von vorübergehender Paraplegie bei Hodgkinscher Krankheit.) (*London hosp., London.*) Lancet Bd. **213**, Nr. 16, S. 809—810. 1927.

Fälle von Paraplegie bei Hodgkinscher Krankheit (Lymphogranulomatose) sind in der Literatur nur einzelne beschrieben. Verf. kann einen weiteren Fall hinzufügen mit Autopsie.

Bei einem 34jährigen Manne entwickelten sich seit 1922 eine Reihe weicher Geschwülste in der linken Supraclaviculargrube und der linken Leistengegend von Erbsen- bis Truthühnereigröße. 1925 begann das linke Bein kalt und steif zu werden und war schwächer als das rechte. Die genaue Untersuchung des Nervensystems im Krankenhaus ergab Verlust der Bauchdeckenreflexe, Erhöhung der Knie- und Achillessehnenreflexe beiderseits. Plantarreflex rechts zweifelhaft, links Babinski. Motorische Schwäche in beiden Beinen, links mehr wie rechts. Sensibilität normal. In der Folgezeit entwickelte sich ausgesprochene spastische Parese in beiden Beinen mit Babinski ohne Fußklonus. Wassermann negativ. Blutuntersuchung ergab progressive Anämie. Nach Behandlung mit Röntgenstrahlen und Arsenik ging die paraplegische Lähmung wesentlich zurück und die Sehnenreflexe wurden normal. Exitus am 4. I. 1926. Bei der Sektion fanden sich typische Hodgkin-Lymphogranulome an den oben bezeichneten Stellen, sowie an den verschiedensten Stellen des Magen-Darmtraktus. Leber und Milz stark vergrößert. Im Rückenmark ergab die mikroskopische Untersuchung Degeneration der Pyramidenbahnen, der Hinterstränge, wie der Randzonen, speziell der Kleinhirnseitenstrangbahnen, außerdem Schwund der Nervenzellen und Gliawucherungen in den Vorderhörnern. Nirgends waren Geschwülste in dem Rückenmarkskanal durchgebrochen. Die Seltenheit der Affektion geht daraus hervor, daß in den letzten 20 Jahren nur 4 Fälle in dem Hospital zur Beobachtung kamen, von denen nur einer zur Sektion kam.

Verf. erörtert drei Möglichkeiten über die Beteiligung des Rückenmarks bei der Hodgkin-Krankheit und zwar 1. durch Toxine, 2. durch Tumordruck auf das Rückenmark oder die Gefäße desselben; 3. durch allgemeine schwere Anämie. Verf. kommt zu dem Schlusse, daß in unserem Falle eine schwere Anämie die Ursache der Rückenmarksveränderungen gewesen ist.

Gierlich (Wiesbaden).

Digitized by Google

Kindler: Vorteile und Gefahren des diagnostischen Zisternenstiches. (*III. Tag. alpenländ. Chir., Innsbruck, Sitzg. v. 26. IX. 1927.*) Zentralbl. f. Chir. Jg. **55**, Nr. 2, S. 87 u. 91—94. 1928.

Die Gefahren der Suboccipitalpunktion sind nicht so groß, wenn man die Technik ihrer Aufführung beherrscht. Diagnostisch ist sie oft der Lumbalpunktion vorzuziehen, sowohl bei Erkrankungen der Schädelhöhle als auch beim Beginn und im Verlauf einer Meningitis. Durch sie läßt sich ein vollkommener und unvollkommener Block ermitteln. *Peiper* (Frankfurt a. M.).

Huldschinsky, Kurt: Die ethnographische und historische Ähnlichkeit zwischen der Verbreitung der Paralyse und der Rachitis. Zeitschr. f. d. ges. physikal. Therapie Bd. **34**, H. 1, S. 9—11. 1927.

Verf. stellt die Hypothese auf, daß der Zivilisationsfaktor, welchen Kraepelin für den Ausbruch der Paralyse verantwortlich macht, in dem Abschluß des Körpers vom Sonnenlicht zu suchen sei. Im Vergleich mit der Rachitis, welche die gleiche ethnographische Verbreitung und geschichtliche Entwicklung aufweise wie die Paralyse, schlägt Huldschinsky eine umfassende Lichtbehandlung aller Luesfälle vor. Allerdings stoße die Feststellung des erzielten Erfolges auf Schwierigkeiten, welche in der ungenügend festgestellten Morbiditätsziffer der Paralyse lägen. *Frobenius.*$_{o}$

Firket, Jean, et L. Schweitzer: La séro-réaction de Botelho peut-elle servir au diagnostic des cancers? (Kann die Seroreaktion von Botelho zur Krebsdiagnose dienen?) (*Laborat. d'anat. pathol. et centre anticancéreux, univ., Liége.*) Ann. de la soc. méd.-chir. de Liége Jg. **60**, Juni-Juli-H., S. 1—13. 1927.

Verff. wandten bei 225 Fällen im Verlaufe eines Jahres die Botelhosche Reaktion an, die von verschiedenen Seiten als ein sicheres diagnostisches Hilfsmittel, von manchen sogar für das Carcinom als die Reaktion bezeichnet wird, was für die Lues die WaR. ist. Es handelt sich bei der Botelhoschen Reaktion um eine Fällung der Serum-Albumine durch Jod-Jodkaliumlösung bei Anwesenheit von Säure. Da an und für sich alle Sera einen Niederschlag geben, ist der positive Ausfall bei Carcinomen dadurch gegeben, daß man viel weniger Reagens benötigt als bei Normalseren.

Verff. kommen auf Grund ihrer Resultate (es werden über 80 Krankengeschichten mitgeteilt) zu dem Schluß, daß die Methode mit 78% Treffern im allgemeinen, mit 100% Treffern bei Eingeweidecarcinomen als brauchbar zur Krebsdiagnose angesehen werden muß. Man sollte sie deshalb den Praktikern zur Frühdiagnose wärmstens empfehlen; allerdings ist eine mehrmalige Anstellung der Reaktion erforderlich. Versager ergeben sich bei Lues, Lymphogranulomatose, Tuberkulose, Leberleiden und anderen chronisch verlaufenden Prozessen. *Sauer* (Gelsenkirchen).$_{o}$

Battaglia, Filippo: Sul significato dell'eosinofilia locale nei tumori maligni. (Über die Bedeutung der lokalen Eosinophilie bei bösartigen Geschwülsten.) (*Istit. di anat. patol., univ. Milano.*) Tumori Bd. **1**, H. 3, S. 191—208. 1927.

Die Eosinophilie bei bösartigen Tumoren ist nicht konstant, in Carcinomen kommt sie häufig vor, seltener in Sarkomen. Das Zustandekommen erklärt sich Verf. durch chemotaktische Wirkung, hervorgerufen durch Milchsäure, nicht dagegen durch Lipoide oder Proteine. Experimenteller Nachweis an Hunden. *Oberzimmer* (Berlin).^{oo}

Winzer, H. Th., and W. Melzer: Cancer in the light of geophysical radiation. A possible line of research. (Krebs im Lichte geophysikalischer Ausstrahlung. Eine Möglichkeit der Forschung.) Cancer Bd. **5**, Nr. 1, S. 8—25. 1927.

Als Ursachen kommen in Betracht: Beziehungen zwischen geologischer Struktur und Störungen des Erdmagnetismus, elektrische und elektrochemische Prozesse im Boden, Gravitationsfeld, Bodentemperatur, der Einfluß kosmischer Strahlen. An Hand einiger Beispiele wird die Vermutung ausgesprochen, daß Grundwasserströme, die von der Rutengängerin Winzer aufgedeckt wurden, zu bestimmten Krebstodesfällen in ursächlicher Beziehung stehen. Daran knüpfen sich einige praktische Vorschläge. *Fetscher* (Dresden).^{oo}

Dahl-Iversen, E.: Nachuntersuchungen von 109 radikal operierten Kranken mit Brustkrebs unter besonderer Berücksichtigung des mikroskopischem Befundes und der

Digitized by Google

Rezidivhäufigkeit. (*V. Afd., Kommunehosp., København.*) Hospitalstidende Jg. 70, Nr. 36, S. 854—864. 1927. (Dänisch.)

Verf. bringt eine statistische Zusammenstellung über 109 operierte Mammacarcinome mit Nachuntersuchung. Bei 3jähriger Beobachtung fand sich in 33% Rezidivfreiheit. Tumoren bis Walnußgröße zeigten 17%, bis Hühnereigröße 87% Mortalität. Unter den einzelnen Carcinomformen ergaben sich folgende Mortalitätsziffern: Ca. simplex 68%, Adenocarcinom 67%, Ca. scirrhosum 57%, Ca. medullare 100%. Bei Achseldrüsenmetastasen fand sich 80%, bei freien Achseldrüsen 41% Mortalität. In 65% fanden sich Metastasen in den Achseldrüsen, in 27% in den Supraclaviculardrüsen. Verf. empfiehlt neben der Ausräumung der Achselhöhle auch die Ausräumung der Supraclaviculardrüsen. *Luz* (Berlin).$_{o}$

Walsh, William H.: Status of physical therapy in the modern hospital. (Das Problem der physikalischen Therapie im modernen Krankenhausbetrieb.) Arch. of physical therapy, X-ray, radium Bd. 8, Nr. 7, S. 343—346. 1927.

Es ist bedauerlich, die häufige Beobachtung machen zu müssen, daß die in vielen Krankenhäusern meistens unter erheblichem Kostenaufwand aufgestellten Einrichtungen und Apparate für physikalische Behandlung infolge mangelhafter Inanspruchnahme seitens des ärztlichen Stabes dem Verfall anheimgegeben sind. Es bedeutet einen großen Fehler, wenn die Leitungen der Krankenhäuser keine eigenen Vorstände an diesen Abteilungen anstellen, und es ist daher unbedingt zu fordern, daß diese letzteren innerhalb des Gesamtbetriebes grundsätzlich als selbständige Abteilungen aufgestellt und daß zu ihrer Leitung nur spezialistisch ausgebildete Ärzte herangezogen werden. Verf. wünscht sogar, daß im Falle einer Errichtung einer Abteilung für physikalische Therapie in einem Krankenhause, das bisher eine solche nicht besaß, der leitende Facharzt derselben schon vorher ernannt werde, damit er als Sachverständiger in allen Angelegenheiten seiner späteren Abteilung, die sich auf Unterbringung, Verwendung der Räume, Inneneinrichtung und Anschaffung der Apparate beziehen, zu Rate gezogen werde. Bei diesem Vorgehen ist eine Gewähr gegeben, daß nur eine Apparatur, die wirklich benötigt werden würde, und zwar modernster Konstruktion, angeschafft werden, daß auch die übrige Einrichtung zweckentsprechend beschaffen sein würde, so daß dadurch viel Geld erspart werden könnte. Verf. betont die Notwendigkeit einer unbedingten Zusammenarbeit zwischen dem die physikalische Therapie verordnenden, behandelnden Arzte und dem Leiter der Abteilung; unter keinen Umständen darf die selbständige Behandlung mit den Mitteln der physikalischen Therapie dem technischen Hilfspersonal dieser Abteilung überlassen werden. In älteren Krankenhäusern befinden sich die Abteilungen für physikalische Therapie sehr häufig in ganz unzulänglichen, ihrer eigentlichen Aufgabe hohnsprechenden Räumen, in den neueren ist die Lage bedeutend besser; jedenfalls muß bei Neuerrichtungen dafür gesorgt werden, daß die Räume der Abteilung gut ventiliert werden und reichlich Sonnenbeleuchtung aufweisen, daß sie in Krankenhäusern, welche mit Polikliniken ausgestattet sind, leicht zugänglich, womöglich ebenerdig gelegen sind, daß bei Installationen elektrischen Stromes von vornherein Bedacht auf die Apparatur der Elektrotherapie genommen werde. Verf. erachtet es als selbstverständlich, daß nur solche Abteilungen für physikalische Therapie ihren Namen wirklich verdienen, in welchen sämtliche Zweige dieser Behandlungsmethode vertreten sind. Als einen der Vorteile der Aufstellung von besonderen Abteilungen für physikalische Therapie sieht Verf. die Abkürzung der Dauer des Krankenhausaufenthaltes der Patienten, welche nicht allein den guten Erfolgen dieser Methode bei einer ganzen Reihe von Krankheiten, sondern auch dem Umstand zuzuschreiben sei, daß eine schnellere Entlassung des Kranken angesichts der Möglichkeit, die Behandlung ambulatorisch fortsetzen zu können, stattfinden kann. Ein anderer, nicht genug hoch anzuschlagender Vorteil sei, daß durch die Errichtung und gute Leitung einer Abteilung für physikalische Therapie das Krankenhaus den Patienten dem Wirkungsbereiche der Kurpfuscher zu entziehen vermag, welche sich in ihrer überwiegenden Mehrzahl gerade der Mittel der physikalischen Therapie bedienen, die sie mit einem mystischen Nimbus auszustatten verstehen, um ihre „wunderbaren Heilungen sämtlicher Leiden" zu vollführen. *Ashkenasy* (Wien).^{oo}

Palmén, A. J.: Von elektrischen Unfällen. Duodecim Bd. 42, Nr. 10, S. 749 bis 759. 1926. (Finnisch.)

Palmén referiert zuerst die Untersuchungen von Jellinek und berichtet dann von einigen einschlägigen Fällen aus eigener Erfahrung. U. a. hebt Verf. hervor, daß die Umgebung der strombeschädigten Gewebe stark gegen die Verletzung reagiert. Die Wunde heilt ziemlich langsam wegen der umfangreichen Nekrose, doch dauert die Heilung dieser Wunden bedeutend kürzere Zeit als die der Wunden nach chemischer Ätzung. *Elfving* (Viipuri-Viborg).$_{o}$

Digitized by Google

Dannmeyer: Kurze Bemerkung über die Ultraviolettstrahlung auf Island, 1926. (*Lichtforschungsinst., Krankenh., Hamburg-Eppendorf.*) Pflügers Arch. f. d. ges. Physiol. Bd. **217**, H. 3/4, S. 509—510. 1927.

Messungen der Ra-Strahlung mit Hilfe der durch Uviolmattglas abgeblendeten Quarz-Cadmiumzelle im äußersten Nordwesten von Island 66° 21,5′ nördl. Breite ergaben eine intensive Ultraviolettstrahlung für diese Gegend. Island kennt die Rachitis nicht. Verf. hält es für angebracht, hier notwendige Zusammenhänge zu suchen.

Lüdin (Basel).

Allgemeine Strahlenkunde.

Strahlenphysik (Röntgen, Radium, Licht).

● **Compton, Arthur H.: X-rays and electrons. An outline of recent X-ray theory.** (Röntgenstrahlen und Elektronen.) New York: D. van Nostrand comp. 1926. XV, 403 S.

Das Werk erhält seinen besonderen Reiz dadurch, daß es den ganzen mit der bekannten Entdeckung des Autors zusammenhängenden Fragenkomplex von einem zusammenfassenden Standpunkt aus betrachtet. Die dabei berührten Fragen sind gleichzeitig die aktuellsten der Physik überhaupt; sie gipfeln in der Erforschung der Wechselwirkungen zwischen Strahlung und Materie. Die Röntgenstrahlen spielen dabei einmal die Rolle eines Atommikroskopes. Andererseits liegt ihre Bedeutung in dem ihrer hohen Frequenz entsprechenden großen Energiequantum. Wie dies für die Erforschung der Quantenstruktur der Strahlung nutzbar gemacht wurde, zeigt Verf. an den neuesten Arbeiten, wobei er betont, daß es dabei einer weitgehend mathematisch-theoretischen Unterstützung unbedingt bedarf, ohne die man in diesen Problemen nicht weiterkommt. Die erste Hälfte seines Werkes fußt auf der optischen Anschauungsweise. Gerade während der Abfassung erschien, wie Verf. im Vorwort erwähnt, eine ganze Anzahl von Veröffentlichungen, die darlegten, wie die optischen Spalt- und Gittermethoden auf langwellige Röntgenstrahlen ausgedehnt werden können. Nach einem einleitenden Kapitel über Entdeckung und Eigenschaften der Röntgenstrahlen folgt die elektromagnetische Theorie der Entstehung der Röntgenstrahlen sowie die Streuung nach der klassischen Theorie. An einer Reihe von experimentellen Ergebnissen wird der Mangel der klassischen Theorie dargetan. Verhältnismäßig knapp konnte die Reflexion an Kristallgittern und die Absorption der Röntgenstrahlen behandelt werden. Nach Darlegung der besonders in letzter Zeit viel bearbeiteten Brechung von Röntgenstrahlen beginnt der zweite Hauptteil, der Zusammenhang der Röntgenstrahlen mit der Quantentheorie, dessen Kapitel über die Anwendung der Quantentheorie auf das Problem der Röntgenstrahlstreuung wohl das Hauptinteresse des Buches beanspruchen dürften. Die heutige Anschauung über Erzeugung und Absorption der Röntgenstrahlen beschließt das Werk, dem einige mathematisch theoretische Erläuterungen am Anhang angefügt sind. Die klare Darstellung des Verf., der große saubere Druck und die einfachen schematischen Zeichnungen machen die Lektüre äußerst angenehm.

Robert Jaeger (Berlin-Friedenau).

Jönsson, Edvin: Absorption of X-rays in various elements. (Absorption von Röntgenstrahlen in verschiedenen Elementen.) (*Physical laborat., univ., Uppsala.*) Nature Bd. **120**, Nr. 3028, S. 695. 1927.

Neuere Untersuchungen der Absorption in Aluminium, Nickel, Kupfer, Silber und Platin für streng monochromatische Wellenlängen von 0,7 bis 12 Å ergeben folgende allgemeinen Gesetze: Der Sprung δ_K des Absorptionskoeffizienten an der K-Absorptionsgrenze ist $\delta_K = \frac{E_K}{E_{L_I}}$, wo E_K und E_{L_I} die Energieniveaux der K- bzw. L_I-Anregung bedeuten (vgl. Siegbahn, Spektroskopie der Röntgenstrahlen S. 184). Die totalen Sprünge an den L- und M-Grenzen sind entsprechend $\delta_L = \frac{E_{L_I}}{E_{M_I}}$ und $\delta_M = \frac{E_{M_I}}{E_{N_I}}$. Wird

Digitized by Google

die Absorption pro Elektron μ_E anstatt pro Masseneinheit $\frac{\mu}{\varrho}$ berechnet ($\mu_E = \frac{\mu}{\varrho} \cdot \frac{M}{N \cdot L}$; M Atomgewicht, N Atomnummer, L Loschmidtsche Zahl), so läßt sich zeigen, daß μ_E eine Funktion des Produkts $N \cdot \lambda$ für jeden Teil der Absorptionskurve ist. Bei Benützung dieser beiden Gesetze läßt sich, mit μ_E und $N \cdot \lambda$ als Koordinaten, eine einzige fortlaufende Kurve für die Absorption für alle Wellenlängen und alle Elemente zeichnen. Verf. stellt ausführliche Veröffentlichungen in Aussicht. *Neeff* (Würzburg).

Becker, A.: Über den Durchgang langsamer Kathodenstrahlen durch Metalle. (*Radiol. Inst. u. theor.-physikal. Apparate, Heidelberg.*) Ann. d. Physik Bd. **84**, Nr. 22, S. 779—806. 1927.

Nachdem es C. Müller gelungen war, dünnste Metallfolien von weitgehender Gleichmäßigkeit herzustellen, konnte auch die Untersuchung des Durchgangs von Kathodenstrahlen durch Metalle erneut aufgenommen werden. Verf. untersuchte das Gebiet zwischen 100 und 4500 Volt genauer, konnte aber auch in einzelnen Fällen bis 2 Volt heruntergehen. Die Apparaturen gestatteten eine galvanometrische und elektrometrische Messung der Ladungen. Die Dickenhomogenität wurde optisch oder durch Prüfung auf Gasdurchlässigkeit untersucht. Als Metalle dienten Nickel, Gold und Aluminium. Allgemein sinkt die Durchlässigkeit einer Schicht mit fallender Geschwindigkeit stark ab, um dann einen Grenzwert zu erreichen, der nach kleinen Geschwindigkeiten hin noch weiter verfolgt werden muß. Folgende 4 Gruppen von Elektronen werden unterschieden: 1. Primärelektronen, die die Schicht mit mehr oder weniger großem Geschwindigkeitsverlust durchsetzen. Bei dicken Schichten fehlen sie ganz, da sie im Absorber völlig aufgezehrt werden. 2. Unverzögerte Primärelektronen. 3. Sekundärelektronen, deren relativer Anteil meist überwiegt, mit fallender Strahlengeschwindigkeit bis 500 Volt zunimmt und darauf wieder sinkt. Ihre wahrscheinlichste Geschwindigkeit beträgt, unabhängig von der Primärgeschwindigkeit, ca. 2 Volt. 4. Elektronen eines bestimmt ausgewählten Geschwindigkeitsbereiches. Auffallend ist das mitunter beobachtete Auftreten einer stark selektiven scheinbaren Durchlässigkeit; dabei kann die Folie für langsamere oder schnellere Kathodenstrahlen nahezu völlig undurchdringlich sein. Diese Erscheinungen sind an eine bestimmte Struktur des Folienmaterials gebunden, wobei es unentschieden bleibt, ob es sich dabei um molekulare oder gröbere Struktureigenschaften handelt. Im Vergleich mit Luft ist die Absorption der Metalle bei geringen Geschwindigkeiten viel kleiner als massenproportional. Der Geschwindigkeitsverlust zeigt nahe die gleiche Abhängigkeit von der Geschwindigkeit wie bei α-Strahlen. *R. Jaeger* (Berlin-Friedenau).

Chamié, C.: Sur le phénomène de groupements d'atomes de radioéléments. (Über die Erscheinung der Gruppierung von radioaktiven Elementen.) Cpt. rend. hebdom. des séances de l'acad. des sciences Bd. **185**, Nr. 23, S. 1277—1279. 1927.

Unter Hinweis auf frühere Arbeiten (vgl. dies. Zentrlbl. **4**, 411) beschreibt Verf. neue Beobachtungen, die an Hand von 2 photographischen Reproduktionen demonstriert werden. Die Versuche zeigen, daß sich die Atome der Radiumelemente in Gruppen zusammenhäufen können. Die Erscheinungen wurden in verschiedenen Medien und unter verschiedenen Bedingungen studiert. Wenn bei Versuchen mit Polonium die ganze Substanz zu Gruppen geordnet war, so kamen etwa 10^6 bis 10^8 Poloniumatome auf jede Gruppe. *Robert Jaeger* (Berlin-Friedenau).

Jacobsen, J. C.: γ-ray emission and the law of radioactive transformation. (Gammastrahlenemission und das Gesetz der radioaktiven Umwandlung.) (*Inst. f. theoret. physics, univ., Copenhagen.*) Nature Bd. **120**, Nr. 3033, S. 874—876. 1927.

(Vgl. Phil. Mag. **47**, 23. 1924 u. dies. Zentrlbl. **3**, 291.) Bei Versuchen über die Einwirkung von Gasen auf die Geschwindigkeit der Rückstoßatome von RaC fand Verf. eine Abweichung von dem früheren Befund, der durch elastischen Stoß der Atome an den Gefäßwänden zu erklären ist. Die beobachtete Abhängigkeit der Zahl der durch Rückstoßatome ausgelösten α-Teilchen von dem Abstand zwischen Strahlenquelle und Schirm

Digitized by Google

zeigt ein Maximum. Dieser Verlauf wird durch Berücksichtigung des zeitlichen Verlaufs der γ-Strahlenemission (Ellis und Meitner) plausibel gemacht.

R. Jaeger (Berlin-Friedenau).

Kohlhörster, Werner: Gammastrahlen an Kaliumsalzen. (Vorl. Mitt.) Naturwissenschaften Jg. **16**, H. 2, S. 28. 1928.

Untersuchungen im Berlepschacht bei Staßfurt ergaben im Hartsalz (bestehend aus Chlornatrium, Magnesiumsulfat und Chlorkalium) eine merkliche Gammastrahlung von beträchtlicher Durchdringungsfähigkeit. Die Strahlungsintensität entsprach auf Radium als Strahler berechnet mindestens 10^{-11} g Radium im Gramm Sylvin. Dagegen ergab die Untersuchung des Materials auf seinen Radiumgehalt weniger als 1% des Wertes, der nach der γ-Strahlung zu erwarten gewesen wäre. Da das Vorkommen anderer radioaktiver Substanzen im Sylvin als unwahrscheinlich angesehen wird, so wird vorerst das Kalium als der in Betracht kommende Gammastrahler angesehen, zumal die Strahlenintensität ungefähr proportional dem Kaliumgehalt geht. Indes sollen noch Untersuchungen der Proben auf Thor ausgeführt werden. Die Untersuchungen sind auch auf Rubidium und Caesium ausgedehnt worden. Für Rubidium konnte bereits eine γ-Strahlung wahrscheinlich gemacht werden. *Grebe* (Bonn).

Hevesy, G.: The radioactivity of potassium. (Die Radioaktivität von Kalium.) (*Inst. f. physikal. Chem., Univ. Freiburg i. Br.*) Nature Bd. **120**, Nr. 3032, S. 838 bis 839. 1927.

Kalium besteht nach Aston aus 2 Isotopen mit den Atommassen 39 und 41. Die Entscheidung, ob noch eine 3. Isotope in geringem Prozentsatz vorhanden sei, läßt sich massenspektroskopisch nicht fällen. Wohl aber läßt sich die Frage untersuchen, wenn man eine teilweise Trennung der Isotopen vornimmt und die Aktivität der Komponenten untersucht. Dabei stellt sich heraus, daß die Aktivität von Kalium der Isotope 41 zuzuschreiben ist. *Robert Jaeger* (Berlin-Friedenau).

Goodman, Herman: Suggested nomenclature for ultraviolet zones. (Ein Vorschlag zur Nomenklatur der ultravioletten Strahlen.) Arch. of dermatol. a. syphilol. Bd. **16**, Nr. 3, S. 291—293. 1927.

Die ultravioletten Strahlen, die gewöhnliches Fensterglas noch passieren (3900—3200A.E.) sollen als intravitale, die eigentlich biologisch wirksamen Strahlen bis zum kurzwelligen Ende des Sonnenspektrums (3200—2900 A.E.) als vitale, und die kürzerwelligen (2900—2000 A.E.) als extravitale Strahlung bezeichnet werden. Wichtig ist die Feststellung der Intensität der vitalen Strahlung. *Rothman* (Budapest).

Lüppo-Cramer: Zur intermittierenden Belichtung. Zeitschr. f. wiss. Photogr., Photophysik u. Photochem. Bd. **25**, H. 2, S. 61—64. 1927.

Es wird über eine neue Arbeit von Raymond Davis (Scientific Papers of the Bureau of Standards, Nr. 528, Washington 1926, S. 95—139) referiert, in der der Einfluß der Intermittenz bei der Belichtung von Halogensilberemulsionen untersucht wird. Davis kommt zu einem Ergebnis, das in gewisser Weise im Gegensatz zu den früheren Arbeiten über diesen Gegenstand steht. Durch die Intermittenz der Belichtung erhält er meist eine stärkere photographische Wirkung als durch die kontinuierliche Belichtung. Er erklärt dies mit der Annahme, daß zwei Effekte während der Pause der Belichtung eine Rolle spielen, der eine, der den Lichteindruck verstärkt (growing), der andere, der ein Abklingen der Wirkung (fading) hervorruft. Auch die Verminderung der Lichtintensität durch Absorption beim Eindringen in die photographische Schicht wird in den Kreis der Betrachtung gezogen. Mit diesen Annahmen und mit der Hypothese, daß beide Effekte (growing und fading) für verschiedene Intensitäten verschieden stark wirken, erklärt Davis seine Versuchsergebnisse. *Walther Barth* (Dessau).

Kestner, Otto: Strahlenmessung nördlich des Polarkreises. (*Physiol. Inst., allg. Krankenh., Hamburg-Eppendorf.*) Pflügers Arch. f. d. ges. Physiol. Bd. **217**, H. 3/4, S. 504—508. 1927.

Mit Hilfe der Cadmiumzelle wurden Messungen der Ra-Strahlung nördlich des Polarkreises in Abisko, Lappland (400 m hoch, unter 68° 21′ nördl. Breite, 18° östl. L.)

Digitized by Google

und in Svolvaer auf den Lofoten (im Meeresniveau unter 68° 14′ nördl. Breite, 14° östl. L.) vorgenommen. Obschon an den Messungstagen der Himmel stets verhüllt und die Sonne von einem Dunsthof umgeben war, wodurch eine Herabsetzung der von der Cadmiumzelle angegebenen Werte bewirkt wurde, ergaben die Messungen, daß die nordischen Werte erheblich höher liegen als die in Hamburg, an der Nordsee und am Fuße der Alpen gemessen, daß also im hohen Norden die kurzwelligste Sonnenstrahlung unverhältnismäßig stark ist. Bei gleicher Sonnenhöhe ist nördlich des Polarkreises die Ultraviolettstrahlung stärker als in der gemäßigten Zone. Die hohe Intensität der Ultraviolettstrahlung beschleunigt in jener nördlichen Zone die Entwicklung der Lebewesen. Über die Ursache der hohen Intensität der Ra-Strahlen nördlich des Polarkreises gestatten die Versuche von Kestner nichts auszusagen. *Lüdin* (Basel).$_{o}$

Biologie u. Chemie d. Strahlenwirkungen (Röntgen, Radium, Licht).

Reinhard, Melvin C., and K. W. Buchwald: Influence of intense X-ray and γ-ray radiatio on cholesterol. (Die Wirkung intensiver X- und γ-Strahlenbestrahlung auf das Cholesterin.) (*State inst. f. the study of malignant dis., Buffalo.*) Journ. of biol. chem. Bd. **78**, Nr. 2, S. 383—388. 1927.

Intensive Bestrahlung einer 0,02proz. Cholesterinlösung in Alkohol oder Chloroform mit Röntgen- oder γ-Strahlen bewirkt eine starke chemische Veränderung des Cholesterinmoleküls. Dies ergibt sich besonders instruktiv aus der Verfolgung des ultravioletten Spektrums und aus der quantitativ-colorimetrischen Bestimmung des Cholesterins vor und nach der Bestrahlung. Das Polarisationsvermögen der Cholesterinlösungen bleibt indessen durch Bestrahlung unbeeinflußt. *György* (Heidelberg).$_{o}$

Ancel, Suzanne: Sur l'action du temps et de l'intensité dans l'effet des irradiations X sur des graines germées. (Über die Wirkung von Zeitdauer und Intensität beim Einfluß der X-Strahlen auf gekeimte Samen.) Cpt. rend. hebdom. des séances de l'acad. des sciences Bd. **185**, Nr. 16, S. 791—792. 1927.

Mit einer Coolidge-Röhre wurden Linsenkeimlinge bestrahlt und das eine Mal die Stromstärke variiert, das andere Mal die Entfernung zwischen Objekt und Antikathode. 14 Tage nach der Bestrahlung wurden die Wurzeln gemessen. Über die Ergebnisse liegen nur kurze summarische Angaben vor. Der Einfluß der Bestrahlungsdauer ist nach diesen geringer als der der Bestrahlungsintensität. *E. Stein.*$_{o}$

Weiß, St., und E. Kolta: Die Rolle der Milz bei der Blutbildung. (*I. med. Klin., Univ. Budapest.*) Zeitschr. f. d. ges. exp. Med. Bd. **57**, H. 1/2, S. 157—163. 1927.

Die Arbeit beschäftigt sich mit folgenden Fragen: Bilden sich in der Milz nach Röntgenbestrahlung Körper, die den Zerfall der Leukocyten fördern und können sie im Extrakt derartiger Milzen nachgewiesen werden, besitzt dieser Extrakt einen Einfluß auf die Zahl der Erythrocyten? Es ergab sich, daß nach Röntgenbestrahlung der Milz bei Hunden (einmalig 1 HED bei Filterung mit 0,4 mm Cu und 1,0 Al) die Zahl der Leukocyten absinkt, während die der roten zunimmt. Extrakte der bei maximaler Wirkung exstirpierten Milzen ergaben nach intravenöser Injektion bei Kaninchen nur Anstieg der Zahl der Erythrocyten, es waren in dem Extrakt also keine Leukotoxine nachweisbar. Injektion eines derartigen Extraktes bei einem Patienten mit perniziöser Anämie schien von günstigem Einfluß auf den Anstieg der Zahl der roten Blutkörper. *Krauspe* (Leipzig).^{oo}

Cameron, Gordon, and Hugo Fiecker: An enquiry into the behaviour of the islets of Langerhans under pathological conditions. I. After exposure to X-rays. (Untersuchungen über das Verhalten der Langerhansschen Inseln unter pathologischen Bedingungen. I. Nach Röntgenstrahleneinwirkung.) (*Austin hosp. f. incurables, Melbourne.*) Journ. of metabolic research Bd. 7/8, Nr. 1/6, S. 165—182. 1926.

Eine größere Anzahl junger, aber ausgewachsener Meerschweinchen wurde mit $^1/_1$, $^1/_2$ und $^1/_4$ der menschlichen Erythemdosis bestrahlt (Bedingungen für die Volldosis: Victor-Tiefentherapie-Maschine, 200 KV, 6 mA, 50 cm Fokusabstand, 1 mm Cu + 1 mm Al, 80 Minuten). Untersucht wurde der Nüchternblutzuckerwert (Methode von

Digitized by Google

MacLean) sowie die histologische Struktur des Pankreas. Zu dem letzgenannten Zweck wurden einzelne Tiere einer Versuchsserie nach verschieden langen Zeiten nach der Bestrahlung getötet. Bestrahlt wurde jeweils das ganze Tier. Es ergab sich mit befriedigender Konstanz innerhalb der einzelnen Tierserien ein starkes Absinken des Blutzuckers auf etwa die Hälfte des Ausgangswertes am Tage nach der Bestrahlung. Nach 4, 8, 18 Tagen stieg der Blutzucker langsam wieder auf die ursprüngliche Höhe an. Bei Anwendung von $^1/_2$ oder $^1/_4$ Volldosis waren die Effekte erheblich geringer. Die histologischen Ergebnisse waren folgende: Frühzeitige vasculäre Hyperämie, beginnend nach 24 Stunden und nach einigen Tagen anhaltend. Vorübergehende Abnahme der Granula in den β-Zellen. Spärliche Spätnekrosen, vornehmlich im Gewebe der Acini. Relatives Anwachsen der α- gegenüber den β-Zellen. — Da man die β-Zellen als die Tärger der Hormonwirkung auffaßt, ist ihre Abnahme unter dem Einflusse der Bestrahlung in zeitlicher Übereinstimmung mit der Blutzuckerherabsetzung bemerkenswert. Aus dem verschiedenen Verhalten der β- und α-Zellen gegenüber den Strahlen darf nicht geschlossen werden, daß die beiden Zellarten verschiedener Genese sind, vielmehr ist es durchaus möglich, daß die α-Zellen lediglich eine weiter entwickelte Form der Zellen des Inselapparates darstellen. *Rother* (Berlin).

Ford, Frances A.: The effect of roentgen-rays on the development of tuberculosis in guinea pigs. (Die Wirkung der Röntgenstrahlen auf die Entwicklung der Tuberkulose bei Meerschweinchen.) (*Sect. on roentgen-ray therapy, Mayo clin., Rochester.*) Radiology Bd. **9**, Nr. 3, S. 235—240. 1927.

Bei einer Dosis Röntgenstrahlen, die der gewöhnlich beim Menschen benutzten für das Meerschweinchen entsprach, konnte weder ein fördernder noch ein retardierender Effekt der Strahlen auf den Verlauf der Erkrankung festgestellt werden. Allerdings handelte es sich immer um eine sehr starke Infektion mit sehr virulenten Bacillen. Ultravioletbestrahlungen hatten ebenfalls auf den Verlauf der Tuberkulose der Tiere keinen Einfluß. *Bramesfeld* (Donaustauf).

Willis, David A., und Albert Bachem: Die Wirkung der Röntgenstrahlen auf die Niere. (*Pathol. laborat. a. X-ray inst., univ. of Illinois, Chicago.*) Strahlentherapie Bd. **27**, H. 1, S. 121—123. 1927.

Während die Glomeruli auf die Röntgenbestrahlung wenig reagieren, tritt an den Tubuli eine progressive Degeneration auf mit nachfolgender Vermehrung des Bindegewebes an ihrer Stelle. Eine Regeneration zerstörter Tubuli kommt nicht vor. Die daraus resultierende Schrumpfniere ist mit dem Endergebnis einer Nephrose zu vergleichen. *W. Teschendorf* (Köln).

Parkes, A. S.: On the occurrence of the oestrous cycle after X-ray sterilisation. IV. Irradiation of the adult during pregnancy and lactation; and general summary. (Über das Auftreten von Brunstzyklen nach Röntgensterilisation. Teil IV. Bestrahlung erwachsener Mäuse während Schwangerschaft und Lactation. Allgemeine Zusammenfassung.) (*Dep. of physiol. a. biochem., univ. coll., London.*) Proc. of the roy. soc. Ser. B. Bd. **102**, Nr. B 713, S. 51—62. 1927.

In diesem IV. Teil seiner Untersuchungen legt sich Verf. die Frage vor, ob die Unterdrückung der Follikelfunktion durch Röntgenstrahlen das während Schwangerschaft und Lactation persistierende Corpus luteum länger funktionstüchtig zu erhalten vermag. Da jedoch die Bestrahlung in der frühen Trächtigkeit stets zu Abort oder Resorption der Feten führte, gefolgt von baldigem Wiedereinsetzen des normalen Oestrus, und die Bestrahlung in der letzten Trächtigkeitswoche nur in wenigen Fällen zu Sterilität führte, bleiben zur Beurteilung der Frage nur die Versuche mit Bestrahlung während der Lactation übrig, die durch Verwendung der Mäuse als Ammen für zwei weitere Würfe nach dem eigenen auf eine Zeit von über 2 Monaten ausgedehnt werden konnte. Bestrahlung mit einer Dosis von $^1/_4$—$^1/_2$ B (Levi) in dieser Zeit verlängerte die Funktionsdauer des Corp. lut., gemessen am Auftreten des ersten Oestrus, nicht, obwohl das Follikelgewebe völlig ausgeschaltet war. Jedoch wurden sie histologisch

Digitized by Google

„permanent". Auch die Milchsekretion ließ sich durch Bestrahlung am Anfang der Lactationsperiode nicht verlängern. Den Schluß bildet ein Rückblick auf die Ergebnisse der sämtlichen vier Teile (III. vgl. dies. Zentrlbl. 4, 227). *Risse* (Stuttgart).°°

Maubert, Alfred: Influence du thorium X sur l'activité de l'émulsine. (Einfluß von Thorium X auf die Aktivität des Emulsins.) Cpt. rend. hebdom. des séances de l'acad. des sciences Bd. 185, Nr. 14, S. 669—671. 1927.

In niedrigsten Konzentrationen (unterhalb $^1/_{32}$ μg pro Kubikzentimeter Versuchslösung) wirkt Th X leicht beschleunigend auf die Amygdalinspaltung durch Emulsin. Größere Mengen wirken zunehmend hemmend; bei einer Konzentration von 12 μg Th X pro Kubikzentimeter erfolgt Zerstörung oder mindestens vollständige Hemmung des Ferments. Schirmt man die Ferment-Substrat-Lösung durch eine Glaswand gegen die α-Strahlung des Th X, so zeigen die allein zur Wirkung gelangenden durchdringenden β- und γ-Strahlen eine wesentlich schwächere Beeinflussung: 12 μg Th X pro Kubikzentimeter wirken schwach hemmend. Die Hauptwirkung des Th X auf das Emulsin scheint somit auf die α-Strahlung zurückzugehen.

Leibowitz (Charlottenburg).$_o$

Bonne, C., und G. Stoel: Einfluß des Radiums auf die Entwicklungsphasen des Teercarcinoms. Nederlandsch tijdschr. v. geneesk. Jg. 71, 2. Hälfte, Nr. 6, S. 603—609. 1927. (Holländisch.)

Die Stoffwechselunterschiede des normalen und des Geschwulstgewebes haben sich bisher nur als quantitativ herausgestellt, so daß die Eigenheiten des Wachstums der Geschwulstzellen auf Steigerung der Wachstumsgeschwindigkeit bezogen werden sollen. „Aus sich selbst" herausgewachsene Geschwulstzellen führen in Analogie mit dem embryonalen Gewebe — vgl. Chorioepitheliom — als Funktion erhöhter Geschwindigkeit zur Metastasierung. Aus praktischen Gründen wurde mit Radium gearbeitet. Die Epithelveränderungen waren aus Störungen der Mitosen, aus Kernveränderungen, aus Nekrosen und aus Hypertrophien zusammengesetzt. Die drei Schädigungsgrade der Haut werden beschrieben; eine bestimmte Schädigung ist potentiell nach einer bestimmten Bestrahlung vorhanden, bedarf indessen längere Zeit zur Entwicklung. Diese Stadien werden in der normalen Haut, der Teerhaut, dem Papillom und dem Carcinom verfolgt. Die Zellen wurden unter Einfluß der Bestrahlung nekrotisch, indem sie zwar Wachstum zeigen, sich aber so wenig wie die Kerne teilen. Die die Zellen- und Kernteilung auslösende Reihe der Stoffwechselvorgänge geht bei schnell aufeinanderfolgenden Teilungen schneller vor sich. Verf. nimmt an, daß, falls die Strahlung in einer Zellenreihe mit schnellem Teilungsvorgang die Kernteilung dauernd sistiert, diese Zellen nach kürzerer Zeit nekrotisch werden als diejenigen der Zellenreihen mit langsam aufeinanderfolgenden Zellteilungen. In Übereinstimmung mit dieser Annahme schwinden schnellwachsende Geschwülste durch Strahlung gewöhnlich bald, so daß in der Teerhaut die Nekrosen bzw. die abnormen Mitosen schneller auftreten als in der normalen Haut, beim Papillom schneller als in der hypetrophischen Teerhaut, im Carcinom schneller als im Papillom. Andererseits werden bei langsam aufeinanderfolgenden Teilungen die schwächeren Teilungsneigungen um so leichter gehemmt, so daß die in der normalen Haut schneller und in noch größerer Entfernung von der Radiumröhre schwinden als in der Teerhaut. Die Wachstumsgeschwindigkeit, die Schnelligkeit der Mitosenbildung, ist also nach Verf. der ausschlaggebende Faktor bei den in den Radiumversuchen der Teerhaut wahrgenommenen Erscheinungen, im wesentlichen bleibt alles gleich, die Unterschiede sind nur quantitativer Art, so daß der spezifische Charakter der Reaktionen des Carcinoms vorläufig, ebensowenig in den Stoffwechselversuchen wie in der Morphologie, nicht festgestellt werden kann.

Zeehuisen (Utrecht).°°

Dustin, A.-P.: Nouvelle contribution à l'étude radiobiologique des épithéliomas du col utérin soumis à la télécuriethérapie. Les courbes de pycnoses, de mitoses normales et de mitoses atypiques. (Neuer Beitrag zur biologischen Radiumwirkung auf die Collumcarcinome bei Telecuriethérapie. Die Kurven des pyknotischen Zellstadiums

Digitized by Google

und der normalen und atypischen Mitosen.) Arch. internat. de méd. exp. Bd. **3**, H. 3, S. 383—449. 1927.

Fast unveränderter Abdruck der in „Le Cancer" Jg. 4, Nr. 4 erschienenen Arbeit, über welche bereits ausführlich berichtet wurde (vgl. dies. Zentrlbl. **4**, 526). *Lahm* (Chemnitz).

Bush, A. D., E. L. Jakson and A. W. Bell: The effect of ultraviolet light on solutions. (Die Wirkung ultravioletten Lichtes auf Lösungen.) (*Dep. of pharmacol., Emory univ., Atlanta, Ga.*) Med. journ. a. record Bd. **126**, Nr. 7, S. 415—417. 1927.

Lösungen von Strophanthin, Aconitin, Morphin, Chinin, Strychnin und Zucker wurden verschieden lange Zeit der Bestrahlung mit ultraviolettem Licht ausgesetzt. Irgendeine Veränderung der Lösungen, besonders im pharmakologischen Sinne, trat nicht ein. *von Witzleben* (Köppern i. T.).

Walther, Adolf Richard, Albrecht Walther und Otto Sommer: Untersuchungen über die Bestrahlung wachsender Hühner mit ultraviolettem Licht und Betrachtungen über einige damit zusammenhängende züchterische Probleme. (*Tierzuchtinst., landwirtschaftl. Hochsch., Hohenheim.*) Arch. f. Geflügelkunde Jg. **1**, H. 1, S. 7—17. 1927.

Bei Kücken, welche vom Alter von 4 Wochen an täglich 5—15 Minuten im Abstande von 1—$1^1/_2$ m bestrahlt wurden (Versuchsdauer 42 Tage), hatte die Bestrahlung keinen Einfluß gehabt. Bei vom Alter von 2 Tagen an bestrahlten Kücken (5—10 Minuten, Abstand 60 cm, Versuchsdauer 39 Tage) zeigte sich ein gesteigertes Wachstum und ein erhöhter Futterverbrauch bei demselben Futterverzehr pro 1 g das Zuwachses. Auch die Befiederung war stärker. Eine Bestrahlung des Futters führte zu einer um 5% kleineren Futteraufnahme und zu etwas besserem Wachstum. Bei allen diesen Versuchen wurden die Kontroll- und Versuchstiere unter normalen günstigen Aufzuchtsbedingungen gehalten (Auslauf, Sonne). In einem weiteren Versuche wurden die Kontroll- und Versuchstiere in kleinen Kückenheimen ohne direkter Sonnenbestrahlung gehalten. Hier hatte die Quarzlampenbestrahlung eine ausgesprochen stimulierende Wirkung auf das Wachstum wie auch auf die Futterausnützung gehabt. Die gleiche Wirkung wurde aber auch durch bloße Milchzulage erreicht. Die Quarzlampenbestrahlung soll demnach eine bedeutende Wirkung nur bei schlechten Aufzuchtsbedingungen haben. Im Anschluß an diese Befunde weisen die Verff. darauf hin, daß in der modernen Wirtschaft die Gefahr besteht, daß durch einseitige Verbesserung der Aufzuchtsbedingungen ohne parallele Veredelung der Konstitution die Ansprüche der Tiere steigen und damit die Wirkung der Aufzuchtsverbesserung aufgehoben wird. Dies bezieht sich sowohl auf die äußeren Einflüsse als auch auf den Nahrungsbedarf, Vitaminbedarf u. ä. Wo die planmäßige Leistungszucht die Ansprüche der Tiere steigert, dürfen die zu ergreifenden Maßnahmen nicht allein auf die Verfeinerung der Haltungsbedingungen ausgehen, sondern haben die planmäßige Anpassung der Tiere an die gegebenen Verhältnisse durch Züchtung als einen Teil der Maßnahmen zur Hebung der Konstitution der Haustiere ins Auge zu fassen. *Křiženecký* (Brünn).°°

Brehme, Th., und P. György: Untersuchungen über Höhenklimawirkung. (*Schweiz. Inst. f. Hochgebirgsphysiol. u. Tuberkuloseforsch., Davos.*) Biochem. Zeitschr. Bd. **186**, H. 1/4, S. 213—221. 1927.

In vergleichenden Selbstversuchen (in Heidelberg, Davos, Muottas Muraigl, Jungfraujoch, d. h. also in Höhe von 116, 1550, 2450 und 3457 m ü. d. M.) stellten Verff. Untersuchungen über den Einfluß des Höhenklimas auf den p_H des Blutes (Methode Cullen), die Adrenalinzuckerreaktion und den Gesamtbasengehalt des Blutes (Methode Stadie-Ross) an. Ein gleichzeitig unternommener Versuch, den Milchsäureruhegehalt des Blutes in der Höhe zu bestimmen, schlug fehl, da die entnommenen Proben erst in H. destilliert werden konnten und inzwischen unkontrollierbare Zersetzungen der Blutfiltrate eingetreten waren. Verff. gelangten zu folgenden Ergebnissen: 1. Die wahre Blutreaktion wurde in Höhe von 2400 m bei der einen, in 3400 m bei beiden Versuchspersonen sofort nach Erreichen der betreffenden Höhen ziemlich stark nach der sauren Seite hin verschoben gefunden. 2. Die Adrenalinzuckerreaktion war bei beiden, besonders aber der einen Versuchsperson, in Höhe von 3400 m beträchtlich erhöht, was gleichfalls für eine acidotische Stoffwechselrichtung spricht. Jedoch wird ausdrücklich darauf hingewiesen, daß die vorliegenden Ergebnisse nur die in den ersten Stunden des Aufenthaltes in der Höhe herrschenden Stoffwechselverhältnisse betreffen und

Digitized by Google

daher für die weitere Gestaltung der Stoffwechsellage im Höhenklima nicht maßgebend sind. 3. Eine Erhöhung der Gesamtbasen, die bereits in Davos einsetzt, wird mit der Anoxämie in Beziehung gebracht. *György* (Heidelberg).₀

Woringer, P.: L'azione del sole sulle malattie infettive. (Die Wirkung der Sonne auf Infektionskrankheiten.) (*Clin. pediatr., univ., Strasburgo.*) Clin. pediatr. Jg. **9**, H. 8, S. 628—640. 1927.

Statistische Untersuchungen über die Morbidität an Infektionskrankheiten an zwei in bezug auf Sonnenbestrahlung verschiedenen Monaten sollten den Einfluß der Sonne auf Infektionskrankheiten klarlegen. Die meisten dieser Krankheiten haben bestimmte Prädilektionszeiten und weisen auch bei ganz verschiedener Umwelt dieselben jahreszeitlichen Schwankungen auf. Man kann in dieser Richtung deutlich zwei Gruppen unterscheiden: einen Winter-Frühjahrstypus (Maximum im März, Minimum im September) und einen Sommer-Herbsttypus (Maximum im September, Minimum im März). Zu ersterem Typus gehören Pneumonie, Meningitis cerebrospinalis, akute Tuberkulose, Streptokokkeninfektionen, Parotitis, Variola, Pest, zu letzterem („heliophile Krankheiten") Typhus, Paratyphus, Dysenterie, Cholera, Poliomyelitis. Anscheinend nicht beeinflußt sind Masern, Scharlach und Keuchhusten, doch können sie unter Umständen auch an Jahreszeiten gebunden sein und folgen dann dem Winter-Frühjahrtypus. *Hammerschmidt* (Graz).₀

Röntgenstrahlen.

Röntgenstrahlen als Hilfsmittel für die Diagnostik.

Spezielle Röntgendiagnostik.

Skelettsystem (einschl. Zähne).

Lawrence, W. S.: Radiographic findings in certain of the more common bone diseases. (Röntgenbefunde bei einigen der mehr allgemeinen Knochenerkrankungen.) Radiol. review Bd. **49**, Nr. 11, S. 428—430. 1927.

In der Arbeit finden wir die radiologische Symptomatologie der Knochenpathologie in engstem Raume zusammengefaßt. Es werden die Kardinalsymptome bei Tuberkulose, Osteomyelitis, Sarkom, Syphilis, Osteom und Carcinom geschildert. Die Beobachtungen bauen sich auf großer praktischer Erfahrung auf, es finden sich dort keine Gesichtspunkte, die nicht in jedem klinischen und röntgenologischen Lehrbuch enthalten wären. *Baensch* (Leipzig).

Venezian, E.: Considerazioni su di un caso di costola cervicale. (Betrachtungen über einen Fall von Halsrippe.) Bull. e atti d. reale accad. med. di Roma Jg. **53**, H. 5, S. 171—177. 1927.

Im Anschluß an die Beschreibung eines Falls wird die Genese der Symptome besprochen. Die zirkulatorischen Störungen brauchen nicht von direkter Kompression der A. subclavia herzurühren, es kann auch eine Ausbreitung kleiner Entzündungsherde bis zur Adventitialscheide vorliegen. Zur Erklärung der vasomotorischen Symptome stellt Verf. die Hypothese auf, daß die zentrifugalen vasomotorischen Fasern für die großen Gefäße der Extremitäten direkt aus der Ganglienkette des Sympathicus herrühren und nur diejenigen für die kleinen Gefäße aus den gemischten spinalen Nerven stammen. Längs der Gefäße würden zentripetale sympathische Fasern verlaufen, deren Erregung den vasomotorischen Tonus auf dem Reflexwege regelt. Es wird noch der Zusammenhang zwischen den Veränderungen der Arterienwand (Arteriitis obliterans) und den vasomotorischen Symptomen sowie die Erfahrung besprochen, daß die Obliteration der Arterie an sich keine Störungen zu geben braucht, während es beim Hinzutreten vasomotorischer Phänomene bis zur Gangrän kommen kann. Radiographie und Operationstechnik werden erörtert. *Liguori-Hohenauer* (Konstanz).₀

Buteianu, M. St., Gh. Giurea und C. Stoian: Ein Fall von totaler Ektrodaktylie an der rechten oberen Extremität. (*Spit. milit. „Regina Elisabeta", Bucureşti.*) Rev. sanit. milit. Jg. **26**, Nr. 8/9, S. 325—330. 1927. (Rumänisch.)

Beschreibung eines Falles von kongenitalem Defekt sämtlicher Finger der rechten Hand und des größten Teiles der entsprechenden Mittelhand. Im Röntgenbild sind bei normalen Handwurzelknochen von den Mittelhandknochen nur die proximalen Drittel als plumpe Knochenstümpfe angelegt. Kurzer Bericht über andere einschlägige Fälle aus der Literatur.
Stahl (Berlin).₀

Digitized by Google

Martmer, Edgar E.: Talipomanus. A report of three cases in one family. (Talipomanus. Drei Fälle in einer Familie.) Americ. journ. of dis. of childr. Bd. 34, Nr. 3, S. 384—387. 1927.

Ein 5jähriges Kind zeigte Deformitäten der Vorderarme und Hände, und zwar fehlten beide Daumen, linkerseits Verbiegung der Ulna und ausgedehnter Defekt des Radius. Ein 7jähriger Bruder und die Mutter der Kinder zeigten ähnliche Defekte. Die Heredität des „Talipomanus" genannten Leidens erscheint interessant. *Neurath* (Wien).

Beyrne, S. Gregorio: Endokrin-vegetatives und radiologisches Studium einer Achondroplasie. Rev. de la soc. de med. interna y de la soc. de tisiol. Bd. 3, Nr. 1, S. 22—42. 1927. (Spanisch.)

Ausführliche Beschreibung eines Falles von Achondroplasie. *Abeles* (Frankfurt a. M.).

Snellman, Aarno: Über eine Epiphysenerkrankung des jugendlichen Alters. (*Chir. Poliklin., Univ. Helsingfors.*) Duodecim Bd. 43, Nr. 6/7, S. 577—591. 1927. (Finnisch.)

Verf. berichtet über 11 Fälle von Apophysitis calcanei bei Kindern im Alter von 10—13 Jahren. Diese wie andere Epiphysenkrankheiten sind in Finnland die letzten Jahre besonders zahlreich vorgekommen und wurden von Runeberg als eine eventuelle Folge der Hungerzeit in den Jahren 1917—1919 hingestellt. Die Patienten klagen über entweder spontan oder bei Belastung entstandene Schmerzen im Fersenbein. Im Röntgenbilde sieht man an der hinteren Apophyse des Calcaneus, an der Epiphyse und an dem angrenzenden Teil des Corpus als Strukturtrübungen, Kalkmangel usw. auftretende Unregelmäßigkeiten. Die Ätiologie ist nicht einheitlich. Sowohl äußere (Traumen) wie innere Faktoren (innersekretorische Störungen) kommen als ursächliche Momente in Betracht. Die Diagnose kann auch ohne Röntgenbild gestellt werden. Die Behandlung ist rein konservativ. In leichten Fällen genügt es, wenn der Patient Laufen vermeidet, sich vom Sport abhält usw. Von dem Gesichtspunkt ausgehend, daß die Krankheit auf innersekretorischen Störungen beruhe, können Thyreoidin und Kalk-Phosphorpräparate verabreicht werden. Die Krankheit heilt gewöhnlich unter dieser Behandlung in einigen Monaten, ohne störende Folgen zu hinterlassen. *Elfving.*

Werenskiold, Basken: A contribution to the Röntgen diagnosis of epiphyseal separations. (Beitrag zur Röntgendiagnose an Epiphysenlösungen.) (*Röntgeninst., Serafimer hosp., Stockholm.*) Acta radiol. Bd. 8, H. 5, S. 419—425. 1927.

Die traumatischen Epiphysenlösungen werden geschieden in genuine und gemischte Formen. Die genuinen Epiphysenlösungen stellen sich im frühesten Kindesalter ein und bestehen in einer Trennung zwischen Knorpel und Diaphyse. Die gemischten Formen sind dadurch charakterisiert, daß die Frakturlinie zum Teil zwischen Knorpel und Diaphyse, zum Teil durch den spongiösen Anteil der Diaphyse hindurchzieht. Die genuine Epiphysenlösung ist ein seltener Befund, sie kann nur diagnostiziert werden, wenn eine wesentliche Dislokation besteht. Bisweilen dokumentiert sie sich durch eine periostale Manschette, welche von der Diaphyse abgelöst wird und nach einiger Zeit durch ihren Kalkgehalt sichtbar wird. — Bei echten Epiphysenlösungen ohne Dislokation finden sich Ablösungen einer dünnen Knochenlamelle an der Diaphyse. Diese Lamelle liegt zwischen der Epiphyse und Diaphyse. Sie war mit 53% aller Fälle von gemischter Epiphysenlösung nachweisbar. Im Bereich des Radius sind die Epiphysenlösungen nicht selten. Sie kommen in diesem Bereich nicht nur im frühesten Kindesalter vor, sondern man begegnet ihnen am häufigsten bei Individuen zwischen dem 10. und 20. Lebensjahr. Die Arbeit ist durch gute Radiogramme anschaulich illustriert.

Baensch (Leipzig).

Hämäläinen, M.: Über Kompressionsbrüche der Wirbelsäule. (*Poliklin., chir. Univ.-Klin., Helsingfors.*) Duodecim Bd. 42, Nr. 10, S. 769—783. 1926. (Finnisch.)

Auf der Grundlage von 12 röntgenologisch festgestellten leichten Kompressionsbrüchen der Wirbelsäule spricht Verf. als seine Meinung aus, daß leichte Kompressionsbrüche häufig undiagnostiziert bleiben, weil die subjektiven und objektiven Symptome anfangs sehr unbedeutend sein können. Rückgratsfrakturen, die unerkannt und unbehandelt geblieben sind, können später schwere Folgen haben, sogar zu vollständiger

Digitized by Google

Arbeitsunfähigkeit führen. Bei der Nachprüfung von unfallversicherten Personen muß man, wenn sie über unbestimmte Rückenschmerzen klagen, berücksichtigen, daß dieselben die Folge einer früheren, leichten Rückgratsfraktur sein können. *Elfving.*

Lewin, Philip: Rickets. An unusual roentgenographic manifestation. (Rachitis. Ein ungewöhnliches Röntgenbild.) Americ. journ. of dis. of childr. Bd. **34**, Nr. 3, S. 388—389. 1927.

Röntgenbild, das in den Epiphysenkernen des Femur und der Tibia einen zweiten Kernschatten zeigt. Das Phänomen wird mit einem zweiphasischen Wachstum der Epiphyse erklärt. *Vollmer* (Charlottenburg).

Schanz, A.: Über Grippe. Spondylitis. Zeitschr. d. tschechoslowak. orthop. Ges. Jg. **2**, Nr. 5, S. 544—546. 1927.

32jährige Kranke mit schweren, nach Grippe beginnenden und immer schlimmer werdenden Kreuzschmerzen. Es fand sich ein kleiner Gibbus in der Lendenwirbelsäule. Der Körper des 3. Lendenwirbels war in den des 4. eingesunken, und zwar auf der rechten Seite tiefer als auf der linken. Rumpfgipsverband, Korsett und Gipsbett brachten keine nennenswerte Besserung. Etwa ein Jahr nach der Grippe verschwanden die Schmerzen ganz von selbst. Der Gibbus blieb unverändert. Eine Absceßbildung trat nicht auf. Das Krankheitsbild erinnert am ehesten an die Spondylitis typhosa. *R. Gutzeit* (Neidenburg).

Reviglio, Giuseppe Maurizio: Iconografia roentgenografica delle lesioni prodotte dalla sifilide congenita nelle ossa lunghe del lattante. (Röntgenbilder der Veränderungen durch angeborene Syphilis an den langen Röhrenknochen des Säuglings.) (*Osp. infant. „Regina Margherita", istit. p. rachitici „Regina Maria Adelaide" ed istit. di clin. pediatr., univ., Torino.*) Radiol. med. Bd. **14**, Nr. 10, S. 869—884. 1927.

Verf. unterscheidet fünf Bilder, unter denen die angeborene Syphilis am Knochengerüst in Erscheinung treten kann: 1. Die Osteochondritis, 2. die generalisierte ossifizierende Periostitis, 3. die rarefizierende Osteomyelitis, 4. die gummöse Osteoperiostitis und 5. die lokalisierte gummöse Osteomyelitis. Die typischen Formen, pathognomonisch für die angeborene Syphilis, sind hiervon die Osteochondritis und die generalisierte ossifizierende Periostitis. Sie fehlt beim älteren syphilitischen Kinde und auch bei der erworbenen Syphilis des älteren Kindes. Die übrigen Formen der Knochenveränderung finden sich auch bei der Spätsyphilis und der erworbenen Syphilis. Das Erkennen der Knochenveränderung ist vielfach nur mit Hilfe des Röntgenbildes möglich. *Nassau* (Berlin).

Steinbrinck, Walther: Über Spätlues der Knochen und Gelenke. (*Med. Abt., Allerheiligen-Hosp., Breslau.*) Zeitschr. f. klin. Med. Bd. **106**, H. 5/6, S. 745—766. 1927.

Verf. glaubt, daß den Knochen- und Gelenkveränderungen bei Lues mehr Beobachtung zu schenken sei als gewöhnlich geschieht. Vielfach finden sich solche Veränderungen auch in seronegativen Fällen. Nach Schlesinger sind 5 Typen von Lues der Gelenke zu verzeichnen: 1. Arthralgien, mit heftigsten Schmerzen, meist an Wirbelsäule und Hüftgelenk. 2. Subakute oder akute fieberhafte Formen, ähnlich der rheumat. Polyarthritis, aber mit geringen Allgemeinerscheinungen. 3. Chron. Form, oft aus Form 2 hervorgehend, meist mit Deformierung und Kapselschrumpfung. 4. Atypische Formen, wie Hydrops usw. 5. Mischformen. Zur Diagnose sind die charakteristischen nächtlichen bohrenden Schmerzen von Bedeutung, ferner Druckpunkt an den Kondylen, relativ geringe Funktionsstörungen, Versagen von Atophan und Salicyl, dagegen Wirkung von Hg, J usw. Verf. bringt eine Reihe einschlägiger Fälle, die jedoch durchweg auch andere Merkmale der Lues aufweisen. Ein Fall von Periarthritis humeroscapularis kann nicht mit Sicherheit mit Lues in Zusammenhang gebracht werden. *Abeles* (Frankfurt a. M.).

Peugniez: Kyste à myéloplaxes de l'extrémité inférieure du fémur. Résultats éloignés de l'évidement. (Cyste des unteren Femurabschnittes mit Myeloplaxen. Dauerergebnis nach Ausschabung.) Bull. de l'assoc. franç. pour l'étude du cancer Bd. **16**, Nr. 6, S. 468—474. 1927.

Bei einem 14jährigen Mädchen traten Oktober 1924 Schmerzen im unteren Abschnitt des linken Oberschenkels auf; im März 1925 entstand eine umfangreiche

Digitized by Google

diffuse Schwellung, welche sich besonders nach hinten vorwölbte. Die harte Geschwulst zeigte auf stärkeren Druck Pergamentknittern. An der Basis des Scarpaschen Dreiecks befanden sich Drüsen. Das Röntgenbild (Abb.) zeigt im unteren Femurabschnitt eine große Höhle in Gestalt einer diffusen Aufhellung. Die Corticalis ist zu einem dünnen Blatt verschmälert; manschettenartig umgeben beträchtliche periostale Auflagerungen den Knochen. Die Geschwulst erstreckt sich nach abwärts bis zur Epiphysenlinie, nach aufwärts bis zur Femurmitte. Juli 1925 Operation: Freilegung des Tumors; nach Entfernung der periost. Auflagerung und Eröffnung des Knochens starke Blutung, die nur durch sehr feste Tamponade zu stillen ist. In den folgenden Monaten füllt sich allmählich die Knochenhöhle bei offen erhaltener Operationswunde. Das Röntgenbild im März 1926 zeigt ein dichtes homogenes Gewebe an Stelle der Knochenhöhle; die Wunde war zu dieser Zeit geschlossen; das junge Mädchen war arbeitsfähig. Heilung seit 2 Jahren. Bemerkenswert ist, daß die benigne Cyste das Knocheninnere verlassen und in der Umgebung außerordentlich umfangreiche periostale Reaktionsprozesse ausgelöst hatte. Die mikroskopische Untersuchung von Probestückchen des knöchernen und fibrösen Gewebes zeigte ein Vorwiegen der Stützelemente und im fibromatösen Gewebe Lymphocyten und insbesondere Myeloplaxen. Die durchsichtigen periostalen Auflagerungen des ersten Bildes sind durch intensive Schatten ersetzt von größerer Dichte als der Schatten des Knochens selbst. *Arthur Hintze* (Berlin).

Jenkinson, Edward L.: The X-ray diagnosis of bone tumors. (Die Röntgendiagnose der Knochentumoren.) (*St. Luke's hosp., Chicago.*) Radiology Bd. **9**, Nr. 6, S. 453—462. 1927.

Die Röntgendiagnose der Knochentumoren ist anerkannt schwierig. Die gutartigen Tumoren sind häufig nachweisbar abgekapselt, während bösartige infiltrierend wachsen. Die malignen Carcinome metastasieren in die regionären Lymphdrüsen, die Sarkome tun dies nicht, höchstens das Melanosarkom, das Lymphosarkom, das Tonsillen- oder Hodensarkom. Beinahe alle primären malignen Knochentumoren sind Sarkome. Metastatische Carcinome des Knochens gehen meist von der Schilddrüse, der Brust, der Prostata oder den Nieren aus. Sie sind osteoplastisch oder (meist) osteoklastisch. Selten sind Metastasen distal vom Knie- oder Ellbogengelenk. Verf. konnte jedoch 2 solche Fälle beobachten, einen nach einen Coecum-Ca., einen zweiten nach einem latenten Hypernephrom. Metastasen der Wirbelsäulen sind häufig, charakteristisch ist das Erhaltensein der Bandscheiben, wie überhaupt das Ca den Gelenkknorpel nicht durchbricht und nicht auf die benachbarte Gelenkfläche übergreift. Stärkere Kompression der Wirbel kann fehlen, da die Tumormassen an sich sehr fest sein können. Auch die Halswirbelsäule ist häufig der Sitz von Metastasen. Am Schädel sind Ca-Metastasen oft schwer von Myelomen, Lues oder Sarkomen zu unterscheiden. Das Ca. ist meist multipel und recht ausgedehnt. Die Ränder sind meist unscharf. Primäre Tumoren sind am Stirnbein am häufigsten, am Hinterhaupt schon etwas seltener. Das Myelom ist beim Manne häufiger als bei der Frau und oft begleitet von heftigen Schmerzen. Die Gefahr der Spontanfraktur ist groß. Das Myelom produziert nie neue Knochen. Die Hodgkinsche Erkrankung befällt selten den Knochen, wenn, meist die Wirbelsäule oder die Rippen. Gutartige primäre Knochentumoren sind das Osteom, das Chondrom und das Myeloidsarkom. Bekannt sind die solitären Cysten, ähnliche Bilder liefern die sehr seltenen Fibrome des Knochens. Die typischen Riesenzellentumoren erhalten die Corticalis, wenn sie auch diese verdünnen und auftreiben. Diese Tumoren sitzen gewöhnlich am distalen Oberschenkel- oder Radiusende oder proximal an Tibia oder Fibula, bisweilen auch am Unterkiefer, Metastasen kommen nicht vor, sie treten im jugendlichen Alter auf, meist nach Trauma. Es gibt auch Knochencysten an den Diaphysenenden, dicht an den Epiphysenlinien, die Phemister für entzündlich hält, ebenfalls meist bei Kindern. *Abeles* (Frankfurt a. M.).

Digitized by Google

Desjacques, M.: A propos d'un cas de chondrome de la colonne cervicale. (Fall von Chondrom der Halswirbelsäule.) Lyon chir. Bd. 24, Nr. 1, S. 40—43. 1927.

Die Halswirbelsäule ist nur ausnahmsweise der Sitz von Chondromen. Verf. veröffentlicht einen solchen Fall: Chondrom auf Kosten des 4. linken Processus transversus. Exstirpation nach Resektion des M. sternocleidomastoideus und der Vena jugularis interna. Heilung. *Mendel.*

Vincent, Clovis: Sur la disparition de la selle turcique dans les tumeurs de la loge cérébrale postérieure. Les erreurs de diagnostic qui en sont la conséquence. (Verschwinden des Türkensattels bei den Tumoren der hinteren Schädelgrube. Die daraus sich ergebenden Fehldiagnosen.) (*Hôp. Tenon, Paris.*) (*Soc. de neurol., Paris, 3. VI. 1926.*) Rev. neurol. Jg. 33, Bd. 2, Nr. 1, S. 96—101. 1926.

An dem anatomischen Präparat eines Kleinhirntumors wird die durch hydrocephale Erweiterung des 3. Ventrikels verursachte Zerstörung des Türkensattels demonstriert. Auch bei 3 klinisch beobachteten Fällen von Kleinhirn-Brückenwinkelgeschwülsten zeigte das Röntgenbild deutlich Usur der Sella turcica, so zwar, daß die Diagnose „Hypophysentumor" gestellt worden war. *A. Schüller* (Wien).

Cooley, Thomas B., E. R. Witwer and Pearl Lee: Anemia in children, with splenomegaly and peculiar changes in the bones. Report of cases. (Anämie bei Kindern mit Milzvergrößerung und eigenartigen Veränderungen der Knochen.) (*Childr. hosp. of Michigan, Detroit.*) Americ. journ. of dis. of childr. Bd. 34, Nr. 3, S. 347—363. 1927.

Eingehende Beschreibung von 7 Fällen. Ätiologie: vermutlich angeborene Disposition (Organminderwertigkeit), 3mal Verdacht auf Lues, aber kein Erfolg spezifischer Therapie. Blutbild: unreife Erythrocyten, starke Leukocytose, bei den fortgeschrittenen Fällen Erlöschen der Erythropoese (Verschwinden der unreifen Formen), keine Resistenzverminderung der Erythrocyten (nicht in allen Fällen geprüft; doch hält Verf. eine scharfe Abgrenzung der Jacksch-Hajemschen Anämien gegen hämolytischen Ikterus anscheinend überhaupt für unangebracht). Zeichen gesteigerten Blutzerfalls: indirekte van den Bergh-Probe stark positiv, vermehrte Urobilinogenausscheidung, Hämosiderose der Organe. Neben diesen bekannten Kennzeichen schwerer Anämie fielen folgende besondere Eigentümlichkeiten auf: 1. Verbreiterung der Knochenspongiosa, besonders an den flachen Schädelknochen, weniger an Rippen und Röhrenknochen, und Aufhellung der Röntgenbilder durch Markhyperplasie; im weiteren Verlauf Neubildung von Knochenbälkchen an Stelle des erschöpften Markes. — Hinweis auf die von Gänsslen beschriebene Kombination von Turmschädel mit hämolytischem Ikterus; der besondere Begriffsinhalt des Symptoms „Turmschädel" scheint aber dem Verf., vielleicht nur in der fremdsprachlichen Form, unbekannt. 2. Ein eigenartiger „mongoloider" Gesichtsausdruck, der nicht durch gelbliche Verfärbung und Schädelvergrößerung bedingt sein soll. *K. Benjamin* (Essen).

Cone, Sydney M.: Bone in arteriosclerotic extremities. (Die Beschaffenheit des Knochens bei arteriosklerotischen Extremitäten.) (*Dep. of pathol., univ. of Maryland, Baltimore.*) Arch. of surg. Bd. 15, Nr. 4, S. 542—551. 1927.

In 30 Fällen von Extremitätengangrän wurden progressive und regressive Veränderungen im Knochen und in den Weichteilen beobachtet. Die Zirkulation verändert sich, es kommt hauptsächlich zur passiven Hyperämie. Unter den regressiven Veränderungen treten besonders Atrophie des Knochens und Absorption hervor. Diese progressiven und regressiven Veränderungen variieren gemäß den Gefäßveränderungen. Knochenmetaplasie und lebhafte Tätigkeit von Knochenzellen kann man beobachten. Neue Knochenbildung und Fibrose des Markes sind besondere Merkmale. *Erich Hempel.*

Laignel-Lavastine et Ravier: Un cas de maladie de Recklinghausen familiale avec nanisme. (Familiäre Recklinghausensche Krankheit mit Zwergwuchs.) Bull. et mém. de la soc. méd. des hôp. de Paris Jg. 43, Nr. 24, S. 1112—1115. 1927.

Der Fall betrifft eine 37jährige Arbeiterin mit angeborenen Haut- und subcutanen Tumoren, Neuromen am Plexus brachialis, Pigmentationen am Rumpf, Abschwächung eines Achillesphänomens (ohne ausgesprochen medulläre Symptome), Papillenveränderungen am linken Auge, starken Deformierungen der Wirbelsäule (mit Gehstörung), multiplen Knochen-

Digitized by Google

mißbildungen, schweren Beckendeformitäten (wie bei Osteomalacie), weniger Deformierungen am Schädel, der auffallend groß ist und eine vergrößerte Sella turcica mit verwaschenen Grenzen zeigt. Im Zusammenhang damit: Zwergwuchs (1,30 m Größe). Keine psychischen Veränderungen. In der Familie ähnliche Erkrankungen und Psychosen. *Arthur Stern* (Berlin).

Duvernay et Parent: Note sur quelques modifications structurales de la hanche normale et pathologique. (Einige Bemerkungen über die Verschiedenheiten im Knochenbau der gesunden und kranken Hüfte.) (*Soc. de chir., Lyon, 3. II. 1927.*) Lyon chir. Bd. 24, Nr. 4, S. 440—449. 1927.

Erläuterung einiger topographischer Einzelheiten an der Hüfte, über welche keine einheitliche Auffassung bzw. Nomenklatur besteht: 1. Der doppelte Pfannengrund, eine Verdoppelung des Pfannenkonturs derart, daß der freie Rand der Pfanne durch eine kräftige Schattenlinie ausgezeichnet ist, welche also den Gelenkspalt unmittelbar umzieht. Es handelt sich um eine sekundäre Verknöcherung der oberflächlichen Abschnitte des Lig. rotundum, wie daraus hervorgeht, daß sich das Lig. rotundum unterhalb, nicht oberhalb dieses Randwulstes ansetzt. Der doppelte Pfannengrund wird besonders bei flachen Pfannenrändern und bei Subluxationen beobachtet und entsteht wahrscheinlich infolge der Druckwirkung, die im ersteren Falle der Kopf auf das Lig. rotundum ausübt, im zweiten Falle durch den verstärkten Zug an diesem Bande entsteht. 2. Das überhängende Pfannendach, ein Vorspringen des oberen Pfannendaches gleich einem Vordach. Man findet diese Veränderung besonders bei Subluxationen nach oben und außen, in Vereinigung mit der doppelten Pfanne. Es handelt sich um eine osteophytische Bildung, die sich nur sehr langsam im Laufe vieler Jahre entwickelt. 3. Die Schwelle, eine Verlängerung des Pfannenrandes nach unten, wodurch die Projektion der Pfanne nicht mehr einem Halbkreis entspricht. Diese Bildung kommt besonders bei der proliferativen Arthritis vor; es handelt sich um eine Knochenneubildung am freien Ende des dorsalen Abschnittes der Lunula; der ventrale Abschnitt der Lunula ist dagegen mehr oder weniger geschwunden. Die Ursache liegt wahrscheinlich in einer im höheren Alter zunehmenden Neigung des Beckens nach vorne, wodurch die Schenkelköpfe ihre Hauptdruckwirkung mehr und mehr nach rückwärts verlegen. 4. Ovalwerden der Pfanne und Aufrichtung des Daches. Die normale Pfanne soll halbkreisförmig erscheinen und der obere Pfannenrand horizontal liegen oder selbst ein wenig über die Horizontale nach abwärts neigen; im Aufblick am trockenen Präparat soll die Pfanne die Form einer halben Orange haben. Nicht selten ist aber das Pfannendach oben verkürzt und bildet so einen Winkel mit der Horizontalen oder es ist auch völlig geschwunden. Die Pfanne sieht in solchen Fällen im Aufblick wie eine halbe Zitrone aus. Diese Bildung ist fast stets angeboren; in seltenen Fällen kann sie auf entzündliche Erkrankungen im Kindesalter zurückgeführt werden. Die ovale Pfannenbildung entspricht einer bestimmten Neigung und Weite des Beckens. Sie kann wegen ihrer Häufigkeit nicht als krankhaft angesprochen werden. Verf. stellte zusammen mit Gabrielle unter 200 normalen Becken nur 17 mit der typischen runden Pfanne fest; in 60 Fällen fanden sich Abweichungen in der Bildung des Pfannenrandes; in 123 Fällen zeigte der Pfannengrund die Form einer halben Citrone. — Schwelle und Vordach sind also späte und allmähliche Erwerbungen; der doppelte Pfannengrund wird im Entwicklungsalter erworben; Aufrichtung des Pfannendaches und ovale Form des Pfannenrandes sind angeborene Anomalien ohne Bedeutung, die allerdings in manchen Fällen eine Subluxation begünstigen.

Arthur Hintze (Berlin).

Duvernay, L.: Arthrites de la hanche et malformations infantiles. (Hüftgelenksarthritis und krankhafte Formveränderungen am Knochen im Kindesalter.) Journ. de méd. de Lyon Jg. 8, Nr. 184, S. 437—443. 1927.

An Hand von 15 Röntgenbildern zeigt Verf., daß die Arthritis des Hüftgelenkes, welche sich an einem ursprünglich normal gebauten Hüftgelenk entwickelt, sich ihrem Charakter nach nicht von der Arthritis an anderen Gelenken unterscheidet. Ist dagegen die Hüfte von vornherein mangelhaft gebildet oder

Digitized by Google

mißbildet, was nicht selten der Fall ist, so entsteht bei Entwicklung einer Arthritis ein Bild, in welchem sich die Erscheinungen der Arthritis zu den Charakteren der Mißbildung addieren. Die morphologische Veränderung geht der Arthritis voraus und ist nicht etwa ihre Folge. So ist beim Malum coxae senile die morphologische Hüftveränderung im Entwicklungsalter — 8. bis 17. Lebensjahr — entstanden; die Veränderung bleibt Jahrzehnte symptomlos und kann mit guter Funktion einhergehen. An einer solchen Hüfte entwickelt sich erst später auf Grund toxischer oder traumatischer Ursachen die Arthritis und im Zusammenhang mit ihr bilden sich erst die klinischen Krankheitserscheinungen aus. *Arthur Hintze* (Berlin).

Lux, A.: Über das Problem der Erkrankungen im Sacroiliacalgelenk. Wien. klin. Wochenschr. Jg. **40**, Nr. 3, S. 88—90. 1927.

Seit 1919 ist durch Albee bekannt, daß es sich bei der sog. Symphysis sacro-iliaca um ein massives Gelenk handelt und daß dieses von allen auch in anderen Gelenken vorkommenden pathologischen Prozessen ergriffen werden kann. Im Gegensatz zur amerikanischen ist die europäische Literatur an dieser Tatsache ziemlich achtlos vorübergegangen (doch siehe dies. Zentrlbl. **1**, 476 [Strauß]). Die Erkrankungen dieses Gelenkes werden meist mit Ischias und Lumbago verwechselt. Ätiologisch kommen arthritische Disposition, Belastungsanomalien und besonders geringfügige Traumen in Betracht (Vornüberbeugen, Heben, Golfspiel). Es gibt traumatische und akut oder chronisch-entzündliche Fälle, doch ist die Trennung keine scharfe, da wahrscheinlich Traumen die Ursache auch für chronisch-entzündliche Fälle abgeben. Die Beschwerden entstehen sogar gewöhnlich erst längere Zeit nach dem Trauma, und dann wird erst der Arzt aufgesucht. Als Nebenerscheinungen bestehen dann Rückenschmerzen und ausstrahlende Schmerzen im gleichseitigen Bein. Die Untersuchung ergibt dann einen positiven Lasègue und positiven Überkreuzungsversuch, oft auch positiven Trendelenburg. Da alle diese Symptome auch bei Ischias vorkommen, kann die Differentialdiagnose sehr schwer sein. Entscheidend ist dann der Kompressionsversuch bei positivem Ausfall für eine Sacro-iliacal-Erkrankung. Verf. hat in 2 Jahren 891 derartige Fälle untersucht. In Bauchlage findet man bei sanfter Palpation einen Schmerzpunkt neben dem 4. Kreuzbeinwirbel. In Seitenlage kann man durch plötzlichen Zug am Knie des überhängenden kranken Beines einen typischen Schmerz auslösen, der bei traumatischen Fällen dem ursprünglichen Schmerz genau gleicht. Es kommen sekundär-tuberkulöse oft gleichzeitig mit tuberkulöser Coxitis und ebenso gonorrhoische Erkrankung im Sacro-iliacalgelenk vor. Auch vaginal kann man eine Druckschmerzhaftigkeit des Gelenkes finden. Nachdem Verf. bei einem auf Sacro-Coxitis stark verdächtigen Fall röntgenologisch einen eingeklemmten Ureterstein festgestellt hat, verlangt er stets die Röntgenuntersuchung. Da diese oft negativ ausfällt, selbst bei älteren Fällen, hat man vermutet, daß der Prozeß sich gar nicht am Knochen abzuspielen braucht, sondern an den Ligamenten, der Synovia, dem Musculus ileopsoas usw. Röntgenologisch findet sich oft eine Verschmälerung oder Verschwinden des Gelenkspaltes, auch kleine Höckerungen am Knochen, die man dann auch in anderen Gelenken nachweisen kann. Therapie: Lagerung auf harter Matratze, Diathermie, Massage, Analgetica. Stützkorsett für die traumatischen Fälle fast stets überflüssig, für die arthritischen oft unentbehrlich. Für letztere eignet sich noch Bestrahlung, Bewegungs- und Übungstherapie. *W. Alexander* (Berlin).

Kreislaufsorgane.

Chaumet, G.: Exposé d'une méthode d'interprétation des orthodiagrammes du cœur basée sur l'établissement de quelques indices numériques. (Über eine Methode der Beurteilung der Herzorthodiagramme auf Grundlage zahlenmäßiger Beziehungen.) Journ. de radiol. et d'électrol. Bd. **11**, Nr. 11, S. 561—572. 1927.

Zum Verständnis und der Kürze halber sei für dieses und das folgende Referat vorausgeschickt: In der französischen Literatur (Lian; Vaquez und Bordet) werden 4 wichtige Punkte am Herzorthodiagramm bezeichnet: G = an der Grenze l. Vorhof/L. Ventrikel; G'

Digitized by Google

= Herzspitze (unterhalb des Diaphragma); D = an der Grenze Gefäßband/r. Vorhof; D' = Überschneidung des r. Vorhofrandes mit dem Diaphragma. GG' ist die Sehne des linken Ventrikels, eine darauf Senkrechte zum weitest entfernten Punkt des linken Ventrikelbogens (Flèche) gibt ein Maß für dessen Krümmung; GD' = Basaldiameter; $D'G'$ ist die Sehne des rechten Ventrikels. Für Bestimmung der Entwicklung des linken Ventrikels nach rückwärts werden 2 Methoden verwendet: 1. Tiefenindex: Bei Verschiebung des 60 cm weit entfernten Röhrenfokus um 10 cm medialwärts zu wandert der links-lateralste Herz(spitzen)kontur eine gewisse Strecke linkswärts = Tiefenindex; oberster Normalwert 14—16 mm. 2. Bestimmung des Winkels unter dem bei Drehung des Patienten aus dem a.—p.-Strahlengang in den rechten hinteren Schrägdurchmesser der Herzspitzenschatten hinter den Proc. spin. verschwindet (angle de disparition); 30° gilt als oberster Normalwert. Ref.

Die verläßlichsten Maße sind die für den linken Ventrikel erhaltenen. Als Gesamtindex des linken Ventrikels wird die Summe aus $\frac{\text{Flèche}}{2}$ in Millimeter, Tiefenindex in Millimeter und Winkel $GD'G'$ in Graden bezeichnet; Normalwert zwischen 55 und 65. Um den linken Ventrikel in Beziehung zur Gesamtgröße und zur Größe des rechten Ventrikels zu setzen, wird der Quotient $\frac{\text{Index des linken Ventrikels}}{\text{Transversale + Sehne des rechten Ventrikels}}$ bestimmt; Normalwert zwischen 2 und 3, im Mittel 2,5. Als Ergänzung wird der Flächenwert des Herzens herangezogen (obere Grenzlinie: Von D geradlinig bis zur Mitte des linken mittleren Herzrandbogens); Normalwert 90—100 qcm. Bei einem Normalwert für den Index und einem Quotienten gegen 3 handelt es sich etwa um ein Tropfenherz; bei einem Quotienten gegen 2 um ein quergelagertes Herz. Indexwerte von 45—55 einerseits, von 65—69 andererseits können sich noch bei normalen Herzen finden; in diesem Sinne unterstützend wirkt ein normal großer Flächenwert; Index von 65 bis 69 mit einem Quotienten von 2,5 oder weniger entspricht einer Herzvergrößerung mit besonderer Beteiligung des linken Ventrikels. Ein Index unter 45 bei einem Quotienten unter 2 und normaler Fläche findet sich bei der Mitralstenose mit kleinem linken Ventrikel; ist der Flächenwert übernormal, so besteht Dilatation der rechtsseitigen Herzanteile. Bei einem Index von über 70 ist das Volumen des linken Ventrikels vermehrt; um so isolierter, je höher der Quotientwert ist (3 und mehr). Besteht gleichzeitig eine sehr kleine Fläche, so kann es sich um normale (hängende) Herzen handeln. Hoher Index- und Flächenwert bei einem Quotienten unter 2,5 spricht für Erweiterung auch der rechten Herzanteile, z. B. Dekompensation eines aortischen Herzens. Beispiele: 2 Herzen haben einen Index von 90 bzw. 100, einen Quotienten von 2,22 bzw. 3,37. In beiden Fällen großer linker Ventrikel, im ersteren aber Totalinsuffizienz, im zweiten eine solche nur die linke Hälfte betreffend. 2 Herzen haben einen Index von 59 bzw. 62 (normal); das erste einen Quotienten von 4,2 = Tropfenherz, das zweite einen Quotienten von 2,06 = quergelagertes Herz. Der Autor gibt an, daß solche radiologisch normale Herzen bei verschiedenen, auch kompensierten Klappenerkrankungen gefunden werden. Er legt Wert darauf, den persönlichen Faktor in der Beurteilung vermindert zu wissen. *Rösler* (Wien).

Lian, Camille, et G. Guénaux: Interprétation des images orthoradioscopiques du cœur (recherches expérimentales et déductions pratiques). (Die Deutung der Herzorthodiagramme; experimentelle Untersuchungen und praktische Folgerungen.) (*Hôp. Tenon, Paris.*) Paris méd. Jg. **17**, Nr. 50, S. 473—485. 1927.

Die klassischen Herzdiameter kreuzen mehrere Herzteile und berücksichtigen weiter nicht die Achsenrichtung des Herzens. Franz. Autoren (Lian, Vaquez und Bordet) gaben Werte für die einzelnen Herzhöhlen. Zur Bestimmung des „angle de disparition" (vgl. das vorhergehende Referat) wird folgende Methodik verwendet: An einem Holzstab sind in 20 cm Entfernung 2 kleine Bleikreuze angebracht; er wird am Rücken horizontal knapp unter den Scapularwinkeln befestigt. Im Moment des Verschwindens des Herz-Spitzenschattens hinter den Proc. spinosi (r. hint. Schrägd.) wird die Distanz der Bleimarken orthodiagraphisch bestimmt. Diese durch 20 dividiert ergibt den Cosinus des gewünschten Winkels; sein oberster Wert ist 35°; Erkrankungen ausschließlich

Digitized by Google

des rechten Herzens können aber den Wert bis 38° erhöhen. Um die Projektion der Herzhöhlen in allen möglichen Durchmessern zu studieren, wurden am isolierten Leichenherzen (dabei Berücksichtigung der Schrägstellung des Herzens im Raum — 40° bzw. 15°) Bariumfüllungen der r. und l. Herzhöhlen vorgenommen (Durchleuchtung — orthodiagr. Skizze). Frontal: Am unteren Herzrand nimmt der r. Vorhof nur eine kleine Strecke Teil, etwa $^2/_3$ der r. Ventrikel ($^1/_2$ nach Laubry und Chaperon), etwa $^1/_3$ bis $^1/_4$ der l. Ventrikel. Innenbild zeigt entsprechend der anatom. Tatsache, daß sich der l. Ventrikel konvex in den r. Ventrikel hineinlegt, teilweise Übereinanderprojektion beider Ventrikel. R. vord. Schrägdurchmesser 30°: Sternal l. Ventrikel randbildend, l. Vorhof zentral im Herzbild. R. vord. Schrägdurchmesser 60°: Sternal r. Ventrikel vertebral eben l. Vorhof randbildend. L. vord. Schrägdurchmesser: Alle 4 Herzhöhlen randbildend; von 30° nach 60° l. Vorhof deutlicher vorspringend. Seitlicher Strahlengang: Vertebral randbildend: L. und rechter (?) Vorhof, unten l. Ventrikel, letzterer vielleicht jedoch erst bei mäßiger Vergrößerung. Für die Diagnose der Vergrößerung des l. Vorhofes ist die Durchleuchtung bei seitlichem Strahlengang nur für zarte Individuen günstig. Im l. vord. Schrägdurchmesser berührt der Herzschatten unter einem Winkel von 40—45°, im r. vord. Schrägdurchmesser unter einem Winkel von 30—35° eben den Wirbelsäulenschatten. Auf eine radiologische, punktförmige Bezeichnung der Herzspitze wird verzichtet. Der Schnittpunkt des linken Ventrikelbogens mit dem Diaphragma (Mittelstellung zwischen In- und Exspirium) wird als C bezeichnet. Zur Messung beim Erwachsenen; Normalwerte: $GC < 9 \cdot 5$ cm, „Flèche" $< 1 \cdot 5$ cm, $D'C < 12$ cm, $D'G < 11$ cm. Die Dreiecksfläche GCD', die ein Maß für die „Ventrikelmasse" gibt: < 40 cm²; das Verhältnis $\frac{CD'}{GC} < 1 \cdot 5$. Diaphragmahochstand bedingt abnorm starke Krümmung des linken Ventrikelbogens. Ist im Frontalbild der l. Ventrikel vergrößert, so kann man kaum sagen, ob auch der r. Ventrikel vergrößert ist. Sind die Werte für den l. Ventrikel normal, so ist eine Zunahme der „Ventrikelmasse" auf den r. Ventrikel zu beziehen. Seitlicher Strahlengang gestattet die Diagnose einer Vergrößerung des r. Ventrikels (nach vorne zu) nur wenn man einen großen l. Ventrikel (Vorwärtsdrängung durch diesen!) ausschließt.

Rösler (Wien).

Griffith, J. P. Crozer: Displacement of the heart in pneumonia in children. (Verlagerung des Herzens bei der Pneumonie der Kinder.) (*Graduate school of med., univ. of Pennsylvania, Philadelphia.*) Americ. journ. of the med. sciences Bd. **174**, Nr. 4, S. 448 bis 453. 1927.

Unter 40 Fällen von Pneumonie zeigten 16 eine Verlagerung des Herzens nach der erkrankten Seite hin. 7 Fälle werden im einzelnen wiedergegeben (mit Röntgenbildern). Bei den meisten handelt es sich um croupöse Pneumonie, ohne daß eine Atelektase festgestellt werden konnte. Die Verlagerung des Herzens ist in erster Linie abhängig von der Ausdehnung der gesunden Lunge. *Calvary* (Hamburg).

Atmungsorgane (einschl. Nasennebenhöhlen, Hilusdrüsen, Zwerchfell).

Chantraine, Heinrich: Über Weichstrahlenaufnahmen der Lunge mit ganz hohen Milliamperezahlen. (*Röntgen- u. Lichtheilanst. d. Vereinig. d. Krankenkassen, Betzdorf-Sieg.*) Fortschr. a. d. Geb. d. Röntgenstr. Bd. **36**, H. 3, S. 700—707. 1927.

Die 4 Forderungen, die man an eine gute Lungenaufnahme zur Erkennung einer beginnenden Phthise stellen muß: Kleiner Brennfleck, ausreichender Abstand, kurze Belichtungszeit, weiche Strahlung, lassen sich mit unseren heutigen Röntgeneinrichtungen noch nicht völlig erfüllen. Mindestens auf eine von ihnen muß man verzichten; am wenigstens glaubt dies Verf. auf die letztere, die weiche Strahlung, tun zu dürfen, da harte Strahlen nicht imstande seien, feine Weichteilstrukturen, deren Darstellung bei frischen Lungenerkrankungen unbedingt notwendig ist, erkennen zu lassen. Die Forderung nach weicher Strahlung bei kleinem Brennfleck, weitem Abstand und

Digitized by Google

kurzer Exposition macht eine gewaltige Steigerung der Leistungsfähigkeit von Röntgenmaschine und -röhre zur Bedingung. Nach Chantraine darf die Spannung 36 kV max. nicht übersteigen; in 1,50 m Abstand müßte man bei einem Brennfleck von höchstens 1,5 mm und einer Expositionszeit von $^1/_{10}$ Sek. — höhere Expositionszeiten bergen die Gefahr des Verwackelns in sich — bei einem Kranken mittlerer Konstitution die Röhre mit 2000 mA belasten. — Verf. widerlegt die Einwände, die aus der Anwendung derartig hoher Stromstärken bezüglich der Gefahren für Personal und Kranke gemacht werden könnten ebenso, wie die, ob bei so hohen Strahlendichten die Verstärkungsschirme noch ausreichend verstärken. *Braun* (Solingen).

Fleischner, Felix: Die Röntgendiagnostik interlobärer und marginaler lobärer Prozesse. (*18. Kongr. d. dtsch. Röntgen-Ges., Wiesbaden, Sitzg. v. 28.—30. IV. 1927.*) Fortschr. a. d. Geb. d. Röntgenstr. Bd. **36**, Kongreßh., S. 33—36 u. 39. 1927.

Vortrag, identisch mit der monographischen Darstellung des Gegenstandes in Ergebn. d. med. Strahlenforschung 2. 1926 (vgl. dies. Zentrlbl. 1, 888). *Fleischner* (Wien).

Wachtel, Heinrich: Lobäre und interlobäre Lungenprozesse. Zum gleichnamigen Artikel von F. Fleischner in dieser Zeitschrift, Band XXX. Fortschr. a. d. Geb. d. Röntgenstr. Bd. **36**, H. 2, S. 323—324. 1927.

Polemik gegen eine Darstellung Fleischners von einer Arbeit des Verf. Es bestand doch ein interlobäres Exsudat, keine abscedierende Pneumonie, denn kurz nach Aushusten einer großen Eitermasse war der ganze dichte Schatten verschwunden. Die eigentümliche, seitlich ausgezogene Form der Gasblase käme durch die Elastizität der interlobären Pleura zustande. *Goette* (Heidelberg).

Hofman, Srećko: Über Atelektasen. Liječnički vjesnik Jg. **49**, Nr. 9, S. 459—461. 1927. (Serbo-kroatisch).

Der Verf. berichtet über verschiedene Formen der Atelektase im Röntgenlichte. Bei Kompressionsatelektase ist dieselbe über den Erguß nicht bemerkbar, wenn der Erguß sich längere Zeit an derselben Stelle befindet, weil die Lunge im Umfange über dem Exsudate vollständig luftleer wird. Bei Verschiebung des Exsudats oder nach der Punktion wird die Atelektase wegen der partiellen Entfaltung bemerkbar. Die obere Exsudatgrenze ist in Fällen, wo sie vollständig scharf ist, die Grenze der vollkommen kollabierten Lunge über dem Ergusse, ebenso wie die cystischen Tumoren der Lunge scharfe Grenzen haben, obwohl die Lunge um die Cyste atelektatisch sein muß. Versuch einer Erklärung der Ursache. Lokalisierte Atelektasen bei bronchostenotischen Prozessen kommen mit, auch ohne Zeichen des Mediastinalpendelns. Die Lappenverschattungen können bei kompletten Atelektasen vollständig der eines Interlobärexsudates oder einer homogenen Lappeninfiltration ähnlich sein. *Autoreferat.*

Uspensky, A. E.: Die Bedeutung der Röntgenuntersuchungen bei Grippepneumonien. (*Therapeut. Klin., I. Univ., Moskau.*) Fortschr. a. d. Geb. d. Röntgenstr. Bd. **36**, H. 5, S. 1053—1061. 1927.

Grippebronchopneumonien können sehr verschiedene Röntgenbilder geben, von vermehrter Bronchialzeichnung bis zur lobären Pneumonie. Bei geringer Allgemeinstörung und negativem klinischen Befund können beträchtliche, noch bestehende Herdbildungen radiologisch nachgewiesen werden. Diese sind auch nach Ablauf der klinischen Erkrankung oft noch nachweisbar. Pleuraschädigungen sind häufig, auch an der Pleura diaphagmatica; es gibt eine toxische Relaxatio. Schwierigkeiten bietet die Unterscheidung gegen fibröse Tuberkulose und „Epituberkulose"; bisweilen verschlechtert sich eine Tuberkulose nach Grippe. *Goette* (Heidelberg).

Benzi, Tarcisio: La pneumoconiosi e la tubercolosi polmonare alla lastra radiografica. (Die Pneumokoniosen und die Lungentuberkulose im Röntgenbild.) (*Istit. di radiol., elettrol. e terapia fisica e istit. di anat. ed istol. patol., univ., Pavia.*) Giorn. di tisiol. Jg. **3**, Nr. 2, S. 45—51, Nr. 3, S. 65—69, Nr. 4, S. 92—96 u. Nr. 5, S. 109 bis 112. 1926.

In dieser Monographie, in der auf Grund eigener, zum Teil autoptisch nachkontrollierter 22 Fälle von Pneumokoniosen, die Pathogenese, Äthiologie, die klinische Sym-

Digitized by Google

ptome und der Verlauf, die pathologisch-anatomische und histologische Befunde sehr ausführlich beschrieben werden, widmet der Verf. ein Kapitel den röntgenologischen Symptomen der pneumokoniotischen und tuberkulösen Lungen. Er unterscheidet 3 Stadien der Pneumokoniosen im Röntgenbilde. Im ersten Stadium findet man das Bild einer chronischen Bronchitis als Folge des Reizes durch die Inhalation. Der Hilusschatten ist verbreitert, die verdickte strangförmige Lungenzeichnung unregelmäßig und unsymmetrisch verteilt. Das zweite Stadium ist ganz charakteristisch durch die eigenartige Marmorierung der Lunge. Die Einzelschatten sind intensiv, am zahlreichsten in der rechten Lunge in der Höhe des Hilus. In weiter fortgeschrittenen Fällen werden die Schatten größer und konfluieren. Das dritte fibröse Stadium gleicht im Röntgenbild einer chronischen Tuberkulose. *Tugendreich* (Berlin).

Caussade, G., et André Tardieu: L'infiltration pulmonaire transsudative épituberculeuse. (Etude anatomo-clinique et histologique.) (Die transsudative epituberkulöse Lungeninfiltration. Eine anatomisch-klinische und histologische Studie.) Rev. de méd. Jg. 44, Nr. 3, S. 283—302. 1927.

Unter „transsudativer" Form der Infiltration verstehen die Verff. die ödematöse, massive Infiltration um einen produktiven Herd. Makroskopisch handelt es sich um ein massives Infiltrat, das meist nur auf einen Lappen beschränkt ist. Es gleicht den akuten, kardialen, renalen und infektiösen Ödemen. Die follikuläre oder nodöse Läsion, von denen sie ausgehen, ist meist mit bloßem Auge nicht sichtbar. Histologisch handelt es sich um ein reines Transsudat, ohne jeden entzündlichen Charakter, ohne Fibrin und Leukocyten. Das klinische Bild entspricht entweder dem eines akuten oder subakuten Ödems oder dem der Splenopneumonie. Der Auswurf ist sehr reichlich, kann aber auch bei Retention des Transsudates in den Alveolen ganz fehlen. Auch der radiologische Befund ist sehr wechselnd. Das Röntgenbild kann ganz normal sein, und es kann eine vollständige Verschattung eines Lappens bestehen. Die Differentialdiagnose gegenüber eines ulcero-cavernösen Prozesses kann unter Umständen erhebliche Schwierigkeiten machen. Für die Entstehung der transsudativen Infiltration ist vielleicht eine filtrierbare, unsichtbare Form des Tuberkelbacillus verantwortlich zu machen.

Köstler (Berlin).

Bacmeister, A.: Das Kavernenproblem in seiner klinischen Bedeutung. (*2. Tag. d. dtsch. Tuberkul.-Ges., Bad Salzbrunn, Sitzg. v. 9.—10. VI. 1927.*) Beitr. z. Klin. d. Tuberkul. Bd. **67**, H. 1/3, S. 157—186 u. 225—235. 1927.

In seinem ausgezeichneten Referat auf der zweiten Tagung der Deutschen Tuberkulosegesellschaft in Bad Salzbrunn gibt Bacmeister einen klaren Überblick über die klinische Bedeutung der Kavernen. Während man früher die Kaverne als Folgeerscheinung einer weit vorgeschrittenen Lungentuberkulose ansah, ist man heute zu der Erkenntnis gekommen, daß sich die Kaverne schon im Anfangsstadium der chronischen Phthise entwickeln kann. Unter Zugrundelegung unserer heutigen Auffassung von der Entstehung und Entwicklung der Lungentuberkulose unterscheidet er 1. Kavernen, die im primär-, sekundär- allergischen Zustand steckenbleiben, also aus zur Ruhe kommenden exsudativen Herden hervorgehen; 2. Kavernen, welche bei Zerfall einer progredient bleibenden exsudativen (sekundären) Tuberkulose auftreten; 3. Kavernen, die sich zur produktiven (tertiären) Stabilität durchringen und in ihr beharren, und 4. Kavernen, die nach Schwankungen über produktiven (tertiären) Stadien wieder eine fortschreitende exsudative Phthise begleiten. Die Feststellung der Kaverne gelingt in vielen Fällen nur durch die Röntgenuntersuchung mit ihrer immer mehr verbesserten Technik, die gerade für die Kavernendiagnose in den letzten 10 Jahren erheblich an Bedeutung gewonnen hat. Dabei wird auf die besondere Bedeutung der Röntgendurchleuchtung in den verschiedenen Durchmessern besonders hingewiesen. Gute stereoskopische Aufnahmen können die Diagnose erheblich fördern. Bezüglich der Heilung der Kavernen wird auf Grund eines sehr großen Materials darauf hingewiesen, daß Kavernen, auch solche, die über Kirschgröße hinausgehen, heilen können,

Digitized by Google

nach den bisherigen Erfahrungen darf man aber mit einer Heilung in mehr als 10 bis höchstens 15% der Gesamtfälle ohne chirurgischen Eingriff nicht rechnen. Von diesen Heilungen fällt der bei weitem größere Teil auf die (sekundäre) Frühform, während die produktiv-cirrhotischen (tertiären) versteiften Kavernen nur in sehr seltenen Fällen spontan oder durch interne Therapie ausheilen. *L. Rickmann* (Ziegenhals).

Ulrici, H.: Die Kaverne im Röntgenbild, ihre phthisiogenetische Bedeutung, Diagnostik und Therapie. Fortschr. a. d. Geb. d. Röntgenstr. Bd. **36**, H. 2, S. 279—288 u. 426—427. 1927.

Durch die Forschungsergebnisse der letzten Zeit ist in die phthisiogenetische Bedeutung der Kaverne Klarheit gekommen. Die Frühkaverne geht aus dem Infraclaviculären Infiltrat hervor. Bei genügender Abwehrkraft des befallenen Organismus kann sich das erweichte infraclaviculäre Infiltrat spontan zurückbilden, wie an Hand von Röntgenbildern gezeigt wird. Doch diese günstige Verlaufsart tritt nur sehr selten ein, vielmehr verbreitet sich die Tuberkulose von der Kaverne aus durch Streuung und Tochterherdbildung. So ist jedes infraclaviculäre Infiltrat nach Feststellung von Tuberkelbacillen im Sputum möglichst früh der Kollapstherapie zuzuführen. Die Spätkaverne ist fast immer apical gelegen. Genetisch handelt es sich bei ihr entweder um eine alte persistierende, durch Schrumpfung in die Spitze verlagerte Frühkaverne oder um eine Einschmelzung im tertiär-produktiven Indurationsfeld. Auch die Spätkaverne stellt eine Gefährdung für ihren Träger dar: 1. als Ausgangspunkt für neue Exacerbationen, 2. als Ausgangsort von Lungenblutungen, 3. durch Verursachung von Kehlkopf- und Darmtuberkulose und 4. als Ursache für Kachexie und Amyloidosis infolge der chronischen Eiterung. Die Kaverne ist das böse Prinzip in der Lungentuberkulose, sie ist eine chirurgische Krankheit. Sie bedarf somit chirurgischer Behandlungsmethoden: Pneumothorax, Strangdurchbrennung, Oleothorax, Exhairese, Plastik, Plombierung, doppelseitiger Pneumothorax. An Hand von zahlreichen guten Röntgenbildern werden die einzelnen Behandlungsmethoden besprochen.

Karl Diehl (Sommerfeld).$_{o}$

Eckstein, A.: Über Kavernen in den ersten Lebensjahren. (*Akad. Kinderklin., Düsseldorf.*) Zeitschr. f. Tuberkul. Bd. **48**, H. 2, S. 97—101. 1927.

Im Gegensatz zu den klinischen Beobachtungen findet der pathologische Anatom im Säuglings- und Kleinkindesalter außerordentlich häufig Kavernen. Der Widerspruch erklärt sich daraus, daß es sich meist um kleinste, klinisch schwer nachweisbare Einschmelzungen handelt, auf dem Boden einer käsigen Sekundärtuberkulose, während die isolierten Kavernen mit Indurationen in diesem Alter selten sind. Die Differenzierung zwischen chronischer Grippepneumonie und Tuberkulose ist oft schwierig. Differentialdiagnostisch wird noch auf das Vorkommen von Scheinkavernen infolge Emphysems hingewiesen, die längere Zeit bestehen und bei ihrer Resorption Heilung vortäuschen können.

Hauff (Mammolshöhe).$_{o}$

Crecelius, Willy: Unsere Erfahrungen über Pseudokavernen im Röntgenbild. (*Inn. Abt., Stadtkrankenh., Dresden-Johannstadt.*) Med. Klinik Jg. **23**, Nr. 45, S. 1728 bis 1731. 1927.

An der Hand eines großen Materials werden, zum Teil durch charakteristische Röntgenbilder belegt, alle Möglichkeiten erwogen, die zur Bildung von kavernenähnlichen Figuren geführt, sich bei der Sektion aber nicht als Kavernen erwiesen hatten. Bei gesunden Lungen wird es im allgemeinen nicht schwer sein, die Ursache für die Entstehung ringförmiger Verschattungen in besonderen Verhältnissen der Muskulatur, der Knochen oder der Haut zu finden. Schwieriger aber sind die Verhältnisse, wenn derartige Gebilde in erkranktes, besonders tuberkulös verändertes Gewebe projiziert werden. Es ist bekannt, daß sich ein orthoröntgenograd getroffener Bronchus als Ring abbilden kann. Sehr oft werden durch verstärkte Streifenzeichnung besonders in der Nähe des Hilus Kavernen vorgetäuscht. Adhäsionsstränge als Ausdruck einer abgelaufenen Pleuritis hatten in den 50 vorliegenden Fällen 11 mal zur Entstehung von

Digitized by Google

Pseudokavernen geführt. Wenn sich pleuritische Stränge in eine Kaverne projizieren, können dadurch 2 Kavernen vorgetäuscht werden. Emphysematös veränderte Lungenpartien führen ebenfalls zur Bildung von Pseudokavernen. Bei disseminierten Gewebsinfiltrationen kann der Kontrast zwischen dem kranken und gesunden Gewebe so groß sein, daß man das restliche Lungengewebe als große Zerfallshöhle ansieht: Daß es beim Pneumothorax nicht immer leicht ist, insbesondere ohne nähere Kenntnis des klinischen Befundes und des Verlaufes, die Luftblase von einer Kaverne zu unterscheiden, wird bestätigt. Bei einer cirrhotischen Tuberkulose führte die Verziehung der Trachea in das Lungengewebe zur Vorspiegelung einer Kaverne. Verf. weist dann noch auf den von Czepa-Wien mitgeteilten Fall hin, bei dem eine Erweiterung der Speiseröhre zur Annahme einer Kaverne geführt hatte und schließlich auf die in der Literatur mitgeteilten Fälle von Eventeratio diaphragmatica und diaphragmatischen Hernien, die häufig zu Irrtümern Veranlassung gegeben haben. *L. Rickmann* (Ziegenhals O.-S.).

Macaigne et Nicaud: Sclérose nodulaire des poumons à type miliaire: Images radiologiques. (Knötchenförmige Sklerose der Lungen von miliarem Typ. Röntgenbilder.) (*Soc. méd. des hôp., Paris, 18. XI. 1927.*) Presse méd. Jg. 35, Nr. 94, S. 1433. 1927.

Nach kurzem Eingehen auf die histologischen Merkmale spricht Verf. die Ansicht aus, daß es sich um eine Infektion mit Bakterien von herabgesetzter Virulenz handelt. Es scheinen Prozesse vom Typ der Miliartuberkulose zu sein, die man nicht der Tuberkulose zuschreiben kann, welche vielmehr auch durch andere bakterielle Infektionen hervorgerufen werden können. *W. Teschendorf* (Köln).

Berblinger, W.: Gummöse Syphilis der Lunge und der Cava superior mit Thrombose dieser. Med. Klinik Jg. 23, Nr. 35, S. 1330—1332. 1927.

In einem Falle von gummöser Lungensyphilis waren die syphilitischen indurativen Veränderungen makroskopisch vollkommen verdeckt durch eine ausgedehnte frische Infarktbildung, die nach einer autochthonen Thrombose entstanden war. In einem zweiten ausführlicher beschriebenen Falle bestanden klinisch sehr ausgedehnte Stauungen im Bereiche der oberen Extremitäten und des Kopfes, so daß an einen Mediastinaltumor mit Ummauerung der oberen Hohlvene gedacht wurde. Die Obduktion zeigte eine vollständige Thrombose der Cava superior. Die Spitze des Thrombus lag an einer hochgradig verengten Stelle der Hohlvene, deren Wand verdickt und mit einer vergrößerten Hiluslymphdrüse verwachsen war. Die Lymphdrüse wiederum stand mit der verdickten Pleura und einem etwa kirschgroßen Lungenherd im rechten Oberlappen in Berührung. Ein zweiter gelb-weißer Lungenherd lag im Oberlappen mehr nach außen. Die histologische Untersuchung zeigte nun sowohl in der Gefäßwand wie auch in der Lymphdrüse und in den Lungenherden vollkommen die für ein luisches Gummi charakteristischen Veränderungen, so daß an der syphilitischen Ätiologie der Veränderungen kein Zweifel bestehen kann. *A. Freund* (Berlin-Neukölln).

Hammer, E.: Les chondromes du poumon. (Lungenchondrome.) (*Soc. anat., Paris, 3. XI. 1927.*) Ann. d'anat. pathol. et d'anat. norm. méd.-chir. Bd. 4, Nr. 8, S. 949 bis 953. 1927.

Histologische Beschreibung dieser benignen Tumoren, die nicht für verlagerte Bronchialkeime, sondern für umgewandeltes Lungengewebe gehalten werden. *Goette* (Heidelberg).

Fried, B. M.: Primary carcinoma of the lungs. Further study, with particular attention to incidence, diagnosis and metastases to the central nervous system. (Das primäre Lungencarcinom. Weitere Mitteilungen unter besonderer Beachtung seiner Häufigkeit, der Diagnose und der Gehirnmetastasen.) (*Surg. a. pathol. dep., Peter Bent Brigham hosp. a. med. clin., Massachusetts gen. hosp., Boston.*) Arch. of internal med. Bd. 40, Nr. 3, S. 340—363. 1927.

Das primäre Lungencarcinom ist kein Problem für sich! Seine Bedeutung ist nur im Rahmen der übrigen Krebsforschung zu erfassen und zu würdigen. Die in den letzten 20 Jahren ganz gewaltig gestiegenen Mortalitätsziffern (jetzt 5—6%) täuschen ein gegen früher häufigeres Vorkommen vor, sind aber auf Grund der in dieser Zeit verbesserten technischen Hilfsmittel, der stärkern Beachtung seit der genauern Kenntnis dieses Krankheitsbildes zwanglos zu erklären. Auch die Erfassung größerer Volksschichten durch das moderne Krankenhaus, die gerade in den letzten Jahrzehnten auffällige Verlängerung des durchschnittlichen Lebensalters spielen dabei eine große Rolle. Zuzugeben ist, daß das Krankheitsbild des primären Lungenkrebses einige bemerkenswerte Sonderheiten aufweist, die eine Sonderbehandlung rechtfertigen. Die vorliegende Arbeit befaßt sich in erster Linie damit, die Häufigkeit des Lun-

Digitized by Google

genkrebses im Verhältnis zu den übrigen carcinomatösen Neubildungen festzulegen, die Methoden des klinischen Nachweises zu erläutern und die Metastasenbildung zu besprechen. Außer eigenen Beobachtungen werden zu diesem Zwecke die in den neueren Arbeiten niedergelegten Ergebnisse der Krebsforschung — auch der europäischen — berücksichtigt. Klinische Symptome allein vermögen die Diagnose „primäres Lungencarcinom" nicht zu sichern; mikroskopisch-bakteriologische Untersuchung des Auswurfs, Jodölinjektion und Röntgenbild, Bronchoskopie mit gleichzeitiger Probeexcision sind unentbehrliche Hilfsmittel (7 eigene, gut beobachtete Krankheitsfälle, Röntgenbilder, histologische Schnitte). An 5 weiteren anschaulichen Krankengeschichten wird die Metastasenbildung vom primären Lungenkrebs aus beschrieben. Sie alle haben das Gemeinsame, daß die Hauptbeschwerden, die zu stationärer Behandlung des Kranken führten, durch die Gehirnmetastasen verursacht wurden, während das Lungencarcinom unbeachtet blieb, bis Operation oder Sektion die richtige Diagnose zeitigten. Ist nun in einem solchen Falle die Trepanation angezeigt zur Beseitigung der Hirnsymptome, auch wenn die primäre Neubildung in der Lunge bekannt ist? Die Berücksichtigung der Eigenart des Lungenkrebses (weiche und zellreiche Struktur, die Metastasenbildung begünstigt, verhältnismäßig langsames Wachstum) dürfte u. a. den Operationsentschluß bestimmen. Beachtenswert ist auch die Tatsache, daß gerade beim Lungenkrebs Hirnmetastasen auffallend häufig sind wegen der direkten Verbindung zwischen Lunge und Gehirn auf dem Blutwege. Die Pflanzzellen der übrigen Körpercarcinome werden ja meistens im „Lungensieb" aufgefangen und unschädlich gemacht. *Reisenthel* (Neustadt).

Kindberg, Léon, Ch. Grandclaude et R. Cattan: Tumeur médiastino-pulmonaire. (Pulmomediastinaler Tumor.) (*Soc. anat., Paris, 3. XI. 1927.*) Ann. d'anat. pathol. et d'anat. norm. méd.-chir. Bd. 4, Nr. 8, S. 912—916. 1927.

Kasuistik. Beschreibung eines weiteren Falles von „Hafer-Zellen-Sarkom" (Barnard). Beschwerden seit einigen Monaten: Kopfschmerzen, Dyspnoe oft in Anfällen, Reizhusten, Schluckstörung, alles von geringer Stärke. Kommt zur Klinik wegen beginnendem, aber rasch zunehmendem Kopfödem und Venenstauung. Rasche Progredienz mit zunehmender Dyspnoe. Radiologisch: Verschattung des Retrovasalraumes. Antiluetische und Strahlenbehandlung ohne Erfolg. Tod nach 6 Wochen an Lungengangrän. Sektion: Mediastinaltumor mit Einwucherung in Trachea, Gefäße und Lungenhilus; geringe sonstige Metastasierung. Sekundäre gangränöse Pneumonie. Histologisch: reichlich Bindegewebe mit kleinen Rundzellen und einzelnen, großen spindeligen epithelartig geordneten Zellen. Diagnose: Atypisches Epitheliom, als primärer Lungentumor aufgefaßt. — Aussprache. Huguenin hält diese, in letzter Zeit häufiger beschriebenen Tumoren für lymphoide oder reticulo-endotheliale Tumoren bzw. für Epitheliome; eine Abstammung vom Thymus kann nicht abgelehnt werden. *Goette* (Heidelberg).

Gaté, J., et H. Gardère: La syphilis pulmonaire à forme de cortico-pleurite. (Die Syphilis der Pleura parietalis.) Bull. et mém. de la soc. méd. des hôp. de Paris Jg. 43, Nr. 25, S. 1176—1184. 1927.

Die Lungenlues ist vor allem Erzeugerin sklerotischer Prozesse, mag es sich dabei um Bronchiektasien, Pachybronchitis (Favre), knotenförmige Sklerosen, corticopleurale Lokalisation oder um diffuse Fibrosierung der Lunge mit Emphysem handeln. Trifft sie mit Tuberkulose der Lungen zusammen, so verwischt sich das Bild des fibrosierenden Prozesses bis zu dem Grade, daß ein Urteil, welche der beiden Krankheiten die Hauptrolle spielt, ohne das Mikroskop nicht abgegeben werden kann. — Während die fibrosierende Tuberkulose aus einem kongestiven Vorstadium resultiert, fehlt dieser einleitende Prozeß, so weit die bisherigen Beobachtungen gehen, bei der sklerosierenden Lungensyphilis. Nur im Endstadium gleichen sich die beiden Prozesse pathologisch-anatomisch aufs genaueste. Wird die Pleurakuppel nach mehrfachen Anfällen von Pleuritis durch Schrumpfung zur Abflachung gebracht, so müssen wir trotz des Fehlens von Bacillen wegen der Lokalisation an Tuberkulose denken. Treten dagegen wiederholte Fälle von Pleuritis oder Pleuropneumonie an der Lungenbasis oder den Spalten zwischen den Lungenlappen und zwar in benigner Form auf, so müssen wir nach unseren Erfahrungen annehmen, daß auch die meisten Fälle dieser Art tuberkulös sind, daß sich aber unter ihnen auch solche syphilitischen Ursprunges finden.

Verff. berichten über zwei einschlägige Fälle. Der erste Patient, 38jährig, litt an luetischer interstitieller Keratitis, welche sich durch zweimalige, spezifische Behandlung besserte, aber nicht geheilt wurde. Patient wird wegen plötzlich einsetzenden Hustens und unbedeutender Hämoptoe ins Hospital eingeliefert. Die Anamnese ergibt nichts Gravierendes. Patient hat früher nie gehustet, kein Fieber und keine Gewichtsabnahme gehabt, hat auch jetzt keine Temperatur. WaR. stark positiv. Tuberkelbacillen nicht nachweisbar. An der l. Lungenbasis

Digitized by Google

leichte Dämpfung, die Perkussion ist hier etwas schmerzhaft. An dieser Stelle, sowie vorn unterhalb der Achselhöhle abgeschwächtes Atmen, einige feine Reibegeräusche. Beim Husten kurze Stöße von feinem, oberflächlichem Rasseln. Die Röntgenuntersuchung ist absolut negativ. Innerhalb 8 Tagen besserte sich der Zustand so, daß Patient poliklinischer, antisyphilitischer Behandlung zugeführt wird. Er erhält zwei Serien von Wismut im Abstande von 2 Monaten und stellt sich einige Monate später völlig gesund vor. — Der zweite Patient ist ein Huster. Er ist vor 10 Jahren aus dem Hospital, wo er wegen Tuberkuloseverdachts aufgenommen war, mit der Diagnose „chronische Bronchitis mit Emphysem ohne Bacillen", entlassen worden. Einige Wochen vor Eintritt in die Behandlung Seitenstiche, vom Arzt für Lungenentzündung erklärt. Patient fühlt sich aber wohl und hat gearbeitet. Er klagt bei Aufnahme über lancinierende Schmerzen und gelegentliche gastrische Krisen. Kniereflexe fehlen. Er erhält 12 Injektionen von Jodobismutat, welche günstig auf die blitzartigen Schmerzen, aber auch im Sinn einer Verminderung der Expektoration wirken. Einige Wochen nach Beendigung der Kur aufs neue Husten und copiöse Expektoration, an der l. Lungenbasis dumpfer Schmerz beim Husten. Der objektive, klinische Befund entspricht durchaus demjenigen im ersten Fall. Insbesondere besteht deutliches, pleurales Reiben. Weder mikroskopisch noch durch Tierversuch Tuberkelbacillen nachweisbar. Zweite Behandlung mit Jodo-Chininbismutat brachte erhebliche Besserung. Nur noch geringe Pleurageräusche und vereinzeltes Rasseln an der l. Lungenbasis. Husten und Auswurf sind bis jetzt (nach 3 Monaten) nicht wieder aufgetreten.
Lieven (Bad Aachen).°°

Heise, Fred H., and Francis B. Trudeau: Primary pleural mesothelioma. A case with pneumothorax and mediastinal hernia. The first symptoms. (Primäres Mesotheliom der Pleura. Ein Fall mit Pneumothorax und mediastinale Hernie. Die Anfangssymptome.) (*Trudeau sanat., Trudeau, New York.*) Americ. review of tubercul. Bd. **16**, Nr. 1, S. 92—99. 1927.

Bericht über einen 37jährigen Mechaniker, der plötzlich beim Tragen einer Batterie mit heftigem Schmerz und schwerer Atemnot erkrankte. Der Befund ergab einen Pneumothorax mit Fieber, der sich bald zurückbildete. In der Folgezeit entwickelte sich ein Erguß, der häufige Punktionen notwendig machte. Bei der Obduktion fand sich ein primäres Mesotheliom der rechten Pleura mit Haemo-Pneumothorax und einer mediastinalen Hernie der rechten Pleura, die sich nach der linken Seite hinüber erstreckte und das Herz nach links verdrängte.
E. Leschke (Berlin).°

Verdauungskanal (außer Zähne).

Hannaert, L., et A. Meyers: Dilatation idiopathique de l'œsophage. (Idiopathische Oesophagusdilatation.) Scalpel Jg. **80**, Nr. 44, S. 1051—1054. 1927.

Eine 50jährige Dame klagt über Schluckbeschwerden, die seit einigen Jahren bestehen und sich allmählich verschlimmern. Besonders unangenehm ist nächtliches Regurgitieren von Speisen, das plötzlich, ohne vorhergehende Übelkeit und ohne Schmerzen oder Krämpfe, auftritt. Die klinische Untersuchung bietet keine Besonderheiten. Bei der Röntgenuntersuchung findet sich ein außerordentlich stark erweiterter und geschlängelter Oesophagus. Die Kardia ist durchgängig.

Nach ausführlicher Beschreibung dieses Falles machen die Verff. noch einige allgemeine Bemerkungen über die idiopathische Oesophagusdilatation oder den Megaoesophagus. Sie weisen auf die Notwendigkeit hin, den wahren Megaoesophagus zu trennen einerseits von sekundären Speiseröhrenerweiterungen, wie sie nach Narbenstrikturen oder bei Tumoren auftreten, andererseits von Erkrankungen, die überhaupt nicht vom Oesophagus selbst ausgehen, z. B. von Magenerweiterung, Ulcera in der Nähe der Cardia, Mediastinitis, Aortenaneurysma usw. — Im ganzen bringt die Arbeit nicht viel Neues.
G. Velde (Saarbrücken).

Lasher, Frank H.: Radiotransparent foreign bodies of the esophagus. Report of case. (Röntgendurchlässige Fremdkörper in der Speiseröhre. Bericht über einen Fall.) Surg. clin. of North America Bd. **7**, Nr. 4, S. 939—942. 1927.

Bei einem 8jährigen Knaben bestand Verdacht auf einen steckengebliebenen röntgendurchlässigen Knopf im Oesophagus. Das gewöhnliche Röntgenbild zeigte keinen Fremdkörper, dagegen zeichneten sich die Umrisse des Knopfes nach Verschlucken von Bariumbrei deutlich ab. Eine entsprechende Methodik ist daher in ähnlichen Fällen zu empfehlen.
Lüscher jun.°

Canalejas, M. Alonso: Ein Fall von Oesophagusstenose von der Aorta aus. (*Serv. de patol. méd., hosp. gen., Madrid.*) Med. ibera Bd. **21**, Nr. 518, S. 292—294. 1927. (Spanisch.)

Luetiker, 66 Jahre alt. Seit $^1/_2$ Jahre Schlingbeschwerden, seit 3 Monaten Regurgitieren von Flüssigkeit (Speichel). Nachts angina-ähnliche Erscheinungen, welche verschwinden, wenn

Digitized by Google

es gelingt, Flüssigkeit heraufzuwürgen. Der Aortenbogen, die Aorta descendens sind stark erweitert, die Röntgenskizze läßt eine Abknickung des Oesophagus im oberen Drittel durch das verbreiterte Gefäß erkennen. *Richartz* (Frankfurt a. M.).

Herrnheiser, Gustav: Beitrag zum Adhäsionsnachweis im Bruchsack der Hernia hiatus oesophagei. Epikardiales Traktionsdivertikel. (*Röntgenlaborat., dtsch. Univ.-Klin., Prag.*) Fortschr. a. d. Geb. d. Röntgenstr. Bd. **36**, H. 4, S. 814—817. 1927.

Bei einem typischen Fall von Hiatusbruch wird in Beckenhochlage unmittelbar über der Kardia eine kleine spitze Ausziehung des Oesophagus sichtbar. Dieselbe erweist sich bei längerer Beobachtung und wiederholter Untersuchung als konstant. Auf Grund differentialdiagnostischer Erwägungen wird die Zacke als direktes morphologisches Zeichen einer Adhärenzbildung im Bruchsack gedeutet und als deren anatomisches Substrat ein kleines epikardiales Traktionsdivertikel angenommen. Das Symptom empfiehlt, falls ein operativer Eingriff nötig werden sollte, den transpleuralen Weg. *Autoreferat.*

Bönnig, Franz Anton: Scirrhöser oder luetischer Schrumpfmagen, ein Beitrag zur Differentialdiagnose und Therapie. (*Inn. Abt., Augusta-Krankenh., Düsseldorf-Rath.*) Med. Klinik Jg. **23**, Nr. 46, S. 1771—1773. 1927.

Die Diagnose einer luetischen Magenerkrankung war bisher ganz unsicher und, wo überhaupt in vivo, so nur ex adjuvantibus zu stellen. Selbst das Röntgenbild ermöglichte keine Abgrenzung der Magenlues gegen ein scirrhöses Magencarcinom. Sorgfältige Schilderung eines Falles von Magenlues lehrt, daß bei einem an sich stark krebsverdächtigen Magenschatten nicht so sehr der positive Ausfall der Wassermannschen Reaktion als vor allem wiederholt negativer Blutbefund im Stuhl, ein auf chronische Infektion deutendes Blutbild (Lymphocytose bei nur sehr geringer Anämie) und nicht zuletzt gut erhaltene Eßlust auf die Diagnose Magensyphilis weisen. — Daß eine auf solche Weise richtig gestellte Diagnose auch die erfolgreiche, nicht chirurgische sondern interne Therapie ermöglicht, stellt Verf. an Hand von 3 Röntgenbildern dar, indem er die hochgradige Schattenveränderung vor antiluetischer Kur, ihr allmähliches Schwinden während und das normale Magenbild nach der Kur, nebeneinanderhält. *Walter Ruhmann* (Berlin).

Palmén, A. J.: Eine Pylorusstenose, verursacht durch tuberkulöse Drüsen. Duodecim Bd. **42**, Nr. 5, S. 408—413. 1926. (Finnisch.)

Verf. teilt einen Fall mit, in dem tuberkulöse Lymphdrüsen die typischen Symptome einer Pylorusstenose hervorgerufen hatten: Ein 15jähriges Mädchen, nicht tuberkulös belastet, leidet seit 5 Jahren an Drüsenschwellungen am Halse, seit etwa einem halben Jahre an Verdauungsbeschwerden; während 3 Monaten tägliches Erbrechen. Sehr abgemagert, kein Fieber. Erbricht beinahe die ganze gegessene Menge, Brechreiz auch nachts, deutliche Magensteifung, Vergrößerung des Ventrikels, Plätschergeräusch, Kongo +. Bei der Laparotomie werden miliare Tuberkel und Adhärenzen im Bauchfell nebst trübem Exsudat gefunden, aber dazu sehr reichlich tuberkulöse Drüsen im Mesenterium und besonders in der Umgebung des Pankreaskopfes. Die letztgenannten scheinen den Zwölffingerdarm stark mechanisch zusammenzudrücken. Vordere Gastrojejunostomie mit Enteroanastomose. Schnelle Besserung, Gewichtszunahme 8 Kilo während 7 Monaten, Zurückgang der vergrößerten Drüsen und des Exsudates in der Bauchhöhle. Dieser Fall ist ein gutes Beispiel für die Ausnahmen, in welchen immer noch chirurgische Tuberkulose operiert werden muß. *Autoreferat.*

Wallenius, Matti: Eine Pylorusstenose, verursacht durch tuberkulöse Drüsen. (*Propädeut.-chir. Univ.-Klin., Helsingfors.*) Duodecim Bd. **42**, Nr. 5, S. 443—444. 1926. (Finnisch.)

Bei einem 19jährigen Mädchen, das etwa seit einem Jahr an Erbrechen gelitten hatte, wurde bei der Laparotomie in der Mitte des Zwölffingerdarmes eine Gruppe von daumenspitzengroßen Drüsen festgestellt, die auf den Darm drückten und dadurch eine Stenose verursachten. Bei mikroskopischer Untersuchung zeigte sich die Drüse als tuberkulös.
Elfving (Viipuri-Viborg).

Marcus, Joseph M.: Bleeding from the gastrointestinal tract caused by benign polypoid tumors. Report of cases. (Durch benigne polypoide Tumoren verursachte Blutung aus dem

Digitized by Google

Magen-Darmkanal. Kasuistik.) (*Vanderbilt clin., Columbia univ. coll. of physic. a. surg., New York.*) Americ. journ. of surg. Bd. **3**, Nr. 4, S. 342—345. 1927.

An Hand zweier Fälle, bei denen die okkulte Blutung nach Gastro-Enterostomie nicht zum Stehen kam, bis Papillome an der Kardia bzw. im Ileum bei der Relaparotomie entdeckt und exstirpiert wurden, weist Verf. auf die relative Häufigkeit der Papillome und Adenome hin. Beim Fehlen physikalischer und röntgenologischer Symptome ist die Diagnose meist nur durch systematisches Absuchen des ganzen Traktus (vorher und nachher Bluttransfusion, Lokalanästhesie) und unter Umständen erst beim Eröffnen des Magenlumens zu stellen. Energische Behandlung ist wegen der starken sekundären Anämie und wegen der Gefahr maligner Degeneration dringend erforderlich. Manche Fälle von chronischer Gastritis, Magenneurosen u. ä. erweisen sich als Polyposis. *Wassertrüdinger* (Charlottenburg).

Pribram, B. O., und N. Kleiber: Ein neuer Weg zur röntgenologischen Darstellung des Duodenums (Pneumo-Duodenum). (*Chir. Abt., St.-Hildegard-Krankenh., Berlin.*) Fortschr. a. d. Geb. d. Röntgenstr. Bd. **36**, H. 4, S. 739—744. 1927.

Die Duodenalsonde wird unter Kontrolle des Röntgenschirmes so eingeführt, daß der Sondenkopf in der Mitte des absteigenden Duodenalastes liegt. Es werden dann 15—20 ccm einer Baryumsulfatlösung durch die Sonde in das Duodenum eingeführt und durch Massage und Lagewechsel verteilt. Mit Hilfe eines Gummiballons wird das Duodenum etwas aufgebläht. Die Vorteile der Methode sind: Isolierte Darstellung des Duodenums ohne den oft störenden Antrumschatten, Abbildung nur der wirklichen Wandveränderungen, nicht aber durch periduodenale Verwachsungen bedingte Verzerrungen. *Gäbert* (Dresden).

Chapman, Benjamin: Acute and chronic appendicitis the value of X ray for diagnosis of chronic appendicitis. (Akute und chronische Appendicitis. Wert der X-Strahlen für die Diagnose der chronischen Appendicitis.) Illinois med. journ. Bd. **52**, Nr. 6, S. 484—490. 1927.

Der Wurmfortsatz ist bei chronischer Appendicitis mit Barium zu füllen, er ist geknickt oder segmentiert. Ein sichtbarer Wurmfortsatz ist bei Leuten über 30 Jahre pathologisch, weil er normalerweise nach B. Cushway zu dieser Zeit obliteriert ist (!).
A. W. Fischer (Frankfurt a. M.).

Cobet, R., und K. Imhäuser: Subphrenische Gasansammlung bei Dickdarmfistel. (*Schles. Ges. f. vaterländ. Kultur, med. Sekt., Breslau, Sitzg. v. 28. X. 1927.*) Med. Klinik Jg. **23**, Nr. 49, S. 1912. 1927.

Bei einer 41jährigen Frau, welche 2 Monate vor der Klinikaufnahme einen Abort mit Abrasio, anschließendem, chirurgisch behandeltem Douglasabsceß und sekundärer Unterlappenpneumonie durchgemacht hatte, wird röntgenologisch unter dem rechten Zwerchfell eine abgesackte Gasansammlung ohne jedes Exsudat gefunden. Klinisch bestand hier eine Vorwölbung der rechten, unteren Brustgegend, anstelle der Leberdämpfung lauter tympanitischer Klopfschall, Metallklang, sowie rechts unter dem Rippenbogen bei bestimmter Stellung und Atemphase typisches Münzenklirren. Bei der Punktion entweicht etwa 100 ccm unter Druck stehendes, übelriechendes Gas (enthaltend CO_2, O_2, H_2 und N_2, letzteres in größerer Menge). Das Gas wird als aus dem Dickdarm stammend beurteilt. Mittels eines Röntgen-Kontrasteinlaufs gelingt es, an der Flexura hepatica eine Fistel darzustellen, die einerseits in den Raum zwischen Leber und Zwerchfell, andererseits in einen abgesackten Gasraum seitlich und hinter dem aufsteigenden Dickdarm führt. Die Entstehung der Fistel ist nicht klar; es wird ein Durchbruch einer abgekapselten Eiterung in Gegend der Flexura hepatica angenommen. *C. Wittkowsky* (Berlin).

Brindley, G. V.: Symptomatology and diagnosis of cancer of the large bowel. (Symptomatologie und Diagnose des Dickdarmcarcinoms.) Radiol. review Bd. **49**, Nr. 11, S. 431—438. 1927.

Fortbildungsvortrag klinisch chirurgischen Inhalts mit Beigabe einiger typischer Röntgenbilder mit Füllungsdefekten bei Carcinom. Nach Ansicht des Verf. zeigen die Röntgenstrahlen leider nicht kleine beginnende Carcinome, so daß ein negativer Ausfall der Röntgenuntersuchung zweifelhaften Wert hat. *A. W. Fischer* (Frankfurt a. M.).

Digitized by Google

Uropoetisches System.

Hirsch, I. Seth: A new type of fluoroscopic screen for use in kidney operations. (Ein neuartiger Durchleuchtungsschirm zum Gebrauch bei Nierenoperationen.) (*New York acad. of med., sect. of genito-urin. surg., 16. III. 1927.*) Americ. journ. of surg. Bd. **3**, Nr. 1, S. 51—52. 1927.

Zum Gebrauch bei Röntgenuntersuchungen gibt es jetzt den Durchleuchtungsschirm und die empfindliche Silberemulsion. Es erschien wünschenswert, ein Mittel zu haben, mit welchem das Bild des Schirms längere Zeit nach Ausschaltung der Röhre festgehalten werden kann. Es ist dem Verf. gelungen, einen solchen Schirm zu konstruieren, und eine Methode, das Bild wieder zu erwecken, wenn es schon fast völlig geschwunden war. Der Schirm besteht aus einer fluorescierenden Emulsion, die wie gewöhnlich auf Papier oder eine andere strahlendurchlässige Oberfläche (Silber, Aluminium) aufgetragen werden kann. Für Nierenuntersuchung am Operationstisch ersetzt diese neue Methode sowohl die Durchleuchtung als auch die Aufnahmemethoden; wenn die Niere zum Teil freigemacht und es wünschenswert ist, Zahl, Lage, Größe der Steine zu wissen, so ist bei den bisherigen Durchleuchtungen Durchleuchtung während der ganzen Dauer nötig, und unter allerbesten Bedingungen ist das schwierig und nicht ungefährlich. Die Aufnahme hingegen nimmt Zeit in Anspruch. Er hat ein kleines Handfluoreskop mit entfernbarer Vorderseite konstruiert, die aus einem kleinen metallenen Filmhälter, der den Schirm enthält, besteht. Der Schirm ist für Wärme, Licht, ultraviolettes Licht, Röntgen und Radium empfindlich; die Augen müssen akkommodiert werden. Zuerst muß der Schirm empfindlich gemacht werden. Der Plattenhälter wird herausgenommen und mit der Aluminiumscheibe gegen die Röntgenröhre gehalten; letztere wird für 2 Sekunden in 10 Zoll Entfernung mit 10 Milliampere Strom eingeschaltet; dann wird die Kassette in eine sterile Gummihülle gegeben, und diese kommt unter die bloßgelegte Niere. Die Röntgenröhre kommt in eine Entfernung von 8—10 Zoll von der Niere, mit 10 mA, 40—50000 Volt wird 10 Sekunden lang exponiert. Die Kassette wird aus ihrer Hülle entfernt, in die Haube gegeben, die Augen sehen gegen die Öffnung der Haube, der Schirm herausgezogen und man sieht nun das Bild, das hält 10 Minuten an unter gewöhnlichen Umständen und wird langsam schwächer. Nach 10 Minuten kann der Schirm wieder gebraucht werden; will man eine Exposition gleich nach der ersten machen, so kann das erste Bild sofort ausgelöscht werden, indem man es für 2 Sekunden den Röntgenstrahlen oder dem Licht einer elektrischen Lampe aussetzt; der Schirm ist dann für ein anderes Bild bereit. Die Methode ist noch nicht fertig ausgearbeitet, aber bietet Möglichkeiten; durch Änderung des Salzgehaltes kann der Schirm stärker oder weniger fluorescent gemacht werden und das Bild mehr oder weniger dauerhaft. — In der Aussprache weist Hyman vor allem auf die Bedeutung des neuen Apparates besonders für die Nierensteinoperation hin. Sie hatten früher mit Durchleuchtung zu arbeiten versucht, aber diese wegen der Schwierigkeiten wieder aufgegeben; dann mit Aufnahmen, bei denen wieder der Nachteil ist, daß viel Zeit verlorengeht. Die neue Methode ist sehr vielversprechend, sie muß auch noch mit den verschiedenen Steinarten geprüft werden. — Le Wald befürwortet die Aufnahmen, weil sie genauer die Schatten zeigt als die Durchleuchtung, und er bevorzugt sie bei kleinen Steinen. Außerdem kann die Aufnahme beweisen, daß alles mögliche gemacht wurde und kann zum Vergleich auch bei Gericht vorgelegt werden. — Keyes erinnert sich an einen an einer guten Klinik mit Hilfe von Aufnahmen operierten Fall. Steine wurden entfernt, Pyelogramme gemacht, entwickelt, zurückgebracht, zeigte noch mehr Steine, es wurden neuerlich solche entfernt, eine neue Aufnahme gemacht, die Wunde währenddem genäht und die zweite Aufnahme zeigte wieder Steine. Die Dauer bei der neuen Methode ist eine große Unterstützung. Auch Lau erhofft sich viel Hilfe. — Hirsch sagt in seinem Schlußwort, wenn Wiederholung der Untersuchung nötig ist, geht das mit dem Schirm rascher, denn die Aufnahme und Entwicklung dauert 10 Minuten. Für kleine Steine kann man ein Vergrößerungsglas mit einschalten. Daß Aufnahmen mehr als Durchleuchtungen zeigen, ist auch ihm bekannt; er wiederholt, daß das Instrument noch nicht vollkommen ist.

R. Paschkis (Wien).

Koenig, Edward C.: X-ray assistance in solving genito-urinary problems. (Die Hilfe der Röntgenstrahlen bei der Lösung von Problemen am Harntrakt.) Radiology Bd. **9**, Nr. 2, S. 104—108. 1927.

Die Symptome der Krankheiten des Harntrakts lassen sich in einige Gruppen bringen; Schmerzen in oder nahe dem befallenen Organ, Störungen des Urinierens, mit oder ohne Eiter oder Blut im Harn; Urethralsekret, mit oder ohne Schmerz oder Unbehagen in der Genitalsphäre; Störungen durch Niereninsuffizienz, bei Prostatikern, Stein, doppelseitigen Erkrankungen usw.; Störungen der Sexualität. Er bespricht in kurzen Schlagworten die genannten Punkte, ferner ebenso die verschiedenen chirur-

Digitized by Google

gisch-urologischen Nieren- und Blasenaffektionen, bei denen die kombinierte röntgenurologische Untersuchung Aufschlüsse gibt; Abbildung einiger mehr minder guter Bilder.

R. Paschkis (Wien).

Voelcker, Fritz: Die Röntgendiagnostik der Harnwege. (*13. Tag. d. südostdtsch. Chir.-Vereinig., Breslau, Sitzg. v. 26. VI. 1926.*) Bruns' Beitr. z. klin. Chir. Bd. **139**, H. 1, S. 56—77 u. 86—87. 1927.

In diesem Referat wird eingangs die Vorbereitung des Patienten für eine Röntgenaufnahme der Harnwege kurz besprochen, sodann folgt ein Hinweis auf die noch nicht befriedigend gelöste Frage der verstärkten Darstellung des Nierenschattens. Hinweis auf die Pneumoradiographie der Niere, welche gute Bilder gibt, jedoch nicht ganz ungefährlich ist. Auf die Technik und Indikation der Pyelographie wird ausführlicher eingegangen. An Hand einer großen Zahl von Abbildungen demonstriert Voelcker die verschiedenen pathologischen Zustände, in welchen das Pyelogramm eine Diagnose schafft. Ein Referat der anschaulichen Zusammenfassung dürfte sich für den Leser dieser Zeitschrift erübrigen. Im zweiten Teil der Arbeit wird die Röntgendarstellung der Harnblase besprochen. Abbildungen von Divertikeln und Blasentumoren mittels Cystoradiographie erläutern den Text. Es folgen schöne Bilder von Ureterreflux bei tuberkulöser Schrumpfblase, davon eines, auf welchem sich bei Insuffizienz des Blasenschließmuskels und Absceßbildung in der Prostata auch die rechte Samenblase mit Kontrastflüssigkeit gefüllt hat. Auf die Röntgendarstellung der Prostata wird eingegangen; es werden ein Fall von Prostatasteinen und ein Fall von Prostatahypertrophie (Luftfüllung der Blase bei gleichzeitiger Einspritzung von Sauerstoff ins Cavum Retzii) im Bilde gezeigt. Zum Schluß bringt Verf. Abbildungen kontrastgefüllter Samenblasen und einer Samenblasencyste. Die Pyeloskopie wird zurückhaltend bewertet; bezüglich der Röntgendarstellung der Harnröhre erfolgt ein Hinweis auf die Notwendigkeit schiefer Aufnahmen, da in seitlicher Richtung die Oberschenkelknochen stören.

Aussprache: Borchardt weist auf den Wert stereoskopischer Pyelogramme hin. Most bespricht kurz einige Fehler in der Deutung von Röntgenbildern der Harnwege.

Otto A. Schwarz (Berlin).

Belcher, G. W.: Indications, technic, and findings in pyelographic examination of the kidneys. (Indikationen, Technik und Befunde bei der Pyelographie.) Med. journ. a. record Bd. **126**, Nr. 1, S. 1—10 u. Nr. 2, S. 72—77. 1927.

Die Anzeigen für die Pyelographie faßt er kurz zusammen, und zwar: Schmerzen, die vielleicht durch Erkrankung der oberen Harnwege bedingt sein könnten, hartnäckige Infektion des Harntraktes, verdächtige Schatten, Hämaturie, die nicht einwandfrei als Systemerkrankung oder akute Entzündung der unteren Harnwege erkennbar ist, nicht diagnostizierte abdominelle oder retroperitoneale Tumoren, die in irgendeiner Beziehung zu Nieren oder Harnleiter stehen könnten. Die Schmerzen, wegen deren Pyelographie gemacht werden muß, sind meist in der Seite oder Flanke lokalisiert; wenn bei Pyelographie die Füllung des Nierenbeckens Schmerzen bereitet, das Bild ein normales ist, dann ist die Ursache der Schmerzen oft beim Manne in der hinteren Harnröhre, bei der Frau in einer Verengerung der Harnröhre oder in Kongestion des Blasenhals gelegen und durch lokale Behandlung zu beheben. Bei perinephritischem Absceß ist das Pyelogramm auch oft normal; nicht immer ist der durch die erkrankte Niere verursachte Schmerz in der Nierengegend lokalisiert. Bei hartnäckiger Infektion der Blase muß man die Nieren untersuchen und auch Pyelogramme machen; man wird in solchen Fällen mitunter große Überraschungen erleben (Hydronephrosen verschiedenen Ursprungs, Steine, Pyelonephritis, Anomalien). Bei verdächtigen Schatten sind Steine, verkalkte Drüsen, Phlebolithen usw. voneinander zu differenzieren. Bei Blutung kommen Steine, Tuberkulose, Geschwülste in Frage. Fälle mit tastbaren Geschwülsten können oft durch die Pyelographie aufgeklärt werden; gewöhnlich verdrängen retroperitoneale Geschwülste den Ureter medialwärts, abdominale lateral oder gar nicht. All

Digitized by Google

dies bisher Erwähnte ist durch eine große Zahl meist sehr instruktiver und guter Bilder von Pyelogrammen ergänzt. Hierauf wird die Technik geschildert und die Schwierigkeit der Deutung mancher Bilder besprochen; er hebt hervor, daß auch normale Nierenbecken viele Unterschiede zeigen können, es gibt ganz einfache und sehr komplizierte; oft kann die Diagnose nur durch Vergleich der Nierenbecken beider Seiten gemacht werden; gewöhnlich sind die Nierenbecken beider Seiten symmetrisch. Vorsichtsmaßregeln bei Pyelographie sind: Vorziehen des Katheters nach Einführung desselben bis hoch hinauf; es muß die richtige Lösung und nicht mit zu hohem Druck eingespritzt werden. Bei Schmerz und Blutung soll nicht pyelographiert werden, die Injektion bei Schmerz sofort unterbrochen werden. *R. Paschkis* (Wien).

O'Conor, Vincent J., and Arthur Remmert: The value of pyelo-ureterography as a diagnostic aid. (Der Wert der Pyelo-Ureterographie als ein diagnostisches Hilfsmittel.) (*Washington Boulevard hosp., Chicago.*) Radiology Bd. 9, Nr. 2, S. 125 bis 135. 1927.

Die Arbeit stützt sich auf 356 aufeinanderfolgende Fälle, in welchem Pyelo-Ureterographie gemacht worden ist; der neue Tisch für Cystoskopie und Röntgen gestattet auch Vergleiche der Aufnahmen in Rückenlage und aufrechter Stellung; mitunter wurden auch lateral Aufnahmen gemacht. Die Gesamtzahl der Untersuchungen betrug 442, einfache oder doppelseitige Pyelo-Ureterogramme 356, doppelseitige gleichzeitige Pyeloureterogramme 223, doppelseitige, aber nacheinander gemachte 48, einseitige 85, Gesamtzahl der Pyeloureterogramme 627. In 86 Fällen wurden keine Pyelogramme gemacht, weil es nicht nötig oder kontraindiziert war. Von angeborenen Anomalien: völlige Verdopplung von Ureter und Becken beiderseits 1mal, links 1mal; unvollständige Ureterverdopplung mit Doppelbecken 5mal (4mal in dem Beckenanteil; 4mal links, 1mal rechts, 4mal bei Frauen, 1mal bei Männern). Völlige Beckenverdopplung 48mal; Hufeisenniere 1mal, Beckenniere 1mal; doppelseitige Cystenniere 1mal, Solitärniere 1mal. Varietäten des normalen Pyelogramms sind so zahlreich, daß sie nicht geschildert werden. Hydronephrosen fanden sie 67, 45mal rechts, 13mal links, 9mal doppelseitig, 32 männlich, 35 weiblich; die Fassungskraft betrug von 12—500 ccm. Bei Tuberkulose wird nur pyelographiert, wenn die Diagnose auf andere Weise nicht gemacht werden kann. Von 22 Fällen wurden 9 einseitig pyelographiert, von denen 7 nicht mehr ergaben, als was man nicht schon ohnehin wußte. Bei Nierengeschwülsten wurde in 5 Fällen pyelographiert; die Fälle zeigten Verdrängung oder Kompression des Nierenbeckens mit Verengung oder Verlängerung der Kelche; es ist große Erfahrung in der Deutung von Pyelogrammen nötig, um manchmal die Möglichkeit eines Tumors auszuschließen. In einem Falle erwies sich der als Tumor operierte Fall als enorme geschlossene Pyonephrose. Von 47 Steinfällen waren 37 auf der einfachen Platte zu sehen; 2 Fälle von Nierenbeckenstein waren nur durch Kontrastfüllung zu sehen. 26mal waren verschiedene Grade von Ureterverengerung, 21mal Ureter- und Nierenbeckenerweiterung zu sehen. 16 von 22 Uretersteinen gingen nach Uretererweiterung ab. Von Ptose der Niere sahen sie 29 rechts, 2 links, 5 doppelseitig; bei 15 Fällen war Knickung des Ureters und darunter 11mal Nierenbeckenerweiterung. Harnleiterverlegung, sog. Striktur sahen sie 111mal, 61 rechts, 25 links, 25 doppelseitig. Obgleich auch sie früher an die Häufigkeit der Ureterstriktur nicht glaubten, sind sie heute davon überzeugt; manchmal ist der Ureter deutlich oberhalb der Striktur erweitert, aber Kelche und Becken nicht; andere Male sind viel geringere Uretererweiterungen mit beträchtlicher Hydronephrose auch bei Sitz der Striktur ganz weit unten. Bei 12 Fällen half die Pyelographie zur Differenzierung tastbarer unklarer Geschwülste; 2mal gelang durch laterale Pyelographie die Feststellung, daß eine retroperitoneale Geschwulst nicht mit der Niere in Zusammenhang sei. Jedenfalls ist die Pyelographie von großem diagnostischen Werte, aber sie ist nur eine der Maßnahmen und sollte nur in Zusammenhang mit den anderen analytischen funktionellen usw. Ergebnissen gewertet werden.

Digitized by Google

Aussprache: Hager hebt als die wichtigsten Errungenschaften der Pyelographie in den letzten Jahren 2 Dinge hervor, die richtige Einschätzung der Variabilität des normalen Pyelogramms und die vermehrte Aufmerksamkeit, die man Füllungsdefekten und Anomalien schenkt; die ersteren sind für die Tuberkulose und die Geschwülste überaus wichtig. Er hat bei Tuberkulose nie einen Schaden gesehen, verwendet die Pyelographie natürlich dann nicht, wenn die Diagnose auf andere Weise gemacht werden kann. Unvollständige Füllung und ebenso Überdehnung sind technische Fehler, die zu Irrtümern führen können. Der pyelovenöse Rückfluß ist ganz besonders interessant. — Carson hat an 400 Leichen die Fassungskraft des Beckens studiert, an keinem Fall war sie größer als 13 ccm, die Ausdehnung des Beckens war 2—2,2 ccm; er hat auch eine Anzahl von entzündlichen Strikturen gesehen. Daß die von einem Vorredner berichtete tödliche Miliartuberkulose 2 Jahre nach der Pyelographie auf letztere zu beziehen sei, hält er für unrichtig. — Le Wald zeigt Bilder von einer Solitärcyste; ferner ein Bild eines Falles, in welchem eine große angeborene linke Cystenniere entfernt worden war und eine ebensolche Geschwulst der rechten Niere die Gallenblase auf die linke Seite verdrängt hat. — Sosman erinnert an seine Arbeit (Surg., gynecol. a. obstetr. 41, 682. 1925), in der die Bedeutung der während der Operation aufgenommenen Nierenfilme bei Steinen geschildert ist. — Kearns (Schlußwort). — O'Conor (Schlußwort).
R. Paschkis (Wien).

Broglio, Ruggero: La pielografia in serie e la pieloscopia nelle diverse affezionirenali. (Die Pyelographie in Serien und die Pyeloskopie bei verschiedenen Nierenkrankheiten.) (*Reparto chir. e radiol., osp. civ., Belluno.*) Policlinico, sez. chir. Jg. 34, H. 8, S. 349—367. 1927.

An der Hand von 40 Fällen, die Broglio mit schematischen Figuren dokumentiert, wird die Pyelographie in Serien und die Pyeloskopie bei verschiedensten Nierenkrankheiten besprochen. Das normale Nierenbecken zeigt zweierlei Bewegungen: 1. kleine, schwache Bewegungen von kurzer Dauer, die den Eindruck einer prompten Kontraktion des ganzen Nierenbeckens machen, 2. undulatorische Bewegungen, die man am Rande des Nierenbeckenschattens beobachtet von ungleichem Rhythmus, die sich immer von außen nach innen richten. — B. bespricht eingehend diese Bewegungen und den Wert, den man ihnen zuschreiben kann. Er beschreibt die Technik, die er angewendet hat. Endlich kommt B. auf die pathologischen Charaktere des Nierenbeckens zu sprechen.
Ravasini (Triest).

Gottlieb, J. G.: Dystopie rénale croisée. (Gekreuzte Dystopie der Niere.) (*Clin. urol., I. univ. d'état, Moscou.*) Journ. d'urol. Bd. 24, Nr. 2, S. 139—149. 1927.

Zu den bisher mitgeteilten wenig zahlreichen (13) Fällen, in welchen die gekreuzte Dystopie der Niere schon vor der Operation festgestellt worden ist, fügt der Verf. nach der Skizzierung und Besprechung der übrigen Fälle und der Literatur einen eigenen. Bei einer Frau von 30 Jahren bestanden Schmerzen in der rechten Bauchseite seit 9 Jahren; sie war deshalb unter Annahme eines Magengeschwürs schon einmal laparotomiert worden, der Magen erschien normal, die Appendix wurde entfernt. Nach diesem Eingriff kamen die Schmerzen aber wieder, strahlten gegen oben und unten aus; die Anfälle dauerten 20—30 Minuten und waren besonders nachts von Erbrechen und Üblichkeiten begleitet, besserten sich durch Wärme. Dysurische Beschwerden bestanden nie. Man tastete in der rechten Bauchseite eine schmerzhafte Resistenz. Die Untersuchung der abgemagerten Frau ergab nichts Besonderes bis auf folgendes: Die rechte Niere ist etwas gesenkt, ihr unterer Pol tastbar; etwas tiefer und medialwärts ist in Nabelhöhe ein runder, apfelgroßer, schmerzhafter beweglicher Tumor zu fühlen; im Harn waren mäßig zahlreiche Leukocyten. Wasserversuch ergibt eine Verminderung der Ausscheidungsmenge und der Konzentrationsfähigkeit. Blase und Ureteren normal, Indigo rechts nach 6 Minuten, links nach 5 Minuten; Ureterenkatheterismus glatt, im Harn der rechten Seite Leukocyten, links keine. Röntgen: keine Steinschatten; Pyelographie rechts: der Ureter seitwärts verlagert, die Einmündung atypisch; zwischen Nierenbecken und Wirbelsäule ein Schatten offenbar dem getasteten Tumor entsprechend. Pyelographie links: Der Ureter kreuzt die Wirbelsäule in Kreuzbeinhöhe, das Nierenbecken in dem früher genannten Schatten der rechten Seite. Pyeloskopie läßt erkennen, daß es sich um zwei voneinander getrennte Nieren handelte, man konnte die obere aufwärts, die untere abwärts drängen bis zu einer Distanz von 2—3 cm voneinander. Die Entleerungszeiten beider Nierenbecken war normal. In Bauchlage hörten die Schmerzen der Patientin sofort auf. Es wurde Nephropexie beider Nieren beschlossen und ausgeführt. Die obere war etwas gelappt, die untere von der oberen getrennt lag in der Höhe des 4.—5. Lendenwirbels nahe der Wirbelsäule, ihr Becken lag oben, ihre Gestalt war rundlich, leicht gelappt und von vorn nach hinten abgeplattet. Nephropexie, Heilung.
R. Paschkis (Wien).

Digitized by Google

Surraco, Luis A.: Sur le diagnostic pyélographique du rein en fer à cheval. (Zur pyelographischen Diagnose der Hufeisenniere.) (*Clin. urin., fac. de méd., Montevideo.*, Journ. d'urol. Bd. 24, Nr. 2, S. 130—138. 1927.

Verf. konnte in der letzten Zeit 6 Fälle von Hufeisenniere beobachten. Dabei wurde 5mal die Diagnose durch die Operation kontrolliert. Die von Voorhoeve angegebene rediographischen Merkmale der Hufeisenniere bei der Übersichtsaufnahme werden in der Praxis selten beobachtet. Dagegen hat sich die Pyelographie für die Diagnose dieser Mißbildung stets bewährt. Aus den pyelographischen Kennzeichen der Hufeisenniere hebt Verf. die folgenden hervor: a) Von seiten des Nierenbeckens: 1. Rotation des Beckenschattens nach vorn. 2. Abgang der Kelche nicht seitlich, sondern zentral vom Schatten des Nierenbeckens; in dieser Weise ist kein enger Hals der Calyces sichtbar, sondern die Ampulle des Beckens geht gleich in die Kelchräume über. b) Von seiten des Ureters: Überlagerung des Nierenbeckenschattens durch den Ureter; somit erscheint der Ureter als von der lateralen Seite des Nierenbeckens abgehend. *Z. Kairis* (Berlin).$_o$

Kairis, Z.: Zur pyelographischen Diagnose der Hufeisenniere. (*Berlin. urol. Ges., Sitzg. v. 22. III. 1927.*) Zeitschr. f. Urol. Bd. 21, H. 8, S. 632—633. 1927.

Demonstration zweier Pyelogramme von Hufeisenniere. Beide zeigen die für diese Anomalie charakteristischen Kennzeichen: Die Nierenbeckenschatten liegen sehr tief und medial; zum Teil überlagern sie die Schatten der Wirbelkörper. Der Ureter ist verkürzt, geht lateral vom Becken ab und verläuft nahe der Wirbelsäule. Die Achsen beider Hälften der Hufeisenniere konvergieren kaudalwärts, während die Längsachsen der zwei normalen Nieren einen nach unten offenen Winkel bilden. *Z. Kairis* (Berlin).°°

Kairis, Z.: Über Doppelbildungen des Nierenbeckens und des Ureters. (*Berlin. urol. Ges., Sitzg. v. 22. III. 1927.*) Zeitschr. f. Urol. Bd. 21, H. 8, S. 631—632. 1927.

Unter den während der letzten 3 Jahre in der urologischen Abteilung der chirurgischen Universitätsklinik Berlin beobachteten 14 Fällen von Doppelniere handelte es sich in 13 Fällen um eine Verdopplung des Nierenbeckens mit Ureter duplex. Nur einmal wurde ein Ureter fissus beobachtet. Ferner hat einmal die Pyelographie den Verdacht auf Ureter fissus erweckt. Es ergab sich eine Häufigkeit von 1,3% Doppelnieren. Anschließend wird über 3 Fälle von Doppelniere berichtet, die in diagnostischer Beziehung Interesse boten. *Z. Kairis* (Berlin).°°

Boeckel, A., et A. Frank: Un nouveau cas d'uretère double sans entre-croisement. (Ein neuer Fall von Ureterverdoppelung ohne Überkreuzung.) (*Soc. franç. d'urol., Paris, 20. VI. 1927.*) Journ. d'urol. Bd. 24, Nr. 1, S. 76—77. 1927.

Vor einiger Zeit haben die Verff. schon über einen solchen Fall berichtet; diese Anomalie ist besonders selten, denn außer ihren beiden Fällen kennen sie in der Literatur nur die von Noguès und Charrier mitgeteilten. Es handelt sich um ein 19jähriges Mädchen mit Lendenschmerzen; die linke Niere druckempfindlich. Links zwei Ostien, Pyelographie zeigt, daß beide Harnleiter ohne die gewöhnliche doppelte Kreuzung zu zwei Nierenbecken verlaufen; dem unteren Nierenbecken entspricht das oben und außen gelegene Ureterostium. Im oberen Nierenbecken Eiter und Coli. Besserung auf Spülbehandlung. *R. Paschkis* (Wien).$_o$

Peracchia, Gian Carlo: La composizione chimica dei calcoli urinari ed il loro corrispondente quadro radiologico. (Die chemische Zusammensetzung der Harnsteine und ihr Röntgenbild.) (*Istit. di clin. chir., univ., Bari.*) Arch. di radiol. Jg. 2, H. 2/3, S. 179—195. 1926.

Untersuchungen über die chemische Zusammensetzung der Steine zeigten, daß ihr Schatten im Röntgenbilde vom Atomgewichte der Bestandteile abhängig ist in dem Sinne, daß Steine, in denen zum größten Teil Elemente mit hohem Atomgewicht zu finden waren, auch einen entsprechend stärkeren Schatten zeigten. Der Reihe nach steigt die Schattendichte vom Ammoniumurat über das Tripelphosphat, Harnsäure, Calciumurat, Calciumcarbonat, Calciumphosphat bis zum Calciumoxalat. Durch die verschiedene Zusammensetzung der einzelnen Steinschichten kann es möglich sein, daß von einem Konkrement nur einzelne Partien, z. B. der Kern, einen Schatten im Röntgenbilde geben, und dieser Umstand kann dann zu Irrtümern in der Größenschätzung des Konkrementes führen. Nach seiner Ansicht spricht ein scharfer Steinschatten im Nierenbereich, der bei einer einfachen Aufnahme festgestellt wird, mit Sicherheit für einen Oxalatstein. Einen schwächeren, aber noch gut sichtbaren Schatten geben Kombinationssteine aus Calciumoxalat und -phosphat, wohingegen ein kaum erkennbarer Schatten für Ammoniummagnesiumphosphat und Calciumphosphat spricht.

Digitized by Google

Reine Harnsäure und Tripelphosphatsteine geben keinen Röntgenschatten. Bei diesen können nur die Hilfsmethoden, wie Pyelo- und Cystographie oder die Luftfüllung des Nierenlagers bzw. der Blase zur Sichtbarmachung des Steines führen. *A. Weiser.*

Perlmann, S.: Abkürzung der Diagnose bei Nierentuberkulose. (*Berlin. urol. Ges., Sitzg. v. 22. III. 1927.*) Zeitschr. f. Urol. Bd. **21**, H. 8, S. 618—620. 1927.

Vortr. weist an Hand einiger Pyelogramme auf die Bedeutung dieser Untersuchungsmethode für die Diagnose der Nierentuberkulose hin. Die Kontrastfüllung der Harnwege kann uns in vielen, besonders aber in zweifelhaften Fällen von Tuberkulose die richtige Diagnosestellung erleichtern. *S. Perlmann* (Berlin).

Kearns, Walter M.: Pyelography in renal tuberculosis. (Pyelographie bei Nierentuberkulose.) Radiology Bd. **9**, Nr. 2, S. 109—124. 1927.

Verf. hat an 15 frisch exstirpierten tuberkulösen Nieren mit 20% Jodnatrium die Pyelographie ausgeführt. Bei einigen Fällen waren die tuberkulösen Veränderungen so geringe, daß das Pyelogramm keine Abweichung vom normalen erkennen läßt. Die pyelographischen Veränderungen sind Erweiterung von Kelchen und Becken, Herde von Corticalnekrose, Harnleiterstrikturen. Der häufigste Befund war die Erweiterung der Kelche mit unscharfen, wie von Motten zerfressenen Rändern; die destruktive Tendenz des Prozesses ist auch am Eindringen der Füllflüssigkeit in Parenchymhöhlen kenntlich. Die Gründe gegen die regelmäßige Anwendung der Pyelographie bei der Tuberkulose sind die Überflüssigkeit, Fehlen der Zuverlässigkeit, Gefährlichkeit; ersteres Moment ist klar, und er bespricht den Bacillennachweis; was die Verläßlichkeit des Pyelogramms betrifft, so erwähnt er die verschiedenen Dinge, mit denen derartige Pyelogramme verwechselt werden können; die Gefahren der Pyelographie bei infektiösen Prozessen sind bekannt; bei chronischen Infektionen sind sie geringer. Er bespricht hier die Kollargolschäden, dann den pyelovenösen Reflux.

R. Paschkis (Wien).

Jacobs, Arthur: The diagnosis of renal neoplasm by pyelography. (Die Diagnose der Nierengeschwülste mittels Pyelographie.) Glasgow med. journ. Bd. **108**, Nr. 2, S. 88—90. 1927.

Eine 46 Jahre alten Frau kam wegen intermittierender Hämaturie zur Untersuchung. Diese ergab ein Zurückbleiben der Blauausscheidung auf der linken Seite; Pyelographie dieser Niere zeigte einen Füllungsdefekt dem mittleren Kelch entsprechend. Am Tage nach der Pyelographie trat eine schwere Blutung aus der linken Niere auf, die Exstirpation der Niere lieferte ein Hypernephrom; Heilung. *R. Paschkis* (Wien).

Hjort, Erling: Ein Nierentumor und Pyelogramm. Norsk magaz. f. laegevidenskaben Jg. 88, Nr. 7, S. 607—611. 1927. (Norwegisch.)

Bei einer 62jährigen, fetten und dickleibigen Frau, die an Schmerzen in der linken Lumbalregion litt, konnte mittels Palpation kein Tumor nachgewiesen werden. Das Pyelogramm aber zeigte, daß der Schatten des linken Nierenbeckens aufwärts bis zwischen die X. und XI. Rippe disloziert war. Die Diagnose wurde auf Nierentumor als Ursache der Dislokation gestellt. Die Operation bekräftigte die Diagnose und zeigte einen kokusnußgroßen Tumor, der aus dem unteren Nierenpol ausging. Der Tumor erwies sich bei mikroskopischer Untersuchung als Hypernephrom. Verf. beschreibt den Fall, weil er in der Literatur die Dislokation des Nierenbeckenschattens aufwärts als Tumorsymptom nicht angegeben fand. *Elfving.*

Motz, Georges: La pyélographie et la pyéloscopie dans le diagnostic des tumeurs du rein et du bassinet. (Die Pyelographie und die Pyeloskopie in der Diagnose der Tumoren der Niere und des Nierenbeckens.) Arch. urol. de la clin. de Necker Bd. **6**, H. 1, S. 1—90. 1927.

Ausführliche Besprechung an der Hand von 25 Krankengeschichten, illustriert durch 42 Abbildungen im Text und 13 auf 3 Tafeln wiedergegebenen Röntgenbildern. Die Pyelographie läßt die Vorsprünge und Eindellungen nachweisen, die ein Tumor der Niere auf ihre Kontur oder auf das Lumen ihrer Absonderungswege (Becken und Kelche) ausübt; diese Veränderungen werden in ihren verschiedenen Graden und Formen beschrieben. Keine derselben ist an sich pathognomonisch für Krebs, andere Erkrankungen können ganz ähnliche Bilder verursachen, so daß die Pyelographie allein

Digitized by Google

nicht erlaubt, die Diagnose auf eine Neubildung der Niere zu stellen. Diese Deformationen sind nicht konstant, denn offensichtlich kann ein Krebs sich eine gewisse Zeit lang entwickeln, ohne zu Deformationen an den Absonderungswegen Anlaß zu geben; es wäre also verkehrt, die Diagnose „Krebs" fallen zu lassen, wenn die Pyelographie negativ ausfällt. Doch sind diese Deformationen häufig und treten oft schon frühzeitig auf; bei 18 in den letzten 2 Jahren im Hospital Necker untersuchten Nierentumoren waren sie in fast allen Fällen mehr oder weniger deutlich vorhanden. Da die ganze therapeutische Prognose beim Nierenkrebs wie bei jedem Carcinom von der Frühzeitigkeit der Prognose abhängt, beruht der Wert der Pyelographie an dem Anteil, den sie an dieser Frühdiagnose hat. Besteht ein Nierentumor und Hämaturie, so handelt es sich um eine bereits vorgeschrittene Geschwulst, und die Pyelographie bietet nur ein sekundäres Interesse. Besteht ein Tumor allein, so kann die Pyelographie oder noch besser die Pyeloskopie dank der Palpation vor dem Schirm die Zugehörigkeit des Tumors zur Niere erkennen lassen und ermöglicht die Ausschaltung anderer Nierenvergrößerungen (Cysten usw.). Ist die Hämaturie das einzige Symptom, und das ist der häufigste und interessanteste Fall, da es sich meist nur um wenig vorgeschrittene Neubildungen handelt, so ist die Pyelographie eine sehr wertvolle Hilfe und sollte systematisch angewendet werden, denn wenn sie in diesen Fällen auch nur die geringste Deformarion des Beckens oder der Kelche erkennen läßt, so liefert sie ein mächtiges Argument zugunsten der Diagnose „Krebs"; deshalb sollte bei Tumorverdacht keine Probeincision ohne vorausgegangene Pyelographie gemacht werden. Verf. fand bei 9 Kranken, deren einzigstes Symptom eine Nierenblutung war, eine Deformation bei der Pyelographie oder Pyeloskopie (in 2 Fällen konnte der Befund durch Operation nicht bestätigt werden). In 18 Fällen von Nierenkrebs ließ sich mittels der Pyelographie eine Deformation 16mal nachweisen. In 10 Fällen, in denen die Diagnose zweifelhaft war (nur Tumor oder nur Blutung), wies die Pyelographie eine Deformation nach und bestätigte den klinischen Verdacht; sie sollte deshalb systematisch bei jedem Kranken mit einer auf Tumor verdächtigen Nierenblutung angewendet werden. Ihr negativer Ausfall schließt Krebs nicht aus. Ihr positiver Ausfall bedeutet zwar nicht mit absoluter Sicherheit die Diagnose Carcinom, aber in der Praxis muß die geringste Deformation als im hohen Grade krebsverdächtig angesehen werden. Auf diese Weise können manche Fälle von frühzeitigem Krebs der Niere ausgespürt und mit guter Aussicht auf Erfolg operiert werden. *Colmers* (München).₀

Paroli, G.: Topografia e clinica degli ureteri nei tumori dei genitali femminili. (Topographie und Klinik der Ureteren bei den Tumoren der weiblichen Genitalien.) (*Clin. ostetr.-ginecol., univ., Firenze.*) Riv. ital. di ginecol. Bd. **6**, H. 3, S. 237 bis 286. 1927.

Paroli studiert die Topographie der Harnleiterdeviationen, die man bei Geschwülsten mit abdominaler und pelvischer Entwicklung konstatiert und die von anatomischem, klinischem und diagnostischem Standpunkte von großem Interesse sind. Die Arbeit stützt sich speziell auf radiographische Untersuchung, die P. angestellt hat. Die Ureterographien wurden in frontaler und in schiefer Stellung aufgenommen. Er bespricht die Technik, die er angewendet hat und illustriert mit graphischer Methode die Resultate, die er erzielt hat. In normalen Fällen hat er eine physiologische Asymmetrie der Ureteren in ihrem Verlaufe im Becken konstatiert, worüber in der Literatur wenig berichtet ist. — Er bespricht dann die Änderungen im Verlauf bei verschiedenen Tumoren der weiblichen Genitalien. Die wichtigsten Verlaufsänderungen hat P. bei Tumoren, die im Becken entwickelt sind, und speziell bei den subperitonealen und intraligamentären, konstatiert. Speziell die Fibrome verursachen die größten und unregelmäßigsten Verlaufsänderungen. — Er bespricht eingehend diesen Punkt und macht auf die daraus folgenden Funktionsstörungen im Harnapparate aufmerksam. Die Arbeit ist mit ausführlichen Zitaten aus der Literatur dokumentiert und enthält am Schlusse eine komplette Bibliographie über den Gegenstand. *Ravasini* (Triest).₀

Digitized by Google

Pugh, Winfield Scott: Diverticulum of the urinary bladder. Report of an unusual type. (Harnblasendivertikel. Bericht über eine ungewöhnliche Form.) Journ. of urol. Bd. 18, Nr. 2, S. 167—172. 1927.

Nach einer ziemlich ausführlichen Wiedergabe der Geschichte der Blasendivertikel und der verschiedenen Theorien ihrer Entstehung berichtet Verf. aus seiner eigenen Beobachtungsreihe von 50 Fällen über eine 65jährige Polin, die einen kongenitalen Defekt aufweist und daneben eine Verengung hinter dem Meatus ext. urethrae hat. Das auch cystographisch dargestellte Divertikel, das 2—3 cm tief ist, macht keine Harnbeschwerden mehr, nachdem man die Striktur genügend gedehnt hat. Auf Grund seiner übrigen Beobachtungen glaubt Verf. sagen zu dürfen, daß in jedem Falle von wahrem Divertikel immer ein urethrales oder vesicales Hindernis zu finden ist, das in mehr oder weniger großem Umfange mehrere Jahre lang besteht. *William Boss* (Breslau).$_{o}$

Toulson, W. Houston: Diverticula of the bladder. (Blasendivertikel.) (*Dep. of urol., univ. of Maryland, school of med., Baltimore.*) Southern med. journ. Bd. 20, Nr. 7, S. 564—567. 1927.

Den Facharzt dürfte nur einzelnes interessieren: Hinman kontrastiert beim Cystogramm das Divertikel stärker als das Blasencavum oder füllt letzteres mit Luft. *Ludwigs* (Karlsruhe).$_{o}$

Papin, Marc: Concrétions calcaires probablement ovariennes simulant des calculs urétéraux ou vésicaux. (Kalkkonkremente vermutlich des Ovariums, Ureter- oder Blasensteine vortäuschend.) (*Soc. franç. d'urol., Paris, 16. V. 1927.*) Journ. d'urol. Bd. 23, Nr. 6, S. 525—528. 1927.

Bei einer jungen Frau von 22 Jahren, die wegen Pyurie und rechtsseitiger Schmerzen zur Untersuchung kam, war der Tierversuch positiv und der Ureterenkatheterismus ergab eine rechtsseitige Tuberkulose. Eine Röntgenaufnahme zeigte eine Anzahl Schatten im Becken, deren Lage im Ureter, in der Blase oder in den Bauchorganen sein konnte, auf der linken Seite stieß der Ureterkatheter nach 15 cm auf ein Hindernis, rechts ging er ohne Hindernis hoch hinauf. Bei Einführung eines schattengebenden Katheters fanden sich die Kalkschatten medial vom Katheter, also nicht im Harntrakt gelegen, sondern wie er vermutet, im Eierstock, was er mit dem Umstande, daß die Patientin seit 18 Monaten nicht mehr menstruiert hatte, in Zusammenhang bringt. *R. Paschkis* (Wien).$_{o}$

Nicholson, Berlin B.: Urethral diverticula. (Divertikel der Urethra.) (*Dep. of urol., Henry Ford hosp., Detroit.*) Journ. of urol. Bd. 18, Nr. 2, S. 145 bis 166. 1927.

Urethraldivertikel sind im ganzen selten. Theoretisch sind echte und falsche, angeborene und erworbene zu unterscheiden, doch sind die Unterscheidungsmerkmale durch die fast stets vorhandenen Entzündungserscheinungen, die ja oft erst zur Entdeckung der Divertikel führen, meistens verwischt. Angeborene Divertikel sind am häufigsten und am erklärlichsten an der Pars pendula, entstanden durch Entwicklungsstörungen beim Zusammenwachsen der von hinten sich schließenden Harnröhre mit der Pars glandularis. Sonst können Divertikel auch erklärt werden als angeborene Cysten aus Harnröhrendrüsen, die Zusammenhang mit der Urethra gewinnen. Einfacher ist die Genese der erworbenen Divertikel zu übersehen: es handelt sich fast durchweg um Folgen von Traumen oder Entzündungen (paraurethrale Abscesse). Strikturen allein können kaum Divertikel verursachen. Die Diagnose baut sich zusammen aus den Inspektions- und Palpationsergebnissen (evtl. mit der Miktion sich füllender Sack), dem Röntgenbefund mit Hilfe von Kontrastfüllungen und eingeführten Kontrastsonden und der Urethroskopie. Auch Steine in Divertikeln sind zu berücksichtigen. Für die Behandlung hat als Prinzip zu gelten die Bekämpfung der Infektion und der Harnretention. Bei größeren Divertikeln ist nur die chirurgische Excision, möglichst mit Wiederherstellung der Harnröhrenwand, erfolgreich. Bei kleineren kommen Strikturbehandlung, Spülungen, Massage, Dehnungen in Frage. Anführung zweier eigener Fälle von Divertikeln in der hinteren Harnröhre.

Spanjer-Herford (Braunschweig).$_{o}$

Digitized by Google

Röntgenstrahlen als Hilfsmittel für die Therapie.

Röntgentherapie der Hautkrankheiten.

Fuhs, H.: Dichter, lockiger Haarwuchs nach Röntgenepilation des Capillitiums. (*Ges. d. Ärzte, Wien, Sitzg. v. 4. u. 18. XI. 1927.*) Wien. klin. Wochenschr. Jg. 40, Nr. 45, S. 1433 u. Nr. 47, S. 1492. 1927.

Da zugunsten der Epilation mit Thallium aceticum stets auf die Gefahren der Röntgenepilation, u. a. auch auf die Möglichkeit eines schütteren Haarwuchses als Folge der Bestrahlung hingewiesen wird, hebt Fuhs hervor, daß nach der Röntgenepilation von 786 Schädeln (vorwiegend von Kindern) in den letzten 7 Jahren an der Klinik Riehl bzw. Arzt fast durchgängig ein voller Wiederersatz der Haare beobachtet werden konnte. In den ganz vereinzelten Fällen mit späterem schütteren Haarwuchs oder schmalen alopecisch-atrophischen Stellen konnte stets eine Dosierungs- oder Einstellungsfehler nachgewiesen werden. Bei exakter Technik kommt es im Gegenteil 8—10 Wochen nach der Bestrahlung nicht so selten zu ungemein dichtem, stark gelocktem oder gar gekräuseltem Ersatz eines vorher glatten, schlichten oder nur leicht gewellten Haarkleides. Als Beispiel wird die Krankengeschichte eines 13jährigen Mädchens, das wegen Mikrosporie am Kopfe röntgenepiliert wurde, näher besprochen.

Aussprache: K. Ullmann glaubt, daß man die von Fuhs wiedergegebenen Beobachtungen, die bis auf die gänzlich neue Erscheinung der Kräuselung frühere Befunde bestätigen, auch der Praxis, z. B. für die Röntgenbehandlung seborrhoischer Zustände, zugänglich machen könnte. — K. Neuwirth erinnert an einen 1919 veröffentlichten Fall: 35jährige Frau, bei welcher nach Totalexstirpation des Uterus wegen Portiocarcinoms eine Radium-Mesothor-Nachbestrahlung vorgenommen wurde, verlor nach der zweiten Sitzung ihr hellblondes Haupthaar, das sich nach 14tägiger Kahlheit innerhalb 3 Monate wieder vollkommen ersetzte (Fernwirkung durch vagabundierende Strahlen?). *Martenstein* (Breslau).

Ledermann, Reinhold: Die Behandlung der Acne vulgaris. Dtsch. med. Wochenschr. Jg. 53, Nr. 46, S. 1942—1945. 1927.

Als einfache, bequeme und saubere Methode wird die Anwendung schwacher Röntgendosen empfohlen: oft genügt eine 3—4malige Applikation von $^1/_6$—$^1/_4$ Erythemdosis in 8tägigen oder längeren Zwischenräumen (Filterung nicht angegeben. Ref.). Während der Zeit der Röntgenbehandlung sollen nur milde Salben oder Pinselungen angewendet werden. Röntgenbestrahlungen sind wegen der Gefahr späterer Atrophien und Teleangiektasien nicht allzu häufig zu wiederholen. — Die Schälung mit der Quarzlampe eignet sich mehr für die Acne rosacea als für die Acne vulgaris. *Martenstein.*

Blumenthal, Franz, und Böhmer: Versuche zur biologischen Wirkung der Röntgenstrahlen. (*15. Kongr. d. dtsch. dermatol. Ges., Bonn, Sitzg. v. 4.—8. IX. 1927.*) Zentralbl. f. Haut- u. Geschlechtskrankh. sowie deren Grenzgeb. Bd. 25, H. 1/2, S. 29 bis 30. 1927.

Von den Lichen ruber-Fällen, die mit den von Pautrier angegebenen Sympathicusbestrahlungen behandelt wurden, zeigte einer Rückgang aller Erscheinungen, auch der an der Mundschleimhaut, die lange Zeit unverändert bestanden hatten. Ebenso konnten sie hin und wieder Rückgang der Psoriasis bei Thymusbestrahlungen in Fällen feststellen, die vorher lange Zeit erfolglos behandelt worden waren. Wenn auch manchmal ein Einfluß der indirekten Bestrahlung vorhanden ist, so darf nicht etwa aus dem Erfolg einer Reiz- oder Lähmungsbestrahlung einer Drüse ein weitgehender Schluß hinsichtlich der Ätiologie der Erkrankung gezogen werden. Viel wahrscheinlicher ist, daß Einflüsse im Sinne einer unspezifischen Reiztherapie vorliegen. *G. H. Klövekorn.*

Gouin, J., et A. Bienvenue: Traitement radiothérapique du lichen plan. Technique. Résultats. Mécanisme. Pathogénie. (Die radiologische Behandlung des Lichen planus. Technik. Erfolge. Mechanismus. Pathogenese.) Bull. de la soc. franç. de dermatol. et de syphiligr. Jg. 34, Nr. 7, S. 573—591. 1927.

Bei der seit 1919 innegehaltenen Bestrahlungstechnik wird eine Strahlung von 7 B (Funkenstrecke: 12 cm) verwandt, die bei frischen Fällen nicht gefiltert wird und bei älteren

Digitized by Google

Erkrankungen mit 1—2 mm Al gefiltert wird, während die mit Schleimhauterscheinungen vergesellschafteten Erkrankungen unter einem Filter von 3—4 mm Al behandelt werden. Ganz unabhängig von dem Sitz der Erkrankung werden nur zwei Einfallsfelder benutzt: 1. das obere Rückenfeld, zwischen den Scapulae (Mitte: 4. Dorsalsegment). 2. Das untere Rückenfeld (Mitte: 12. Dorsalsegment). Während 8 Jahren kamen 21 Erkrankungen von Lichen planus zur Behandlung. Davon waren 15 ohne Schleimhautbeteiligung, 4 mit Schleimhautbeteiligung und 2 reine Schleimhautfälle ohne Beteiligung der Haut. Bei frischen Fällen hat eine Bestrahlung des oberen Rückenfeldes vollen Erfolg. Von 19 Fällen war es nur bei 4 nötig auch das untere Rückenfeld zu bestrahlen, um die Erscheinungen an den unteren Partien des Körpers zu beeinflussen. In diesen Fällen war der Lichen meist älteren Datums (6 Monate bis 4 Jahre). Bei Schleimhautbeteiligung verschwindet der Lichen planus der Haut meist eher als der der Schleimhaut. Letzterer verschlimmert sich gelegentlich, um dann nach einigen Monaten doch abzuheilen. Es wird immer zunächst ungefildert auf das obere Rückenfeld gestrahlt (5 H) [aus der neueren Literatur (Hirsch-Holzknecht, Wien 1927, S. 221) ist zu entnehmen, daß 4 H/1 mm Al etwa 30% der HED und 3—4 H/3 mm Al 30—40% der HED gleichkommen und nur wenn nötig, wird die Bestrahlung wiederholt, dann aber kommt nur eine Dosis von 4 H unter 1 mm Al zur Anwendung. Bei reinem Schleimhautlichen wird das obere Rückenfeld sofort mit 3—4 H/3 mm Al bestrahlt, und falls das erfolglos sein sollte, das Halsfeld mit derselben Dosis beschickt. Heilungsverlauf: Nach 1—2 Tagen macht sich eine Frühreaktion bemerkbar, die sich in gesteigertem Juckreiz äußert. Der Juckreiz verschwindet dann aber nach 3 oder mehreren Tagen völlig, während die Hauteruptionen mindestens nach einem Monat, oft sogar schon gegen Ende der ersten Woche und zwar die jüngsten zuerst, die älteren zuletzt, abheilen. In der Reihenfolge der Heilung ist aber in anderer Hinsicht keine Regel zu erkennen. So können die Efflorescenzen an den oberen Gliedmaßen eher verschwinden als an den unteren; zuweilen ist es aber auch umgekehrt. Dasselbe gilt für Haut- bzw. Schleimhautlichen. Um das Rückenmark nicht mitzubestrahlen, wird besonders darauf hingewiesen, daß keine höhere Spannung als 12 cm Funkenstrecke verwendet werden darf sowie keine höheren Filter als oben angegeben. Unter diesen Umständen erhält das Rückenmark (in 6 cm Tiefe) bei ungefilterter Strahlung 0,3 H und bei 3—4 mm Al-Filterung 0,6 H, weshalb man nicht von einer nennenswerten Mitbestrahlung des Rückenmarkes reden kann. Auch aus dem Heilungsverlauf, der Exacerbation und dem Verschwinden des Juckreizes und der Reihenfolge der Abteilung (erst die jungen und dann die alten Herde) schließen die Verff., daß es sich dabei nicht um die Beteiligung des Rückenmarkes handeln kann. In demselben Sinne sei auch die Tatsache zu verwerten, daß bei Bestrahlung des oberen Rückenfeldes der Lichen der Beine heilt. Durch die angewandte Oberflächenbestrahlung werden vielmehr die feinsten Ausläufer des Sympathicus und damit auf dem Reflexwege auch die Zentren des Gehirns, die paravertebralen Ganglien und die visceralen und parietalen Plexus beeinflußt. Die Dysfunktion des neuro-vegetativen Systems ist nicht die Ursache des Leidens; der Sympathicus vermittelt nur durch Weiterleitung der ihn treffenden Reize den Ausbruch und (nach der Bestrahlung) die Heilung einer Erkrankung, die durch intermediäre Vorgänge, wie Störung der Funktion endokriner Drüsen, irgendwelcher toxischer Produkte oder gar Infektionserreger bedingt ist. Im Gegensatz zu der durch die Verff. empfohlenen Methode wird von anderer Seite eine Technik angegeben, die mit harten Strahlen und stärkerer Filterung arbeitet. Bei dieser lassen sich 3 Methoden unterscheiden: 1. Das Rückenmark wird in einer Ausdehnung vom 1. Dorsal- bis 5. Lumbalsegment sagittaldorsal (3—4—5 H unter 5 mm Al) bestrahlt. Eine einmalige Anwendung der Dosis genügt nicht. Pautrier und Huffschmitt wiederholen diese Dosis nach einiger Zeit. Zu zweit findet die Technik von Bordier (zur Behandlung der Poliomyelitis anterior) Verwendung: 8 bilaterale Einfallsfelder, deren Zentralstrahlrichtung paarweise zur Mitte konvergiert, 3 H pro Feld bei einer Filterung von 5 mm Al (Pautrier, Huffschmitt und Roeder). Eine dritte Art der Technik wurde 1925 von Hudelo angewandt, der (wahrscheinlich in Höhe der Scapulae. Ref.) 2 Bestrahlungsfelder mit in der Sagittalebene sich kreuzendem Zentralstrahl nach der Art von Bordier benutzte, bei einer 10 mm Al gefilterten Strahlung und einer Funkenstrecke von 24 cm 3 H pro Feld applizierte; Wiederholung der Sitzung nach 18 Tagen. In derselben Weise behandelte Monpellier einen Fall (1925), verabreichte jedoch 5 H unter 5 mm Al bei einer Funkenstrecke von 27 cm. Bei den gemeldeten Resultaten fällt auf, daß eine Frühreaktion (gesteigerter Pruritus) nicht beobachtet wurde. Der Juckreiz beginnt um den 10. Tag abzunehmen ebenso die Hauterscheinungen. An unangenehmen Nebenerscheinungen sind zu verzeichnen, Fieber, Schwindel, Zeichen von Röntgenkater und Erythrodermien ähnlich denen, die durch das Präparat Nr. 914 hervorgerufen werden können. Solche Nebenerscheinungen werden bei der von den Verff. angewandten Methode nicht beobachtet. Es wird die Frage aufgeworfen, ob nicht beide Methoden, die der Tiefenbestrahlung und die der Oberflächenbestrahlung durch Vermittlung des Rückenmarkes wirken; das eine Mal dadurch, daß das Rückenmark eine große Dosis und das andere Mal, indem es nur eine kleine Dosis erhält, die aber offenbar zur Heilung der Dermatose genügt. Die Verff. lehnen diese Erklärung ab, indem sie die in beiden Fällen bestrahlten Ausläufer des Sympathicus für die

Digitized by Google

Wirkung verantwortlich machen. Die Unterschiede im Verlauf der Heilung sind auf die Verschiedenheit der Beeinflussung des Sympathicus hinsichtlich Art, Menge und Tiefenwirkung sowie der verschiedenartigen zeitlichen Verteilung der Strahlendosis zurückzuführen. Von den unangenehmen Begleiterscheinungen, welche die Tiefenbestrahlungen auslösen können abgesehen, ist es nicht gleichgültig, ob nur, wie bei der ungefilterten weichen Strahlung, die Hautausläufer des Sympathicus getroffen werden oder der Grenzstrang selber. Die erstere Art der Beeinflussung ist die bessere, weil dann nach Ansicht der Verff. nur die besonders strahlenempfindlichen Hautverzweigungen des Sympathicus getroffen werden. Die Verff. kommen nun unter Hinweis auf ihre Veröffentlichungen (Journ. de radiol. et d'électrol. 11, 129. 1927; Soc. Médic. Hôp., Mai 1927; Soc. Radiol., Mai 1927) auf die im Verlauf von 8 Jahren behandelten 200 verschiedenen Dermatosen unter den drei Gesichtspunkten: ungefilterte Oberflächenbestrahlung, gefilterte Oberflächenbestrahlungen und gefilterte Oberflächenbestrahlungen bei anderen Erkrankungen zu sprechen. Bei den Dermatosen, welche man gemeiniglich als Réactions cutanées de Brocq bezeichnet, wurden durch ungefilterte Oberflächenbestrahlungen des oberen Rückenfeldes Erfolge erzielt, die denen bei Lichen planus überlegen waren, so vor allem bei den polymorphen Erythemen (vgl. dies. Zentrlbl. 8, 406, 779; 4, 130, 131). Ebenso reagierte Parapsoriasis, verschiedene Formen von Urticaria, Parakeratosen, Prurigo usw. Hatte die Bestrahlung des oberen Rückenfeldes keinen Erfolg, wie Acne, verschiedenen Ekzemen, Urticaria und Parakeratosen, so konnte durch Bestrahlung anderer Stellen und mit verschiedener Filterung festgestellt werden, wie verschieden die auslösenden Ursachen dieser Erkrankungen waren. Selbst wenn man allen diesen Erkrankungen eine parasitäre Ursache zuschreiben wollte, so würde das gegen den sympathischen Mechanismus ihrer Beeinflussung und Heilung noch nichts aussagen. Das zeigt am besten die Tatsache, daß die eminent kontagiösen planen und vulgären Warzen, sowie das Molluscum contagiosum in 3—8 Tagen verschwinden auf eine Bestrahlung hin, die nicht auf das Rückenmark gerichtet ist, sondern auf die Gruppe von Effloreszenzen, die am ersten erschienen waren. (Gouin, II. Radiol 1914; Thèse Lestideau, Bordeaux 1920). Hier ist ein sympathischer Hautreflex tätig, der deutlich zeigt, daß die Beeinflussung des Rückenmarkes überflüssig ist. Bei Anwendung gefilterter Oberflächenbestrahlung in anderen Fällen als Lich. pl., so z. B. bei Prurigo Hebrae mit Asthma findet man zuweilen Reaktionen, wie sie bei der Rückenmarksbestrahlung des Lich. pl. vorkommen; jedoch sind sie viel weniger stark und weniger lange anhaltend. (Katererscheinungen, Temperatur, Nervenschmerzen, Abgeschlagenheit usw.). Ihr Eintreten wird auf den jeweiligen neuro-vegetativen labilen Zustand des Patienten im Moment der Bestrahlung zurückgeführt. Je nach der Lage des Eintrittsfeldes der gefilterten Bestrahlung konnte eine verschiedenartige pathol. Reaktion bzw. ein anderer therapeutischer Effekt beobachtet werden, und zwar konnten die Erscheinungen immer auf das jeweilige, der topographisch-anatomischen Lage nach im Bestrahlungsfeld befindliche Gangliengeflecht bezogen werden. 1. Bei Bestrahlung des Gangl. cerv. sup. konnte keinerlei Effekt beobachtet werden. 2. Bei Bestrahlung des Gangl. stell. in einem Fall von Morb. Basedowii konnte außer Erscheinungen, die auf den Hyperthyreoidismus bezogen werden mußten, ebenfalls nichts Besonderes beobachtet werden. 3. Ebenfalls das Halsfeld (sagittal-dorsal) ließ keine besonderen Reaktionen beobachten. In einem Fall von Lich. pl. der Mundschleimhaut (Soc. derm., Mai 1927) bewirkte eine Bestrahlung unter 3 mm Al 2 Tage nach der Sitzung eine Steigerung des Juckreizes sowie ein Konfluieren des Lich. pl. von 6tägiger Dauer. Bei den neu entstehenden Herden ließ sich keine segmentale Anordnung beobachten, sondern im Gegenteil eine ausgesprochene lokale und zwar an der Stelle, die zuvor mit einem Senfpflaster belegt worden war. 4. Die Bestrahlung des oberen Brustfeldes bewirkte bei einer Erkrankung von Prurigo Hebrae eine Steigerung des Prurigo und Vermehrung der Hautefflorescenzen. 5. Das Feld mit der Mitte über dem 10. Dorsalsegment ist ausgezeichnet durch seine Wirkung auf Hauterscheinungen (Acne), wie auch auf solche endokriner Störungen. 6. Das untere Rückenfeld (12. Dorsal- bis 1. Lumbalsegment) hat je nach der Härte der verwandten Strahlung eine andere Wirkung auf die Haut bzw. den Körper. Bei ungefilterter weicher Strahlung wirkt es — allerdings weniger intensiv — wie das obere Rückenfeld ohne unangenehme Nebenerscheinungen vor allem auf Erkrankungen der Haut. Bei einer Strahlung, die mit 2—3 mm Al gefiltert ist, kann man von hier aus die Menstruation regulativ beeinflussen, sowohl hemmend als auch fördernd (Dosis 4—5 H). Ebenfalls die Darmtätigkeit läßt sich von hier aus beeinflussen. Bei einer Strahlung von 5—10 mm Al-Filterung und beiderseitig schrägem Einfallsfeld (5 H pro loco) werden Katererscheinungen sowie toxische Erytheme hervorgerufen. Bei noch härterer und kupfergefilterter Strahlung (40 cm Funkenstrecke) sind nur noch Schädigungen verschiedenster Art zu erwarten. An diesem letzten Feld wird die Wichtigkeit der ungefilterten oder nur schwach gefilterten Strahlung ausführlicher besprochen.

Wucherpfennig (Münster i. W.).°°

Louste, A. Lévy-Franckel et E. Juster: Les résultats du traitement du lichen plan par l'irradiation de la région médullaire. Peuvent-ils conduire à des déductions pathogéniques? (Berechtigen die Ergebnisse der Behandlung des Lichen planus durch

Digitized by Google

Röntgenbestrahlung der Rückenmarksgegend zu Schlüssen über seine Pathogenese?) Bull. de la soc. franç. de dermatol. et de syphiligr. Jg. 34, Nr. 7, S. 591 bis 594. 1927.

Es werden im ganzen 58 Patienten behandelt, und zwar 40 nach der Methode von Pautrier und 18 nach der Methode von Gouin. Bei der Methode nach Pautrier waren die Bestrahlungsbedingungen: 2—3 mm Al, 15 cm Funkenstrecke und 6 H pro bilaterales Feld der Wirbelsäule (ca. 50—60% der HED; Ref.). Bei 15 Patienten wurde auf diese Weise die Gegend der oberen Hals- und unteren Brustwirbelsäule bestrahlt, und zwar 12 mit und 3 ohne Erfolg. Bei 3 Patienten war die Lumbosacralgegend der Ort der Bestrahlung, die 2mal mit und 1mal ohne Erfolg verlief. Die Gegend der Medulla wurde bei 22 Patienten 18mal mit und 4mal ohne Erfolg bestrahlt. Oft sind 3—4 Sitzungen in einem Zwischenraum von 4 Wochen notwendig. Jedoch wurden 4 Patienten nach einer einzigen Bestrahlung (Gegend der Medulla obl.) geheilt. Ferner wurden 4 Patienten, die jeder 3 ungefilterte Bestrahlungen nach Gouin erfolglos erhalten hatten, durch gefilterte Bestrahlungen geheilt. Von 8 Kranken mit Lichen der Schleimhaut reagierten 4 nicht. Bei den anderen 4 wurde entweder eine bedeutende Besserung oder eine Heilung erzielt. Eine Heilung wurde ebenfalls bei einem Lichen des Penis in 2 Sitzungen beobachtet. Von 18 Patienten, die mit ungefilterter Strahlung nach Gouin behandelt wurden (Dosis 2—12 H) hatten 10 Erfolg, 8 nicht. 14 von diesen Patienten, bei denen die untere Hals- und obere Brustwirbelsäule bestrahlt wurde, waren 7 gute Resultate, während die restlichen 7 nicht ansprachen. 2 Fälle von Bestrahlung der Lumbo-Dorsalgegend verliefen beide erfolgreich. 2 Fälle von Lichen der Schleimhaut (Mund und Penis), die sich gegen die gefilterte Bestrahlung refraktär verhalten hatten, wurden bei Anwendung der ungefilterten Bestrahlung geheilt. Nur 2mal konnte eine glatte Heilung nach einer einzigen Sitzung beobachtet werden; gewöhnlich waren 2—3 Sitzungen notwendig. Bei der Besprechung der Ergebnisse kommen die Verff. zu dem Schluß, daß aus den Beobachtungen der gefilterten und ungefilterten Bestrahlung keine Schlüsse gezogen werden können, die das eine Mal das Rückenmark und das andere Mal den Sympathicus für die Vermittelung der Wirkung erkennen lassen. Die Tatsache, daß von 22 Fällen, bei denen die Medulla oblongata bestrahlt wurde, 18 von Erfolg waren, kann wegen Fehlens von Zentren des Brust- und Bauchsympathicus an dieser Stelle nicht für die sympathische Genese des Lichen angeführt werden. Bei diesen Bestrahlungen wurde neben den feinen sympathischen Endverzweigungen in der Haut (Gouin) auch die Medulla selbst mit ihren zahlreichen Zentren getroffen. Der Lichen der Schleimhaut konnte durch Bestrahlung der Medulla nicht beeinflußt werden. Bemerkenswert ist noch, daß bei Bestrahlung dieser Stelle ein so hoher Prozentsatz von Lichen der Haut erfolgreich behandelt werden konnte (von 22 Fällen 18mal). Ein günstiger Ort zur Beeinflussung des Schleimhautlichen scheint die Gegend der unteren Hals- und oberen Brustwirbelsäule zu sein; denn es konnte durch gefilterte oder ungefilterte Bestrahlung dieser Stelle in 6 Fällen eine Heilung oder deutliche Besserung erzielt werden. *Wucherpfennig* (Münster i. W.).

Krantz: Der Heilungsvorgang bei der Röntgenbehandlung der Mikrosporie. (*15. Kongr. d. dtsch. dermatol. Ges., Bonn, Sitzg. v. 4.—8. IX. 1927.*) Zentralbl. f. Haut- u. Geschlechtskrankh. sowie deren Grenzgeb. Bd. 25, H. 1/2, S. 30. 1927.

Der Vergleich zwischen histologischen Befunden aus röntgenbestrahlten Mikrosporieherden und aus bestrahlter gesunder Kopfhaut zeigt deutlich, daß es innerhalb der Herde nach der Röntgenbestrahlung zu einer deutlichen und sehr lange anhaltenden entzündlichen Reaktion kommt. Es erscheint wahrscheinlich, daß die entzündlichen Reaktionen um die erkrankten Follikel, die einige Wochen nach der Röntgenbehandlung auftreten, mit dem Heilungsvorgang in Zusammenhang stehen.

G. H. Klövekorn (Bonn a. Rh.).

Digitized by Google

Röntgentherapie der übrigen Erkrankungen.

Stephan: Über die Röntgentherapie in der inneren Medizin. (*Ärztl. Ver., Frankfurt a. M., Sitzg. v. 27. VI. u. 5. IX. 1927.*) Dtsch. med. Wochenschr. Jg. **53**, Nr. 45, S. 1930. 1927 u. Med. Klinik Jg. **23**, Nr. 44, S. 1711—1712. 1927.

Bei der Betrachtung der röntgentherapeutischen Erfolge in der inneren Medizin ist eine scharfe Trennung nötig zwischen der Aera vor und nach der exakten physikalischen Dosierung. Nachdem zunächst die HED. als biologischer Dosenbegriff aufgestellt war, ist durch die Zusammenarbeit mit der Physik das Ziel einer physikalischen Einheit der Röntgenstrahlen, die unabhängig vom biologischen Objekt ist, erreicht. Man hat also nunmehr die Wirkungsweise dieses physikalischen Medikaments zu erforschen, das im Gegensatz zu anderen Medikamenten in jeder beliebigen Menge gegeben und an jeden Punkt des Organismus gebracht werden kann. Die Arbeiten Heinickes über Veränderungen der Blutzellen nach Bestrahlungen bilden einen wichtigen Markstein in der Forschung der biologischen Wirkung. Man kommt über die Lehre von der Zellschädigung bzw. -vernichtung der Röntgenenergie zu Organdosen, d. h. größtmöglicher Herddosis, die noch eben vom umgebenden gesunden Gewebe vertragen wird und doch eine abtötende Wirkung auf die Organzellen auszuüben imstande ist. Später wird durch Stephan die Wirkung kleinerer und kleinster Dosen erkannt, z. B. Schwachbestrahlung der Milz zur Erhöhung der Blutgerinnung oder Steigerung von Funktionen durch kleine Röntgenenergien. Es folgen dann die experimentellen Arbeiten mit kleinen Dosen, die besonders in der inneren Medizin praktisch Fuß gefaßt haben (Röntgentherapie der Entzündungen, Stephan). Vortr. bespricht alsdann im positiven Sinne die Möglichkeit der Zellfunktionssteigerung durch kleinste Röntgenstrahlenmengen. Es fehle noch allerdings jede genaue Kenntnis über die Strahlensensibilität der reticulo-endothelialen Zellen, sowie diejenige über die Grundfrage, ob überhaupt ein Zerfall der reticulären Zelle auch mit den größten Dosen eintrete. Vortr. bespricht dann einzelne Indikationen und hebt besonders die hervorragende Beeinflußbarkeit der akuten Encephalitis und der akuten Glomerulonephrititis hervor.

C. Wittkowsky (Berlin).

Teschendorf, Werner: Über Bestrahlung des ganzen menschlichen Körpers bei Blutkrankheiten. (*Med. Univ.-Klin., Erlangen.*) Strahlentherapie Bd. **26**, H. 4, S. 720—728. 1927.

Vgl. dies. Zentrlbl. **4**, 195.

Dwyer, Maurice F.: Report of a case of thymoma. (Bericht über einen Fall von Thymoma.) (*Virginia Mason hosp., Seattle, Washington.*) Radiology Bd. **9**, Nr. 6, S. 510—512. 1927.

42jähriger Mann, seit September 1923 leidend. September 1924 erstmals kindskopfgroße Thymusgeschwulst röntgenologisch festgestellt. Am 21. IX. 1924 Beginn der ersten Röntgenbestrahlung. 600 Milliamp.-Minuten bei 145 KV, 40 cm Abstand mit 0,25 mm Cu und 1 mm Al-Filter wurden an 4 Tagen je zur Hälfte an Brust und Rücken gegeben. Am 21. X. 1924 war die Geschwulst auf ein Sechstel ihrer ursprünglichen Größe zurückgegangen. Es wurde anschließend eine zweite und im November 1924 eine dritte Serie von Bestrahlungen verabfolgt, in deren Verlauf der Tumor völlig verschwand. Bis zu der letzten Untersuchung im September 1927 war kein klinisches oder röntgenologisches Zeichen eines Tumors mehr festzustellen. 5 Röntgenbilder im Text.

Steffens (Berlin).

Bajoński, Jan: Die temporäre Kastration und die Anaemia autotoxica perniciosiformis von Biermer. Ginekol. polska Bd. **6**, H. 7/9, S. 1019—1033 u. franz. Zusammenfassung S. 1034. 1927. (Polnisch.)

Die obige Diagnose wurde bei einer 22jährigen Patientin nach Ausschließung aller anderen in Frage kommenden Krankheiten gestellt. Seit einigen Jahren bestanden prophuse menstruelle Blutungen, zeitweise von blutsturzartigem Charakter. Mit 24% Hb und ausgedehnten Hautblutungen wurde die Patientin ins Krankenhaus eingeliefert. Die Metrorrhagie konnte durch keinerlei therapeutische Maßnahmen gestillt werden. Aus vitaler Indikation wurde eine temporäre Röntgenkastration vorgenommen. Während der nächsten 8 Tage hörte die Blutung vollkommen auf, danach 9 Monate keine

Digitized by Google

Periode und keine Bschwerden. Die ersten Menstruationen nach der periodefreien Zeit waren unregelmäßig und allmählich trat der alte Zustand ein. Diesmal erschien die Patientin mit 20% Hb. 1,5 Millionen Erythrocyten und einem stark degenerativen Blutbild. Die zum zweitenmal ausgeführte temporäre Kastration brachte abermals alle Erscheinungen zum Schwinden, jedoch ist nach Ansicht des Verf. der Erfolg höchstwahrscheinlich ein vorübergehender. Technik: 6 × 8 Tubus mit Kompression, 0,5 Zn. Fokus-Hautabstand 23 cm, kV 200, mA 4, 30% der HED. auf die Ovarien.

Th. Blühbaum (Berlin).

Polland, Boh.: Röntgentherapie des Basedow. (*I. interne klin., univ., Praha.*) (*Chir.-gynäkol. Kongr., Prag, Sitzg. v. 4.—6. VI. 1927.*) Rozhledy v chir. a. gynaekol. Jg. **6**, Nr. 1, S. 37—51. 1927. (Tschechisch.)

Die bekannten Einwände gegen die Röntgentherapie werden abgelehnt: Das Auftreten von Kapselverwachsungen als Bestrahlungsfolge ist nicht statistisch erwiesen. Umwandlung von Basedow in Myxödem ist bei sorgfältiger Bestrahlungstechnik sicher vermeidbar. (Man darf nicht vergessen, daß ein M. Basedow manchmal spontan in Hypothyreoidismus übergehen kann.) Das kosmetisch unerwünschte, gelegentliche Auftreten von Pigmentationen, Teleangiektasien bedeutet keinen schwerwiegenden Vorwurf. Die Frage nach dem biologischen Wirkungsmechanismus der Röntgentherapie bei Basedow ist noch unentschieden. Menstruationsstörungen können öfters durch Schilddrüsenbestrahlung allein beseitigt werden. Ovarialbestrahlung bei M. Basedow ist nur dann gestattet, wenn zuvor ein erfahrener Gynäkologe den Funktionszustand der Ovarien geprüft hat. Bei Hypofunktion besser Organotherapie. Nach einer statistischen Zusammenstellung der Literaturangaben bringt Verf. die Heilerfolge beim eigenen Material: Von 12 typischen Basedowfällen wurden 5 geheilt, 4 gebessert; 3mal blieb die Behandlung erfolglos. Unter 6 Fällen von Formes frustes 3 geheilt, 2 gebessert. Zuerst Schwinden der subjektiven Symptome (Aufregungszustände, Angst, Schlaflosigkeit usw.). Die Tachykardie reagierte ungleich: manchmal Rückgang schon nach der ersten Serie (z. B. von 132 auf 86), manchmal erst nach längerer Zeit; gelegentlich Tachykardie stationär, trotz Schwindens der Beschwerden. Struma und Exophthalmus blieben unbeeinflußt. Bezüglich der Indikationsstellung schließt sich Verf. an die heute vorherrschende Auffassung an: Die Röntgentherapie ist angezeigt bei leichten und mittelschweren Erkrankungen jüngerer Individuen nach Versagen oder neben der internen Behandlung. Schwere oder stationäre Basedowfälle sowie erfolglos bestrahlte sind zu operieren. Bestrahlungstechnik: 0,3 Zn + 1 Al, FHD: 30—35 cm, 1 Feld. Geteilte Dosis mit 4—8tägigem Intervall. Pro Sitzung maximal $^1/_2$ HED, bei der 1. Serie weniger. Serienpause 3—4 Wochen. Zweckmäßig ist die Mitbestrahlung der Thymus. Ein günstiger Effekt der Röntgentherapie kann erst nach mindestens 4monatlicher Behandlungsdauer ausgeschlossen werden, oft ist er früher evident. Die Resultate der Radiumtherapie sind vorläufig beim M. Basedow wenig ermunternd. Weder in der Dosierung, noch in der Bestrahlungstechnik ist bisher eine Einigung erzielt worden. *Herrnheiser* (Prag).

Zimmern, A.: Radiobiologie et radiothérapie des surrénales. (Strahlenbiologie und -therapie der Nebennieren.) Bull. de l'acad. de méd. Bd. **98**, Nr. 36, S. 337—338. 1927.

Nach tierexperimentellen Erfahrungen (David und Hirsch) führt die Bestrahlung der Nebennieren mit kleinen Dosen zur Mehrproduktion von Adrenalin und damit zur Steigerung des Blutdrucks. Bei Blutdrucksteigerungen, die nicht auf einer Nebennierenaffektion und Gefäßsklerose beruhen, kann man, wie Verf. 1913 gezeigt hat, durch die Bestrahlung ein Sinken des Blutdruckes erreichen, wenn man stärkere Dosen anwendet. Mit Dosen von 200 (franz.!) R. auf beide Nebennieren konnte Verf. jetzt in einem Falle funktioneller Blutdruckerhöhung ein allmähliches Absinken des Druckes erreichen. Praktisch folgert Verf. aus diesen Beobachtungen, daß man bei Blutdruckerhöhungen auf Basis einer Nebennierenveränderung mit hohen, bei funktionellen Blutdrucksteigerungen mit kleinen Dosen vorgehen soll. *Bernstein* (Danzig).

Digitized by Google

Schneyer: Ein Beitrag zur Behandlung der Ostitis fibrosa generalisata (Recklinghausen). (*Abt. f. physikal. Therapie, I. med. Klin., Univ. Wien.*) Fortschr. a. d. Geb. d. Röntgenstr. Bd. **36**, H. 5, S. 1062—1065. 1927.

Die Therapie der generalisierten Form der Ostitis fibrosa hat noch keine wesentlichen Fortschritte erzielt. In der Literatur sind nur 3 Fälle bekannt, die durch Kalktherapie und gleichzeitige Röntgenbestrahlung der Ovarien klinische Besserung zeigten. Ein Fall Mandl wurde durch Exstirpation eines Epithelkörperchentumors weitgehend gebessert. Es gibt aber autoptisch sichergestellte Fälle, in denen die Epithelkörperchen keine pathologischen Veränderungen aufwiesen. Der Autor beschreibt einen Fall von generalisierter Ostitis fibrosa, der durch Röntgenbestrahlung der erkrankten Knochen fast zur Heilung gebracht wurde. Schon nach den ersten 3 Bestrahlungen trat bedeutende Verminderung der Schmerzen auf. Ende Dezember 1924 wurden durch Röntgenaufnahmen erneute Aufhellungsherde in den Röhrenknochen festgestellt. Darauf wurde die Bestrahlung wieder aufgenommen in Serien mit 4—8wöchentlichen Pausen wurden die einzelnen Knochenabschnitte von 2 Seiten her bestrahlt.

Technik: Von Januar 1924 bis März 1926 3 H für jedes Feld 0,5 mm Messing, plus 3 mm Aluminium bei HFD 25 cm Spannung 145 KV, 3 mA-Röhrenstromstärke. November 1926 bis März 1927 6 H pro Feld 0,3 mm Messing plus 1 mm Aluminium bei 30 cm HFD 130 KV und 3 mA-Röhrenstromstärke.

Seit Frühjahr 1926 kann die Patientin ihrem Berufe wieder nachgehen. Sie behauptet etwas kleiner geworden zu sein. Jetzt hat sie immer noch geringe Druckempfindlichkeiten an verschiedenen Stellen. Es folgen dann die genauen Beschreibungen der zum Teil beigelegten Röntgenbilder. Literatur. In der Nachschrift wird auf eine Abhandlung von W. Gerlach hingewiesen (Virchows Archiv **254**, 461. 1925), in der ein Fall zu Lebzeiten unter der Diagnose Sarkom mit großen Röntgendosen behandelt wurde. Bei der Autopsie stellte sich heraus, daß eine Ostitis fibrosa generalisata vorlag, die durch Bestrahlung weitgehend geheilt war. *Dieterich* (Mannheim).

Marburg: Zur Therapie des chronischen Hirndruckes. (*III. Tag. alpenländ. Chir., Innsbruck, Sitzg. v. 26. IX. 1927.*) Zentralbl. f. Chir. Jg. **55**, Nr. 2, S. 88 u. 91—94. 1928.

Bei inoperablem, nicht lokalisierbarem Hirntumor soll dekompressiv trepaniert werden; bei Hydrocephalus Röntgentiefenbestrahlung der Plexus chorioidei; auch gegen hartnäckigen Kopfschmerz und einzelne Fälle von Epilepsie soll dieselbe von Nutzen sein. *Peiper* (Frankfurt a. M.).

Radioaktive Substanzen.

Allgemeine Technik der Anwendung radioaktiver Substanzen (einschl. Dosimetrie und Bestrahlungsmethoden).

Vaný sek, F.: Radioaktives Öl. Časopis lékařů českých Jg. **66**, Nr. 43, S. 1636 bis 1637. 1927. (Tschechisch.)

Olivenöl absorbiert die Radiumemanation in 85mal stärkerer Konzentration als Wasser. Ein derartiges, mit Radiumemanation aktiviertes Öl kann in Form von Salben, Umschlägen und Tampons therapeutisch verwendet werden. Seine Wirkung beruht auf der Emission von β- und γ-Strahlen. Ein großer Teil des Emanationsöls wird auch durch die Haut resorbiert und wirkt dann hauptsächlich durch die α-Strahlen. Durch die Resorption gelangt eine große Menge vom Radiumemanation in den Körper, welche verschiedene biologische Effekte (omnizelluläre Reizwirkung, Einfluß auf die Blutgefäße usw.) hervorruft. — Verf. bespricht seine Hypothese von der „Sympathektomie durch Radiumemanation", welche eine gewisse passive Hyperämie erzeuge. Anwendungsbereiche: Vaso- und Trophoneurosen (Sklerodermie, M. Raynaud, Akroparesen, Endarteritis). — Chronische Entzündungen der Gelenke und Schleimhäute, chronische Ohrenentzündung, Wundheilung. — Chronische Hautentzündungen. — Allgemeine Leistungssteigerung als Ersatz für die Proteinkörpertherapie (chronische Gelenks- und Nervenerkrankungen, Hebung der Knochen-

Digitized by Google

markstätigkeit). — Applikationsform: 1. Umschläge: Auf eine oder mehrere Hautstellen werden 3mal wöchentlich Umschläge von 10 ccm stark aktivem Öl gegeben, im ganzen 6—8mal, nach 2—3 Monaten Wiederholung der Serie. 2. Inhalation: Weniger stark aktives Öl wird als Spray eingeatmet. 3. Tampons: Einige Tropfen Öl auf den Tampon. Maximaldosis pro Serie 6mal 5000000 M.E. (6mal 10 ccm frisches Emanationsöl). Das Emanationsöl wird in der staatlichen Radiumfabrik in Joachimstal hergestellt und enthält im frischen Zustande 500000 M.E. pro Kubikzentimeter. *Herrnheiser* (Prag).

Lahm, W.: Dosisangaben in der Radiumbehandlung. Strahlentherapie Bd. **26**, H. 4, S. 773—780. 1927.

In neuester Zeit hat Coliez in der sog. „Tagesleistung" (débit journalier) eine neue Form der Dosisangabe in der Radiumbehandlung vorgeschlagen, welche er besonders für die Fernbestrahlung (Télécuriethérapie) empfehlen möchte. Lahm kann sich seinen Ausführungen nicht anschließen (sie sind inzwischen auch von Solomon als unnötig und die Frage komplizierend abgelehnt worden) und verweist auf die Angaben, die bisher gebräuchlich waren, eingebürgert sind und sich bewährt haben. Insbesondere wird auf die Einheit des „Milligramm/Centimeters" (mg/cm Lahm) hingewiesen, unter der man die Strahlenenergie zu verstehen hat, welche in 1 cm Abstand von einem normal gefilterten Präparat von 1 mg Radiumelement vorhanden ist. Mit dieser Dosisangabe kann man jede Strahlenmenge genau bestimmen, und im Einzelfall auch schnell berechnen, wobei man nur gewisse Regeln (Quadratgesetz, Radiummenge, Länge des Präparates usw.) beachten muß. L. empfiehlt also an der Milligr./Stunde festzuhalten. *Autoreferat.*

Coliez, Robert: Technique de télécuriethérapie. (Technik der Radiumfernbestrahlung (Telecurietherapie.) (*Hôp. Tenon, Paris.*) (*51. sess. de l'assoc. franç. pour l'avancement des sciences électrol. et radiol. méd., Constantine, 13.—16. IV. 1927.*) Journ. de radiol. et d'électrol. Bd. **11**, Nr. 9, S. 479—481. 1927.

Die Entwicklung der Radiumbehandlung kann in 3 Perioden eingeteilt werden: 1. Die Periode der internen Radiumbehandlung, als das Radium in das Cavum gewisser Hohlorgane eingelegt wurde. Es ist kein günstiges Verfahren, da die schnelle Abnahme der Intensität nicht zu vermeiden ist; 2. die Periode der externen Radiumbehandlung, von der man wieder zwei Abarten unterscheiden kann, die Bestrahlung bei wenig vergrößertem Abstand und die Bestrahlung als Telecurietherapie. Beide Methoden haben eine genaue Messung der Dosen zur Voraussetzung. Die Telecurietherapie kennt 2 Einheiten: die Kreuzfeuerbestrahlung von getrennten Feldern und die Anwendung großer Felder. Der Autor bespricht die Größe der Tiefenintensität nach der sog. „Tagesleistung" (débit journalier; vgl. dies. Zentrlbl. **3**, 487) und die Vorzüge des Verfahrens und verweist auf seine demnächst erscheinende größere Arbeit.

In der Aussprache betont Solomon, daß er in der Vermehrung der Dosiseinheiten keinen Vorzug sehen kann, auch nicht in dem von Proust, Mallet und Coliez verwendeten D, da hierdurch 1. die Aufgaben des Praktikers immer mehr erschwert werden und da 2. es nicht berechtigt erscheint, die Radiumstrahlen in anderer Weise zu messen als die Röntgenstrahlen. Es ist aber nicht schwierig eine Einheit für beide zu schaffen; sie liegt bereits in dem von Solomon geschaffenen „R" vor, welches das Maß einer bestimmten Ionisation durch beide Strahlenarten angibt. Kennt man die Größe der „R"-zahl, welche ein Radiumpräparat gibt, so ist es leicht die Hautdosis usw. zu berechnen; einen analogen Vorschlag hat auch Lahm gemacht (s. auch Lahm, vorstehendes Referat). Gilbert hat vor allem mit dem Mikroionometer von Mallet und Danne gearbeitet und sehr gute Erfahrungen mit der Messung der Oberflächen- und Tiefendosis gemacht. Er begrüßt das neue Maß von Coliez, die „Tagesleistung" (débit journalier), sehr. *Lahm* (Chemnitz).

Coliez, R.: Beitrag zur Dosimetrie bei der Curietherapie. (Tägliche Strahlenmenge der verschiedenen Apparate.) Rev. práct. de radiumterapia Bd. **2**, Nr. 7, S. 209—212. 1927. (Spanisch.)

Eine spanische Übersetzung eines in Paris gehaltenen Vortrages, in dem die französische Röntgeneinheit definiert wird als diejenige Strahlenmenge, die während einer

Digitized by Google

Sekunde eine kleine Ionisationskammer empfängt, deren Achsenabstand von der Achse eines Radiumpräparates von 1 g Elementradium, durch 0,5 mm Platin filtriert, 2 cm entfernt liegt. Als Einheit D nach Proust und Mallet wird diejenige Strahlenmenge definiert, die eine Ionisationskammer des Iono-Mikrometers empfängt, bei der 2 cm von der Kammerwand entfernt ein Radiumröhrchen von 10 mg Element aufgestellt ist, das durch 2 mm Platin filtriert ist, bei einer Belichtungszeit von 10 Stunden. Die letztere Einheit D ist für die Curietherapie deswegen von Bedeutung, weil man nicht mit dem Achsenabstand, sondern mit dem Kammerwandabstand zu rechnen hat und infolgedessen die Fingerhutkammer besser an die Wachsmulagen heranbringen kann, ohne in denselben Aushöhlungen vornehmen zu müssen. Sie paßt sich auch den gebräuchlichen Anwendungsformen der Curietherapie an und hat den Vorteil, daß bei ihr durch die höhere Filtrierung jede Betastrahlenwirkung ausgeschlossen wird. Coliez stellt die Gleichung auf 1 D = 170 französische R und führt an dem Beispiel einer Uterusbestrahlung die Vergleichung der beiden verschiedenen Einheiten rechnerisch durch. *Holfelder* (Frankfurt a. M.).

Mandler, Viktor: Beitrag zur Dosimetrie der γ-Strahlen bei Radiumtherapie des Portiocarcinoms. Časopis lékařů českých Jg. **66**, Nr. 39, S. 1507—1508. 1927. (Tschechisch.)

Eine Orientierung über die Dosenverteilung bei der Radiumtherapie des Portiocarcinoms strebt Verf. in folgender Weise an: Bei der zu bestrahlenden Patientin wird ein Hysterogramm in Bauchlage angefertigt. — In dieses zeichnet der Verf. auch den Palpationsbefund ein. Nach Einführung des Radiumpräparates wird auf dem Bauche der Patientin in einer leichten Kassette ein zwischen zwei Verstärkungsschirme gelegter Film befestigt. Die Lage der Kassette muß die gleiche sein wie bei der Hysterographie. Während der ganzen Behandlung bleibt die Patientin in Rückenlage im Bett liegen. Nach Beendigung der Radiumbestrahlung wird der Film entwickelt. Auf den durch das Radium geschwärzten Film wird das Hysterogramm und der Palpationsbefund eingetragen. Dieses Dosigramm wird gegen Licht betrachtet (nicht ausphotometriert) und aus der Schwärzungsintensität auf die Dosenverteilung geschlossen. *Herrnheiser.*

Cameron, William H.: Selection of cases suitable for radiation. (Über die Auswahl zur Radiumbehandlung geeigneter Fälle.) Atlantic med. journ. Bd. **31**, Nr. 2, S. 47—49. 1927.

Die der therapeutischen Wirkungsweise des Radiums zugrunde liegenden Eigenschaften erheischen eine zwekmäßige Auswahl der zu behandelnden Fälle. Die Strahlenempfindlichkeit einer Geschwulst, ihre Ausdehnung, ihr Sitz und die Gesamtkonstitution des Kranken sind in erster Linie ausschlaggebende Faktoren. Der Schwerpunkt für eine erfolgreiche Radiumbehandlung liegt zunächst in einer exakten Diagnose. Wo Probeexcisionen nicht möglich und das klinische Bild nicht eindeutig ist, kann durch probatorische Röntgen- oder Radiumbestrahlung unter Umständen auf eine bestimmte Geschwulstart geschlossen und je nach Ausfall der Probe Operation oder Bestrahlung als Methode er Wahl angewandt werden. Anämie des Patienten erfordert Bluttransfusionen vor Beginn der Strahlenbehandlung. Bei sehr jungen Kranken ist die Prognose der Carcinome ungünstiger als bei alten Patienten. Für Sarkome gilt das Gegenteil. Vor jeder Radiumbehandlung muß man sich Klarheit über die notwendige Radiummenge verschaffen. Eine Behandlung mit unzulänglichen Mitteln ist von vornherein zum Scheitern verurteilt. Entzündliche Prozesse und Gewebsschädigungen durch Hitze, Kälte usw. in der Umgebung des zu behandelnden Krankheitsherdes mahnen zur Vorsicht. Bei gutartigen Erkrankungen sollen höhere Radiumdosen nur dann angewandt werden, wenn mit sonstigen, weniger gefährlichen Mitteln ein therapeutischer Erfolg nicht erzielt werden kann. Eine Schematisierung ist der Radiumtherapie unzuträglich. Genaue Kenntnis der strahlenden Substanzen und ihrer Wirkungsweise zusammen mit umfangreichen anatomischen, histologischen und pathologischen Kenntnissen bieten im Einzelfall die beste Gewähr für sachgemäße Indikationsstellung. *Alb. Simons* (Berlin).

Digitized by Google

Matti, Hermann: Erfahrungen mit vorwiegend chirurgisch orientierter Radiumbehandlung. Schweiz. med. Wochenschr. Jg. 57, Nr. 47, S. 1113—1125. 1927.

Als „chirurgisch orientierte Radiumtherapie" bezeichnet Verf., im Gegensatz zu der äußeren, oberflächlichen und der intracavitären Radiumbehandlung, ein Verfahren, bei dem es sich sowohl um Radiumchirurgie im Sinne von Bayet (d. h. um operative Freilegung eines Tumors oder einer erkrankten Drüsengruppe einzig zum Zwecke der Radiumapplikation), als auch um eine Kombination selbständiger chirurgischer Eingriffe (wie Exstirpation von Tumoren und Drüsenausräumungen) mit Verteilung von Radiumträgern im Bereich der Randzonen sowie der abführenden Lymphbahnen handeln kann. In beiden Fällen erfolgt die Radiumanwendung nach chirurgischen Gesichtspunkten. Zum Unterschiede von der sog. Radiumchirurgie weist jedoch der zweite Modus procedendi dem chirurgischenAkt über die Schaffung eines Zuganges hinaus eine selbständige Rolle zu und stellt ihn in den Vordergrund, wo dies gemäß der operativ klar gelegten Sachlage angezeigt erscheint. Die Radiumtherapie hat hier lediglich die Bedeutung einer ergänzenden Maßnahme, ganz gleichgültig, ob sie interstitiell oder von außen her erfolgt. Einen prinzipiellen Unterschied zwischen diesen beiden Methoden zu konstruieren erscheint jedoch nicht angebracht, sie lassen sich gut unter den Begriff der „chirurgisch orientierten Radiumbehandlung" zusammenfassen. Die grundsätzliche Freilegung der Neoplasmen ermöglicht eine zuverlässige topographische Diagnose und führt nach Klärung der anatomischen Situation gelegentlich zum Entschluß, den malignen Tumor operativ zu entfernen. Auf der anderen Seite tritt, falls entgegen der ursprünglichen Annahme ein Tumor nicht sicher im Gesunden operativ zu entfernen ist, die Radiumanwendung in größerem Umfange in ihr Recht ein. Verf. gibt einen Überblick über 62 meist operativ vorbereitete Radiumpunkturen und teilt 36 Krankengeschichten kurz mit. Es handelt sich um verschiedene Tumorarten und Tumorlokalisationen. Ein näheres Eingehen auf diese Gruppen ist hier nicht möglich. Die Ergebnisse bestanden in vielen Fällen nur in vorübergehenden Besserungen. Bei den symptomfrei gewordenen Kranken ist die Beobachtungszeit noch zu kurz, um von Dauerresultaten sprechen zu können. Nur ein Fall steht bereits 5 Jahre in Beobachtung. Es handelt sich hier um doppelseitige Leistendrüsenmetastasen und Hautmetastasen nach operiertem Präputialcarcinom. Nach den Erfahrungen des Verf. ist ohne Anwendung von Radium ein derartiges Heilresultat völlig undenkbar. Den Gesamteindruck seiner Beobachtungen glaubt er dahin zusammenfassen zu können, daß seine Behandlungsresultate jedenfalls unvergleichlich erfreulicher geworden sind als zu der Zeit, da noch kein Radium von ihm angewandt wurde. *Alb. Simons.*

Markl, J.: Über perorale Darreichung von Radium und physiologische Dosierung. (Zugleich ein Beitrag zur Verankerung des Radiums in den parenchymatösen Organen bei peroraler Zufuhr.) (*Staatl. Stat. f. Erforsch., Messung u. Ausnützung radioaktiver Gewässer u. Mineralien, hydrol. Inst., techn. Hochsch., Prag.*) Strahlentherapie Bd. **26**, H. 4, S. 781—791. 1927.

Während reines Radiumbromid enthaltende Präparate zur internen peroralen Einführung nicht geeignet sind, da sie nicht resorbiert und nicht in den inneren Organen verankert werden, gelang es aus Joachimstaler Erzlaugenrückständen gewonnenes Radiumsulfat im Tierversuch zur Resorption zu bringen. Das wasserunlösliche Sulfat wird wahrscheinlich phagocytiert und in den Reticuloendothelien der Leber verankert. Im Meerschweinchenversuch fanden sich 8,8% der einverleibten Menge in den Organen (8,5% in Leber und Milz). Auch durch Wochen fortgesetzte Verabreichung hatte keinerlei schädliche Wirkung. Ein Tier wurde schwanger, ohne daß die Frucht geschädigt wurde. Bei einer Tagesdosis von 0,536 Mikrogramm RaEl kommen pro Sekunde 18244 α-Teilchen im Körper zur Wirkung. Nach 1wöchentlicher Fütterung ist in Leber und Milz eine Menge Ra verankert, daß 9336 α-Teilchen pro Sekunde explodieren. Als therapeutische Dosis beim Menschen sind nur 9 α-Teilchen pro Sekunde zweckmäßig.

P. S. Meyer (Mannheim).

Digitized by Google

Spezielle Therapie mit radioaktiven Substanzen.

Maligne Tumoren.

Herriman, Frank Richard: Malignancy of the larynx and esophagus treated by radium emanation. (Bösartige Wucherungen des Kehlkopfes und der Speiseröhre mit Radiumemanation behandelt.) Laryngoscope Bd. **37**, Nr. 9, S. 664—670. 1927.

Verf. berichtet über 9 Fälle von Kehlkopf- und Speiseröhrenkrebs, die er mit Radiumemanation gespickt hat. Es handelte sich durchweg um inoperable Fälle. Er verwandte Nadeln mit 3 m. c. Auch im Kehlkopf verwandte er Dosen von insgesamt 7000 m. c.-Stunden. An eine Heilung glaubt Verf. nicht, berichtet aber bei den bis zu $^3/_4$ Jahren beobachteten Fällen über ausgezeichnete Besserungen bis zum klinischen Verschwinden der Veränderungen und weitgehende subjektive Besserungen, durch die die Patienten wieder arbeitsfähig wurden. *H. G. Runge* (Hamburg).

Handley, W. Sampson: Parasternal invasion of the thorax in breast cancer and its suppression by the use of radium tubes as an operative precaution. (Die parasternale Infiltration der Brust beim Mammacarcinom und ihre Verhütung durch Radiumbestrahlung als Sicherungsmaßregel für den Erfolg der Operation.) (*Middlesex hosp., London.*) Surg., gynecol. a. obstetr. Bd. **45**, Nr. 6, S. 721—728. 1927.

Nicht allein die statistische Erfassung der Behandlungserfolge beim Carcinom, sondern vor allem die sorgfältige Untersuchung einzelner Fälle unter dem Gesichtspunkte: in welcher Weise, trotz Operation und Bestrahlung, der unglückliche Ausgang eingetreten ist, vermag Fortschritte auf dem Gebiete der Krebsbehandlung erzielen. Es ist vom Mammacarcinom bekannt, daß die frühzeitige lymphatische Ausbreitung wirklich gute Resultate verhindert. Schon Halbstead hat 1911 gezeigt, daß die Brustcarcinome, solange sie keine Drüsenmetastasen gesetzt haben, eine operative Heilungsziffer von 66 % besitzen. Auch der Autor kann über gleiche Erfolge berichten. Er hat in den Jahren 1920/23 77 Fälle operiert, bei denen 20 ohne Drüsenmetastasen gefunden wurden; davon sind 16 geheilt = 80%. Von 24 Fällen dagegen, die noch durchaus gut operabel waren, wo aber schon die Drüsen infiziert gefunden wurden, sind nur 3 geheilt worden. Beobachtungszeit 3—6 Jahre. Diese Erfolge verdankt der Autor der Radiumanwendung. Er konnte nämlich feststellen, daß das Rezidiv selten in der Achselhöhle auftritt, sondern fast immer in dem Lymphgebiet, welches sich parasternal, entlang der Arteria mammillaris interna ausbreitet. Er berichtet über einige Fälle mit Skizzen, aus denen hervorgeht, daß eine Lymphetappe nach der andern, und zwar meist im Bereich der Intercostalräume unmittelbar neben dem Brustbein, befallen wurde, und hat daraus die Folgerung abgeleitet, schon bei der Operation mit Radium, welches parasternal in die Intercostalräume eingelegt wird, zu bestrahlen. Die Dosis betrug 4 × 25 Radiumelement in 24 Stunden. Das Verfahren wird seit 6 Jahren ausgeführt und hat zu der wesentlichen Steigerung seiner Erfolge geführt. Selbstverständlich kann nur dort ein positives Resultat erwartet werden, wo die Drüsen wirklich nicht wesentlich überschritten sind, weil sonst die Tiefenwirkung der relativ schwachen Radiumdosis nicht ausreichend ist. Wiederholt gelang es auch, einzelne der Metastasen durch spätere Bestrahlung zum Verschwinden zu bringen.

Lahm (Chemnitz).

Eymer, H.: Die Radiumbehandlung in der Gynäkologie. (*Univ.-Frauenklin., Innsbruck.*) Dtsch. med. Wochenschr. Jg. **53**, Nr. 49, S. 2069—2072. 1927.

Zusammenfassung der mit der Radiumbestrahlung bei gynäkologischen Erkrankungen gemachten Erfahrungen. Auf Einzelheiten kann im Rahmen eines Referates nicht eingegangen werden. Das Radium hat in der Hand des Erfahrenen eine vielfältige Anwendungsmöglichkeit, sowohl bei der gutartigen Metropathia haemorrhagica, als auch beim Carcinom. Etwa 10% der inoperablen Collumcarcinome können durch Radium noch geheilt werden. Als in der Regel nicht empfehlenswert müssen die gynäkologischen Fernbestrahlungen mit Radium angesehen werden. Wenig geeignet sind

Digitized by Google

auch die Adnexerkrankungen, die amenorrhoischen Zustände, die Dysmenorrhöe und die Sterilität. Auch die temporäre Kastration mit Radium wird nicht empfohlen. *Lahm.*

Heyman, J.: Radiological or operative treatment of cancer of the uterus. (Strahlenbehandlung oder Operation des Uteruscarcinoms.) Acta radiol. Bd. 8, H. 5, S. 363 bis 409. 1927.

Groß angelegte statistische Arbeit, in der die Ergebnisse der Strahlenbehandlung und der Operation einander gegenübergestellt werden. Obwohl die Zahl der Fälle groß genug ist, lassen sich „aber zuverlässige Schlußfolgerungen aus einem Vergleich der nackten Zahlen über die absolute Heilung nicht ziehen, weil die Resultate der operativen Behandlung an einem Ausgangsmaterial gewonnen sind, das im großen ganzen qualitativ wesentlich günstiger ist als das der radiologisch Behandelten". Für die operablen Carcinome allein ist das Material aber zu klein. Es ergab sich beim Collumcarcinom eine operative Absolutheilung von höchstens 20,2%; das Radiumhemmet dagegen rechnet mit einer Mindestheilung von 20,7% bei Bestrahlung. Dabei lag die Operabilitätsziffer auf der einen Seite bei 58,6%, auf der anderen bei 26,6%! Beim Corpuscarcinom fand sich eine operative Heilung von 42,8 (bzw. 58,8% wenn nur operable Fälle berücksichtigt wurden). Das Radiumhemmet verfügt über 46 Fälle und rechnet bei Bestrahlung mit 43,5 bzw. 60%. *Lahm* (Chemnitz).

Pavlovsky, A. J., und V. Widakovich: Zum Studium des Uteruskrebses. (*Clín. obstétr. y ginecol., univ., Buenos Aires.*) Semana méd. Jg. **33**, Nr. 45, S. 1249—1267. 1926. (Spanisch.)

In einer außerordentlich sorgfältigen Arbeit, die mit Mikrophotogrammen illustriert ist, wird zunächst die Bedeutung der Eosinophilie besprochen. Über das Maß der bestehenden Ansichten hinaus wird gezeigt, daß das die eosinophilen Leukocyten in das Innere der Krebszellen eindringen und dort ihr Zerstörungswerk ausüben. An den vielleicht etwas zu schematisch gehaltenen Bildern erkennt man, daß die eosinophilen Leukocyten in die Krebszelle vordringen, den Zellkern allmählich verdrängen und seine wesentlichen Bestandteile zum Verschwinden bringen. So werden denn die Eosinophilen als Kampftruppen des Organismus gegen das Carcinom angesehen, und sozusagen als ein Versuch des Organismus betrachtet, eine Spontanheilung herbeizuführen. Konsequenterweise wird die Eosinophilie und die Gewebsreaktion nach Radiumbestrahlung studiert. Dabei finden sie, daß zunächst ein Latenzstadium von etwa 3 Tagen besteht, in dem keine Veränderungen durch die Bestrahlung nachweisbar sind, dann wird die Krebszelle ödematös, der Kern vergrößert sich, die Kernfärbung wird unklar, der Kern beginnt zu zerfallen und schließlich geht die Zelle zugrunde. Die Autoren aber beobachteten noch das Auftreten von großen, blassen Kernen mit geringer Tinktionsfähigkeit, die sie nur in den ersten Tagen nach der Bestrahlung nachweisen konnten. Da sie 8—10 Tage nach der Bestrahlung verschwinden, werden sie als erste Reaktion der Krebszelle auf die Radiumwirkung aufgefaßt. Es wurden außerdem noch Riesenzellen beobachtet, die ganz besonders groß sind und mehr als 100 Kerne enthalten. Diese Erscheinung wird als überstürzte Abbaureaktion des Krebsgewebes aufgefaßt unter Mitwirkung der eosinophilen Leukocyten. Von größter Bedeutung ist die eosinophile Reaktion des Gewebes auf die Bestrahlung. Die Beobachtung führen die Autoren zu der Ansicht, daß das Auftreten einer lokalen Eosinophilie im Sinne der Heilungschancen als günstig angesehen werden muß. Sie stehen auf dem Standpunkt, daß die Eosinophilen eine aktive Schutzmaßnahme des Organismus gegen die Ausbreitung der krebsigen Affektion sind und daß die Radiumbestrahlung durch Erhöhung und Verstärkung dieser Schutz- und Abwehrkraft in physiologischem Sinne heilungsfördernd wirkt. *Liegner* (Breslau).

Gellhorn, George: Die Behandlung des Uteruscarcinoms mit Aceton und Radium. (*Barnard Free skin a. cancer hosp., St. Louis.*) Zentralbl. f. Gynäkol. Jg. **51**, Nr. 49, S. 3114—3117. 1927.

Verf. empfiehlt erneut die von ihm bereits im Jahre 1907 angegebene Behandlung

Digitized by Google

des inoperablen Uteruscarcinoms mit Aceton. Auch bei operablen Cervix- bzw. Portiocarcinomen ist die Acetonvorbehandlung von Nutzen, indem man hierdurch die postoperative Infektion verhindern kann. Die Jauchung und der Säfteverlust lassen nach und die geschwächten und anämischen Patientinnen werden wieder so weit gekräftigt, daß sie der eingreifenden Operation gewachsen sind. Nach Ansicht des Autors ist in allen nicht zu operierenden Fällen die Radiumbehandlung die Methode der Wahl, doch gibt es seiner Meinung nach auch unter diesen Fällen eine Reihe von Patientinnen, die man nicht mit Radium bestrahlen darf, und zwar sind dies an erster Stelle Kranke in solch elendem Zustand, daß sie die plötzliche Überschwemmung mit absorbierten Abbausubstanzen nicht vertragen können. Für diese Fälle ist die Acetonbehandlung eine sehr viel schonendere Methode, welche für eine spätere Radiumapplikation vorbereitet. Weiterhin kommen für die Acetonbehandlung die Fälle in Betracht, in denen eine tiefe Höhle vorhanden ist, welche von Blase und Mastdarm nur noch durch eine dünne und bereits krebsig degenerierte Scheidewand getrennt ist. Eine Radiumbehandlung würde in diesen Fällen eine schwere Fistel hervorrufen, bei der Acetonbehandlung verkleinert sich jedoch der Krater schnell und seine Wandungen verdicken sich, „daß einer Radiumbehandlung nach Jahr und Tag nichts mehr im Wege steht". Fälle, in denen sich der Krebs flächenhaft oder in Form von multiplen Knoten in der Scheidenwand entwickelt hat, können durch die Acetonpulverbehandlung gelegentlich gelindert werden. Die Ätzung der Portio bzw. der Scheide im Röhrenspeculum mit Aceton erfolgt zunächst täglich, nach 1—2 Wochen jeden 2. Tag, später in noch größeren Abständen. Narkose oder Morphinisierung ist nicht nötig. Das Speculum bleibt in Beckenhochlagerung etwa 30 Minuten liegen und wird nach dieser Zeit durch Senken entleert. Dann wird es mit Leitungswasser ausgespült, worauf es herausgezogen wird, da die Vulvaschleimhaut auf Benetzen mit Aceton mit lebhaften Schmerzen reagiert. *P. Schumacher* (Gießen).

Scott, W. W., and Robert W. McKay: The results obtained by various methods of treatment in 622 cases of bladder tumors. (Die bei Fällen von Blasentumor durch verschiedene Behandlungsmethoden erzielten Resultate.) (*Brady urol. inst., Johns Hopkins hosp., Baltimore.*) New York state journ. of med. Bd. **27**, Nr. 17, S. 939 bis 949. 1927.

Verff. haben das Material der am „Brady Urological Institute" Baltimore zur Beobachtung gelangten Blasengeschwülste gesichtet und im ganzen 622 einschlägige Fälle zusammenstellen können. In 14 Tabellen wird eine Übersicht nach verschiedensten Gesichtspunkten, wie Art der Tumoren, Lokalisation, Alter der Erkrankten, Behandlungsmethoden und deren Ergebnisse dargestellt. Die 622 Fälle verteilen sich auf 92 gutartige, 105 bösartige, 3 nicht klassifizierte Papillome, 141 Zottenkrebse, 271 infiltrierende Carcinome, 1 Adenocarcinom, 2 Plattenepithelkrebse, 1 Basalzellencarcinom, 1 Dermoidcyste. Der jüngste Patient war 15, der älteste 83 Jahre alt, das Durchschnittsalter lag zwischen 50—59 Jahren. Cystoskopische und histologische Untersuchung, Rectalpalpation und Röntgenaufnahme (betr. Metastasen!) ermöglichen eine exakte Klassifizierung der Geschwülste, welche ihrerseits bestimmend für die einzuschlagende Behandlungsmethode ist. Lediglich mit Fulguration wurden 59 Fälle behandelt; davon waren 45 gutartige Papillome, welche sehr gut auf diese Therapie ansprachen; bei den übrigen 14 — infiltrierende und papilliforme Krebse — war nur ein blutstillender Effekt zu verzeichnen. Wesentlich wirksamer erwies sich jedoch die Fulguration, wenn zunächst mit Radium (durchschnittlich 500 mg Stunden) vorbestrahlt worden war. Besonders gut reagierten hierauf die malignen Papillome; außerdem waren auch gutartige Papillome, papilliforme und infiltrierende Carcinome, insgesamt 163 Fälle dieser kombinierten Behandlungsmethode unterworfen worden. Davon blieben 46%, u. a. auch ein infiltrierendes Carcinom, ein Jahr und länger geheilt; ca. 20% starben an dem Tumor, 11% an interkurrenten Krankheiten. 59 Fälle, darunter zahlreiche infiltrierende Krebse, wurden lediglich mit Radium behandelt, welches intravesical, eventuell auch von Urethra, Rectum oder Vagina her appliziert wurde. Die Mortalität betrug ca. 50%; immerhin gelang es so doch 3mal, infiltrierende Krebse zum Schwinden zu bringen. 12 weitere Patienten, mit besonders ausgedehnten Geschwülsten, die teils von der Bauchwand, teils durch eine suprapubische Wunde oder vom Mastdarm her radiumbestrahlt worden waren, gingen sämtlich innerhalb eines Jahres zugrunde. Besser waren die Resultate, wenn nach Eröffnung der Blase von oben die Tumoren, u. U. nach vorhergehender Kauterisation, mit Radiumträgern gespickt wurden (35 Fälle mit zottigen oder

Digitized by Google

infiltrierenden Krebsen, 1 Plattenepithelcarcinom; insgesamt 6 Heilungen über 1—5 Jahre). 72mal konnte die Resektion der Tumoren ausgeführt werden (62% infiltrierende und 32% papilliforme Carcinome); die Erfolge waren durchaus zufriedenstellend; 26 Patienten blieben 1—5 Jahre symptomfrei. Alleinige Kauterisation war weniger wirksam als Nachbehandlung der Geschwulstbasis mit Radium (37 Fälle). 4 flache infiltrierende Carcinome wurden lediglich mit tiefer Diathermie behandelt; der Erfolg war zweifelhaft. Verschiedene operative Methoden bei 43 weiteren Patienten, die aber nur palliative oder unvollkommene Maßnahmen aus einer früheren chirurgischen Aera darstellten, zeitigten ebenfalls wenig befriedigende Resultate. Röntgenbestrahlung allein, bei 10 Patienten angewandt, erwies sich als wenig wirksam, teilweise sogar als direkt schädlich; in Verbindung mit Radium oder Radium + Fulguration waren die Ergebnisse besser: bei 44 Fällen, hauptsächlich infiltrierende Krebse, wurden 14 Heilungen von 1 bis zu 9 Jahren erzielt. Ganz unbehandelt blieben 84 Patienten. Kurz zusammengefaßt gehen die therapeutischen Erfahrungen der Verff. dahin, daß die gutartigen Papillome auf Fulguration allein, schneller jedoch nach endovesicaler Radiumvorbehandlung verschwinden. Dasselbe gilt von den bösartigen Papillomen, die aber größere Neigung zu Rezidiven zeigen. Zottenkrebse können ebenfalls zunächst versuchsweise einer Radium-Fulgurationsbehandlung unterworfen werden. Danach kommt Röntgenbehandlung, bei günstigem Sitz operative Ausschneidung, andernfalls Kauterisation des Zottenbehangs und Nachbehandlung der Geschwulstbasis mit Radium oder tiefer Diathermie in Frage. Infiltrierende Krebse sind, soweit noch operabel, zu resezieren; inoperable Formen werden zweckmäßig mit Radium und Röntgen kombiniert bestrahlt, oder auch nach ausgiebiger Kauterisation mit Radiumnadeln gespickt. Der Hauptwert der Röntgentherapie liegt bei den Blasengeschwülsten nicht in der zellzerstörenden, sondern in der schmerzlindernden Wirkung. *Janke* (Berlin).

Bowing, Harry H.: The treatment of carcinoma of the rectum by irradiation. (Die Strahlenbehandlung des Rectumcarcinoms.) (*Sect. on radium a. roentgen-ray therapy, Mayo clin., Rochester.*) Radiology Bd. **9**, Nr. 3, S. 179—191. 1927.

Bericht über 4 Fälle, bei denen es sich um kleine, abgegrenzte Tumoren handelte. In einem Falle wurde neben der Kontaktapplikation eine intratumorale Behandlung mit Radiumnadeln vorgenommen. Diese Patientin starb nach vorübergehender Besserung nach 3 Jahren. Der zweite Fall wurde mit Kontaktapplikation behandelt, indem Silberröhrchen von 0,5 mm Wandstärke, gefiltert mit 1 mm Messing und 2 mm Gummi mit Hilfe von Vaselinegaze gegen den Tumor angedrückt und mehrere Stunden so festgehalten wurden. Die Applikation wurde im Rektoskop ausgeführt, in der ersten Sitzung wurden 1800 mgh, 3 Wochen später noch 600 mgh gegeben. 3 Monate später fand man eine Ulceration und eine perirectale Infiltration. Es wurde nun eine Resektion des Rectums vorgenommen. Mikroskopisch fand sich dichtes fibröses Gewebe mit einigen darin eingeschlossenen Krebszellen. Keine Metastasen. Nach $2^1/_2$ Jahren besteht noch guter Zustand. Der dritte Fall wurde in ähnlicher Weise mit 1600 mgh behandelt, ferner von außen auf die Inguinalgegend Radiumpacks. Es folgte eine kleine Ulceration und Restitutio, der Tumor ging zurück, guter Zustand jetzt nach 3 Jahren. Der vierte Fall wurde außer mit Radium noch mit Elektrokoagulation behandelt; der Erfolg war gut, Beobachtungszeit erst ein Jahr.

Halberstaedter (Berlin-Dahlem).

Roussy, G., S. Laborde und R. François: Zur Radiumsensibilität der Fibroblastensarkome. Rev. práct. de radiumterapia Bd. **2**, Nr. 6, S. 181—182. 1927. (Spanisch.)

Spanische Übersetzung der Demonstration eines Falles von Spindelzellensarkom am Arm, das mit Radium, und zwar mit 12 Präparaten à 10 mg unter Filterung von 2 mm Platin durch ein Kreuzfeuer vermittels einer Wachsmoulage bestrahlt wurde. Das Sarkom saß am Arm und hatte eine Ausdehnung von 10 cm Länge und 5 cm Dicke, außerdem bestand eine Drüse in der Achselhöhle. Es handelte sich um das 3. Rezidiv eines bereits 3mal operativ angegangenen Sarkomes. Die Radiumröhrchen wurden 17 Tage liegen gelassen und nach Abnahme derselben konnte das vollkommene Verschwinden des Tumors festgestellt werden. Beobachtungszeit 6 Wochen nach Abschluß der Behandlung. *Holfelder* (Frankfurt a. M.).

Andere Erkrankungen.

Simpson, Frank Edward, and Roy Emmert Flesher: Radium in the removal of „birthmarks". (Radium bei der Beseitigung von Muttermalen.) Clin. med. a. surg. Bd. **34**, Nr. 8, S. 605—607. 1927.

Die populäre Ansicht über die Genese der Muttermale, infolge psycho-nervöser

Digitized by Google

Transmissionen während der Schwangerschaft, entbehrt wissenschaftlicher Grundlage, die Ursache ist unklar wie bei anderen Geschwülsten. Verff. berichten aus der Menge der pathogenetisch verschiedenen Muttermale lediglich über die als Naevus vasculosus bezeichneten kongenitalen, aus Gefäßen und Bindegewebe aufgebaute Geschwülste. Vor der Radiumära bestand die Behandlung in chirurgischen, kaustischen, elektrischen und chemischen Methoden, die, alle schmerzhaft und nicht ungefährlich, kosmetische Erfolge vermissen ließen. Röntgenbestrahlung versagte zumeist. Verff. verwenden mit Radiumsulfat imprägnierte Leinen- oder Gummipackungen, Größe durchschnittlich 3 × 4 cm, Dicke 0,2 cm, die genaues Anschmiegen an alle Unebenheiten der Oberfläche gestatten. Gesamtbelichtung 3—4 Stunden in drei Sitzungen. Dosis: 500 Milli-Curies Radon, Filter 2 mm Blei, Entfernung 3 cm. Subcutane Angiome verlangen größere Dosen als oberflächliche. Die Behandlung wird modifiziert durch den Geschwulstcharakter, wobei zwischen weichen, sehr radiosensiblen und harten bindegewebigen Typen, bei denen das Radium eine kaustische Wirkung entfalten soll, unterschieden wird. Erythembildung ist zu vermeiden, bei anfänglichen Versagern soll man an Späteffekte denken und wenigstens 6 Monate warten. In den günstigsten Fällen wurde völliger Schwund des Males mit unsichtbarer Narbenbildung erreicht, in fast allen Fällen kosmetische Besserung. Je jünger das Kind, desto günstiger die Prognose. *Pickhan* (Berlin).

Muir, Joseph: Radium emanation in benign lesions of the uterus. (Radiumemanationsbehandlung bei gutartigen Uterusleiden.) Arch. of physical therapy, X-ray, radium Bd. 8, Nr. 11, S. 587—590. 1927.

Bei der uterinen Radiumbehandlung gutartiger Uteruserkrankungen, deren Wert ja absolut feststeht, ist strengstens darauf zu achten, daß die richtige Indikationsstellung gewährleistet ist. Es folgen allgemeine Richtlinien bezüglich der Anwendung sowohl in bezug auf den Allgemeinzustand der Patientinnen als auch in bezug auf die lokale Erkrankung, z. B. bezüglich der Größe der Myome, des Alters der Frauen usw. Für die Lage der Radiumemanationsröhren muß die Länge des Uterus mit einer Sonde gemessen werden, bei der 24stünsigen Applikation muß ein Filter von 0,5 mm Platin angewandt werden, wenn beabsichtigt ist, 1000 millicurs. Stunden zu geben. Darüber kommt ein Aluminiumfilter von $^1/_{10}$ mm Dicke, bei 48stündiger Applikation wird mit 1 mm Platin gefiltert. Am Schluß noch Anweisungen für die Fixation des Präparates. *Cordua* (Hamburg).

Iribarne, Julio, und Juan Luis Sardi: Behandlung der entzündlichen Uterus- und Adnexprozesse durch Elektrolyse des radioaktiven Fango und des Toricerin. Rev. méd. latino-americ. Jg. 11, Nr. 131, S. 1925—1941. 1926. (Spanisch.)

Die Verff. berichten über im ganzen 38 Fälle von entzündlichen Uterus- und Adnexprozessen, die sie bisher mit Elektrolyse des radioaktiven Fango und des Toricerins geheilt haben. In einer früheren Arbeit von Iribarne sind bereits 15 Fälle veröffentlicht worden, am Schluß dieser Arbeit werden 10 der letzten Krankengeschichten ausführlich angegeben. In einem französischen Resumé führen die Verff. die bereits im Jahre 1918 von I. angegebene Technik an, die darauf beruht, 30 g Fango oder Toricerin in Pastenform nach Einführen eines Porzellan- oder Glasspeculums in die Tiefe der Vagina zu bringen, so daß das Collum bedeckt und die Hälfte des Speculumlumens mit der Masse angefüllt ist. Als negative Elektrode dient ein Metallgürtel, die positive wird in das Fango eingeführt, ohne sich zu sehr der Portio und den Speculumwänden zu nähern. Hindurchleiten eines galvanischen Stromes von 20 M.A. während 20 Minuten. Die Paste bleibt noch 24 Stunden in der Vagina, dann reichlich lauwarme Spülung. Wöchentlich 3 Sitzungen. Während die ersten Kranken ausschließlich mit radioaktivem Fango behandelt wurden, benutzen die Verff. jetzt das Toricerin, dessen Vorteile darin bestehen, daß es eine größere Radioaktivität als das Fango hat und von neutraler Reaktion ist, daß es infolgedessen keine ätzende Wirkung hat im Gegensatz zu einigen Fangos. Nach Ansicht der Verff. ist die Wirkung des

Digitized by Google

Toricerins auf den Heilprozeß schneller und größer als die des Fango. Ob es dem Fango überlegen ist, läßt sich nicht mit Sicherheit angeben, da auch mit Fango bei einer gonorrhoischen doppelseitigen Adnexentzündung mit starkem Fluor und schmerzhaften Menses nach acht elektrolytischen Fangoapplikationen eine vollständige klinische Heilung erzielt wurde. Die günstigsten Resultate erhielten die Verff. bei gonorrhoischen Affektionen, in einigen Fällen auch bei Entzündungen puerperalen Ursprungs. Sie schließen aus dem Verlauf der Krankenfälle bei subakuten und chronischen Adnexentzündungen, daß die Anwendung der Elektrolyse des Fangos und des Toricerins durch keine andere Methode ersetzt werden kann. Von der ersten Sitzung an tritt Schmerzlosigkeit ein, die Exsudate gehen zurück, die Adnexe werden beweglich, der Fluor nimmt ab. Die Menstruation wird schmerzlos, die Metritis bessert sich. Die in den meisten Fällen vorgenommene Nachuntersuchung während eines längeren Zeitraums konnte die klinische Heilung bestätigen. *Sachse-Gropp* (Höhr i. Wstw.).

Licht.

Allgemeine Technik der Lichttherapie (einschl. Dosimetrie und Bestrahlungsmethoden).

● **Handbuch der Lichttherapie. Hrsg. v. W. Hausmann u. R. Volk.** Wien: Julius Springer 1927. 444 S. u. 106 Abb. RM. 36.—.

Dieses Buch erscheint zur rechten Zeit. 25 Jahre sind es her, seit durch Bernhard die Bestrahlung mit natürlicher Höhensonne exakt begründet wurde. Ein Vierteljahrhundert intensiver Erforschung der wissenschaftlichen Grundlagen der Lichttherapie und ihrer Anwendung lassen es natürlich erscheinen, den Stand des augenblicklichen Wissens zusammenzufassen. Das vorliegende Handbuch bringt entsprechende Arbeiten aus der Feder einer Reihe hervorragender Fachleute. Der Altmeister Bernhard legt als Einleitung in den allgemeinen Teil die historische Entwicklung der Lichttherapie von den ältesten Zeiten bis auf die Gegenwart dar. Dann folgen in mehreren Kapiteln die physikalisch-technischen Grundlagen. Exner berichtet über Physik der Sonnen- und Himmelstrahlung, Hauer über künstliche Lichtquellen und Methoden der Lichtmessung im Ultraviolett. Auch wer kein hervorragender Mathematiker ist, wird den theoretischen Darlegungen folgen können, die sich bemühen, mit den einfachsten Begriffen auszukommen. Dieses Mindestmaß muß beherrschen, wer Lichttherapie treiben will. In gedrängter Form bespricht Hausmann die allgemeinen Grundlagen der Lichttherapie. Es scheint, als ob die Arbeiten von Meyer-Betz ganz in Vergessenheit geraten sind. Sie werden auch in dieser Arbeit nicht erwähnt (vgl. meine Besprechung von Guillaume: radiations lumineuses, dies. Zentrlbl. 3). Über die morphologischen lichtbewirkenden Veränderungen normaler und erkrankter Gewebe äußert sich Politzer. Sehr instruktiv ist der Abschnitt Allgemeines über Lichttherapie von Strandberg, Kopenhagen. Damit ist der allgemeine Teil abgeschlossen. — Den speziellen Teil leitet wieder Bernhard ein und berichtet über sein Spezialgebiet, die Heliotherapie chirurgischer Erkrankungen, insbesondere über die chirurgische Tuberkulose. Im Literaturverzeichnis wäre zu erwähnen, daß das grundlegende Werk von Rollier 1924 in 2. Auflage erschienen ist. Hier sei eine Frage gestattet, die in keiner Arbeit und in keinem Buch über die von Bernhard und Rollier inaugurierte Therapie gestellt wird: Was wird eigentlich aus diesen Kranken, die, durchaus nicht alle den wohlhabenden Kreisen angehörend, nach zwei-, drei- und mehrjähriger Behandlung entlassen werden? Ist einmal festgestellt worden, wie sie sich im Leben wieder zurechtfinden, ob sie asozial, ob sie Psychopathen geworden sind. Denn so glänzend die therapeutischen Erfolge sind, die lange Behandlungsdauer ist — nicht nur für den Geldbeutel — ein erheblicher Nachteil. Hier scheint mit eine wesentliche Frage der Beantwortung zu harren. Die Behandlung chirurgischer Erkrankungen mit künstlichen Lichtquellen bespricht Chievitz-Kopenhagen, Schönbauer die

Digitized by Google

künstliche Höhensonne als Behelf in der Chirurgie. Laqueur und Huldschinsky schildert die Lichttherapie innerer Erkrankungen und in der Kinderheilkunde. Das ungemein wichtige Kapitel der Lichtbehandlung der Lungentuberkulose ist von Sorgo bearbeitet. Erfreulich ist die kritische Stellungnahme des Verf. zur Bestrahlung Lungenkranker, trotzdem fragt es sich, ob man nicht lieber die Indikation noch enger fassen soll. Gibt es doch hervorragende Kenner der Tuberkulose — ich nenne nur Albert Fraenkel und seine Schule — die so gut wie ganz auf jede Bestrahlung verzichten. Jedenfalls aber sollte der Strahlentherapeut nur in engster Fühlungnahme mit dem Lungenfacharzt bestrahlen. Interessant ist übrigens der Fall einer jugendlichen Pat. von Sorgo, die trotz jahrelanger Sonnenbäder in gesunden Tagen später eine kavernöse Phthise bekam. Viel geeigneter zur Lichtbehandlung ist die Larynxtuberkulose, die Strandberg zusammen mit rhinologischen und otologischen Erkrankungen bespricht. Es folgen Kapitel über die Lichttherapie der Haut- und Geschlechtskrankheiten (Volk), des Auges (Urbaneck) und gynäkologischer Erkrankungen (Lang). In dem letzteren werden Spezialapparate, wie die Scheidenheizlampe nach Seitz und die Wintzsche Scheidenbestrahlungslampe eingehend besprochen. Das letzte Kapitel ist der Behandlung der Pocken durch Lichtentzug gewidmet. (Würtzen-Kopenhagen). Das Werk dürfte für den, der Lichttherapie treibt, unentbehrlich sein. Aber jeder, der sich für dieses Gebiet interessiert, wird es mit Nutzen aus der Hand legen. Vor allen Dingen wird er sich darüber klar sein, daß die Bestrahlungslampe nur in die Hand desjenigen gehört, der die Grundlagen der Lichttherapie beherrscht und weiß, daß er es mit einem sehr differenten Mittel zu tun hat. So wird das schöne Werk verhindern helfen, daß eine an sich wertvolle Methode durch kritiklose Anwendung und marktschreierische Propaganda diskreditiert wird. Ausstattung und Ausbildungen sind vorzüglich, der Preis leider nicht sehr niedrig. Schlägt man das Buch auf, so erblickt man zunächst einen Zettel, der Berichtigungen von nicht weniger als 23 Druckfehlern enthält. Er wird sich hoffentlich bei der sicher bald erforderlichen 2. Auflage nicht mehr vorfinden. *v. Witzleben* (Köppern i. Ts.).

Porcher, Pierre: Localisateurs pour actinothérapie locale. (Bestrahlungsansätze für lokale Lichttherapie.) Journ. de radiol. et d'électrol. Bd. **11**, Nr. 6, S. 335—336. 1927.

Als Material für die Herstellung von Bestrahlungsansätzen zur lokalen Ultravioletttbestrahlung empfiehlt Verf. geschmolzene Kieselerde. Diese besitzt für das sichtbare Spektrum 3mal so gute Durchlässigkeit, als das beste Glas (35 : 92%). Für Ultraviolett ist die Absorption bis zu 2300 A.E. praktisch gleich null. Noch bis zu einer Wellenlänge von 1930 A.E. ist es durchlässig. Um schädliche Erwärmung zu vermeiden, wird zur Filtrierung der Wärmestrahlen eine kleine wassergefüllte Cuvette aus gleichem Material vorgeschaltet. Abbildung mehrerer solcher Ansätze für die verschiedenen Zwecke. *Bernstein* (Danzig).

Feinberg, L.: Methodik der Messung ultra-violetter Strahlung. Gigiena truda Jg. **5**, Nr. 7, S. 3—14 u. dtsch. Zusammenfassung S. 15. 1927. (Russisch.)

Verf. verfolgt die Aufgabe, eine Methode zur Messung der ultravioletten Strahlung an den Arbeitsstätten, wo diese Strahlung auftritt und eine Gefahr für das Arbeitspersonal bedeutet, zu finden. Nach einer Übersicht der Eigenschaften der ultravioletten Strahlung und insbesondere ihrer biologischen Wirkung in Abhängigkeit von der Wellenlänge, vergleicht der Verf. die vorhandenen Meßmethoden vom Standpunkt ihrer Verwendbarkeit für seine Zwecke mit dem Ergebnis, daß er der photographischen Methode (die Verwendung von Bromsilberpapier und anderen Papieren) den Vorzug gibt. Er bespricht dabei besonders die Methode von Salkindson und weist auf die Fehler dieser Methode hin, die durch Nichtberücksichtigung der Schwarzschildschen Formel entstehen. Die Schwärzungsskala von Salkindson entspricht demnach nicht der tatsächlichen Strahlungsintensität. Unter Berücksichtigung der Schwarzschildschen Formel und der experimentellen Ermittlung der entsprechenden Konstanten findet der Verf. eine neue Schwärzungsskala, die den tatsächlichen Strahlungsinten-

Digitized by Google

sitäten näherkommt als die von Salkindson. Innerhalb der Fehlergrenzen, die der Verf. mit ca. 5—10% angibt, hält er seine Methode für die praktischen Zwecke ausreichend. *Rajewsky* (Frankfurt a. M.).

Hill, Leonard: Measurement of the biologically active ultra-violet rays of sunlight. (Messung der biologisch aktiven Ultraviolettstrahlung der Sonne.) (*Nat. inst. f. med. research, London.*) Proc. of the roy. soc. Ser. B. Bd. **102**, Nr. B 715, S. 119—128. 1927.

Die Aceton-Methylenblau-Lichtmeßmethode des Verf. (Lancet **206**, 745. 1924) beruht auf der photochemischen Spaltung des Acetons. Die Spaltprodukte reduzieren das Methylenblau, der Grad der Bleichung wird durch Vergleich mit Standardlösungen colorimetrisch festgestellt. In 3 mm dicker Schicht durchläßt die benützte Aceton-Methylenblaulösung das Spektrum bis $\lambda = 3342$ A.E., sie absorbiert teilweise $\lambda = 3132$, von da ab völlig alle kürzerwelligen Strahlen der Quecksilberlampe. Geeicht wurden die Standardlösungen mittels biologischer Lichtreaktionen (Abtötung von Infusorien, Lichtreaktionen der menschlichen Haut) bei Einwirkung der Hg-Lampe. Neuere Versuche mit Glasfiltern und verschiedenen Lösungen, deren Absorptionsspektra bekannt sind, zeigen, daß die Meßresultate auch bei Messung der Sonnenstrahlung den biologischen Wirkungen parallel gehen. Die erythemerzeugenden Strahlen werden auch mit dieser Methode bei Anwendung von geeigneten Filtern zwischen $\lambda = 3000$—3300 A.E. gefunden. Die genau beschriebenen Einzelheiten der Methodik sind zum Referat nicht geeignet.

In den Jahren 1925, 1926 und zum Teil 1927 wurden mit der Aceton-Methylenblaumethode tägliche Messungen an verschiedenen Punkten des Britischen Königreichs ausgeführt. Es zeigte sich, daß in England selbst die Intensität der biologisch wirksamen Ultraviolettstrahlung nicht so sehr durch die geographische Lage als vielmehr durch die Nähe bzw. Entfernung von rauchigen Großstädten bestimmt wird. An der Südküste Englands ist die aktive Strahlung an klaren Tagen im Sommer zwar nicht geringer als in Assuan oder in Davos, doch sind die monatlichen Durchschnittswerte an der Südküste wesentlich niedriger. Die Differenz der Intensitäten im Winter und Sommer sind an allen Orten, wo Messungen ausgeführt worden sind, außerordentlich groß. In Assuan ist die biologisch wirksame Strahlung intensiver als in Davos. *Rothman* (Budapest).

Standardization of ultra-violet lamps. (Normierung von Ultraviolettlampen.) Brit. med. journ. Nr. **3480**, S. 508. 1927.

Die meisten, noch so wissenschaftlich begründeten Methoden zur Messung von ultraviolettem Licht leiden an zu großer Kompliziertheit für die Praxis. Die in der Arbeit angegebene Methode besteht darin, daß man Oxalsäure in Gegenwart von Uranacetat sich durch das ultraviolette Licht zersetzen läßt. Neben der Eichung der Lampen in Birmingham City Sanatorium wurde vor allem ein Vergleich zwischen verschiedenen Elektrodenmaterialien durchgeführt. Es wurde z. B. gefunden, daß mit Eisenkern versehene Kohlen eine etwa dreimal so große Ausbeute an Ultraviolett ergeben als gewöhnliche usw. Jene Elektroden allerdings spritzen, und die Strahlung veränderte sich von Minute zu Minute. Die einen Patienten treffende Strahlenmenge hängt ab von der Lichtquelle, dem Abstand von ihr und den dazwischen befindlichen Gegenständen (Linsen, Schirme usw.). Das Abstandsgesetz $\left(1 \text{ prop. mit } \frac{1}{r^2}\right)$ wurde bestätigt. Es wird über die beste Anordnung der Patienten bei ein und zwei Lampen gesprochen. Der Vergleich zwischen Sonne und Kohlenbogenlampe ergab eine Ausbeute der letzteren bei einem Abstand von 8 Zoll, die $1^1/_3$mal größer war als jener im Juli in Bournville. *Josef Frank* (Hamburg).

Jaeckel: Die Filterung unsichtbarer Lichtstrahlen und ihre Anwendung für Therapie und Diagnose. (*18. Kongr. d. dtsch. Röntgen-Ges., Wiesbaden, Sitzg. v. 28.—30. IV. 1927.*) Fortschr. a. d. Geb. d. Röntgenstr. Bd. **36**, Kongreßh., S. 93—97. 1927.

Fast alle Körper fluoreszieren im ultravioletten Licht mehr oder weniger stark. Sehr viele sonst unsichtbare Veränderungen der Haut sind gut sichtbar, wenn man sie mit dem Quarzbrenner unter Hinwegfilterung des sichtbaren Lichtes bestrahlt. Das Wegfiltern des sichtbaren Lichtes geschieht mit dem Woodschen Glas oder einem von Leitz hergestellten Glas. Diese Filter lassen nur etwas dunkelviolettes sichtbares

Digitized by Google

Licht durch, das weiter nicht stört. Um das ultraviolette Licht der Sonne ins Zimmer zu lassen, benutzt man das englische Vitaglas. Noch besser als das Vitaglas ist das Ultraviolglas der Sendlinger optischen Glaswerke als Fensterglas zu benutzen, da dieses Glas noch mehr ultraviolettes Licht durchläßt. Versuche, die in England mit dem Vitaglas vorgenommen wurden, ergaben, daß die Kinder in Schulklassen, die solches Glas aufwiesen, besser an Größe und Gewicht zunahmen und einen höheren Hämoglobingehalt hatten als bei Schulklassen mit gewöhnlichem Fensterglas. Diese Versuche sind jedoch noch nachzuprüfen. Besonders im Krankenzimmer und in Liegehallen ist das ultraviolettdurchlässige Glas anzubringen. Das Ultraviolglas läßt sich zur Herstellung von Glühbirnen verwenden. In Kürze wird eine Lampe mit 10000 Kerzen-Helligkeit hergestellt, die mit Reflektor in 2 m Entfernung noch 50000 Lux aufweist, eine Lichtstärke, die der stärksten Hochsommersonne gleichkommt. Die Möglichkeit, ein künstliches Klima zu schaffen, ist damit gegeben.

Dannmeyer betont in der Aussprache, daß die neue Lampe ein kontinuierliches Ultraviolspektrum bis zu 254 $\mu\mu$ herab besitzt, daß dem der Sonne bestmöglichst entspricht, ohne die Wärmeintensität der Sonne zu erreichen. — Gassul hebt hervor, daß mit der Ultravioletfluorescenz nicht nur Röntgenfrühschäden und viele Hauterkrankungen, sondern auch viele Bakterien, die sonst nur durch umständliche Laboratoriumsversuche zu unterscheiden sind, leicht zu erkennen sind. *Heinrich Chantraine* (Betzdorf).

Spezielle Therapie mit künstlichen Lichtquellen.

Dore, Ernest, H. M. Oddy, Albert Eidinow, Henry Gauvain, J. H. Sequeira, Katherine Gamgee, A. C. Roxburgh and L. V. Cargill: Discussion on the uses and limitations of ultra-violet light therapy. (Aussprache über den Nutzen und die Grenzen der Ultravioletttherapie.) Proc. of the roy. soc. of med. Bd. **20**, Nr. 9, sect. of med., sect. f. the study of dis. in childr. a. sect. of dermatol., 22. III. 1927, S. 175—188. 1927.

Dore gibt eine zusammenfassende Übersicht über die therapeutischen Erfolge der letzten Zeit. Er wirft die Frage auf, ob die Erfolge bei Rachitis, Tetanie, Tuberkulose, Ernährungsstörungen usw. auch durch Lebertran, Diät und hygienische Maßnahmen erreicht werden können. — Oddy betont, daß das Erythem bei Kindern schwerer hervorzurufen ist als bei Erwachsenen, entgegen der Erwartung. Für Überdosierung bei Säuglingen spricht gestörter Schlaf, Gewichtsverlust oder Mangel an Zunahme, Appetitverlust und Verdauungsstörungen. Trotz ausbleibender Pigmentierung gibt es glänzende Resultate. Bei sog. hypotonischen Kindern tritt bald ein Erfolg ein. — Gauvain gibt bei der chirurgischen Tuberkulose der Sonne den Vorzug. Die Lichtbehandlung dabei ist nicht spezifisch. Sequeira empfiehlt gleichfalls die gemischten Strahlen. Zu wenig betont wurden bisher die Erfolge bei skrofulösen Augenleiden durch Ganzbestrahlungen. — Gamgee nennt als besonders der U.V.Therapie zugängig das nervöse Kind (Enuresis), Rekonvaleszenz nach Tonsillotomie, Anämie und Unterernährung sowie Prätuberkulose und latente Tuberkulose. — Roxburgh warnt vor Anwendung bei Tuberkulose, auch bei seborrhoischer Dermatitis mußte er wiederholt die Behandlung wegen Verschlimmerung abbrechen. — Cargill sah auch bei Augenleiden Erwachsener gute Erfolge. *Huldschinsky* (Charlottenburg).

Weisblum, Maurice: Light therapy: Its indications and method of application in otolaryngology. (Lichtbehandlung: Ihre Indikation und Anwendungsart in der Otolaryngologie.) Laryngoscope Bd. **37**, Nr. 11, S. 823—826. 1927.

Anspruchslose Zusammenstellung, die nichts Neues bringt. *G. C. Müller* (Düsseldorf).

Lussmann, Francis J., and Raphael A. Bendove: Chronic otitis media in the tuberculous: Local ultraviolet light treatment. (Chronische Mittelohreiterung bei Tuberkulösen, Behandlung durch lokale Ultraviolettbestrahlung.) (*Ex-patients tubercul. home, Denver.*) Arch. of otolaryngol. Bd. **6**, Nr. 2, S. 153—157. 1927.

Die Autoren haben in ihren Tuberkuloseheimen unter 145 Patienten 23 mal chronische Mittelohreiterung gefunden (15%). Der eine von ihnen fand in einer anderen kleineren Anstalt denselben Prozentsatz. 80% der Fälle waren einseitig. Von den insgesamt 45 Fällen hatten 37 fortgeschrittene Lungentuberkulose, nur 4 waren Frühfälle. In 32 Fällen datierte der Beginn der Ohrerkrankung länger als 2 Jahre vor dem Beginn der Lungenerkrankung, in 9 Fällen ging die Lungenerkrankung einige Jahre voraus. Nur in 3 Fällen (sehr schwere Lungenerkrankung mit stark bacillenhaltigem Sputum) fanden sich im Ohrsekret neben den üblichen pyogenen Keimen säure-

Digitized by Google

feste Stäbchen. Tierversuche wurden nur in 11 Fällen angestellt. 4 der Tiere bekamen Tuberkulose. Die betreffenden Otitisfälle zeigten klinisch keinerlei Besonderheiten, hatten aber alle stark bacillenhaltiges Sputum. Es liegt die Vermutung nahe, daß bei diesen Fällen die tuberkulöse Infektion des Ohrs erst nachträglich durch die Tube zustande gekommen ist, ohne daß der klinische Verlauf dadurch geändert wurde gegenüber den Fällen ohne tuberkelbacillenhaltiges Sekret. Jedenfalls läßt sich die Diagnose einer tuberkulösen Otitis media eher als auf bakteriologische Befunde stützen auf die klinische Eigenart: schmerzloser schleichender Beginn mit zeitweise sehr starker, zwischendurch fötider und sanguinolenter Sekretion, frühzeitige starke Beeinträchtigung des Hörvermögens und schließlich relativ häufige Doppelseitigkeit. Der sehr chronische Verlauf würde nach Ansicht der Autoren bedingt sein durch die erfahrungsgemäß sehr geringe Regenerationsfähigkeit des Gewebes in diesen Fällen. Therapeutisch wäre demnach rationell lokale Gewebsstimulierung. Die Erfahrung hat den Autoren aber gezeigt, daß die üblichen Mittel wie Chlorzink, Jod, Anilinfarben, Vaccine, Tuberkulin usw. in ihrer Wirkung stark zurückbleiben gegenüber den ultravioletten Strahlen. Diese haben einmal nach experimentellen Untersuchungen auf oberflächliche Prozesse direkt bactericiden Einfluß, weiterhin spielt auch die hyperämisierende Wirkung der Strahlen eine große Rolle. Prinzipiell ist die Wirkung des Sonnenlichtes die gleiche wie die der ultravioletten Strahlen, aber der wesentlich geringere Gehalt des Sonnenlichtes an ultravioletten Strahlen erfordert für therapeutische Zwecke Konzentration des Sonnenlichtes, und die Anwendung ist deswegen umständlicher. Die Autoren haben das Quarzlicht direkt durch den Ohrspiegel einfallen lassen, und zwar beginnend mit 1 Min. pro Tag, langsam steigernd bis zu 30 Min. innerhalb 1—5 Monaten. Das dickrahmige Sekret verlor bald seine Färbung und seine Fötidität und hörte in vielen Fällen völlig auf, die gerötete, geschwollene und ulcerierte Schleimhaut wurde heller, trocken und glatt; am Rande der Perforation zeigten sich gute zur Verkleinerung führende Granulationen. In fünf Fällen schloß sich die Perforation vollkommen für dauernd. In 7 Fällen besserte sich das Gehör auffallend, durchschnittlich um 1,80 m bei Flüstersprache. 6 Fälle, die anamnestisch schon über 10 Jahre dauerten, zeigten keine Besserung. Bei den bacillenhaltigen Fällen wurde das Sekret bacillenfrei innerhalb des ersten Monats der Behandlung. Die Diplokokken und Eiterbacillen verloren sich zuerst, und zwar schon nach 2—3 Bestrahlungen. Das Sekret blieb in all diesen Fällen steril. Daß allzu rasche Steigerung der Bestrahlungsdauer schaden kann, beweisen 2 Fälle, die darauf mit verstärkten Entzündungserscheinungen antworteten, die zum Abbruch der Bestrahlung nötigten. *Brühl* (Schönbuch).

Eisolt, Josef: Über die Linderung der Schluckschmerzen bei Kehlkopftuberkulose durch endolaryngeale Bestrahlungen. (*Interne Abt., Bezirkskrankenh., Gablonz a. N.*) Med. Klinik Jg. 23, Nr. 49, S. 1892—1894. 1927.

Bei sehr weit vorgeschrittenen Lungen- und Kehlkopftuberkulosen hat Verf. zur Linderung der Schluckschmerzen direkte lokale Quarzlichtbestrahlungen in Schwebelaryngoskopie vorgenommen und damit auffallend günstige Erfolge erzielt. Selbst bei Patienten, die jede Nahrungsaufnahme infolge der Dysphagie verweigerten, verschwanden die Beschwerden nach wenigen Bestrahlungen. Die Resultate von 12 bestrahlten Fällen werden an der Hand der Krankengeschichten genauer dargelegt. *L. Rickmann* (Ziegenhals, O.-S.).

Wessely, E.: Weitere E fahrungen über Behandlung der Schleimhauttuberkulose mit künstlichem Sonnenlichte. (*Univ.-Klin. f. Hals-, Nasen- u. Ohrenkrankh., Wien.*) Wien. med. Wochenschr. Jg. 77, Nr. 34, S. 1115—1119. 1927.

Die Klinik Hajek hat in den letzten 6 Jahren an 554 Patienten in systematischer Weise die Lichtbehandlung der Schleimhauttuberkulose durchgeführt. Die besten Resultate erhielt man natürlicherweise bei Patienten mit gutartigem Lungenbefund, oft Fälle, die auch auf Kaustik oder chirurgischen Eingriff hin mit Heilung reagiert

Digitized by Google

hätten, bei denen aber die Lichtbehandlung den unbedingten Vorteil besitzt, funktionell bessere Resultate hervorzurufen. Dies gilt vor allem bei besonderen Lokalisationen wie z. B. Commissura ant. oder Processus vocalis. Behandlungsdauer 2—3 Monate. Schwerere Lungenfälle mit z. T. ausgedehnteren Schleimhautprozessen machen oft schon durch ihre Ausdehnung chirurgische usw. Behandlung unmöglich. Außerdem sieht man bei der Lichtbehandlung neben Besserung des Lokalbefunds oft auch Hebung des allgemeinen Status. In anderen schwereren Fällen besteht der schlechte Lungenbefund weiter, ohne daß Rezidive an der Schleimhaut auftreten. Behandlungsdauer Monate bis zu 2 Jahren, ehe narbige Heilung erreicht ist. Bei den meisten febrilen Fällen kommt es jedoch nicht zur Heilung, doch zeigen die lichtbehandelten Stellen Reinigung der Wundfläche und vor allem Schmerzfreiheit; unbeeinflußt bleiben nur Prozesse am Perichondrium und ganz schwere Fälle in subletalem Zustand. Kontraindiziert erscheint die Behandlung bei miliarer Schleimhauttuberkulose. Neben dem immunbiologischen Zustand des Individuums spielt bei der Heilung auch die Lokalisation eine große Rolle. Am besten reagieren Geschwüre des Gaumens, der Uvula, der Zunge und des Rachens, schlechter die des Kehlkopfs, besonders des Aryknorpels und der Epiglottis, am schlechtesten aber Ulcerationen der Gingiva. 2 entsprechende Krankheitsfälle. Die Schleimhautbehandlung soll nur einen Teil der vor allem notwendigen allgemeinen Behandlung bilden. *K. G. Ledermann* (Neiße).$_{o}$

Pope, Curran: Prostatitis. Americ. journ. of physical therapy Bd. 4, Nr. 5, S. 225 bis 227. 1927.

Verf. beschreibt zunächst die lokalen, die reflektorischen und die psychischen Symptome der Prostatitis. Er bespricht dann eingehend die Behandlung. Für wesentlich hält er die richtig ausgeführte Prostatamassage; bei Blaseninfektion Behandlung der Blase. Die Quarzlicht-, die Wärmebehandlung und die Anwendung des elektrischen Stromes werden beschrieben. Schließlich geht Verf. auf die Wichtigkeit der Hydrotherapie bei Prostatitis ein. *Felix Moses* (Berlin).$_{o}$

Heliotherapie.

Baly, E. C. C.: Ultra-violet light therapy in theory and practice. (Ultravioletttlichttherapie in Theorie und Praxis.) Brit. journ. of actinotherapy Bd. 2, Nr. 7, S. 127—129. 1927.

Die theoretischen Betrachtungen gehen von dem Einflusse des Lichtes auf den Stoffwechsel der Pflanze aus; es wird gezeigt, welche enorme Energiemengen hier bei der Photosynthese verbraucht werden; so bedarf es zum Aufbau eines Gramms Glykose aus der Kohlensäure einer Energie von 840000 Calorien, und ähnlich steht es mit der zum Aufbau von Proteinen und Alkaloiden verbrauchten Energie. Der menschliche und tierische Organismus bezieht seine Energie indirekt durch die Nahrungsaufnahme von Pflanzen, die durch solchen Energieverbrauch entstanden sind. Die praktischen Bemerkungen zur Lichttherapie weisen darauf hin, daß es irrtümlich ist, daß im Sonnenlichte nur Ultravioletttstrahlen bis zu 2900 Angström-Einheiten Wellenlänge herunter enthalten sind. Diese Annahme trifft nur für die direkten Sonnenstrahlen zu; die indirekte Sonnenstrahlung (Himmelsstrahlung) enthält auch wirksame Strahlen von kürzerer Wellenlänge. Bei Besprechung künstlicher Lichtquellen wird mit Recht betont, daß die Intensität einer bestimmten Strahlenart ein ebenso wichtiger Faktor ist, als ihre Wellenlänge, und daß bei verschiedenen Indikationen nicht immer dieselbe Lichtart die wirksamste zu sein braucht. Aufgabe der Zukunft ist es, die Indikationen für die verschiedenartigen U.-V.-Lichtsorten genauer zu umschreiben. *A. Laqueur* (Berlin).°°

Hill, Leonard: A note on the U-V-R of direct sun and sky shine. (Bemerkung über das Ultraviolett der direkten Sonnenstrahlung und der Himmelsstrahlung.) (*Nat. inst. f. med. research, London.*) Brit. journ. of actinotherapy Bd. 2, Nr. 8, S. 143. 1927.

Polemische Bemerkung gegen E. C. C. Baly, der eine Notiz von Wood fälschlich in

Digitized by Google

dem Sinne gedeutet hat, als würden aus der Sonne kürzerwellige ultraviolette Strahlen als $\lambda = 300\ \mu\mu$ auf die Erde gelangen. In England sei das jedenfalls der Fall. Bei der Lichtbehandlung der Tuberkulose sei die ultraviolettreiche diffuse Himmelsstrahlung der frühen Morgenstunden der warmen Mittagssonne bei weitem vorzuziehen. *Rothman* (Budapest).

Izkovič, L., und A. Velikanov: Über den Einfluß der Heliotherapie auf den kindlichen Organismus. Voprossy tuberkuleza Bd. 5, Nr. 7, S. 78—86 u. franz. Zusammenfassung S. 86—87. 1927. (Russisch.)

Zahlreiche Kinder wurden in der klimatischen Station Lusanowka bei Odessa heliotherapeutisch behandelt (Aufenthalt im Freien während des ganzen Tages, nur ganz leicht bekleidet, 1—2 Stunden Sonnenbad). Dabei ergab sich, daß die Schnelligkeit, mit der die Pigmentierung fortschritt, umgekehrt proportional der Intensität ist, und daß kein Zusammenhang zwischen dem Grad der Pigmentierung und der Besserung des Allgemeinzustandes, Gewichts und Hämoglobingehaltes besteht. In 40,2% der Fälle (609 Kinder, darunter 445 Drüsenaffektionen, 102 chirurgische Tbc., vereinzelte Lungen- und Hauttbc.) steigerte sich nach einmaliger Heliotherapie der bestehende Pirquet bzw. wurde der früher negative positiv. Hier ist eine deutliche Korrelation zu der Stärke der Pigmentierung. In 19 Fällen wurde der frühere Pirquet negativ. Verff. wissen keine Begründung dafür. Ergebnis: Pigmentierung kein Kriterium der Wiederherstellung; Steigerung der Pirquet-Reaktion unter Lichtbehandlung (neben anderen Heilfaktoren) beweist Resistenzerhöhung.

Sonja und *Oskar Wolfsberg* (Berlin).°°

Bernhard, Oskar: 25 Jahre Heliotherapie chirurgischer Affektionen. Ann. d. schweiz. Ges. f. Balneol. u. Klimatol. Jg. **1927**, H. 22, S. 19—39. 1927.

Der Vater der modernen chirurgischen Heliotherapie berichtet über ihr erstes Vierteljahrhundert. Seine interessanten Ausführungen verdienen in der heutigen schnellebigen Zeit doppelte Beachtung; sie zeigen im Bilde das bescheidene Samadener Kreisspital, die Wiege des Verfahrens, und lassen die Entwickelung aus schüchternen Versuchen heraus zum heutigen allgemein anerkannten und weitgehend durchforschten Arbeitsgebiet erkennen. Auf Grund dieser reichen Erfahrungen empfiehlt Bernhard die Sonnenlichtbehandlung für folgende Leiden: Wunden rein traumatischer Natur, wo man von vornherein auf prima reunio verzichten muß, zirkulatorisch oder trophoneurotisch bedingte Wunden, Brand- und Frostwunden sowie infizierte Wunden. Weiterhin Osteomyelitis, Knochenbrüche, syphilitische Geschwüre mit fehlender Heilungstendenz trotz spezifischer Behandlung und Hautcarcinome. Endlich das große Gebiet der chirurgischen Tuberkulose und die Rachitis. Für die Tuberkulose bringt Verf. einige Zahlenangaben. Danach sind von den ersten 1000 Fällen 858 geheilt, 120 gebessert, 14 ungebessert und 8 = 0.8% gestorben. Von den ungebesserten starben später noch 6 infolge ihrer Tuberkulose, so daß die Gesamtmortalität 14 = $1^1/_2$% beträgt. Wenn aber auch die Sonne allein die Heilung herbeizuführen vermag, so steht B. doch auf dem Standpunkt einer kombinierten Behandlung. Für einen operativen Eingriff sind ihm hauptsächlich Lokalisation des Leidens, Alter und die soziale Lage des Kranken maßgebend. Für die Erklärung des Wirkungsmechanismus der Heliotherapie dürften die Windausschen Ergosterinbeobachtungen richtunggebend und fruchtbar sein. *Drügg* (Köln).

Bethe: Behandlung der Knochentuberkulose mittels der Sonnen-Freiluft-Behandlung nach Bier. (*Wiss. Ver. d. Ärzte, Stettin, Sitzg. v. 4. X. 1927.*) Münch. med. Wochenschr. Jg. **74**, Nr. 47, S. 2041—2042. 1927.

Die Voraussetzungen für ein eingreifendes operatives Vorgehen bei Knochentuberkulose sind bei Kindern selten gegeben; hier leistet die konservative Behandlung nach den Anweisungen von Bier Ausgezeichnetes. Wichtig ist naturgemäß die exakte differentielle Trennung der Tuberkulose von anderweitigen Erkrankungsformen. *Drügg* (Köln).

Digitized by Google

Zentralblatt für die gesamte Radiologie.

Band IV, Heft 12 Seite 721—784

Allgemeines.

Thomsen, Oluf: Einige Eigentümlichkeiten bei der Vererbung von Poly- und Syndaktylie des Menschen. (*Univ.-Inst. f. alm. Patol., København.*) Hospitalstidende Jg. 70, Nr. 34, S. 789—819. 1927. (Dänisch.)

Es werden vier verschiedene Familien beschrieben mit je einer für jede Familie charakteristischen Abnormität (Syndaktylie und Polydaktylie). Die Abnormitäten sind durch 7—5—4—3 Generationen verfolgt. — Verf. findet, daß Poly- und Syndaktylie aus einer Mehrheit verschiedener Mutationstypen bestehen, auf spezifischen, unter sich verschiedenen Genen beruhend, und für jeden Typus nur ein Gen. — Syndaktylie ist ein Symptom, das oft die Polydaktylie begleitet, in diesem Falle aber kaum auf einem vom Polydaktyliegen verschiedenen Gen beruht. Es gibt Typen, wo Syndaktylie allein auftritt (ohne Polydaktylie). Diese scheinen für weniger eingreifende Störungen der normalen Entwicklung Ausdruck zu sein. Die Wirkung des spezifischen Gens ist immer modifizierbar, aber in verschiedenem Grade, indem der wegen einiger spezifischen Gene erscheinende Phänotypus weit empfindlicher ist, als der wegen anderer erscheinende. Die Modifizierbarkeit kann so ausgesprochen sein, daß sich der Phänotyp vom normalen Phänotyp nicht unterscheidet. In diesem Falle zeigt sich die Abnormität nicht in einer oder mehreren Generationen und scheint recessiv zu sein. Die modifizierenden Kräfte sind vor allem in besonderen Genkombinationen zu suchen, die u. a. die Wirkung des spezifischen Gens herabsetzen (vielleicht auch verstärken). Paratypische Einwirkung auf den Faktor ist nicht auszuschließen, ist aber nicht festgestellt worden. Das beobachtete häufigere Auftreten bei Männern hat wahrscheinlich verschiedene Ursachen. Für einige Typen kann es darauf beruhen, daß die Genkombination des männlichen Organismus für die formative Wirkung des spezifischen Gens bessere Bedingungen liefert. In diesem Falle findet man häufig Frauen als Konduktöre und die Abnormität ist also hier teilweise als ein abnormer männlicher Geschlechtscharakter anzusehen. In anderen Fällen ist die Erklärung beim Befruchtungsprozeß zu suchen, bestehend aus einer Selektion der x-losen Spermatozoen, die die Träger des spezifischen Gens sind; wo die Abnormität einseitig vorkommt, muß man an somatische Segregation denken oder an eine Eliminierung des spezifischen Gens. —

O. Kapel (Kopenhagen).

Armani, Lodovico: L'influenza d'alcune radiazioni sull'organismo umano. (Über den Einfluß einiger Strahlungen auf den menschlichen Organismus.) (*Osp. d. infermi, Biella.*) Riv. ital. di actinol. Jg. 2, Nr. 3, S. 1—7. 1927.

Verf. bespricht allgemein die Wirkungen von Strahlungen auf das menschliche Geschehen, insbesondere auf den Ablauf von Epidemien. Er beschäftigt sich im wesentlichen mit infraroten und gefärbten Strahlen. Er erwähnt ihre Wirkung auf die elektrische Ladung der Körper und die Ozonbildung durch ultraviolette Strahlen. Ferner streift er die Himmels-X-Strahlung, die Veränderung der Sonnenstrahlung durch die Sonnenflecke und einige andere Strahlungen. Er schließt, daß es nicht genügend ist, sich mit den drei Hauptgruppen der Strahlungen (Röntgen, Radium, Ultraviolett-Infrarot) zu beschäftigen, sondern wir müssen unsere Studien auch auf die ganze übrige Gammastrahlung ausdehnen. Er hofft, hiervon neue therapeutische Indikationen abzuleiten und sieht eine vergrößerte Arbeitshypothese in der Wirkung der verschiedenen Strahlen auf manche Lebenserscheinungen. *Nagelschmidt* (Berlin).

Digitized by Google

Faure, Maurice: Les radiations astrales. Leur rôle possible dans la pathologie humaine. (Die Strahlung der Sterne und ihr möglicher Einfluß in der menschlichen Pathologie.) Presse méd. Jg. 35, Nr. 98, S. 1499—1501. 1927.

Sonne und Mond spielen einen Einfluß im menschlichen Leben, sowohl bei der Geburt als auch beim Tode. Nach Roblot soll das Maximum der Knabengeburten bei Vollmond, das der Mädchen bei Neumond liegen. Das völlige Verschwinden der Sonne würde auch das Vergehen unseres Lebens nach sich ziehen. Aber in dem Weltall befinden sich noch eine ungeheure Anzahl Sterne, die sich hauptsächlich durch Größe und Alter unterscheiden. Genau so wie das Licht von diesen Sternen zu uns dringt, kann man auch annehmen, daß durch den Äther auch andere Strahlungen von dort bis zu uns gelangen. Bekanntlich treten akute Verschlimmerungen chronischer Krankheiten bei atmosphärischen Störungen sehr häufig auf und scheinen mit diesen in Zusammenhang zu stehen. Bekannt sind auch die Beeinflussung der Aktivität, der Erregbarkeit und des ganzen Allgemeinbefindens bei klarem und bei bedecktem Himmel, bei Wind, Regen, Hitze, Frost usw. Verf. hat nun das Auftreten von Verschlimmerungen statistisch zusammengestellt, beim Durchtritt von Sonnenflecken durch den Zentralmeridian der Sonne und während dieser Zeiten in 84%, während der sonnenfleckenfreien Zeit nur in 33% Exacerbationen beobachtet. Ebenso, daß nachts die Krankheitserscheinungen in erhöhtem Maße in die Erscheinung treten, bei ebenso klarem Himmel wie am Tage, kann nicht der Sonnenstrahlung zugeschoben werden, sondern muß von anderen, von außen kommenden Faktoren herrühren. Nach den Feststellungen der englischen Physiker MacLennan, Burton, Ruther-Ford und Cooke findet in einem hermetisch abgeschlossenen Elektroskop mit einer Wand von mehreren Zentimetern Dicke eine Entladung statt, die sie auf die oberen Lagen der Atmosphäre zurückführen. Die Versuche sind an verschiedenen Höhen gemacht worden bis zu 9 km Höhe, direkt über dem Erdboden und 30 m unter dem Wasser. Während die Röntgenstrahlen durch 1 cm Blei absorbiert werden und die Gammastrahlen des Radiums nicht mehr als 22 cm durchdringen können, muß die Durchdringungsfähigkeit dieser Strahlen 1,80 m Blei betragen. Millikan hat diese Versuche wiederholt, so daß sie vom Verf. als Millikan-Strahlen bezeichnet worden sind. Er hat jedoch zunächst den provisorischen Namen „Ultra-Gammastrahlen" vorgeschlagen, als definitive Bezeichnung sollen sie „Delta-Strahlen" genannt werden. Ihre Länge schwankt zwischen 0,00076 und 0,00038 Angström. Diese Strahlen stammen von den Nebelflecken und jungen Sternen. Da ihr Licht zu uns dringt, so nimmt Verf. an, daß auch diese unsichtbaren Strahlen zu uns gelangen. *Käding* (Delmenhorst).

Friesdorf, Carl: Ein Beitrag zur Ätiologie und Pathogenese des nichttuberkulösen Spontanpneumothorax. (*Stadtkrankenh., Wolfenbüttel.*) Münch. med. Wochenschr. Jg. 74, Nr. 39, S. 1672—1674. 1927.

Bericht über einen Fall von Spontanpneumothorax nach Heben schwerer Lasten. Ausführliche Kasuistik unter eingehender Heranziehung der einschlägigen Literatur. Verf. möchte auch dem Emphysem eine große Rolle in der Ätiologie dieses Ereignisses zusprechen. In der Literatur seien bisher 177 Fälle von nichttuberkulösem Spontanpneumothorax beschrieben.
Bramesfeld (Donaustauf).$_o$

Fischer-Wasels, Bernhard: Die Pathogenese des nichttuberkulösen Spontanpneumothorax. (Bemerkung zu der Arbeit des Herrn Friesdorf in Nr. 39, S. 1672 dieser Wochenschrift.) (*Senckenberg. pathol. Inst., Univ. Frankfurt a. M.*) Münch. med. Wochenschr. Jg. 74, Nr. 44, S. 1877. 1927.

Während Friesdorf die Pathogenese des spontanen, nicht tuberkulösen Pneumothorax für noch ungeklärt hält, weist Verf. hin auf seine Arbeit „Der gutartige Spontanpneumothorax durch Ruptur von Spitzennarbenblasen — ein typisches Krankheitsbild" (vgl. vorstehendes Referat). Dort werden neben dem seltenen, sehr gefährlichen Spontanpneumothorax bei Lungenemphysem die klinischen und anatomischen Zeichen für den Spontanpneumothorax bei Spitzennarbenblasen und die auslösenden Ursachen für seine Entstehung besprochen. *Harms* (Mannheim).$_o$

Digitized by Google

Heine, J.: Über eine primäre gestielte Bronchialgeschwulst. (*22. Tag. d. dtsch. pathol. Ges., Danzig, Sitzg. v. 8.—10. VI. 1927.*) Zentralbl. f. allg. Pathol. u. pathol. Anat. Bd. 40, Erg.-H., S. 293—296. 1927.

Beschreibung eines ausgereiften, gutartigen „Adenoms" der Bronchialschleimhaut bzw. der Ausführgänge der bronchialen Schleimdrüsen, das in Form eines Bronchialpolypen auftrat. *Pagel* (Tübingen).

Flörcken, H.: Studien zur Geschwulstimmunität. VIII. Carcinom und Nebenniere. Klinische und experimentelle Erfahrungen. (*Krebsabt., staatl. Inst. f. exp. Therapie u. chir. Klin., St. Marien-Krankenh., Frankfurt a. M.*) Zeitschr. f. Krebsforsch. Bd. 24, H. 5, S. 465—476. 1927.

Flörcken geht von folgender Hypothese aus: Für den Kampf des Organismus gegen das Carcinom ist das reticulo-endotheliale System von größter Bedeutung. Die Funktion dieses Systems unterliegt einer hormonalen Zügelung durch das Inkret der Nebennierenrinde; Hyperfunktion der Nebennierenrinde bedingt eine Hemmung der Funktion des reticulo-endothelialen Zellsystems, während Hypofunktion von einer Steigerung über das normale Maß hinaus begleitet wird. Also Schlußfolgerung: Zur Bekämpfung des Carcinoms muß die Nebennierenrinde ausgeschaltet werden. F. hat in Verfolgung dieser Idee in 12 vorgeschrittenen Fällen von inoperablem Carcinom die einseitige Epinephrektomie ausgeführt. Später wurde mit kleinen Röntgenstrahlendosen nachbestrahlt. Das Ergebnis dieser 12 Epinephrektomien faßt F. dahin zusammen: durch einseitige Epinephrektomie in Verbindung mit kleinen Röntgendosen ließ sich in einer Reihe von Fällen (von den 12 Fällen kommen für diese Schlußfolgerung 4 in Betracht — Ref.) eine Beeinflussung des Carcinoms in günstigem Sinne erzielen; es wurde Schwinden großer Tumoren, Epithelisierung ulcerierender Carcinome, Gewichtszunahme der Patienten in mehreren Fällen festgestellt. Die histologische Untersuchung der exstirpierten Nebennieren ergab nun stets Atrophie der Nebennierenrinde. Dieser Befund widerspricht eigentlich der Hypothese, auf welche diese Carcinomtherapie sich stützt. F. jedoch möchte diese Befunde dahin deuten, „daß die Natur durch eine spontane Atrophie der Rinde eine Heilung des Carcinoms anzubahnen sucht" (!). Zur experimentellen Klärung der Frage arbeitete F. mit transplantablen Mäusetumoren an größeren Serien von Tieren. Es wurde zunächst der Einfluß der ein- oder doppelseitigen Nebennierenschädigung auf das Carcinomwachstum studiert, dann, analog dem therapeutischen Vorgehen beim Menschen, neben der Epinephrektomie die Röntgenbestrahlung der Tumoren vorgenommen, und endlich wurde versucht, ob es nicht möglich sei, durch Behandlung der Tumormaus mit dem Nebennierenrindenextrakt eine Anregung des Tumorwachstums zu erzielen. Die Resultate seiner Tierversuche faßt F. zusammen wie folgt: „Die einseitige Epinephrektomie beeinflußt das Impfcarcinom der weißen Maus nicht, wird der Eingriff mit Röntgenbestrahlung des Tumors kombiniert, so ist eine geringe Beeinflussung des Tumors im Sinne einer Wachstumsverzögerung erkennbar. Die doppelseitige Epinephrektomie wirkt erheblich verzögernd auf das Tumorwachstum, jedoch ist die allgemeine Störung der Tiere zu groß, die Lebensdauer zu kurz, als daß man daraus bindende Schlüsse ziehen könnte. Einseitige Epinephrektomie und Stichelung der anderen Nebenniere wirkt ebenfalls erheblich verzögernd auf das Geschwulstwachstum. Eine Behandlung der tumorkranken Tiere mit Extrakt der Nebennierenrinde hat keinen Wachstumsreiz zur Folge, im Gegenteil wäre eine Verzögerung der Wachstumsgeschwindigkeit festzustellen. Einseitige Stichelung der Nebenniere mit der Glühnadel ergibt eine Vermehrung der absolut und relativ immunen Tiere. Es erhebt sich die Frage, ob die Eingriffe an der Nebenniere als spezifische Einwirkung auf den Tumor durch innersekretorische Veränderungen aufzufassen sind, oder ob es sich um eine mehr unspezifische Wirkung des Gewebszerfalls handelt (Nekrohormonwirkung). Überträgt man die Ergebnisse der experimentellen Untersuchungen auf die menschliche Pathologie, so bietet vielleicht auch hier die Entfernung einer Nebenniere mit gleichzeitiger

Digitized by Google

Schädigung der anderen durch teilweise Entfernung, Stichelung oder Röntgenschädigung bessere Aussichten als die einseitige Epinephrektomie." *Lüdin* (Basel).

Katz, Heinrich: Gebärmutterkrebs und Schwangerschaft. Wien. klin. Wochenschr. Jg. 40, Nr. 34, Sonderbeil. S. 1—15. 1927.

An der I. Wiener Universitäts-Frauenklinik wurde in den Jahren 1901 bis 1926 bei einer Geburtenzahl von 82 825 25 mal die Komplikation Carcinom und Gravidität gefunden (0,03%). In der gleichen Zeit kamen 2247 Fälle von Collumcarcinom zur Beobachtung (1,18%). Das Durchschnittsalter dieser 25 Frauen betrug etwa 36 Jahre. 4 Patientinnen hatten das 3. Lebensdezennium noch nicht überschritten. Am gefährdetsten scheinen die vielgeschwängerten Frauen zu sein. Im Durchschnitt kommen auf jede von den 25 Kranken 6,5 Schwangerschaften, obwohl auffallenderweise eine I-Para unter ihnen ist. Verf. hat den Eindruck, daß die Gravidität eine erhöhte Neigung zum Carcinom mit sich bringt. Die alte Anschauung, daß eine Schwangerschaft auf das Wachstum der Krebsgeschwulst einen besonders ungünstigen Einfluß haben soll, hat nach Ansicht des Verf. zum mindesten nicht ausnahmslos Geltung. Verf. teilt z. B. einen Fall mit, bei welchem das Carcinom trotz hinzugetretener Gravidität nicht einmal das im Verhältnis zur Länge der Zeit erwartete Wachstum gezeigt hat. Dagegen pflegt der Krebs während des Wochenbettes rasch fortzuschreiten. Eine Neigung zu Aborten ist nicht abzusprechen. Von den 25 Fällen wurde ein solcher 2 mal (8%) beobachtet. Während der Geburt selbst bedeutet das Carcinom eine schwere Komplikation für Mutter und Kind. Beim Partus per vias naturales können schwere Quetschungen und Zerreißungen gesetzt werden. Die Gefahr starker Blutungen und die Möglichkeit einer schweren puerperalen Infektion steht damit in engem Zusammenhang. Nur eine richtige und rechtzeitige Diagnose kann die Patientin hiervor schützen. Als Therapie kommt nur die Totalexstirpation nach Wertheim, bei lebensfähigem Kinde nach voraufgegangenem Kaiserschnitt in Frage. Während des ersten Drittels der Schwangerschaft ist auch die vaginale Exstirpation (ohne Spaltung) möglich. Bei 12 Frauen waren die Parametrien frei (48%), bei 3 war ein Parametrium (12%), bei 8 (32%) beide Parametrien infiltriert. Alle Fälle waren operabel. 6 von 20 Fällen, bei denen eine genügende Beobachtungszeit vorliegt, konnten als geheilt angesehen werden (31,58%). Alle diese 6 Fälle befanden sich in der ersten Hälfte der Schwangerschaft. Die primäre Mortalität gibt der Verf. mit 8,3% an. Bei inoperablen Fällen mit lebensfähigem Kind empfiehlt Verf. den Kaiserschnitt mit folgender supravaginaler Amputation (Porro). Von der Strahlenbehandlung rät Verf. ab. *Wille* (Berlin).

Umfrage über die Behandlung des Carcinoms des weiblichen Genitaltraktus. Schweiz. med. Wochenschr. Jg. 58, Nr. 1, S. 17—19. 1928.

Die Umfrage bringt einige sehr interessante Beantwortungen von Walthard (Zürich), Labhardt (Basel), Ludwig (Bern), von Mandach (Schaffhausen), Jung (St. Gallen), Hüssy (Aarau), Speckert (Zürich), Beuttner (Genf), Bigler (St. Gallen), Anderes (Zürich), Guggisberg (Bern). (Bemerkenswert ist, daß nicht zwei Autoren genau das gleiche Behandlungsverfahren befolgen. D. Ref.)

Zweifel (München).

Wille: Die Beteiligung der Iliakaldrüsen beim Collum-Carcinom und ihr Einfluß auf die operativen Ergebnisse und Dauerresultate. (*20. Vers. d. dtsch. Ges. f. Gynäkol., Bonn, Sitzg. v. 8.—11. VI. 1927.*) Arch. f. Gynäkol. Bd. 132, Kongreßber., S. 129 bis 132 u. 151—167. 1927.

Das Verhalten der regionären Lymphdrüsen ist beim Uteruscarcinom ausschlaggebend für die einzuschlagende Therapie. Die Carcinomfälle der Charité aus den letzten 4 Jahren wurden auf folgende Fragen untersucht: 1. In wieviel Fällen waren die Drüsen carcinomatös? 2. Handelt es sich hierbei um vorgeschrittene Fälle? 3. Wieviel von den mit carcinomatösen Drüsen behafteten Patientinnen lebten noch nach 5 Jahren?

Digitized by Google

Dabei ergab sich: 1. Bei 159 Fällen wurden in 38 carcinomatöse Drüsen gefunden; 2. es handelte sich fast immer um ziemlich ausgedehnte Carcinome, nur in 5 Fällen war das Carcinom auf Portio oder Vagina beschränkt; 3. 11 Frauen waren nach 5 Jahren noch am Leben. Diese Resultate lassen erkennen, daß es in jedem Fall angebracht ist, nach carcinomatösen Drüsen zu fahnden und sie zu entfernen.

In der Aussprache: Hammerschlag: Anhänger der abdominalen Totalexstirpation jedoch seit Jahren grundsätzlich von der Drüsenexstirpation abgekommen, da sie s. E. die primäre Mortalität vergrößert und die Dauerresultate nicht bessert. *Oskar Bott* (Wiesbaden).

Holzknecht, G.: Was bedeutet bei der Röntgentherapie der Carcinome die Bezeichnung Dosis plena, Dosis refracta, Frühreaktion, Allgemeinwirkung, Gewöhnung, kombinierte Behandlung? (*Wien. med. Doktoren-Kolleg., Sitzg. v. 24. X. 1927.*) Wien. klin. Wochenschr. Jg. **40**, Nr. 44, S. 1403—1404. 1927.

Unter Dosis plena versteht man die Applikation der ganzen erträglichen Dosis in einer Sitzung. Da aber bei diesem Vorgehen Tumorreste zurückbleiben, geht man jetzt mit der Dosis refracta vor, damit an dem einen Tag die einen in Teilung begriffenen Zellen getroffen werden, an einem anderen die anderen usw. Dadurch wird auch die Entstehung von Nekrosen und Strahlenschädigungen in der Tumorumgebung verhindert. Endlich wird dadurch eine Schädigung des Allgemeinzustandes verhindert. Die Frühreaktion tritt fast in unmittelbarem Anschluß an die Bestrahlung auf, dauert 1—2 Tage, ist individuell sehr verschieden und besteht in einem Ödem. Die Allgemeinwirkung tritt auch bald nach der Bestrahlung ein und dauert bei sachgemäßem Vorgehen wenige Tage, auch hierbei bestehen starke individuelle Verschiedenheiten. Als Gegenmittel dienen hypertonische (Kochsalz- oder Zucker-) Lösungen intravenös. Eine Gewöhnung an die Strahlenbehandlung gibt es nicht. Radium wird überall dort verwendet, wo der Radiumträger näher an das Carcinomgewebe herangebracht werden kann, also einerseits an der Körperoberfläche, andererseits in zugänglichen Körperhöhlen. An der Oberfläche ist eine Kombination von Röntgen und Radium überflüssig. Für die Tiefe des Körpers dagegen ergibt sich dadurch eine Verbesserung der Strahlenverteilung. Die Strahlentherapie kann auch mit Medikamenten kombiniert werden. Die beste Kombination besteht mit den der Röntgenbestrahlung unmittelbar vorangehenden Dextroseinjektionen. *Borak* (Wien).

Gaby, R. E.: Electrical burns and electrical shock. (Elektrizitätsverbrennungen und elektrischer Shock.) Canadian med. assoc. journ. Bd. **17**, Nr. 11, S. 1343 bis 1345. 1927.

Die verschiedenen, durch den elektrischen Strom verursachten Schädigungen sind von einer ganzen Anzahl von Faktoren abhängig, wie: Stromart, Spannung, Dauer der Einwirkung, Stromeintrittsstelle, Leitfähigkeit der Körperoberfläche, Größe des Eintrittsfeldes, Erdung, persönliche individuelle Toleranz. Die Schwere einer elektrischen Verbrennung wird regelmäßig anfangs unterschätzt. Auch bei äußerlich wenig sichtbaren Veränderungen handelt es sich immer um schwere und sehr tiefreichende Gewebsschädigungen, die aber erst einige Zeit nach dem Unfall deutlich hervortreten und zu tiefen Nekrosen führen können. Die bis zur Abheilung der Verbrennung vergehende Zeit ist 2—3 mal so lang als bei einer gewöhnlichen Verbrennung, da eine weitreichende Gefäßschädigung besteht. Chirurgische Eingriffe dürfen erst nach eingetretener Demarkierung der nekrotischen Zone vorgenommen werden. Charakteristische grobe Veränderungen, die eine sichere Diagnose auf durch elektrischen Shock herbeigeführten Tod gestatten könnten, gibt es nicht. *Kaull* (Wilhelmshaven).

Maclachlan, Wills: Resuscitation after electrical shock. (Wiederbelebung nach elektrischem Shock.) Canadian med. assoc. journ. Bd. **17**, Nr. 11, S. 1346—1350. 1927.

Der von einem elektrischen Shock Betroffene ist bewußtlos, die Atmung hat aufgehört, der Puls ist nicht zu fühlen, der Herzschlag ist zeitweilig nicht zu hören, die üblichen Kriterien zur Feststellung noch vorhandenen Lebens versagen. Wiederbelebungsversuche müssen in jedem solchen Fall angestellt werden. Verf. empfiehlt

Digitized by Google

rhythmische Kompression der untersten 3 Rippen bei Bauchlage des Verunglückten, da hierdurch außer einer künstlichen Blutzirkulation durch Hebung von Magen, Leber und Milz das Zwerchfell hochgedrängt und eine Exspiration bewirkt wird. Genügend lange fortgesetzte Wiederbelebungsversuche sind Vorbedingung für einen Erfolg, ein absolut sicheres Todeszeichen ist nur das Kaltwerden des Körpers.

Kaull (Wilhelmshaven).

Allgemeine Strahlenkunde.

Strahlenphysik (Röntgen, Radium, Licht).

Richtmyer, F. K.: Some comments on the classical theories of the absorption and refraction of X-rays. (Einige Bemerkungen zu den klassischen Theorien der Absorption und Brechung von Röntgenstrahlen.) London, Edinburgh, a. Dublin philosoph. mag. a. journ. of science Bd. 4, Nr. 26, S. 1296—1302. 1927.

Die zur theoretischen Ermittelung der Absorption der Röntgenstrahlen notwendigen Voraussetzungen werden angeführt und diskutiert. Es wird eine Beziehung abgeleitet zwischen dem Brechungsindex und dem atomaren Absorptionskoeffizienten von Röntgenstrahlen, die größenordnungsweise durch die Erfahrung bestätigt wird, deren genaue Prüfung aber wegen Mangel an Daten nicht möglich ist. Eine zweite Methode zur Erreichung einer Beziehung zwischen den zwei Größen Absorption und Brechung ist die, Gleichungen anzunehmen, die analog sind denen, die in der Optik gelten. Ihr Mangel ist derselbe wie bei der ersten: sie vermag die (nur quantentheoretisch erfaßbare) Fluorescenz, die wahre Absorption, nicht einzuführen. *Josef Frank.*

Richtmyer, F. K.: Further experimental tests of theories of the absorption of X-rays. (Weitere experimentelle Prüfungen der Theorien über die Absorption von Röntgenstrahlen.) (*Heckscher research council, Cornell univ., Ithaca.*) Physical review Bd. 30, Nr. 6, S. 755—761. 1927.

Verf. diskutiert zunächst den K-Absorptionssprung und erläutert die Schwierigkeiten der Messung des Wertes R_L^K, d. h. des Verhältnisses der Zahl der von den K, L, M-Bahnen kommenden Photoelektronen zu der von den LM-Bahnen stammenden Zahl, so daß eine Prüfung der Theorien von Thomson, Compton, de Broglie und Kramers schwierig ist. Die sorgfältigen Versuche (Phys. Rev. 27, 1. 1926) zeigen unter bestimmten Voraussetzungen über die Größe des Streukoeffizienten Werte, die am besten mit Kramers Theorie übereinstimmen. Nicht erklärlich bleibt eine kleine Änderung von R_L^K mit der Wellenlänge. Die absolute Größe des Absorptionssprunges $\tau_{max}-\tau_{min}$ wird völlig durch de Broglies Theorie gegeben. Bezüglich der Abhängigkeit des Massenabsorptionskoeffizienten von Sn von der Wellenlänge ergeben neue Versuche, daß der Koeffizient in dem Spektralbereich $\lambda_{K/_1} < \lambda < \lambda_K$ eine lineare Funktion von λ^3 ist und das der Exponent von λ höchstens um 1% von 3 abweichen kann. Dies gilt bis dicht an die Absorptionsgrenze. *R. Jaeger* (Berlin-Friedenau).

Allison, Fred: Influence of X-rays upon time-lags of the faraday effect and upon optical rotation in liquids. (Einfluß der Röntgenstrahlen auf die Verzögerung des Faraday-Effektes und auf die Drehung des Lichtes in Flüssigkeiten.) (*Alabama polytechn. inst., Auburn.*) Nature Bd. 120, Nr. 3029, S. 729. 1927.

Die Drehung des Lichtes im magnetischen Feld hinkt nach Messungen des Verf. und Beams zeitlich dem Magnetfeld etwas nach. Gewisse Überlegungen ließen sie vermuten, daß diese Verzögerung verkleinert, evtl. sogar aufgehoben werden könnte durch die Bestrahlung der Flüssigkeit mit Röntgenstrahlen. Versuche an mehreren Flüssigkeiten zeigen die Richtigkeit der Überlegungen. Wegen der verwendeten Meßmethode wird auf eine frühere, wegen eingehenderen Ergebnissen auf eine spätere Arbeit verwiesen. *Josef Frank* (Hamburg).

Dauvillier, A.: Sur une tube à rayons X de longueur d'onde effective égale à 8 unités Ångström. (Über eine Röntgenröhre für Strahlen von 8 Å-Einheiten effektiver Wellen-

Digitized by Google

länge.) Cpt. rend. hebdom. des séances de l'acad. des sciences Bd. 185, Nr. 25, S. 1460—1462. 1927.

Die Versuche, weichere Strahlen in der Röntgenologie zu benutzen als diejenigen sind, für welche das Glas der gewöhnlichen Röntgenröhren durchlässig ist, führten zur Konstruktion des Lindemann-Fensters, das die kleinste anwendbare Spannung von 10 K.V. nach 5 K.V. verlegte, bei der die effektive Wellenlänge der erzeugten Strahlen etwa 2,5 Å-Einheiten beträgt. Um noch kleinere Spannungen anwenden zu können, also noch weichere Strahlen zu gewinnen, verwendet der Verf. statt des Lindemann-Fensters ein solches aus Cellophan von geringer Dicke. (0,02 mm + 0,005 mm Lack zum Schutz gegen Wasserdampf, für den allein die Haut undicht ist.) Dieses Fenster hält bei fast täglicher Benützung wochenlang dicht und ist leicht einzusetzen. Die Kathode besteht aus einer Wolframspirale, die Antikathode aus Aluminium, dessen K-Emmission für die Strahlenausbeute von großer Wichtigkeit ist. Die Messung der Strahlen wurde nach Menge und Härte durchgeführt mit Hilfe des Elektrometers von Szillard und einer Ionisationskammer. Sie sind von einer Spannung von 1000 Volt ab zu bemerken, ihre Intensität steigt aber erst bei 1500 Volt (K-Absorptionsgrenze des Aluminiums) stark an und erreicht bei 3 K.V. einen etwa 2000 mal so großen Wert als bei 1,5 K.V. Die Absorptionsmessungen sind mit Luft und Cellophan gemacht. Das Überwiegen der K-Strahlung des Aluminiums macht die Strahlung ziemlich homogen und gleich hart für verschiedene Spannungen. Die Halbwertschicht in Luft beträgt etwa 1 cm, diejenige in Cellophan 0,02 mm, der Massenabsorptionskoeffizient demnach 520 bzw. 210. Die von Strahlen praktisch nicht mehr erreichte Tiefe der Epidermis beträgt 0,1 mm. Diese Absorbierbarkeit der Strahlen läßt sie vergleichen mit den Ultraviolettstrahlen, nur daß ihre Energie diesen gegenüber eine 300 mal größere ist. *Josef Frank* (Hamburg).

Bricout, Pierre: Mesure absolue de l'énergie lumineuse émise par un gaz soumis aux chocs d'électrons. (Absolutmessung der strahlenden Energie eines durch Elektronenstöße angeregten Gases.) Cpt. rend. hebdom. des séances de l'acad. des sciences Bd. 185, Nr. 20, S. 1029—1031. 1927.

Verf. hat früher (C. R. 185, 707. 1927) eine Methode zur relativen Bestimmung der Intensität einer Spektrallinie in Funktion des die Luminiscenz erregenden Elektronenpotentials angegeben; um nun Daten für die Wahrscheinlichkeit der Emission eines Quants bei einem Elektronenstoß zu erhalten, werden einmal die emittierte Energie im absoluten Maß gemessen und andererseits die Zahl der Zusammenstöße zwischen Elektron und Atom geschätzt. Da noch keine absolute Einheit für die monochromatische ultraviolette Strahlung vorhanden ist, wurde als Vergleich ein auf bestimmte Temperatur gebrachter Wolframdraht benützt, wobei zur Vermeidung einer Überbelichtung der photographischen Meßplatte nur ein dem Spektrum der untersuchten Gasstrahlung entsprechender Wellenlängenbereich durch den Spektrographen gesandt wurde. Auf diese Weise wurde festgestellt, daß ein Elektronenbündel mit dem Potential 6,5 Volt (entsprechend dem Erregungsmaximum) und der Intensität von $60 \cdot 10^{-6}$ A/cm² in gesättigten Hg-Dampf von 17° ($4{,}72 \cdot 10^{13}$ Atome/cm³) die Linie 2536 mit einer Energie von 23 erg/sec.cm³ erregt; infolge der relativ großen Versuchsfehler kann dieser Wert nur als erste Annäherung gelten. Aus Betrachtungen der Elektronendichte und des Wirkungsbereichs eines Elektrons im Atom läßt sich die Anzahl der Stöße pro cm³ und sec. zu $3{,}1 \cdot 10^{12}$ schätzen. Da nun das Strahlenquant der Resonanzstrahlung $7{,}75 \cdot 10^{-12}$ erg. entspricht, so ist die Zahl der pro sec. und ccm des leuchtenden Gases emittierten Quanten gleich $3{,}0 \cdot 10^{12}$; das Verhältnis dieser Zahl zu der Anzahl der Stöße ist 0,97. Sponer (Ztschr. f. Phys. 7, 185. 1921) kommt auf anderem Wege bei einem Elektronenpotential von 6,9 Volt zu 92%. Verf. erklärt zwar die Meßgenauigkeit seiner Untersuchungen für nicht sehr groß, hält es jedoch für sehr wahrscheinlich, daß bei Bedingungen, die dem Maximum der Anregung entsprechen, alle Elektronenstöße in Strahlung umgesetzt werden. *Neeff* (Würzburg).

Digitized by Google

Curtiss, L. F.: The half-period of radium E. (Die Halbwertzeit des Radium E.) (*Bureau of standards, dep. of commerce, Washington.*) Physical review Bd. **30**, Nr. 5, S. 539—542. 1927.

Messungen über den Zerfall des Radium E (Physical. rev. 27, 672. 1926) wurden auf 4 weitere Präparate ausgedehnt. 3 dieser Präparate wurden mit der früher beschriebenen Elektroskopanordnung ausgemessen, das 4. zur Kontrolle mit einem neugebauten Instrument. Die vordem benutzte elektrolytische Trennung des Radium E von Radium D wurde aufgegeben und nur die Methode der rotierenden Nickelscheibe in einer Radium-D-Lösung benutzt. Diese ergab praktisch reines Radium E. Die Ablesungen am Elektroskop wurden fortgesetzt, bis die Aktivität konstant wurde und nur dem Radium D zuzuschreiben war. Eines der Präparate zeigte praktisch keine restierende Aktivität und bestand daher aus reinem Radium E. Ein anderes zeigte noch ca. 2% restierende Aktivität, weshalb die für dieses gemessene Halbwertzeit des Radium E von 4,965 nicht in die Resultate mit eingeschlossen wurde. Die 3 anderen Präparate zeigten Halbwertzeiten von 4,978, 4,978 und 4,971, im Mittel also 4,975 Tage.

Otto Glasser (Cleveland, Ohio).

Biologie u. Chemie d. Strahlenwirkungen (Röntgen, Radium, Licht).

Fricke, Hugo, und B. W. Petersen: Chemische, kolloidale und biologische Wirkungen von Röntgenstrahlen verschiedener Wellenlänge in ihrem Verhältnis zur Ionisation in Luft. I. Oxyhämoglobin in wässeriger Lösung. (*Cleveland clin. found., dep. of biophysics, Cleveland, Ohio.*) Strahlentherapie Bd. **26**, H. 2, S. 329—346. 1927.

Fricke, Hugo, and B. W. Petersen: The relation of chemical, colloidal and biological effects of Roentgen rays of different wave lengths to the ionization which they produce in air. I. Action of Roentgen rays on solutions of oxyhemoglobin in water. (Chemische, kolloidale und biologische Wirkungen von Röntgenstrahlen verschiedener Wellenlänge in ihrem Verhältnis zur Ionisation in Luft. I. Oxyhämoglobin in wässeriger Lösung.) (*Clevelandclin. found., Cleveland.*) Americ. journ. of roentgenol. a. radium therapy Bd. **17**, Nr. 6, S. 611—620. 1927.

Mit Hilfe einer komplizierten Versuchsanordnung, die in kurzem Referate nicht wiedergegeben werden kann und deshalb im Original studiert werden muß, haben Verff. Untersuchungen ausgeführt, aus welchen sie den Schluß ziehen, daß die Strahlungen $\lambda = 0{,}75$ Å und $\lambda = 0{,}54$ Å die gleiche Wirkung haben, während die Wirkung der Strahlung $\lambda = 0{,}248$ Å um 1 oder 2% stärker ist als die der Strahlung $\lambda = 0{,}54$.

Lüdin (Basel).°°

Roffo, A. H.: Milzkultur in vitro, der Röntgenbestrahlung ausgesetzt. Rev. de la soc. argentina de biol. Jg. **3**, Nr. 3, S. 378—383. 1927. (Spanisch.)

Nachdem der Autor an gezüchteten Embryonalgewebskulturen, die dem Herzmuskel des Hühnerembryos entnommen waren, nachgewiesen hatte, daß diese Gewebskulturen gegen ein mehrfaches jener Strahlenmenge, welche beim Menschen zu schweren Verbrennungen führt, sich als völlig unempfindlich erwiesen haben, forschte er in weiteren Versuchen nach der Ursache zu diesem Widerspruch zum Bergonier-Tribondeauschen Gesetz. Er verwendete lymphatisches Gewebe vom Hühnerembryo, und zwar Milzgewebe, weil er hier ein Objekt zu haben glaubte, das auf Grund des Bergonier-Tribondeauschen Gesetzes als besonders strahlenempfindlich bezeichnet werden mußte. 1. Versuchsreihe: Bestrahlung der Milz in vivo bei Hühnerembryonen von 2 Tage Alter, 300 KV, 0,8 Cu-Filter, 1 Al.-Filter, 4 M.A. 40 cm Abstand, 30 Min. Dauer. Nach 1maliger Bestrahlung unter diesen Bedingungen und sofortiger Auspflanzung der Milzzellen in Gewebskultur entwickeln sich diese ebenso wie die Kontrollen. In einem zweiten Versuch wird unter den gleichen Bedingungen bestrahlt, aber nach sofortiger Exstirpation der Milz dieselbe noch 24 Stunden im Eisschrank aufbewahrt, Entwicklung der Kulturen ebenso wie die der Kontrollen. In einem

Digitized by Google

dritten Versuch wird genau so bestrahlt, sofort die Milz exstirpiert, aber 7 Tage später erst die Aussaat des Gewebes vorgenommen, kein Unterschied gegenüber der Kontrolle. Ein vierter Versuch, gleiche Bestrahlungsbedingungen aber nach 24 Stunden Wiederholung derselben, dann Auspflanzung des Milzgewebes, kein Unterschied gegenüber den Kontrollen. Fünfter Versuch: Bestrahlung unter den gleichen Bedingungen, Wiederholung der Bestrahlung nach 48 Stunden, zweite Wiederholung der Bestrahlung weitere 24 Stunden später, kein Unterschied gegen die Kontrollen. Sechster Versuch: Bestrahlung der Milz unmittelbar nachdem sie exstirpiert ist, gleiche Bestrahlungsbedingungen, kein Unterschied gegen die Kontrollen. Zweite Versuchsreihe: Bestrahlung der ausgepflanzten Milzkulturen. Siebenter Versuch: Bestrahlung einer Milzkultur eines 15 Tage alten Hühnerembryos unmittelbar nach der Auspflanzung, die gleichen Bestrahlungsbedingungen wie vorher, nur 45 Min. Bestrahlungszeit, kein Unterschied gegenüber den Kontrollen. Achter Versuch: Dieselben Bedingungen wie im 7. Versuch, nur 1 Stunde Bestrahlungszeit, kein Unterschied gegenüber den Kontrollen. Ähnliche Versuche wurden mit verschiedenen Strahlenqualitäten in gleicher Weise durchgeführt und führten zu dem gleichen Resultat. Die so gewonnenen Ergebnisse sind eine weitere Ergänzung der Arbeiten des Autors an Gewebskulturen vom Herzmuskel des Hühnerembryos und an Gewebskulturen von malignen Tumoren. Eine genaue Erklärung für die starke Dissonanz zwischen dem Bergonier-Tribondeauschen Gesetz und der allgemeinen klinischen Erfahrung und diesen Experimenten am ausgepflanzten Gewebe läßt sich nicht geben. Jedenfalls kann die direkte Strahleneinwirkung auf die Zelle von sich allein aus nicht die zerstörende Einwirkung ausüben, die man bei der Bestrahlung am lebenden Gewebe beobachten kann. Hierzu muß noch ein weiteres Moment hinzukommen, das offenbar nicht in der Zelle selbst, sondern im Milieu derselben zu liegen scheint.

Holfelder (Frankfurt a. M.).

Beck, A., und D. Engel: Ein Beitrag zur Frage der lokalen oder allgemeinen Strahlenwirkung. (*Chir. Univ.-Klin., Kiel.*) Strahlentherapie Bd. **26**, H. 4, S. 729—734. 1927.

Bei 12 Mäusen wurde ein ausgeblendeter Bezirk eines Oberschenkels bestrahlt mit 140—150% der HED. Am 3., 4. und 5. Tag nach der Bestrahlung wurde je ein kleines Tumorstückchen eines Ehrlichschen Mäusecarcinoms in den bestrahlten Hautbezirk und an die symmetrische Stelle der unbestrahlten anderen Seite implantiert. Nach 3 Wochen war bei 10 Mäusen schon äußerlich ein ganz deutlicher Unterschied der unbestrahlten gegenüber der bestrahlten Seite festzustellen. Die Tumoren der unbestrahlten Seite waren deutlich größer als die der bestrahlten. Weitere Überimpfungen ergaben folgendes: Der Tumor der unbestrahlten Seite ging durchwegs ein, der Tumor der bestrahlten Seite entwickelte sich in 2 Fällen bis zu Erbsengröße, blieb dann stehen bzw. bildete sich zurück. Für das verschiedene Resultat zwischen links und rechts kann die Allgemeinreaktion nicht verantwortlich gemacht werden, sondern nur die Lokalreaktion. Der Unterschied des Effektes ist bedingt durch den Zustand und die Reaktion des Geschwulstbettes auf das Tumorwachstum. Gedeutet wird der Effekt als erhöhte lokale Abwehrbereitschaft oder im Sinne einer dem Tumorwachstum ungünstigen humoralen Umstimmung. Eine Entscheidung zwischen der cellulären Abwehrbereitschaft und der humoralen Umstimmung ist noch nicht möglich. Zu dem festgestellten Effekt führen nicht kleine und nicht große Dosen, sondern nur mittlere Dosen ($1^1/_2$ HED). *Schinz* (Zürich).

Watrin, J., et P. Florentin: Modifications des glandes salivaires du cobaye sous l'influence des rayons X. (Speicheldrüsenänderungen beim Meerschweinchen als Röntgenwirkung.) Cpt. rend. des séances de la soc. de biol. Bd. **97**, Nr. 30, S. 1297—1298. 1927.

Die Submaxillardrüsen von 10 Kaninchen wurden mit 1500—2000 französischen R bestrahlt. Tötung 8—10 Tage nachher und Fixation nach Bouin, Tilly und Zenker. Die serösen Acini waren intakt, hingegen beobachtet man eine Hyperplasie von Zell-

Digitized by Google

elementen, aus denen sich schließlich neue Exkretionskanäle bilden, ähnlich wie man das während der Trächtigkeit bei verschiedenen Drüsen, z. B. der Thyreoidea, beobachtet. *Schinz* (Zürich).

Bass, Franz: Resistenzsteigerung gegen Streptokokkeninfektion durch Röntgenbestrahlung im Tierversuch. (*Dtsch. Univ.-Frauenklin., Prag.*) Zentralbl. f. Gynäkol. Jg. 52, Nr. 2, S. 90—92. 1928.

Verf. bestrahlte unter Abdeckung des übrigen Körpers bei Kaninchen das mittlere Drittel des Abdomens mit $^1/_2$ HED; 12—14 Stunden später injizierte er intravenös tödliche Streptokokkenmengen. Die bestrahlten Tiere überlebten die unbestrahlten Kontrolltiere um 5—10 Tage, und hatten auch, als die Kontrollen schon starben, weniger Streptokokken im Blut als jene. Verf. schließt daraus, daß die Bestrahlung die Resistenz gegen tödliche Infektionen steigere. Wenn die erhöhte Resistenz wieder abnimmt, wurde nicht festgestellt; jedenfalls blieben Kaninchen, die erst 5 Tage nach der Bestrahlung injiziert wurden, ebenfalls länger leben als die Kontrolltiere. Desgleichen ließ Röntgennachbehandlung 5 Stunden nach der Infektion die Tiere länger leben. Bei den bestrahlten Tieren verschwinden die Bakterien schneller aus dem Blut als bei unbestrahlten, oft sogar restlos. Verf. glaubt, daß diese Wirkung nicht an das Blutserum, sondern an das reticulo-endotheliale System, das durch die Röntgenstrahlen aktiviert werde, gebunden sei. Die Versuche, die Ursache der Wirkung auf das reticuloendotheliale System zu klären, sind noch im Gange. Weiterhin konnte Verf. Fernwirkung der Röntgenstrahlung dadurch nachweisen, daß er bei Tieren, bei welchen das mittlere Abdomen isoliert bestrahlt und das von den Strahlen sicher nicht getroffene Knochenmark der Tibia mit Streptokokken injiziert war, eine stärkere Phagocytose durch Histiocyten und Leukocyten an der Injektionsstelle nachwies als bei den Kontrolltieren. *Fried* (Breslau).

Dawson, Alden B.: Modified lymph nodes from dogs with a known history of irradiation, including a note on „globule" leucocyte formation. (Veränderungen an Lymphknoten röntgenbestrahlter Hunde mit einem Hinweis auf Entstehung „globulinhaltiger" Leukocyten.) (*Dep. of biol., New York univ., New York.*) Anat. record Bd. 36, Nr. 1, S. 1—29. 1927.

Nach vorausgegangener intensiver Röntgenbestrahlung dreier Hunde wurden je 2 Lymphknoten einer genauen histologischen Untersuchung unterworfen. Die Ergebnisse decken sich mit den Beobachtungen Jordans hinsichtlich der erythrocytenbildenden Tätigkeit der Lymphknoten. Es fand sich eine Atrophie der abführenden Lymphgänge, die möglicherweise der Röntgenbestrahlung zugeschrieben werden kann. Infolgedessen tritt in den zuführenden Kanälen eine Stauung auf, die die Zellumwandlung zu begünstigen scheint. Dawson sowohl wie Jordan nehmen unabhängig voneinander an, daß die gestauten Lymphocyten sich z. T. auflösen (im histologischen Bild finden sich Phagocyten), z. T. in Erythrocyten umwandeln. Durch vorübergehende Anastomosen der Lymphräume mit Blutgefäßen, die D. nachwies, besteht die Möglichkeit des Abflusses der Erythrocyten. Eine Reihe von Mikrophotogrammen sprechen zugunsten der Hypothese. In einer Übergangszone milzähnlichen Charakters in der Rinde der Lymphknoten finden sich erythrocytengefüllte Lymphräume. Bezüglich der Blutzellen lassen sich Übergangsstadien von normalen Lymphocyten bis zu vollständig differenzierten Leukocyten nachweisen. Zwischen diesen stehen Übergangsformen von mehr oder weniger „Globulin" enthaltenden Leukocyten, deren Inhalt chemische Reaktionen gleich denen der Erythrocyten gibt. Diese Zellformen halten die Autoren für „Vermittler" zwischen Leukocyten und Erythrocyten. *Hin* (Köln).

Dobrovolskaia-Zavadskaia, N.: Etude sur les effets produits par les rayons X dans le testicule de la souris. (Studie über die Röntgenstrahleneffekte in Mäusehoden.) (*Laborat. Pasteur, inst. du radium, univ., Paris.*) Arch. d'anat. microscop. Bd. 23, H. 3, S. 396—438. 1927.

Ausführliche Arbeit von 42 Oktavseiten mit 11 Abbildungen. Die vollständige

Digitized by Google

und Dauersterilisation des Mäusehodens ist sehr schwierig. Man erhält ein besseres Resultat mit harter und gut gefilterter Strahlung. Der Effekt der verschiedenen Dosen innerhalb der therapeutisch verwendeten Dosenbreite kann nicht durch die Depopulation des Hodens allein charakterisiert werden. Der Zeitpunkt der folgenden Repopulation ist charakteristischer. Bei der Maus scheint eine einmalige große Dosis wirksamer als dieselbe Dosis in Fraktionen; letztere aber schädigt die Haut und das übrige Körpergewebe weniger als die erste. Auf längere Zwischenräume verteilte Dosen schädigen das Regenerationsvermögen des Samens nicht, aber es resultieren Zustände von abortiver Spermatogenese, charakterisiert durch Ausstoßung von Samenepithelzellen, die sich nicht in Spermatozoen umgewandelt haben. Wenn die Sterilisation nicht eingetreten ist, so ist der Ausfall der spermatogenen Linie nicht definitiv und wird verwischt durch aufeinanderfolgende Mitosen der Spermatogonien. Gefäßschädigungen des Hodens gehen nie zurück im Gegensatz dazu und scheinen mit der Zeit und mit dem Alter des Individuums eher an Stärke zuzunehmen. Die inselförmige Art der Repopulation des Hodens nach einer temporären Sterilisation findet seine Erklärung darin, daß die Regeneration zustande kommt durch vereinzelte Spermatogonien, welche die Bestrahlung überlebt haben. Dieser Befund soll gegen die Hypothese der Repopulation von entdifferenzierten Sertolizellen aus sprechen. Im Depopulationsstadium besteht eine reelle Zunahme der Zwischenzellen; Zwischenzellmitosen sind sichtbar. Nicht nur Carcinomgewebe, sondern auch normales Gewebe, wie z. B. das Samenepithel und andere Mausergewebe zeigen jene Effekte, die man unter dem Begriff der Radioimmunisation zusammenfaßt. *Schinz* (Zürich).

Turco, Adalgiso: L'azione dei raggi Röntgen sul consolidamento delle fratture. Studio sperimentale e clinico. (Die Wirkung der Röntgenstrahlen auf die Konsolidierung von Frakturen.) (*Istit. e clin. di patol. spec. chir., univ., Torino.*) Diario radiol. Jg. **6**, Nr. 3, S. 65—83. 1927.

Experimentelle und klinische Studie. Versuche an Tieren, denen doppelseitig die Ulna gebrochen wurde. Auf der linken Seite wurde bestrahlt, und zwar mit Dosen von 1/100 der HED, 4—5 mal in Abständen von 3—4 Tagen. Schon nach 10 Tagen machte sich im histologischen Bild eine lebhaftere Regeneration auf der bestrahlten Seite geltend. Am 20. Tage war im Röntgenbild der bestrahlten Seite ein feiner Callusschatten sichtbar, was auf der nicht bestrahlten Seite nicht der Fall war. Histologisch war die knöcherne Umbildung des Callus auf der bestrahlten Seite weiter fortgeschritten als auf der nichtbestrahlten. Untersucht wurden die Fälle bis zum 70. Tag. Mit zunehmender Zeit verschwinden die Unterschiede zwischen bestrahlter und nichtbestrahlter Seite mehr und mehr. Bei einer doppelseitigen Osteotomie bei einer Patientin soll auch die bestrahlte Seite stärkeren Callus gebildet haben. Der Verf. empfiehlt die Bestrahlung der Nachprüfung. Bei gewöhnlichen Frakturen mit normaler Callusbildung hält er sie nicht für notwendig, ebenso soll man sie in dieser Dosierung bei Spontanfrakturen auf der Basis bösartiger Geschwülste nicht anwenden. Dagegen scheinen Versuche bei schlecht konsolidierenden Frakturen ohne örtliche Ursache (Interposition usw.) sowie bei alten Leuten angezeigt. *Jüngling* (Stuttgart).

Gassul, R.: Röntgentherapeutische Probleme im Lichte röntgenbiologischer Forschung. (*Röntgenabt., Lenin-Staatsinst. f. ärztl. Fortbild., Kasan.*) Klin. Wochenschr. Jg. **6**, Nr. 49, S. 2340—2342. 1927.

Überblick über die Entwicklung der Röntgentherapie, ihre gegenwärtigen Tendenzen und Probleme. „Je hartnäckiger und schwerer der Fall, desto kleinere Dosen müssen in Anwendung kommen. An diesem Wendepunkt der Röntgentherapie sind wir jetzt angelangt." Als besonders wichtige Methode zur Lösung strahlenbiologischer Probleme hält Verf. die Bestrahlung der in vitro kultivierten Gewebe, wie er sie selbst in einer Reihe von Arbeiten durchgeführt hat. *Borak* (Wien).

Saidman, Jean: Sur les propriétés biologiques des rayons X de 8 Ångström. (Über die biologischen Eigenschaften von Röntgenstrahlen von 8 Ångström-Ein-

Digitized by Google

heiten.) Cpt. rend. hebdom. des séances de l'acad. des sciences Bd. 185, Nr. 26, S. 1618—1620. 1927.

Ionisationsmessungen mit einer Bucky-Röhre mit Antikathode aus Chromstahl bei 10 kV Spannung und einer Strahlenqualität von 1,5—2,1 Å.E. ergaben, daß ein Hautstück von 2 mm Dicke die Strahlung auf die Hälfte herabsetzt. Das Hautstück bestand dabei aus Epidermis, Cutis und sogar Subcutis (Fett). Die Grenzstrahlen erreichen also den Papillarkörper und die cutanen Gefäße. Der Verf. hat nun weiterhin Versuche mit der Röhre von Dauvillier angestellt, welche eine Aluminiumantikathode besitzt und Röntgenstrahlen von 8 Å.E. emittiert. Eine Hornschicht von $^3/_{100}$ mm Dicke absorbiert die Hälfte der Strahlung. Die Absorptionsverhältnisse liegen also ähnlich wie beim Ultraviolett von 3000 Å.E. (nach Hasselbalch). Weiche Röntgenstrahlen von 8 Å.E. werden zur Hauptsache in den oberflächlichsten Hautschichten der Epidermis absorbiert, nennenswerte Intensitäten gelangen nicht in den Papillarkörper, ebensowenig in die Haarzwiebel. Es fehlt dementsprechend auch die Epilation. Selbstversuche am Vorderarm ergaben nach 100 Milliminuten ein leichtes Erythem und eine Pigmentierung, welche nach 3 Tagen begann und während 3 Wochen immer deutlicher wurde. Die Spannung betrug 3 kV, die Haut war 5 mm vom Cellophanfenster entfernt. Die Strahlung entsprach der K-Linie von Aluminium. Bei einem chronischen Ekzem wurden 2050 Milliminuten gegeben und Heilung erreicht ohne jede Reaktion, abgesehen von der gewöhnlichen Pigmentation. Über Vergleiche bei chronischem Ekzem mit Grenzstrahlung, Ultraviolettlicht und weicher Röntgenstrahlung von 8 Å.E. wird in einer 2. Mitteilung berichtet. Das Meerschweinchen erträgt 7800 Milliminuten, welche ein einfaches Erythem produzieren, auf der rasierten Haut. *Schinz* (Zürich).

Hausmann, W., und M. Spiegel-Adolf: Über Lichtschutz durch vorbestrahlte Eiweißlösungen. (*Laborat. f. Lichtbiol. u. Lichtpathol., physiol. Inst., Univ. Wien.*) Klin. Wochenschr. Jg. 6, Nr. 46, S. 2182—2184. 1927.

Innerhalb des Strahlungsgebietes $\lambda = 400{,}0$—$267{,}5$ $\mu\mu$ nimmt quantitativ das Absorptionsvermögen einer bestrahlten Eiweißlösung gegenüber einer unbestrahlten erheblich zu. Durch die vorliegende Arbeit wurde diese Erscheinung in ihrer Wirksamkeit als Lichtschutz bei der Erzeugung von Erythem und Hämolyse geprüft. Eine Serum-Laugenalbuminlösung von annähernd neutraler Reaktion wurde $5^1/_2$ Stunden in 20 cm Entfernung von einer Quarzquecksilberdampflampe bestrahlt und dann in die eine Kammer einer zylindrischen Cuvette mit gläserner Scheidewand und weit überstehendem Quarzglasboden geschüttet. Die andere Kammer der Cuvette wurde mit einer gleichen, aber unbestrahlten Eiweißlösung beschickt. Beim Erythemversuche wurde diese Cuvette dann auf einen Unterarm glatt aufgelegt und nach sorgfältiger Abdeckung der Umgebung mit einer Quarzquecksilberdampflampe in 40—45 cm Entfernung 10 Min. lang senkrecht durch die Cuvette hindurch bestrahlt. Es zeigte sich, daß die erythemerzeugende Wirkung der Strahlen, die die vorbestrahlte Lösung zu durchstrahlen hatte, ungleich geringer war als bei der Kontrollösung. Weiter wurde durch die mit den beiden Eiweißlösungen gefüllte Cuvette hindurch eine Petrischale mit Blutagar in 60 cm Entfernung 10 Min. lang bestrahlt. Es zeigte sich, daß unter der Kontrollflüssigkeit eine deutliche Aufhellung im Blutagar statthatte. Die Verff. denken daran, daß es sich auch bei der sog. cellulären Anpassung der Zellen an das Licht um vermehrte Absorption der kurzwelligen Strahlung im vorbestrahlten Gewebe handelt. *Paul Ruszczynski* (Berlin).

Stitz, János, und Margit Beyer: Die biologische Wirkung der ultravioletten Strahlen auf die Bienen. (*Chem. Versuchsstat. u. Röntgen-Inst., Univ. Pécs.*) Arch. f. Bienenkunde Jg. 8, H. 7, S. 286—288. 1927.

Mit der Hanauer Quecksilberdampf-Quarzlampe wurden die einem Versuchsvolk entnommenen Waben mit ansitzenden Bienen einzeln belichtet. Ein gleichstarkes unbelichtetes Volk wurde zur Kontrolle beobachtet. Bei Belichtungszeiten von 5 bis

Digitized by Google

9 Minuten pro Tag (Lampe 1 m entfernt) wurde vermehrtes Wohlbefinden und lebhafterer Flugbetrieb sowie verstärkte Bautätigkeit des Versuchsvolkes festgestellt. Bei weiterer Steigerung der Belichtungszeiten wurde die Entwicklung der Larven um 2 Tage verkürzt. Bei übertrieben starker Belichtung (20 Minuten bei 80 cm Lampenabstand) kamen die Bienen aus ihren Brutzellen hervor, ehe sie vollständig reif waren. Die zu belichtenden Waben waren in einer Drahtnetzschachtel eingeschlossen, welche ein Abfliegen der Bienen hinderte. Die Versuchstemperaturen betrugen 22—27° C bei der kürzesten, bis 37° bei der längsten Bestrahlung. *Evenius* (Stettin).

Suzuki, Kozo, and Tadashi Hatano: The influence of ultra-violet light upon the growth of animals. (Der Einfluß ultravioletten Lichtes auf das Wachstum von Tieren.) (*Imp. zootechn. exp. stat., Chiba.*) Proc. of the imp. acad. Bd. **3**, Nr. 2, S. 94 bis 96. 1927.

1. Experimente an weißen Ratten (6 junge Albinoratten). 2 Tiere wurden täglich 15 Minuten lang in einem Abstand von 40 cm bestrahlt. Gesamtdauer des Versuches 56 Tage, bei 2 anderen Tieren wurde das Futter täglich 15 Minuten lang in einem Lampenabstand von 10 cm 56 Tage lang bestrahlt, die letzten 2 Tiere dienten als Kontrollen. Alle 6 Tiere wurden außerhalb der Bestrahlungszeiten in einem roten Photographenraum untergebracht. Das erste Paar wog nach 59 Tagen im Durchschnitt 164,5 g, das zweite Paar wog im Durchschnitt 129,5 g. Bei den in vivo bestrahlten Tieren war das Wachstum also das kräftigste, bei den Kontrollen das schwächste. 2. Experimente an Kücken der Leghorn-Rasse. Die nicht bestrahlten Kücken zeigten geringeres Gewicht und einzelne starben. Von den 23 während 30 Tagen täglich 15 Minuten lang bestrahlten Tieren blieben alle am Leben; sie zeigten ein Durchschnittsgewicht von 177 g gegenüber einem Durchschnittsgewicht von 134,7 g bei den Kontrollen. Sämtliche Tiere wurden außerhalb der Bestrahlungszeiten bei gewöhnlichem, diffusem Tageslicht gehalten. Die Autoren glauben, daß die Landwirtschaft aus diesem Experimente Nutzen ziehen könne. 3. Experimente mit Kaninchen. Auch bei diesen Tieren ergab sich dasselbe Resultat wie bei den vorhergehenden.

Schinz (Zürich).

Hardy, Mary: The effect of measured amounts of ultraviolet radiation on the blood count of normal rabbits. (Der Einfluß von genau dosierter Ultraviolettbestrahlung auf den Blutkörperchengehalt von normalen Kaninchen.) (*Laborat. of phyisol. hyg., school of hyg. a. public health, Johns Hopkins univ., Baltimore.*) Americ. journ. of hyg. Bd. **7**, Nr. 6, S. 811—837. 1927.

Die in der älteren einschlägigen Literatur vorliegenden z. T. einander widersprechenden Angaben über die Wirkung von Ultraviolettbestrahlung auf die Blutzusammensetzung sind in Versuchen gewonnen worden, die ohne genaue Berücksichtigung der Strahlenintensität und der Wellenlänge und Wellenverteilung ausgeführt wurden. Verf. bestrahlte normale Kaninchen mit der Quarzquecksilberlampe ohne oder mit Zwischenschaltung von für ultraviolette Strahlen verschieden durchlässigen Glasfiltern. Die Strahlenintensität wurde nach dem Vorschlage von Clark (Americ. journ. physiol. **69**, 200. 1924; vgl. auch das vorliegende Original) in Lithoponeinheiten (L.E.), die den Schwärzungsgrad von lichtempfindlichen sog. Lithoponplatten angeben, gemessen und ausgedrückt. Einzelbestrahlungen mit der Quarzquecksilberlampe in Dosen von 12—48 L.E. bewirken keine Änderungen im Erythrocytengehalt des Blutes bei normalen, 6—12 Monate alten Kaninchen. Wiederholte tägliche Bestrahlungen mit 12 L.E. veränderten während der 8tägigen Bestrahlungsperiode die Erythrocytenzahl nicht; nach Aussetzen der Bestrahlung kommt es zu einer rasch vorübergehenden Zunahme. Die Plättchenzahl nimmt sowohl nach einzelnen, wie nach länger durchgeführten Bestrahlungen und zwar in direktem Verhältnis zur verwandten Strahlenintensität, deutlich zu. Dieser Zunahme geht im direkten Anschluß an die Bestrahlung eine leichte Senkung der Plättchenzahl („negative Phase") voraus. Eine leichte Initialsenkung nach Bestrahlung ist auch im Lympho-

Digitized by Google

cytengehalt festzustellen, ohne eine darauffolgende überschießende Zunahme. Die Zahl der Lymphocyten, überhaupt der weißen Blutkörperchen bewegt sich nach Bestrahlung mit Ausnahme der erwähnten Initialsenkung, die rasch ausgeglichen wird, um die Ausgangspunkte herum. Starke Lichtdosen können die Initialsenkung der Lymphocyten über einige Tage verlängern. Ultraviolettbestrahlung unterhalb von 300 mμ bewirken nach einer Initialsenkung eine deutliche Erhöhung der Lymphocytenzahl über den Ausgangswert hinaus. Das Maximum der Erhöhung wird in etwa 2 bis 3 Tagen erreicht. Ultravioletttstrahlen im Bereiche der Wellenlängen 275—320 mμ vermögen auch die Zahl der Polymorphkernigen vorübergehend zu steigern, wiederum in direktem Verhältnis zur verwandten Strahlenenergie. Wellenlängen unterhalb von 275 mμ waren unwirksam. *György* (Heidelberg).

Rothe, Hildegard: Über den Einfluß der sensiblen Nerven auf das Hauterythem nach Bestrahlung mit ultraviolettem Licht. (*Physiol. Inst., Univ. Leipzig.*) Pflügers Arch. f. d. ges. Physiol. Bd. 218, H. 3/4, S. 418—426. 1927.

Es wurde in zwei Versuchsreihen der Einfluß der Durchschneidung der sensiblen Nerven des Kaninchenohres auf das Hauterythem nach Bestrahlung mit ultraviolettem Licht geprüft. In der ersten Versuchsreihe erfolgte die Bestrahlung vor oder kurz nach der Durchschneidung, so daß die Latenzzeit mit der nach der Durchschneidung der sensiblen Nerven auftretenden Hyperämie zusammenfiel. Es zeigte sich eine gleichstarke Reaktion auf beiden bzw. eine stärkere auf der operierten Seite. In der 2. Serie wurde die Bestrahlung nach Abklingen der Hyperämie vorgenommen. In der Mehrzahl der Fälle war das Erythem auf der normalen Seite stärker, in einer Reihe von Fällen fehlte es auf der operierten Seite überhaupt. Es zeigt sich also, daß es gelingt bei Durchschneidung der sensiblen Nerven den Ablauf des Erythems zu unterbrechen. Es handelt sich dabei nicht um Unterbrechung des Sympathicus, wobei eine Verstärkung der Reaktion zu erwarten ist. *Gabriel* (Frankfurt a. M.).

Achelis, J. D., und H. Rothe: Über den Einfluß der Hautbestrahlung mit ultraviolettem Licht auf den sensiblen Nerven. (*Physiol. Inst., Univ. Leipzig.*) Pflügers Arch. f. d. ges. Physiol. Bd. 218, H. 3/4, S. 427—436. 1927.

Im Anschluß an die Untersuchungen über den Einfluß der sensiblen Nerven auf das Zustandekommen des Ultravioletterythems, wird versucht, mit Hilfe von Messungen der Stromstoßempfindlichkeit des sensiblen Nerven, welcher ein bestrahltes Hautgebiet innerviert, die Frage des Zustandekommens des Erythems überhaupt zu klären. Es wird angenommen, daß die Bestrahlung primär auf das Epidermisgewebe wirkt und hier eine Veränderung physikochemischer Natur bewirkt. Der hierbei austretende Stoff wirkt auf die Capillaren und die Nerven. Es ergibt sich aus der Anatomie der Haut, daß die Nervenendigungen eher erreicht werden müssen als die Capillaren. Die Herabsetzung des Sympathikotonus bewirkt die Dilatation der Gefäße. Es läuft also durch den peripheren und sympathischen Nerven ein tonischer Reflex, der in einer Tonusherabsetzung und Beeinflussung der Gefäße besteht. Der Bestrahlungsstoff ließ sich noch nicht bestimmen. *Gabriel* (Frankfurt a. M.).

Dillewijn, C. van: Die Lichtwachstumsreaktionen von Avena. (*Botan. Inst., Univ. Utrecht.*) Recueil des travaux botan. néerland. Bd. 24, H. 1/3, S. 307—581. 1927.

Gegen die Blaauwsche Theorie des Phototropismus wird besonders eingewandt, daß es nicht sicher erwiesen ist, ob die phototropische Krümmung auf die ungleichen Lichtwachstumsreaktionen der Vorder- und Hinterseite zurückzuführen ist. Vor allem fehlt der Nachweis, daß die negative Krümmung eine Photowachstumsreaktion ist. Verf. hält darum eine erneute Prüfung der Materie für notwendig. Besonders wertvoll erschien, aus den Lichtwachstumsreaktionen der Vorder- und Hinterseite die phototropische Krümmung zu berechnen und diese mit der wirklichen phototropischen Krümmung zu vergleichen. „Eine qualitative und quantitative Übereinstimmung der berechneten mit der wirklichen Krümmung würde für die Theorie von Blaauw sprechen, während dagegen ein Nichtübereinstimmen darauf hinweisen würde, daß die Licht-

Digitized by Google

wachstumsreaktion eine vom Phototropismus völlig unabhängige Erscheinung darstellt, oder daß außer der Lichtwachstumsreaktion noch andere Prozesse bei dem Zustandekommen einer phototropischen Krümmung beteiligt sind." Die Untersuchungen ergaben eine weitgehende Übereinstimmung zwischen den aus den Lichtwachstumsreaktionen abgeleiteten und den wirklich beobachteten Krümmungen; die Untersuchungen sprechen also zugunsten der Blaauwschen Theorie. Die Literatur wird in sehr ausführlicher Weise diskutiert und die vielfachen Widersprüche der Autoren können bis zu einem gewissen Grade dadurch erklärt werden, daß nicht berücksichtigt wurde, daß die Lichtwachstumsreaktion komplexer Natur ist und sich demzufolge in Teilreaktionen zerlegen läßt. Verf. unterscheidet die lange, die kurze und die Dunkelwachstumsreaktion. Die voneinander abweichenden Vorstellungen der Autoren sind vielfach darauf zurückzuführen, daß die einen für die lange, die anderen für die kurze Gültigkeit haben. Bei totaler Belichtung des Keimlings — Verf. arbeitete mit Avenakoleoptilen — während kurzer Zeit können ebenfalls die drei Komponenten: lange, kurze und Dunkelreaktion beteiligt sein. „Aus der Kombination dieser drei Elementarreaktionen, welche jede in bestimmter Weise von der Lichtmenge abhängig ist, läßt sich die große Verschiedenheit der phototropischen Krümmungen erklären, welche bei totaler Belichtung erfolgen." Die lange Reaktion tritt nur bei Spitzenbelichtung ein und hängt mit der Abscheidung wachstumsfördernder Stoffe, vom Verf. Auximonen genannt, zusammen. Da phototropische Krümmungen vielfach auf Permeabilitätsänderungen zurückgeführt werden, wurden Helianthushypokotyle auf die Permeabilität bei einer bestimmten Lichtmenge untersucht. Es ergab sich, daß die benutzte Lichtmenge die Permeabilität in bestimmter Weise verändern kann. Auffällig ist die Übereinstimmung der Permeabilitätskurve mit derjenigen der Lichtwachstumsreaktion bei großen Lichtmengen. Bezüglich Versuchsanordnung, Methodik usw. muß auf das Original verwiesen werden. *Wächter* (München).

Sugano, Hayashi: Experimentelle Studien über die photodynamische Wirkung einiger sensibilisierender Farbstoffe. I. Beziehungen der Herzwirkung sensibilisierender Farbstoffe zu den beleuchtenden Lichtstrahlen. (*Pharmakol. Inst., kais. Univ. Kyoto.*) Folia pharmacol. japon. Bd. **6**, H. 1, S. 83—97. 1927. (Japanisch.)

Folgendes sind die Hauptergebnisse aus Verf. Untersuchungen: Obgleich im Dunkeln oder bei diffusem Sonnenlicht Uranin, Eosin und Erythrosin an isolierten Froschherzen nur eine vorübergehende geringe Abnahme der Kontraktionshöhe hervorrufen, wirken sie jedoch stark herzschädigend, wenn man mit dem Sonnen- und Bogenlicht, natürlich von den Wärmestrahlen befreit, unmittelbar die Herzen bestrahlt; die Herzbewegungen werden dabei nach und nach schwächer, und in extremen Fällen stehen die Herzen schließlich still. Aber diese Strahlen allein sind so gut wie gar nicht imstande, die Herzaktion zu beeinträchtigen. Diese photodynamische Wirkung der genannten Farbstoffe tritt bei Sonnenbestrahlung ziemlich intensiver als bei Bogenlichtbeleuchtung ein und erscheint am stärksten bei Erythrosin, am schwächsten bei Uranin. Weiter ist bemerkenswert, daß unter Bogenlicht die eosinsensibilisierten Herzen sehr stark ihre Kontraktionen vermindern und in Diastole zum Stillstand kommen, während sie unter Sonnenstrahlen dagegen eine beträchtliche Abnahme der Diastole und endlich systolischen Stillstand zeigen. *Autoreferat.*

Biologie und Klinik der Wirkung bestrahlter Substanzen.

Csabay, Jánosné, und Margit Beyer: Über die Photoaktivität ultraviolett-bestrahlter Öle. Magyar Röntgen-közlöny Jg. 2, Nr. 3/4, S. 102—106. 1927. (Ungarisch.)

Mit Ultraviolettlicht bestrahlte Pflanzenöle erlangen antirachitische Eigenschaft und Photoaktivität, d. h. sie schwärzen die photographische Platte. Die Reaktion ist abhängig: 1. von der Bestrahlungsdauer; 2. der Expositionsdauer; 3. einigermaßen von der Temperatur; 4. steht im umgekehrten Verhältnis zur Entfernung der Platte von dem Ölniveau; ist bis zu einer gewissen Grenze von der Ölmenge und Schichtdicke unabhängig. Längere Zeit dem Sonnenlicht ausgesetztes Öl wird auch photoaktiv. Wir fanden positiv: Oleum sesami, jec. aselli, arachidis, amygdalarum, raparum, ricini und olivarum von anderen Substanzen: Butter, Alkohol, Cholesterin, H_2O_2, die beiden

Digitized by Google

letzteren auch in unbestrahltem Zustande. Negativ waren: rohe und gekochte Milch, Mehl, Rohrzucker, dest. Wasser und Leichenhaut. Durch zwischen Ölschicht und photographische Platte angewandtes Pauspapier, — schwarzes und weißes Papier, endlich Collodiummembranfilter ergab sich deutliche Schwärzung, durch dünne Glas- und Quarzfilter blieb die Reaktion negativ, ein Beweis gegen die Annahme, die Photoaktivität sei durch Strahlung bedingt. Mit ionisierter Luft behandeltes Sesamöl ergab keine Photoaktivität. Bei der Bestrahlung selbst angewandte einzelne Teile des Spektrums isolierende Filter erwiesen die Teilnahme sämtlicher Wellenlängen der Bach-Höhensonne-Lampe bei der Erzeugung der Photoaktivität, doch in ungleicher Stärke. Am wirksamsten erwiesen sich die unter 313 $\mu\mu$ und die zwischen 578—500 $\mu\mu$ liegenden Teile des Spektrums, dieselben, welche im Absorptionsspektrum des Sesamöles verschlungen werden. *Autoreferat.*

Koeppe, Hans: Angriffspunkt und Wirkungsweise der ultravioletten Strahlen in der Nahrung und im Körper des Kindes. III. Mitt. Wirkung der ultravioletten Strahlen auf Öle. (*Univ.-Kinderklin., Gießen.*) Arch. f. Kinderheilk. Bd. **79**, H. 4, S. 241 bis 246. 1926.

Lebertran und längere Zeit Ultravioletttstrahlen ausgesetzte tierische und pflanzliche Öle bewirken beim Schütteln mit roten Blutkörperchen eine Hämolyse oder zumindest eine Braunfärbung des Hämoglobins. Diese Reaktion zeigen bestrahlte Öle nur dann, wenn die Einwirkung der Strahlen unter Sauerstoffzutritt erfolgte. Im Hinblick auf die weitere Tatsache, daß, wie erwähnt, nur tierische und pflanzliche, und auch dann nicht stark denaturierte, vorbehandelte Öle die roten Blutkörperchen anzugreifen vermögen, nimmt Verf. an, daß zur Reaktion die Gegenwart eines Katalysators notwendig ist. (II. vgl. dies. Zentrlbl. **2**, 860.) *György* (Heidelberg).$_o$

Koeppe, Hans: Angriffspunkt und Wirkungsweise der ultravioletten Strahlen in Nahrung und im Körper des Kindes. IV. Mitt. Über ein Verfahren, die Wirkung der ultravioletten Strahlen zu messen. (*Univ.-Kinderklin., Gießen.*) Arch. f. Kinderheilk. Bd. **81**, H. 1, S. 1—6. 1927.

In früheren Arbeiten konnte gezeigt werden, daß rote Blutkörperchen unter der Einwirkung ultravioletter Strahlen hämolysiert werden und daß der Intensität der Bestrahlung der Grad der Hämolyse entspricht. Die Hämolyse ist eine Säurehämolyse, die Säuren entstehen allem Anschein nach aus den fetthaltigen Bestandteilen der roten Blutkörperchen, selbst unter dem Einfluß der ultravioletten Strahlen. Diese Strahlenhämolyse läßt sich auch zur Messung der Strahlenintensität verwenden, folgendermaßen: „In 10 ccm 9proz. Kochsalzlösung werden 2—3 große Blutstropfen aufgeschwemmt. Hiervon werden 5 ccm in einer flachen Bestrahlschale (5 cm Durchmesser) unter der künstlichen Höhensonne in bestimmter Entfernung vom Brenner eine bestimmte Zeitlang bestrahlt. Unmittelbar nach der Bestrahlung wird die Aufschwemmung zentrifugiert, die überstehende Flüssigkeit abgehoben oder abgegossen. 2 ccm dieser überstehenden Flüssigkeit werden mit $^1/_2$ ccm verdünnter Salzsäure versetzt. Es sind also in dieser Flüssigkeit jetzt die durch die Ultravioletttstrahlen hämolysierten Blutkörperchen von 2 ccm der ursprünglichen Blutaufschwemmung verdünnt und braungefärbt durch $^1/_2$ ccm verdünnte Salzsäure. Von der ursprünglichen Blutaufschwemmung werden nun 2 ccm ebenfalls mit $^1/_2$ ccm verdünnter Salzsäure versetzt, dadurch werden alle Blutkörperchen der 2 ccm Blutaufschwemmung hämolysiert und braungefärbt. Dies ist die Testlösung, welche die totale Hämolyse und Verfärbung darstellt. Mit dieser Testlösung wird die durch die Ultravioletttstrahlen teilweise hämolysierte Blutaufschwemmung nun im Colorimeter verglichen und die Farbenintensität derselben in Prozent der Testlösung bestimmt." *György* (Heidelberg).$_o$

Koeppe, Hans: Angriffspunkt und Wirkungsweise der ultravioletten Strahlen in der Nahrung und im Körper des Kindes. V. Mitt. Über Spontanhämolyse. (*Univ.-Kinderklin., Gießen.*) Arch. f. Kinderheilk. Bd. **81**, H. 2/3, S. 133—136. 1927.

In Blutaufschwemmungen in physiologischer Kochsalzlösung und anderen indifferenten, isotonischen Lösungen tritt ohne Lichteinwirkung im Verlaufe von Tagen eine Hämolyse der roten Blutkörperchen ein, bei ungehindertem Luftzutritt mit scharlachroter Hämoglobinfarbe, bei Luftabschluß mit violetter oder kirschroter Farbe. Der allmähliche Verlauf in beiden Fällen wird damit erklärt, daß die Blutscheiben verschieden schnell sich auflösen, verschieden schnell durch ihre Stoffwechselprodukte geschädigt werden. Das Braunwerden und die Niederschlagsbildung nach der Hämolyse

Digitized by Google

ist sekundärer Natur, und zwar die Folge der Sauerstoffeinwirkung; denn bei Absperrung des Sauerstoffs bleibt diese Erscheinung aus. Demnach sind die bei der Spontanhämolyse zu beobachtenden Vorgänge den bei der U.V.-Strahlenhämolyse vollkommen gleich. Die Wirkung der ultravioletten Strahlen auf die Hämolyse wird als katalytischer Vorgang aufgefaßt. *Vollmer* (Charlottenburg).₀

Schimkus, Bruno: Über katalytische Wirksamkeit belichteten Lebertrans. (*Pharmakol. Inst., Univ. Königsberg.*) Naunyn-Schmiedebergs Arch. f. exp. Pathol. u. Pharmakol. Bd. **121**, H. 3/4, S. 230—237. 1927.

Bei einfacher mehrstündiger Sonnenbelichtung entstehen im Lebertran Peroxydmengen, die Verf. bei direkter Titration in der Größenordnung von $^n/_{100}$ gefunden hat. Das so gebildete lipoide Peroxyd vermag die Oxydation von Jodanion zum elementaren Jod katalytisch zu beschleunigen. Bei Schütteln von belichtetem peroxydhaltigen Lebertran mit Jodkalilösung bei Zimmertemperatur im Dunkeln unter Sauerstoffanwesenheit wird nämlich innerhalb weniger Stunden eine den absoluten Peroxydgehalt des Trans 10—20fach übersteigende Menge J_2-Äquivalente aus J gebildet. Um eine einfache Säurewirkung kann es sich dabei nicht handeln. Möglicherweise entfalten solche lipoide Peroxyde auch im Organismus eine analoge katalytische Wirkung. *György* (Heidelberg).₀

Hess, Alfred F., and Elizabeth Sherman: The antirachitic value of irradiated cholesterol and phytosterol. VII. The effect of irradiated cholesterol on the phosphorus and calcium balance. (Der antirachitische Wert von bestrahltem Cholesterin und Phytosterin. VII. Der Einfluß bestrahlten Cholesterins auf das Gleichgewicht von Phosphor und Calcium.) (*Dep. of pathol., coll. of physic. a. surg., Columbia univ., New York.*) Journ. of biol. chem. Bd. **73**, Nr. 1, S. 145—151. 1927.

Es wurde schon gezeigt, daß die für die Rachitis charakteristischen Senkungen des Phosphor- und Kalkgehaltes im Blut durch Verfütterung oder Injektion von bestrahltem Cholesterin rasch beseitigt werden können. Es fehlten aber bis jetzt Stoffwechselversuche. Weder bei normalen noch bei Hunden ohne Beischilddrüsen gelang es, den Kalkgehalt des Bluts durch tägliche Gaben von 1 g bestrahltem Cholesterin zu erhöhen, im letzteren Fall wurde nicht einmal das Absinken aufgehalten, und es trat Tetanie auf, trotzdem reichlich Milch gegeben wurde. Bei Ratten, die Sherman-Pappenheimersche Rachitisdiät erhielten, wurde durch Zufütterung von bestrahltem Cholesterin der Phosphorgehalt im Blut auf 4,25 mg-% gehalten, während er sonst von 8 auf 2,5 mg-% sinkt. Auch die Retention von Calcium wurde wesentlich verbessert. *Schmitz* (Breslau).₀

Hess, Alfred F., and R. J. Anderson: The antirachitic value of irradiated cholesterol and phytosterol. VIII. The activation of sterol fractions by ultraviolet irradiation. (Die antirachitische Wirkung von bestrahltem Cholesterin und Phytosterin. VIII. Die Aktivierung von Cholesterinfraktionen durch Ultraviolettbestrahlung.) (*Dep. of pathol., coll. of physic. a. surg., Columbia univ., New York a. biochem. laborat., New York, agricult. exp. stat., Geneva.*) Journ. of biol. chem. Bd. **74**, Nr. 3, S. 651—657. 1927.

Es ist fraglich geworden, ob die bei der Bestrahlung von Cholesterin auftretende antirachitische Wirkung an ihm selber oder an einer Verunreinigung haftet. Über das Dibromid gereinigtes Cholesterin wird nicht mehr aktiv und zeigt auch nicht mehr das charakteristische Absorptionsspektrum des ungereinigten Cholesterins. Die Verfolgung dieser Beobachtungen zeigte, daß es wahrscheinlich das Ergosterin ist, das das unreine Cholesterin begleitet und den Vorläufer des antirachitischen Faktors darstellt. Ergosterin ist ein Sterin mit drei Doppelbildungen und einer Oxygruppe. Bei rachitischen Ratten reichte nun in der Tat die tägliche Zufuhr von 0,001 mg bestrahlten und in Leinöl gelösten Ergosterins aus, um die Heilung hervorzubringen, während von ebenso behandeltem Cholesterin 1 mg erforderlich ist. Rosenheim hat Heilwirkung noch mit dem 10. Teil der angegebenen Menge bestrahlten Ergosterins erzielen können. Es ist noch nicht bewiesen, daß das Ergosterin der einzige Körper ist, der durch Bestrahlung in antirachitisch wirksame Substanz übergehen kann. Es wurde nun eine Reihe der von Anderson (Journ. of biol. chem. **71**, 407) beschriebenen

Digitized by Google

Cholesterinpräparate dargestellt und auf ihr Verhalten gegenüber der Ultraviolettbestrahlung untersucht. Sie zeigten greifbare Unterschiede in ihrer optischen Drehung, Beständigkeit und Löslichkeit. Die Spitzenfraktionen (β- und γ-Sterin) waren stabiler und schwerer löslich, das löslichere α-Sitosterin weniger stabil. Die ersteren halten sich monatelang ohne Schmelzpunktsdepression, die α-Verbindung wird gelblich und riecht ranzig. Es zeigte sich indessen, daß das α-Sitosterin durch Bestrahlung ebensowenig antirachitische Eigenschaften erwirbt wie die anderen Fraktionen. Eine tägliche Dosis von 2,5 mg brachte keine Wirkung hervor. Die Auffindung eines weiteren Provitamins ist demnach bis jetzt nicht geglückt. (VII. vgl. vorstehendes Referat.)

Schmitz (Breslau). °°

Hess, Alfred F., and William T. Anderson jr.: The antirachitic activity of monochromatic and regional ultraviolet radiations. (Die antirachitische Aktivität von monochromatischem Ultraviolettlicht und von abgegrenzten Ultraviolettlichtbezirken.) (*Pathol. laborat., Columbia univ. coll. of physic. a. surg., New York a. research laborat., Hanovia chem. a. manufacturing comp., Newark.*) Journ. of the Americ. med. assoc. Bd. **89**, Nr. 15, S. 1222—1225. 1927.

Mit Hilfe verschieden durchlässiger Glasfilter und eines Quarzspektralapparates wurden Cholesterinproben scharf begrenzter Ultraviolettlichtbanden auch monochromatischen Ultraviolettwellen ausgesetzt. In Rattenexperimenten ließ sich dann zeigen, daß eine aktivierende Wirkung nur einem schmalen Abschnitt im Ultraviolettspektrum eigen ist, der von 313 mμ bis etwa 280 mμ reicht. Besonders wirksam fanden Verff. die kurzen Wellenlängen, die im Sonnenspektrum gar nicht mehr enthalten sind. Dementsprechend dürfte die Quarzquecksilberlampe mit ihrem sehr breiten Bandenspektrum im kurzwelligen Ultraviolettbereich antirachitisch wirksamer sein als das natürliche Sonnenlicht. Der antirachitisch aktive Ultraviolettabschnitt deckt sich mit dem Absorptionsspektrum des Ergosterins (Bem. d. Ref. Vgl. auch die inzwischen erschienene Arbeit von Sonne und Rekling, dies. Zentrlbl. **3**, 598).

György (Heidelberg).

Schlutz, Frederic W., Mildred R. Ziegler and Minerva Morse: The influence of irradiation upon oxidation products of cholesterol. (Die Wirkung der Bestrahlung auf Oxydationsprodukte des Cholesterins.) (*Dep. of pediatr., univ. of Minnesota, Minneapolis.*) Journ. of biol. chem. Bd. **73**, Nr. 1, S. 209—213. 1927.

α- und β-Cholesteryloxid, Hydroxycholesterol und α-Cholestantriol üben weder in unbestrahltem noch in bestrahltem Zustande (bei täglichen Dosen von 3—5 mg) eine antirachitische Wirkung auf die experimentelle Rattenrachitis aus. Hiermit wird die Annahme unterstützt, daß Oxydationsvorgänge bei der Aktivierung des Cholesterins keine Rolle spielen und weiterhin, daß der Doppelbindung im Sterinmolekül bei der Entstehung des antirachitischen Vitamins eine erhebliche Bedeutung zukommt. *György* (Heidelberg).$_{o}$

Mouzon, J.: L'ingestion de substances irradiées dans le traitement et dans la prévention du rachitisme; l'ergostérine irradiée. (Zufuhr von bestrahlten Substanzen in der Behandlung und Verhütung der Rachitis. Bestrahltes Ergosterin.) Presse méd. Jg. **35**, Nr. 96, S. 1459—1463. 1927.

Übersichtsreferat mit erschöpfender Darstellung der einschlägigen (auch deutschen) Literatur. *György* (Heidelberg).

Hottinger, A.: Untersuchungen über bestrahltes Ergosterin. Beiträge zur direkten und indirekten Lichttherapie der Rachitis beim Tier, beim Kind und am Erwachsenen. (*Univ.-Kinderklin., Basel.*) Dtsch. med. Wochenschr. Jg. **53**, Nr. 37, S. 1549—1550. 1927.

An Ratten fand Hottinger bereits $^1/_{100\,000}$ mg bestrahltes Ergosterin pro die als voll antirachitisch wirksam. Bestrahltes Ergosterin vermag auch die Hunderachitis (in Dosen von $^1/_{10}$—1 mg) prompt zu heilen. Auch bei der kindlichen Rachitis erwies sich das bestrahlte Ergosterin als ein rasch und intensiv wirkendes Antirachiticum. Als Dosen brauchte H. für Kinder unter 1 Jahr 1 mg, für größere Kinder 2—3 mg bestrahltes Ergosterin täglich. Die Kontrolle der Heilung erfolgte klinisch, blutchemisch und röntgenologisch. Bestrahltes Milchpulver bzw. bestrahltes Ergosterin

Digitized by Google

heilen auch die Spätrachitis und die Osteomalacie. Behandelt wurden insgesamt 4 Fälle mit außerordentlich günstigem Ausgang. Als pathognomisch für die Knochenerkrankungen der Erwachsenen gibt H. an, die Biegsamkeit bzw. die Schmerzhaftigkeit der Tibien beim Durchbiegen verwerten zu können. Die blutchemischen Daten bei Spätrachitis decken sich mit denen bei der frühen kindlichen Rachitis. Bei Osteomalacie fand H. stark erhöhte Serumkalkwerte. *György* (Heidelberg).°°

Lasch, W., und A. Behrens: Über die Wirkung des Ergosterins auf die Rachitis. (*Kinderklin., Säuglingsheim u. med. Klin., Univ. Göttingen.*) Dtsch. med. Wochenschr. Jg. **53**, Nr. 37, S. 1552—1553. 1927.

Verff. behandelten rachitische Kinder im Alter von $^1/_2$—$1^1/_4$ Jahren mit Vigantol, d. h. mit bestrahltem Ergosterin teils in Form von Schokoladetabletten, teil in Olivenöl gelöst. (Täglich 3—4 mg bestrahltes Ergosterin.) Die klinische und röntgenologische Kontrolle zeigte in allen Fällen eine rasche und sehr intensive Heilung. Die Kraniotabes war meist in längstens 14 Tagen abgeheilt. *György* (Heidelberg).°°

Falkenheim, C.: Zur Therapie der Säuglingsrachitis mit aktiven Ergosterinpräparaten (Vigantol). (*Univ.-Kinderklin., Königsberg i. Pr.*) Dtsch. med. Wochenschr. Jg. **53**, Nr. 37, S. 1550—1552. 1927.

Eine starke und zuverlässige antirachitische Wirkung zeichnet das bestrahlte Ergosterin auch in seiner handelstechnischen Form („Vigantol") aus. Es wurden verschiedene Präparate an einem größeren Säuglingsmaterial angewendet. Besonders aktiv wurde die 1proz. ölige Lösung gefunden. Bei schwerkranken Kindern (Bronchopneumonien) setzt der Erfolg oft weniger prompt ein. *György* (Heidelberg).°°

Prinke, Gertrud: Klinische Erfahrungen mit dem neuen Rachitisheilmittel von Windaus-Heß. (*Univ.-Kinderklin., Würzburg.*) Klin. Wochenschr. Jg. **6**, Nr. 35, S. 1644—1647. 1927.

Bestrahltes Ergosterin a) von Windaus zur Verfügung gestellt, b) in der handelstechnischen Form „Vigantol" in öliger Lösung bewirkt bei Säuglingen eine auffallend rasche Heilung der Rachitis. Verwendet wurden 2—3 mg pro die. Die Kontrolle der Rachitis erfolgte klinisch, röntgenologisch und blutchemisch. *György* (Heidelberg).°°

Starlinger, W.: Über die Beeinflussung des Verlaufes einer schweren Osteomalacie durch bestrahltes Ergosterin. (*Med. Univ.-Klin., Freiburg i. Br.*) Dtsch. med. Wochenschr. Jg. **53**, Nr. 37, S. 1553—1554. 1927.

Ein Fall von schwerer, bisher jeder Therapie gegenüber refraktärer Osteomalacie wurde durch bestrahltes Ergosterin, später durch die handelsübliche Form desselben, durch Vigantol sehr günstig beeinflußt. Früher erwies sich auch das Collipsche Nebenschilddrüsenpräparat ohne Wirkung. *György* (Heidelberg).

Gillern, Karl, und Viktor Hussa: Ultraviolettbestrahlte Milch als Antirachiticum. (*Abt. f. Physikotherapie u. Röntgeninst., Rainerspit., Wien.*) Wien. med. Wochenschr. Jg. **77**, Nr. 50, S. 1686—1688. 1927.

Mit Hilfe eines besonderen von der Nied. Oesterr. Molkerei konstruierten Apparates, der aus einem mit Unterbrechungen versehenen Drahtzylinder besteht, über den die Milch langsam läuft, gelingt es die Milch in sehr dünner Schicht ohne Geschmacksveränderung durch ultraviolette Strahlen antirachitisch zu aktivieren. Die auf diese Weise bestrahlte Milch erwies sich in Rattenexperimenten stark antirachitisch wirksam. Verff. empfehlen die bestrahlte Milch wärmstens für die Rachitisprophylaxe und Therapie. *György* (Heidelberg).

Scheer, K., und P. Rosenthal: Die antirachitische Wirkung von in Kohlensäureatmosphäre bestrahlter Milch. (*Univ.-Kinderklin., Frankfurt a. M.*) Zeitschr. f. Kinderheilk. Bd. **44**, H. 3/4, S. 235—244. 1927.

Mit Hilfe eines von Scholl konstruierten Apparates gelingt es Frischmilch in einer Kohlensäureatmosphäre durch ultraviolette Strahlen ohne Geschmacksveränderung antirachitisch zu aktivieren. Solche Milch ist gut bekömmlich, wird von Säuglingen gern genommen und heilt floride Rachitis innerhalb 4—6 Wochen bei täglich 300—500 ccm Menge. Der Heilungsverlauf wurde klinisch, röntgenologisch und blutchemisch kontrolliert. *György* (Heidelberg).

Digitized by Google

Supplee, G. C., and Odessa D. Dow: Antirachitic properties of irradiated dry milk. (Die antirachitischen Eigenschaften von bestrahlter Trockenmilch.) (*Research laborat. of the dry milk comp., Bainbridge, New York.*) Americ. journ. of dis. of childr. Bd. **34**, Nr. 3, S. 364—371. 1927.

Mit Hilfe einer besonderen Bestrahlungstechnik bei kurzer Expositionsdauer erhielten Verff. ein geruch- und geschmackloses und stark antirachitisch wirksames Trockenmilchpräparat. Der antirachitische Wert der so gewonnenen Trockenmilch wurde in ausgedehnten Rattenversuchen austitriert. Der Vitamin A- und C-Gehalt der Milch wie auch ihre allgemeine Bekömmlichkeit wurden durch die Bestrahlung in keiner Weise geschädigt. *György* (Heidelberg).

Rohr, Ferdinand, und Ottokarl Schultz: Erfahrungen mit ultraviolettbestrahltem Eigelb bei der Rachitis. (*Kindersanat. Dr. Rohr, Wilhelmshöhe, Kinderkrankenh. „Zum Kind von Brabant" u. Kinderheim Weserstraße, Kassel u. milchwirtschaftl. Laborat., Grebenstein.*) Dtsch. med. Wochenschr. Jg. **53**, Nr. 30, S. 1255—1257. 1927.

Der antirachitische Effekt des bestrahlten Trockeneigelbes konnte bei klinisch, röntgenologisch und blutchemisch kontrollierten Fällen von kindlicher Rachitis bestätigt werden. Bestrahltes, aber auch unbestrahltes Trockeneigelb erwiesen sich auch bei der experimentellen Rattenrachitis als prophylaktisch und therapeutisch wirksam. *György* (Heidelberg).

Röntgenstrahlen.

Röntgenstrahlen als Hilfsmittel für die Diagnostik.

Spezielle Röntgendiagnostik.

Skelettsystem (einschl. Zähne).

Plaats, B. J. van der: Die Radiologie des Os temporale. (*Niederländ. Vereinig. f. Hals-, Nasen- u. Ohrenheilk., Utrecht, Sitzg. v. 28.—29. V. 1927.*) Nederlandsch tijdschr. v. geneesk. Jg. **71**, 2. Hälfte, Nr. 16, S. 1664—1668. 1927. (Holländisch.)

Egmond, A. A. J. van: Die klinische Bedeutung des Röntgenbildes des Os temporale. (*Niederländ. Vereinig. f. Hals-, Nasen- u. Ohrenheilk., Utrecht, Sitzg. v. 28.—29. V. 1927.*) Nederlandsch tijdschr. v. geneesk. Jg. **71**, 2. Hälfte, Nr. 16, S. 1668—1671. 1927. (Holländisch.)

Über die Radiologie des Os temporale findet man in der Literatur die verschiedensten Angaben. Vor allem macht es Schwierigkeiten, das Os radiologisch einwandfrei darzustellen. Es kommt bei der Aufnahme darauf an, daß die Fissuren und die Cristae der umgebenden Schädelknochen keinen störenden Schatten geben. Vor allem wird die Aufnahmetechnik nach Stenvers genau beschrieben und mit Bildern erläutert, die eingesehen werden müssen. Auch die Aufnahmetechnik nach Schüller, Sonnenkalb, Mayer werden genau beschrieben. Ein genaues Schema kann man bei der Aufnahmetechnik nicht einhalten. Bei dem Bestehen einer Mastoiditis ist die Aufnahme nach Sonnenkalb empfehlenswert. Bei einem Cholesteatom ist die Aufnahme nach Schüller und Mayer zweckmäßig. Bei einer Sklerose ist die Technik nach Sonnenkalb zweckmäßig. Bei Operationsdefekten leistet die Aufnahme nach Stenvers Gutes. Das Röntgenbild von Os temporale kann erst seinen richtigen klinischen Wert erlangen bei der Zusammenarbeit von Röntgenologen und Otologen. An Hand der obigen Ausführungen werden weiterhin einzelne Fälle mit den zugehörigen Röntgenbildern bezüglich ihres Wertes in der Diagnose durchgesprochen. Dabei kommt man zu Resultaten in der Deutung, die mit den klinischen Erscheinungen recht gut übereinstimmen. *Koch-Sternyz* (Bochum).

Fromme, A.: Über metaphysäre Verkalkungszonen wachsender Knochen im Röntgenbilde nach Verabreichung von Phosphorlebertran. Bemerkung zu dem gleichnamigen Aufsatz von M. Brandes, dieses Zentralblatt 1927, Nr. 39. (*Chir. Abt., Stadtkrankenh., Dresden-Friedrichstadt.*) Zentralbl. f. Chir. Jg. **55**, Nr. 2, S. 78—80. 1928.

Hinweis darauf, daß die von Brandes beschriebenen Kalkzonenbildungen in

Digitized by Google

den Metaphysen (vgl. dies. Zentrlbl. 4, 364) bereits vor 50 Jahren beobachtet wurden. Nach Verfütterung von gelbem Phosphor sah man beim wachsenden Tier eine Änderung des Ossifikationstyps. Statt des spongiösen Knochens bildete sich eine fast kompakte, sklerotische Knochenmasse fast ohne Markräume. Ebenso kam es zu Anregung der periostalen Knochenbildung; auch beim erwachsenen Tier waren die Erscheinungen vorhanden, wenn auch weniger deutlich ausgeprägt. Das Röntgenbild der ausheilenden Rachitis zeigt häufig eine vermehrte Kalkablagerung an den Epiphysen. Die starke Reaktionsfähigkeit der Metaphysengegend kann man im Laufe von Entzündungsprozessen in der Nachbarschaft oft daran erkennen, daß sich dort eine leichte Atrophie ausbildet. *Hans Kloiber* (Baden-Baden).

Löhuizen, v.: Angeborener Riesenwuchs. (*Niederländ. Vereinig. f. Kinderheilk., Laren, Sitzg. v. 25.—26. VI. 1927.*) Nederlandsch tijdschr. v. geneesk. Jg. 71, 2. Hälfte, Nr. 18, S. 1897—1898. 1927. (Holländisch.)

Es handelt sich um einen Fall von teilweisem Riesenwuchs mit Kennzeichen von Akromegalie bei einem 6jährigen Jungen. Das r. Bein ist länger und dicker als das lk. Auch sind die Füße bds. plump gebaut. Sehr eigenartige Form des Schädels und des Gesichts, gewulstete Lippen. Geistig entspricht er seinem Alter. Auch besteht Ichthyosis am Hals und an den Händen. Auf dem Röntgenbilde ist eine Abweichung am Türkensattel zu sehen, aber nicht so, wie beim Hypophysentumor. Es ist immer noch ein Streitpunkt, ob Akromegalie bei Kindern vorkommt. In vorliegendem Fall spricht kein Anzeichen für eine eigentliche Vergrößerung der Hypophyse; auch stimmen die sonstigen Veränderungen bei dem Jungen eigentlich nicht zu dem Bilde einer Akromegalie. *Koch* (Bochum-Bergmannsheil).

Greig, David M.: Abnormally large foramina parietalia. (Abnorm weite Foramina parietalia.) (*Roy. coll. of surg. museum, Edinburgh.*) Edinburgh med. journ. Bd. 34, Nr. 11, S. 629—648. 1927.

Abnorm weite F. p. sind selten. Pamperl (Dtsch. Zeitschr. f. Chir. 148. 1919) stellte 36 Fälle zusammen. Hierzu kommen 2 Fälle bei Brüdern, die Greig schon vorher (1892 und 1917) beschrieben hatte. In der röntgenologischen Literatur findet sich nichts darüber, doch hat Verf. das Röntgenbild eines derartigen Falles gesehen. Klinische Symptome werden durch die abnorme Größe der F. p. nicht verursacht. An einem prähistorischen Schädel wurden die Öffnungen fälschlicherweise für Trepanationsöffnungen gehalten (Ruffer 1922). Bisweilen fand sich nur auf einer Seite ein vergrößertes F. p. In einigen Fällen war das ganze Schädeldach abnorm dünn. In der vorliegenden Arbeit beschreibt Verf. 4 Fälle sehr genau und gibt vorzügliche Abbildungen davon. — 1. Schädel einer Frau. Umfang 48 cm. Beiderseits ein großes F. p. von ovaler Form, Durchmesser 7:3,5 und 5:3 mm. Die Sagittalnaht ist in der Gegend zwischen den beiden Löchern obliteriert, im übrigen erhalten. Am Rand der Löcher nimmt die Tabula externa und interna allmählich an Dicke ab. Auf der Verbindungslinie beider F. finden sich kleine Löcher und Fissuren in der Tab. ext., offenbar Reste einer Naht. An der Innenseite des Schädels verläuft von den Öffnungen nach vorn und unten eine Gefäßfurche. — 2. Schädel einer Frau. Umfang 48 cm. Durchmesser der F. p. 4:4 und 5:5,5 mm. Knochen nach dem Rande der Öffnungen zu allmählich dünner werdend. Medial neben dem größeren Loch findet sich noch ein kleineres, das den Schädel schräg durchbohrt. — 3. Genauere Beschreibung eines bereits von Turner 1885 beschriebenen Schädels. Hier fand sich neben den vergrößerten F. p. noch eine Meningocoele am Hinterhaupt. Die Sagittalnaht ist bis auf eine kurze Strecke an ihrem vorderen und hinteren Ende obliteriert. Vom vorderen Ende des hinteren noch offenen Teils zieht eine offene Naht zum linken F. p. Rechts bestehen noch Andeutungen einer gleichen Naht. Vom rechten Schenkel der Lambdanaht zieht eine Naht zu der Öffnung der Meningocoele im Hinterhaupt. Durchmesser der F. p. 21:14 und 18:9 mm, der Öffnung im Hinterhaupt 25:14 mm. An der Innenfläche des Schädels verbindet ein venöser Sinus das rechte F. p. mit dem Loch im Hinterhaupt. Der Sinus sagittalis ist außerdem noch vorhanden. Umfang des Schädels 52 cm. — 4. Ein offenbar ebenfalls abnorm kleiner Schädel, von dem nur das Schädeldach erhalten ist. Die F. p. haben hier die Form von schrägen Spalten. Durchmesser 12:3 und 16:5 mm. Spuren einer Naht zwischen Lambdanaht und dem rechten F. p. — In einem von G. bereits an anderer Stelle mitgeteilten Fall von Mongolismus fanden sich ebenfalls abnorm große F. p., die durch Nähte mit einer Sagittalnaht verbunden waren. — F. p. von normaler Größe fand G. an 670 Schädeln 472mal, 306mal waren sie doppelseitig vorhanden. Außerdem fanden sich nicht selten rudimentäre F. p. in Form von grubigen Vertiefungen. 36mal fand sich ein F. in der Sagittallinie. — Fast alle Autoren berichten über Gefäßfurchen, die an der Innenfläche des Schädels zu den Öffnungen hinziehen. Einige nehmen als Ursache erhöhten intrakraniellen Druck an. Dagegen spricht, daß der schräge Abfall des Randes an der Außenfläche stärker

Digitized by Google

ist als innen. G. nimmt an, daß eine allgemeine Wachstumsstörung vorliegt, da es sich meist um kleine Personen mit abnorm kleinem Schädel handelt. Das familiäre Vorkommen spricht für eine angeborene Entwicklungsstörung. *Campbell* (Dresden).°°

Colwell, Hector A.: Case showing abnormal epiphyses of metatarsals and first metacarpals. (Fall von abnormen Epiphysen der Metatarsalien und 1. Metakarpalien.) (*Radiol. dep., King's coll. hosp., London.*) Journ. of anat. Bd. **62**, Nr. 2, S. 183. 1928.

Bei einem 4jährigen Jungen fanden sich proximale Epiphysen an den Metatarsalien 2—5, die normalen Epiphysen distal fehlten dagegen. Links zeigte Metatarsale I eine proximale und eine angedeutete distale Epiphyse. Am Metakarpale I fand sich beiderseits eine deutliche distale und eine weniger deutliche proximale Epiphyse. Richtiger gesprochen handelt es sich um sog. Pseudoepiphysen, anatomische Literatur hierüber Wakeley, Journ. of anat. 58, 340. 1924. *Abeles* (Frankfurt a. M.).

Schmidt, A.: Ein Beitrag zur kongenitalen radio-ulnaren Synostose. (*Chir. Univ.-Klin., Bonn.*) Dtsch. Zeitschr. f. Chir. Bd. **205**, H. 3/6, S. 326—332. 1927.

Bei einem 15jährigen Jungen, bei dem der Arzt im Anschluß an einen Fall auf den linken Ellenbogen in der Annahme einer Luxation vergeblich Repositionsversuche und dann einen 14tägigen Gipsverband gemacht hatte, fand sich beidseitig die im Titel angegebene Deformität rechts kombiniert mit einer angeborenen Luxatio capituli radii und konsekut. Cubitus valgus, Verf. bespricht die wohl in den meisten Fällen leicht zu stellende Differentialdiagnose und die ziemlich aussichtslose Therapie. Bei älteren Individuen soll nichts gemacht werden, da sie sich weitgehend an den Zustand gewöhnt haben, bei jüngeren nur, wenn sie die genügende Energie zur Nachbehandlung besitzen und keine deformierenden Prozesse am Ellenbogengelenk. In unfalltechnischer Hinsicht ist Röntgenkontrolle bei unklaren Supinationsstörungen deswegen besonders wichtig, weil die angeborene nach der Berufserlernung keine Erwerbsbeschränkung zu machen braucht. *Sievers* (Leipzig).

Assen, van: Totale Sakralisation eines Lendenwirbels. (*Klin. Ges., Rotterdam, Sitzg. v. 14. X. 1927.*) Nederlandsch tijdschr. v. geneesk. Jg. **71**, 2. Hälfte, Nr. 21, S. 2202—2203. 1927. (Holländisch.)

Der Autor führt eine totale Sakralisation eines Lendenwirbels vor bei einem 22jährigen Mädchen, das längere Zeit über Schmerzen in den untersten Lendenwirbeln klagte. Leichte S-förmige Skoliose. Auffällig ist die stark verminderte Vornüberneigung des Beckens, der Lendenteil ist flach, die Rumpfbewegungen normal. Auf dem Röntgenbilde sieht man vier Lendenwirbel, der 5. ist ganz vom Kreuzbein aufgenommen. Eine derartige totale Sakralisation des 5. Lendenwirbels ist sehr selten. Über die Behandlung ist man sich noch nicht klar. Vielleicht kommt operative Therapie in Frage. In der Aussprache ergibt sich, daß die Lendenschmerzen durch die Veränderung eigentlich nicht erklärt werden. *Koch* (Bochum-Bergmannsheil).

Tollas, Helmut: Zur Ätiologie der Madelungschen Knochenerkrankung an der Hand eines selbstbeobachteten Falles. (*Oskar-Helene-Heim, Forschungsanst. f. d. Krüppelfürs. in Preußen, Berlin-Dahlem u. Kinderkrankenstat. d. Stadt Berlin, Rummelsburg.*) Arch. f. Kinderheilk. Bd. 82, H. 2/3, S. 112—144. 1927.

Kritisches Referat über die Madelungsche Deformität an der Hand und Mitteilung eines Falles bei einem 16jährigen Mädchen. Die Deformität ist die Folge einer mechanisch-dynamischen Störung der enchondralen Ossification. Sie ist eine Sonderart von Erweichungsprozessen im Knochen, welche die distale Radiusdiaphyse und die Umgebung der Knorpelfuge betrifft. Der malacische Prozeß ist auf komplizierte mechanisch-osteoporotische Vorgänge zurückzuführen im Verein mit Ernährungsstörungen und Funktionsstörungen der innersekretorischen Drüsen. Die Erkrankung hat eine ausgesprochene Altersdisposition für das Pubertätsalter; die Deformierung erfolgt durch Belastung analog einer Skoliose, Genu valgum adolescentium u. a. Die pathologische Stellung des Handgelenkes wird durch Volar- und Ulnarkrümmung des distalen Radiusendes hervorgerufen; sie führt zu einer Volar und Ulnarneigung seiner distalen Gelenkfläche. Die Folge davon ist eine Verlagerung des Carpus durch Muskelzug. Die erste Handwurzelknochenreihe wird dadurch gezwungen, ihre halbkreisförmige Stellung aufzugeben und einen spitzen Winkel zu bilden, dessen Spitze das

Digitized by Google

Os lunatum ist. Die Gelenkverbindung der Carpalknochen mit dem Radius bleibt erhalten. Die Handwurzelknochen sind untereinander fester verbunden als mit der Ulna, die nur eine passive Rolle spielt, deshalb starke Prominenz des Capitulum ulnae, die sich bis zur vollkommenen Luxation im Carpos Radio-Ulnargelenk steigern kann. Therapeutisch kommen die konservative Therapie nach Madelung oder die operative nach Springer und Gocht in Frage. *Stettner* (Erlangen).

Combier, V., et J. Murard: Maladie de Koehler-Mouchet au niveau du semi-lunaire. (Köhler-Mouchetsche Erkrankung des Lunatum.) Bull. et mém. de la soc. nat. de chir. Bd. **53**, Nr. 34, S. 1411—1414. 1927.

Verf. beschreibt hinsichtlich Anamnese, Befund und Röntgenbild einen charakteristischen Fall von Malacie des Lunatum, die er gemäß der Anschauung von Lecène und Mouchet als chronische Osteomyelitis auffaßt. *Abeles* (Frankfurt a. M.).

Karshner, Rolla G.: Rickets occurring late in chronic interstitial nephritis. Report of a case. (Spätrachitis bei chronischer interstitieller Nephritis. [Kasuistische Mitteilung.]) Americ. journ. of roentgenol. a. radium therapy Bd. **18**, Nr. 5, S. 442 bis 450. 1927.

Verf. weist auf das nicht genügend beachtete gemeinsame Vorkommen von Spätrachitis und Albuminurie hin. Dieses gemeinsame Vorkommen ist zu häufig, um ein zufälliges zu sein. Diese Krankheitseinheit, von Barber renaler Zwergwuchs genannt, wird in der englischen Literatur in den letzten 15 Jahren in etwa 50 Fällen berichtet. Es handelt sich dabei um eine Wachstumsverkümmerung mit rachitischer Deformierung der Knochen, verursacht durch eine chronische interstitielle Nephritis unklarer Ätiologie. Verf. berichtet einen einschlägigen Fall ($7^1/_2$ jähriges Mädchen). Die Veränderungen waren besonders deutlich an den langen Röhrenknochen und ganz vom Typ einer Rachitis. Der Blutkalkspiegel war — wie auch bei anderen, daraufhin untersuchten Fällen — erniedrigt (8 mg-%). Verf. fordert, daß alle Fälle von Wachstumshemmung und Spätrachitis auf Nephritis, alle Fälle von chronisch interstitieller Nephritis im Kindesalter röntgenologisch auf rachitische Veränderungen untersucht werden. *H. E. Lorenz* (Breslau).

Jansen, J. W. F.: Ostitis luetica generalisata. (*Niederländ. Vereinig. f. Elektrol. u. Röntgenol., Amsterdam, Sitzg. v. 29. V. 1927.*) Nederlandsch tijdschr. v. geneesk. Jg. **71**, 2. Hälfte, Nr. 17, S. 1797—1798. 1927. (Holländisch.)

35 jährige Frau in schlechtem Allgemeinzustande. Starke Schmerzen in allen Knochen, besonders stark nachts. Temperatur normal. Röntgenbild zeigt verschiedene Veränderungen, auf Grund deren die Diagnose: „Lues". Das rechte Schlüsselbein ist besonders verdickt. Andere Knochen zeigen eine besondere Strukturdichte, hier liegt eine Sklerose vor, besonders des Markraumes, die an Totenladenbildung bei Osteomyelitis denken läßt. Gegen Osteomyelitis spricht die Temperatur und das Fehlen von Fisteln. An den Beinknochen liegt die sklerosierende Form vor, die an Sarkom denken läßt. Wassermann positiv, antiluetische Behandlung von Erfolg. *Koch* (Bochum-Bergmannsheil).

Spieler, Fritz: Chondrodystrophie und dorsolumbale arkuäre Kyphose. Mitt. d. Ges. f. Inn. Med. u. Kinderheilk., Wien Jg. **26**, Nr. 1, S. 112—115. 1927.

Beschreibung eines Falles von Chondrodystrophie. Donath weist in der Diskussion darauf hin, daß bei dieser Erkrankung typische Kyphosen mit Keilwirbeln entstehen können. *Abeles* (Frankfurt a. M.).

Zeno, Lelio O.: Chronischer Wirbelsäulenrheumatismus. Rev. méd. latino-americ. Jg. **12**, Nr. 144, S. 1844—1854 u. franz. Zusammenfassung S. 1848. 1927. (Spanisch.)

Mitteilung einiger Fälle von chronischem Wirbelsäulenrheumatismus, den zuerst Léri als „Lombarthrie" beschrieben hat und der sich durch Bildung von Osteophyten an den Wirbelkörpern charakterisiert. Starke Schmerzhaftigkeit, die manchmal als Lumbago, öfter als chronische Appendicitis gedeutet wird, ist fast stets vorhanden.

Digitized by Google

Nur das Röntgenbild läßt eine genaue Diagnose stellen. Bei Kontrolluntersuchung an Hand des Röntgenbildes zeigt sich dann gewöhnlich ein circumscripter Schmerzpunkt dort, wo röntgenologisch sich der Osteophyt dargestellt hat. Die Behandlung ist in extremen Fällen chirurgisch, sonst antirheumatisch, besonders wirksam ist Diathermie. Eine Reihe ausgezeichneter Bilder ist beigegeben. *Perscheid* (Danzig).

Altschul, W.: Die indirekten Verletzungen der Wirbelsäule. (*51. Tag. d. dtsch. Ges. f. Chir., Berlin, Sitzg. v. 20.—23. IV. 1927.*) Arch. f. klin. Chir. Bd. **148**, Kongreßber., S. 186—187. 1927.

Die isolierten Frakturen der Quer- und Dornfortsätze sind gewöhnlich indirekter Natur. Sie entstehen meist als Abwehrmaßregel des Körpers durch Muskelzug. Da sie in der Regel wenig Beschwerden machen, werden sie gerne übersehen. Die Querfortsatzbrüche lassen sich auf dem sagittalen Röntgenbild leicht nachweisen (Demonstration einer frischen und geheilten Fraktur eines Lendenquerfortsatzes). Die Dornfortsatzbrüche kommen am besten auf dem seitlichen Röntgenbild zur Darstellung. Man kann sie aber auch auf dem sagittalen Bild nachweisen, da infolge Dislokation der abgebrochenen Spitze das Röntgenbild zwei Dornfortsatzschatten zeigt.

Hans Kloiber (Baden-Baden).

Fiorini, E.: Contributo allo studio delle fratture del calcagno. (Beitrag zur Kenntnis des Fersenbeinbruches.) (*Sez. chir., osp. civ., Verona.*) Chir. d. org. di movim. Bd. **10**, H. 4/5, S. 403—428. 1926.

Die Diagnose der Fersenbeinbrüche hat neuerdings an Bedeutung sehr zugenommen, namentlich bei den Industrieverletzungen. Große Bedeutung hat auf diesem Gebiet die Röntgenuntersuchung, welche die objektive Untersuchung gänzlich verdrängt hat. Zur Erklärung der Röntgenbilder ist natürlich die Kenntnis der normalen Verhältnisse unbedingt notwendig und namentlich die Kenntnisse der trabekulären Konstruktionen des Fersenbeines. Das letztere um so mehr, denn laut Beobachtungen kommen die Verletzungen größtenteils entsprechend dieser Konstruktion zustande. Am Sichersten gehen wir, wenn man neben dem Bild des verletzten Fersenbeines zum Vergleich auch die Röntgenaufnahme eines gesunden Fersenbeines dazu nimmt. Häufig ist der Angulus thalamo-retrothalamicus der Sitz des Bruches. Zur pünktlichen Erkennung der Bruchstelle genügt nicht das in einer Projektion aufgenommene Röntgenbild, namentlich wenn dasselbe nur ein latero-laterales ist. Außer der Feststellung, der pünktlichen Diagnose, können wir ebenfalls nur vom Röntgen die Pathologie der Fersenbeinbrüche und die Bereicherung derselben durch die Bekanntgabe neuerer Brucharten erwarten, was um so mehr wünschenswert ist, da die alte Klassifizierungsmethode überhaupt nicht vollkommen ist. Das Ziel der Behandlung sei, die Verhinderung der späteren Fersenschmerzen (Tharsalgie). Aus diesem Grunde ist die blutige Vereinigung der Bruchstücke ratsam. Verf. gibt die ausführliche Beschreibung der anatomischen Konstruktionen des Fersenbeins, hauptsächlich auf sein Knochenbalkensystem. Im Rahmen des Artikels gibt er 3 Krankengeschichten. 7 Röntgenogramme und 1 Strukturbild. *von Lobmayer* (Budapest).

Le Goff: Un volumineux kyste dentifère de la dent de sagesse. (Eine umfangreiche Cyste am Weisheitszahn.) Bull. et mém. de la soc. de radiol. méd. de France Jg. **15**, Nr. 144, S. 330—331. 1927.

Eine 74jährige Patientin zeigte einen harten Tumor am Angulus und am aufsteigenden Ast des Unterkiefers rechts. Dieser Tumor hatte sich schleichend während der letzten Jahre entwickelt; er verursachte keine Schmerzen, störte jedoch wegen seiner Größe beim Kauen und Sprechen. Auf der Röntgenaufnahme sah der Unterkiefer wie aufgeblasen aus, es war eine große Aufhellung zu sehen, die von einer dünnen Knochenschale umgeben war, und in deren Grund ein Zahn lag. Nach dessen Extraktion entleerte sich eine große Menge einer bräunlichen Flüssigkeit. Der Unterkiefer nahm dann langsam wieder seine ursprüngliche Form an.

G. Velde (Saarbrücken).

Woerden, J. van: Echinokokkus der Wirbelsäule. (*Van Iterson Krankenh., Gouda.*) Dtsch. Zeitschr. f. Chir. Bd. **206**, H. 6, S. 394—405. 1927.

21jähriger Mann zeigt seit 3 Jahren eine Lähmung beider Beine, die 5 Monate nach einem Unfall beim Fußballspielen aufgetreten sein soll. Ebenso bestand Incontinentia alvi et urinae und Sensibilitätsstörungen an den Unterschenkeln. Die Untersuchung ergab eine Skoliose der unteren Brustwirbelsäule, eine spastische Paralyse beider Beine und eine Anaesthesie von L 2—3 bis einschl. S. 5. Unter der Annahme eines Tumors in der Höhe des XII. Brustwirbels wurde die Laminektomie vorgenommen. Dabei ergab sich eine Echinokokkencyste, die sich in das Mediastinum post. fortsetzt und einen Ausläufer hat, der, vor der Medulla gelegen, diese gegen die Hinterwand des Wirbelkanals zusammendrückt. Nach Exstirpation

Digitized by Google

der Cyste Naht. Die Lähmungserscheinungen blieben, abgesehen von einer vorübergehenden Besserung der Sensibilität 8 Monate nach der Operation, unverändert. Etwa 1 Jahr später Rezidiv in der Narbe. Die Myelographie ergab einen Stop in der Höhe des XI. Brustwirbels, der noch nach 2 Monaten sichtbar ist. Die Echinokokken des Wirbelkanals entstehen meistens paravertebral und wachsen erst sekundär in den Wirbelkanal hinein, wo ihre Lage meist extradural bleibt. *Harms* (Hannover).

Grudziński, Zygmunt: Über krankhafte Veränderungen im Skelette im Verlaufe von Erkrankungen des reticulo-endothelialen Systems. Polski przegląd radjol. Bd. 2, H. 3, S. 189—198 u. franz. Zusammenfassung S. 185—186. 1927. (Polnisch.)

Die Erkrankungen des reticulo-endothelialen Systems haben weit häufiger, als es angenommen wird, ihren Sitz in den Knochen, und zwar vorwiegend in der Wirbelsäule. Die röntgenologisch beobachteten Knochenveränderungen im Verlaufe des Morbus Gaucher, der lymphatischen und myeloischen Leukämie und Lymphogranulomatose sind fast identisch mit den Befunden bei diffuser Knochencarcinose. Hier und da wird vor allem die Spongiosa des Wirbelkörpers und die Fortsätze ergriffen, die Intervertebralscheibe geschont. Das wuchernde Reticuloendothel führt zur Entkalkung und herdförmigem Knochenschwund, die Wirbelkörper werden abgeplattet. Seltener werden sklerosierte Herde beobachtet. Die Differentialdiagnose gegenüber der tuberkulösen Spondylitis macht keine Schwierigkeiten. Der Verf. berichtet über einen Fall von weit vorgeschrittener Lymphogranulomatose mit Beteiligung der Wirbelsäule. Anamnestisch dürfte die Wirbelsäulenaffektion seit einem Jahr bestehen. Auf der Wirbelsäulenaufnahme ist der XII. Brustwirbelkörper als ein schmaler Streifen (vertebre-sandwitsch) zu sehen, die Lendenwirbelkörper weitgehend entkalkt und mehr oder weniger stark abgeplattet. Die Querfortsätze sind entweder vollkommen verschwunden oder nur angedeutet. *Th. Blühbaum* (Berlin).

Gold, H.: Ostitis deformans und Sarkombildung im Oberarmknochen. (*Ges. d. Ärzte, Wien, Sitzg. v. 25. XI. 1927.*) Wien. med. Wochenschr. Jg. **77**, Nr. 50, S. 1700. 1927.

Bei einem 63 jährigen Patienten bestand seit $^1/_2$ Jahr eine Schwellung des linken Oberarmes. Das Röntgenbild zeigte eine vollständige Zerstörung des Oberarmkopfes durch ein Sarkom, während der übrige Humerus alle Zeichen der Ositis Paget aufwies. Redner tritt für die Trennung der beiden Formen der Ostitis fibrosa (Paget und Recklinghausen) ein. Kienböck betont in der Aussprache nochmals, daß bei Paget und Recklinghausen zwei vollkommen verschiedene Erkrankungen vorliegen, die nichts miteinander zu tun haben. Er schlägt für die beiden Affektionen die Bezeichnungen: Ostosis deformans hyperplastica Paget und Ostosis fibro-cystica atrophicans Engel-Recklinghausen vor. *Eisler* (Wien).

Monod, Raoul: Métastases osseuses et viscérales dans un cancer du col utérin non irradié. (Knochen- und Eingeweidemetastasen bei einem nicht bestrahlten Uteruscollumcarcinom.) (*Soc. de chir., Paris, 18. V. 1927.*) Gynécologie Jg. **26**, Nr. 7, S. 421 bis 422. 1927.

Verf. berichtet über folgenden Fall: Bei einer 25jährigen Frau wurde am 22. IX. 1925 wegen nicht ulcerierten Collumcarcinom Totalexstirpation vorgenommen. Patientin wurde weiter nicht behandelt und kam 1 Jahr später ad exitum. Die Autopsie ergab neben großem Tumor, der das kleine Becken nahezu ausfüllte, Metastasen in der rechten Lunge und im rechten Leberlappen. An Hand dieses Falles geht Verf. auf die von J. L. Faure vorgelegte Frage: begünstigt Radiumbehandlung die Entwicklung von Metastasen? näher ein und kommt zu dem Schlusse, daß wohl viel öfter auch beim Plattenepithelcarcinom des Collum Metastasen zur Beobachtung kämen, wenn die Träger nicht immer so frühzeitig ihrem Carcinom erlägen. *Oskar Bott* (Wiesbaden).

Niseggi, Carlo Horacio: Über hämophile Gelenkaffektionen. (Radiologische Studie.) Prensa méd. argentina Jg. **14**, Nr. 16, S. 620—626. 1927. (Spanisch.)

Verf. gibt einen kurzen Abriß der Pathologie der Blutergelenke: Bluterguß, Kapsel und Knorpelveränderungen, reaktive Knochenneubildung. Im Röntgenbild Atrophie, später unregelmäßige Gelenkflächen, Verschmälerung des Gelenkspaltes. Die Differentialdiagnose ist demnach nicht immer ganz leicht. Krankengeschichte und Bilder eines einschlägigen Falles. *Abeles* (Frankfurt a. M.).

Digitized by Google

Richter, Wilhelm: Knochen- und Gelenkerkrankungen in der Dermatologie unter Berücksichtigung der Differentialdiagnosen. (*Berlin. dermatol. Ges., Sitzg. v. 14. VI. 1927.*) Dermatol. Zeitschr. Bd. 51, H. 3/4, S. 219—225. 1927.

Das Röntgenbild der Arthritis gonorrhoica zeigt schon kurze Zeit nach Auftreten der Erkrankung Verschmälerung und Verschleierung des Gelenkspaltes als Folge der Knorpelusurierung. Manchmal wird auch Periostitis beobachtet. Der Endausgang ist häufig eine vollkommene Ankylose des Gelenkes. Die unspezifischen Erkrankungen Axhausens unterscheiden sich klinisch nicht von der gonorrhoischen Arthritis, röntgenologisch findet man aber keine Gelenkveränderung. Es handelt sich wahrscheinlich um paraartikuläre Metastasen bei Infektionskrankheiten. Die Gelenktuberkulose zeigt neben dem Fungus, der sich im Röntgenbild als spindelförmige Verdickung der Weichteile offenbart, atrophische Herde in den Epiphysenpartien. Das Gelenk selbst wird anfangs nicht befallen. Die Tuberkulose unterscheidet sich von der Arthr. gon. durch das Tiefgreifen der atrophischen Herde in den Epiphysen und nach der Ausheilung durch die schwache Zeichnung der Knochenleisten. Bei der Gelenklues findet man im Röntgenbild eine Verengerung des Gelenkspaltes. Da sonst nur bei älteren Fällen leichte Osteophytenbildungen auftreten, läßt sich eine sichere Diagnose nur unter Berücksichtigung der übrigen klinischen Untersuchungsmethoden stellen. Die Arthritis deformans charakterisiert sich durch ausgedehnte Osteophyten an den Epicondylen. Daneben bestehen Veränderungen des Gelenkspaltes und Verschieben der Knochenachsen. Die Psoriasis befällt ebenfalls die Gelenke und man beobachtet dann Veränderungen an den Phalangen, ähnlich denen von Arthritis urica. Die tabischen Arthropathien führen zu schweren Gelenkdeformierungen und starken Knochenneubildungen. Das Mal perforans geht häufig mit tabischen Gelenkveränderungen einher. Von den Knochenveränderungen werden außer der Tuberkulose die Knochencysten erwähnt, die klinisch keine Erscheinungen machen, röntgenologisch aber einen umschriebenen, mit unregelmäßig durcheinander laufenden Knochenleisten durchsetzten Herd aufweisen. Bei der Ostitis fibrosa besteht eine Auftreibung und schwammige Auflockerung des Knochens. Die Osteomyelitis luica kann klinisch und röntgenologisch das gleiche Bild wie die gewöhnliche Osteomyelitis geben. Die Osteochondritis luica der Neugeborenen besteht in Auffaserung der Epiphysenlinie.

In der Aussprache betont Buschke, daß die Arthritis gonorrhoica meist mit normaler Gelenkfunktion ausheilt und keineswegs immer monoartikulär auftritt, wie man gewöhnlich annimmt. *Hans Kloiber* (Baden-Baden).

Winnicka, Kazimiera: Arthropathia psoriatica. Polski przegląd radjol. Bd. 2, H. 3, S. 199—204 u. franz. Zusammenfassung S. 186. 1927. (Polnisch.)

Nach 16 Jahren hartnäckiger Psoriasis trat bei dem jetzt 35jähriger Patienten eine Schwellung und Schmerzhaftigkeit der Interphalangealgelenke der Hände und Füße auf. Jeder neue Psoriasisschub war von einer Exacerbation des Gelenkleidens begleitet. Nach der Resorption der Effloreszenzen traten auch die Gelenkbeschwerden zurück, jedoch nie vollkommen. Der Zusammenhang war unbestreitbar, für eine andere Ätiologie des Gelenkleidens bestand kein Anhaltspunkt. Die Röntgenaufnahme zeigte, neben einer mäßigen Atrophie der Phalangen und einer Verengerung der Gelenkspalten, zarte periostitische Auflagerungen längs der Phalangen. Ein ähnlicher Befund also, wie ihn Nobl, Remenoswky u. a. bei diesen Fällen fanden. *Th. Blühbaum* (Berlin).

Atmungsorgane (einschl. Nasennebenhöhlen, Hilusdrüsen, Zwerchfell).

● **Maendl, Hanns: Die Kollapstherapie der Lungentuberkulose mit besonderer Berücksichtigung des künstlichen Pneumothorax.** Wien: Julius Springer 1927. IX, 206 S. u. 116 Abb. RM. 18.—.

Maendl gibt in seinem Buch über die Kollapstherapie der Lungentuberkulose unter ausführlicher Berücksichtigung der Geschichte eine umfassende zeitgemäße Darstellung dieses Behandlungsverfahrens. Eine schlechthin erschöpfende Literaturkenntnis und große eigene Erfahrung durch die langjährige Leitung einer großen Lungenheilstätte finden ihren Niederschlag in der übersichtlich gegliederten und durch

Digitized by Google

persönliche Kritik gehobenen Darstellung des Gegenstandes. Die Anordnung kommt in folgenden Kapitelüberschriften zum Ausdruck: Die Geschichte des Pneumothorax, Anzeigen und Gegenanzeigen, die Technik, Komplikationen und Zwischenfälle, die andere Lunge, die Bedeutung der Röntgendiagnostik, Prognose und Therapie der Verwachsungen, erweiterte Indikationen, der Pneumothorax beim Kinde, die Phrenicotomie, die Thorakoplastik und weitere klinische Abschnitte. „Das Röntgenverfahren ist für den, der Kollapstherapie betreibt, ein unentbehrliches Hilfsmittel. Der Ausbau der Methodik, die Indikationsstellung sind ohne dieses Verfahren nicht möglich." Es ist selbstverständlich, daß zahlreiche gute Röntgenbilder und lehrreiche Skizzen die Krankengeschichten des Textes begleiten. Bei der Indikationsstellung, die sich in verschiedener Weite und Strenge, aber bei allen Autoren um das Bild der schweren, einseitigen, progredienten Erkrankung ordnet, hat das Röntgenverfahren wesentlich mitzuwirken. Stets ist ein Röntgenogramm notwendig. Ausdehnung, Art des Prozesses (Qualitätsdiagnose), Gegenwart von Kavernen, ihre Größe, Lage und Art, Wandbeschaffenheit, flüssiger Inhalt, Beschaffenheit der gesunden Seite sind die wesentlichsten Fragen. Wie bei spontanem Pneumothorax zur Beurteilung der Lunge ihre Entfaltung abgewartet werden muß, kann bei einem großen pleuritischen Exsudat die Lunge erst nach Ablassen des Ergusses beurteilt werden. Auch bei der Ermittlung der Gegenanzeigen — von den auf den Thorax bezüglichen seien nur angeführt: Beiderseitigkeit der Erkrankung, aktiver Prozeß der besseren Lunge, Emphysem, Verschwartung der besseren Seite — ist die Röntgendiagnostik unentbehrlich. Die Einstichstelle ist so zu wählen, daß die Vermutung für einen nicht verwachsenen Pleuraraum spricht. Die Lunge soll dort möglichst gesund sein. Mit Nachdruck betont M., daß es Fälle mit vorausgegangener exsudativer Rippenfellentzündung, mit Fixation des Zwerchfellmuskels, mit Verziehung des Mittelfelles nach der kranken Seite hin gibt, bei denen der Pneumothorax glatt gelingt. Entscheidend ist immer nur der Versuch. Eingemauerte große Spitzenkavernen können sich vollkommen von der Thoraxwand ablösen. Nach der Anlegung erfolgt die röntgenologische Kontrolle des Grades der Ablösung und des Kollapses. Die Regelung der Nachfüllung, sei es daß Kompressions- oder Entspannungswirkung beabsichtigt ist, erfolgt vorwiegend auf Grund der Röntgenbeobachtung. Nachgefüllt muß werden, wenn der gewünschte Zustand der Lunge wieder schwindet. Da die Geschwindigkeit der Gasresorption von mannigfachen Umständen abhängt und die Ausdehnung der Lunge und unter allen Umständen eine Berührung der visceralen mit der parietalen Pleura verhütet werden soll, um Verklebungen zu vermeiden, sind besonders im Anfang häufige Röntgenkontrollen notwendig. Ebenso wie M. die Durchführung der Behandlung bis zum Ende in eine Hand gelegt wissen will, sind auch die fortlaufenden Röntgenuntersuchungen womöglich von einem Untersucher vorzunehmen. Feststellung von Adhäsionssträngen, und von deren Beziehung zu Kavernen, das Hautemphysem, Schwarten- und Mediastinalemphysem, Überblähung und Verlagerung des Mediastinums, Verfolgung pleuritischer Veränderungen, von Exsudaten, ständige Beobachtung der anderen Seite und vieles andere gehören zu den Aufgaben der Röntgendiagnostik bei der Pneumothoraxtherapie. Um Röntgendiagnostik erfolgreich zu treiben, ist die Kenntnis der Anatomie und Pathologie, der therapeutischen Möglichkeiten, Anzeigen und Techniken eine unentbehrliche Voraussetzung. Und dadurch, daß das Buch diese Kenntnisse in erschöpfender und doch bündiger Form vermittelt, wendet es sich nicht nur an den Lungentherapeuten, sondern auch an den Röntgenfacharzt, der auf diesem Gebiete tätig ist. *Fleischner* (Wien).

Claus, Georg: Beitrag zur Röntgendiagnostik der Nasennebenhöhlen. (*Univ.-Hals-, Nasen- u. Ohrenklin., Charité, Berlin.*) Fortschr. a. d. Geb. d. Röntgenstr. Bd. **36**, H. 3, S. 677—680. 1927.

Mehrfach beobachtete Verf. auf Röntgenbildern der Stirnhöhlen scharf begrenzte Schatten im Lumen der Höhle, wo Fremdkörper mit Sicherheit auszuschließen waren.

Digitized by Google

Im näher beschriebenen Fall handelte es sich um einen kreisrunden an einem kurzen Stiel sitzenden Schatten, der die gleiche Dichte wie der übrige Knochen aufwies und an die Silhouette einer an einem Stiel hängenden Beere erinnerte. Aufnahmen in verschiedenen Durchmessern ergaben, daß der Tumor sich im Inneren der Höhle befand und durch einen Fortsatz mit dem Dach der Stirnhöhle zusammenhing. Äußerlich bestand keinerlei Exostosenbildung. Es handelte sich hier um eine isolierte Exostose innerhalb der Stirnhöhle, wie sie noch nicht beschrieben worden ist. Man muß an die Möglichkeit einer solchen Exostose denken, um eine Fehldiagnose zu vermeiden. Beschwerden brauchen bei einer derartigen Anomalie nicht zu bestehen. Illustration durch Röntgenbilder. *Kaull* (Wilhelmshaven).

Burrell, L. S. T., and R. R. Trail: A case of fibroma of the bronchus. (Ein Fall von Fibrom des Bronchus.) (*Roy. Free hosp., London.*) Lancet Bd. **213**, Nr. 23, S. 1180. 1927.

23jährige Pat. mit Haemoptoe und Tbc. neg. Sputum, Röntgenbefund negativ. Die Lipojodolinjektion durch die Membrana Cricothyreoidea und nachfolgende Röntgenuntersuchung ergibt einen Verschluß eines großen Bronchus. Mittels Bronchoskop wird sodann ein das Lumen ausfüllender solider Tumor des linken Oberlappenbronchus festgestellt, derselbe wird mit Hilfe des Bronchoskopes entfernt, die histologische Untersuchung ergibt ein Fibrom. *Presser* (Wien).

Hague, Omer G., and R. W. McBain: Silicosis as an industrial hazard in Ontario gold mining. (Silicosis als Berufskrankheit in den Goldminen in Ontario.) Americ. journ. of roentgenol. a. radium therapy Bd. **18**, Nr. 4, S. 315—322. 1927.

Bericht über eine Untersuchung der Belegschaft der Goldminen von Nord-Ontario. Unter 4000 untersuchten Bergarbeitern. Nur bei 94 von ihnen wurden Veränderungen von Silicosis in der Lunge festgestellt. Der Einteilung folgend, wie sie bei der Klassifizierung in den Untersuchungen in den südafrikanischen Goldminen vorgenommen worden war, werden unterschieden: Ein Vorstadium, ein primäres und sekundäres Stadium. Im Vorstadium findet man seitlich und abwärts vom Hilus einzeln und in Gruppen stehende, dunkle, scharf begrenzte Flecken, meist symmetrisch angeordnet. Das 1. Stadium, wenn es im Röntgenbild nicht durch Komplikationen wie Tuberkulose, Syphilis, Bronchiektasien usw. verdeckt ist, ist leicht zu erkennen. Es zeigt allgemein ausgestreute, kleine und größere, vielfach konfluierende Flecken, die aber keine größeren zusammenhängende Schatten bilden. Im 2. Stadium sind diese Flecken gleichmäßig von der Spitze bis zur Basis ausgestreut, größer und konfluieren zu größeren Schatten. Wenn gleichzeitig gröbere tuberkulöse Veränderungen bestehen, ist die Unterscheidung der pneumonokoniotischen Veränderungen schwierig, oft unmöglich. Im Vergleich mit der Goldgräberkrankheit in Süd-Afrika ist die Silicosis im Distrikt von Nord-Ontario seltener. Hier sind im Röntgenbild die Schatten weicher als in Süd-Afrika. Das liegt wahrscheinlich daran, daß der Gesteinstaub nur in geringer Menge Silicate enthält. Silicose scheint die Anfälligkeit der Lunge für Tuberkulose zu erhöhen. *Fleischner* (Wien).

Sante, L. R.: Massive (atelectatic) collapse of the lung. (Massiver Kollaps der Lunge.) Radiol. review Bd. **49**, Nr. 11, S. 413—415. 1927.

Diese Erkrankung findet sich häufig nach Abdominaloperationen, nach Verletzungen im Bereiche des Thorax, sowie nach Beckenbrüchen. Es gibt zwei Formen. Bei der ersten stehen die Erscheinungen von seiten des Respirationstraktes im Vordergrund, die Erscheinungen treten 1—5 Tage nach der Operation auf, und zwar bestehen sie in Pulsbeschleunigung, Temperaturerhöhung und Vermehrung der Leukocyten. Bei der zweiten Form stehen die Lungenerscheinungen im Hintergrund, die physikalische Untersuchung ergibt Dämpfung der befallenen Seite und eine Verziehung des Herzens nach der befallenen Seite. Im Röntgenbilde ist eine intensive komplette Verschattung der befallenen Seite, sowie eine Verziehung des Mediastinums nach der erkrankten Seite zu sehen. Die Lobärpneumonie, welche ähnliche Verschattung macht, bewirkt nie eine Verlagerung des Mediastinums nach der erkrankten Seite, die diffuse interstitielle, chronische Pneumonie macht wohl Mediastinalverziehung, aber der Schatten ist niemals so vollkommen homogen. Ätiologisch wird eine Schädigung des

Digitized by Google

Vagus angenommen, wodurch entweder die Wände der Bronchiolen kollabieren sollen, oder nach einer anderen Annahme der Hustenreiz unterdrückt wird, so daß der retinierte Schleim die Lumnia verstopft. Sobald dann die Alveolarluft resorbiert ist, kollabiert die Lunge. Legt man den Patienten auf die gesunde Seite und läßt ihn husten, dann sieht man sehr bald sowohl klinisch als auch im Röntgenbild eine Besserung eintreten. Es sollen demnach prophylaktisch alle postoperativen Fälle in den ersten Tagen nach der Operation ihre Lage fortwährend von einer Seite zur anderen wechseln.

Presser (Wien).

Fleischner, Felix: Der selektive Kollaps des kranken Lungenteiles im Pneumothorax. (*Röntgeninst., Wilhelminen-Spit., Wien.*) Wien. klin. Wochenschr. Jg. **40**, Nr. 42, S. 1323—1324. 1927.

Schilderung des zuerst von P. Morgan beschriebenen Verhaltens, daß im längere Zeit bestehenden Pneumothorax sehr oft der infiltrierte Lungenteil mehr retrahiert ist als die übrige gut gelüftete Lunge. Darstellung der Art und Wirkungsweise der wirksamen Kräfte. Würdigung dieses Zustandes für den Heilverlauf. *Fleischner* (Wien).

Gravesen, J.: The value of the qualitative radiological diagnosis of pulmonary tuberculosis. (Der Wert der röntgenologischen Qualitätsdiagnose bei der Lungentuberkulose.) Proc. of the roy. soc. of med. Bd. **21**, Nr. 1, sect. of electro-therapeut., 21. X. 1927, S. 13—24. 1927.

Gravesen (Kopenhagen) betont die Bedeutung der Qualitätsdiagnose im Sinne von Aschoff, Nicol, Graeff und Kupferer für Diagnose und Indikationsstellung, besonders für die Auswahl geeigneter Fälle für Sanocrysinbehandlung, für die sich exsudative Formen eignen. Die röntgenologisch mögliche genaue Verfolgung des Heilverlaufes erlaubt die Behandlung den Eigentümlichkeiten des Falles anzupassen. Beispiele mit Krankengeschichten und Röntgenbilder folgen. *Fleischner* (Wien).

Lydtin, K.: Klinische Untersuchungen über die Art der Entwicklung der Lungentuberkulose. (*I. med. Klin., Univ. München.*) Zeitschr. f. Tuberkul. Bd. **49**, H. 1, S. 1—18. 1927.

Nach einem Überblick über die Entwicklung der Anschauungen über den Beginn der Lungentuberkulose in den letzten 2—3 Jahrzehnten erörtert Verf. ein Material von 450 Fällen, durch das er zur Schlußfolgerung geführt wird, daß die Lungentuberkulose nicht aus kleinsten Anfängen, aus einzelnen mikroskopischen Tuberkeln mit reizloser Umgebung, aus der Spitze heraus entsteht. Vielmehr in der ganz überwiegenden Mehrzahl der Fälle, auch wenn sich keine Bacillen im Auswurf zunächst nachweisen lassen, beginnt sie mehr oder minder akut am Orte der Erkrankung und führt rasch zu eindeutigen und relativ ausgedehnten Veränderungen im Röntgenbild, so daß in frischen Fällen häufig Spitzen und infraclaviculäres Gebiet gleichzeitig betroffen sind. Diese akuten Tuberkuloseformen sind mit den Tuberkulosen mit starker perifokaler Entzündung, die der Verf. in einer früheren Mitteilung beschrieben hat, in Verbindung zu setzen. Ein Teil dieser beschriebenen Tuberkulosen mit starker perifokaler Entzündung ist solchen beginnenden Tuberkulosen gleichzusetzen. Der andere Teil jedoch, bei dem die initialen Veränderungen im Mittel- oder Unterfeld lokalisiert sind, scheint von diesem abzuweichen. Nämlich während bei dem ersteren trotz des relativ akuten Beginns das häufigste Bild der Lungentuberkulose das des kranio-caudalen fortschreitenden Prozesses nach wie vor ist, wenn auch die initialen Veränderungen röntgenologisch nicht im allerobersten Spitzengebiet, sondern von vornherein auch oder nur infraclaviculär sitzen, so ist bei den atypischen Formen ein solches Fortschreiten von oben nach unten nicht festzustellen, vielmehr scheinen die Herde völlig regellos zerstreut zu liegen. Sie gleichen hierin Tuberkulosen des Kindesalters, bei denen ebenfalls die stark entzündlichen Erscheinungen bestehen und bei denen häufig zu gleicher Zeit eine extrapulmonale Tuberkulose nachweisbar ist. Diese Formen wird man am treffendsten als weit ins Erwachsenenalter hineinreichende kindliche Reaktionsformen auf den tuberkulösen Infekt betrachten können. *Karl Diehl* (Sommerfeld).

Digitized by Google

Leuret, E., G. Aumont et J. Caussimon: A propos du diagnostic radiologique des cavernes pulmonaires. (Zur Röntgendiagnose der Lungenkavernen.) Bull. et mém. de la soc. de radiol. méd. de France Jg. **15**, Nr. 144, S. 320—324. 1927.

An der Hand mehrerer Röntgenbilder wird auf die Schwierigkeiten hingewiesen, die sich bei der Feststellung einer Kaverne ergeben können. Zwischen dem klinischen, dem röntgenologischen und dem pathologisch-anatomischen Befund bestehen häufig erhebliche Unterschiede. Auf der einen Seite gelingt es nicht immer, die Pseudokavernen von den echten Kavernen zu unterscheiden, andererseits werden bei der Sektion häufig Kavernen entdeckt, die weder klinisch noch röntgenologisch nachweisbar waren. Zur Klärung der Diagnose wird u. a. die Verwendung des Lipiodol empfohlen. Demgegenüber weist Cherfils in der Aussprache darauf hin, daß das Lipiodol sehr unangenehme Reaktionen hervorrufen kann, und daß dessen Verwendung die Existenz einer Kaverne nicht mit Sicherheit ausschließt. *L. Rickmann* (Ziegenhals O./S.).

Fleischner: Überlappung der gesunden Halblunge bei Schrumpfung der anderen. (*Wien. Ges. f. Röntgenkunde, Sitzg. v. 7. VI. 1927.*) Fortschr. a. d. Geb. d. Röntgenstr. Bd. **36**, H. 3, S. 724—725. 1927.

Ähnliche Bilder wie bei der Überblähung des Mediastinums bei Pneumothorax kommen manchmal bei einseitigen Schrumpfungsprozessen zustande. Ohne oder mit allgemeiner Verlagerung der Mediastinalorgane buchtet die obere schwache Stelle des Mediastinums nach der Seite der Schrumpfung vor. Es erscheint dann in der Hilusgegend des verdunkelten Feldes ein hellerer Bezirk, der durch eine scharfe Bogenlinie begrenzt ist. Schräge und seitliche Durchsicht lassen hier wie bei der Überblähung das Abrücken der Gefäße und manchmal auch des Herzens vom Sternum und damit die Zugehörigkeit dieses Raumes zur anderen Lunge eindeutig erkennen. Zum Unterschied vom Verhalten beim Pneumothorax sieht man bei dieser „Überlappung" die überwölbende Grenzmembran bei der Atmung stillstehen oder sich beim Inspirium nach der Seite der Schrumpfung bewegen. Gelegentlich kann bei einem auf den linken Unterlappen beschränkten Schrumpfungsprozeß, wenn der verkleinerte Unterlappen hinter dem Herzen versteckt ist, diese Überlappung auf die im Vorderbild nicht erkennbaren Veränderungen hinweisen. Vorweisung von Röntgenbildern, zum Teil mit Bronchographie, wodurch die anatomische Zugehörigkeit der überlappenden Lunge zur anderen Seite dargetan wird.

In der Aussprache erwähnt Lenk, daß ein ähnliches Verhalten vorkommen kann, wenn etwa bei einem Bronchuscarcinom eine hochgradige Bronchostenose entsteht, was Fleischner aus seiner Erfahrung bestätigt. *Fleischner* (Wien).

Pokrowsky, S. A.: Zur Frage der Spontanheilung des Lungenechinokokkus. (*Röntgenkabinett, chir. Gouvernements-Krankenh., Orenburg.*) Dtsch. Zeitschr. f. Chir. Bd. **206**, H. 6, S. 406—422. 1927.

Die Erkennung des Lungenechinokokkus ist durch die Röntgenmethode außerordentlich gefördert. Sie ermöglicht nicht nur seine Erkennung, sondern besonders die Beobachtung des weiteren Verlaufs der Erkrankung, des Wachstums der Cyste und des Auftretens etwaiger Komplikationen, sowie besonders auch eines etwaigen Durchbruchs in die Bronchien mit nachfolgender Rückbildung bzw. Heilung. Es wird über 4 Fälle von Lungenechinokokkus berichtet, bei denen der spontan erfolgte Durchbruch in die Bronchien zur Heilung führte. *Harms* (Hannover).

Morison, J. M. Woodburn: X-rays and cancer diagnosis; including a note on the history of the opaque meal. II. (Röntgenstrahlen und Krebsdiagnose nebst einer Bemerkung über die Geschichte der Kontrastmahlzeit.) Brit. journ. of radiol. (Arch. of radiol. a. electrotherapy) Bd. **32**, Nr. 328, S. 383—404. 1927.

Die Arbeit enthält eine Ausführung der physikalischen Grundlagen der Röntgendiagnostik, ferner Auseinandersetzungen über die Einfügung der diagnostischen Ergebnisse in die Ergebnisse der übrigen klinischen Untersuchungsmethoden und eine Darstellung der Geschichte der Kontrastmahlzeit. Im besonderen wird die Röntgendiagnostik der Carcinome verschiedener Lokalisation geschildert und zwar: Thorax: Tumoren der Pleura, ergeben im allgemeinen den einem Exsudat entsprechenden Be-

Digitized by Google

fund, die Differentialdiagnose ist röntgenologisch nicht zu stellen. Primär-Ca. der Lunge: Es gibt 2 Arten. Das vom Bronchus ausgehende (90% aller Lungenca.). Dieses verursacht Bronchostenose und dadurch Kollaps eines Lappens. Im Röntgenbilde sieht man die entsprechende Verschattung und Verlagerung des Mediastinums gegen die erkrankte Seite; inspiratorische Verlagerung des Mediastinums ist wohl beschrieben, wurde aber vom Verf. niemals gesehen. Die Tumoren dringen alsbald in die Lunge ein, wo sie einen ganzen Lappen einnehmen können. Auftretende Pleuritis kann das ganze Bild maskieren. Die zweite Art ist das im Lungengewebe entstehende Ca., es ergreift fast immer den Oberlappen, begrenzt sich entsprechend dem Lappen, im Verlaufe entstehen Kavernen, auch Abscesse. Das Bild ist der Pneumonie ähnlich, doch ist der Schatten weniger dicht. Bei Tuberkulose ist der Schatten nicht so scharf begrenzt, hat seine größte Dichte in den Spitzenregionen und verliert sich basalwärts allmählich. Die Differentialdiagnose gegen Syphilis kann nur durch Heranziehung der übrigen klinischen Befunde gemacht werden. Pleuraergüsse maskieren auch hier oft das Bild, in solchen Fällen kann ein diagnostischer Pneumothorax, nach Ablassen des Exsudats angelegt, von Wert sein. Die Ca. der Lunge betragen ungefähr 1% aller Krebsfälle, sind in letzter Zeit, vielleicht durch bessere Diagnosestellung, häufiger geworden. Ca.-Metastasen können solitär auftreten und diffus. Die solitären können auch bei Sarkomen und Hypernephromen auftreten, sie bilden scharf begrenzte Schatten, welche gegen die Basis an Größe zunehmen. Die diffusen geben uncharakteristische, meist basal lokalisierte Schatten, diese Lokalisation spricht gegen Tuberkulose. Mediastinaltumoren können in die Lunge eindringen und dann ein den primären Lungentumoren ähnliches Bild erheben. Die Differentialdiagnose von Lungentumoren und Aneurysmen kann oft schwierig sein, Phrenicuslähmung kommt bei beiden Erkrankungen vor. In Anbetracht der Fortschritte der Thoraxchirurgie in den letzten Jahren hat die Frühdiagnose des Lungenkrebses besondere Bedeutung gewonnen. — Ca. des Oesophagus, Röntgensymptomatologie und Differentialdiagnose wird besprochen. Magenkrebs: 2 Typen. Der proliferative, welcher meist Pylorusstenose macht, und der Scirrhus, welcher meist Pylorusinsuffizienz verursacht. Zur Untersuchung des unteren Oesophagusendes und der Cardia ist Beckenhochlage erforderlich. Für die Frühdiagnoe ist das Studium der Peristaltik von größter Bedeutung. Die Differentialdiagnose wird besprochen. Ca. des Dünndarmes wurde vom Verf. nicht beobachtet, Ca. des Dickdarmes ist häufig, der Kontrasteinlauf für seine Diagnose nicht zu entbehren. Es werden noch die Zeichen und Differentialdiagnose der Knochenmetastasen ganz flüchtig besprochen. *Presser* (Wien).

Abramowitsch, Th.: Über die sogenannte Hernia mediastinalis. (*Ukrain. Staatsinst. f. Tuberkuloseforsch., Kiev.*) Fortschr. a. d. Geb. d. Röntgenstr. Bd. **36**, H. 3, S. 651—656. 1927.

Anführung der bekannten Tatsachen über die Überblähung des Mediastinums an Hand von Röntgenbildern. Bei geringer Ausbildung der Überblähung ist sie nur bei schräger Durchleuchtung erkennbar. *Fleischner* (Wien).

Verdauungskanal (außer Zähne).

Le Goff: Inversion sous-diaphragmatique des organes. (Situs inversus der Bauchorgane.) Bull. et mém. de la soc. de radiol. méd. de France Jg. **15**, Nr. 144, S. 331—332. 1927.

Der Situs inversus totalis ist verhältnismäßig häufig, während ein Situs inversus, der nur die Bauchorgane betrifft, viel seltener ist. Der Verf. beobachtete folgenden Fall: Eine 36jährige Patientin klagte über dyspeptische Beschwerden, wie man sie bei Superacidität beobachtet, mit starken Schmerzen im rechten Hypochondrium. Bei der Röntgenuntersuchung sah man zunächst einen normalen Thorax. Ein Schatten unter dem rechten Zwerchfell schien die stark verkleinerte Leber zu sein, ein sehr großer Schatten unter dem linken Zwerchfell die enorm vergrößerte Milz. Nach Einnahme einer Kontrastmahlzeit fand man den Magen rechts liegen. Das Duodenum verlief nach links. Der Magen zeigte normale Form, der Druckschmerz lag in der Mitte der kleinen Kurvatur. Der Dünndarm lag rechts, der Kolonverlauf war nicht genau zu verfolgen. Ein Bariumeinlauf zeigte ein enorm erweitertes Kolon (es mußten

Digitized by Google

3 l eingeführt werden), dessen unterste Partien an normaler Stelle lagen; an der linken Flexur war eine Schleife, das Colon transversum hing außerordentlich tief herunter, das Coecum und das Colon ascendens lagen in der Mitte. — Bei der Erkrankung der Patientin hatte es sich wahrscheinlich um ein Ulcus ventriculi gehandelt. *G. Velde* (Saarbrücken).

Ritvo, Max, and Soma Weiss: Physostigmine as an aid in gastrointestinal Roentgen-ray diagnosis. (Physostigmin als Hilfsmittel bei der Röntgendiagnostik des Magen-Darmkanals.) (*X-ray dep. a. Thorndike laborat., Boston city hosp., Boston.*) Americ. journ. of roentgenol. a. radium therapy Bd. 18, Nr. 4, S. 301—314. 1927.

Während Pituitrin in der Hauptsache den Tonus, dagegen kaum die Peristaltik beeinflußt, Cholin hauptsächlich nur die Motilität, werden durch Physostigmin sowohl der Tonus gesteigert, die Peristaltik erhöht und außerdem Spasmen überwunden. Es wurden deshalb Versuche an 4 Katzen, 3 Hunden und 44 Patienten angestellt. Als die geeignetste Dosis erwies sich 2,6 mg per os. Auf 1,3 mg wurde wohl der Tonus, dagegen die Peristaltik nur wenig gesteigert, auf 4,0 mg traten dagegen toxische Symptome auf. Den Patienten wurde zuerst 6 bzw. 24 Stunden vor der Durchleuchtung Kontrastbrei verabfolgt. 8 gesunden Individuen wurde 1,3 mg Physostigmin eingegeben, 6 magendarmgesunden 2,6 mg. Bei dieser letzten Gruppe zeigte sich ein stärkerer Anstieg sowohl des Tonus als auch besonders der Peristaltik, als bei der ersten. Es waren zu gleicher Zeit 2—3 Wellen am Magen sichtbar. Die lebhaftere Peristaltik trat nach 5—15 Min. auf und dauerte durchschnittlich 25 Min. Das Kräftigerwerden des Tonus wurde durchschnittlich nach 5—30 Min. beobachtet und hielt 40 bis 120 Min. an. Zuerst machte es sich im Dünndarm, dann im Kolon und zuletzt im Magen bemerkbar. Nach subcutaner Darreichung traten unangenehme Nebenerscheinungen, wie Kopfschmerzen, Krämpfe, Übelkeit, profuse Schweißausbrüche usw. auf. Von Magen-Darmkranken wurden untersucht Fälle mit Atonie und Dilatation des Magens, mit Ulcus, Carcinom und unbestimmter Diagnose. Die Physostigmingabe ermöglichte im allgemeinen eine bessere Darstellung sowohl des Sitzes und der Größe der krankhaften Veränderung. Es zeigte sich, daß gesunde Menschen schneller und kräftiger auf Ph. reagieren als Kranke, so daß auch bei späterer Nachuntersuchung auf die Heilung Schlüsse gezogen werden können. Auftretende Nebenerscheinungen können durch Atropin sofort beseitigt werden. Kontraindiziert ist es bei akuten Entzündungen in der Bauchhöhle, Ileus, Kachexie und Herzleiden. *Käding* (Delmenhorst).

Bársony, Tivadar, und Ferenc Polgár: Beiträge zur Röntgensymptomatologie der Hiatushernien. Gyógyászat Jg. 67, Nr. 50, S. 1114—1118. 1927. (Ungarisch.)

Die von Akerlund für die Hernie hiatus oesophagii beschriebenen Symptome werden von Verff. noch durch folgende ergänzt. 1. In Fällen von Hernia hiatus oesophagii ist eine aufmerksame Untersuchung der Speiseröhre von großer Wichtigkeit, da dieselbe gar nicht selten ebenfalls gleichzeitig erkrankt ist. Es wurden in 5 diesbezüglichen Fällen einmal ein Kardiacarcinom, einmal Speiseröhrendivertikel vorgefunden. 2. Kleine Defekte und Unebenheiten der ausgestülpten Magenschattenpartie dürfen uns nicht zur Annahme eines Carcinoms verleiten lassen, dieselben können bloß durch Abknickung und Faltenbildung seitens des Bruchsackes bedingt sein. 3. Die Füllung der über das Zwerchfell hinausragenden Magenpartie ist in Rückenlage am ausgedehntesten, während sie in Bauchlage gänzlich verschwinden kann. Der Grund liegt darin, daß die im Bruchsack sich befindliche Magenpartie in Rückenlage durch die Konvexität des Zwerchfelles gegen den Sinus phrenicocostalis hin verdrängt wird, wodurch der Verbindungsgang mit der abdominalen Magenpartie höher zu liegen kommt, während die entgegengesetzten Verhältnisse in Bauchlage die Entleerung der thorakalen Magenpartie begünstigen. 4. Die Mitbewegung der abdominalen Magenpartie mit den Zwerchfellexkursionen ist bedeutend eingeschränkt. Der Magen kommt einerseits durch seine Verlagerung gegen die Mittellinie hin unter das am wenigsten bewegliche Centrum tendineum zu liegen, anderseits können aber auch Verwachsungen mit dem Bruchsack die Beweglichkeit der abdominalen Magenpartie hemmen.

Jakob (Budapest).

Digitized by Google

Läwen, A.: Über einen Magenvolvulus mit perforierten Dehnungsgeschwüren der hinteren Magenwand. (*Chir. Univ.-Klin., Marburg a. L.*) Dtsch. Zeitschr. f. Chir. Bd. **206**, H. 4/5, S. 319—331. 1927.

Klinische Daten und Operationsbefund bei einem idiopathischen Volvulus mit Drehung des Magens um 180° und Fixation des Pylorus rechts neben der Kardia, zu dem die Disposition durch die außerordentliche Gastroptose und die gesteigerte Peristaltik gegeben waren. Erklärung des Vorganges, dessen Auslösungsmechanismus unbekannt ist. Es wird auf die Häufigkeit des Vorkommens bei allgemeiner konstitutioneller Schwäche hingewiesen. Röntgenologisch war in dem Fall außer einer solchen eine linksseitige Zwerchfellerschlaffung nachzuweisen. Die Flexura lienalis ist im Sinne einer Payrschen Doppelflinte hochgezogen. Die seltene Perforation der gedehnten Magenwand ist eine Folge der starken Überdehnung und der dadurch bedingten Zirkulationsstörungen. *H. Chaoul* (Berlin).

Constant B., Alfonso: Erweiterung von Ileum und Coecum. 2. congr. nac. de cirug., Santiago, 15.—18. IX. 1925 S. 55—63. 1926. (Spanisch.)

Die Ektasie des Coecums ist eine der schwersten Formen der Konstipation, weil durch die Gärungsprozesse im Coecokolon schwere Allgemeinerscheinungen ausgelöst werden. Das charakteristische Symptomenbild (Schmerzen in der r. Fossa iliaca, häufig kontinuierlich und von geringer Stärke, manchmal sehr heftig mit Übelsein, Erbrechen, Obstipation, aber niemals von défense musculaire begleitet; die Schmerzen lassen nach, wie die Entleerung des Coecum fortschreitet und ist dann von Diarrhöen begleitet) und eine gute Röntgenaufnahme 4—6 Stunden nach Einnahme des Bariumbreies sichern die Diagnose. Bei geringen Ektasien kann eine interne Behandlung Erfolg haben; bei stärkeren kommt nur eine chirurgische Behandlung in Frage: Lösung der Verwachsungen, Kolopexie, Resectio ilio-colica. Die Appendektomie allein nützt nichts. Röntgenbilder sind beigegeben. *Perscheid* (Danzig-Langfuhr).

Hellström, J.: Fall mit rezidivierendem Darmstein. (*Schwed. Ärzteges., chir. Sekt., Stockholm, Sitzg. v. 29. IV. 1927.*) Acta chir. scandinav. Bd. **62**, H. 5/6, S. 580 bis 581. 1927.

37jährige Frau, bei der 1921 ein hühnereigroßer Darmstein operativ aus dem Ileum entfernt wurde, der Koliken und dyspeptische Beschwerden gemacht hatte. Die Diagnose war palpatorisch und aus dem Röntgenbilde gestellt. Im Herbst 1926 stellten sich wieder dieselben Beschwerden ein, April 1927 ergab die Untersuchung wiederum einen palpablen Tumor, das Röntgenbild zeigte neben Zeichen eines Dünndarmileus einen kugelförmigen Körper mit zentraler Verkalkung im unteren Dünndarm. Operative Entfernung, ein Teil resezierten Dünndarmes bot histologisch das Bild einer teils frischen, teils älteren Tuberkulose. Der Stein bestand vorwiegend aus Gallensäuren und deren Alkalisalzen, in seinem Inneren fanden sich ungeheure Mengen Bakterien. Es wird angenommen, daß die Steinbildung auf Stagnation zwischen den tuberkulösen Strikturen zurückzuführen ist, und daß der Bakterienreichtum unterstützend gewirkt hat. 2 Röntgenbilder. *Werner Knothe* (Berlin).

McGuffin, W. H.: A radiological study of the appendix. (Röntgenologische Appendixstudien.) (*Radium a. X-ray inst., Calgary.*) Canadian med. assoc. journ. Bd. **17**, Nr. 11, S. 1329—1332. 1927.

Bei der Verabfolgung einer Kontrastmahlzeit ist das Sichtbarwerden der Appendix am häufigsten 12—24 Stunden p. c. zu erwarten. Die Schwerkraft spielt bei der Füllung der Appendix sicher eine Rolle, am wesentlichsten ist aber die Antiperistaltik des proximalen Kolonanteils. Bei Verwendung des Kontrasteinlaufes ist die Füllung der Appendix gelegentlich durch Massage des Coecums und Colon ascendens möglich, aber ganz unsicher. Die normale Appendix ist beweglich, Fixierung ist immer als pathologisch anzusehen. Anzeichen für Appendixerkrankung, falls die Kontrastfüllung nicht gelingt, können sein: spastische Incisur des Coecums, geradlinige Abflachung der inneren unteren Coecalwand, fixiertes und nach unten verlagertes erstes Drittel des Colon asc., Verlagerung des Beckenanteils des Kolons nach rechts unter Fixation in der r. Beckenregion. *Kaull* (Wilhelmshaven).

Digitized by Google

Weiblicher Genitalapparat.

Zimmermann, R.: Die röntgenologische Darstellung des weiblichen Genitalkanals. (*Univ.-Frauenklin., Jena.*) Dtsch. med. Wochenschr. Jg. **53**, Nr. 8, S. 327—328. 1927.

Der Verf. hält die Hystero-Salpingographie für eine wertvolle und ungefährliche Methode, der er eine große Zukunft voraussagt. Als Kontrastmittel werden Jodipin und Lipojodol verwendet, wovon 3—5 ccm unter möglichst geringem Druck in den Uterus gespritzt werden. Ein Abklemmen des Muttermundes nach der Füllung ist nicht notwendig, da die Peristaltik allein das Mittel in die Höhe treibt. Natürlich ist das Verfahren zur Darstellung der Uterushöhe bei manchen Myomen und zum Nachweis der Durchgängigkeit der Tuben, wodurch es zu einer Konkurrenz der Rubin schen Durchblasung wird. *v. Schubert* (Berlin).

Moequot, Pierre, et R. Bureau: L'examen radiologiques de l'utérus et des trompes par l'injection d'huile iodée; sa valeur séméiologique. (Die radiologische Untersuchung des Uterus und der Tuben vermittels Lipjodolinjektion.) (*Hôp. Bichat, Paris.*) Presse méd. Jg. **35**, Nr. 100, S. 1525—1527. 1927.

Verff. stützen sich auf 150 Untersuchungen. Benutzt wurde Lipiodol, die Technik war die übliche. Pat. lag in Steinschnittlage. Die Injektion geschah unter Leitung des Auges, ein Manometer wurde nicht benutzt. Die Injektion geschieht unter einem gewissen Druck, man hört auf, wenn der Widerstand eine gewisse Größe erreicht. Nachteile wurden nicht beobachtet, niemals traten Schmerzen auf, zuweilen eine geringe Blutung am nächsten Tage. Auch für das Peritoneum ist das Lipiodol ungefährlich. Das Epithel zeigte keinerlei Schädigung. Die radiologische Untersuchung hat sich bewährt bei der Diagnosenstellung von Erkrankungen im kleinen Becken, wenn man die Lage von Uterus und Tuben bestimmen will, bei Uteruserkrankungen, bei Tubenverschlüssen, wenn man den Sitz des Verschlusses bestimmen will. Bei Erkrankungen im kleinen Becken kommen Uterusverlagerungen, Tumoren des Eierstockes oder der Tuben in Betracht. Auch für die Uteruserkrankungen sind die Untersuchungen oft sehr aufklärend. Bei Tumoren, Fibromen usw. erkennt man ganz bestimmte Veränderungen des Cavums, man kann infolgedessen den Sitz des Tumors und ihre Operationsmöglichkeit bestimmen. Bei harmlosen Blutungen ist das Cavum normal, beim Krebs ist es vergrößert und von unregelmäßiger Form. Auch gewisse angeborene Mißbildungen können durch diese Methode erkannt werden. Noch weit mehr leistet die radiologische Untersuchung bei Tubenerkrankungen und Verschlüssen, hier ist der Sitz des Hindernisses sehr gut zu erkennen. Bemerkt man zuweilen, daß das Lipiodol am Fimbrienende aufhört, also nicht ins Peritoneum übergeht, so ist an ein Hindernis, aber auch an eine Contractur zu denken. Dasselbe kann am Isthmus der Fall sein. *Heimann* (Breslau).

Lüttge, Werner: Salpingographie. (*Univ.-Frauenklin., Leipzig.*) Monatsschr. f. Geburtsh. u. Gynäkol. Bd. **77**, H. 3/4, S. 248—258. 1927.

Verf. veröffentlicht seine Erfahrungen über die Salpingographie. Dieselbe ist möglich ohne Beckenhochlagerung und ohne Pneumoperitoneum. Zur Füllung des Uteruscavums und der Tuben bewährte sich am besten 10proz. Jodipin. Die mit diesem Mittel ausgeführte Salpingographie ist ambulant sehr gut durchführbar und damit eine wichtige Unterstützung der Tubenperflatio, wo letztere negativ ist. Es wurden keine Gewebsschädigungen oder peritoneale Reizerscheinungen beobachtet. Mehrere Tafeln mit gut gelungenen Aufnahmen sind der Arbeit zur Demonstration beigegeben. *P. Schumacher* (Gießen).

Elst, van der: De la contractilité anormale de certains utérus à la suite de l'injection de lipiodol. (Über anormale Contractilität an manchem Uterus nach Lipiodolinjektion.) Arch. franco-belges de chir. Jg. **30**, Nr. 1, S. 50—51. 1927.

Verf. hat bei über 100 Untersuchungen mit Lipiodolinjektion nie einen Schaden gesehen. Er konnte dabei mitunter Uteruskontraktionen feststellen, die er für noch

Digitized by Google

unbekannt hält und sie deshalb an Hand von 2 Beobachtungen mitteilt. Es handelt sich um Kontraktionen des Uterus, die zur teilweisen Entleerung des Cavuminhaltes in die Tuben führen und deren Effekt erst auf einer 2. Aufnahme, die jedoch schon kurz nach der ersten gemacht werden kann, in Erscheinung tritt. Sind diese Kontraktionen bekannt, wird man vor Täuschungen in der Deutung der Aufnahmen bewahrt.

Oskar Bott (Wiesbaden).

Hoehne: Der interstitielle Tubenabschnitt bei Feten und Kindern im Röntgenbilde. (*20. Vers. d. dtsch. Ges. f. Gynäkol., Bonn, Sitzg. v. 8.—11. VI. 1927.*) Arch. f. Gynäkol. Bd. **132**, Kongreßber., S. 353—354. 1927.

Die normale Lichtungsweite der Pars intramuralis beträgt 0,8—1 mm; das gewöhnlich angegebene Maß von $^1/_2$ mm muß als ein Zeichen für Hypoplasie oder Atrophie gelten. Die Flimmerung in der Pars uterina muß auch bei im übrigen normalen Tuben im Gegensatz zur Ampulle und auch zum Isthmus als sehr unbeständig und wechselnd angesehen werden, ja sie kann ganz fehlen. Die Pars uterina tubae beschreibt, wie aus zahlreichen Aufnahmen von injizierten Tuben bei Frauen im geschlechtsreifen Alter und bei Feten, Neugeborenen und Kindern hervorgeht, während der Passage durch die Uteruswand einen nach oben konvexen Bogen unter gleichzeitiger Annäherung an die hintere Fläche des Fundus. Die beiderseitigen Tuben eines Falles verhalten sich keineswegs immer ganz gleich, sind vielmehr oft in ihrem Verlauf verschieden.

Dehler (Erlangen).

Chassel, Hans: Bestimmung des Flächeninhalts von Beckeneingängen mit Hilfe des Röntgenbildes. (*Univ.-Frauenklin., Göttingen.*) Fortschr. a. d. Geb. d. Röntgenstr. Bd. **36**, H. 4, S. 770—775. 1927.

Zwecks Röntgenbeckenmessung empfiehlt Martius, bei sorgfältiger Abblendung und nicht zu harter Röhre bei 60—70 cm Fokalabstand eine Aufnahme des Beckeneinganges zu machen. Die Kassette liegt dem Gesäß der Patientin möglichst nahe an. Um eine Paralleleinstellung des Beckeneinganges zur Platte zu erreichen, wird das Kreuz der Patientin stark nach hinten gebeugt, während die Füße etwas angezogen werden müssen. Mit dem Beckenzirkel und einer daraufgelegten Wasserwage läßt sich dann leicht feststellen, ob die Verbindungslinie des oberen Symphysenrandes mit dem Proc. spinos des letzten Lendenwirbels, die ja der Beckeneingangsebene entspricht, der Platte parallel verläuft. Außerdem ist die Entfernung des oberen Symphysenrandes von der Platte in Zentimetern zu messen. Die Röhre ist mit dem Zentralstrahl auf die Mitte des Beckeneinganges einzustellen, was durch Lotung über dem Kreuzungspunkt der Körpermittellinie und der Verbindungslinie der beiden Spinae il. ant. sup. erreicht wird. Man erhält so eine vergrößerte Aufnahme des Beckeneinganges mit gut sichtbarem Promontorium. Da die Vergrößerung durch Fokalabstand und Entfernung des oberen Symphysenrandes von der Platte definiert ist, läßt sich an Hand der Aufnahme jeder Durchmesser des Beckeneinganges durch Aufstellen der Proportionen leicht errechnen. Um den Flächeninhalt des Beckeneinganges mit genügender Genauigkeit in Quadratzentimetern zu bestimmen, empfiehlt Verf. als beste und einfachste Methode, die Auszählung der Quadratzentimeter auf Millimeterpapier auszuführen. Bei deutlichen Aufnahmen kann man die Beckeneingangsfigur direkt vor dem Beleuchtungskasten auf durchsichtiges Koordinationspapier durchzeichnen. Sollte wegen Unschärfe des Bildes die Durchsichtigkeit des Millimeterpapiers nicht genügen, so kann man die Umrisse erst auf Ölpapier durchzeichnen und dann auf Millimeterpapier übertragen. Zwecks Auszählen der Quadratzentimeter faßt man 80—100 vom Umriß nicht getroffene Quadratzentimeter zusammen, zuletzt dann die noch übrigen ganzen Quadratzentimeter einzeln zusammen und schließlich die von der Zeichnung geschnittenen der Randpartie. Es genügt, die Viertelquadratzentimeter auszuzählen. Der Inhalt des wirklichen Beckeneinganges zu dem der Beckeneingangsphotographie verhält sich wie das Quadrat der Differenz: Fokalabstand — Entfernung des oberen

Digitized by Google

Symphysenrandes von der Platte zum Quadrat des Fokalabstandes. Mit dem Rechenschieber, dessen Genauigkeit ausreichend ist, wird die Rechnung bei einiger Übung in wenigen Sekunden erledigt. *P. Schumacher* (Gießen).

Lüttge, Werner: Die Zangengeburt im Röntgenbild. (*Univ.-Frauenklin., Leipzig.*) Zentralbl. f. Gynäkol. Jg. **51**, Nr. 47, S. 2975—2978. 1927.

Verf. versuchte durch Röntgenaufnahmen von Zangengeburten festzustellen, wie weit die Zangenextraktion sich auf den Geburtsmechanismus bei normalem Becken bemerkbar macht. Hierbei konnte Verf. dieselben Phänomene aufweisen, wie sie Warnekros bei der Spontangeburt beobachtet hatte. Sowohl die Orthostase der kindlichen Brust- und Lendenwirbelsäule, als auch die Lordose der kindlichen Halswirbelsäule und schließlich auch die Flexion des Kopfes konnten künstlich durch Zangenzug hervorgerufen werden. Wie weit die Gleichheit dieser drei bei vollkommen verschiedenen Prinzipien des Geburtsmechanismus auftretenden Phänomene eine Ablehnung der Wirkung des Fruchtwirbelsäulendruckes bei der normalen Geburt gestattet, wagt Autor nicht zu entscheiden. *P. Schumacher* (Gießen).

Nervensystem (einschl. Hirnhäute).

Trömner: Wert und Unwert der Encephalographie (Lufthirnbild). (*Ärztl. Ver., biol. Abt., Hamburg, Sitzg. v. 1. II. 1927.*) Klin. Wochenschr. Jg. **6**, Nr. 22, S. 1068. 1927.

Allgemeiner Überblick. Bezeichnet die direkte Ventrikulographie als den „prekärsten" Weg, zieht die Methode von Bingel vor, der 2—3% Mortalität zugeschrieben werden im Gegensatz zu der von Dandy mit 8% Mortalität. (Ursache liegt nur in der Verschiedenheit des Materials! Ref.) Trömner hatte unter 100 eigenen Fällen 3 Todesfälle (2 Paralytiker und eine fortgeschrittene Alkoholdemenz). Die Stauungspapille im Gefolge der Encephalographie ist die Folge einer meningitischen Reizung durch die Luft, welche auch zu Hirnschwellung führen kann. Bei der Deutung der Bilder ist größte Vorsicht am Platze, bei Diskrepanz zwischen klinischem und röntgenologischem Bilde ist dem klinischen die größere Bedeutung zuzumessen.

Nach Pette (Aussprache) ist die Encephalographie in 5—8% der Fälle differentialdiagnostisch von Wert. Ein Todesfall 3 Tage nach dem Eingriff bei zisternaler Füllung. Bei Unfallpatienten ist vor der Encephalographie zu warnen, da solche Patienten oft schlecht darauf reagieren. *Jüngling* (Stuttgart).

Schönbauer, L.: Lipiodol und Liquor. (*III. Tag. alpenländ. Chir., Innsbruck, Sitzg. v. 26. IX. 1927.*) Zentralbl. f. Chir. Jg. **55**, Nr. 2, S. 90 u. 91—94. 1928.

Empfehlung des auf- und des absteigenden Lipiodols zur Diagnose der Rückenmarkstumoren. Störungen scheinen auf eine sich zunächst entwickelnde mächtige Pleocytose zurückzugehen. Bei aufsteigendem Lipiodol ist Vorsicht am Platze, da ein Fall tödlich verlief, bei dem Lipiodol ascendant in die cerebralen Liquorräume eindrang. *Peiper* (Frankfurt a. M.).

Heymann, E.: Über Erstarrung von Kontrastöl im Durakanal. (*Chir. Abt., Augusta-Hosp., Berlin.*) Zeitschr. f. d. ges. Neurol. u. Psychiatrie Bd. **109**, H. 4/5, S. 635—640. 1927.

Heymann fand bei der Laminektomie 40 proz. Jodipin, das 5 Monate vorher eingespritzt worden war, in eine starre, krümelige, gelbe Masse verwandelt zwischen den Fasern der Cauda, aus denen es sich größtenteils wieder entfernen ließ. Eine Schädigung war dadurch nicht hervorgerufen worden, da die vorhandenen Störungen nach der Jodipininjektion nicht zugenommen hatten. Verf. weist darauf hin, daß er beim Schütteln von Jodipin mit Liquor im Reagensglas gelegentlich die Bildung eines graugrünen Niederschlages mit Verfärbung des Jodipins gesehen habe.

Jüngling (Stuttgart).

Denk, W.: Encephalographie. Myelographie. Hydrocephalus. (*III. Tag. alpenländ. Chir., Innsbruck, Sitzg. v. 26. IX. 1927.*) Zentralbl. f. Chir. Jg. **55**, Nr. 2, S. 86 bis 87 u. 91—94. 1928.

Die spinale Encephalographie ist in allen Fällen der direkten Ventriculographie vorzuziehen, in denen keine Hirndrucksteigerung besteht. Einseitige Ventrikelfüllungen

Digitized by Google

brauchen nicht unbedingt pathologisch zu sein. Auch kann ein ventilartiger Verschluß im Bereich des Foramen Luschka und Magendi auch in normalen Fällen die spinale Ventrikelfüllung verhindern. — Zur Erkennung von Anomalien der Wirbelsäule wird vor der Myelographie ein seitliches Röntgenbild von der Occipitalregion empfohlen. Die Darstellung des unteren Tumorpols ist meist überflüssig. — In der Erkennung des Hydrocephalus ist die Ventriculographie von großem Wert. Hinweis auf die Kraniostenose, bei der sich encephalographisch eine ausgesprochene Liquorverarmung und Verengerung der Liquorräume feststellen läßt. Die hierbei oft vorhandenen starken Beschwerden können durch Bestrahlung oder Ventilbildung bekämpft werden.

Peiper (Frankfurt a. M.).

Sgalitzer, M.: Die diagnostische Bedeutung der Zisternendarstellung. (*III. Tag. alpenländ. Chir., Innsbruck, Sitzg. v. 26. IX. 1927.*) Zentralbl. f. Chir. Jg. **55**, Nr. 2, S. 88—90 u. 91—94. 1928.

Sgalitzer verwendet Lipiodol ascendant zur Hirndiagnose; bisher 60 Fälle mit 1 Todesfall; die Methode ist also nicht gleichgültig, aber ungefährlicher als die Ventrikulographie. Praktisch wichtig ist sie bei der Diagnostik des Hydrocephalus communicans, bei Hydrocephalus occlusus und beim intrasellaren Tumor. Die Methode ist speziell bei Sellaveränderungen unklaren Ursprungs ins Auge zu fassen. *Peiper.*

Nagler: Stauungspapille nach Pneumencephalon. (*Ärztl. Ver., biol. Abt., Hamburg, Sitzg. v. 1. II. 1927.*) Klin. Wochenschr. Jg. **6**, Nr. 22, S. 1068. 1927.

Zwei Epileptiker, ein 10jähriger Junge und ein 18jähriges Mädchen bekamen nach Pneumencephalus zunehmende Stauungspapille. Bei dem Jungen wurde $2^1/_2$ Monate nach der Encephalographie bei einer Stauungspapille von 3 Dioptrien eine Entlastungstrepanation gemacht. Exitus an Atemlähmung. Autopsie ergab Thymushyperplasie. Bei dem Mädchen bildete sich von dem 9. Tage ab eine Stauungspapille aus, die nach 8 Wochen wieder abklang. *Jüngling* (Stuttgart).

Choroschko, V. K.: Sur la technique et la méthode de l'encéphalographie. (Technik und Methode der Encephalographie.) (*Clin. neurol., inst. de physiothérapie et d'orthop. d'état, Moscou.*) Rev. neurol. Jg. **34**, Bd. **2**, Nr. 4, S. 352—361. 1927.

Stützt sich auf eigene Erfahrungen der letzten 2 Jahre. Verf. verwirft völlig die Dandysche Ventrikulographie als eine „traumatisation cérébro-ventriculaire", die er weder an sich noch an einem seiner Patienten vorgenommen sehen möchte. Bezüglich der Ungefährlichkeit der lumbalen Methode beruft Verf. sich auf einen Fall von Tumor der hinteren Schädelgrube, der die Encephalographie besser ertragen habe als ein Fall von Lues cerebri. Es werden große Mengen von Luft (90—120 ccm) eingeführt. Empfohlen wird das Verfahren von Strecker (Vor- und Rückneigungen des Kopfes, Liquorpumpen). Verf. hält das Verfahren für nicht gefährlicher als die gewöhnliche Lumbalpunktion, doch soll der Eingriff nur vorgenommen werden, wenn er eine Klärung des Falles verspricht. Bei richtiger Ausführung kennt Verf. keine Gegenindikation, abermals unter Berufung auf den einen Fall von Tumor der hinteren Schädelgrube, der den Eingriff gut überstanden hat! Folgende Aufnahmen werden regelmäßig gemacht: zwei im Liegen, fronto-occipital und occipito-frontal, im Sitzen anterio-posterior und seitlich, zwei im Liegen seitlich. Die Encephalographie mittels Lipiodol ascendens ist für den Patienten subjektiv weniger unangenehm. Auf die klinische Bedeutung an Hand von Fällen wird nicht eingegangen. *Jüngling* (Stuttgart).

Sosman, Merrill C.: Radiology as an aid in the diagnosis of skull and intracranial lesions. (Radiologie als Hilfsmittel in der Diagnostik von Schädelerkrankungen und intrakraniellen Prozessen.) (*Dep. of roentgenol., Peter Bent Brigham hosp., Boston.*) Radiology Bd. **9**, Nr. 5, S. 396—407. 1927.

An Hand von Abbildungen werden kurz besprochen: Synostosis cranii, Ostitis deformans, Osteoporose, Tumoren, Lues. Bei Hirntumoren geben die Zeichen allgemeinen Hirndruckes keinen Anhaltspunkt für die Lokalisation. Verwertbar ist oft die Verdrängung der Zirbeldrüse, die in 60% bei Erwachsenen über 25 Jahren

Digitized by Google

verkalkt und dadurch röntgenologisch sichtbar ist. Von den häufigsten Hirntumoren, den Gliomen sind nur 12% im Röntgenbilde direkt sichtbar. Schwund der Sella turcica bei allgemeinem Hirndruck ist nicht beweisend für Hypophysentumor. Meningeale Tumoren waren bei einem Material von 141 Fällen in 50% direkt sichtbar. Neurinome des Acusticus zeigen neben Erosion des Felsenbeins auch Zeichen allgemeinen Hirndruckes. Die Chancen für die Lokalisation eines Hirntumors mit der reinen Röntgenaufnahme ergeben sich aus folgender Tabelle, die dem Material von Cushing entnommen ist.

Tumor	Fälle	Prozent aller Hirntumoren	Prozent der ermöglichten Lokalisation
Gliom	492	43	12
Hypophysenadenom	219	19	90
Rathkes Tumor . .	55	5	70
Meningiom	141	12	50
Acusticustumoren .	100	9	5
Total.	1007	88	Durchschnittlich 37

In der Aussprache macht Lewaldt darauf aufmerksam, daß es ihm gelungen sei, die Zirbel schon bei Kindern von 10—11 Jahren im Röntgenbilde darzustellen. *Jüngling* (Stuttgart).

Waggoner, R. W.: Encephalography. Americ. journ. of the med. sciences Bd. **174**, Nr. 4, S. 459—466. 1927.

Demonstration an Hand von 10 Fällen (keine Tumoren). Luftzufuhr lumbal unter Kontrolle des Druckes. Hält die Methode für wenig gefährlich. Sie kann zur Differentialdiagnose der verschiedenen Fälle von Hydrocephalus, bei Unfallfolgen und in seltenen Fällen bei Hirntumoren nützliche Aufschlüsse geben. In der Aussprache weist Grant auf die Gefahr der Encephalographie bei Hirndruck und bei Verdacht auf Hirntumor hin und empfiehlt für solche Fälle die Ventrikulographie.

Jüngling (Stuttgart).

Grant, Francis C.: Indications for and technic of ventriculography. (Indikationen und Technik der Ventrikulographie.) (*Clin. of dr. Charles H. Frazier, univ. hosp., a. neuro-surg. clin., post-graduate hosp., univ. of Pennsylvania, Philadelphia.*) Radiology Bd. **9**, Nr. 5, S. 388—395. 1927.

Grant, Francis C.: Ventriculography. (*Neurosurg. clin. univ.-hosp., Philadelphia.*) Americ. journ. of roentgenol. a. radium therapy Bd. **18**, Nr. 3, S. 264—269. 1927.

Allgemeiner Überblick. Die Ventrikulographie sollte nur angewandt werden, wenn die neurologischen Methoden für die Lokalisation versagen. Grant punktiert hinten, 7 cm oberhalb der Protuberantia occipitalis externa und $1^1/_2$ cm seitlich von der Mittellinie. Am besten punktiert man beide Seiten. Es soll so viel Liquor als möglich entfernt werden, um möglichst eine totale Füllung der Ventrikel mit Luft zu erzielen. In Anbetracht der Ausdehnungsfähigkeit der Luft bei Erwärmung soll immer etwas weniger Luft eingeführt werden als Liquor entnommen wurde. Die Aufnahmen müssen in verschiedenen Ebenen gemacht werden. Pathologische Befunde sollen durch Kontrollaufnahmen bestätigt werden. Bezüglich der Gefahren bringt G. die von ihm schon früher veröffentlichte Tabelle mit einer Gesamtmortalität von 8% bei 392 Fällen.

Aussprache: Peet punktiert den hinteren Teil der Seitenventrikel. Er ist Anhänger der partiellen Füllung, da er bei der totalen mehr Todesfälle sah. Dafür macht er noch mannigfaltigere Aufnahmen: antero-posterior und posterior-anterior im Liegen, doppelseitig seitliche Aufnahmen in Hinterhauptslage, dann seitliche Aufnahmen in Seitenlage, alles stereoskopisch. Zur Darstellung des 4. Ventrikels benutzt P. Kopftieflage, Kinder werden an den Beinen hochgehalten. Es gelang so sehr schön die Darstellung des erweiterten 4. Ventrikels.

Jüngling (Stuttgart).

Jennings, John Edward: Hydrocephalus in infancy. (Kindlicher Hydrocephalus.) Surg. clin. of North America Bd. **7**, Nr. 4, S. 901—908. 1927.

Bedient sich zur Darstellung der Ventrikulographie. Der Bramannsche Balkenstich wurde modifiziert: 2 cm von der Mittellinie entlang der parieto-frontalen Naht wird ein hakenförmiger Hautschnitt mit der Spitze nach unten gebildet. Entsprechend

Digitized by Google

dem Hautschnitt wird nach Zurückpräparieren des Weichteillappens der Knochen mit der Schere inzidiert und nun der Ventrikel punktiert und hierauf nach Beseitigung des stärksten Druckes die Dura incidiert. Man geht nun mit einem 1 cm breiten, entsprechend gebogenen Silberspatel derart ein, daß man entlang der Falx nach dem Balken vordringt. Dieser wird in weiter Ausdehnung aufgerissen. Naht der Dura, Hautnaht. 19 Operationen mit 5 Todesfällen und 3 Besserungen. *Jüngling* (Stuttgart).

Yanagisawa, Nobukata: Encephalographie und Encephalogramm. (*Röntgen-Abt., Izumibashi Charité, Tokyo.*) Kyoto-Ikadaigaku-Zasshi Bd. 1, H. 3, S. 547—638 u. dtsch. Zusammenfassung S. 42—44. 1927. (Japanisch.)

Yanagisawa benutzt ausschließlich die lumbale Methode; er hält sie auch in Fällen von Tumor der hinteren Schädelgrube für angezeigt. Völlige Obstruktion soll für Inoperabilität des Tumors sprechen. Es gelingt nie, den Liquor ganz zu entfernen. Die Bilder werden verschieden, je nach dem Gasgehalt der Liquorräume. Verf. hat vergleichende Studien an Leichengehirnen gemacht. Von der lumbalen Methode sah Verf. gleichzeitig „verblüffende therapeutische Erfolge". (Nach einem Selbstbericht.) *Jüngling* (Stuttgart).

Moniz, Egas: L'encéphalographie artérielle, son importance dans la localisation des tumeurs cérébrales. (Die arterielle Encephalographie, ihre Bedeutung für die Lokalisation von Hirntumoren.) (*Inst. d'investig. scient. Rocha Cabral et clin. neurol., univ., Lisbonne.*) (*Soc. de neurol., Paris, 7. VII. 1927.*) Rev. neurol. Jg. 34, Bd. 2, Nr. 1, S. 72—90. 1927.

Moniz verfolgte mit seiner neuen Methode das Ziel, die Gehirnarterien radiographisch darzustellen, um dadurch Rückschlüsse auf Veränderungen im Gehirn ziehen zu können. Die ersten Versuche wurden mit 70 proz. Strontiumbromid angestellt. Der Kontrastreichtum war gut. Eine schöne Darstellung der Arterien bekam man bei Leichen nur, wenn man nach Unterbindung der Carotis communis von der Carotis interna und von der Vertebralis einspritzte. Tierversuche bewiesen die relative Unschädlichkeit des Mittels. Das Verfahren wurde mit dem Strontiumsalz 6 mal am Lebenden ausgeführt. 4 mal wurde versucht, die Carotis interna von außen zu punktieren, ohne Erfolg. 2 mal wurde sie von außen freigelegt, die Carotis communis temporär unterbunden, dann rasch injiziert und rasch eine Momentaufnahme gemacht. Der erste so behandelte Fall ergab keine Darstellung der Arterien, im zweiten Fall, in dem 13—14 ccm Strontiumbromid eingeführt worden waren, ergab eine befriedigende Darstellung der Arterien, in den beiden Fällen Dysphasie, Schmerzen, im letzten Tod nach 8 Tagen. Verf. ging deshalb zum Jodsalz über. Er benutzte 25 proz. Natriumjodid. Die offene Punktion der Carotis nach temporärer Unterbindung der Communis wurde in 3 Fällen ausgeführt, von denen der 3. ein gutes Resultat ergab, ohne nennenswerte Nebenerscheinungen. Verf. hofft, in Zukunft die Technik so weit vervollkommnen zu können, daß praktische Ergebnisse erzielt werden. Vorbedingung ist ein Röntgenapparat, der sehr kurze Momentaufnahmen zu machen erlaubt, da die Raschheit der Blutzirkulation sehr schnell zu einer Verdünnung des eingespritzten Kontrastmittels führt. *Jüngling* (Suttgart).

Augen.

Goalwin, Harry A.: One thousand optic canals. A clinical, anatomic and roentgenologic study. (Tausend Opticuskanäle. Klinische, anatomische und röntgenologische Untersuchungen.) (*Herman Knapp mem. eye hosp., New York.*) Journ. of the Americ. med. assoc. Bd. 89, Nr. 21, S. 1745—1748. 1927.

Es wurden an 500 Schädeln eingehende Studien über den Verlauf und die Beschaffenheit des Canalis opticus angestellt, die zu folgenden Resultaten führten: 1. Die Verschiedenheit, mit der Weite und Gestalt des Canalis opticus von zahlreichen Autoren angegeben werden, beruht darauf, daß a) die Messungen bei dem konisch

Digitized by Google

zulaufenden Kanal an verschiedenen Stellen vorgenommen wurden; b) die Beobachtungen unter verschiedenen Gesichtswinkeln angegeben wurden; c) röntgenologische Messungen ohne korrekte Reduzierung der Maße verwertet wurden. 2. Bei 253 Fällen 34 verschiedener Augenleiden wurden in 35% 23 Variationen pathologischer Veränderungen des Canalis opticus gefunden, in 50% fand sich die Ursache an anderer Stelle des Schädels, in 7% wurde ein negativer Befund erhoben. 3. Es wird ferner der Schluß gezogen, daß Deformationen des Schädels mit Nervus-opticus-Erscheinungen doppelt so häufig vorkommen als Tumoren des Sehnerven. 4. Messungen der Achsenrichtung an 1000 Opticuskanälen in 500 Schädeln (davon 406 am Lebenden) zeigen, daß eine wesentliche Abhängigkeit von Alter, Geschlecht und Rasse nicht besteht. Die durchschnittliche Neigung am jugendlichen Schädel beträgt 39° zur Horizontalen und zur Vertikalen. 5. Der durchschnittliche, normale Canalis opticus ist $4{,}1 \times 4{,}65$ mm groß mit großer Konstanz und unabhängig von Alter, Geschlecht und Rasse. 6. Absolute Übereinstimmung beider Kanäle fand sich in etwa 45% der normalen Schädel. Abweichungen von 10% und weniger wurden in 40% beobachtet. Bei den restlichen etwa 14% kamen Abweichungen zwischen 10 und 20% der Maße vor. 7. Ein Canalis opticus, der weniger als 2,8 mm in einem seiner Ausmaße aufweist, kann keinen gesunden Nervus opticus enthalten. 8. Eine Klassifizierung normaler Ausmaße erscheint klinisch wertlos, weil erkrankte Kanäle sich in Größe und Struktur verändern. 9. Eine Erweiterung des Canalis opticus ist für einen Tumor des Nervus opticus verdächtig, eine Verengerung und dreieckige Gestalt deutet auf bestimmte Schädeldeformierungen hin. 10. Unregelmäßigkeiten, Arrosionen oder teilweise oder völlige Zerstörungen der Wand sind stets pathologisch, ebenso Knochenwucherungen und Exostosen.

Hin (Köln).

Staunig, K., und F. v. Herrenschwand: Experimentelle Versuche der Röntgendifferenzierung des Augapfels. (*Zentralröntgeninst. u. Augenklin., Univ. Innsbruck.*) Fortschr. a. d. Geb. d. Röntgenstr. Bd. **36**, H. 2, S. 372—374. 1927.

Im Bestreben, auf dem Röntgenbild den Bulbus, besonders in seinem hinteren Abschnitt, von den anliegenden Weichteilen abzugrenzen, versuchten die Verff. (wohl den Erfahrungen der Encephalographie folgend) die Einblasung von Gas in den Tenonschen Raum, zunächst am toten Tiermaterial, dann am lebenden Kaninchen. Die Luftfüllung geschah durch Einstechen einer sehr feinen Kanüle etwas seitlich jedes geraden Augenmuskels, zunächst durch Bindehaut, etwas weiter hinten erst durch die Kapsel, um das Entweichen der Luft möglichst zu verhindern. Der danach entstehende leichte Exophthalmus schwindet sehr bald spurlos. Die beigefügten Wiedergaben solcher Röntgenbilder veranschaulichen in der Tat eine sehr gut sichtbare Abgrenzbarkeit nicht nur des hinteren Pols, sondern des ganzen Bulbus. Für die Diagnose von Fremdkörpern, aber auch von Tumoren u. ä. dürfte daher dieses Verfahren sehr aussichtsreich sein.

Engelbrecht (Erfurt).

Larsen, Victor, and Victor Jörgensen: X-ray examination of the lacrimal passages. (Untersuchung der Tränenwege mit Röntgenstrahlen.) (*Opht. clin. a. roentgenol. dep., univ., Copenhagen.*) Acta ophth. Bd. **5**, H. 1/3, S. 213—225. 1927.

Die Verff. geben zunächst eine kurze Übersicht über die seit der ersten Veröffentlichung von Ewing 1909 erfolgten Untersuchungen der Tränenwege mit Röntgenstrahlen unter besonderer Hervorhebung des Verdienstes v. Szilys, durch seine fortgesetzten Arbeiten die Wichtigkeit des Verfahrens bekannt gemacht zu haben. Bis zur Anwendung des Lipiodols haben alle Bearbeiter dieser Methode verschiedene Kontrastmittel angewandt, was als Beweis angesehen wird, daß keines das ideale war. Die Kontrastflüssigkeit muß 4 Forderungen genügen: 1. Undurchlässigkeit für Röntgenstrahlen; 2. Bildung eines gleichmäßigen Schattens; 3. Flüssigbleiben bei Körpertemperatur; 4. Unschädlichkeit für die Schleimhäute, mit denen sie in Berührung kommt. Die Verff. benutzten ein dänisches Präparat „Jodumbrin", das aus Oleum papaveris mit Jod besteht, aber im frischen Zustand kein freies Jod enthält, dieses tritt erst beim Stehen

Digitized by Google

unter Trübung des Öls auf und hat dann eine reizende Wirkung. Das Mittel wird in Ampullen zu 5, 10 und 20 ccm verkauft, ist ein gelbliches Öl, mit 0,5 g Jod in 1 ccm und spez. Gew. 1,32. Ursprünglich war es hauptsächlich als Kontrastmittel für Lungenaufnahmen gedacht. Es wurde hergestellt auf Anregung von Christoffersen und Møller. Das Jodumbrin wird mit einer Spritze nach Cocainisierung der Conjunctiva durch einen Tränenpunkt injiziert unter Vermeidung von Luftblasen, die im Schattenbild eine Stenose vortäuschen könnten. Es braucht im Gegensatz zu Lipiodol nicht erhitzt zu werden. Der Tränensack wird vorher ausgedrückt, Ausspülung ist nicht erforderlich. Eingespritzt werden langsam mit leichtem Druck 0,5—0,75 ccm. Überschüssiges Öl muß aus dem Bindehautsack entfernt werden, um störende Schatten zu vermeiden. Die photographische Aufnahme muß sich sofort anschließen, da bei durchgängigen Tränenwegen das Öl schnell daraus schwindet. Vielleicht wird dies durch Schließen der Augen verzögert. Man kann auch etwas von dem Öl an den Cilien lassen, un dem Lidrand zu markieren. Die occipitofrontale Aufnahme erfolgt mit der Nase und Stirn auf der Platte. Die Röhre wird leicht geneigt, der Zentralstrahl bildet einen Winkel von 10 Grad mit der Vertikalebene und geht schräg von hinten und unten, vorne nach oben. Zur Seitenaufnahme bleibt der Patient ebenfalls in der nach vorn gebeugten Stellung, nur ist der Kopf etwas nach der injizierten Seite gedreht, bis die Sagittalebene parallel der Platte liegt. Die Röhre steht im rechten Winkel zum Kopf. Für die 1. Aufnahme wurden mittelharte Röhre (76 Kilovolt), 25 Milliampere, 60 cm Distanz und 4 Sek. Expositon, für die seitliche Aufnahme weichere Röhre (56 Kilovolt), aber nur $2^1/_2$ Sek. Expositionszeit genommen. In 9 übersichtlichen Abbildungen werden die erzielten Aufnahmen vorgeführt, einige davon wurden vor und nach der Dakryocystorhinostomie nach Dupuy-Dutemps gewonnen. Die Aufnahmen bei normalen Tränenwegen zeigen in der Occipitofrontalstellung die Tränenkanälchen, die getrennt oder in gemeinsamem Kanal in den Tränensack münden. Auf einem Bilde ist ihre Eintrittsstelle etwas unterhalb der Mitte des Sacks. Der länglich ovale Tränensack geht gewöhnlich unmittelbar in den Tränennasenkanal über. Einmal sieht man diesen jedoch von der medialen Sackseite abzweigen, dadurch entsteht eine Art Klappe, die Anlaß zu Retention und Entzündung im Sack geben könnte. Der Tränenkanal verläuft häufig etwas wellig in nach außen konvexer Kurve nach unten und medial unter den Ansatz der unteren Muschel. In den seitlichen Aufnahmen erscheint der Tränensack wesentlich weiter (fast doppelt so weit). Der Tränenkanal verläuft sanft gebogen nach hinten unten. In pathologischen Fällen ist das Röntgenverfahren diagnostisch von größtem Wert. Es gibt Aufschluß über Sitz und Grad einer Stenose, über die Größe des Tränensacks, über Absceß- und Fistelbildung, über Veränderungen des Knochens und der Nebenhöhlen. Aber auch unser therapeutisches Handeln muß sich nach dem Röntgenbefunde richten, z. B. ob eine Dakryocystorhinostomie nach dem Bilde Aussicht auf Erfolg hat und wo der Tränensack am besten eröffnet wird, um Verhaltung zu vermeiden (ein hierfür instruktiver Fall wird ausführlicher beschrieben). Auch zur Kontrolle aller unserer Eingriffe am Tränensack, z. B. des Sondierens, ist die Röntgenaufnahme von Wichtigkeit, sie zeigt, ob der gewünschte Effekt unserer Operation erreicht ist und wie der Tränenabfluß nun erfolgt. Sie ist außerdem das einzige Mittel, festzustellen, ob nach Sackexstirpation noch ein Rest zurückgeblieben ist, was Anlaß für beständiges Tränen sein kann und durch endgültige Exstirpation beseitigt werden muß. *Ziemssen* (Fürstenwalde).°°

Röntgenstrahlen als Hilfsmittel für die Therapie.

Technisches (einschl. Dosimetrie und Bestrahlungsmethoden).

Fricke, Hugo, and Sterne Morse: The chemical action of Roentgen rays on dilute ferrosulphate solutions as a measure of dose. (Die chemische Einwirkung von Röntgenstrahlen auf verdünnte Ferrosulfatlösungen als ein Maß für die Strahlendosis.) (*Cleve-*

Digitized by Google

land clin. found., Cleveland.) Americ. journ. of roentgenol. a. radium therapy Bd. 18, Nr. 5, S. 430—432. 1927.

Die Arbeit schließt an eine von den Autoren in obiger Zeitschrift unmittelbar vorher auf S. 426—430 veröffentlichte Mitteilung an. In einem Glasgefäß von 3 cm Durchmesser und 4 mm Höhe wird eine m/25000-Lösung von reinstem Ferrosulfat (Merck, „Blau-Etikette") in $^{8}/_{10}$-n Schwefelsäure bestrahlt. Nach Beendigung der Bestrahlung wird zu einer abgewogenen Menge der Flüssigkeit (etwa 3 g) soviel einer $^{n}/_{10000}$ Natriumbichromatlösung hinzugefügt, daß eine auf das Gesamtvolumen bezogene Konzentration von ungefähr $^{n}/_{50000}$ Bichromat entsteht. Nach Umschütteln bildet sich ein Potential aus (verglichen gegen eine Elektrode mit gleichen Konzentrationen an Ferro- und Ferri-Ionen), das sich auf etwa 215—240 Millivolt erhebt. Alsdann wird aus einer Capillarbürette mit $^{m}/_{4000}$ Ferrosulfat langsam während etwa 20 Minuten zurücktitriert, bis das Potential 150 Millivolt beträgt. In analoger Weise wird eine unbestrahlte Kontrolle und die $^{m}/_{4000}$ Ferrosulfatlösung ausgewertet. Der Bestrahlungseffekt wird in Prozenten umgewandelten Ferrosulfats ausgedrückt. Die Ferrosulfatlösungen blieben 10 Tage lang konstant. Die nach der Bestrahlung verbleibende Menge Ferrosulfat nahm konstant mit wachsender Bestrahlungsdosis ab. Ist die Strahlendosis größer, als die zur völligen Umwandlung allen Ferrosulfats nötige, so entsteht offenbar Wasserstoffsuperoxyd oder etwas ähnliches, wodurch wiederum Bichromat verbraucht wird. Das kann irrtümlich als noch vorhandenes Ferrosulfat gedeutet werden. In verschiedenen Versuchen bewirkte die mit einer großen Ionisationskammer gemessene Dosis von 1,04 Kiloröntgen (K-R) eine Umwandlung von im Durchschnitt 44,7% des Ferrosulfats. Das entspricht 2,33 K-R für die ganze Ferrosulfatmenge. — Die Verff. heben noch hervor, daß bei dem geschilderten System keine chemischen Elemente vorkommen, deren kritische Wellenlängen in den Bereich der Therapiestrahlen fallen. *Rother* (Berlin).

Hausser, Karl Wilhelm, und Emil Schlechter: Die Hauterythemdosis (HED) als biologisches Maß der Strahlenwirkung. (*Physikal. Laborat., Wernerwerk M, Siemens & Halske A.-G., Berlin-Siemensstadt.*) Strahlentherapie Bd. 27, H. 2, S. 348—352. 1927.

Es wird die Frage erörtert, ob sich das Hauterythem als biologisches Maß für die Grenzstrahlen eignet. Für die kurzwelligen Therapiestrahlen hat es sich gut bewährt, weil einer relativ kleinen Überdosierung ein steiler Anstieg der Erythemstärke mit Übergang in Blasenbildung folgt. Der Rötungsgrad nach Grenzstrahlen nimmt dagegen mit steigender Dosis sehr langsam zu, ohne daß sich auch nach 10facher Erythemdosis Blasen bilden. Eine ähnliche Abhängigkeit des Erythemanstieges von der Wellenlänge ergaben die Versuche von Haußer und Vahle mit spektral zerlegtem ultravioletten Licht. Die Differenzen in der Beurteilung des Rötungsgrades nach Buckystrahlen dürften demnach eine unzulässige Fehlerquelle für die Bestimmung der physikalischen Dosis liefern. *Th. Blühbaum* (Berlin).

Hansen, H.-M.: Röntgendosimeter nach Baastrup-Johnsen. Hospitalstidende Jg. 70, Nr. 38, S. 903—906. 1927. (Dänisch.)

Der B.J.-Apparat gehört zu den unmittelbar anzeigenden Instrumenten. Ebenso wie beim Siemens-Dosimeter wird mit Hilfe einer Elektronenröhre der Ionisationsstrom verstärkt. Der B.J.-Apparat kann die Erreichung der gewünschten Dosis anzeigen und die Röhre ausschalten, ähnlich wie beim Hammerdosimeter und beim Mekapion von Strauss. Die Charakterkonstanz der Verstärkerröhre soll beim B.J.-Apparat besser gewährleistet sein als beim Siemens-Apparat, u. a. durch Kupferumhüllung. Die Konstruktion des vom Ionisationsstrom durchlaufenen Widerstandes soll beim B.J.-Apparat nicht weniger als beim Siemens-Apparat eine Konstanz des Widerstandes gewähren. Dennoch rät Verf. zur Dauerkontrolle mit einem radioaktiven Präparat. Diese wird beim B.J.-Apparat derart ausgeübt, daß ein Zeiger durch ständige Regulierung des Widerstandes bei der Arbeit an bestimmter Stelle gehalten wird. Konstruktionseinzelheiten sind in der kurzen Bemerkung nicht gegeben. *Reimann* (Berlin).

Digitized by Google

Kästner, Hans: Die Absolutbestimmung der R-Einheit mit dem großen Eichstandgerät. (*Laborat. f. med. Physik, chir. Univ.-Klin., Göttingen.*) Strahlentherapie Bd. **27**, H. 2, S. 331—347. 1927.

Die Dosierung der Röntgenstrahlung nach der Einheit R setzt eine Eichung des bei der Bestrahlung verwendeten Meßinstrumentes durch Vergleich mit einem Normalgerät oder eine Absolutbestimmung der Einheit R voraus. Letztere war inzwischen nur in geeignet ausgerüsteten Laboratorien durchzuführen; das große Eichstandgerät des Verf. erlaubt eine Absolutbestimmung nunmehr auch im praktischen Betrieb und damit eine zuverlässige Kontrolle der Konstanz des Dosimeters. Nach der Definition baut sich die absolute R-Einheit auf Bestimmung zweier Einheiten auf: 1 ccm Luft und 1 elektrostatische Einheit; weitere Versuchsbedingungen sind die Reduktion auf 18° und 760 mm Druck, Sättigung, Ausschaltungen von Wandwirkungen und volle Ausnützung der Luftelektronen. Bis herauf zu 1 mm Halbwertschicht (165 KV, 0,75 mm Cu) erfüllt das große Eichstandgerät des Verf. diese Bedingungen. Die Ausführung der Absolutbestimmung geschieht dadurch, daß ein Harmsscher Kondensator bekannter Kapazität an das Eichstandgerät angeschlossen wird, dessen Mittelbelag wechselweise mit der Hülle der Anordnung und mit einer bekannten, so zu wählenden Spannungsquelle verbunden wird, daß bei Anlegen derselben der Elektrometerfaden des Eichstandgerätes denselben Skalenbereich durchläuft wie bei der Ionisation durch Röntgen- und Radiumstrahlen. Die durch diese im Eichstandgerät auf dem Wege der Ionisation gebildete Elektrizitätsmenge ist dann unabhängig von der Kapazität und der Spannungsempfindlichkeit des Eichstandgerätes sowie von der Kapazität der Verbindungsleitung, und gleich dem Produkt aus der Kapazität des Harms-Kondensators und der angelegten Spannung. Eine auf diesem Wege unter Anschluß des Kondensators gewonnene Eichung gilt auch nach Abschalten desselben vom Eichstandgerät. Dadurch ist die Absolutmessung auf Instrumente (Kondensator, Voltmeter) zurückgeführt, die unabhängig vom Eichstandgerät geeicht, kontrolliert und aufbewahrt werden können. Die Berücksichtigung von Schwächung und Streuung der Röntgenstrahlen im Zellonfenster des Gerätes und in Luft wird durch Angabe derselben in Tabellen ermöglicht, für Temperatur und Druck Formeln angegeben und die endgültige Formel für Absolutbestimmung aufgestellt. Endlich wird die experimentelle Anordnung ausführlich beschrieben und die genaue Ermittlung der Blendenfläche, die das Ergebnis umgekehrt proportional ist, erläutert. An zwei voneinander unabhängigen Messungen wird gezeigt, daß die nach der Absolutmethode durchgeführte Eichung von Eichstandgeräten mit der Eichung durch Vergleich mit einem Normalgerät auf 1—2% übereinstimmt. *Neeff* (Würzburg).

Holzknecht, G.: Zur Geschichte der „Schwachbestrahlung". Bemerkung zum gleichnamigen Artikel L. Freunds. Strahlentherapie Bd. **26**, H. 3, S. 654—656. 1927.

Vgl. dies. Zentrlbl. **3**, 775.

Die persönliche Polemik geht weiter. L. Freund will als geistiger Urheber auch der heutigen „Schwachbestrahlung" gelten, weil er mit täglichen kleinen Dosen „harter" Röntgenstrahlen bis zum Effekt gearbeitet hat. Holzknecht bestreitet die Berechtigung dieses Prioritätsanspruchs, denn die damalige „Schwachbestrahlung" sei ein Notbehelfsverfahren gewesen. Der Begriff könne, weil er vieldeutig war, heute angewendet, nur verwirrend wirken. Mit den heutigen kleinen Dosen, die „in ganz anderem Sinne, in anderer Anzahl und mit anderem Effekt" gegeben würden, habe die Freundsche Methode weder „historisch-genetisch noch urheberrechtlich" etwas zu tun.

Fried (Breslau).

Freund, Leopold: Zur Geschichte der „Schwachbestrahlung". Antwort zu den Bemerkungen G. Holzknechts in Band 26, Heft 3 dieser Zeitschrift. Strahlentherapie Bd. **27**, H. 2, S. 389—392. 1927.

Freund bemüht sich in seiner Replik — oder Duplik? — wiederholt um den Nachweis, daß seine Bestrahlungsmethode, wobei der Hauptnachdruck weder auf

Digitized by Google

2—3 Dutzend Kleindosen, noch auf Erreichung der ersten Reaktionssymptome, sondern auf der Kleinheit und Verteilung der Dosen und auf der möglichsten Härte der Röntgenstrahlen lag, tatsächlich im Prinzip dasselbe gewesen sei, was später Holzknecht in Abweichung von seinem eigenen ursprünglichen Vorgehen empfohlen habe. Nicht nur die Technik, sondern auch die Indikationsgebiete seien ohne prinzipiellen Unterschied. Die Freundsche Methode sei auch heute noch keineswegs abgetan, wie Holzknecht behauptet. *Fried* (Breslau).

Pfahler, George E., and Bernard P. Widmann: Value of intravenous injections of dextrose during radiation treatment of malignant disease. (Der Wert intravenöser Zuckerinjektion während der Strahlenbehandlung maligner Tumoren.) Journ. of the Americ. med. assoc. Bd. 89, Nr. 18, S. 1492—1496. 1927.

Angeregt durch Holzknecht wurden von Pfahler und seinen Mitarbeitern Untersuchungen durchgeführt, die den Wert der Dextroseinjektionen bei Röntgenbestrahlungen darlegen sollten. In einem äußerst objektiven Vortrag berichtet Widmann zunächst über die zahlreichen Arbeiten bezüglich der Dextroseapplikation bei den mannigfaltigsten Erkrankungen, um dann auf das Material seiner 28 jährigen Beobachtungszeit einzugehen, ohne etwa eine statistische Gegenüberstellung von nur bestrahlten und von kombiniert behandelten Fällen zu geben. Es ergibt sich kein Beweismaterial, daß „Dextrose kombiniert mit Krebsbestrahlung die Endresultate verbessert". Auch wird der „Röntgenkater" nicht in allen Fällen gemildert. In der Aussprache wird die Frage angeschnitten, ob alkalische Diät oder salzreiche Nahrung vor der Röntgenbehandlung zu empfehlen sei. Trumann empfiehlt Chlornatriumverabfolgung. *Hin* (Köln).

Uhlmann: Über die sogenannten „Grenzstrahlen". (*Ärztl. Ver., Frankfurt a. M., Sitzg. v. 19. IX. 1927.*) Dtsch. med. Wochenschr. Jg. 53, Nr. 49, S. 2106. 1927.

Die Grenzstrahlen scheinen eine gewisse Verbesserung der bisherigen Oberflächentherapie zu gewährleisten. Sie sind relativ unschädlich. Die große Schwierigkeit in der Anwendung liegt im Fehlen einer exakten physikalischen Dosierungsmöglichkeit. Die Angaben Buckys konnten nicht immer bestätigt werden. *Paul Ruszczynski* (Berlin).

Spezielle Röntgentherapie.

Röntgentherapie der malignen Tumoren (außer Haut).

Peter, Gustav: Zur Bedeutung der vasculären Permeabilität für die Strahlenbehandlung maligner Tumoren. (*Amerik. u. engl. Spit., Mexiko.*) Strahlentherapie Bd. 26, H. 4, S. 735—748. 1927.

Vorwiegend theoretische Abhandlung, in der der Gefäßpermeabilität sowohl für die Entstehung, wie für die Heilung des Krebses die Hauptrolle zugeteilt wird. Die Erythembildung wird für die Heilung verantwortlich gemacht. Als einstweiliges Ziel der therapeutischen Technik betrachtet der Verf. eine Dosierung der Röntgenstrahlen, die zu einer möglichst langdauernden Hyperämie und Permeabilitätserhöhung führt ohne bleibende Gefäßschädigung. Ferner die systematische Kombinierung der Strahlentherapie mit Darreichung von Substanzen, die imstande sind, die Oxydation auf Kosten der Gärung zu fördern und der Übersäuerung des Gewebes entgegen zu arbeiten. (Alkalien bis zur alkalischen Reaktion des Urins, Thyreoidin und Eisen.) *Schinz* (Zürich).

Haas: Schilddrüsencarcinom. (*Vereinig. Münch. Chir., Sitzg. v. 21. VII. 1927.*) Münch. med. Wochenschr. Jg. 74, Nr. 40, S. 1734. 1927.

Unter 3500 Strumektomien der letzten 8 Jahre 15 maligne Tumoren: 3 Sarkome, 1 wuchernde Struma, 11 Carcinome. Die Symptome gegenüber der gewöhnlichen Struma waren: außerordentlich schnelles Wachstum, große Härte und Höckrigkeit der Geschwulst, schnell zunehmende Fixation, dreimal Recurrenslähmung, zweimal Sympathicuslähmung. Diagnostisch ist das schnelle Wachstum und die frühzeitige Beeinträchtigung der Funktion der Trachea und des Oesophagus wichtig. Die Unsicht-

Digitized by Google

barkeit der Trachealaufhellung vor dem Röntgenschirm ist nicht zu verwerten. Vortr. hält nach dem vorliegenden Material das Carcinom für radiosensibler als das Sarkom. Es wird auf Grund der erzielten Resultate empfohlen, wenn der Tumor nach seiner Beziehung zu den Nachbarorganen noch irgend operabel erscheint, zu operieren und nachzubestrahlen. Von 11 Kranken leben 5, sie sind gesund. Kurze Krankengeschichte. Die Resultate ermuntern, auf diesem Wege der Kombination von Operation und Röntgenbestrahlung fortzufahren und diese gegenüber früher doch sehr bemerkenswerten Resultate zu verbessern. *Fedder* (Münster i. W.).

Jugenburg, Anna: Über maligne Tumoren der Thymusdrüse (Thymome). Vestnik rentgenologii i radiologii Bd. **5**, Nr. 2/3, S. 129—135. 1927. (Russisch.)

Beschreibung eines Falles von maligner Thymusgeschwulst, welche röntgenologisch sich als ein umfangreicher Mediastinaltumor unter schweren klinischen Erscheinungen mit Metastasen in Halslymphdrüsen und vermutlich in der Leber, Milz und in Lymphdrüsen der Bauchhöhle manifestiert hat. Bei der histologischen Untersuchung einer metastatischen Lymphdrüse wurde ein Geschwulstgewebe von alveolärem Bau mit großen polymorphen Zellen gefunden, welches an das großzellige Alveolarsarkom erinnert hat. Die Metastasierung mit der Lymphbahn beweist aber vielmehr eine epitheliale Natur des fraglichen Tumors. Desgleichen spricht seine ungewöhnliche Empfindlichkeit der Röntgenbestrahlung gegenüber für die embryonale Herkunft desselben und gegen die Diagnose eines echten Sarkoms. Mit Hilfe der Röntgenotherapie wurde eine klinische Heilung erzielt, die bei histologischer Untersuchung einer regionären Lymphdrüse bestätigt wurde. *Poleff* (Chisinau).

Baruk, H.: La radiothérapie dans les tumeurs cérébrales. Indications et résultats. (Röntgentherapie bei Hirntumoren. Indikationen und Resultate.) Paris méd. Jg. **17**, Nr. 49, S. 469—472. 1927.

Solide Hypophysengeschwülste und Gliome sind meist strahlenempfindlich und durch Bestrahlung besserungsfähig, ja vollständig heilbar. Demgegenüber sind von den Meningen und vom Acusticus ausgehende Geschwülste einer strahlentherapeutischen Beeinflussung wenig zugänglich. Auch die Hirnmetastasen seien meist wenig beeinflußbar. Es ist zweckmäßig, aber nicht unbedingt notwendig, der Röntgentherapie eine Trepanation vorauszuschicken. „Vorsichtig durchgeführt und entsprechend durchgeführt dosiert, kann die Bestrahlung niemals schaden" (Béclère). *Borak* (Wien).

Rostock: Ergebnisse der Röntgenbestrahlung bei Sarkomen. (*Med. Ges., Jena, Sitzg. v. 29. VI. 1927.*) Münch. med. Wochenschr. Jg. **74**, Nr. 40, S. 1733. 1927.

Bericht über den Bestrahlungsdauererfolg bei Sarkomen der Chirurgischen Universitätsklinik Jena vom 1. X. 1919 bis 21. XII. 1925 (122 Fälle, deren Schicksal bekannt ist): Zahl der nur bestrahlten Tumoren 35, davon leben 6%. Unvollständig operiert und bestrahlt waren 38, davon leben 10,5%. Nach Totalexstirpation prophylaktisch bestrahlte Fälle 46, von denen 37% leben. Von drei nach Exstirpation des Primärtumors bestrahlten Metastasen lebt keiner mehr. Man soll bestrebt sein, das Sarkom mit dem Messer im Gesunden aus dem Körper zu entfernen, auch wenn grob verstümmelnde Operationen nötig werden. Inoperable Sarkome soll man bestrahlen. Man muß sich jedoch darüber klar sein, daß nach den Erfahrungen der Klinik eine wirkliche Dauerheilung durch Bestrahlung beim Sarkom zu den Seltenheiten gehört. *Fedder* (Münster i. W.).

Niemczik, Géza: Multiplexes Sarkom mit großer Radiosensibilität. (*Ges. d. Ärzte, Pécs, Sitzg. v. 22. X. 1927.*) Orvosi Hetilap Jg. **71**, Nr. 47, S. 1365—1366. 1927. (Ungarisch.)

Es handelt sich um ein histologisch verifiziertes, polymorphcelluläres Sarkom des rechten Oberarmes bei einem 12jährigen Knaben. Die Eltern verweigerten eine Enucleation der betroffenen Extremität und so kam der Patient nach Wien, wo die Diagnose Osteomyelitis gestellt und bestrahlt wurde, worauf der Tumor rasch verschwand. Es werden besonders die Schwierigkeiten der Differentialdiagnose hervorgehoben. Nach 7 Monaten traten an verschiedenen Körperstellen von neuem Tumoren auf (so am rechten Oberschenkel, Kreuzbein, linken

Digitized by Google

Knie, Occipital- und Frontalregion). Aber auch diese Tumoren verschwanden nach der vom Vortr. vorgenommenen Bestrahlung (70—75% HED) innerhalb 4 Tagen. Der Fall wird als Tumordisposition nach Cohnheim aufgefaßt, wobei die Tumorbildung auf die fehlerhafte Entwicklung ganzer Gewebsbezirke zurückzuführen ist. Das Entstehen dieser Tumoren entfällt auf das Entwicklungsstadium, wo die verschiedenen Gewebe auch physiologisch einen beschleunigteren Wachstum aufweisen. Die Bestrahlung kommt nur im Falle der Inoperabilität in Frage, hat aber Dauererfolge auch nur ausnahmsweise zu verzeichnen. — In der Aussprache betont Prof. B. Entz, daß sein Befund myelogenes Sarkom, auch gegen die Wiener Annahme, durch den weiteren Krankheitsverlauf bestätigt wurde. Von besonderer Bedeutung ist, daß die Entstehung des Tumors auf den Eintritt der Pubertät des Patienten entfällt und derselbe sich indessen wesentlich entwickelt hat. Es besteht die Frage, ob nicht in solchen Fällen die Entwicklung der genitalen Organe und Ausbildung des sekundären Geschlechtscharakters beschleunigter ist als bei gesunden Kindern. *Jakob* (Budapest).

Bérard: A propos du traitement des ostéosarcomes par les agents physiques. (Über die Behandlung der Osteosarkome mit physikalischen Mitteln.) (*Soc. de chir., Lyon, 10. II. 1927.*) Lyon chir. Bd. 24, Nr. 4, S. 451—454. 1927.

Verf. berichtet nach Gegenüberstellung dreier Fälle von Spindelzellensarkom, von welchen Tavernier die vorläufigen Ergebnisse mitgeteilt hatte, und 8 Fällen von Regaud (4 Primärtumoren und 4 postoperative Rezidive) mit 7 seit 7 Jahren geheilten Fällen über einen eigenen Fall von Spindelzellensarkom der Orbita, der nach Bestrahlung seit 2 Jahren rezidivfrei ist. — Tavernier betont die Zuverlässigkeit der röntgenologischen Diagnose bei primären Knochentumoren, welche größer ist als die der mikroskopischen Untersuchung nach Probeexcision; in mehr als der Hälfte der Fälle ist der maligne Tumor und selbst sein histologischer Charakter aus dem Röntgenbild zu ersehen und damit ein Urteil zu gewinnen, wie er sich gegenüber der Röntgenbestrahlung verhalten wird. *Arthur Hintze* (Berlin).

Smith, Lawrence W.: Synoviomata. (Synoviome.) (*Dep. of pathol., Harvard med. school, Boston.*) Americ. journ. of pathol. Bd. 3, Nr. 4, S. 355—364. 1927.

Bericht über drei mikroskopisch näher erläuterte Geschwülste, welche vom Oberschenkel bzw. der Leistengegend stammen: der eine von der Fascie des Hunterschen Kanals, der zweite von der Gegend des Poupartschen Bandes und der dritte von der Innenseite des Knies; die Tumoren lassen sich unter die Endotheliome einreihen. Verf. glaubt, daß sie ihren Ursprung an synovialen Membranen haben, und daß ihre embryonale Entstehung auf das Mesothel zurückzuführen ist. Der erstangeführte Kranke ging an Lungenmetastasen zugrunde. In dem zweiten Falle wurde der zweifaustgroße Tumor operiert; nach einem Jahr hatte Pat. ein Rezidiv am Becken und Drüsen in der rechten Leistengegend, die weiterhin exstirpiert wurden; nunmehr, 3 Jahre nach der ersten Operation, Beginn mit Röntgenbestrahlung. Es hatten sich inzwischen mehrere Knoten am Rücken links und unterhalb vom Sacrum eingestellt und die ganze linke Hälfte des kleinen Beckens war von der Geschwulst ausgefüllt, das linke Labium majus war derb und verfärbt; in der Leiste war ein kleiner Knoten vorhanden. Durch die nunmehr energisch aufgenommene Röntgenbestrahlung wurden die dauernden heftigen Schmerzen vorübergehend behoben, die Kranke erholte sich etwas; sie starb nach einigen Monaten an Lungenmetastasen. Im dritten Falle wurde eine etwa faustgroße Geschwulst von der Gegend einwärts vom M. vastus int. entfernt, welche einen Zusammenhang mit der Synovialmembran und Fascie erkennen ließ. Einige Monate nach Entfernung der Geschwulst ein örtliches Rezidiv, welches ohne deutlichen Erfolg mit Röntgen- und Radiumstrahlen behandelt wurde. 15 Monate nach der ersten Operation Amputation des Oberschenkels; es bestanden aber schon Lungenmetastasen, an denen der Kranke nach 5 Monaten zugrunde ging. *Arthur Hintze* (Berlin).

Röntgentherapie gynäkologischer Erkrankungen (außer Tuberkulose u. malignen Tumoren).

Burger, P.: A propos du traitement des fibromes utérins. (Behandlung der Myome.) Strasbourg méd. Jg. 85, Nr. 16, S. 259—263. 1927.

Eine absolute Einigkeit über die Art der Myombehandlung (Operation oder Be-

Digitized by Google

strahlung) besteht noch nicht. Die Behandlungsart ist von Fall zu Fall zu entscheiden. Bei der Operation muß man mit ca. 3% Mortalität rechnen (Peritonitis, Thrombophlebitis mit Embolie). Unbedingt operiert werden große bis über den Nabel reichende Tumoren, ferner Geschwülste, die Einklemmungserscheinungen der Nachbarorgane bewirken. Dann Fälle mit vorwiegend submuköser Entwicklung. Sind vorhandene Schmerzen durch gleichzeitig bestehende Adnexerkrankungen bedingt, so ist zu operieren, während Spannungsschmerzen auch nach der Bestrahlung verschwinden können. Verkalkte Myome eignen sich nicht für die Aktinotherapie, ebensowenig die Myome mit Degenerationserscheinungen und Erweichungen. Zu operieren ist ferner bei zweifelhafter Diagnose und bei Frauen unter 40 Jahren, bei denen möglichst konservativ (Enucleation) vorgegangen werden soll. Verf. hat in den letzten 6 Jahren 235 Myome behandelt. 1919 40 Fälle, davon 70% operiert. 1920 32 Fälle, 56,25% operiert. 1921 41 Fälle, davon 39,02% operiert. 1923 39 Fälle mit 53,85% Operationen. 1924 wurden von 48 Myomen 47,91% operiert. 1926 35 Myome, von denen nur 28,57% operiert wurden. Bei 154 Operationen 5 Todesfälle. Aus der Kasuistik ergibt sich, daß Verf. 1919 noch mehr auf dem chirurgischen Standpunkt verharrte, 1920—1924 beide Behandlungsarten sich ungefähr das Gleichgewicht hielten, während 1925—1926 die Strahlenbehandlung mehr herangezogen wurde. *Geppert* (Hamburg).$_{o}$

Wiegels, W.: Röntgentiefentherapie der Myome und Metropathien. Therapie d. Gegenw. Jg. **68**, H. 9, S. 413—415. 1927.

Verf. tritt mit der folgenden Arbeit warm für die Röntgentiefentherapie der Myome und Metropathien ein. Die Bestrahlung wurde jeweils in der von Seitz und Wintz angegebenen Weise durchgeführt. Im ganzen wurden 127 Patientinnen bestrahlt. Ausgeschaltet von der Bestrahlung wurden von vornherein alle übergroßen, gestielten Myome, Myome mit Verdrängungserscheinungen, Erweichungen und Nekrosen sowie solche, die kompliziert waren mit Adnexerkrankungen. Um eine maligne Erkrankung auszuschalten, wurde prinzipiell vorher die Abrasio und histologische Untersuchung der abradierten Massen vorgenommen. Die größte Zahl der Patientinnen standen im Alter von 41—52 Jahren, 29 im Alter von 37—40 Jahren. Einige Frauen im Alter von 29—37 Jahren wurden bestrahlt, da bei 2 von ihnen die Blutungen auf keine Weise zu stillen waren und eine Operation nicht gewünscht wurde, bei weiteren 2 das Sistieren der Menses wegen schwerer Lungentuberkulose von lungenfachärztlicher Seite gewünscht wurde. Der günstigste Zeitpunkt für eine Bestrahlung ist die erste Hälfte des Intermenstrums, da die Erfahrung gelehrt hat, daß die Strahlen, in den ersten 14 Tagen nach der Periode verabreicht, einen bedeutend besseren und schnelleren Erfolg gewährleisten als in der zweiten Hälfte. Was die nach Kastrationsbestrahlung auftretenden Störungen anbetrifft, so klagten nur 5,8% der Patientinnen über Übelkeit, Erbrechen und Durchfälle am Tage nach der Bestrahlung. Über Beschwerden vasomotorischer Natur klagten 29,12% über mäßige, 3,8% über stärkere Ausfallserscheinungen. Über Gewichtszunahme bis zu 8—10 Pfund berichteten 10,86%, bis zu 20 Pfund 2,91%. Von 23 bestrahlten Myomen wurden 2 ohne Erfolg bestrahlt. Bei beiden Patientinnen handelte es sich um mittelgroße Myome, die, wie die Operation ergab, in größerem Umfang submukös gelagert waren. 80 wegen nicht maligner Metropathien bestrahlte Patientinnen wurden mit einem Heilerfolg von 100% bestrahlt.
P. Schumacher (Gießen).

Hartmann, I. P.: Erfahrungen bei der Behandlung des Uterusmyoms. (*St. Lukas-Stift, Kopenhagen.*) Acta obstetr. et gynecol. scandinav. Bd. **6**, H. 3, S. 304—327. 1927.

Der Verf. berichtet über seine Erfolge bei der Myombehandlung auf Grund von 309 Fällen in den Jahren 1917—1925. Zu den bisher sehr bekannten Symptomen wird noch die Dysmenorrhöe besonders scharf hervorgehoben. Die meisten Patienten waren zwischen 40 und 50 Jahren, nur 7 Frauen befanden sich unterhalb der Grenze von 30 Jahren. Auffallend groß war die Sterilität, denn unter 200 verheirateten Frauen waren 87 steril. Der Verf. teilt seine Fälle in kleine, mittelgroße und ganz große Tumoren

Digitized by Google

ein. Die kleinen Tumoren reichen bis etwa Hühnereigröße, die mittelgroßen sind solche Geschwülste bis zu etwa Kindskopfgröße und bei freier Entwicklung in die Bauchhöhle nicht über die Mitte zwischen Nabel und Symphyse reichend. Alles darüber wurde als große Myome ausgefaßt. Symptomfreie Patienten wurden nicht behandelt, mit Ausnahme jüngerer Individuen mit großen Geschwülsten. Bei all den Fällen, wo Wert auf Erhaltung der Konzeptionsfähigkeit gelegt wurde, d. h. also bei jüngeren Individuen, wurde die Enucleation ausgeführt. Waren in solch einem Falle zu viele kleine Geschwülste vorhanden, so konnte natürlich nur supravaginal amputiert werden. Radikal wurde sowohl röntgenologisch wie auch operativ vorgegangen. 58 Patienten wurden durch Röntgenbestrahlung behandelt. Es kamen hierfür solche Patienten mit nicht allzu großen Geschwülsten in Frage, die auch nicht einen zu sehr geschwächten Körperzustand aufwiesen, bei denen keine Komplikationen einer Adnexerkrankung vorlagen, bei denen weiterhin kein Verdacht auf eine Krebserkrankung bestand und bei denen mit Sicherheit ein submuköser Sitz des Myoms ausgeschlossen werden konnte. Auch Fälle mit Nekrosen in den Geschwülsten wurden abgelehnt für die Röntgenbehandlung. Von der operativen Behandlung kam hauptsächlich die supravaginale Amputation (172 Fälle) in Frage, nur in 15 Fällen mußte die Totalexstirpation vorgenommen werden. Von den 309 Patienten starben 6, d. h. also 2,12%. Die Mortalität bei der supravaginalen Amputation betrug 1,16%. Todesfälle wurden 2mal nach supravaginaler Amputation, 2mal nach Totalexstirpation, 1mal nach Enucleation und 1mal nach Röntgenbehandlung beobachtet. Noch hervorzuheben ist, daß der Verf., unter 15 Totalexstirpationen, diese in 7 Fällen vaginal ausgeführt hat, jedoch allmählich von dieser Operationsmethode abgerückt ist. *Hartmann* (Kiel).$_{o}$

Gauß, C. J.: Sind die Röntgen- oder die Radiumstrahlen bei der Behandlung der Myome und hämorrhagischen Metropathien vorzuziehen? (*Univ.-Frauenklin., Würzburg.*) Fortschr. d. Therapie Jg. **3**, H. 14, S. 497—499 u. H. 15, S. 534—537. 1927.

Da die operative Behandlung der Myome noch eine Sterblichkeit von 2—5% aufweist und da die Gefahren der Nebenverletzungen und der postoperativen Komplikationen noch erschwerend hinzukommen, soll immer im Interesse der Patientin die Strahlentherapie angewendet werden, wenn nicht gewichtige Gründe für ein chirurgisches Vorgehen sprechen. Es ist nur noch die Frage zu erörtern, ob man jeweils zur Röntgen- oder zur Radiumbehandlung greifen soll. 1. Röntgenbehandlung. Eine bis zum Jahre 1921 reichende Sammelstatistik ergibt bei 7079 bestrahlten Frauen 97,3% klinische Heilung, also je nach der applizierten Dosis zeitweise oder dauernde Amenorrhöe und meist auch Schrumpfung des Tumors. Die errechnete Mortalität von 0,098% kann in keinem Fall der Methode zur Last gelegt werden. Die Zahl der früher sehr vielen Kontraindikationen gegen die Röntgenbestrahlung hat sich immer mehr verkleinert, während andererseits immer mehr jene Fälle, für die die Operation ein Risiko bedeutet, der Strahlenbehandlung zugeführt werden. Bei richtiger Dosierung und exakter Technik ist der Röntgenkater kaum mehr beachtenswert und sind Hautverbrennungen, Spätschädigungen und Reizblutungen nicht mehr zu beobachten. Die Ausfallserscheinungen können manchmal stärker auftreten als bei der natürlichen Menopause, aber auch die Hysterektomie ist kein gleichgültiger Eingriff. Eine Keimschädigung nach temporärer Kastration kommt kaum in Frage, da geschädigte Eier nicht mehr befruchtungsfähig sein dürften. 2. Radiumtherapie. 2054 Fälle hatten eine klinische Heilung von 96,2%. Die gesamte Mortalität beträgt 0,19% und die korrigierte 0,097%. Als Gegenindikation hat zu gelten, wenn die Ovarien infolge der Größe des Uterus mehr als $7^1/_2$ cm von dem im Uterus liegenden Präparat entfernt sind, ferner submuköse Myome mit einem vielbuchtigen Cavum uteri wegen der Gefahr der Verletzung und der Infektion. Die hämorrhagischen Metropathien sind alle der Radiumbehandlung zugänglich. Die Vorteile der Radiumbehandlung liegen in dem sicheren Erfolg, in der Schnelligkeit der Blutstillung und in der raschen Verkleinerung des Tumors. Während bei den Nebenschädigungen der Radiumkater, die Reizblutungen, die Ausfalls-

Digitized by Google

erscheinungen und die Keimschädigungen keine wesentliche Rolle spielen, kann es bei ungenügender Filterung zu Cervixstenosen kommen und ferner ist eine Infektionshäufigkeit von 7—15% vorhanden. 3. Kombinierte Röntgen-Radiumbehandlung. Sie ist besonders für die mit Röntgenbestrahlung zu behandelnden Fälle geeignet, bei denen gleichzeitig eine sofortige Blutstillung erforderlich ist. Verf. tritt für die Radiumtherapie der Myome und der hämorrhagischen Metropathien, evtl. in Kombination mit der Röntgenbestrahlung ein. In seiner Klinik wird unmittelbar im Anschluß an die prinzipiell vorgenommene Abrasio sofort das Radiumpräparat intrauterin gelegt.
Dehler (Erlangen).

Röntgentherapie der übrigen Erkrankungen.

Wanner, F.: Über die Behandlung der Leukämien. Ann. d. schweiz. Ges. f. Balneol. u. Klimatol. Jg. **1927**, H. 22, S. 77—81. 1927.

In einem kurzen Vortrag werden die Behandlungsmethoden der Leukämien zusammengefaßt, ohne wesentlich Neues bringen zu wollen. Neben der internen Medikation von außen wird die Röntgenbestrahlung der Milz bei vorsichtiger Dosierung unter Kontrolle des Blutbildes empfohlen, während vor der Benzoltherapie gewarnt wird. *Hin* (Köln).

Ginsburg, R.: Erfolgreiche Behandlung der chronischen aleukämischen Myelose durch Röntgenstrahlen. (*I. inn. Klin., Staatsuniv., Minsk.*) Dtsch. med. Wochenschr. Jg. **53**, Nr. 43, S. 1824—1825. 1927.

31jährige Patientin mit riesigem Milztumor, 45% Hämoglobin, dabei nur geringe Vermehrung der Leukocyten (12000), davon 8% Myelocyten. Auch das übrige Blutbild (Linksverschiebung) sprach im Sinne eine aleukämischen Myelose. Die Krankheit bestand seit etwa 8 Jahren. 8malige Röntgenbestrahlung (je $^1/_6$—$^1/_4$ HED wöchentlich) führte zur Wiederherstellung der Arbeitsfähigkeit. Das Blutbild wurde wesentlich gebessert, die Myelocyten verschwanden. *Harms* (Hannover).

Schlesinger, Hermann: Welche Erkrankungen der Hypophyse sind einer Röntgenbehandlung zugänglich? (*Wien. med. Doktoren-Kolleg., Sitzg. v. 24. X. 1927.*) Wien. klin. Wochenschr. Jg. **40**, Nr. 44, S. 1402—1403. 1927.

Für die Röntgentherapie sind die stationären Fälle der Akromegalie geeignet. Dabei können verschiedene subjektive Symptome, wie Kopfschmerz, aber auch einzelne somatische Veränderungen günstig beeinflußt werden. Die progredient verlaufenden Fälle, bei welchen der Sehnerv in Mitleidenschaft gezogen ist, und Hirntumorsymptome bestehen, erheischen einen operativen Eingriff. Das gleiche gilt von der Dystrophia adiposo genitalis. In mehreren Fällen von Diabetes insipidus hatten Hypophysenbestrahlungen einen ausgesprochen günstigen Effekt. *Borak* (Wien).

Schlesinger, Hermann: Wie erkennt man den Jod-Basedow und wie sind die Erfolge der Röntgenbehandlung bei diesem Leiden? (*Wien. med. Doktoren-Kolleg., Sitzg. v. 24. X. 1927.*) Wien. klin. Wochenschr. Jg. **40**, Nr. 44, S. 1402. 1927.

Der in Zunahme begriffene Jodbasedow wird häufig nicht rechtzeitig diagnostiziert. Bei der rapiden Gewichtsabnahme, die im Vordergrunde der Erscheinungen steht, während die typischen Basedowsymptome oft stark zurücktreten, wird häufig sogar an ein okkultes Carcinom gedacht. Therapeutisch ist, nebst Bettruhe, so rasch als möglich eine Röntgenbehandlung einzuleiten. Der Effekt zeigt sich innerhalb einer Woche im Sistieren der Gewichtsabnahme, worauf eine Gewichtszunahme folgt. Ergotinpräparate wurden wegen unangenehmer Zwischenfälle aufgegeben. Phosphor soll nur kurze Zeit gegeben werden, da sonst Appetitlosigkeit auftritt. *Borak* (Wien).

Fairén Gallán, Victor: Über die Bestrahlung der Larynxpapillome. Rev. española y americ. de laringol., otol. y rinol. Jg. **17**, Nr. 6, S. 313—321. 1926. (Spanisch.)

Man unterscheidet ihrer histologischen Struktur und ihrem Verhalten nach entzündliche und neoplasmatische Papillome. Die entzündlichen Papillome, die hauptsächlich im Kindesalter beobachtet werden, kommen meist im Anschluß an eine akute oder chronische Entzündung des Kehlkopfes vor. Die histologischen Merkmale der verschiedenen Formen der Kehlkopfpapillome werden sehr eingehend beschrieben. Die therapeutischen Indikationen werden besprochen und es wird über 7 Papillome

Digitized by Google

im Kindesalter und 4 Papillome bei Erwachsenen berichtet, bei denen der Verf. mit Röntgenstrahlen behandelt hat. Von den 7 entzündlichen Papillomen im Kindesalter konnten 3 durch Bestrahlung geheilt werden, bei 4 Fällen mußte außerdem chirurgisch eingegriffen werden. Drei davon kamen zum Rezidiv, unter diesen dreien war in einem Fall die Anwendung von Radium von außen her erfolgreich und in einem anderen konnte durch die Röntgenstrahlen zwar eine Rückbildung und ein Stillstand im Wachstum, aber kein vollständiges Verschwinden erreicht werden. Bei den 4 Larynxpapillomen der Erwachsenen konnte in keinem Falle eine Besserung erzielt werden. Die Technik bestand aus der Bestrahlung mit zwei Feldern unter 5 mm Aluminiumfilter bei 15 cm Fokuskhautabstand und unter Verabfolgung von 200 R pro Feld und Sitzung bei den Kindern und 500 R pro Feld und Sitzung bei den Erwachsenen. Pausen zwischen den einzelnen Bestrahlungssitzungen von 10—20 Tagen bei den Kindern und von 15 bis 30 Tagen bei den Erwachsenen. Gesamtdosis bei den Kindern 1000 R, bei den Erwachsenen 4000 R. Es wurde also mit einer sehr weichen Strahlung gearbeitet. Übergang von Papillomen in Carcinome wurde nach der Bestrahlung nicht beobachtet.

Holfelder (Frankfurt a. M.).

Glas, Karl: Röntgenbehandlung von Lungenstörungen nach Operationen. (*Chir. Abt., allg. Krankenh., Neunkirchen, N.-Ö.*) Wien. klin. Wochenschr. Jg. **40**, Nr. **33**, S. 1054—1055. 1927.

Bericht über 57 Fälle systematisch bestrahlter postoperativer Lungenstörungen. Ein Fall chronischer und einer von akuter Pneumonie waren nach Durchleuchtung innerhalb 24 Stunden entfiebert. Trennung der bestrahlten Fälle nach Entstehungsursache der Lungenstörung (Hypostase, Erkältung usw.), Entstehungszeit (14 mal am 1., 19 mal am 2. Tag nach der Operation), Art der Betäubung (31 Äthernarkosen, 23 Lokalanästhesien usw.), Art der Erkrankung (Pneumonie, Pleuritis, Bronchitis), Alter der Patienten und Art des Grundleidens ließ keinen Unterschied im Erfolg der Bestrahlung merken. 68% der Fälle wurden am 1., spätestens am 3. Tag nach der Bestrahlung fieberfrei und wurden in Atemnot und Krankheitsgefühl auffallend gebessert. Besserung der physikalisch nachweisbaren Veränderungen folgte langsamer. In 2 Fällen (Pneumonie der ganzen linken Seite und Pneumonie der beiden Unterlappen) trat die Entfieberung bei „sehr frischem Allgemeinbefinden" erst nach 6—10 Tagen ein. In 5 Fällen klang die Entzündung schnell ab, das Fieber blieb hoch. Dabei konnte nachgewiesen werden, daß das Fieber nicht von der Lungenstörung, sondern durch andere Komplikationen (akute Cystitis, vereitertes Hämatom [2 mal], Bauchabsceß, Fasciennekrose) verursacht war. Bei 2 sehr alten Kranken (73 und 76 Jahren) rezidivierte die Pneumonie, konnte aber jedesmal durch Bestrahlung wieder geheilt werden. Von 8 Fällen, die starben, gingen nur 2 an der Pneumonie zugrunde: eine Schluckpneumonie und eine rapid verlaufende Pneumonie nach Carcinomoperation nur wenige Stunden nach der Bestrahlung. Von 1700 Operierten starben in diesem Jahre nur die 2 an Pneumonie; „ein Vergleich mit der Häufigkeit tödlicher Lungenerkrankungen in den Jahren vor der Röntgenbestrahlung spricht zugunsten der Bestrahlung". *Fried* (Breslau).

Holzknecht, G.: Welche in dieser Jahreszeit häufigen Krankheiten werden durch Röntgentherapie gut beeinflußt? (*Wien. med. Doktoren-Kolleg., Sitzg. v. 24. X. 1927.*) Wien. klin. Wochenschr. Jg. **40**, Nr. 44, S. 1403. 1927.

In erster Linie sind die Erfrierungserkrankungen an Händen und Füßen zu nennen, jedoch nur dann, wenn sich circumscripte Knötchen oder Rhagaden finden. Wo nur Verfärbung und Ödem vorhanden ist, pflegt kein Effekt einzutreten. Von anderen Erkrankungen sind die Neuritiden, besonders die Ischias, zu nennen (Wurzelbestrahlung). Kleine Dosen jeden 3. Tag, durch 1—2 Wochen. Schließlich kommt das Ulcus ventriculi und duodeni in Betracht. In etwa der Hälfte der Fälle tritt innerhalb von Wochen eine Besserung ein. „Daher ist, wenn die konservative Behandlung versagt, und nicht akuteste Gefahr im Verzuge ist, vor Ausführung einer Operation, die Röntgentherapie zu versuchen."

Borak (Wien).

Digitized by Google

Erb: Erfolg mit Röntgenbestrahlung bei Hydrocephalus nach vergeblicher Plexusexstirpation. (*51. Tag. d. dtsch. Ges. f. Chir., Berlin, Sitzg. v. 20.—23. IV. 1927.*) Arch. f. klin. Chir. Bd. 148, Kongreßber., S. 219—220. 1927.

Ein jetzt 29 jähriger Bergmann verunglückte 1920 dadurch, daß ihm ein größeres Gesteinsstück auf die linke Schädelhälfte fiel. In der Folgezeit entwickelte sich eine Jacksonsche Epilepsie mit Lähmung der rechten Körperhälfte. Bei einer Trepanation fand sich nur erhöhter Hirndruck und eine abgeschlossene Liquoransammlung. Seit 1926 wurden tägliche Punktionen des Ventrikels erforderlich, bei denen jedesmal etwa 100 ccm Liquor entleert wurden. Die Exstirpation des linken Plexus chorioideus hatte keinen Erfolg, die Punktionen mußten weiterhin jeden 2. Tag vorgenommen werden, wobei 100—220 ccm Liquor abgelassen wurden. Um eine Infektion des Ventrikels durch die häufigen Punktionen zu verhüten, wurde ein Versuch mit einer Röntgenbestrahlung durch die Defektstelle mit 50% der HED. (an der Oberfläche gemessen) gemacht. 2 Wochen später waren keine Punktionen mehr nötig. Nach einer weiteren Bestrahlung mit gleicher Dosis (8 MA., 190 KV., 8 Min., 1 mm Cu, 23 cm FHD.) blieben die Krampfanfälle und Kopfschmerzen völlig weg, der vorher gestörte Intellekt des Patienten zeigte eine sinnfällige Besserung. Punktionen des Ventrikels waren nicht mehr erforderlich. Es wird angenommen, daß der Plexus der rechten Seite vikariierend für den exstirpierten eingetreten ist und erst durch die Röntgenbestrahlung seinerseits im sekretionshemmenden Sinne beeinflußt wurde. *Taterka* (Berlin).

Radioaktive Substanzen.

Spezielle Therapie mit radioaktiven Substanzen.

Maligne Tumoren.

Reports from research centres. (Berichte aus den Untersuchungszentralen.) Brit. med. journ. Nr. 3494, S. 1193—1194. 1927.

Der medizinische Untersuchungsausschuß (Medical Research Council), welcher von der Regierung mit Radium, welches verliehen werden kann, ausgestattet ist, hat einen Sammelbericht über die Anwendung des Radiums im Jahre 1926 herausgegeben. Es handelt sich um die Mitteilungen von 9 Kliniken, darunter Middlesex, Kings-College, Cardiff, Univ. College, St. Bartholomae, Birmingham und St. Peter. Außerdem stand Radium durch den ärztlichen Frauenverein und das irische Radiumkomitee in Dublin zur Verfügung. Der Bericht zeigt, daß Radium kombiniert mit operativen Maßnahmen, oder intertumoral oder oberflächlich Anwendung findet. Middlesex berichtet in der Hauptsache über Brustcarcinome. Es sind 11 Fälle primär behandelt worden, davon 4 mit gutem Erfolg; dazu 73 Rezidivfälle, von denen 7 geheilt wurden und zahlreiche eine Besserung erfuhren. Kombinierte Behandlung fand in 11 Fällen statt. Das Univ. College berichtet über 58 inoperable Cervixcarcinome, von denen 3 geheilt wurden, über 13 operable Fälle mit 6 Heilungen. In 22 Fällen wurde bestrahlt und dann operiert, 5 Heilungen. St. Bartholomae sah ein Verschwinden des Tumors in 60 von 69 Cervixcarcinomen, ein Aufhören der Blutungen in 124 von 246 Fällen und ein Verschwinden der Ulcerationen in 62 von 92 Fällen. Birmingham hat 20 Rectumcarcinome behandelt und berichtet über 4 Heilungen; Colostomie konnte vermieden werden. *Lahm* (Chemnitz).

Quick, Douglas: Radium in adequate dosage in the treatment of cancer. (Radium in adäquater Dosierung bei der Behandlung des Carcinoms.) (*Mem. hosp., New York.*) Journ. of the Americ. med. assoc. Bd. 89, Nr. 24, S. 2035—2039. 1927.

In der vergangenen Zeit ist mit Radium meist zu hoch dosiert worden, so daß die gesunden Gewebe eine Schädigung erfuhren. Die Dosierung muß sich den jeweiligen Verhältnissen anpassen. Alle diejenigen, welche in dem Radium das Heilmittel erblickten, sind enttäuscht worden: Radium und Röntgen sind nur chirurgische Heilmittel und als solche zu verwenden. In allen Fällen sollte der Behand-

Digitized by Google

lung eine genaue histologische Untersuchung vorausgehen. Als nicht adäquat ist die verzettelte Dosierung zu bezeichnen, ebenso die Behandlung mit zu kleinen Mengen und das Unterlassen einer bis zum obersten Maß fortgesetzten Bestrahlung. Man muß beachten, daß ein Erythem nicht durch die ersten 90%, sondern durch die letzten 10% der Dosis erzielt wird. In allen Fällen muß das Radium in der exaktesten Weise gelegt werden, gleichgültig, ob seine Anwendung oberflächlich, interstitiell oder par distance erfolgt. Bei der interstitiellen Anwendung empfiehlt sich eine Filterung von 0,3 mm Au; bei der Fernbestrahlung wurden 0,5 mm Pt und 2 mm Pb angewendet. Die Erythemdosis wurde mit 14 000 mgh in 6 cm, mit 25 000 mgh in 10 cm und mit 50 000 mgh in 15 cm Abstand erzielt. In der Aussprache erwähnt Burnand (Baltimore) einen Fall, bei dem er mit verzettelter Dosis guten Erfolg erzielte. Ein weit fortgeschrittenes Lungencarcinom ging auf Behandlung mit 50 mg Radium, das 30 Tage lang immer an anderen Stellen lag, zurück. Auch Bowing (Rochester) hat ähnliche Erfahrungen gemacht. Quick weist im Schlußwort darauf hin, daß die Verteilung der Radiumdosis auf eine längere Zeit noch nicht unbedingt einer Verzettelung gleichkommt; immer muß die Dosis adäquat sein. *Lahm* (Chemnitz).

Kupferberg: Zur Therapie des Carcinoms mit radioaktiven Stoffen. (*20. Vers. d. dtsch. Ges. f. Gynäkol., Bonn, Sitzg. v. 8.—11. VI. 1927.*) Arch. f. Gynäkol. Bd. **132**, Kongreßber., S. 140—145 u. 151—167. 1927.

Bestrahlung und Operation dürfen als gleichwertig für die Behandlung des Uteruscarcinoms angesehen werden. Selbstverständlich bedeutet es ein Opfer für den Operateur, wenn er von einer lange geübten und glänzend ausgebauten operativen Technik abgehen soll, aber die hohe Operationsmortalität ist heute nicht mehr zu rechtfertigen. Ausnahmen bilden nur das Vulva-, das Vagina- und das Ovarialcarcinom. Auch für diese gibt es Möglichkeiten, welche an Besserungen denken lassen. Das sind zunächst die Thorium-X-Stäbchen, wie sie von Kupferberg und Halberstädter vorgeschlagen worden sind. Sie werden in den Tumor ohne Filter oder mit Gold gefiltert (Halberstädter) versenkt. Dann die von Lazarus ausgebaute Methode der Radiumsalzinjektion, die auch Kupferberg in Form unlöslicher Thoriuminjektionen anwendet. Drittens (beim Corpuscarcinom) die Anwendung der Radiumcapillaren nach Menge-Kehrer und endlich die Unterstützungsmethoden der Strahlenbehandlung durch Arsen, Jod, Proteine usw. Dadurch, daß die Thorium-X-Stäbchen heute rasch und billig von jedem beschafft werden können, ist es möglich, die Fälle ohne Verzug in Behandlung zu nehmen. *Lahm* (Chemnitz).

Haliuin, Maurice d': Résultats éloignés des cancers traités par les radiations. (Spätresultate strahlenbehandelter Carcinome.) Bull. et mém. de la soc. de radiol. méd. de France Jg. **15**, Nr. 143, S. 284—296. 1927.

Es handelt sich insgesamt um 13 Fälle, von denen 4 bereits früher demonstriert worden sind. 1. Sarkom des Armes, mit Radium äußerlich bestrahlt, seit 5 Jahren und 8 Monaten geheilt; 2. Sarkom der Brustwand, Radium äußerlich, geheilt seit 6 Jahren 11 Monaten; 3. Lidcarcinom, geheilt seit 4 Jahren 4 Monaten; 4.—9. Collumcarcinome, seit 3 Jahren 10 Monaten bis 7 Jahren 11 Monaten geheilt; 10. ein Mammacarcinom, seit 2 Jahren 8 Monaten geheilt; 11. Mediastinaltumor, seit 3 Jahren 1 Monat geheilt; 12. ein Rectumcarcinom, seit 3 Jahren geheilt; 13. ein Larynxcarcinom, seit 2 Jahren 8 Monaten geheilt. Auffallend ist, daß in fast allen Fällen die Dosis ziemlich klein war, was auf die Bedeutung eines nicht geschädigten Bindegewebes schließen läßt. *Lahm* (Chemnitz).

Roussy, Sorton et Perrot: Epithéliema sur cicatrice de brûlure. (Epitheliom auf einer Brandnarbe.) (*Assoc. franç. pour l'étude du cancer, Paris, 20. VI. 1927.*) Presse méd. Jg. **35**, Nr. 66, S. 1014. 1927.

Bei einer Kranken entwickelt sich 28 Jahre nach einer Verbrennung des rechten Unterarmes ein spino-cellulăres Epitheliom. Der Fall erscheint bemerkenswert: 1. Wegen der relativen Seltenheit derartiger Beobachtungen, 2. wegen des Verhaltens

Digitized by Google

dieser Epitheliome gegenüber der Strahlenbehandlung. Die Radiumbehandlung wurde in üblicher Weise ausgeführt (keine näheren Angaben. Ref.), jedoch nach 1 Monat trat ein Stillstand im Heilungsablauf ein. Sorgfältige, an verschiedenen Stellen des Herdes ausgeführte Probeexcisionen ergaben Freisein des Gewebes von Carcinomzellen. Im histologischen Bilde fanden sich lediglich nekrotische und entzündliche Erscheinungen von radionekrotischem Typus. Diese Tatsachen illustrieren in klarer Weise die bedeutende Rolle, die dem Gefäßbindegewebsapparat bei der Ausheilung (Vernarbung) von Geschwülsten nach Strahlenbehandlung zukommt. Das kollagene, hyaline, an Bindegewebszellen arme Narbengewebe hat in diesem Falle keine Restitution ermöglicht.

Alb. Simons (Berlin).

Butler, Carlos: Zur Behandlung des Lippenkrebses und des Vorstadiums desselben, (191 Fälle.) (*Inst. radiol., fac. de med., Montevideo.*) Rev. pract. de radiumterapia Bd. 2, Nr. 3, S. 72—81. 1927. (Spanisch.)

Bericht über 191 Fälle von Lippenkrebs, welche der Autor ausschließlich mit Radium behandelt hat. 91,2% der Krebsträger waren Männer, 8,8% Frauen. Die Diagnose wurde in allen zweifelhaften Fällen durch Probeexcision erhärtet. 9% der Fälle waren präcancerös. Die anderen 91% ausgesprochene Carcinome. Am häufigsten traten die Krebse zwischen dem 40. und 50. Lebensjahr auf, 91,9% gehörten der Unterlippe an, 8,1% der Oberlippe. Am häufigsten waren die Krebse in der Mitte der Unterlippe lokalisiert. 56% waren ulcerös, 43% proliferativ, 83% zeigten oberflächliche Verletzungen, 17% tiefere Fissuren oder Infiltrationen. In 11% der Fälle waren Drüsenschwellungen vorhanden. 23,3% waren Rezidive nach operativen Eingriffen, mindestens 40% der Fälle waren Raucher, mindestens 26% der Fälle Kautabakgebraucher. Beim Krebs der Unterlippe konnte in 60,3% Heilung und in 29% Besserung erzielt werden, während 10,6% unbeeinflußt blieben. Beim Krebs der Oberlippe konnte in 81,8% Heilung und in 18,1% Besserung erzielt werden. *Holfelder* (Frankfurt a. M.).

Fitzwilliams, Duncan C. L.: Clinical lecture on the treatment of cancer of the tongue. (Klinische Vorlesung über die Behandlung des Zungencarcinoms.) Lancet Bd. 213, Nr. 18, S. 907—909. 1927.

Nach einem Hinweis auf den Zusammenhang der Leukoplakie mit dem Zungencarcinom lehnt Fitzwilliams die Ansicht, die Lues sei als Ursache verantwortlich, ab. Er empfiehlt, jedes länger bestehende Knötchen, jede schlecht heilende Wunde der Zunge auch ohne Sicherstellung der Diagnose Carcinom radikal zu entfernen, um eine irgendwann möglicherweise auftretende maligne Degeneration zu verhüten. Neben der Radikaloperation wird die Radiumbehandlung empfohlen. Da das Carcinom meist tief in den Lymphgängen sitzt, muß die Operation möglichst tief greifen. Sie wird zweckmäßig zweizeitig vorgenommen. In der ersten Sitzung wird in Narkose, die durch eine Tracheotomiekanüle herbeigeführt wird, der primäre Tumor entfernt. In der zweiten Sitzung folgen die erkrankten Lymphdrüsen. Die Radiumbehandlung erfolgt am zweckmäßigsten nach Regaud, der kleine Platinnadeln in die Umgebung des Tumors spickt und diese 8—10 Tage liegen läßt. Gewarnt wird vor Überdosierung, die zu unheilbaren Radiumulcerationen und Kiefernekrosen führt. Abgelehnt wird auch die Elektrokoagulation, die keine guten Erfolge aufweist und meist zu septischen Pneumonien führt. Die Ergebnisse bei nur operierten Fällen und bei Kombination von Operation der Drüsen und Radiumbehandlung des Tumors halten sich mit einer Erfolgsziffer von 25—30% bei 3jähriger Beobachtungszeit die Waage. Bei frühzeitiger Diagnose glaubt F. diesen Hundertsatz auf 40—50% steigern zu können und eine Heilziffer von 25—30% in 5 Beobachtungsjahren erreichen zu können. *Hin* (Köln).

Chambers, Helen: Radium treatment of cancer of the cervix. (Radiumbehandlung des Cervixcarcinoms.) Lancet Bd. 213, Nr. 5444, S. 1406—1408. 1927.

Der letzte Bericht des Gesundheitsministeriums teilt die Beobachtungen an 80 000 Krebskranken, welche mit Operation oder Bestrahlung behandelt wurden, mit. Daraus geht hervor, daß die Operation immer noch mit 17% Mortalität be-

Digitized by Google

lastet ist, während die Radiumbestrahlung nur 1% Mortalität aufweist. Bei inoperablen Fällen, welche für die operative Behandlung verloren sind, wird durch Radium eine Heilungsziffer von 12,6% erreicht. Entscheidend für den Erfolg ist die Technik, die von einem erfahrenen Gynäkologen angewendet wird. Insbesondere muß die Menge des Radiums genügend sein, es muß die Dosis sich der Ausdehnung des Carcinoms anpassen, und es muß die Verteilung des Radiums eine günstige sein. Als richtige Dosis dürften 7000 mgh, welche in 2—5 Tagen (von anderen Autoren in 2 Wochen) verabreicht werden, angesehen werden. Abbildungen über die Art des Feldes bei Hintereinanderreihung der Präparate und bei Einlage noch besonderer Röhrchen in das Vaginalgewölbe. *Lahm* (Chemnitz).

Donaldson, Clyde O.: Treatment of cancer of the cervix. (Behandlung des Collumcarcinoms.) Arch. of physical therapy, X-ray, radium Bd. 8, Nr. 12, S. 621—624. 1927.

Schlagwortartige Übersicht über den heutigen Stand der Auffassung. Wichtig ist: das Carcinom ist eine lokale Erkrankung, welche leider nur meist zu spät erkannt wird; am meisten bewährt hat sich die Einteilung von Schmitz in vier Gruppen und in die Rezidivcarcinome (Gruppe V); Probeexcisionen sind zum mindesten erlaubt, in zweifelhaften Fällen unbedingt notwendig. Die mikroskopische Untersuchung soll aber nicht nur die Diagnose stellen, sondern auch die Klassifikation in bezug auf die Malignität versuchen. Bei der klinischen Beurteilung wird großer Wert auf die rectale Untersuchung gelegt. Die Radiumdosis soll 2—5000 mgh betragen. Auch in sehr weit fortgeschrittenen Fällen sind palliative Erfolge möglich.

In der Aussprache weist Southard-Arcassa auf die Vorzüge der Strahlenbehandlung hin: kein primärer Todesfall, kein langes Krankenlager, wenig Vorbehandlung, kaum eine Nachbehandlung. Wenn selbst Operateure wie Kely erklären, daß sie die Operation des Carcinoms nie wieder vornehmen wollen, so muß man das als ganz entscheidendes Urteil betrachten. Webb weist auf die Gefahr einer späteren Operation hin. Tyler betont die geringen Anstrengungen, welche eine bestrahlte Frau durchzunachem hat. *Lahm* (Chemnitz).

Pardo Correa, Caupolicán, und Elianira González: Zur Radiumbehandlung des Uteruskrebses. 2. congr. nac. de cirug., Santiago, 15.—18. IX. 1925, S. 205—218. 1926. (Spanisch.)

Bericht über 39 Fälle von inoperablem Collumcarcinom (nur 5% der Fälle waren noch operabel), die seit Nov. 1923 mit Radium behandelt wurden. Von diesen blieben 9 gesund (Zeitdauer nicht angegeben. Ref.), 9 bekamen Rezidive, 5 starben, 10 sind verschollen. Vor jeder Behandlung wurde histologische Untersuchung vorgenommen. Radiumträger in oder vor die Cervix gelegt. 2 Tage vor der Applikation Urotropin intravenös.

Brünner (Höchst a. M.).

Kombinierte Therapie mit verschiedenen Strahlungen.

Macchia, E.: Radiumterapia e diabete. Nota prev. (Radiumtherapie und Diabetes. Vorläufige Mitteilung.) (*Clin. Spinelli p. ginecol. e terapia d. tumori, Napoli.*) Actinoterapia Bd. 6, H. 3, S. 178—179. 1927.

Nach kombinierter Röntgen-Radiumbehandlung (Technisches ist nicht angegeben) sah Macchia in 2 Fällen (Frauen) völliges Verschwinden der Glykosurie. Er identifiziert seine Erfolge mit denen von Rosinski und Quedenfeld (vgl. dies. Zentrlbl. 3, 67) beobachteten. *Heinz Lossen* (Darmstadt).

Denman, Ira O.: Lymphoid hyperplasias, their treatment with X-rays and ultra violet light. (Behandlung der adenoiden Wucherungen mit Röntgenstrahlen und ultraviolettem Licht.) Arch. of physical therapy, X-ray, radium Bd. 8, Nr. 8, S. 381—390. 1927.

Da die chirurgischen Behandlungsmethoden der lymphatischen Hyperplasien sowohl schwere Eingriffe darstellen als auch viele Versager bieten, hat Verf. eine kombinierte Behandlung derselben mit Röntgenstrahlen und ultraviolettem Licht angewandt, wobei die Röntgenstrahlen die Rückbildung der Hyperplasien bewirken und die ultravioletten Strahlen die Rolle des Sterilisators spielen sollen. So behandelt er Entzündungen des Lymphgewebes, endokrine Störungen bei Nasen-Racheninfektionen, und Ohrerkrankungen auf dieser Basis. *Perscheid* (Danzig-Langfuhr).

Digitized by Google

Corylios, Pol. N., and Ira I. Kaplan: A combined treatment for cancer of the esophagus. A preliminary note. (Eine kombinierte Behandlungsmethode beim Oesophaguscarcinom. Vorläufige Notiz.) (*II. surg. a. radiation serv., Bellevue hosp., New York.*) Americ. journ. of roentgenol. a. radium therapy Bd. 18, Nr. 4, S. 328—333. 1927.

Die Methode besteht in einer sorgfältigen Regelung der künstlichen Ernährung zwecks Steigerung der Widerstandsfähigkeit der Kranken, in einer Röntgenbehandlung von außen her mit penetrierender Strahlung und in einer intratumoralen Applikation von Radon. Sobald die Diagnose Oesophaguscarcinom gestellt ist, wird eine Magenfistel angelegt und der Patient mit einer eigens zu diesem Zwecke ausbalanzierten Nahrung von mindestens 2500 Cal. pro die ernährt. Sobald die künstliche Ernährung im Gange ist, erfolgt Röntgenbehandlung. Technik: 200 KV, 4 MA; 0,5 mm Cu + 1 mm Al-Filter, —30 cm Haut-Fokus-Abstand; 2 Einfallsfelder von je 9 × 12 cm über dem vorderen und dem hinteren Mediastinum in Höhe des Tumorsitzes; pro Feld 4 × $^1/_4$ ED, wobei alternierend das vordere und das hintere Feld bestrahlt werden. Die Röntgenbehandlung dauert 8 Tage und wird in der Regel ohne besondere Beschwerden ertragen. Unmittelbar daran anschließend die Radiumbehandlung. Technik: Subcutane Morphium-Atropininjektion, Cocainisierung des Larynx und Pharynx, Einführen des Oesophagoskops, Einführen von Platin-Radon-Tuben intratumoral. Die Zahl der Präparate richtet sich nach der Ausdehnung der Geschwulst. Gewöhnlich werden 6—8 Stück mit je 2—3 mc ausreichend sein. Die Platinfilterung beträgt 0,2 mm. Jedes Präparat ist mit einem 25 Zoll langen Faden versehen, an dem es bei Beendigung der Behandlung leicht aus dem Tumorgewebe durch Zug wieder entfernt werden kann. Die Einführung erfolgt mittels besonders konstruierter, hier nicht näher beschriebener Spickinstrumente. Die Radonkapseln bleiben 8—10 Tage in situ (1500—2000 mc Stunden). Während dieser Zeit perorale Nahrungsaufnahme und Verschlucken von Speichel verboten. Nach Entfernung des Radiums wieder Nahrungsaufnahme auch per os, zunächst nur flüssig. — Es werden 3 auf diese Weise behandelte Fälle mitgeteilt (Röntgenogramme und Krankengeschichten), bei denen die Behandlung allerdings erst 6 Wochen zurückliegt. In allen Fällen wurde ein erheblicher Tumorrückgang erzielt. Die Patienten können wieder gemischte Nahrung per os zu sich nehmen, haben bis zu 26 Pfund an Gewicht zugenommen und fühlen sich wohl. *Albert Simons* (Berlin).

Finzi, N. S.: X-rays and radium in the treatment of carcinoma of the breast. (Röntgenstrahlen und Radium bei der Behandlung des Mammacarcinoms.) (*X-ray dep., St. Bartholomew's hosp., London.*) Brit. med. journ. Nr. 3485, S. 728—733. 1927.

Einleitend gibt Finzi eine Übersicht über die Ausbreitungsmöglichkeiten des Mammacarcinoms in den verschiedenen regionären Lymphdrüsen und empfiehlt vor Beginn der Behandlung in jedem Falle eine Lungenaufnahme zwecks Feststellung intrathorakaler Metastasen. Ein wichtiger Gesichtspunkt ist die Verwendung möglichst harter Strahlen, sodaß aus diesem Grunde dem Radium der Vorzug vor den Röntgenstrahlen gegeben werden müßte. Die Versenkung von Radiumnadeln in den Tumor ist bei aseptischem Verlauf der äußerlichen Applikation vorzuziehen. Die Radiumbehandlung bringt aber den Nachteil mit sich, daß eine homogene Strahlenverteilung schwierig, wenn nicht unmöglich ist und die Lunge der ungeminderten Strahlung preisgegeben ist. Dies wird bei flankierender Verabfolgung von Röntgenstrahlen nach Finzi bzw. Holfelder vermieden, hier ist sowohl die Homogenität gewahrt als auch das Lungengewebe fast ganz von den Strahlen gemieden. Die Frage, ob Operation oder Bestrahlung erfolgen soll, richtet sich nach der Ausdehnung des Carcinoms. Ein operabler Primärtumor ohne Drüsenmetastasen muß operiert werden. Bei inoperablen Tumoren des gleichen Stadiums ist Radium den Röntgenstrahlen überlegen. Bei Erkrankung der Axillardrüsen hängt der operative Eingriff von dem Befund der Mediastinaldrüsen ab. Sowie die Supraclaviculardrüsen befallen sind, kommt eine Operation nicht mehr in Frage. Hier empfiehlt sich kombinierte Radium-

Digitized by Google

und Röntgenbehandlung, ebenso wie bei Mitbeteiligung des Mediastinums. Fernmetastasen müssen jedenfalls bestrahlt werden, zumal sie günstig reagieren. Die zum Erfolge führenden Dosen sind sehr hoch, so daß Telangiektasien unvermeidlich erscheinen. Die Resultate sind verschieden je nach dem Stadium, in dem die Patientinnen zur Behandlung kommen. In Frühstadien scheint Radium wirksamer als Röntgenbestrahlung. F. empfiehlt ferner prophylaktische Nachbestrahlung nach der Operation. Er gibt aber einer Radiumspickung mit nachfolgender Operation den Vorzug. *Hin* (Köln).

Stevens, J. Thompson: Carcinoma of the cervix: Treatment by a combination of Roentgen rays, radium, and electrothermic coagulation. (Die Cervixcarcinome: ihre kombinierte Behandlung mit Röntgen, Radium und Elektrokoagulation.) (*J. Thompson Stevens clin. f. radiat. therapy a. electrothermic coagulat., Montclair, N. J.*) Radiology Bd. **10**, Nr. 1, S. 57—61. 1928.

Nach einer allgemeinen Besprechung der Pathologie (das Cervixcarcinom tritt als Plattenepithel- und Adenocarcinom auf, von denen das erstere das weniger maligne, aber auch strahlenresistentere ist) und der Einteilung der Cervixcarcinome (der Autor folgt der Gruppierung von Henry Schmitz in streng lokalisierte, zweifelhaft lokalisierte, Ausfüllung des Beckens mit Tumormassen und Kachexie, Rezidive) werden die Ergebnisse der kombinierten Behandlung besprochen (siehe die folgenden Tabellen):

Tabelle I. Resultate nach der Gruppe geordnet.

	1918	1919	1920	1921	1922	Zusammen	Heilungen
Gruppe I.	1	1	2	4	6	14	14 = 100 %
„ II.	3	3	5	2	8	21	9 = 42,1%
„ III.	1	3	2	6	15	27	3 = 11,3%
„ IV.	1	—	7	4	5	17	0
„ V.	—	—	1	—	2	3	1 = 3,3%

Ein Vergleich mit anderen Statistiken (Clark, Bailey, Healy, Kehrer, Döderlein, Baisch, Schmitz, Stevens) zeigt folgende Resultate:

Gruppe	I.	II.	III.	IV.	Zusammen
Zahl der Fälle . . .	219	296	517	527	1539
Lebend	97	77	36	27	338
%	44,3%	26%	7%	5,1%	22%

Von diesen Fällen ist ein Teil mit Radium allein behandelt worden (424), der Rest kombiniert mit Radium und Röntgen. Recht interessant ist die folgende Zusammenstellung, welche erkennen läßt, weshalb die Resultate einzelner Autoren besser sind oder besser scheinen als dem „Durchschnitt" entspricht. Die Tabelle II ist nach dem Prozentsatz der noch lokalisierten Carcinome aufgestellt.

Tabelle 2. Heilungsziffern nach der Ausdehnung der Carcinome.

Autor	Gesamtzahl	Noch lokalisiert	Geheilt	Art der Behandlung
Clark	140	17 %	8,6%	Radium allein
Bailey-Healy	155	22 %	9,2%	
Kehrer	129	45,7%	27,8%	
Döderlein	755	32,6%	13,2%	Radium und Röntgen
Baisch	198	51,0%	14,1%	
Schmitz	103	17,5%	14,6%	
Stevens	82	42,5%	32,7%	
Zusammen:	1562	32,6%	17,2%	
Johns Hopkins. . . .	381	52,1%	26,6%	Operation
Stoeckel	350	70,6%	26,6%	
Graves	181	64,0%	18,5%	

Die Behandlung, welche Stevens seinen Fällen angedeihen ließ, verlief in folgender Weise: Zuerst Röntgenbestrahlung (200 kV und 170 e an der Cervix, HED. 200 e). Wiederholung im Verlaufe von 2 Wochen. Dann Elektrokoagulation im Anschluß an die 2. Bestrahlung mit Zerstörung und Entfernung des Cervixtumors. Endlich Radiumbestrahlung, und zwar mit Nadeln zu 5 mg und einer Tube von 50 mg, welche intracervical gelegt wurde. 4—8 Wochen später Röntgennachbehandlung. *Lahm* (Chemnitz).

Digitized by Google

Licht.

Strahlenschädigungen und ihre Behandlung.

Thies, O.: Licht und Auge. Zentralbl. f. Gewerbehyg. u. Unfallverhüt., neue Folge Bd. 4, H. 9, S. 329—335. 1927.

Zusammenstellung der verschiedenen Schädigungen des Auges durch natürliche und künstliche Lichtquellen. Verf. weist besonders auf die von ihm und anderen schon mitgeteilte Tatsache, daß die heftigen Reizerscheinungen bei der sog. Conjunctivitis electrica auf einer oberflächlichen Verbrennung der Hornhaut beruhen. Was über Verhütung und Heilung der Schädigung des Auges durch Licht gesagt wird, ist nicht neu. *Kurt Steindorff* (Berlin).

Thies, O.: Schädigungen des Auges durch Licht. Dermatol. Wochenschr. Bd. 85, Nr. 29, S. 1024—1027. 1927.

Bei 2 Kollegen beobachtete Th. heftige Reizerscheinungen, die anfangs als Conjunctivitis gedeutet wurden, sich aber an der Spaltlampe als oberflächliche Hornhautverbrennung darstellten, hervorgerufen durch Strahlenwirkung. In einem 3. Falle handelte es sich um eine Iritis mit fibrinöser Ausschwitzung, die, als sie rezidivierte, mit einer Keratitis superficialis einherging. Als Ursache wird auch in diesem Falle Lichtwirkung angenommen.
Kurt Steindorf (Berlin).

Birch-Hirschfeld: Entsteht der Altersstar durch die Einwirkung des kurzwelligen Lichtes? (*Univ.-Augenklin., Königsberg i. Pr.*) Dtsch. med. Wochenschr. Jg. 53, Nr. 49, S. 2072—2074. 1927.

Den ersten von Widmark, später von Hess angestellten Versuchen, durch ultraviolettes Licht Veränderungen in der Linse zu erzeugen, mißt Verf. keine Bedeutung zu, da er selbst wiederholt mit gemischtem Licht, niemals aber mit ultraviolettem allein Linsentrübungen beim Kaninchen hervorgerufen hat. Dies wird neuerdings von Trümpy, einem Schüler Vogts, bestätigt. Trotzdem wirkt diese zuerst von Schulek ausgesprochene Auffassung noch weiter. Handmann und van der Hoeve nehmen eine Schädigung des Ciliarkörpers und erst sekundär der Linsensubstanz an. Vor allem suchten Schanz und Stockhausen die Photogenese des Stars durch 5 „Tatsachen" zu stützen. Zu diesen rechneten sie die Fluorescenz der Linse im kurzwelligen Licht; diese ist aber ein rein physikalischer, an die Absorption des kurzwelligen Lichts gebundener Vorgang, die experimentellen Untersuchungen sprechen aber eher gegen die Annahme einer Ultraviolettschädigung der Linse. Die Entstehung des Glasbläserstars wird von Vogt und seinen Schülern nicht den ultravioletten, sondern den ultraroten Strahlen zugeschrieben. Der Beginn des Altersstars vorwiegend im unteren Teil der Linse ist nicht, wie die erwähnten Autoren behaupten, auf die Blendung durch den Himmel zurückzuführen, im Gegenteil ist gerade dieser Linsenteil durch die Iris um so besser geschützt, je heller die Beleuchtung ist, und das Himmelslicht besonders bei gebückter Kopfhaltung durch Oberlid, Hutrand usw. fast ganz abgeblendet. Schwieriger ist u. U. das von der Straße und Schneefläche reflektierte Licht abzuhalten. Bekanntlich sollen die Bewohner der heißen Zone (Indien, Äquator) und die der arktischen Gegenden häufiger an Star erkranken. Abgesehen davon, daß die hierauf zielenden Statistiken, besonders die der wenigen, aber mit ungeheurem Material arbeitenden indischen Augenkliniken, sich auf nicht mit den unsrigen zu vergleichende Verhältnisse stützen, für die arktischen Gegenden aber überhaupt nicht vorliegen, ist zu erwägen, daß der Lebensprozeß — Reife und Altern — um so viel schneller in den Tropen abläuft als in der gemäßigten Zone, daß wohl andern klimatischen Faktoren, vielleicht auch Vorgängen der inneren Sekretion mehr Bedeutung beizumessen ist als den kurzwelligen Strahlen. Ist doch auch bei den Bewohnern der hochgelegenen Gebirgsgegenden der Star nicht häufiger als in der Tiefebene. Erwiesen ist ferner, daß der photochemisch und biologisch am stärksten wirkende Spektralbezirk zwischen 280—313 $\mu\mu$ größtenteils von der Hornhaut absorbiert wird und gar nicht bis zur Linse gelangt. Zur Nachprüfung der Behauptung von Schulek und Schwitzer, daß Landarbeiter infolge

Digitized by Google

der angeführten Strahlungsverhältnisse zahlreicher an Star erkranken, hat Verf. das gesamte Altersstarmaterial der Königsberger Klinik seit 1912 untersucht. Die Bevölkerung von Ostpreußen besteht zu 53,2% aus Landwirten, die Sonnenscheindauer ist im Juni 8 Stunden (Aachen nur 5,8) und die Anzahl der Eistage 4—5 mal so groß als z. B. in Köln. Rechnet man nun zur 1. Gruppe die Landarbeiter, Hirten, Fischer usw., zur 2. alle anderen weniger der Bestrahlung ausgesetzte Berufe, so ergibt sich, daß von 1224 starkranken Augen nur 553 (43,54%) auf die 1., 691 (56,46%) auf die 2. entfallen. Auch die Beteiligung der Lebensalter und der beiden Geschlechter läßt keinen Schluß darauf zu, daß die Landarbeiter voranstehen. Demnach spricht dieses Ergebnis auch gegen die Annahme der Photogenese des Altersstars. Van der Hoeve, der unter 500 Starkranken keinen Fall von Maculadegeneration fand, schließt daraus, daß getrübte Linsen eine Lichtschädigung des hinteren Pols verhindern. Darauf entgegnet Verf., daß er in 81 Fällen seines eben erwähnten Starmaterials mithin 6,5% senile Maculadegeneration gefunden hat (Gjessing 7,1%, Fischer 6,78%). Es ist bisher auch noch niemals gelungen, durch noch so starkes ultraviolettes Licht chorioretinitische Veränderungen zu erzeugen, die der senilen Maculadegeneration gleichen würden. Ebenso dürfte die schädigende Bedeutung, die Ascher in 16 Fällen der einseitigen Beleuchtung des Arbeitsplatzes durch ein Fenster gibt, nicht zurecht bestehen. Die Annahme, daß der Altersstar durch das kurzwellige, in der Linse absorbierte Licht verursacht werde, hält daher einer strengen Kritik nicht stand. *Engelbrecht* (Erfurt).

Jausion, Hubert: Les dermatoses par sensibilisation à la lumière. (Die Hauterkrankungen infolge Lichtsensibilisation.) Paris méd. Jg. 17, Nr. 7, S. 153—164. 1927.

Übersichtsreferat. *Bering* (Essen).

Colquhoun, K. G.: Notes on a case of keratoses and fixed pigmentary deposit following quartz light therapy. (Über einen Fall von Keratosis und fixem Pigment nach Quarzlichtbestrahlungen.) (*St. Vincent's hosp., Melbourne.*) Brit. journ. of dermatol. a. syphilis Bd. 39, Nr. 8/9, S. 346—350. 1927.

27jähr. Pat. wurde 18 Monate lang wöchentlich zweimal mit künstl. Höhensonne bestrahlt. Danach traten an Brust und Rücken neben dunkeln Pigmentierungen Keratosen vom Aussehen seborrhoischer Warzen auf, wie sie häufig an der Haut von Seeleuten und Landmännern beobachtet werden. Nach längerer Beobachtungszeit bildeten sich die Keratosen zum größten Teil spontan zurück. *P. S. Meyer* (Mannheim).

Diathermie.

Sammelreferat über die Fortschritte der Diathermie im 1. Halbjahr 1927.

Von **A. Laqueur** u. **E. Tobias** (Berlin).

I. Technik.

Kowarschik[1] knüpft in seinen Ausführungen an eine Arbeit von Zoltán Rausch an, über die in den Fortschritten der Diathermie im Jahre 1926 berichtet worden ist und die eine Verbesserung der Technik bei der Diathermiebehandlung bei Ischias bezweckt. Rausch schlägt die Verwendung von 4 Elektroden vor, von denen 2 auf den Unterschenkel, 2 auf den Oberschenkel zu liegen kommen. Durch Kreuzung der Stromlinien kommt es so in der Gegend des Nervus ischiadicus zur intensivsten Erwärmung. Eine solche Kreuzung ist aber nach Kowarschik bei Verwendung einer einzigen Stromquelle eine physikalische Unmöglichkeit, wenn nicht etwa ein Diathermieapparat 2 völlig voneinander unabhängige Sekundärkreise besitzt. Kowarschik lehnt sowohl die Kreuzung wie die von Rausch gegebene Begründung ab und bestätigt nur, daß das Bein sich bei der Methode von Rausch an der Beugeseite, besonders in der Kniekehle, stärker erwärmt als an der Streckseite.

Eine neue Vaginal-Elektrode für Diathermie empfiehlt Marselos[2]. Die von Roucayrol und Eitner empfohlenen Vaginal-Elektroden haben den Nachteil,

Digitized by Google

daß sie infolge der kleinen Oberfläche dieser Instrumente nicht mit allen Teilen der Genitalien in Berührung kommen. Das aus Ferronickel hergestellte Instrument ist mit beweglichen Metallflügeln versehen, die man nach Einführung des Gerätes aus demselben austreten lassen kann.

Den Gebrauch der chirurgischen Diathermie in der Otorhinolaryngologie befürwortet Samengo[3] und empfiehlt besonders die bipolare Behandlung, die eine feinere und gleichmäßigere Dosierung des Stromes und der kaustischen Wirkungen ermöglicht als die sogenannten unipolaren Methoden. In zahlreichen Abbildungen werden Apparate gezeigt, die Samengo für die Nasen-, Ohr- und Kehlkopfbehandlung angegeben hat.

Die Ausführungen von Fries[4] verfolgen den Zweck, dem Praktiker zu ermöglichen, sich selbständig ein Urteil über einen angebotenen Apparat irgendwelcher Provenienz zu bilden. Neben Konstruktion usw. handelt es sich darum, ob die Apparate bei allen Anwendungen genügend Hochfrequenzenergie liefern, ob ihr Strom frei von faradischer Wirkung ist, endlich um die Wirtschaftlichkeit. Am meisten verlangt vom Apparat eine Reihe von Ganzdiathermiesitzungen. Der Patient darf keine Wechselstromempfindungen spüren, die beweisen, daß eine gewisse Frequenzzahl der Stromstärke unterschritten wird. Die Wirtschaftlichkeit ist, in Prozenten ausgedrückt, gleich dem Quotienten aus der an den Patienten abgegebenen Hochfrequenzenergie und der vom Leitungsnetz aufgenommenen Energie in Form niederfrequenten Stromes. Die volle Hochfrequenzenergie wird nur bei Ganzdiathermie ausgenützt. Fries beschreibt die in 2 Serien ausgeführten Messungen und die Versuchsanordnung an 3 Diathermieapparaten.

Last[5] gibt eine Schutzkappe zur Verhütung der beim Abgleiten der Diathermie-Elektrodenklemme entstehenden Hautverbrennungen an. Wenn während des Stromdurchgangs eine Lockerung der Klemmschraube erfolgt und zum Abgleiten der Klemme von der Elektrodenplatte führt, wird die metallische Unterfläche der Klemme zur aktiven Elektrode und die Stromdichte, die für ein bestimmtes Elektrodensystem gedacht und unter diesen Verhältnissen für die Haut unschädlich war, steigt plötzlich auf das Vielfache. Der Effekt ist eine Verbrennung. Die dies verhütende Schutzkappe ist aus Fiber, einem sehr widerstandsfähigen und elastischen Isoliermaterial. Sie wird von der Firma F. Reiner & Co. in Wien IX hergestellt.

Zoltán Rausch[6] beschreibt neue Diathermieelektroden. Es sind Drahtnetzelektroden, die in der Diathermiebehandlung gegenüber den Bleiplattenelektroden den Vorzug haben, daß bei ihrer Anwendung die Erwärmung rascher in Gang kommt und daß die entstandene Wärme bei derselben Stromstärke in der Körpertiefe größer und relativ intensiver ist, als an der Peripherie. Bei der Anwendung der Drahtnetzelektroden tritt selbst bei großer Stromstärke keine „Randwirkung" auf, weswegen hierbei eine höhere Wärmewirkung erzielt werden kann als bei Bleiplattenelektroden. Die Drahtnetzelektroden lassen sich billiger herstellen als die Bleiplatten und sind dabei fast gewichtlos. Infolge ihrer Elastizität kann man ihre Gestalt leicht ändern, sie passen sich infolgedessen auch konvexen Körperflächen besser an als die Bleiplatten.

Über die Bestrebungen von Dieterich zur Verbesserung der Diathermieelektroden wurde bereits im vergangenen Jahre berichtet. In seinen neuen Ausführungen[7] empfiehlt D. nach einer Erörterung der Aufgaben, die Elektroden überhaupt zu erfüllen haben, sog. Stromlinienelektroden (über deren Brauchbarkeit wohl noch nicht das letzte Wort gesprochen sein dürfte. D. Reff.).

II. Indikationen und Wirkungen.

In einer längeren Arbeit befaßt sich Fritz Kraus[8] mit einem Vergleich zwischen Diathermie und Glühlichtbad auf Grund experimenteller Untersuchungen. Be-

Digitized by Google

strahlung des Kopfes mit einer Kohlenfadenlampe führt im Tierexperiment — die Versuche wurden an Kaninchen unternommen — reizlos zu sehr erheblichen Temperatursteigerungen in der Schädelhöhle, was sowohl direkt durch Temperaturmessungen als indirekt durch graphische Registrierung der Atmung erwiesen wird. Es kommt unter diesen Bedingungen zu sehr starker Polypnöe. Analoge Bestrahlungen des Kopfes von vorn riefen in der Stirnhöhle von Hunden mächtige Temperaturanstiege in ganz charakteristischer Weise hervor. Diathermie des Kopfes ergab bei allerdings erheblichen technischen Schwierigkeiten sehr viel geringere Temperatursteigerungen in der Schädelhöhle, die offenbar durch die Eigenart der Verteilung der Stromschleifen infolge der typischen Widerstandsverhältnisse des Kopfes gegeben sind. Durch das Vollglühlichtbad können starke Steigerungen der Gesamtkörpertemperatur erzeugt werden. Sie sind vornehmlich sekundär dadurch bedingt, daß das im Unterhautbindegewebe erwärmte Blut in das Körperinnere abfließt. Die Wärmeabgabe ist durch den umgebenden heißen Luftmantel behindert, es kommt zur Wärmestauung. Bei der Diathermie kommt es primär zu einer Tiefenwärmewirkung; die Wärmeabgabe ist dabei nicht behindert.

Über Messung der Tiefentemperatur in Gelenken und inneren Organen mittels Thermoelementen bei äußerlicher Anwendung der Diathermie berichtet Robert C. Lonergan[9]. Es handelte sich vorzugsweise um Tierversuche, die nur durch einige Messungen der Rectaltemperatur beim Menschen bei äußerlicher Diathermie der Beckengegend ergänzt wurden. Es ergab sich, daß die Innentemperatur in den Gelenken (die verhältnismäßig wenig vascularisiert sind) stärker ansteigt als in den mit reichlichem Blutzufluß versorgten inneren Organen (Rectum, Nierengegend, Oesophagus). Dort überschreitet die Temperaturerhöhung innerhalb des durchwärmten Gebietes (5° F. in maximo) nicht die durch äußerlich applizierte andere Wärmemethoden (Heißluft usw.) erreichbare. Der Vorteil der Diathermie besteht nur in der Möglichkeit einer schärferen Lokalisation und Dosierung der Wärme. In den inneren Organen der Bauchhöhle läßt sich durch Diathermie die Temperatur um mehrere Grad erhöhen, innerhalb der Thoraxorgane (Oesophagus) gelingt aber keine nennenswerte Temperaturerhöhung. Lonergan nimmt daher an, daß die therapeutische Wirkung der Diathermiebehandlung bei der Pneumonie auf der Erwärmung der Thoraxwand und der Pleura, nicht aber der Lunge selbst beruht. Der regulatorische Effekt der Blutzirkulation erklärt die Beobachtung, daß bei einem Versuchshunde, der während einer offenbar überdosierten Durchwärmung starb, sofort post mortem die Innentemperatur sowohl im Hüftgelenk wie in der Nierenumgebung erheblich anstieg.

Wenden wir uns nunmehr, nach Referierung dieser 2 mehr allgemeinen Arbeiten, der Organdiathermie zu, so begegnen wir vor allem Aufsätzen aus dem Gebiete der Sexualorgane. Hammond[10] empfiehlt die Diathermie in geeigneten Fällen von prostatischer Obstruktion, und zwar bei Prostataatrophie, bei medianer Sperre des Orificium int. vesicae und bei großen und kleinen fibrösen Vorsteherdrüsen. Der Gebrauch der Diathermie, der bei Adenomen der Prostata nicht indiziert ist, führt in den genannten Indikationsgebieten zu besseren funktionellen Resultaten als die Prostatektomie. Über Diathermiebehandlung des Trippers berichtet Henry Gluckman[11] an der Hand von 60 Fällen. Um besonders auf die Komplikationen einzuwirken, suchte er die ursprünglichen Gonokokkenherde zu treffen und bediente sich zur Einführung in die Harnröhre eines dünnen Metalltubus mit eingeführtem Thermometer. Durch die andere Elektrode wird der Penis vollkommen eingeschlossen. In einem Falle von frischem Tripper gelang die Zerstörung der Gonokokken und Heilung durch eine Diathermiebehandlung von $2^1/_2$stündiger Dauer bei einer Temperatur von 40,8—43°. Für die hintere Harnröhre und die Vorsteherdrüse wurden besondere Elektroden konstruiert, mit denen komplizierende Infektionen der Prostata, der Samenblasen, der Gelenke, des Gebärmutterhalses, die chronische Vulvovaginitis und

Digitized by Google

die sexuelle Impotenz behandelt wurden. Störend und als lästig empfunden wird die lange Dauer der Diathermie, durch die andere Verfahren nicht überflüssig werden. Cumberbatch[12] hat ein großes Gonorrhöematerial mit Diathermie behandelt. Er greift grundsätzlich den primären Krankheitsherd an, um sekundäre Herde zur Ausheilung zu bringen. Erkrankungen des Hodens, Nebenhodens und Samenleiters heilten lediglich durch Behandlung nur der Vorsteherdrüsen und der Samenblasen, ebenso die Tripperinfektion der Tuben und Ovarien durch Diathermie des Muttermundes. Frische Fälle heilen aus, alte werden zum Stillstand gebracht. Cumberbatch schiebt der Diathermie eine große Bedeutung bei den verschiedensten gonorrhoischen Erkrankungen von Mann und Frau bei. Budd C. Corbus[13] berichtet über die Besserung einer Induratio penis plastica durch Diathermie. Chasanov[14] hat 42 Fälle von Gonorrhöe mit Komplikationen (Epididymitis, Prostatitis, Spermatocystitis) mit Diathermie behandelt, und zwar im akuten wie im chronischen Stadium. Bei Anwendung im akuten Stadium sah er nie eine Verschlimmerung, sondern schnellen und überraschenden Erfolg, der um so abortiver war, je früher behandelt wurde. Bei akuter Epididymitis waren 4—8 Sitzungen erforderlich zu vollständiger Verteilung der Infiltrate. Auch bei den chronischen Fällen sowie bei Prostatitis und Spermatocystitis waren die Erfolge gute. Bei allen Kranken sah man Steigen der Temperatur 4 Stunden nach der Sitzung, wohl als Folge von lebhafterem Eintreten von Endotoxinen ins Blut und Autoimmunisation des Organismus. Budd C., Corbus and Vincent I. O'Conor[15] besprechen die Diathermiebehandlung des endocervicalen Trippers. Die Apparatur muß die richtige sein, die Einzelsitzung mindestens 25—60 Minuten andauern, die Gesamtbehandlung bis zur sicher festgestellten Vernichtung der im Gewebe befindlichen Gonokokken fortgesetzt werden. Auch Thomas M. van Leeuwen[16] hält Diathermie bei allen Tripperfällen für angezeigt, die nach 2monatiger Behandlung mit anderen Mitteln nicht ausgeheilt werden konnten, konnte dagegen Tripperfälle mit Diathermie nicht beeinflussen, wenn sie weniger als 6 Wochen alt waren. Die Diathermiebehandlung kann mit der Einspritzung von autogenen Vaccinen verbunden werden, was unbedingt erfolgen soll, wenn eine Diathermie wiederholt wird, nachdem die ersten Versuche erfolglos geblieben waren.

Die Anwendung der Diathermie in der Frauenheilkunde bespricht Márton Vida[17]. Sie ist ein wichtiges Heilmittel in der Behandlung chronischer Adnexentzündungen, bei denen sie wirksamer ist als jede andere konservative Therapie und in größerem Prozentsatz die Kranken arbeitsfähig macht. Die häufig rezidivierenden Entzündungsprozesse werden der operativen Therapie zugeführt. Nicht geeignet für Diathermie sind die blutenden und zur Blutung neigenden Fälle. Die Heilung der nichtentzündlichen Frauenkrankheiten (Dysmenorrhöe, Amenorrhöe, Oligomenorrhöe, Sterilität) wurde neben der Organtherapie von der Diathermie kräftig unterstützt. Auch R. Lanee Impey[18] empfiehlt dringend die Diathermiebehandlung von Entzündungsherden im weiblichen Becken, zumal bei gonorrhoischem Ursprung. Ferdinando Talia[19] beobachtete 50 mit Diathermie behandelte Fälle von entzündlichen Adnexerkrankungen. Die Erfolge waren ausgezeichnet; wenn die Operation unumgänglich war, so wurde sie durch die vorherige Diathermie dadurch erleichtert, daß die Adhäsionen gelockert waren. Piero Parazzi[20] beschreibt seine Erfahrungen an 17 Fällen von uterovarieller Dysfunktion und Uterushypoplasie mit Verdacht auf Tuberkulose. Am besten erwies sich die Diathermie und Quarzlampenbestrahlung bei Genitalinsuffizienz als Teilerscheinung eines dystrophischen Komplexes. Vor der Behandlung ist zu sehen, ob die Tuben durchgängig sind. In 3 Fällen, in denen nach der Robinschen Methode die Tuben undurchgängig waren, erwies sich die Diathermie unwirksam. Fraikin[21] machte günstige Erfahrungen mit Diathermie bei Adhäsionsbeschwerden und spastischen Zuständen, oft in Kombination mit Ultraviolettbestrahlung.

Digitized by Google

Die Diathermie bei Nierenkrankheiten bespricht Kolischer[22]. Er hält bei Nephrosen, wo sich Retentionserscheinungen zeigen, eine allgemeine Diathermie — z. B. in Form des Kondensatorbettes —, daneben auch örtliche Diathermie der unteren Extremitäten angezeigt. Dadurch wird eine Anregung der allgemeinen Zirkulation und des Capillarkreislaufs im subcutanen Gewebe erstrebt. Die örtliche Diathermie der Nierengegend ist dagegen bei der Glomerulonephritis angezeigt, wo sie die Glomeruli zu erhöhter Tätigkeit anregen soll. Neigung zu Blutung bildet keine Kontraindikation; nur bei Herzkomplikationen sind Überhitzungen streng zu vermeiden.

Über das Gefäßsystem teilen Hay, John und Phorbe Ince[23] ihre Erfahrungen mit, die über Diathermiebehandlung des anginösen Schmerzes und des gesteigerten Blutdrucks berichten und sich im wesentlichen den Autoren anschließen, die über günstige subjektive Einwirkungen berichten. Unbefriedigend war die Behandlung bei Syphilitikerherzen, bei klimakterischer Hypertension und extremer Hypertonie mit schwerer Dyspnöe. Die Besserungen halten länger an und stellen sich auch nach Verschlimmerungen wieder ein. Im allgemeinen ist eine Vergrößerung der Leistungsbreite des Herzens bei normaler Lebensführung ermöglicht worden. Eine günstige Beeinflussung des Blutdrucks durch Diathermie bei Arteriosklerose und Hypertonie fand Kraft[24], eine andauernde Besserung einer Angina pectoris mit ansehnlicher Blutdruckerniedrigung Campana[25].

L. E. Miller[26] behandelte eine Anzahl von schweren Fällen von Pneumonie mit Diathermie nach der von H. E. Stewart eingeführten Methode (Durchwärmung des befallenen Lungenabschnittes mittels großer Elektroden bei maximal 1,8—2 Amp. Stromstärke, 1—2mal täglich 20 Minuten lang bis zu völliger Entfieberung). 14 Fälle von lobärer Pneumonie heilten ausnahmslos, von 6 Patienten mit Bronchopneumonie starben 2. Bei den Lobärpneumoniefällen fiel nach Beginn der Behandlung die Temperatur lytisch ab, nur bei 3 Patienten trat eine Krise am 2., 3. bzw. 5. Tage ein. Momentan zeigte sich Schmerzstillung, Schlafbeförderung, allgemeine Beruhigung sowie erhebliche, etwa 10 Minuten nach Beendigung der Diathermie einsetzende Steigerung der Expektoration. Durch reichlichen Schweißausbruch wurde die Ausscheidung von Toxinen gefördert. Eine wichtige Rolle spielt dabei die Anregung der proteolytischen Tätigkeit durch die Hyperämisierung der erkrankten Lunge. Auch Stewart[27] empfiehlt die Diathermiebehandlung der Pneumonie. Sein Vorgehen ist oft heroisch, indem er in sehr schweren Fällen einstündige Sitzungen vornimmt, die er nach einstündiger Pause wiederholt usw. Herzschädigungen hat er dabei nie gesehen, bald tritt lytischer Temperaturabfall ein. Komplikationen, wie dem Empyem, wird durch die schnelle Entgiftung vorgebeugt. Der dorsoventrale Stromdurchgang ist dem translateralen vorzuziehen. In Fällen, wo zu schnelle Resorption zu toxischen Erscheinungen führt, soll die Diathermie eingestellt werden.

Über die Stoffwechselwirkung der Diathermie berichtet Ztary[28]. Bei Zimmertemperatur setzt sich die Wärmeproduktion des ruhenden normalen Versuchstieres zusammen aus der im Minimumumsatz gebildeten Vitalwärme und einem hinzukommenden inkonstanten Quantum Ergänzungswärme, die dazu verhilft, daß die Körpertemperatur bei wechselnder Außentemperatur konstant bleibt. Die Diathermie macht die Ergänzungswärme ganz oder teilweise überflüssig und setzt den Stoffwechsel auf die Vitalwärme herab. Trotzdem wird der Energieumsatz erhöht, wenn durch Applikation größerer Mengen von Hochfrequenzstrom und dessen Energie eine Steigerung der Körpertemperatur eintritt. In Urethannarkose, welche die chemische Wärmeregulation des Kaninchens lähmt, reagieren die Versuchstiere bereits auf Zuführung geringer Mengen Hochfrequenzenergie mit einer Stoffwechselsteigerung.

Den Einfluß der Diathermie auf die Magenacidität behandelt in einer experimentellen Studie Louis I. Brody[29]. Die Versuche wurden an Hunden gemacht, die

Digitized by Google

differente Elektrode in den Magen eingeführt. Die freie und gebundene Säure steigt bei niedriger Milliamperezahl und mittlerer Voltstärke nach mehreren Tagen an. Nur wenn die Magenschleimhaut pathologisch verändert ist, erfolgt sofortiger Anstieg, der sich bald aber wieder ausgleicht. Bei höherer Milliamperezahl steigen die Säurewerte sogleich an, worauf Senkung und neuer Anstieg folgen. Je kürzer der Zwischenraum zwischen den Diathermieapplikationen ist, um so kürzer ist die Periode der Senkung der Magenacidität.

Bassler[30] beschreibt die Diathermiebehandlung eines Falles von lokalisierter Lebercirrhose im Anschluß an Gallenblaseninfektion. Zwei chirurgische Eingriffe führten nicht zum Ziele, die Diathermie beseitigte die Schmerzanfälle und der Leberumfang nahm danach langsam, aber stetig zu.

Das Gebiet der Hautkrankheiten berühren 2 Autoren. Erwin Last[31] bringt einen Beitrag zur Technik der Behandlung der Hypertrichosis mit dem Elektrokauter (Kaltkauter). Zur Vermeidung von Narben ist eine genaue Dosierung der Stromstärken unbedingt notwendig. Dazu dient ein von Siemens & Halske konstruierter Zusatzapparat, der näher beschrieben wird. Die richtige Stärke soll erst an einer kosmetisch belanglosen Stelle geprüft werden, es darf kein weißer Fleck nach der Behandlung entstehen. Behdjet Houloussi[32] behandelt die Orientbeule mit Diathermie, und zwar mit dem Kaltkauter.

Eine Reihe von Arbeiten betrifft die Neurologie. Raab[33] arbeitet am Kopf nur noch in Verbindung mit dem Kondensatorbett. Es dient als Rückenelektrode und indifferenter Pol. Eine Staniolelektrode in Stirngröße auf der Stirn, evtl. bis zum Unterkiefer reichend, dient als differenter Pol — 0,3—0,6 Milliampere, 3—5 Minuten. Sehr oft wird mit der Behandlung eine Sensibilisierung verbunden. Zur Behandlung kamen Fälle von Migräne, Trigeminusneuralgien, nichteitrigen Stirnhöhlenkatarrhen. Es trat immer ein subjektiver, meist ein großer objektiver Erfolg, oft Heilung ein. Die Erfolge treten oft in wenigen Minuten ein; Raab denkt daran, daß auch hierbei krampflösende Wirkungen eine Rolle spielen. Die Diathermiebehandlung der Ischias bespricht F. Kraus[34]. Technisch wird Längsdurchstrahlung empfohlen. Von Interesse sind thermometrische Betrachtungen, die Kraus teils im Tierexperiment, teils in praxi ausgeführt hat und bei denen er sich des Zondekschen Tiefenthermometers bediente. Nobl und Glassberg[35] besprechen die Wirkung der Diathermie bei der Acrodermatitis atrophicans, wo insbesondere das Anfangsstadium in Frage kommt, sowie bei Sklerodermie, wo die Schilddrüse in querer Richtung durchwärmt wird. Erwähnt wird auch der schmerzstillende Effekt bei Röntgenkeratosen. Stephenson[36] will 2 Fälle von multipler Sklerose mit Diathermie erheblich gebessert haben. Die Besserung setzte 24—48 Stunden nach Beginn der Therapie ein und betraf vor allem die sensiblen Störungen. Die Elektroden wurden auf die Wirbelsäule aufgesetzt, und zwar dort, wo die schwersten Veränderungen angenommen werden mußten. Über die Bedeutung der Diathermie bei der spinalen Kinderlähmung berichten Kutter[37] und Uffenheimer[38]. Die Anwendung erfolgt im allgemeinen nach den Angaben von Picard. Die Dosierung bildet die verantwortlichste Seite des Verfahrens. Frühzeitiges Diathermisieren führt zu rascherer und ausgiebigerer Restitution. Die Diathermie fördert die Rückbildung der Ödeme und der übrigen reversiblen krankhaften Herderscheinungen im Rückenmark.

Anhangsweise sei dann noch bei der Erörterung der nervösen Störungen des Heufiebers gedacht, bei dem Hamm[39] sich der Diathermie bedient. Er verwendet eine Nasenelektrode, die vor Einführung in beliebiger Länge mit Zinkpflastermull umwickelt wird. Ein Erfolg wurde jedesmal, Heilung nach spätestens 5 Behandlungen erzielt.

Wir wenden uns zur chirurgischen Diathermie. Beim Schleimhautlupus der Nase und auch für den Hautlupus empfiehlt Poyet[40] an Stelle der Galvanokaustik die Diathermiekoagulation. Die Resultate sind, besonders was die Narben-

Digitized by Google

bildung betrifft, außerordentlich; es gibt aber Versager. Zweig[41] behandelt die Fissura ani mit Diathermie, wobei er die große inaktive Elektrode am Oberschenkel anbringt. Mit geringen Stromstärken werden bessere Erfolge erzielt. Oberflächliche Anästhesie ist empfehlenswert. Meyer[42] hat 127 Fälle von Hämorrhoiden in den verschiedensten Stadien mit Diathermie behandelt, wobei auch innere Diathermie angewandt wurde. Das Verfahren wird eingehend geschildert.

Von besonderer Wichtigkeit ist dann die Arbeit von Margrit Schäfer[43] über Schädigungen bei der chirurgischen Diathermie. Es handelt sich um 3 Fälle. In 2 Fällen kam es zur Nekrose nicht nur des zerstörten Gewebes, sondern auch in der Umgebung. Der Strom muß durch das nekrotisch gewordene Gewebe geflossen sein, was an den komplizierten Widerstandsverhältnissen liegen muß. Im 3. Fall trat bei vorliegendem Status thymo-lymphaticus plötzlicher Kollaps während der Elektrokoagulation ein und rascher Tod nach der Operation, der mit Wahrscheinlichkeit auf Herzschwäche zurückgeführt wurde. Schäfer betont, daß die Verwendung der chirurgischen Diathermie in der Nähe des Herzens sowohl wie im Abdomen nicht ohne Gefahr ist, weil infolge der komplizierten Widerstandsverhältnisse der Stromverlauf ein variabler ist, so daß es an gewissen Stellen zu unerwünschten Verdichtungen der Stromlinien kommen kann. Die stärkere Durchfließung des Herzens ist insbesondere beim Status thymo-lymphaticus nicht gleichgültig und eventuell folgenschwer. Schäfer fragt, ob die Gefahr durch Berieselung mit sterilem Wasser oder physiologischer Kochsalzlösung zu operativen Zwecken vermindert oder vermieden werden kann. Ist dem so, so ist die Behandlung mit chirurgischer Diathermie wesentlich einzuschränken, denn gerade auf das trockene Operieren wird bei Durchtrennung von infizierten Organen das Hauptgewicht gelegt.

Literaturverzeichnis.

(Eine Anzahl der ausländischen Arbeiten ist nach den Referaten in Zeitschr. f. d. ges. physikal. Therapie **33**. 1927 zitiert.)

[1] Zeitschr. f. d. ges. physikal. Therapie **33**, 37. 1927. — [2] Zeitschr. f. Urol. **20**, H. 8, S. 613 bis 614. 1926. — [3] Semana méd. **33**, Nr. 43, S. 1113—1118. 1926. — [4] Schweiz. med. Wochenschrift **56**, Nr. 46, S. 1126—1129. 1926. — [5] Med. Klinik **23**, Nr. 11. S. 394—400. 1927. — [6] Zeitschr. f. d. ges. physikal. Therapie **33**, H. 6. S. 214. — [7] Zeitschr. f. d. ges. physikal. Therapie **32**, H. 6, S. 230. 1926. — [8] Zeitschr. f. d. ges. physikal. Therapie **33**, H. 4, S. 113. 1927. — [9] Journ. of industr. hyg. **9**, Nr. 1, S. 1—11. 1927. — [10] Brit. med. journ. Nr. **3394**, S. 94—95. 1926. — [11] Brit. journ. of venereal dis. **2**, Nr. 7, S. 248—266. 1926. — [12] Physical therapeut. **44**, Nr. 1, S. 19—33. 1926. — [13] Journ. of urol. **16**, Nr. 4, S. 313—314. 1926. — [14] Venerologija i dermatologija 1926, Nr. 6, S. 953—958. — [15] Journ. of the Americ. med. assoc. **87**, Nr. 22, S. 1816—1821. 1926. — [16] Internat. clin. **1**, Ser. 37, S. 38—42. 1927. — [17] Gyógyászat **66**, Nr. 36, S. 821—826. 1926. — [18] South African med. record **24**, Nr. 18, S. 399—400. 1926. — [19] Riv. d'ostetr. e ginecol. prat. **9**, Nr. 1, S. 1—8. 1927. — [20] Clin. ostetr.-ginecol. **28**, H. 10, S. 521—543. 1926. — [21] Paris méd. **16**, Nr. 30, S. 80—82. 1926. — [22] Arch. of physical therapie, X-ray, radium **7**, Nr. 10, S. 601—607. 1926. — [23] Lancet **211**, Nr. 16. S. 799—803. 1926. — [24] Physical therapeut. **44**, Nr. 12. 1925. — [25] Arch. d'électr. méd. **34**, Nr. 515. 1926. — [26] South African med. record **24**, Nr. 22. 1926. — [27] Proc. of the roy. soc. of med. **19**, Nr. 12, sect. of electr.-therap. 21. V. 1926. — [28] Zeitschr. f. Biol. **85**, H. 2. 1926. — [29] Arch. of physical therapy, X-ray, radium **8**, Nr. 3. 1927. — [30] Physical therapeut. **44**, Nr. 12. 1926. — [31] Med. Klinik **22**, Nr. 32. 1926. — [32] Dermatol. Wochenschr. **84**, Nr. 18. 1927. — [33] Zeitschr. f. d. ges. physikal. Therapie **33**, H. 1, S. 30. — [34] Erkrankungen des Bewegungsapparates **1**, H. 3/4. 1927. — [35] Wien. klin. Wochenschr. **40**, Nr. 7. 1927. — [36] Physical therapeut. **44**, Nr. 6. 1926. — [37] Medizin. Welt **1**, Nr. 41. — [38] Medizin. Welt **1**, Nr. 41. — [39] Klin. Wochenschr. 1927, Nr. 12. — [40] Bull. méd. **40**, Nr. 47. 1926. — [41] Wien. klin. Wochenschr. **40**, Nr. 4. 1927. — [42] Evolution thérapeut. **8**, Nr. 1. 1927. — [43] Schweiz. med Wochenschr. 1927, Nr. 12.

Digitized by Google

Zentralblatt für die gesamte Radiologie.
Band IV, Heft 13 Seite 785—848

Allgemeines.

● **Handbuch der Physik. Hrsg. v. H. Geiger u. Karl Scheel. Bd. 12. Theorien der Elektrizität. Elektrostatik. Redig. v. W. Westphal.** Berlin: Julius Springer 1927. VI, 564 S. u. 112 Abb. RM. 46.50.

In der Reihe des monumentalen Handbuches der Physik von Geiger und Scheel sind zwei weitere Bände erschienen, die dem jüngsten und wichtigsten Zweig der Physik gewidmet sind, der Elektrizität. In klarer Gliederung behandelt zunächst F. Zerner-Wien die beiden fundamentalen Theorien, die Maxwell-Hertzsche Theorie und die Elektronentheorie. Obwohl in diesen beiden Abschnitten, ebenso wie in den darauffolgenden von H. Thirring-Wien über die Elektrodynamik bewegter Körper und spezielle Relativitätstheorie von dem mathematischen Rüstzeug des Physikers ausgiebiger Gebrauch gemacht werden mußte, so ist doch stets Wert gelegt auf eine vorstellungsmäßige Erklärung der eingeführten Begriffe. Dabei nenne ich als Beispiel die Ausführungen Zerners über den Begriff des magnetischen und elektrischen Feldes. Dabei steht Verf. durchaus auf dem Maxwellschen Standpunkt, daß mechanische Analogien immer nur heuristischen Zweck verfolgen sollen. Die Abhandlung über die Elektronentheorie bietet für den Radiologen spezielles Interesse. Nach der Erläuterung der Grundlagen folgt die Dynamik des Elektrons, die bei allen Fragen der Kathoden- und hochfrequenten Wellenstrahlung eine wichtige Rolle spielt. Thirring bietet zuerst das Beobachtungsmaterial, das zur Entscheidung der Frage nach der Mitbewegung des Äthers gesammelt wurde, um daran anschließend auf die theoretischen Deutungen, die Kinematik der speziellen Relativitätstheorie, die relativistische Elektrodynamik des leeren Raumes und die Elektrodynamik bewegter ponderabler Körper einzugehen. Der von F. Kottler-Wien verfaßte Abschnitt über die Elektrostatik enthält nicht die besonders dargestellte Reibungselektrizität, sondern unter Ausschluß der Apparate und Messungen nur die elektrostatischen Erscheinungen an Leitern. Dieser Abschnitt zeigt, welche Fülle auch von schwierigeren Problemen das in den Lehrbüchern meist vorangestellte Gebiet der Elektrostatik aufweist. Ausführlichere Darstellung ist der Bildmethode, der Berechnung von Ladungsdichten und Kapazitäten gewidmet. Der Inhalt des letzten Abschnittes des 12. Bandes über Dielektrica, von Güntherschulze abgefaßt, ist Gegenstand äußerst zahlreicher Arbeiten der letzten Jahre gewesen, da die dielektrischen Stoffe nicht nur für die Technik als Isolatoren jeglicher Form und Eigenschaft Bedeutung haben, sondern auch vielerlei Angriffspunkte zur Erforschung der Ionen und Elektronen im elektrischen Felde bieten. Die Theorie der Dielektrica wird beherrscht von der Dipolvorstellung, und so ist auch die große Zahl der Untersuchungen über die Dielektrizitätskonstanten und ihre Abhängigkeit von Feld, Frequenz, Temperatur, Druck, chemischer Bindung usw. von dem Gesichtspunkt der Prüfung der Dipolvorstellung unternommen worden (vgl. folgendes Referat). *R. Jaeger* (Berlin-Friedenau).

● **Handbuch der Physik. Hrsg. v. H. Geiger u. Karl Scheel. Bd. 13. Elektrizitätsbewegung in festen und flüssigen Körpern. Redig. v. W. Westphal.** Berlin: Julius Springer 1928. VI, 672 S. u. 222 Abb. RM. 55.50.

Der auf den oben besprochenen Band folgende Band 13 des Handbuches für Physik beginnt mit der metallischen Leitfähigkeit. Gerade die in der Praxis geläufigste Erscheinung der Elektrizitätsleitung in Metallen bietet theoretisch viel größere Schwierigkeiten trotz der Fülle des vorliegenden experimentellen Materials als die Leitung in Flüssigkeiten und Gasen. Von großer wissenschaftlicher Bedeutung sind die in letzter Zeit vom Verf. des Abschnittes, E. Grüneisen (Marburg) in Gemeinschaft mit

Digitized by Google

Goens angestellten Versuche an Einkrystallen sowie die Erforschung der Supraleitung. Die kritische Zusammenfassung aller hierher gehörenden Erscheinungen ist äußerst wertvoll. Es folgen dann die Abschnitte: „Berechnung von elektrischen Strömungsfeldern" von F. Noether (Breslau) und „Lichtelektrische Erscheinungen" von B. Gudden (Erlangen). Die den Radiologen speziell interessierenden Beobachtungen und Theorien für Röntgen- und Gammastrahlen sind hier recht knapp behandelt. Die Theorie des Austrittes von Elektronen und Ionen aus glühenden Körpern stammt aus der Feder von A. Güntherschulze. (Den experimentellen Teil schrieb H. Stücklen, Band 14.) Es schließen sich an: Thermoelektrizität (G. Laski [Berlin]). Die galvanomagnetischen und thermomagnetischen Effekte in Elektronenleitern (W. Gerlach). Elektrolytische Leitung in festen Körpern (G. v. Hevesy [Freiburg]). Pyro- und Piezoelektrizität (H. Falkenhagen [Leipzig]). Berührungs- und Reibungselektrizität (A. Coehn [Göttingen]). Wasserfallelektrizität (A. Coehn). Elektrokinetik, Elektrocapillarität (G. Ettisch [Berlin]). Sehr ausführlich ist die Elektrizitätsleitung in Flüssigkeiten und Theorie der elektrolytischen Dissoziation sowie die Elektrolyse von E. Baars (Marburg) behandelt. Die Elemente (galvanische Elemente mit Einschluß des Akkumulators) haben eine sehr prägnante Darstellung von H. v. Steinwehr erfahren. Auffallend ist die völlig verschieden ausgefallene Ausführlichkeit des Inhaltsverzeichnisses. Eine entsprechende Unterteilung des Inhaltes fehlt z. B. bei den Abschnitten von Güntherschulze und v. Steinwehr z. T. fast gänzlich. Druck, Ausführung der Figuren und Ausstattung sind wie stets bei den Springerschen Erscheinungen ausgezeichnet. *Robert Jaeger* (Berlin-Friedenau).

● **Jottkowitz, Paul: Lehrbuch der Unfallheilkunde. (Lehmanns med. Lehrbücher. Bd. 10.)** München: J. F. Lehmann 1928. XI, 280 S. u. 267 Abb. geb. RM. 15.—.

In dem vorliegenden Buche faßt Verf. seine mehr als 30jährigen Erfahrungen in der Unfallpraxis zusammen. Bei knapper Fassung werden die allgemeinen und chirurgischen Probleme herausgegriffen, die für die praktischen Zwecke des ärztlichen Gutachters in Betracht kommen. Der erste Teil enthält die für den Arzt wichtigen gesetzlichen Bestimmungen, deren Darstellung mit Rücksicht auf das ärztliche Interesse sich noch ausführlicher gestalten könnte. — In dem zweiten Teil werden die Beziehungen einzelner Krankheiten zum Unfall behandelt, wobei durch die praktische Einstellung des Verf. das Streben nach Vollständigkeit geglückt erscheint. Auch die zum Teil noch strittigen Fragen bezüglich der gewerblichen Berufskrankheiten werden erörtert. Weiteren Raum nehmen berechtigterweise die Beziehungen der Tuberkulose und Geschwülste zum Unfall ein, für die auf Grund der neuesten Forschungen ein erschöpfendes Bild gegeben wird. — Der dritte Teil umfaßt die Erkrankungen der einzelnen Körperteile durch Unfall. Das Verständnis wird durch eine Reihe von Abbildungen, welche praktische Bedeutung haben, erleichtert. Die wiedergegebenen Röntgenbilder betreffen in erster Linie Verletzungen und Erkrankungen derjenigen Körperteile, für deren Beurteilung das Röntgenverfahren besonders wesentlich ist. Infolge der übersichtlichen Anordnung stellt das Werk ein wertvolles Hilfsmittel zur schnellen und gründlichen Orientierung für die Gutachtertätigkeit dar. Es bietet aber auch darüber hinaus manchen praktischen Ratschlag. So verdient das vorliegende Buch, dem der Verlag eine sehr gute Ausstattung gegeben hat, weiteste Verbreitung.

A. Hübner (Berlin).

Asada et Fujita: Etude expérimentale de l'électrocution. (Experimentelle Untersuchung über elektrische Hinrichtung.) (*12. congr. de méd. lég. de langue franç., Lyon, 4.—6. VII. 1927.*) Gaz. des hôp. civ. et milit. Jg. **100**, Nr. 66, S. 1096. 1927.

Wenn der Strom durch das Rückenmark oder durch das Gehirn geht, so tritt der Tod in wenigen Sekunden durch Verbrennung ein. Trifft der Strom das Herz unmittelbar. oder aber geht der Strom von einer Extremität zur anderen, so tritt augenblicklicher Tod ein. Fließt der Strom durch die Atemmuskeln, so tritt Asphyxie auf.

Heinrich Chantraine (Betzdorf/Sieg).

Digitized by Google

Warthen jr., H. J.: Fate of foreign bodies in venous circulation. (Das Schicksal von Fremdkörpern im venösen Kreislauf.) (*Dep. of surg., St. Elizabeth's hosp., Richmond.*) Arch. of surg. Bd. 15, Nr. 5, S. 712—728. 1927.

Bei Durchsicht der Literatur — einige Fälle werden angeführt — gewinnt. Verf. den Eindruck, daß beim Menschen wandernde Fremdkörper im venösen Kreislauf nur bis ins Herz verschleppt werden, wo sie entweder durch die Herzaktion vom Blutstrom umhergewirbelt oder zwischen den Chordae tendineae des rechten Ventrikels festgehalten und schließlich abgekapselt werden. Ein Fall von Weiterschleppung der Fremdkörper — es handelt sich fast ausschließlich um Geschosse — in die Lunge ist ihm nicht bekannt. Dieser Umstand gab Veranlassung, an Hunden experimentell den Verlauf der Verschleppung von Fremdkörpern im venösen Kreislauf zu prüfen. Es wurden metallische Körper (Schrotkugeln, kleinkalibrige Geschosse, Nägel und Nägelfragmente) teils steril, teils nicht steril — dann allerdings nicht absichtlich mit virulenten Keimen beladen — meist in die Vena femoralis eingeführt; häufig wurden in einer späteren Sitzung auch in die andere V. femoralis Fremdkörper gebracht, und zwar bis zu 16 verschiedenartige Fremdkörper in 2 Sitzungen. Ergebnisse: Die Fremdkörper werden beim Hunde in Richtung des venösen Blutstroms verschleppt und gelangen nach Stunden, manchmal erst nach Tagen schließlich ins Herz, von wo die Mehrzahl der Fremdkörper jedoch in die Lunge weiterbefördert wird. Sowohl der Vorgang der Verschleppung in der Vene, als der Aufenthalt der Fremdkörper im Herzen, als auch die schließliche Ablagerung in der Lunge (unter Infarktbildung) vollzog sich in der Regel ohne wesentliche Störung des Allgemeinbefindens der Hunde. Nur einmal kam es zu einem Lungenabsceß, jedoch in einem Lappen, in dem überhaupt kein Fremdkörper saß. Im ganzen wurden bei 14 Hunden 94 Fremdkörper in den venösen Kreislauf gebracht. Davon erreichten 76 das Herz; aber nur 3 Fremdkörper blieben im Herzen selbst, 6 bleiben in der A. pulmonalis, von wo sie anscheinend wegen ihrer Größe nicht weiter verschleppt werden konnten, 55 gelangten in die Lunge, 3 Fremdkörper fanden ihren Weg in den arteriellen Kreislauf (Embolie der A. brachialis); und zwar mußte die Überwanderung in der Lunge erfolgt sein, ohne dort später nachweisbare Veränderungen zu hinterlassen. Sterile Fremdkörper verursachen keine wesentliche Schädigung des Herzens und der Lunge; auch nichtsterile Fremdkörper mit glatter symmetrischer Oberfläche sind relativ harmlos, während unsterile Körper mit unregelmäßiger Oberfläche (Nagelfragmente) am gefährlichsten sind. Die kleineren, mehr symmetrischen, leichteren Objekte haben die Tendenz, im Herzen zu bleiben, und zwar meist in der Herzspitze an Ansatz der Chordae tendineae, wo sie auch operativ relativ leicht angegangen werden können; während die größeren, unregelmäßig gestalteten, schwereren Objekte, vorausgesetzt, daß sie die Krümmung der A. pulmonalis passieren können, in die Lunge verschleppt werden. *F. O. Mayer.*°°

Schlesinger, Hermann: Die Klinik und Therapie der Aortensyphilis. Klin. Wochenschr. Jg. 6, Nr. 50, S. 2387—2390. 1927.

Anatomisch ist die Krankheit charakterisiert durch gummös entzündliche Prozesse in der Media mit fortschreitender Zerstörung derselben und narbig-schwieliger Veränderung in der Media und Adventitia ohne Verkalkung. Die Intima zeigt sekundäre Verdickungen. Keine Zerfallserscheinungen. Lieblingssitz ist die Aorta ascendens, besonders deren supravalvulärer Abschnitt. Die meisten Aneurysmen sind luetischen Ursprungs. Die Erkrankung nimmt in den letzten Jahren zu zugleich mit der Neuro- und Arthrolues, während die tertiäre Syphilis der Haut, Schleimhäute und Knochen in Abnahme begriffen ist. Viele Autoren bringen diese auffällige Wandlung mit der jetzt üblichen energischen Salvarsanbehandlung der Lues in Zusammenhang. Die wichtigsten klinischen Symptome sind: Systolisches Geräusch und akzentuierter zweiter Ton über der Aorta, retrosternaler Schmerz. Röntgenologisch häufig überwiegende Verbreiterung eines Aortenabschnittes, besonders der Ascendens. Auffallend oft fehlt die Hypertrophie des linken Ventrikels. Wassermann häufig negativ. Bei Übergreifen auf die Abgangsstellen der Kranzarterien typische Anfälle von Angina pectoris. Auch das Aneurysma ist seit Beginn der Salvarsanära in jähem Anstiege. Seine Erkennung ist durch die Röntgenuntersuchung gefördert worden. Das wichtigste Merkmal ist die Nichttrennbarkeit vom Gefäßschatten. Kompression des Oesophagus und eines Hauptbronchus sowie Phrenicuslähmung sind röntgenologisch leicht zu erkennen. Prognose bei Freibleiben der Coronargefäße und der Aortenklappen sowie bei höherem Alter nicht absolut ungünstig. Therapie: Antiluetische Behandlung, vor allem Neosalvarsan mit langsam einschleichender Dosierung, ferner Jod und Spirozid. Malariabehandlung ohne Erfolg. *R. Lenk* (Wien).

Digitized by Google

Hellerström, Sven: Über Lymphogranuloma inguinale und dessen Vorkommen in Stockholm. (*Pathol.-anat. Abt., Karolinen-Inst., Stockholm.*) Svenska läkaresällskapetshandl. Bd. 53, H. 3, S. 241—251. 1927.

Diese Krankheit, auch 4. Geschlechtskrankheit genannt, unter verschiedenen Namen seit etwa 70 Jahren bekannt, aber erst seit neuerer Zeit klinisch charakterisiert als durch Geschlechtsverkehr übertragen und durch ein spezifisches pathologisch-histologisches Bild gekennzeichnet. Geschlechtsreife Männer, selten Greise und Frauen, erkranken mit allmählich bis faustgroßen Schwellungen der oberen Leistendrüsen, seltener der unteren. Die Haut verfärbt sich livid und verwächst mit den Drüsenpaketen, die nicht oder mäßig druckempfindlich sind. Früher oder später erweicht die Spitze einer oder mehrerer Drüsen stets umschrieben mit Pseudofluktuation, oft Entleerung mit feinen Fistelgängen, die länger als 1 Jahr bestehen bleiben können. Allgemeinsymptome treten erst mit beginnender Absceßbildung auf: Appetitlosigkeit, remittierendes Fieber, Anämie, Lymphopenie, Vermehrung der Monocyten und Übergangsformen. WaR. negativ, manchmal während des Fiebers schwach positiv. Primärinfekt an Praeputium und Glans als Ulcus, Herpes oder Papeln. Bei manchen Fällen schleimig-eitriger Ausfluß aus der Urethra, der als Primärinfekt der Harnröhre gedeutet wurde. Inkubation zwischen 10 und 25 Tagen. Ätiologie nicht geklärt, vielleicht identisch mit den klimatischen Bubonen. Mit Hodgkin-Sternbergscher Krankheit nichts gemeinsam. Pathologisch-anatomische Veränderungen: makroskopisch je nach dem Stadium verschieden. Mikroskopisch zeigen die Drüsen meist die typischen Abscesse in Sternform mit polynucleären Leukocyten und großen Mononucleären im Zentrum und einem Kranz palissadenförmig gestellter epitheloider Zellen mit Plasmazellen und vereinzelten Langhansschen Riesenzellen. Vorstadium der Abscesse homogennekrotische Herde mit Epitheloidkranz. Differentialdiagnose gegen Herpes simpl. genit., Go., Ulcus molle und Lues ohne Schwierigkeiten. Verwechslung mit Tbc., die in den Leistendrüsen selten ist, durch Tierversuch auszuschließen. Freische Intracutanprobe spezifisch. Therapie: Operative Entfernung der Drüsen kürzt das Leiden ab, führt aber evtl. zur Lymphstauung. Nach Exstirpation der Leistendrüsen heilen die iliacalen ab, so daß diese nicht auch entfernt werden müssen. Vor der Absceßbildung gute Resultate mit Röntgen, Jodmetall + Lugolsche Lösung per os und intravenös, Sol. Stibio-Kali-tataric. intravenös sollen sich bewährt haben. Prognose gut, aber lange Dauer. Mitteilung von 12 nicht ganz einheitlichen Fällen, darunter 1 Frau. 9 mit gutem Resultat operiert, 2 mit Röntgen behandelt, davon der eine später operiert, 1 Fall mit Antimon behandelt. Erste Feststellung des Vorkommens in Schweden. *Rapp* (Frankfurt a. M.).

Meyer, Robert: Über Funktion des Ovariums insbesondere des Corpus luteum. Ber. über d. ges. Gynäkol. u. Geburtsh. sowie deren Grenzgeb. Bd. 13, H. 5, S. 241 bis 273. 1928.

Es handelt sich um ein groß angelegtes Referat über das Gebiet der Ovarialfunktion spez. des Corpus luteum, bei dem die verschiedenen eingeschlagenen Forschungswege betrachtet werden, nämlich der histologische, der histochemische, chemische und biologische, die sich gegenseitig ergänzen und nicht törichterweise einander entgegengestellt werden sollen. Nach der L. Fränkel-Bornschen Theorie ist die Menstruation von der Funktion des Corpus luteum abhängig, das außerdem infolge seines Persistierens in Blüteform in den ersten Monaten der Gravidität auch in der Schwangerschaft irgendeine Bedeutung haben muß. Gleichzeitig mit diesen Ideen waren dann die weiteren Forschungen über die gleichzeitig nebenherlaufenden Endometriumveränderungen wichtig, von denen für die funktionelle Betrachtung wichtig sind 1. die menstruelle Nekrose, 2. die postmenstruelle Regeneration, 3. die funktionelle Phase des Endometriums, die von Hitschmann und Adler als prämenstruelle, von R. Meyer als prägravide bezeichnet wird. Es fallen nun zusammen bei Vergleich der Ereignisse im Ovarium und im Endometrium: 1. Postmenstruelle Regeneration des Endometriums

Digitized by Google

und Aufbau des Follikels bis zu etwa 14 Tagen nach dem Beginn der Menstruation, am 9. bis 10. Tage nach Menstruationsbeginn platzt der Follikel. 2. Funktionelles „prägravides" Stadium des Endometriums und Blütezeit des Corpus luteum etwa 14—28 Tage. 3. Menstruelle Nekrose des Endometriums und Beginn der Rückbildung des Corpus luteum etwa vom 25. Tage ab. Der vielfach falsch verstandene Satz von dem Primat der Eizelle, muß so verstanden werden: Keine Funktion des Corpus luteum ohne reifende Eizelle, keine Funktion der Schleimhaut ohne Corpus luteum. Selten scheint eine pathologische Persistenz des Corpus luteum mit der dazu gehörigen Schleimhautphase vorzukommen ohne lebenbleibende Eizelle bzw. ohne Schwangerschaft. Von der Quantität des sichtbar färbbaren Fettes ist zu sagen, daß es sich erst in den Granulosa bzw. Lutein- und Thekazellen ansammelt, wenn dieselben Anzeichen des Rückganges zeigen. Eins ist von den meisten Autoren anerkannt, daß bei der Rückbildung des Corpus luteum an Stelle von Phosphatiden mehr Neutralfette erscheinen. Die feinen in allen Stadien des Corpus luteum in geringer Menge zu findenden Fettstäubchen sind nach Meinung des Autors ein Überschuß des aus dem Blut abgelagerten oder in den Zellen gebildeten Fettes. Die in der Rückbildung erscheinenden großen Fetttropfen sind freigewordene vorher zellgebundene Lipoide. Bezüglich der Funktion dieser Fette gilt der Satz Zondeks und Aschheims: Die Lipoide, die wir sehen, sind nicht das Hormon selbst. Nach Untersuchungen aus dem Institut des Autors mit einwandfreien Methoden steigt das anfangs niedrige Gesamtcholesterin bis zur Blüte des Corpus luteum, um später wieder abzufallen; das Ansteigen geschieht auf Rechnung des freien Cholesterins, nicht der Ester. Fettsäuren zeigen keine spezifischen Schwankungen. Lecithin steigt bis zur Blüte, sinkt stark ab nach der Menstruation, erreicht hohe Werte in der Schwangerschaft, am höchsten am Ende. Die Lipoidgesamtmenge zeigt keine verwertbaren Schwankungen. Die sichtbare Vermehrung der Fette in der Rückbildungszeit des C. l. bedeutet nach den chemischen Untersuchungen also keine wirkliche Vermehrung. Operative Experimente zeigen, daß die in der zweiten Hälfte des Zyklus aufgebaute Schleimhaut ohne Corpus luteum nicht weiterbestehen kann und deshalb nach Exstirpation desselben verfrühte Menstruation beim Menschen eintritt, der dann ein neues Follikelreifen folgt. Andererseits verhindert das bestehenbleibende Corpus luteum die völlige Reifung neuer Follikel. Extrakte aus dem Corpus luteum verhindern die Ovulation, ob das auch mit Follikelsaft geht, ist unentschieden, ebenso, ob die experimentelle Hemmung der Ovulation hormonal oder durch parenterale Eiweißwirkung hervorgerufen wird. Hierbei ist zu bemerken, daß eine Hemmung der Brunst bei Mäusen durch Physostigmin-Ephedrin- und Adrenalineinspritzung gelungen ist. Es folgen kurze Übersichtsangaben über die vaginalen Brunstveränderungen bei den Nagern, sowie die verschiedenen jetzt in Gebrauch befindlichen Hormonpräparate: Follikulin-Menformon, Zelykinin, Feminin usw. und ihre Wirkung auf die Vagina der Nager in Gestalt der Wachstumsanregung zu vielschichtigem Plattenepithel. Als beweisendes Testobjekt für das Hormon gilt nach Zondek und Aschheim das Auftreten des „reinen Schollenstadiums" bei der kastrierten Maus. Der wichtigste Fortschritt ist ja die Darstellung des Hormons in wässeriger Lösung, ob echt gelöst ist unentschieden, ebenso besteht nicht völlige Übereinstimmung bei den zuständigen Fachleuten bezüglich der chemischen Zusammensetzung dieser Lösungen. Ob neben der Brunstreaktion, der Wachstumsanregung und Umsatzsteigerung dem Hormon auch eine hemmende Wirkung zuzuschreiben ist, ist noch unentschieden. Vorläufig scheint jedenfalls eine Trennung des Hormons in einen die Brunst und einen das Wachstum erregenden Stoff nicht zu recht zu bestehen, wenn auch Zondek und Robinson mit anderen Mitteln wie Hoden, Thymus, Hypophyse, parenteraler Eiweißzufuhr Wachstumswirkung erzielt haben. Erwähnt werden auch die Versuche von Binz, Triviño, die mit Schwangerenserum starke Wachstumsanregung gefunden haben. Bezüglich der Hormonproduktion ist kurz hervorzuheben, daß es im Ovar besonders im Follikel und Corpus luteum gebildet wird, außerdem in großen Mengen in der Placenta besonders

Digitized by Google

vom 4. Monat ab, wenn das Corp. lut. grav. seine Tätigkeit einstellt. Gefunden wird es außerdem noch an vielen anderen Stellen, wo es jedoch nicht produziert wird, so im Menstrual-Schwangeren-Nabelschnurblut, Fruchtwasser usw. Besonders merkwürdig ist das Auffinden von Stoffen gleicher Wirkung auf den Mäusezyklus in der Hefe, in Pflanzenteilen, in Hoden, im Männerurin usf. Einfluß von Hypophyse auf Ovarium ist schon von einer Reihe Autoren nachgewiesen. Nach den neuesten Untersuchungen von Zondek und Aschheim bringt das Vorderlappenhormon den follikulären Apparat in Gang und mobilisiert dadurch sekundär die Hormonbereitung. Bewiesen ist dies durch Bestrahlungsversuche (Schubert). Der Autor selbst glaubt vorläufig nur an eine trophische Wirkung des Hypophysenvorderlappens, nicht an die eines Funktionsmotors. Als geschlechtsspezifische Wirkung des Ovarialhormons ist eine Schädigung des Hodens wohl als sichergestellt zu betrachten. Das Hormon der Hypophyse soll die Geschlechtsorgane beider Geschlechter fördern, andererseits soll dasselbe Hormon beider Geschlechter die gleiche Wirkung auf die Ovarialfunktion haben. Bei Anwendung des Hormons zu therapeutischen Zwecken fanden H. und B. Zondek eine Steigerung des O_2-Verbrauches von 20% bei kastrierten Frauen durch Follikulin, Wiedereintreten von funktionsfähiger, glykogenhaltiger Schleimhaut mit nachfolgenden Menses bei einer kastrierten Frau, Verbesserung der ovariellen Dysfunktion; die geringen Mitteilungen von Wiederaufbau menschlicher Schleimhaut bei Kastrierten sind an zwei kastrierten Affen aus der Seitzschen Klinik bestätigt worden. Am Schluß wird vor vergleichender Anwendung von Tierversuchen auf den Menschen gewarnt, ebenso erlaube die Schädigung durch Röntgenstrahlen keinen Vergleich zwischen Maus und Mensch. *Cordua* (Hamburg).

Willich: Die Epiphysenlösung und ihre Folgen im Tierexperiment. (*51. Tag. d. dtsch. Ges. f. Chir., Berlin, Sitzg. v. 20.—23. IV. 1927.*) Arch. f. klin. Chir. Bd. **148**, Kongreßber., S. 56—58. 1927.

Es ist nicht möglich, im Tierversuch unblutig eine Epiphysenlösung hervorzurufen. Verf. hat deshalb operativ hinten aus der distalen Femurepiphyse einen Keil herausgeschnitten und damit die typische Deformität des Rückwärtsabrutschens der Femurepiphyse erzielt. Am Oberschenkel vermag die proximale Epiphyse nicht vikariierend für das Längenwachstum einzutreten, da sie dem Schenkelhals angehört. *Abeles.*

Nussbaum, A.: Über Beugecontracturen nach Resektion kindlicher Kniegelenke. (*Chir. Univ.-Klin., Bonn.*) Dtsch. Zeitschr. f. Chir. Bd. **206**, H. 1/3, S. 196—198. 1927.

Die von Wilhelm ausgesprochene Ansicht, daß die Beugecontractur nach Kniegelenkresektion bei Kindern in erster Linie auf Muskelwirkung zurückzuführen ist, führt Nussbaum auf eine Täuschung durch die Aufnahmetechnik zurück. Wenn man das normale Knie transversal, Zentralstrahl auf die Mitte des Gelenkspaltes gerichtet, aufnimmt, so liegt die Epiphyse in der Verlängerung des Femurschaftes. Bei der Richtung des Zentralstrahls auf die hintere Hälfte des Gelenkspaltes erscheint die Epiphyse nach rückwärts verlagert. Offenbar ist diese Erscheinung durch normale anatomische Verhältnisse des Gelenks bedingt, was durch einen Sagittalschnitt durch den medialen Condylus femoris bewiesen wird, der das von Wilhelm für pathologisch gehaltene Bild erklärt. Die Rückwärtsverschiebung der unteren Femurepiphyse ist vielmehr die Folge einer plötzlich entstehenden und langsam sich ausbildenden Epiphysenlösung. Die Beugemuskeln haben nur einen sekundären Einfluß. *Harms.*

Nussbaum, Robert, und Tibor Benedek: Pneumonomycosis penicillina, eine Gewerbekrankheit zum Kapitel der Lungengeschwülste. Beitr. z. Klin. d. Tuberkul. Bd. **67**, H. 5/6, S. 756—770. 1927.

Ein 58jähriger, in einer Pianofortefabrik mit der Verarbeitung von Rotbuchenholz beschäftigter Arbeiter erkrankte unter Symptomen, die Lungentumorverdacht nahelegten (Kachexie, Hustenreiz, geruchloser, blutiger Auswurf, Atemnot, Schmerzen auf der rechten Brustseite). Die rechte obere Lungenpartie war stark gedämpft; auscultatorisch über diesem Bezirk reichliches, klingendes Rasseln; Auswurf frei von

Digitized by Google

Tuberkelbacillen. Das Röntgenbild ließ eine massive Verschattung des rechten Oberlappens mit leidlich guter Begrenzung nach abwärts und eingeschlossener Zerfallshöhle mit kleinem Flüssigkeitsspiegel erkennen. Röntgentiefentherapie blieb ohne objektiv erweisbaren Erfolg. Nach Zunahme der Kachexie Exitus; Sektion verweigert. Die Untersuchung von Kulturen, welche aus dem Sputum angelegt wurden, ergab einen von den sonstigen bekannten Arten durchaus verschiedenen Pilz, das Penicillium bicolor (Fries) Oudemans; die optimale Temperatur für die Züchtung wurde bei 37° gefunden, seine Pathogenität für weiße Ratten und für Kaninchen nachgewiesen. Mitteilungen über eine durch Penicillium hervorgerufene Lungenmykose finden sich nur in 3 Fällen der Weltliteratur, während die Pneumonomycosis aspergillina häufiger ist. In dem Falle von Castellani fehlen nähere Angaben über den Lungenbefund, bei Giordano war eine Lungenspitze erkrankt, später trat ein Herd im Hilus auf, Pezzali beschreibt hilusnahe, große, scharf konturierte, nierenförmige Schatten in beiden Lungenfeldern. Therapeutisch scheint Jodmedikation angezeigt zu sein, späterhin Zufuhr von Kieselsäure. *Saupe* (Dresden).

Coley, William B.: Prognosis and treatment of giant-cell sarcoma. Based on a further study of end results in sixty-nine cases. (Prognose und Behandlung der Riesenzellensarkome auf Grund der Enderfolge von 69 Fällen.) (*Dep. of bone sarcoma, mem. hosp. a. hosp. f. ruptured a. crippled, New York.*) Ann. of surg. Bd. **86**, Nr. 5, S. 641 bis 665. 1927.

Es sollen an der Hand von 50 bereits mitgeteilten und 19 weiteren Riesenzellensarkomfällen der Röhrenknochen die beiden Fragen beantwortet werden: Sind Riesenzellensarkome immer gutartig und welche ist ihre beste Behandlungsmethode? Verf. kann die Ansicht von Bloodgood und der meisten Pathologen nicht teilen, nach welcher die Riesenzellensarkome der langen Knochen immer gutartig sind, höchstens nur lokal rezidivieren und Metastasen sich so gut wie nie bilden. Demgegenüber weist Verf. darauf hin, daß von seinen früher mitgeteilten 50 Fällen nicht weniger als 10 an Metastasen starben und auch McWhorter und MacGuire berichten über eine ungefähr gleiche Prozentzahl an der Hand von 20 Fällen. Hervorzuheben ist, daß namentlich im Frühstadium die gutartigen Fälle weder durch klinisches Benehmen, noch durch Röntgen oder durch Mikroskop von den bösartigen zu unterscheiden sind. Ein „typisch gutartiger" Riesenzellensarkomfall von Finch und Gleave wird eingehend angeführt: Die Diagnose wurde sowohl klinisch als pathologisch und durch Röntgen einwandfrei gestellt und doch starb der Patient an autoptisch festgestellten Lungenmetastasen, welche sich allerdings erst nach 9 Jahren entwickelten. Auch ein 2. einschlägiger Fall (von Goforth) wird etwas kürzer geschildert. In einem Fall von Riesenzellensarkom des Unterschenkels wurde nach wiederholten lokalen Eingriffen (nach 5 Jahren) die Oberschenkelamputation ausgeführt; nach weiteren $1^1/_2$ Jahren starb Pat. an Metastasen (Röntgen). Verf. glaubt, daß die Gefahren eines explorativen Eingriffes (Infektion und Generalisation) zumeist überschätzt werden, freilich muß nach einer Probeexcision eine Curettage bis zum gesunden Knochen ausgeführt und die entstandene Höhle mit Zinkchlorid oder Carbolsäure behandelt werden. Nach der Excochleation empfiehlt Verf. eine Gazetamponade. 2—3 Tage nach der Operation werden die Gazestreifen entfernt und die Höhle mit Dakin-Lösung rein gehalten. Nur bei den Beckenknochengeschwülsten widerrät Verf. die Excochleation und empfiehlt Bestrahlung mit systematischen Einspritzungen von Erysipel- und Bac. prodigiosus-Toxin. Um einem Rezidiv vorzubeugen, ist übrigens auch nach einer Excochleation empfehlenswert, 3—4 Monate später eine Toxinbehandlung vorzunehmen. Als Methode der Wahl bei der Behandlung von Riesenzellensarkomen der Knochen betrachtet Verf. eben eine energische Excochleation, gefolgt von Carbolisation und kombiniert mit prophylaktischer Toxinbehandlung: Bei sehr großen Geschwülsten versuche man auch eine einmalige Radium-

Digitized by Google

behandlung, aber nur mit mäßiger Dose. Ist die Knochendestruktion so fortgeschritten, daß die Extremität infolge einer pathologischen Fraktur unbrauchbar wird, so kann eine Amputation notwendig werden; immerhin konnte in einer Anzahl von Fällen später doch eine solide knöcherne Vereinigung beobachtet werden, und die Kranken blieben ständig gesund. Nach Herendeens Arbeiten steht für Verf. fest, daß Knochenriesenzellensarkome auch durch Strahlentherapie geheilt werden können, ob aber die Heilerfolge besser sind als nach Curettage, kann aus Mangel an größeren Serien derart behandelter Fälle sicher nicht entschieden werden. Die Strahlentherapie nimmt aber zweifelsohne eine längere Zeit in Anspruch als die Behandlung durch Operation und Toxineinspritzung. *Endre Makai* (Budapest).°°

Flesch, Max: Zur Spontanheilung der Carcinome. Münch. med. Wochenschr. Jg. 74, Nr. 37, S. 1589—1590. 1927.

1. 33jährige Frau mit einem von der Tubenschleimhaut ausgegangenen Carcinom, das beide Parametrien und das Bauchfell ergriffen und zu Ascites geführt hatte. Probeleibschnitt unter Entnahme einiger Geschwulstteile zur mikroskopischen Untersuchung. 4 Jahre später zufälliges Antreffen der Frau in ihrer Heimat bei vollkommener Gesundheit und Arbeitsfähigkeit, die auch spätere Nachrichten bestätigen. Letztes Schicksal unbekannt. — 2. Scirrhus mammae, der, ohne das Befinden der Trägerin wesentlich zu beeinträchtigen, 40 Jahre bestand. *R. Gutzeit* (Neidenburg).°

Allgemeine Strahlenkunde.

Strahlenphysik (Röntgen, Radium, Licht).

Thomson, J. J.: Structure of the atom and radiation. (Atomstruktur und Strahlung.) Brit. journ. of radiol. (Journ. of the Röntgen soc.) Bd. 23, Nr. 93, S. 254—265. 1927.

Das Problem der Atomstruktur besteht darin, aus einer gegebenen Anzahl von Protonen und Elektronen ein System zu bilden, das die Eigenschaften eines Elementatoms mit dessen Atomnummer besitzt. Die Lösung dieser Frage hängt im einzelnen von der Kenntnis der Struktur des Protons und des Elektrons ab. Die gebräuchliche Vorstellung ist die, daß ihre Struktur im Verhältnis zum Radius des Atoms sehr klein ist, daß ihre positiven oder negativen elektrischen Ladungen in Räumen konzentriert sind, die unvergleichlich kleiner sind als das Atomvolumen, und daß ihre Kräfte nach außen mit dem Quadrat des Abstandes abnehmen. Es ist aber keineswegs sicher, daß die Struktur von Protonen und Elektronen einfach ist; sie kann ein höchst kompliziertes Gebilde darstellen. Zur genaueren Definition des Atoms hat Bohr die Bedingung eingeführt, daß die Atome nur dann stabil sind, wenn die Masse der um das Proton bewegten Elektronen ein ganzes Vielfaches einer bestimmten Einheit beträgt; es folgt daraus, daß die möglichen Formen von Wasserstoffatomen solche sind, deren Elektronenabstände vom Zentrum den Atomnummern proportional sind. Bohrs Gesetz folgt jedoch dem allgemeinen dynamischen Prinzip nicht, und seiner Annahme stehen Schwierigkeiten entgegen. Betrachtet man Proton und Elektron als geladene Punkte, so muß ein neues dynamisches Prinzip eingeführt werden, das die Dynamik von Systemen mit Atomdimensionen von solchen molarer Systeme unterscheidet. Mit Hilfe einer neuen Vorstellung von der räumlichen Verteilung der vom Protoninnern ausgehenden Anziehungskraft auf die Elektronen lassen sich stabile und unstabile Zustände von Atomen erklären und das Maximum an Elektronenzahl berechnen, das von einer positiven Ladung gehalten werden kann. Es sind jedoch neben den elektrischen auch die magnetischen Kräfte der Elektronen zu berücksichtigen; sie können aus der magnetischen Äquivalenz der Rotationskräfte ermittelt werden. Fällt ein Elektron aus einer Bahn P in eine benachbarte G, so gibt es die freigewordene Energie in Form von Strahlung ab, und zwar mit einer Frequenz, die der quasimagnetischen Kraft von P entspricht. Die Verteilung der elektrischen und magnetischen Kräfte innerhalb des Atoms hat einen Einfluß auf die Abbeugung der Elektronen beim Durchqueren eines Atoms; die Abbeugung ist im Fall der tangentialen Berührung einer Elektronenschale viel größer als bei Durchstoßen derselben. *Neeff* (Würzburg).

Digitized by Google

Ruark, Arthur Edward, and Harold C. Urey: The impulse moment of the light quantum. (Das Impulsmoment des Lichtquants.) Proc. of the nat. acad. of sciences (U.S.A.) Bd. **13**, Nr. 11, S. 763—771. 1927.

Die Theorie des unpolarisierten Lichts nach Beck stellt eine Verbindung von Quanten mit regellos orientierten inneren Impulsmomentvektoren dar, während ein geradlinig polarisierter Strahl einem Elektronenstrahl analog ist, der durch ein Magnetfeld gerichtet wurde. Beck macht keine Annahmen über die Größe des Impulsmomentvektors, ausgenommen, daß er in der Strahlenrichtung nicht Null ist; auch spezifiziert er seine Richtung nicht für die verschiedenen Arten des polarisierten Lichts. Dieser Vektor wird bezeichnet mit $Rh/2\pi$, wobei R die Strahlenquantzahl bedeutet. Das Problem ist, die Werte festzustellen, die ihm bei verschiedenen Lichtarten zukommen, und dieselben durch Diskussion von experimentellen Untersuchungen zu erhärten. Daß R immer den Wert 1 besitzt, wird z. B. eindeutig dadurch bewiesen, daß linear polarisiertes Licht Hg-Atome von 1^1S_0 zu 2^3P_1 heben kann, ein Übergang, durch den ein Gewinn von $h/2\pi$ im Winkelmoment gewonnen wird. Ungünstig ist dies jedoch für die Erklärung von Quantentermen, für die $R = 0$ ist, wenn man nicht das Prinzip aufgibt, daß die Summe aus der inneren Quantenzahl j und R eine feste Größe darstellt. Mit der Annahme, daß die Phasenbeziehungen zwischen Kreis- und Ellipsenquanten, die längs des Winkels $\varphi = 0$ emittiert werden, dargstellt sind, daß das resultierende Licht geradlinig polarisiert ist, daß nur Quanten mit R-Vektor von 90° und 270° längs des Winkels 0 emittiert werden und bei Benützung von Quanten, für die $R = 1$ ist, können alle Fälle von Polarisation für Resonanzstrahlung erklärt werden (Einzelheiten der Ableitung lassen sich nicht kurz referieren.) *Neeff* (Würzburg).

Frilley: Spectrographie des rayons γ par diffraction cristalline. (Krystallspektrographie bei γ-Strahlen.) Cpt. rend. hebdom. des séances de l'acad. des sciences Bd. **186**, Nr. 3, S. 137—139. 1928.

Unter Hinweis auf die diesbezüglichen Arbeiten von Rutherford und Andrade (Phil. Mag. [6] **27**, 854. 1914; **28**, 263. 1914) und J. Thibaud (Thèse, Paris 1925) beschreibt Verf. seinen γ-Strahlspektrographen mit rotierendem Krystall. Strahlungsquellen sind kleine Ampullen mit Ra-Emanation. Zwischen den Backen der Bleiblende kann eine Spannung von einigen 10 Volt angelegt werden, um die β-Strahlung unschädlich zu machen. Die Geschwindigkeit des Krystalls läßt sich von einigen Grad bis zu 30 Minuten innerhalb 24 Stunden variieren. Als Krystall diente Steinsalz 3×9 cm, 0,6—0,8 mm dick (100). Die „Opta"-Lumière-Platten wurden mit Glycin 1—3 Stunden entwickelt. Die Expositionsdauern währten 2—5 Tage. Der Abstand Präparat-Platte betrug 65—110 cm. Die kürzeste gemessene Wellenlänge war 35 X.E. entsprechend einer Energie von 353 kV und einem Reflexionswinkel von 21,5′.

Robert Jaeger (Berlin-Friedenau).

Rosbaud, P., und E. A. Hauser: Röntgenographische Untersuchungen an Kautschuk und verwandten Substanzen. (*Kolloid-chem. Laborat., Metallbank u. metallurg. Ges. A.-G., Eschborn a. T.*) (*32. Hauptvers. d. dtsch. Bunsen-Ges. f. angew. physikal. Chem., Dresden, Sitzg. v. 26.—29. V. 1927.*) Zeitschr. f. elektrochem. u. angew. physikal. Chem. Bd. **33**, Nr. 11, S. 511—513. 1927.

Die grundlegende Tatsache für diese sehr interessante Arbeit war die Feststellung E. A. Hausers, daß bei gedehntem Kautschuk Krystallinterferenzen auftreten. Läßt man Rohkautschuk 1—2 Jahre lagern, so wird er trübe, undurchsichtig und hart; solchen Kautschuk bezeichnet man dann als „gefroren". Wird dieser „gefrorene Kautschuk" in gedehntem Zustand durchleuchtet, so sind deutliche Krystallinterferenzen in Form von Debye-Scherrer-Kreisen festzustellen. Diese Interferenzen stammen von den Krystalliten, deren Umlagerung durch einseitigen Zug erzielt werden kann und dann bei der Durchleuchtung das Punktdiagramm ergeben. — Die Krystallite des gefrorenen Kautschuks können sehr leicht wieder in ihren ursprünglichen Zustand gebracht werden, indem man den Kautschuk „auftaut" (erwärmen auf 40—50°) oder ihn einige Male hintereinander rasch dehnt und entspannen läßt. Ganz ähnliches Verhalten ist bei Guttapercha und Balata zu finden.

Wannenmacher (Tübingen).°°

Digitized by Google

Mazumder, K. C.: Das K-Serienspektrum des Wolframs. (*Jefferson-laborat. f. physic, Harvard univ., Boston.*) Zeitschr. f. Physik Bd. 46, H. 5/6, S. 449—450. 1928.

Die Beobachtung einer neuen Linie im Spektrum 3. und 4. Ordnung des Wolframs durch Duane wird durch Verf. auf die 1. Ordnung übertragen; es zeigt sich auch hier eine neue (α_3-)Linie, die weicher ist als die vier seither bekannten. Durch Erhöhung der Spektrometerempfindlichkeit gelang die Verwendung eines ausreichend engen Spaltes, so daß sich die Linie deutlich vom kontinuierlichen Spektrum abhob. Die Linie α_3 ist in der Theorie der Röntgenspektren insofern sehr wichtig, als sie die einzige ist, die das Auswahlprinzip verletzt. Da sie weicher ist als alle übrigen Linien der K-Serie, so entspricht sie einem Übergang zwischen den Niveaus L_3 und K. Diese beiden Niveaus haben die gleiche Grundquantenzahl; das Auswahlprinzip fordert, daß kein Übergang stattfindet, wenn sich die Grundquantenzahl nicht ändert. α_3 scheint also eine Ausnahme vom Auswahlprinzip darzustellen. Eine solche Verletzung läßt sich natürlich erwarten, weil die Atome der Antikathode der Röntgenröhre einem starken elektrischen Feld ausgesetzt sind. Die Linie kommt sehr gut zum Vorschein, wenn man eine Spannung von ungefähr 90 kV anlegt; sehr viel höhere Spannungen sind zur Beobachtung nicht geeignet. Es ergibt sich für die Wellenlänge von α_3 ungefähr 0,218 Å; Duane gibt 0,214 Å. Die Energiedifferenz zwischen dem K- und L_3-Niveau entspricht einer Wellenlänge von 0,2165 Å. *Neeff* (Würzburg).

Alexander, Lowell M.: On the absorption of X-rays and multiple ionization of atoms. (Über die Absorption von Röntgenstrahlen und die mehrfache Ionisation der Atome.) London, Edinburgh a. Dublin philosoph. mag. a. journ. of science Ser. 7, Bd. 4, Nr. 23, S. 670—681. 1927.

Der Verf. hat mit homogenen Röntgenstrahlen die Schwächungskoeffizienten (μ/ϱ) für Kupfer und Aluminium über einen Wellenlängenbereich von $\lambda = 0{,}45$ bis 0,85 AE bestimmt. Für die Messungen wurde eine mit Methyljodid gefüllte Ionisationskammer benutzt. Bei der graphischen Darstellung von μ/ϱ in Abhängigkeit von λ^3 liegen die Meßpunkte für Aluminium auf einer Geraden, während sich für Kupfer bei 0,628 AE ein Knick in der Weise ergibt, daß die Linie bei kürzeren Wellen stärker gegen die Abscissenachse geneigt ist als bei längeren. Auch ältere Messungen von Richtmyer, Hewlett und Allen, in der gleichen Weise graphisch dargestellt, ergeben ähnliche Unstetigkeiten, deren Lage sich mit der Atomnummer des Materials gesetzmäßig verschiebt. Auf Grund dieser Untersuchungen werden Formeln für die Schwächungskoeffizienten aufgestellt, welche die experimentellen Ergebnisse bis auf etwa 1% richtig darstellen, während die älteren Formeln Abweichungen bis zu 30% ergeben. Im Gebiet der L- und M-Serien scheint es mehr als eine Unstetigkeitsstelle zu geben, doch sind hier die experimentellen Daten noch zu wenig vollständig. — Die plötzliche Änderung im stetigen Verlauf der Absorptionskurven muß von irgend einer Energieänderung innerhalb des Atoms herrühren. Der Verf. erklärt sie durch die Annahme einer Mehrfachionisation. Im Bereich der K-Serie bezeichnet demgemäß die Frequenz der Unstetigkeitsstelle den Punkt, wo die Quantenenergie der einfallenden Strahlung gerade hinreichend groß wird, um die beiden K-Elektronen in einem Einzelvorgang austreiben zu können. *Rump* (Erlangen).

Glasser, Otto: Die Absolutbestimmung der Dosiseinheit „1 Röntgen" in der Eichstation der Cleveland Clinik. Strahlentherapie Bd. 27, H. 1, S. 160—168. 1927.

Unter Bezugnahme auf den früher dargelegten (vgl. dies. Zentrlbl. 3, 197) scheinbaren Unterschied zwischen der deutschen R-Einheit und der amerikanischen R-Einheit folgt der Verf. dem Vorschlag Behnkens (vgl. dies. Zentrlbl. 3, 856) und beschreibt im einzelnen die Methode der Absolutbestimmung des „R" mit der Faßkammer an der Cleveland Clinic. Der mögliche Gesamtfehler dieser Absolutbestimmung ist weniger als 3% also von derselben Größenordnung wie bei Behnkens Bestimmung. Daraus schließt der Verf., daß die Übertragung der R-Einheit von einem Land zum anderen noch nicht geglückt ist und glaubt auch, daß der Vergleich mit gut kontrollierten

Digitized by Google

Instrumenten von einem Forscher an Ort und Stelle durchgeführt werden sollte. (Dieser Vergleich wurde inzwischen von Behnken in Cleveland und in Boston ausgeführt mit dem Resultat, daß das amerikanische und das deutsche „R" innerhalb der Fehlergrenze miteinander übereinstimmen. D. Ref.) Einige therapeutische Dosen in R-Einheiten für verschiedene Bedingungen werden angegeben. *Glasser* (Cleveland).

Kirchner, Fritz: Über die Richtungsverteilung der von polarisierten Röntgenstrahlen ausgelösten Elektronen. (*Physikal. Inst., Univ. München.*) Ann. d. Physik Bd. 84, Nr. 23, S. 899—906. 1927.

Verf. diskutiert die theoretische Deutung der Verteilungskurven und weist den Versuch von E. C. Watson (vgl. dies. Zentrlbl. 4, 531) zurück, die Richtungsverteilung als durch Zerstreuung im Gas verursacht zu deuten. In bezug auf die Zerstreuung lassen sich weder aus der Winkelabhängigkeit noch aus der absoluten Größe Schlüsse auf die Richtungsverteilung der ausgelösten Elektronen ziehen. Verf. zieht zur Unterstützung seiner Ansicht die neuen Arbeiten von Loughridge (vgl. dies. Zentrlbl. 4, 532) an unpolarisierten Röntgenstrahlen heran, die ebenfalls eine Unabhängigkeit der Form der Verteilungskurve von der Natur des Gases (Wasserstoff, Luft, Argon) beweisen. *R. Jaeger* (Berlin-Friedenau).

Herz, Richard: Notiz über die Geschwindigkeiten der im durchstrahlten Medium ausgelösten Elektronen. Fortschr. a. d. Geb. d. Röntgenstr. Bd. 36, H. 3, S. 670—673. 1927.

Verf. erwähnt zunächst die von der primären Wellenlänge unabhängige Änderung der Wellenlänge, die für einen Streuwinkel von 90° : $\Delta\lambda = 0{,}0242 \cdot 10^{-8}$ cm beträgt. Die experimentell ermittelte Reichweite R hängt über eine von der Gasart abhängige Konstante mit der Geschwindigkeit v der Elektronen auf folgende Art zusammen: $R = a \cdot v^4$. Es werden vom Verf. die Geschwindigkeiten für Compton-Elektronen und verschiedene Kilovolt an der Röhre errechnet. Die verwendete Formel lautet:

$$v = \sqrt{c^2\left[1 - \left(\frac{m c^2}{E_{kin} - m c^2}\right)^2\right]}.$$

Es werden Tabellen gegeben, die die errechnete Geschwindigkeitsabhängigkeit der Compton-Elektronen von der primären Spannung für die Streuwinkel 0, 15, 60 und 75° zeigen. Ferner wird die Geschwindigkeitsverteilung der Photoelektronen dargestellt. Bei 60 kVmax ist das Verhältnis der Photoelektronenenergie zur Rückstoßelektronenenergie 1 : 1, bei 200 kVmax überwiegen die Rückstoßelektronen für kleine Winkel die Photoelektronen beträchtlich. Bei einer Spannung von 4000 Volt (3,08 AE) entsprechen den Rückstoßelektronen Spannungen von 62—36 Volt im Winkelbereich 0—40°. *Spiegler* (Wien).

Riehl, N.: Die Brauchbarkeit des Geigerschen Spitzenzählers für β-Strahlen verschiedener Geschwindigkeiten und die Zahl der β-Strahlen von RaE und RaD. (*Kaiser Wilhelm-Inst. f. Chem., Berlin-Dahlem.*) Zeitschr. f. Physik Bd. 46, H. 7/8, S. 478 bis 505. 1928.

Verf. untersucht die Brauchbarkeit des Geigerschen Spitzenzählers für verschiedene Geschwindigkeitsbereiche der β-Strahlen. Da die Wirkung des Spitzenzählers auf der Erzeugung mindestens eines Ionenpaares in der Nähe der Spitze durch die β-Strahlen beruht, so hängt die Wahrscheinlichkeit, daß alle von einem radioaktiven Präparat emittierten β-Strahlen verschiedener Geschwindigkeiten auch wirklich gemessen werden, von Druck und Dichte des Gases in der Zählkammer ab. Da die β-Strahlen zur Vermeidung von Streuung und Absorption vor Eintritt in den Zähler im Vakuum laufen müssen, im Zähler selbst aber Drucke bis 2,5 Atmosphären verwendet wurden, so mußten geeignete Verschlußfolien für den Zähler hergestellt werden. Als ein die Forderungen bezüglich Absorption bzw. Streuung und Druckfestigkeit erfüllendes Material wurde Celluloid gefunden, dessen Dicke in einem Apparat zur Messung der Verkürzung der Reichweiten von Thorium C-α-Strahlen gemessen wurde; es ergab sich die Dicke einer Celluloidfolie vom Luftäquivalent 0,45 zu etwa 0,4 μ. Für β-Strahlen

Digitized by Google

von Ra E mit einem Geschwindigkeitsbereich von 94×70% Lichtgeschwindigkeit c wurden Zählungen bei Drucken von 15—1555 mm mit Luft als Gasfüllung ausgeführt und festgestellt, daß die schnellsten Strahlen erst bei 1150 mm Druck quantitativ gezählt werden konnten. Mit Argon als Gasfüllung wird die Maximalzahl erst bei höheren Drucken erreicht als in Luft. Das Bremsvermögen von Argon ist für β-Strahlen also offenbar kleiner als das der Luft. Für β-Strahlen von Ra D (34×40% c) war die Zahl der angezeigten Teilchen schon von 7 mm Druck an konstant. Bei der verwendeten Zählerapparatur war die Zahl der aus der Reichweite der β-Strahlen des RaD bei 7 mm Druck pro Zentimeter gebildeten Ionenpaare etwa 10; der Zähler spricht also mit Sicherheit auf ein β-Teilchen an, wenn es 10 Ionenpaare pro Zentimeter erzeugt. Umgekehrt kann geschlossen werden, daß wenigstens die schnellsten β-Strahlen von Ra E (94% c) bei Atmosphärendruck weniger als 10 Ionenpaare/cm erzeugen. Die Zahl der von Ra E pro zerfallendes Atom emittierten β-Strahlen ergab sich zu sicher mehr als 1,2. Es sind also neben den primären Kern-β-Strahlen mehr als 20% sekundär ausgelöste vorhanden, deren Geschwindigkeiten größer als 40% c sein müssen. Also müssen die primären β-Strahlen, auch wenn sie alle den Kern mit derselben Geschwindigkeit verlassen, außerhalb des Atoms über einen gewissen Geschwindigkeitsbereich verteilt sein. Bei Ra D ergibt der Vergleich der Zahl der zerfallenden Atome mit der ermittelten Anzahl β-Teilchen, daß nur ein kleiner Teil der primären β-Strahlen bei den Versuchsbedingungen erfaßt wird. Die Geschwindigkeit der primären β-Strahlen von Ra D ist also wahrscheinlich kleiner oder höchstens gleich 20% c. *Neeff* (Würzburg).

Hausmann, W., und O. Krumpel: Über den Einfluß der unter Alltagsbedingungen stattfindenden Verstaubung und Verschmutzung auf die Durchlässigkeit der Fenstergläser im Ultraviolett. Vorl. Mitt. (*Laborat. f. Lichtbiol. u. Lichtpathol., physiol. Univ.-Inst. u. photochem. Laborat., graph. Versuchsanst., Wien.*) Strahlentherapie Bd. **27**, H. 2, S. 386—388. 1927.

Die Verff. haben die Durchlässigkeit von verstaubten Glasplatten für Ultravioletts trahlen untersucht und gefunden, daß eine mäßige Beschmutzung kaum eine verminderte Durchlässigkeit gegenüber gereinigten Gläsern zeigt. Erst wenn die Verstaubung sehr weitgehend ist, macht sich ein geringer Einfluß in dem Sinne geltend, daß die schon von reinen Glasplatten geschwächten kurzwelligen Strahlen noch mehr geschwächt, bzw. zum Verschwinden gebracht werden. Eine Wellenlänge, welche von der Schmutzschicht nicht mehr durchgelassen wird, läßt sich noch nicht angeben. Eine beschmutzte Quarzplatte von 1,53 mm Dicke zeigte bis zum Bereich von etwa 230 $\mu\mu$ keinen wesentlichen Unterschied gegenüber dem freien Eisenspektrum. Im wesentlichen ergeben diese Untersuchungen ganz ähnliche Verhältnisse, wie sie beim Durchgang der ultravioletten Strahlen durch die Atmosphäre beobachtet werden. *Hartmann* (München).

Biologie u. Chemie d. Strahlenwirkungen (Röntgen, Radium, Licht).

Glocker, R.: Berichtigung zu der Arbeit „Über das Grundgesetz der physikalischen Wirkungen von Röntgenstrahlen verschiedener Wellenlänge". Zeitschr. f. Physik Bd. **46**, H. 9/10, S. 764. 1928.

Vgl. dies. Zentrlbl. **4**, 7.

Jacoby, Paul: On the absorption of Roentgen rays and the biological effects produced by rays of different qualities. (Über die Absorption von Röntgenstrahlen und den biologischen Effekt von verschiedenen Strahlenqualitäten.) (*5. congr. of the Northern Assoc. of Med. Radiol., Copenhagen, 30. VI.—2. VII. 1927.*) Acta radiol. Bd. **8**, H. 6, S. 609—611. 1927.

Verf. konnte zunächst zeigen, daß für den Bereich der therapeutisch angewandten Röntgenstrahlen die spezifische Absorption eine verhältnismäßig geringe Rolle spielt, so daß die Sabouraudtablette wohl brauchbar ist. Verf. hat auch Messungen über die Absorption von Verstärkungsschirmen angestellt, deren Resultat vor der Anwendung

Digitized by Google

zu weicher Strahlen für photographische Zwecke warnt. Für die absorbierten Strahlenmengen ist der Streustrahlenzusatz von allergrößter Bedeutung und gerade der Comptoneffekt, der durch Wiederholung des Streuungsvorganges die Strahlen weicher und weicher macht, ist von besonderer Bedeutung. Da der Comptoneffekt ein Weicherwerden der Strahlung hervorruft, kann und soll die Primärstrahlung so hart sein wie nur irgend möglich. Bei Tierversuchen fand Verf., daß eine Totalbestrahlung einer Maus mit einer halben HED. den Tod in 4—10 Tagen hervorruft. Ein Unterschied in der Wirkung harter und weicher Strahlen bei gleicher Quantität konnte Verf. nicht finden. Es scheint, daß die Verfärbung der Sabouraudtablette vom Zeitfaktor abhängig ist. *Abeles* (Frankfurt a. M.).

Schall, L.: Strahlenerythem und Erythemmessung. (*Kinderabt., Landeskrankenh., Homburg-Saar.*) Klin. Wochenschr. Jg. 7, Nr. 2, S. 77—80. 1928.

Erythemerregende Wirkung kommt im Spektrum der elektromagnetischen Schwingungen nur ganz bestimmten Strahlenbezirken zu. Wenn wir von den Wärmestrahlen, die eine Hyperämie aber keine Dermatitis erzeugen, absehen, sind es gewisse Bezirke des Ultravioletts, und die Röntgen- und Radiumstrahlen. Die Bedeutung des Hauterythems liegt z. T. in der Tatsache, daß die Haut und ihre Reaktion auf den Strahlenreiz als Dosierungsmaß verwandt wurde. Aber auch für die Fragestellungen mehr allgemeiner biologischer Natur können wir die Erythemreaktion der Haut nicht entbehren. Eine quantitative Messung dieses Phänomens scheint daher unumgänglich. Das Verfahren des Verf. unterscheidet sich von den bisher üblichen Methoden in der Berücksichtigung folgender Punkte: 1. Berücksichtigung des Eigentons der Haut; 2. Schaffung einer Definition der Rötungs- und Bräunungseinheit und einfache zahlenmäßige Beziehungen dieser Größen untereinander; 3. konstante Beleuchtungs- und Beobachtungsverhältnisse; 4. Möglichkeit der Trennung von Erythem und Pigment. Es werden dann weiter die Faktoren besprochen, die das Erythem selbst oder die Bedingungen seines Entstehens zu beeinflussen imstande sind. Besondere Sicherungen müssen bei Vergleichsuntersuchungen beachtet werden, die namentlich in der individuellen und örtlichen Verschiedenheit des Erythemablaufes begründet liegen. Die Arbeit stellt den Versuch dar, die Bedingungen des Strahlenexperiments an der Haut zusammenzufassen, eine Besprechung der Ergebnisse soll in einer späteren Abhandlung folgen. *Autoreferat.*

Kroetz, Christian: Zur Biochemie der Strahlenwirkungen. VI. Mitt.: Der Röntgenstrahleneinfluß auf die Durchlässigkeit der überlebenden Froschhautmembran. (*Med. Klin., Univ. Greifswald.*) Biochem. Zeitschr. Bd. **191**, H. 4/6, S. 250—262. 1927.

Unter dem Einfluß der Bestrahlung treten sowohl im Protoplasma, wie im Kern und der Membran der Zelle Veränderungen ein. Die neuesten physikalisch-chemischen Untersuchungen haben die Kolloide der Zellmembran als den Angriffspunkt für die Strahlen in das Zentrum des Interesses verlegt. Als Ausdruck der Veränderungen in der Zellmembran ist die Permeabilitätsbeeinflussung einer Froschhaut durch Röntgenstrahlen anzusehen. Der Verf. bediente sich der von Wertheimer angegebenen Technik: Die abgezogene Beinhaut eines dekapitierten Frosches wurde abwechselnd mit Ringer, Traubenzucker, Serum usw. gefüllt und in destilliertes Wasser gebracht. Die Außenflüssigkeit wurde nach 6 Stunden auf ihren Chlorionen- oder Traubenzuckergehalt untersucht. Die Haut der vorher in vivo bestrahlten Frösche zeigt eine viel größere Durchlässigkeit als die der nicht bestrahlten. Bestrahlungstechnik: 30 HED. bei 110 kV eff. und dünnem Pappfilter auf das eine Bein; der Rumpf und das andere Bein wurde mit Blei abgedeckt. Hauptsächlich beim Chlor war der Unterschied sehr groß, die Zunahme betrug im Durchschnitt 198%. Entschieden geringer war die Steigerung der Durchlässigkeit für Traubenzucker. Der Durchtritt der vitalen Farbstoffe (Lichtgrün, Methylviolett) wurde durch die Bestrahlung nicht beeinflußt. Die Bestrahlung der Häute in vitro in Ringerlösung steigerte die Permeabilität gegenüber der nichtbestrahlten Kontrolle auch für Chlor viel weniger (63%). Dieser Umstand ließ an die

Digitized by Google

Mitwirkung vitaler Prozesse, wie die Zufuhr von capillaraktiven Eiweißzerfallsprodukten durch das kreisende Blut oder die verschiedene Sauerstoffversorgung in vivo und in vitro denken. Gegen das erstere sprechen die negativen Ergebnisse mit bestrahltem Serum und Hämoglobin. Die Beweisführung für die zweite Hypothese ist noch im Fluß. (Vgl. dies. Zentrlbl. **3**, 539.) *Th. Blühbaum* (Berlin).

Kroetz, Christian: Zur Biochemie der Strahlenwirkungen. VII. Mitt.: Der Röntgenstrahleneinfluß auf die Zusammensetzung künstlich gesetzter Peritonealflüssigkeit. (*Med. Klin., Univ. Greifswald.*) Biochem. Zeitschr. Bd. **191**, H. 4/6, S. 263—270. 1927.

Im Anschluß an die vorangegangenen Untersuchungen des Verf. über die Permeabilitätsbeeinflussung lebender Membranen durch Röntgenstrahlen wurde in dieser Arbeit das Bauchfell als Untersuchungsobjekt gewählt. Eine künstlich in die Peritonealhöhle eines Kaninchens oder Meerschweinchens eingeführte Flüssigkeit wurde nach 3—4 Stunden auf ihren Ionen- und Eiweißgehalt untersucht. Zur Anwendung kamen beim Kaninchen 200—300 ccm Normosal oder isotonische Traubenzuckerlösung. Beim Meerschweinchen waren die Flüssigkeitsmengen entsprechend kleiner. Die Flüssigkeit wurde steril mittels einer Hohlnadel eingeführt. Nach 24 Stunden war sie restlos resorbiert, so daß am Tage nach dem Vorversuch eine erneute Infusion derselben Menge mit nachfolgender Bestrahlung vorgenommen werden konnte. Die Dosis war 8—10 HED. bei 110 KV eff. und Pappfilter. Als Folge der Bestrahlung wurde nach einigen Stunden eine erhebliche Zunahme an anorganischem Phosphat (ca. 60%) und Aminosäuren (ca. 50%) beobachtet. Der nach 48 Stunden wiederholte Versuch ergab eine weitere Steigerung dieser Bestandteile. Die Zunahme der Globuline war auffallend groß. Auch das Verhalten der Na-, K-, Ca- und Cl-Ionen wich nicht wesentlich von den bei Bestrahlung des Blutes erhobenen Befunden ab. *Th. Blühbaum* (Berlin).

Roffo, A.-H.: Culture in vitro de la rate soumise aux rayons Roentgen. (In Vitro-Kulturen der bestrahlten Röntgenmilz.) (*Inst. de méd. exp., univ., Buenos Aires.*) Cpt. rend. des séances de la soc. de biol. Bd. **97**, Nr. 26, S. 1034—1036. 1927.

Als Versuchsobjekte dienten junge Hühner. In einer ersten Versuchsserie mit Kontrollen wurde die Milz in vivo bestrahlt und verschiedene Zeitintervalle nachher Milzgewebskulturen angelegt. In einer anderen Versuchsreihe wurde embryonales Milzgewebe in vitro bestrahlt. Die Kulturen waren in allen Fällen gleich, die Bestrahlung hatte keinen Einfluß auf das Wachstum, noch auf den cytologischen oder histologischen Bau. *Schinz* (Zürich).

Rother, Julius: Über den Angriffspunkt der Röntgenstrahlenwirkung am biologischen Objekt. Experimentalstudie zur Analyse des Phänomens der Blutzuckerbeeinflussung durch Röntgenstrahlen. (*II. med. Univ.-Klin., Charité, Berlin.*) Strahlentherapie Bd. **27**, H. 2, S. 197—256. 1927.

1. Aus der unmittelbar nach der Tötung dem Meerschweinchen entnommenen Leber wird eine Gewebssuspension bereitet, welche der Röntgenbestrahlung ausgesetzt wird mit Hilfe einer Apparatur, deren Konstruktion in der Arbeit genau beschrieben wird. Die Bestrahlungsversuche an Lebergewebssuspension ergaben, daß die Konzentrationsänderungen des Zuckers, der Milchsäure, des Aminosäurestickstoffs und des Harnstoffstickstoffs durch intensive Röntgenbestrahlung nicht beeinflußt werden. 2. Bestrahlungsversuche an der künstlich durchbluteten Hundeleber ergaben, daß eine Einwirkung intensiver Röntgenbestrahlung auf die Abgabe von Stoffwechselprodukten seitens der überlebenden durchbluteten Leber an die Durchströmungsflüssigkeit beim Zucker und beim Aminosäurestickstoff nicht nachweisbar war und bei der Milchsäure im Sinne einer geringgradigen Hemmung hervortrat. 3. Röntgenbestrahlung der Lebergegend des normalen Kaninchens bewirkt Erhöhung des Blutzuckerspiegels. Diese beim normalen Tier stets beobachtete Röntgenstrahlenwirkung fehlt bei Tieren mit vorheriger Splanchnicusdurchtrennung; hier folgt vielmehr auf die Bestrahlung der Lebergegend eine starke Blutzuckersenkung. Die Beobachtungen von Lüdin, daß beim Hungertier die Röntgenbestrahlung keine Hyperglykämie er-

Digitized by Google

zeugt, und daß ferner auch beim Hungertier die Blutzuckersteigerung prompt sich wieder zeigt nach der Röntgenbehandlung, wenn vor der Bestrahlung Atropin eingespritzt wird, konnte Verf. durch Wiederholung der Lüdinschen Versuche bestätigen. Beim normal ernährten Kaninchen bewirkt die Röntgenbestrahlung der Leber nach vorheriger Atropininjektion nur eine Blutzuckererhöhung, deren Wert über die reine Atropinhyperglykämie (also ohne Bestrahlung) nicht hinausgeht. Um die Wirkung eines den Sympathicus hemmenden pharmakologischen Giftes auf das Zustandekommen der Bestrahlungshyperglykämie zu studieren, wurde Kaninchen 1,0 mg Ergotamintartrat vor der Bestrahlung eingespritzt. Bei dieser Versuchsanordnung blieb die Bestrahlungshyperglykämie aus, eines von 4 Tieren zeigte sogar eine Blutzuckersenkung. Es besteht also eine Analogie zwischen den Ergotamin- und den Splanchnicusdurchtrennungsversuchen. Eine gemeinsame Betrachtung der Atropin- und der Ergotaminversuche läßt erkennen, wie die vegetativen Gifte imstande sind, den Organismus so zu beeinflussen, daß der Verlauf der Blutzuckerkurve nach Röntgenbestrahlung der Lebergegend sich völlig abweichend gestaltet von dem Verlaufe nach Bestrahlung unvorbehandelter Tiere. 4. Lebergewebssuspensionen bereits intra vitam bestrahlter Meerschweinchen ergaben bei der Untersuchung eine Glykogenverarmung, eine Verminderung des Zuckergehaltes und der postmortalen Zuckerbildung, sowie eine Vermehrung des Aminosäurestickstoffgehaltes und der postmortalen Aminosäurestickstoffbildung. Die verschiedenen Versuche von Rother über die Blutzuckerbeeinflussung durch Röntgenbestrahlung geben aber auch keinen klaren Aufschluß über den Angriffspunkt der Röntgenstrahlenwirkung am biologischen Objekt. Die zum Teil neuen Ergebnisse, zusammengenommen mit der Bestätigung bereits bekannter Beobachtungen, führen den Verf. in seiner Schlußfolgerung auch nur zur Aufstellung folgender Hypothese: „Die Hypothese des Angriffs der Röntgenstrahlen am Kolloidelektrolyten geht näher an die Wurzel des Problems der biologischen Strahlenwirkung heran als die Begriffe der Zellschädigung, des Gewebszerfalls od. dgl." *Lüdin* (Basel).

Schenk, Ferdinand: Über die Veränderungen der Rattenhypophyse nach operativer und Röntgenkastration. (*Histol. Inst., dtsch. Univ. Prag.*) Zeitschr. f. Geburtsh. u. Gynäkol. Bd. **91**, H. 3, S. 483—498. 1927.

Während bezüglich der Graviditätsveränderungen der Hypophyse beim Menschen keine Meinungsverschiedenheit besteht, sind die Befunde bei Tieren weniger einheitlich. Die Untersuchungsergebnisse des Verf. an Ratten weichen von den Befunden anderer Autoren ab, nicht, was die Vergrößerung und Gewichtszunahme des Organs während der Schwangerschaft anbelangt, sondern in bezug auf die feinen Gewebsveränderungen; er konnte weder eine Zunahme der Hauptzellen, noch eine Verminderung der eosinophilen Zellen konstatieren. Die Berichte der einzelnen Untersucher über die Veränderungen der Hypophyse nach der Kastration weisen noch weitere auseinandergehende Abweichungen auf. Bei der Rattenhypophyse fanden sich 14 Tage nach der operativen Kastration die typischen Kastrationszellen, die an ihrer besonderen Größe, ihrer geringen Färbbarkeit und ihrer gleichmäßigen Körnelung leicht zu erkennen sind. Nach der Röntgenkastration traten die gleichen Erscheinungen viel langsamer und in viel geringerem Maße auf; trotz hochgradigen Schwundes des Hodengewebes sind 1 Jahr nach der Bestrahlung die Erscheinungen nur ganz undeutlich zu beobachten. Bei der Röntgenkastration handelt es sich zwar um eine Vernichtung der Fortpflanzungstätigkeit, aber keineswegs um eine vollständige Aufhebung der endokrinen Wirkung der Keimdrüsen. Ob die Hypophyse bei weiblichen Ratten nach der Bestrahlung ein analoges Verhalten zeigt, ist schwer zu sagen, da eine exakte Bestrahlung der Ovarien viel schwieriger zu erreichen ist als die der Hoden. Es besteht auf alle Fälle ein inniger Zusammenhang zwischen Keimdrüsen und Hypophyse. Es dürften aber keine Verallgemeinerungen von einer Tierspezies aus vorgenommen werden, da das Korrelationssystem des endokrinen Apparates nicht bei allen Tieren vollkommene Übereinstimmung aufweist. *Dehler* (Erlangen).

Digitized by Google

Muramatsu, Tokuji: Effect of Roentgen ray upon isohaemoagglutination. (Einfluß von Röntgenstrahlen auf die Isohämagglutination.) (*Roentgen ray dep., Kanazawa med. coll., univ., Kanazawa.*) Japan med. world Bd. 7, Nr. 10, S. 287—292. 1927.

Durch Versuche an über 30 Patienten, die wegen maligner Erkrankungen oder Tuberkulose mit Röntgentiefenbestrahlungen in Behandlung standen, wurde, entgegen den Mitteilungen von Eden und von Vorschütz, festgestellt, daß in keinem einzigen Falle ein Wechsel der Blutgruppenzugehörigkeit im Anschluß an die Bestrahlungen erfolgte. Der Agglutinogentiter und insbesondere der Agglutinintiter waren nach Ablauf von 20 Stunden bis zu 13 Tagen nach der Bestrahlung vermindert, namentlich in den Fällen, die auch eine Herabsetzung des Serumproteins nach Bestrahlung zeigten. In den ersten 20 Stunden trat niemals eine Verminderung der genannten Titer ein. In vitro konnte auch durch intensive Röntgenstrahleneinwirkung (3 mA, 30 Min., 70 kV, ohne Filter) keine Änderung des Agglutinationstiters der Blutzellen und des Serums beobachtet werden. Versuchstechnik: Serum und Blutzellen, die zur Auswertung dienten, wurden jeweils von den gleichen Patienten mit der Blutgruppenzugehörigkeit B bzw. A (nach der Einteilung von Jansky) gewonnen. Der Agglutinintiter des Serums und der Agglutinogentiter der Blutzellen des Patienten wurde mit Standardblut verglichen, das zur selben Zeit entnommen wurde. Die Blutzellsuspensionen wurden in physiologischer Salzlösung, der 5% Natriumcitrat zugesetzt waren, durch 3maliges Waschen hergestellt. Die Beobachtung der Agglutination geschah in ausgehöhlten Objektträgern durch Zusammenbringen von 1 Tropfen Blutzellenaufschwemmung mit 2 Tropfen Serum nach 15 Minuten langer Einwirkung unter Bedeckung bei Zimmertemperatur. Vermerkt wurde in 5 Abstufungen: —, ±, +, ++, +++ der Agglutinationsgrad bei 10-, 30-, 50-, 100-, 150- und 200facher Verdünnung. Ausführliche Protokolle sind der Arbeit beigefügt. *Rother* (Berlin).

David, O.: Röntgenwirkungen auf Gefäße. (*15. Kongr. d. dtsch. dermatol. Ges., Bonn, Sitzg. v. 4.—8. IX. 1927.*) Zentralbl. f. Haut- u. Geschlechtskrankh. sowie deren Grenzgeb. Bd. 25, H. 1/2, S. 31. 1927.

Trotz des „R" bedarf man in der Röntgentherapie unbedingt ein biologisches Maß. Das beste biologische Maßobjekt ist die Haut. Das Dermatoskop zeigt nach Röntgeneinwirkungen Veränderungen des Pigments, der Follikel und der Capillaren. Nur die Capillarreaktion ist ein eindeutiges Maß, das der Quantität und Qualität der Strahlung entspricht und keine zu starken individuellen Schwankungen aufweist. Da die Capillarreaktion, wie auch die Histologie ergibt, sehr frühzeitig durch Röntgenstrahlen verändert wird, ist sie zur Kontrolle bei der Behandlung von Hauterkrankungen und zur Verhütung von Spätschädigungen das beste Reagens. *Autoreferat.*

Lahm: Der Vorgang der Carcinomvernichtung beim bestrahlten Collumcarcinom. (*20. Vers. d. dtsch. Ges. f. Gynäkol., Bonn, Sitzg. v. 8.—11. VI. 1927.*) Arch. f. Gynäkol. Bd. 132, Kongreßber., S. 145—148 u. 151—167. 1927.

Durch genaue histologische Untersuchung von 141 Fällen mit 690 fortlaufend ausgeführten Excisionen bin ich zu folgenden Ergebnissen über die Carcinomvernichtung und Carcinomheilung gekommen. 1. Die Vernichtung des Carcinoms kann in zwei Formen geschehen: a) durch Degeneration der einzelnen Zellen; b) durch Untergang großer Komplexe carcinomatösen Gewebes auf einmal. Der letztere Vorgang ist m. W. bisher unbekannt. 2. Die Zelldegeneration vollzieht sich in mehreren Etappen, die meist allgemein bekannt sind: Charakteristisch für die Strahlenwirkung ist nach meinen Befunden der Beginn der Degeneration am Kern. Bei der spontanen Nekrose stirbt der Kern zuletzt. In biologischer Hinsicht scheint mir bei allen Vorgängen die Säurebildung in den Zellen von Wichtigkeit. Die Degeneration des Protoplasmas führt zu Bildern, welche wir als Keratinisation bezeichnen. Daneben kommt, wenn auch seltener, eine schleimige Degeneration vor. Von besonderem Interesse sind a) einige Bilder von der phagocytären Aufnahme von Carcinomzellen durch Carcinomzellen, wodurch im Endstadium die bekannten Leydenschen Vogelaugen entstehen;

Digitized by Google

b) das Verhalten der bestrahlten Zellen im Stadium der Mitose. Die sog. Bröckelmitosen fasse ich als Agglutinationen (tropfige Entmischung) der Chromatinsubstanzen in Teilung begriffener Kerne auf. Ein besonderer Vorgang liegt also nicht vor. Die Zelle braucht trotz der „Bröckelmitosen" noch nicht zugrunde zu gehen. Aus diesen Zellen werden Riesenzellen (mit kleinen Kernen). Evtl. wird aber auch der ganze Kern resorbiert. 3. Die Massendegeneration. Die Zellen sind anfangs noch leidlich gut erhalten, ihr Verband nur etwas gelockert; das Protoplasma ist diffus opak und intensiv eosino(acido)phil. Später entsteht eine kompakte „hyaline" Masse. 4. Die Resorption der strahlengetroffenen und -geschädigten Carcinomzellen beendet erst die wirkliche Heilung. Die Resorption wird nicht durch eine besondere lokale Reaktion gekennzeichnet. Phagocytose durch Leukocyten spielt keine Rolle. Die Ansammlung von weißen Blutzellen hat eine andere Bedeutung. Der Zerfall der Leukocyten scheint Stoff zu liefern, welche die Resorption anregen. Auch das Bindegewebe sah ich nicht an der Resorption beteiligt, weder die Fibroblasten noch die Histiocyten. Ich habe den Eindruck gewonnen, daß die Resorption der Carcinome ein Vorgang ist, der sich rein auf humoralem Gebiet, also unsichtbar, abspielt. Das fast regelmäßige Auftreten von eosinophilen Leukocyten an den Resorptionszentren hat auch daran denken lassen, ob bei der Resorption des Carcinoms nicht vagotonisch-anaphylaktische Vorgänge mit im Spiele sind. 5. Die Bindegewebsreaktion auf die Bestrahlung verläuft in den gleichen Bahnen wie die Carcinomreaktion. Auch hier kann man eine Zelldegeneration und eine Massendegeneration unterscheiden. 6. Reiz- und Degenerationswirkung? Ich fand, daß degenerative Zellprozesse bereits mit 156 und 216 mg/std. zu erzielen waren. Weiter spricht für die Degenerativwirkung: a) Die Agglutination der Chromatinsubstanzen, da Agglutination auf Eiweißabbau beruht; b) die Quellung der Zellen (= Säurebildung, = Zellverfall). 7. Theorie der Strahlenwirkung und praktische Folgerungen. Zelldegeneration in den Carcinomen ist durch Strahlenwirkung offenbar immer zu erreichen. Was oft fehlt, ist die Resorption der geschädigten Elemente, die unabhängig ist von cellulären Kräften; sie ist vielmehr gebunden an gelöste Stoffe, also eine Allgemeinfunktion des Organismus. Sehr vieles spricht dafür, daß die Resorption und damit die Heilung des Carcinoms durch Zustände gefördert wird, welche wir als vagotonisch-anaphylaktisch charakterisieren können. Als ihre Zeichen fasse ich auf: a) die lokale Eosinophilie. Es konnte nachgewiesen werden, daß die eosinophilen Leukocyten lokal in den Gefäßwänden entstehen und nicht dem Blut entstammen; b) die diffuse Massendegeneration der Zellen. Dieser Vorgang ist anders nicht zu erklären. Mit Überdosierung hat die Massendegeneration nichts zu tun; c) die besonders gute Abwehrfähigkeit der schwangeren Frau, bei der infolge der Gravidität ein vagotonisch-anaphylaktischer Zustand besteht. Auch die Erfolge der Carcinombehandlung mit Sexuallipoid dürften auf dieser Basis erzielt sein. Die Strahlenwirkung wäre also zukünftig zu unterstützen durch: 1. Hyperämisierung = Erleichterung der Diffusion (stark ödematöse Carcinome sah ich in 2 Fällen besonders rasch und intensiv degenerieren). 2. Fraktionierte und langdauernde Bestrahlung. 3. Erzeugung anaphylaktischer Reaktionen. Eine besondere Bedeutung schreibe ich den Leukocyten zu, welche durch ihren Untergang bei der Bestrahlung („Opfertod") Stoffe liefern (Nekrohormone, Leukomaine), welche eine Leistungssteigerung der Körperzellen hervorrufen. Zuletzt darf ich aber sagen: alle diese Vorgänge sind Hilfsmittel der Bestrahlungstherapie. Unser Material hat mir gezeigt, daß die Bestrahlung nicht im Sinne der spontanen Carcinomnekrose wirkt, sondern erheblich von ihr abweicht. Unser neues Ziel soll sein, eine Methode zu finden, welche den natürlichen Vorgang nachahmt und aus dem unvollkommenen „Versuchs"-stadium zum vollen Erfolge führt. Dazu dient m. E. die Selbständigmachung der Faktoren, welche ich einzeln aufgezählt habe.

Aussprache: Seisser-Magdeburg berichtet über die Erfolge bei 653 Genitalcarcinomen und fand bei operablen Collumcarcinomen eine Heilungsziffer von 61,9% durch Operation,

Digitized by Google

und eine solche von 43,4% durch Bestrahlung. Die absolute Heilung betrug aber 9,6% durch Operation und 13,6% durch Bestrahlung. Es zeigte sich, daß die Erfolgskurven der operablen Fälle sich kreuzen, insofern die Kurve für die Bestrahlung im allgemeinen unter der für die Operation verläuft, aber im Alter zwischen 40 und 50 Jahren sich über diese erhebt. Die notwendige Heildosis betrug ca. 1050 R (nach Martius), doch zeigte sich mit höherem Alter ein langsames Absinken. Adler begrüßt den Umschwung der Meinung zugunsten der vaginalen Operation, wofür er schon 1920 eingetreten ist. Als Nachbehandlung verwendet der Vortr. Radiumeinlagen (50 mg in jedes Parametrium) und Röntgennachbestrahlung. Dadurch gelang es die Heilungsziffer von 42% auf 57% zu steigern. Eymer operiert zur Zeit wieder die Collumcarcinome, obwohl er innerlich überzeugt ist, daß die Zukunft der Carcinombehandlung der Strahlentherapie gehört. Motalität 4,08% bei abdominalem Vorgehen; keine Peritonitis. Für die vaginale Operation kann er sich nicht erwärmen, zum mindesten nicht in den komplizierteren Fällen mit schweren Verwachsungen und Adnexerkrankungen. Pankow verlangt in jedem Falle die Zerstörung der Carcinomzellen, sei es durch Operation oder Bestrahlung. Die sog. „biologische Heilung" hatte auch Opitz nur als eine Unterstützungstherapie zur Strahlenbehandlung gedacht. Nach Vorbestrahlung sieht man nicht selten wieder frisches Carcinomgewebe gerade an der Cervix; vielleicht empfiehlt sich nach guten Erfolgen der Vorbestrahlung vaginal im Sinne von Stoeckel zu operieren. Seitz-Frankfurt betont die guten Erfolge der Strahlenbehandlung gerade beim Genitalcarcinom und hofft, daß die neue operative Aera nicht die Strahlentherapie verdränge. Beim Corpuscarcinom, operiert er. Die biologische Immunisierung ist wichtig, sie erfolgt automatisch bei jeder Strahlenbehandlung; es empfiehlt sich deshalb vor der Strahlenbehandlung das Carcinom nicht zu exkochleieren. Martius-Göttingen weist darauf hin, daß mit die besten Erfolge bei Anwendung relativ kleiner Dosen von Radium erzielt werden. Das Bindegewebe muß geschont werden, es empfiehlt sich Serienbehandlung. Mansfeld-Budapest tritt für die Vorbestrahlung ein. Fürst erörtert die Frage, wann die vorbestrahlten Carcinome nachoperiert werden sollen. Er kommt zu dem Schluß: wenn das Blutbild wieder zur Norm zurückgekehrt ist, nach 6 bis 7 Wochen. Die Einteilung der Carcinome nach Döderlein, Krönig usw. ist sehr subjektiv. A. Mayer-Tübingen operiert die vorbestrahlten Fälle nach 6—8 Wochen. Wintz-Erlangen weist darauf hin, daß sowohl die Stoeckelschen wie die Adlerschen Fälle bestrahlt worden sind, die guten Resultate also nicht nur auf das Konto der Operation kommen. Ein Unterschied zwischen Röntgenbestrahlungen und Radiumbestrahlung existiert nicht mehr; ob „biologische Heilungen" des Carcinoms vorkommen muß fraglich erscheinen, immer muß man für den Anfang daran festhalten, daß das Carcinom eine lokale Erkrankung ist. Sehr wichtig ist die lange, ja Sanatoriumsbehandlung, wie sie auch von Stoeckel vorgeschlagen wurde. Mit ihr kann man die Bestrahlungsresultate wesentlich steigern. Nicht beeinflußbar durch die gewöhnlichen Dosen sind die sog. „präformierten Epithelzellen", d. h. Zellen, welche sich auf dem Wege zur Carcinomzelle befinden. Die Entfernung der Ovarien setzt die Rezidivgefahr zum mindesten beim Mammacarcinom herab. Zangenmeister operiert nur noch die wirklich gut operablen Carcinomfälle und bestrahlt die übrigen. *Lahm* (Chemnitz).

Kotzareff, A., und L. Weyl: Die elektive Fixation der radiumkolloidalen Substanzen durch jugendliche und neoplastische Zellen. Rev. pract. de radiumterapia Bd. 2, Nr. 5, S. 148—156. 1927. (Spanisch.)

Die Autoren haben kolloidale Flüssigkeiten, vornehmlich Autoserum, von Patienten mit Radiumemanation gesättigt und dann intravenös injiziert. Injizierten sie dieses Emanationsserum in trächtige Kaninchen, so konnten sie eine Stunde später den Nachweis erbringen, daß sich die Emanation vornehmlich in den embryonalen Zellen gespeichert hatte. Dieser Nachweis wurde durch die von den Autoren als „Curiegraphie" bezeichnete Methode erbracht, in dem sie eine in schwarzes Papier eingewickelte photographische Platte an den Körper des Versuchstieres heranbrachten und auf dieser Platte eine Belichtung erhielten, die der Lage der Embryonen entsprach. Dieser selbe positive Nachweis der Emanationsspeicherung gelang in einigen Fällen bei tumorkranken Patienten, und zwar speicherte sich die Emanation sowohl im Primärtumor, als auch in den Metastasen. Die Arbeit bringt einige Abbildungen der so gewonnenen photographischen Aufnahmen (Curiegraphien). Obgleich den Autoren bisher das nötige Krankenmaterial gefehlt hat, um Versuche größeren Stiles anzuwenden, so wird der diagnostische und therapeutische Wert dieser Methode für die Erkennung und Behandlung maligner Tumoren mit Recht hervorgehoben. Bei der Behandlung der malignen Tumoren soll ein Rückgang der Kernteilungsfiguren und ein deutlicher Kernzerfall im Tumor nach der Emanationsinjektion beobachtet sein. Es werden zahlreiche theoretische Erklärungen über das Phänomen der elektiven Absorption von

Digitized by Google

Arzneistoffen im allgemeinen und der Emanation im besonderen gegeben. Die beigegebenen Abbildungen erscheinen überzeugend, sofern Versuchsfehler mit Sicherheit ausgeschlossen werden können. *Holfelder* (Frankfurt a. M.).

Göbel, Walter: Einwirkung des Ultraviolettlichtes auf die Serumkolloide. (*Dtsch. Kriegerkurhaus, Davos-Dorf u. schweiz. Inst. f. Hochgebirgsphysiol. u. Tuberkuloseforsch., Davos.*) Biochem. Zeitschr. Bd. **190**, H. 1/3, S. 95—100. 1927.

Blutserum wurde in einem Reagensglas aus gewöhnlichem Glas und aus Quarzglas in 50 cm Abstand 5 Minuten lang mit Ultraviolettlicht bestrahlt. Mit dem Stalagnometer nach Traube gemessen, fand sich beim Serum aus dem Quarzglas konstant eine Oberflächenerniedrigung. Beide Oberarme der Versuchsperson wurden gestaut und der eine 5 Minuten lang in 40 cm Abstand mit Ultraviolettlicht bestrahlt. Die Oberflächenspannung des Serums beider Arme wurde bestimmt. Bei Personen, die erst kurze Zeit im Hochgebirge lebten, fand sich eine Oberflächenerhöhung, dagegen eine Oberflächenerniedrigung bei denen, die schon längere Zeit sich im Hochgebirge aufhielten. *Paul Ruszczynski* (Berlin).

Woringer, P., et J. Brusset: L'influence des rayons ultra-violets sur la réaction de la peau au virus vaccinal. (Einfluß der ultravioletten Strahlen auf die Hautreaktion gegenüber dem Pockenvirus.) (*Clin. infant., fac. de méd., Strasbourg.*) Rev. franç. de pédiatr. Bd. **3**, Nr. 5, S. 668—675. 1927.

Bei etwa 10 Kindern wurde die rechte Körperhälfte, besonders der rechte Oberarm bestrahlt, die linke Körperhälfte abgedeckt. Nach 10—20 Bestrahlungen wurde gleichzeitig auf beiden Oberarmen in gleicher Weise die Pockenimpfung ausgeführt und der Ablauf der Reaktion verfolgt. Bei allen Kindern zeigte sich übereinstimmend ein früheres Auftreten, ein heftigeres Aufflammen und rascheres Abklingen der Impfreaktion auf der bestrahlten Seite. Daraus wird geschlossen, daß die ultravioletten Strahlen neben ihrer Allgemeinwirkung auf den Organismus auch lokal die Abwehrfunktionen der Haut erhöhen. Aus der Literatur werden einige Analoga angeführt. *Vollmer* (Charlottenburg).

Ljudvinovskij, R.: Veränderungen der erythropoetischen Funktion des Knochenmarks bei Hauttuberkulose unter der Einwirkung von ultravioletten Strahlen. Voprossy tuberkuleza Bd. **5**, Nr. 11, S. 21—28 u. franz. Zusammenfassung S. 28—29. 1927. (Russisch.)

An 26 Hauttuberkulösen wurden Untersuchungen über die Quecksilber-Quarzlichtwirkung bei örtlicher und allgemeiner Bestrahlung auf das rote Blutbild angestellt. — Verf. wandte dabei die supravitale Färbemethodik mittels Brillant-Cresylblau an und registrierte die nach verschieden intensiver Bestrahlung auftretenden oder zurückgehenden Erythrocyten mit den bekannten Protoplasmaeinschlüssen, der sogenannten Substantia granulofilamentosa. Das Auftreten von mehr als 1 auf 300 solcher Erytrozyten im Abstrich, deutete bereits auf eine erhöhte erythropoetische Funktion des Knochenmarks und umgekehrt. Die Kranken wurden z. T. bis zum Auftreten von einem heftigen Erythem bestrahlt. Dosierung nach Dahlfeld. (Nähere Angaben über jede einzelne Dosis fehlt. Auch ist der Zeitpunkt der Blutentnahme nicht angegeben.) Ergebnisse: Bei normalem Erythrocytenbild tritt nach den Bestrahlungen keine Beeinflussung der Erythropoese ein; dagegen fand Verf. bei Anämischen eine Erhöhung derselben. Nach wiederholten Bestrahlungen machte sich eine leichte Herabsetzung oder gar keine Beeinflussung der Erythropoese bemerkbar. In keinem der untersuchten Fälle traten junge unreife Erythrocyten (Normoblasten u. dgl.) im Blutbilde auf. *R. Gassul* (Kasan).

Skrop, Ferenc: Über die Wirkung der Sonnenstrahlen auf die agglutinogene Fähigkeit mit elektropen Farben behandelter Bakterien. Magyar orvosi arch. Bd. **28**, H. 3, S. 249—251 u. dtsch. Zusammenfassung S. 324. 1927. (Ungarisch.)

Durch Behandlung mit elektropen Farbstoffen weisen die Bakterien eine höhere agglutinogene Fähigkeit auf als die nichtbehandelten. Nach der Einwirkung der Sonnenstrahlen verlieren sie diese erhöhten, antigenen Eigenschaften, d. h. die durch die stärkere negative Ladung bewirkte Agglutininbildung der mit Farbstoffen behandelten Bakterien wird durch die positive Ladung der Ultraviolettstrahlen herabgesetzt. *Ratkóczi* (Budapest).

Digitized by Google

Röntgenstrahlen.

Röntgenstrahlen als Hilfsmittel für die Diagnostik.

Technisches (einschl. photographischer Technik).

Bourgeois, L.: But et technique de l'augmentation de la puissance des installations et des tubes en radiodiagnostic. (Ziel und Technik der Vergrößerung von Apparate- und Röhrenleistung in der Röntgendiagnostik.) Journ. belge de radiol. Bd. **16**, H. 5, S. 431 bis 436. 1927.

Früher war die Grenze der Leistungen bei Röntgenaufnahmen in der Diagnostik gegeben durch die Belastbarkeit der Röntgenröhren. Seit etwa 2 Jahren, da die 10 K.W.-Röhre von Müller existiert, hat sich das Verhältnis in den weitaus meisten Instituten umgekehrt, derart, daß die vorhandenen Apparate nicht das zu leisten vermögen, was die Röhren vertragen können. Als Vorteile so großer Leistungen erwähnt Verf. die Möglichkeit von Fernaufnahmen bei kurzen Zeiten. Aber das Erreichte ist dem Verf. noch nicht das zu Erreichende. Fernaufnahmen bei starken Patienten sind noch nicht in so kurzer Zeit und mit so weicher Strahlung zu machen, daß ein ideal scharfes und wünschbar kontrastreiches Bild entsteht. Für sehr scharfe Aufnahmen gewisser Organe (z. B. der Lunge zur Erkennung von tuberkulösen Herden im Beginn) ist die Zeit von $^1/_{10}$ Sek. (vor allem wegen der Herzbewegungen usw.) zu lang und sollte möglichst auf $^1/_{25}$ oder $^1/_{50}$ Sek. herabgedrückt werden. Ebenso stellen exakte Herzaufnahmen, Aufnahmen des Verdauungsapparates usw. Forderungen, die noch nicht erfüllt sind. Verf. erwähnt nun die Apparatur, die Koch und Sterzel der medizinischen Klinik der Universität Breslau lieferte und schildert ihre Besonderheiten und Vorzüge, die in der deutschen Literatur bekannt genug sind, um hier übergangen zu werden. Zum Schluß spricht er über die Müllersche Röhre für Belastungen von 1000 Milliampere, vor allem deren Brennpunkt. *Josef Frank* (Hamburg).

Schall, L.: Relais zur selbständigen Einschaltung der Röntgenröhre durch Bewegungsimpulse, die von der Körperoberfläche registrierbar sind. (*Kinderabt., Landeskrankenh., Homburg-Saar.*) Fortschr. a. d. Geb. d. Röntgenstr. Bd. **36**, H. 5, S. 1040 bis 1045. 1927.

Der Apparat soll ermöglichen, jede von der Körperoberfläche registrierbare Bewegung zur selbsttätigen Einschaltung der Röntgenröhre heranzuziehen. Durch Wahl der Luftübertragung können auch relativ kleine Bewegungsimpulse, beispielsweise der Herzspitzenstoß, benutzt werden. Indikationen für die Anwendung des Apparates sind: 1. Thoraxaufnahmen bei Säuglingen und Kleinkindern, sofern sie eine bestimmte Atemphase festzuhalten noch nicht imstande sind. Es können so Aufnahmen in Inspirationsstellung des Zwerchfells erzielt werden, was für Vergleichs- und Meßzwecke von Wichtigkeit ist. 2. Verbesserung der Technik der Herzfernaufnahme, Aufnahme in einer bestimmten Zwerchfellstellung unter Ausschaltung störenden Pressens. 3. Aufnahme in bestimmter Atem- und Herzphase durch kombinierte Verwendung von Atembewegung und Herzspitzenstoß zur Auslosung. Genaue Feststellung der jeweiligen Herzphase kann durch gleichzeitige Registrierung des Herzspitzenstoßes ermöglicht werden. Der Apparat wird geliefert von Ernst Pohl, Kiel, Hospitalstr. 27. *Autoreferat.*

Roycourt: La table châssis universelle des établissements Ropiquet, Hazart et Roycourt, de Paris. (Universal-Durchleuchtungs- und Aufnahmegerät der Firma Ropiquet, Hazart & Roycourt, Paris.) Journ. belge de radiol. Bd. **16**, H. 5, S. 425—427. 1927.

Das Universalgerät erlaubt Durchleuchtungen am stehenden und liegenden Kranken. Durch Verlängerungsrohre können auch Tele-Aufnahmen im Stehen in 2 m Abstand gemacht werden. Durch Verschiebung der ganzen Blende kann der Normalstahl aus der Wagerechten nach oben oder unten geneigt werden. Durch Schwenkung des Röhrenhalters kann die Röhre leicht über den Kranken gebracht werden, so daß alle chirurgischen Aufnahmen leicht hergestellt werden können. Die Röhre kann 1,35 m über den Tisch gehoben werden, um Tele-Aufnahmen im Liegen zu machen. Alle Umstellungen des Geräts von der einen Verwendungsart zur andern sind schnell und mühelos vorzunehmen. *Heinrich Chantraine* (Betzdorf).

Digitized by Google

Belot, J.: La table radiologique oscillante des établissements Gaiffe-Gallot-Pilon. (Das umlegbare Durchleuchtungs- und Aufnahmegerät der Firma Gaiffe-Gallot-Pilon.) Journ. de radiol. et d'électrol. Bd. **11**, Nr. 12, S. 636—639. 1927.

Das Gerät macht einen wuchtigen und soliden Eindruck. Alle beweglichen Teile sind gut ins Gleichgewicht gebracht. Alle Bewegungen gehen mühelos vor sich. Die Neigung oder Aufrichtung des Gerätes kann durch einen umsteuerbaren Motor und durch ein Handgetriebe vorgenommen werden. Es können Fernaufnahmen bis zu 2 m Abstand und Tiefenbestrahlungen bis zu Spannungen von 28 cm Funkenstrecke vorgenommen werden. Auf einem schweren liegenden Gestell ist an dem einen Ende der umlegbare Tisch befestigt. Dieser kann sich außer um eine wagerechte Achse auch noch um eine Längsachse drehen. Der Schirmhalter ermöglicht eine starke Kompression. Der Röhrenträger läuft auf Schienen. Schiebt man den Röhrenträger fest an den senkrecht stehenden Aufnahmetisch heran, so kann man beide miteinander verbinden und beide machen alsdann alle Drehungen um beide Achsen gemeinsam. Die nutzbare Länge des Tisches ist 194 cm. Die Beweglichkeit der Röhre beträgt in der Längsrichtung 80 cm, in der Breite 38 cm. *Heinrich Chantraine* (Betzdorf).

Bourgeois, L.: A propos des tables universelles. (Bemerkungen, die Universalgeräte betreffend.) Journ. belge de radiol. Bd. **16**, H. 5, S. 428—430. 1927.

Universalgeräte sind zweckmäßig, wenn nur wenig Platz zur Verfügung steht und wenn sie entsprechend billig sind. Tatsächlich sind sie aber bei gleicher Anwendungsmöglichkeit teurer als mehrere Geräte, die für die einzelnen Zwecke eigens gebaut sind, zusammen. Vor allem haben die Universalgeräte zwei Fehler. Einmal hat man nur eine Röhre zur Verfügung. Man braucht aber eine Röhre mit feinem Brennfleck für die Knochenaufnahmen und eine Röhre mit großem Brennfleck für die Schweraufnahmen. Sodann ist die Anwendung der Buckyblende mit großen Unannehmlichkeiten verbunden. Überhaupt bringt die Umstellung des Gerätes für die verschiedenen Zwecke lästige Unbequemlichkeiten mit sich. *Chantraine.*

Haret: Un nouveau film: Le film Plavic. (Ein neuer Film: Plavic-Film.) (*Hôp. Lariboisière, Paris.*) Bull. et mém. de la soc. de radiol. méd. de France Jg. **15**, Nr. 144, S. 320. 1927.

Der Plavic-Film hat ein feines Korn, gute Gradation, gute Empfindlichkeit; er ist den übrigen Handelsfilmen gleichwertig, dabei aber billiger. *Heinrich Chantraine* (Betzdorf).

Wentzel, Fritz: Die Methoden zur Prüfung photographischer Emulsionsgelatine. Photogr. Korrespondenz Bd. **63**, Nr. 8, S. 231—238, Nr. 9, S. 268—274 u. Nr. 10, S. 291 bis 295. 1927.

Es werden Methoden für die praktischen Bedürfnisse der Industrie beschrieben, die weder zeitraubend noch streng wissenschaftlich sind, noch sich komplizierter und kostspieliger Apparate bedienen. Für die Emulsionsgelatine ist vor allem der chemische Prüfungsbefund entscheidend, d. h. der Einfluß der Gelatine auf Empfindlichkeit, Schleier und Gradation, neben dem physikalischen Teil der Prüfung. Letztere erstreckt sich auf äußere Beschaffenheit der Gelatine und ihrer Lösung, deren Viscosität, Gallertfestigkeit, Schmelz- und Erstarrungspunkt, ferner auf das Quellvermögen; außerdem wird auf Verunreinigungen, z. B. reduzierend wirkende Substanzen, Alaun, Schwermetalle, geprüft. Die einzelnen Methoden werden im Prinzip für alle diese physikalischen und chemischen Eigenschaften der Gelatine angegeben; mit viel Literaturhinweisen. *Walther Barth* (Dessau).

Bürki, Fr.: Über Versuche mit Hydrosulfit und Rongalit. (*Physikal.-chem. Anst., Univ. Basel.*) Photogr. Korrespondenz Bd. **64**, Nr. 1, S. 16—17. 1928.

Wohl angeregt durch die Versuche von Eder sowie Steigmann über Entwicklungsversuche an photographischen Platten mit Alkalisalzen der unterschwefligen Säure bzw. mit Natriumhydrosulfit, probierte es der Verf. mit dem letzteren in verschiedenen Konzentrationen. Er belichtete Platten hinter einem Eder-Hechtschen Graukeilsensitometer. Mit keiner der angewandten Konzentrationen erhält er wesentlich mehr als 40° der Sensitometerskala ohne größere oder geringere Allgemeinschwärzung. Das Natriumhydrosulfit ist leicht zersetzlich, darum geht der Verf. über zu dessen Kondensationsprodukt mit Formaldehyd: Rongalit. Hier zeigte sich auch nicht eine Spur von Entwicklung oder Allgemeinschwärzung. Nach einigen ergänzenden Versuchen steht fest, daß Natriumhydrosulfit entwickelt, Formaldehyd die Entwicklung beschleunigt, beides zusammen aber weder entwickelt noch Schleier hervorruft. Verf. denkt

Digitized by Google

daran, den Entwickler durch Zusatz von Rongalit haltbarer zu machen, vor allem aber läßt sich wohl durch die Lösbarkeit von Selen in Rongalitlösung ein ausgezeichnetes Tonungsmittel herstellen. *Josef Frank* (Hamburg).

Lüppo-Cramer: Verstärkung des latenten Bildes. Zeitschr. f. wiss. Photogr., Photophysik u. Photochem. Bd. **25**, H. 1, S. 23—25. 1927.

Unter Bezugnahme auf die unlängst erschienenen Veröffentlichungen von Wightman und Quirk über die Wirkung des Wasserstoffsuperoxyds auf das latente Bild erinnert Verf. daran, daß ähnliche Untersuchungsergebnisse von ihm bereits 1915 veröffentlicht wurden unter dem Titel „Wasserstoffsuperoxyd und Lichtwirkung". Diese Erscheinung ebenso wie die Verstärkung des latenten Bildes durch Silbernitrat wird auf intermediäre Bildung hochdispers verteilter Silberkeime zurückgeführt. Erwähnt wird auch der „Wassereffekt", d. h. ähnliche Wirkung bloßen Wassers. *Erich Leistner* (Berlin).

Pritchard, H. A.: The fog correction of photographic densities: A sensitometric study. (Die Schleierkorrektion photographischer Dichten. Studien über Empfindlichkeitsmessung.) (*Research laborat., Eastman Kodak Comp., Rochester, N. Y.*) Photogr. journ. Bd. **67**, Nov.-H., S. 447—459. 1927.

Die Methoden der Schleierkorrektion photographischer Dichten werden einer Kritik unterzogen. Nach Meidinger ist der Abzug für den Schleier proportional den nicht als Bild entwickelten Körnern; nach Wilsey ist der über den Bildeindruck hinausgehende Schleier proportional der Masse des nicht vom Licht getroffenen Silbers. An Hand einer großen Anzahl Sensitometerkurven — als Filmmaterial wird ein Positivfilm, ein Röntgenfilm und ein Porträtfilm benutzt, die sowohl mit weißem Licht als auch mit Röntgenstrahlen belichtet wurden — wird gezeigt, daß für sehr hohe Bildschleier, also für sehr lange Entwicklungszeiten (über 30—120 Minuten im Metol-Hydrochinonentwickler), weder die Methode der Schleierkorrektion von Wilsey, noch viel weniger die von Meidinger ausreichend ist. In beiden Fällen werden korrigierte Kurvenscharen mit für lange Entwicklungszeiten unrichtigem Verlauf erhalten. Es werden auf andere Art korrigierte Kurvenscharen angegeben, die auch für sehr lange Entwicklungszeiten einen plausiblen Verlauf ergeben; dies wird dadurch erreicht, daß eine Funktion ersten Grades der Schleierkorrektion in eine solche komplizierterer Natur geändert wird. Sowohl die Meidingersche als auch die Wilseysche Formel der Schleierkorrektion hat die Form $F = \alpha \cdot F_0$, wo F der Bildschleier, F_0 der Schleier für die Belichtung 0, α eine lineare Funktion der gesamten Dichte bzw. der vollständig entwickelten Bilddichte. In vorliegender Arbeit wird α durch Rechnung aus den erhaltenen Sensitometerkurven abgeleitet; die Linearität zwischen α und der Bilddichte wird dabei aufgegeben. — Bei verlängerter Entwicklung kann das gesamte vorhandene Bromsilber als Schleier entwickelt werden, dessen Dichte ist jedoch erheblich kleiner als die maximale Bilddichte. *Walther Barth* (Dessau).

Aumont, G.: La projection stéréoscopique des clichés radiographiques (squelette, tube digestif, poumons) au moyen de la lanterne Gaumont, d'après le procédé des anaglyphes. (Die stereoskopische Projektion von Röntgenbildern [Knochen-, Magen-Darmkanal, Lungen] mittels des Projektionsapparates von Gaumont nach dem Anaglyphenverfahren.) Bull. et mém. de la soc. de radiol. méd. de France Jg. **15**, Nr. 143, S. 296—300. 1927.

Es werden Stereoskopbilder von Knochenaufnahmen, von Aufnahmen des Magen-Darmkanals und von Lungenaufnahmen nach dem Anaglyphenverfahren mit dem Gaumontschen Projektionsapparat gezeigt. Beim Anaglyphenverfahren wird das eine Bild mit grünem Licht, das andere Bild mit rotem Licht auf die Wand geworfen und zwar beide Bilder übereinander. Die Bilder werden durch eine Brille mit einem roten und einem grünen Glas betrachtet. Durch das rote Glas sieht man nur das grüne Bild, durch das grüne Glas nur das rote Bild. Die beiden Komplementärfarben ergeben zusammen weiß. Die Plastik der Bilder ist vorzüglich. Stereoskopische Projektionen sind sehr wichtig, um einen Fall einem größeren Publikum vorzuführen, besonders aber für den Unterricht in der Medizin.

Digitized by Google

In der Aussprache wurde keine Einigkeit darüber erzielt, ob es zur mühelosen Erzielung des stereoskopischen Eindrucks nötig ist, daß der Abstand der homologen Punkte 6,5 cm beträgt oder ob er in einem ziemlichen Bereich schwanken darf.

Heinrich Chantraine (Betzdorf).

Halluin, d', et Aumont: Au sujet de la projection stéréoscopique de clichés radiographiques. (Bemerkungen zur stereoskopischen Projektion von Röntgenbildern.) Bull. et mém. de la soc. de radiol. méd. de France Jg. **15**, Nr. 144, S. 317—319. 1927.

Die Projektion von Stereoröntgenbildern nach dem Anaglyphenverfahren, die G. Aumont vorführte, ist nichts Neues, sondern bereits 1910 von dem Verf. beschrieben und 1911 gezeigt worden. Der Projektionsapparat von Gaumont ist dazu nicht erforderlich. Man kann mit jedem gewöhnlichen Projektionsapparat Stereobilder vorführen, indem man das eine Bild orange und das andere grün anfärbt. Die beiden Bilder werden hintereinander in den Strahlenkegel gebracht. Bei Betrachtung durch Gläser mit den komplementären Farben zu Orange und Grün hat man einen guten stereoskopischen Eindruck. In der Aussprache betont G. Aumont, daß es ihm ferngelegen habe, die Urheberschaft des Verfahrens zu beanspruchen.

Heinrich Chantraine (Betzdorf).

Spezielle Röntgendiagnostik.

Skelettsystem (einschl. Zähne).

Altschul, Walter: Nouveau mode d'exploration radiologique du massif pétromastoïdien et de la région occipitale. Incidence occipitale postérieure. A propos de l'article de Worms et Breton. (Neue röntgenologische Aufnahmemethode des Mastoid-Felsenbeinmassivs und der Hinterhauptsgegend. Hintere Occipitalaufnahme. Zum Artikel von Worms und Breton.) Ann. des maladies de l'oreille, du larynx, du nez et du pharynx Bd. **46**, Nr. 11, S. 1135. 1927.

Altschul nimmt die Priorität der bregmatico-occipitalen Aufnahmerichtung für sich in Anspruch. (Vgl. dies. Zentrlbl. **8**, 672.) *A. Schüller* (Wien).

Davies, D. A., and F. G. Parsons: The age order of the appearance and union of the normal epiphyses as seen by X-rays. (Die Reihenfolge des Auftretens und der Verschmelzung der normalen Epiphysen nach Röntgenbildern.) (*Anat. dep., St. Thomas's hosp., London.*) Journ. of anat. Bd. **62**, Nr. 1, S. 58—71. 1927.

Die Autoren haben an 5000 Röntgenaufnahmen die Zeitpunkte des Auftretens und der Verschmelzung von Ossificationszentren der oberen und unteren Extremität studiert, auch Größenangaben aus Messungen am Röntgenbild gemacht. Die große Zahl der Objekte gestattet, die Schwankungsbreite zwischen extremen Varianten zu erweitern; die Abhängigkeit von der Körperlänge, dem Geschlecht, der Konstitution und äußeren Einflüssen wird nicht berücksichtigt, ebenso die Literatur.

Hasselwander (Erlangen).

Mouchet, Albert: Quelques aspects insolites de l'ossification pouvant être pris pour des fractures. (Über ungewöhnliche Ossificationsbefunde, die Knochenbrüche vortäuschen können.) Journ. de radiol. et d'électrol. Bd. **11**, Nr. 12, S. 625—626. 1927.

Verf. weist darauf hin, daß im kindlichen Alter gelegentlich an der inneren Apophyse des unteren Humerusendes und an der hinteren Apophyse des Calcaneus Teilungen innerhalb des Knochengefüges beobachtet werden, die zumal dann leicht irrtümlich für eine Fraktur angesehen werden können, wenn eine Verletzung vorausgegangen ist. Eine Kontrollaufnahme der anderen Seite schützt nicht vor dieser Täuschung, da die genannten Befunde häufig einseitig auftreten. *Axhausen* (Berlin).

Rosselet, A.: Un cas rare d'anomalie costale. (Ein seltener Fall von Rippenanomalie.) Arch. d'électr. méd. Jg. **35**, Nr. 530, S. 405—406. 1927.

Bei einem 7jährigen Knaben ergab die äußere Untersuchung eine Verhärtung in der linken Supraclaviculargrube. Die Röntgenuntersuchung zeigte, daß die erste Rippe links an ihrer normalen Stelle fehlte; sie entspringt vielmehr am Querfortsatz des siebenten Halswirbels, steigt in spitzwinkligem Bogen nach oben und artikuliert mit einer leichten Verbreiterung des distalen Endes mit der Vorderfläche der zweiten linken Rippe. *Lüdin* (Basel).

Digitized by Google

Nilsonne, Harald: Eigentümliche Wirbelkörperveränderungen mit familiärem Auftreten. (*Schwed. Ärzteges., chir. Sekt., Stockholm, Sitzg. v. 15. X. 1926.*) Acta chir. scandinav. Bd. **62**, H. 5/6, S. 550—553. 1927.

Drei Brüder, die stets kleiner waren als ihre Altersgenossen, bekamen bei schwerer Arbeit Rückenschmerzen, besonders in der Lendengegend. Sie hatten alle im Verhältnis zu den Extremitäten einen zu kurzen Rumpf. Es bestand eine stärkere Ausbildung der Brustkyphose und der Lendenlordose und eine beträchtliche Einschränkung der Beweglichkeit der Brustwirbelsäule. Im Röntgenbild waren sämtliche Brust- und Lendenwirbel bedeutend breiter und niedriger als normal und zeigten am oberen und unteren Rande kleine Unebenheiten; sie erinnerten also an die sog. Plattwirbel. Die Intervertebralscheiben waren normal hoch, Kreuzbein und Beckeneingang dagegen klein. Differentialdiagnostisch werden Rachitis, juvenile Wirbelveränderungen und Chondrodystrophie als Ursache abgelehnt und kongenitale Skelettveränderungen familiären Charakters angenommen. *Hans Kloiber* (Baden-Baden).

Mauclaire: Un cas de platyspondylie. (Ein Fall von Flachwirbel.) Bull. et mém. de la soc. nat. de chir. Bd. **53**, Nr. 29, S. 1247. 1927.

Zufallsbefund eines abnorm flachen VI. L.-W. mit gleichzeitiger Sakralisation. In der Diskussion wird die fehlende Verbreiterung hervorgehoben und die Bezeichnung „mikrospondylie" vorgeschlagen. *Abeles* (Frankfurt a. M.).

Panner, H. J.: A case of vertebra plana (Calvé). (Ein Fall von Vertebra plana.) (*Röntgen-dep., Rigshosp., Copenhagen.*) Acta radiol. Bd. **8**, H. 6, S. 547—554 u. 615 bis 617. 1927.

Verf. berichtet über einen Fall, der wahrscheinlich zu derselben Kategorie jugendlicher Wachstumserkrankungen gehört wie die Calvé-Perthessche Hüfterkrankung. Die Röntgenuntersuchung der chronisch verlaufenden Affektion zeigte eine ausgesprochene Kyphoskoliose entsprechend den unteren Thorakalwirbeln und einen stark verkleinerten vertikalen Durchmesser des Wirbelkörpers vom IX. Brustwirbel. Zeichen einer Spondylitis waren nicht vorhanden. Trotz des gutartigen Charakters der Erkrankung können beträchtliche pathologisch-anatomische Veränderungen bestehen. — In dem einzelnen Falle ist die Entscheidung schwierig, wann die Krankheit abgelaufen ist, und ob die bestehenden Symptome durch die Erkrankung selbst oder ihre Folgen bedingt sind. *A. Hübner* (Berlin).

Calissano, Giovanni: Infarto della testa femorale. (Infarkt des Femurkopfes.) (*Clin. chir. gen., univ., Torino.*) Arch. di ortop. Bd. **43**, H. 3, S. 615—624. 1927.

Einige Monate nach einem Trauma durch Schlag mit einem Pickel gegen die linke Trochantergegend entwickelte sich ein septischer Herd im Femurkopf, in dem sich Mikrokokken nachweisen ließen. Wenige Zeit nach dem Trauma hatte der 28 jährige Kranke eine Infektion überstanden. Die Röntgenbilder zeigen das Schicksal des Infarktes im Verlauf eines Jahres. *Heinz Lossen* (Darmstadt).

Schulze, Fritz: Zur Frage der männlichen Erkrankung an Osteomalacie. (*51. Tag. d. dtsch. Ges. f. Chir., Berlin, Sitzg. v. 20.—23. IV. 1927.*) Arch. f. klin. Chir. Bd. **148**, Kongreßber., S. 275—279. 1927.

Genaue Mitteilung eines Falles, der mit 28 Jahren erkrankt. Zunächst sind Schmerzen in der linken Hüfte und in beiden Beinen vorhanden, die auf einen beidseitigen Plattfuß zurückgeführt werden. $^3/_4$ Jahre später Schmerzen im ganzen Körper, im Rücken besonders, in einem solchen Umfange, daß das Treppensteigen schwer fällt sowie das An- und Auskleiden. Die Haltung ist breitbeinig, Gang watschelnd, Körperhaltung nach vornüber geneigt. Es wurde an einen „Bechterew" gedacht. Dann erhebliche Verschlechterung des Zustandes. Abnahme der Körpergröße von 166 auf 152 cm, lebhafte Schmerzen bei Körperbewegungen, beschleunigte Herztätigkeit, lebhafte Kniesehnenreflexe, Schilddrüsenvergrößerung (Struma parenchymatosa). Im Röntgenbild charakteristische Verbiegung der kalkarmen Wirbelsäule, Verbiegung der Oberschenkelköpfe im Sinne der Coxa vara, Kartenherzbecken, hochgradiger Kalksalzschwund. Das Leiden wird auf eine Dysfunktion von Schilddrüse und Hypophyse zurückgeführt. Ein organtherapeutischer Versuch war erfolglos. In der Aussprache erwähnt Hinz-Berlin-Köpenick einen ähnlichen Fall und macht dabei auf die Schwierigkeit der Diagnose

Digitized by Google

Osteomalacie aufmerksam, zumal die Ansichten der Kliniker und Pathologen über den Begriff „Osteomalacie" auseinandergehen. Das Bild der Ostitis fibrosa generalisata kann röntgenologisch dem der Osteomalacie sehr ähnlich sehen. *Hermann Meyer* (Göttingen).

Bernstein, Maurice A., and Robert A. Arens: Epiphyseolysis. (*Michael Reese hosp., Chicago.*) Radiology Bd. **9**, Nr. 6, S. 497—505. 1927.

Die Lösung der Oberschenkelkopfepiphyse erfolgt am häufigsten in der Adoleszenz, wobei dem Trauma nur eine geringfügige Bedeutung zukommt. Die Ursache der Lockerung muß vielmehr in konstitutionellen Momenten gesucht werden. Das Trauma gibt eine Gelegenheitsursache ab. Verschlimmert wird das Leiden unter der Einwirkung des Körpergewichtes. Mit Hilfe der Röntgenstrahlen läßt sich die Diagnose sicherstellen. Besonders ist durch das Röntgenbild die Unterscheidung gegenüber der tuberkulösen Coxitis, der Fraktur und der Osteochondritis Perthes möglich. Das Bild zeichnet sich durch die eigentümliche, um die Halsspitze herumfließende und im Querschnitt apfelsinenschnittenähnliche Kopfkappe aus, wobei im Beginn die Diagnose durch eine Verbreiterung der Wachstumszone an Wahrscheinlichkeit gewinnt. Nicht jede Coxa vara adolescentium läßt während ihrer Entwicklung eine Epiphysiolysis erkennen. Manche Fälle heilen auch ohne starke Verschiebung zwischen Kopfkappe und Hals aus. Die ersten Zeichen der Epiphysiolysis sind aber im Röntgenbild daran zu erkennen, daß die Kopfkappe im Pfannengrunde nach unten hinten heraustritt, während sich die Schenkelhalsspitze immer mehr nach oben verschiebt. — Mitteilung von 5 Fällen, die im Auszug und mit Abbildungen wiedergegeben werden.

Hermann Meyer (Göttingen).

Žemčužnyj, A.: Experimentelle Prüfung der Übereinstimmung anatomischer Veränderungen mit dem Röntgenbilde. Novaja chirurgija Bd. **3**, Nr. 4, S. 377—383. 1926. (Russisch.)

Um die Kongruenz von Knochen- und Knorpelverletzungen anatomisch und röntgenologisch zu studieren, untersuchte Verf. an Leichen eine Reihe von meistens typischen (mit einem scharfen chirurgischen Meißel hergestellter) Verletzungen am Kniegelenk und an den Lendenwirbeln. Ergebnisse: In den meisten Fällen von Meniskenverletzung konnte Verf. (der Chirurg ist) diese im Röntgenbild nicht wiedererkennen. Nur in vereinzelten Fällen gäbe eine Frontalaufnahme mehr zu erkennen als eine saggitale Aufnahme. Topographisch ließ sich eine Verletzung nicht immer bestimmen. Eine Reihe von Verletzungen der Wirbelsäule und des Kniegelenks (Querfortsatzfraktur, Condylenfraktur u. dgl.) werde überhaupt nicht im Röntgenbild dargestellt. (Röntgenbilder sind nicht beigefügt. Biodynamische Momente bei Verletzungen am Lebenden sind nicht berücksichtigt worden.) *R. Gassul* (Kasan).

Sardi, Francesco: Contributo radiologico allo studio delle fratture patologiche. (Röntgenologischer Beitrag zum Studium pathologischer Frakturen.) (*Sez. radiol., osp. magg., Milano.*) Osp. magg., Milano Jg. **15**, Nr. 11, S. 421—425. 1927.

Während sich bei den traumatischen Frakturen die Röntgenuntersuchung nicht immer als notwendig erweist, ist sie bei den Spontanfrakturen zur Unterscheidung der zahlreichen als Ursache in Betracht kommenden Zustände unentbehrlich. Verf. gibt sehr ausführliche Krankengeschichten von 4 Femurfrakturen mit den zugehörigen Röntgenbildern, welche die Schwierigkeit der Differentialdiagnose auch nach der Röntgenuntersuchung demonstrieren. Es handelt sich um Frakturen durch ein Sarkom, durch einen Riesenzellentumor, durch einen gutartigen Tumor der Trochantergegend, von dem nicht geklärt ist, ob er vom Knochen oder Knorpelgewebe ausgeht, und im 4. Fall, in welchem beide Oberschenkel und der Humerus frakturiert waren, um einen osteomalacischen Prozeß, wahrscheinlich vom Typ der Ostitis fibrosa-cystica Recklinghausen. *Fried* (Breslau).

Heine, J.: Beitrag zur Pathogenese der Osteochondritis dissecans. (*Pathol. Inst., Univ. Rostock.*) Dtsch. Zeitschr. f. Chir. Bd. **206**, H. 1/3, S. 119—131. 1927.

18jähriger kräftiger Mann; nach einem Fehltritt sofort heftige Schmerzen im rechten Kniegelenk mit Schwellung. Seitdem geringe Beschwerden. 9 Wochen später ergab die Röntgenaufnahme Osteochondritis dissecans. Bei der Operation fand sich entsprechend dem Röntgenbild am lateralen Condylus ein großer Teil der Kondylen-

Digitized by Google

kappe in etwa Zweimarkstückgröße vom Knochen abgelöst und gegen diesen beweglich. Ablassen eines klaren Gelenkergusses, Entfernung des fast ganz losgelösten Stückes, Abmeißelung von zwei weiteren Knorpelknochenkörpern vom äußeren Rand des lateralen Condylus. Die ausführlich mitgeteilte histologische Untersuchung ergibt trotz der etwas ungewöhnlichen Lokalisation eine ganz typische Osteochondritis dissecans. Die alten Knochenbälkchen erweisen sich sowohl in dem größtenteils dissezierten Knorpelknochenkörper als auch in den beiden erst bei der Operation abgemeißelten Randstückchen als vollkommen nekrotisch; auch in bezug auf den Umfang der osteoiden Säume waren sämtliche Stücke gleich. Daraus läßt sich schließen, daß eine Fraktur vorlag, die einen schon toten Knochen betroffen hat. Ob die histologisch festgestellten entzündlichen Infiltrate im Markgewebe und in der Synovialmembran als Ursache oder Folge der Nekrose bzw. Absprengung anzusehen sind, läßt sich nicht entscheiden. Immerhin lassen die entzündlichen Veränderungen daran denken — vor allem wenn man sie in Frühfällen feststellen könnte —, daß die Osteochondritis dissecans vielleicht als eine milde Form einer Art von Osteomyelitis anzusehen ist, wie das schon früher von Weil vermutet wurde. *P. Prym* (Bonn).

Lance: A propos des épiphysites de croissance. (Zur Kenntnis der Epiphysitiden des Wachstumsalters.) Bull. et mém. de la soc. nat. de chir. Bd. **53**, Nr. 34, S. 1380 bis 1382. 1927.

Bei dem Bestehen einer Epiphysitis oder Apophysitis ist der pathologische Prozeß gebunden an die Zeit, wo die Ossification sich abspielt. Für jeden Knochen ist hierfür ein bestimmtes Alter maßgebend. Verf. unterscheidet in dem klinischen Ablauf zwei Perioden: In der ersten handelt es sich um geringfügige Erscheinungen (Schmerz und mäßige funktionelle Beeinträchtigung); erst in der zweiten Periode treten röntgenologisch wahrnehmbare Veränderungen auf. Diese zeigen sich in Veränderungen der Struktur der knöchernen Trabekel und der äußeren Form des Knochens. Im weiteren Verlauf tritt selten eine Wiederherstellung der normalen Form ein. *Hübner* (Berlin).

Taylor, Henry K.: Chronic osteitis simulating osteogenic sarcoma. Case report. (Chronische Ostitis, ein osteogenes Sarkom vortäuschend.) (*Roentgen-ray dep., Beth David hosp., New York.*) Radiology Bd. **10**, Nr. 1, S. 62—69. 1928.

Bericht über eine 27jährige Frau, die mit einer schmerzhaften Schwellung des unteren Fibulaendes zur Beobachtung kam. Der klinische Befund sprach für ein Sarkom. Auch die Röntgenbilder wurden von den meisten Untersuchern als osteogenes Sarkom gedeutet. Nach Probeexcision und genauer histologischer Untersuchung wurde der Prozeß als Entzündungsherd festgestellt. Verf. weist auf die Wichtigkeit der Differentialdiagnose hin, um unnötige verstümmelnde Operationen zu vermeiden (8 Abbildungen). *A. Hübner* (Berlin).

Putti, V.: Una nuova sindrome osteopatica: L'osteosi eburneizzante monomelica. (Ein neues osteopathisches Syndrom: Osteosis eburneisata monomelica.) (*Clin. orthop., istit. ortop. Rizzoli, univ., Bologna.*) Chir. d. org. di movim. Bd. **11**, H. 4, S. 335 bis 361. 1927.

Putti gibt einem Krankheitsbild den Namen Osteosis eburnisata monomelica, das 1922 von Léri und Johanny als Mélorhéostose, 1925 von Lewin und Mac Leod als Osteosclerosis beschrieben wurde. Es handelt sich dabei nicht um einen entzündlichen Prozeß. Die Marmorierung ist die charakteristische Strukturzeichnung des Röntgenbildes. Histologisch liegt dem zugrunde eine medulläre knöcherne Aproduktion, eine metaplastische perivasculäre Ossification, eine Obliteration der Gefäße infolge der abnormen Ossification. Der Krankheitsprozeß beschränkt sich auf das Skelett eines Gelenkes. *Heinz Lossen* (Darmstadt).

Heiligtag, Fritz: Verwechslung zwischen Spondylitis tuberculosa und Kümmellscher Krankheit bei der Unfallbegutachtung. Monatsschr. f. Unfallheilk. u. Versicherungsmed. Jg. **34**, Nr. 7, S. 162—165 u. Nr. 8, S. 170—177. 1927.

Verf. erläutert an der Hand von Begutachtungsfällen die Wichtigkeit der differentialdiagnostischen Unterscheidung von Wirbeltuberkulose und sogen. Kümmelscher Krankheit. Er vertritt den Standpunkt, daß in allen Fällen, in denen eine Küm-

Digitized by Google

mellsche Deformität der Wirbelsäule diagnostiziert wird, eine ernstere Verletzung des Wirbelkörpers voraufgegangen sein muß. Dagegen sind alle Fälle, in denen anfangs nichts oder sehr wenig festzustellen ist, in denen aber später nach längerer Zeit des Wohlbefindens doch eine Deformität auftritt, auf Tuberkulose verdächtig. — Von großer Bedeutung ist die Feststellung mehrerer pathologischer Anatomen, die Kümmellsche Krankheit als selbständiges Krankheitsbild nie auf dem Sektionstisch gesehen zu haben. „Lag sie klinisch diagnostiziert vor, so soll es sich fast immer um chronische Osteomyelitis, am häufigsten aber um klinisch nicht erkannte Tuberkulose gehandelt haben." *A. Hübner* (Berlin).

Pick, L.: Zur anatomisch-röntgenologischen Differentialdiagnose der Syphilis und fibrösen Dystrophie der Röhrenknochen. (*Berlin. Ges. f. Chir, Sitzg v. 13. VI. 1927.*) Dtsch. med. Wochenschr. Jg. **53**, Nr. 38, S. 1623. 1927.

Bei den syphilitischen Erkrankungen wird das Mark in Granulationsgewebe umgewandelt, das die Resorption und Knochenbildung besorgt; im Anfang finden sich umfangreiche Nekrosen der Knochensubstanz selbst. Die periostalen Auflagerungen heben sich deutlich von den ossären Veränderungen ab; die Markhöhle ist durch spongiösen neugebildeten Knochen mehr oder minder aufgehoben. Bei der fibrösen Osteodystrophie spielen Nekrosen keine nennenswerte Rolle; es kommt zu Metaplasie des Markes in fibröses Gewebe, Resorption des Knochens durch äußerst zahlreiche Riesenzellen und Knochenneubildung als Osteoid; in bezug auf die Periostbeteiligung läßt sich keine deutliche Sonderung des ossären und periostalen Anteils erkennen; die Markhöhle ist mit Fettmark oder rotem Mark gefüllt. Im Röntgenbilde kommen diese Unterschiede deutlich zum Ausdruck; die Weite der Markhöhle bei der Osteodystrophie und ihre Aufhebung bei Lues sind deutlich zu erkennen, aber auch das Verhalten des Periosts und der umgebauten Knochensubstanz läßt die Differentialdiagnose stellen. *P. Prym* (Bonn).

Tancredi, Giuseppe: Esostosi cartilaginea del cubito a sviluppo parzialmente intradiafisario. (Cartilaginäre Exostose an der Elle mit teilweise intradiaphysärer Entwicklung.) (*Istit. di clin. ortop. e traumatol., univ., Roma.*) Arch. di ortop. Bd. **43**, H. 2, S. 324—342. 1927.

Bei einem Mädchen von 11 Jahren findet sich im Röntgenbild eine Exostose, die sich in den diaphysären Teil der Ulna hinein entwickelt hat. Die histologische Untersuchung bestätigt die Diagnose: cartilaginäre Exostose. *Th. Naegeli* (Bonn).

Lartschneider, Josef: Die Zahnfollikelcysten. Beiträge zur Kenntnis ihres Wesens und ihrer Entstehung. Zeitschr. f. Stomatol. Jg. **25**, H. 12, S. 1139—1166. 1927.

Autor gibt auf Grund eigener klinischer, röntgenologischer und anatomischer Erfahrungen und des Literaturstudiums eine ungemein klare Darstellung der Follikularcystenbildung. Der Zahnfollikel besteht aus einem mit Epithel ausgekleideten Sack und der im Innern desselben eingeschlossenen Zahnkrone. Der Zahnhals ist extrafollikulär gelegen. Bei jeder Zahnentwicklung ist zu unterscheiden das Follikelstadium, das durch das Vorhandensein einer Schmelzpulpa gekennzeichnet ist. Im Follikelstadium besteht der Zahn bloß aus der Krone und einem 1,5 mm langen Hals, besitzt keine Wurzel und keine Malassezschen paradentären Epithelreste. Auch cystoid erweiterte Zahnfollikel enthalten niemals einen Zahn mit ausgebildeter Wurzel. Follikulärcysten sind kranke, entzündlich veränderte Zahnfollikel und haben mit Hemmungen der Zahnkeimentwicklung und Mißbildungen nichts zu tun. Die Cystenflüssigkeit ist ein Exsudat, der Bodensatz besteht aus verhornten Zellen, nicht Cholesterinkrystallen. Erkrankungen und entzündliche Veränderungen von Milchzahnfollikeln und von Follikel bleibender Schneide- und Eckzähne sind bis jetzt nicht beobachtet worden. Die Follikularcysten sind gewöhnlich einfach, selten zweikammerig und entstanden durch Erkrankung der beiden zusammenliegenden Backenzahnfollikeln. Letztere liegen direkt zwischen den zangenförmig ausgreifenden Wurzeln der Milchmolaren, daher sind die Backenzähnefollikel bei Erkrankungen der Milchmolarwurzel

Digitized by Google

und bei Extraktionen der Milchmolarwurzeln besonders gefährdet. Weisheitszahnfollikel können beispielsweise durch Gaumenabscesse infiziert werden. Follikuläre Zahncysten sind eine Kinderkrankheit und kommen zur Zeit des Zahnwechsels zur Beobachtung. Zahnfollikelcysten sollen unter Belassung des Cystenbalges nach der Methode von Partsch operiert werden. *Robinsohn* (Wien).

Erdélyi, József: Schatten des Sinus sphenoidalis in Fällen von Tumor hypophyseos. Magyar Röntgen-közlöny Jg. 2, Nr. 2, S. 33—39 u. dtsch. Zusammenfassung S. 66. 1927. (Ungarisch.)

Verf. stellte das Vorkommen eigentümlicher Veränderungen des Sinus sphenoidalis bei Hypophysentumoren fest. In einigen Fällen ist eine deutliche Verdickung des Sellabodens, in anderen aber auch eine durch Balkenbildung verursachte marmorartige Zeichnung des Sinus zu beobachten. Durch die zerstörende Wirkung des Tumors kann der Sinus auch vollkommen verschwinden. Ähnliches hat Verf. bei Rückenmarktumoren beobachtet, wo, wie bekannt, in manchen Fällen Knochenneubildungen der Wirbelkörper auch vorkommen. Er erklärt diese Veränderungen durch den von dem Tumor verursachten formativen Reiz, wo vielleicht der Stauung und dem Oedema eine gewisse Rolle zuzuschreiben ist. Die oben erwähnten Veränderungen des Sinus wurden in 3 solchen Fällen wahrgenommen, wo die Form und die Breite der Sella normal war. *Ratkóczi* (Budapest).

Balli, R.: L'influenza dei tumori endo- e parasellari sulla morfologia della sella turcica. (Der Einfluß der endo- und parasellaren Geschwülste auf die Gestalt der Sella turcica.) (*Istit. di radiol. e terapia fis., univ., Pavia.*) Boll. d. soc. ital. di biol. sperim. Bd. 2, H. 6, S. 556—558. 1927.

Der Größe des Türkensattels kommt im allgemeinen nicht die ihr zugemessene Wichtigkeit für die Diagnose von endo- und parasellaren Tumoren zu. Nur wenn die Vergrößerung die normalen Maße wesentlich überschreitet oder wenn sie mit morphologischen Veränderungen der Sellawände verbunden ist, dann ist sie diagnostisch von großer Bedeutung. Die Beschaffenheit der Wände der erweiterten Sella gibt zuweilen Aufschluß über die Natur des Tumors. Besondere Berücksichtigung verdienen auch die an den übrigen Teilen des Schädels röntgenographisch nachweisbaren Veränderungen. *A. Schüller* (Wien).

König, Fritz: Ankylosis mandibuler. (Ankylose des Unterkiefers.) (*51. Tag. d. dtsch. Ges. f. Chir., Berlin, Sitzg. v. 20.—23. IV. 1927.*) Arch. f. klin. Chir. Bd. 148, Kongreßber., S. 152—155. 1927.

Auf Grund von 5 neueren Beobachtungen teilt Verf. mit, daß an der Verwachsungsstelle das obere Kieferastende stets sehr breit ist (2—4 cm). Eine völlige Synostose des Astes mit der Schädelbasis ist nach anatomischen Studien nur in den ersten 2—3 Lebensjahren möglich. — Nach den klinischen Erfahrungen weist Verf. auf die Wichtigkeit der frühzeitigen Erkennung des Leidens hin, das meist in früher Kindheit entsteht. *A. Hübner* (Berlin).

Zwicker: Über Pfannenbodenvorwölbungen (Protrusio acetabuli) im Röntgenbild (*Städt. Röntgen- u. Lichtinst., Bürgerhosp., Köln.*) Fortschr. a. d. Geb. d. Röntgenstr. Bd. 36, H. 5, S. 1008—1014. 1927.

Mitteilung von 7 Fällen einwandfreier Protrusio acetabuli mit ihren klinischen Erscheinungen und ausführlichem Röntgenbefund. Die einseitige oder doppelseitige Protrusio acetabuli kann nach akuten und chronischen Hüftgelenkserkrankungen auftreten (von den beschriebenen 7 Fällen 3mal Arthritis deformans, 2mal Coxitis tbc., 1mal Go. des Hüftgelenks, 1mal Rachitis), klinisch ist sie nicht mit Sicherheit zu erkennen, nur das Röntgenbild gibt einwandfreien Aufschluß über ihr Vorhandensein. Neben der Blendenaufnahme des ergriffenen Gelenks ist bei jedem Falle auch eine Übersichtsaufnahme des ganzen Beckens anzufertigen (Vergleich mit der gesunden Seite, deutliches Heraustreten der Köhlerschen Tränenfigur). Formveränderungen in der genannten Tränenfigur geben gewisse Anhaltspunkte für die Diagnose einer

Digitized by Google

Protrusio acetabuli, auch im Beginn, ferner für die Richtung, nach der der Pfannenboden sich vorgewölbt hat. Die Annäherung des Trochanter major an den Beckenrand und das Verschwinden des Schenkelkopfes und -halses in der vorgewölbten Pfanne sind außerdem als ziemlich konstante Zeichen im Röntgenbilde für die Protrusio acetabuli zu verwerten. *Baensch* (Leipzig).

Axhausen: Arthritis deformans und neuropathische Gelenkerkrankung. Monatsschr. f. Unfallheilk. u. Versicherungsmed. Jg. **35**, Nr. 1, S. 10—17. 1928.

Abdruck eines Obergutachtens, in dem die klinischen und röntgenologischen Unterschiede zwischen den im Titel genannten Gelenkerkrankungen zur Besprechung gelangen. Im vorliegenden Falle wurde entgegen dem Urteil der Vorgutachter der Gelenkzustand als neuropathische Arthropathie erkannt und dementsprechend die Frage des ursächlichen Zusammenhanges mit einem lange Jahre zurückliegenden Unfall verneint.

Autoreferat.

Kobes und Militzer: Das Schicksal intraartikulär applizierten Jodipins im Hinblick auf die diagnostische und therapeutische Verwendung bei Gelenkerkrankungen nach Sievers. (*Chir. Abt., Univ.-Kinderklin., Leipzig.*) Dtsch. Zeitschr. f. Chir. Bd. **207**, H. 1/4, S. 42—50. 1927.

Die Verff. geben eine kurze Übersicht über die im Schrifttum niedergelegten Ergebnisse der Jodausscheidung nach Jodipinapplikation und gehen sodann auf die Verwendbarkeit des Jodipins für die Gelenkdiagnostik und Therapie ein. Bekanntlich hat Sievers bereits 1926 die Frage der therapeutischen Verwendbarkeit intraartikulärer Jodipineinspritzungen aufgeworfen. Das Jodöl sollte dabei eine mechanische Schutzwirkung als Puffer entfalten und Verwachsungen verhindern, außerdem wurde eine Einwirkung des abgespaltenen Jods erwartet. — Die Verff. haben nun 3 Fragen experimentell zu klären versucht: 1. Ob die intraartikulären Jodipindepots sich in bezug auf Resorption und Ausscheidung ebenso verhalten wie an anderen Stellen, 2. welche Einwirkung das Jodipin auf die Gelenkgewebe, besonders den Knorpel hat, 3. welche Einwirkung auf das Blutbild besteht. Sie erhielten folgende Ergebnisse: 1. Auch bei intraartikulärer Applikation des Jodipins findet eine äußerst langsame Resorption und Ausscheidung des Jods statt, langsamer als bei subcutaner oder intramuskulärer Injektion. 2. Die Jodipininjektion scheint für den Gelenkknorpel unschädlich zu sein und es findet eine gewisse Speicherung und Abspaltung von J_2 im Gelenkknorpel statt. 3. Im Blute verursacht das intraartikulär applizierte Jodipin eine Lymphocytose, die aber nicht völlig konstant ist. Verff. sind der Ansicht, daß die Ergebnisse ihrer Versuche die Gelenkdiagnostik durch Jodipininjektion unschädlich erscheinen lassen und günstige Aussichten für die therapeutische Anwendung des Jodipins bei Gelenk- und Knochentuberkulose ergeben. *Kurtzahn* (Königsberg i. Pr.).

. . . . . .

Kreislauforgane.

Zdansky, Erich: Röntgenbefunde am normalen Herzen. Wien. med. Wochenschr. Jg. **77**, Nr. 51, S. 1723—1725. 1927.

Darstellung der röntgen-anatomischen Verhältnisse, besonders im Vorderbild und rechtem vorderen Schrägdurchmesser; die Herzhinterwand kann man besser beurteilen bei tiefem Inspirium, Verwendung des Frikschen Handgriffes (Abduktion und Einwärtsrollung des Oberarms) und Kontrastfüllung des Oesophagus. Von den passageren Größenschwankungen werden erwähnt: die Verkleinerung des Herzschattens bei hoher Schlagfrequenz, nach körperlicher Anstrengung und bei Verminderung der Gesamtblutmenge (Blutung, Austrocknung). Zwerchfelltiefstand führt zu mitraler Konfiguration, das Herz erscheint zu klein; Zwerchfellhochstand bedingt aortische Konfiguration, das Herz erscheint zu groß. Mitrale Konfiguration findet sich ferner häufig bei Frauen, bei Skoliose, bei schrumpfenden Prozessen des linken Oberlappens; aortische bei substernaler Struma und atheromatös verlängerter Aorta. *Rösler* (Wien).

Digitized by Google

Rautmann, Hermann: Über die Gewinnung von Bestimmungstabellen mit Hilfe des Korrelationsverfahrens. (*Sportärztl. Untersuchungs- u. Beratungsstelle, Univ. Freiburg i. Br.*) Zeitschr. f. d. ges. Anat., Abt. 2: Zeitschr. f. Konstitutionslehre Bd. **13**, H. 4/5, S. 477—486. 1928.

Es wird untersucht, inwiefern die mit Hilfe des Korrelationsverfahrens aufgestellten Tabellen mit den Bestimmungstabellen übereinstimmen, die Rautmann in seinem Buche: „Untersuchungen über die Norm" entwickelt hat. Als Beispiel wählte er den orthodiagraphischen Herzdurchmesser, der nur eine sehr geringe Asymmetrie der Verteilung zeigt, und das Körpergewicht, das eine sehr starke Asymmetrie aufweist. Es wird nachgewiesen, daß die Methode sich gut zur Gewinnung von Bestimmungstabellen eignet; sie arbeitet sicherer, erfordert eine geringere rechnerische Mühe und ist auch noch bei einer kleinen Zahl von Fällen brauchbar.

Hans Kloiber (Baden-Baden).

Castelli, Guido: Di un caso di localizzazioni luetiche terziarie endocardica (mitralica) e polmonare. (Über einen Fall tertiär-luetischer Lokalisation in Endokard und Lunge.) Dermosifilografo Jg. **2**, Nr. 7, S. 341—346. 1927.

Es handelt sich um einen 38jährigen Mann, der sich 1914 syphilitisch infizierte, 1916 anscheinend einen Anfall von paroxysmaler Tachykardie, 1922 von Zeit zu Zeit blutig gefärbtes Sputum, in den Jahren 1924—1926 mehrere Male leichte oder stärkere Hämoptoe hatte. Ende 1926 ergab die Untersuchung einen zum ersten Male 1924 nachgewiesenen doppelten Mitralfehler mit vorwiegender Stenose. Die Lungen waren klinisch und röntgenologisch gesund. Wie meistens, war auch hier die Diagnose einer syphilitischen Endokarditis nur auf indirektem Wege möglich. Die Anamnese war hinsichtlich der gewöhnlichen Ursachen einer Endokarditis negativ; die Lungenblutungen hörten auf, und die Symptome seitens des Herzens verringerten sich bis zu einem nahezu normalen Röntgenbefund im Anschluß an eine gemischte Wismut-Salvarsan-Jodtherapie. Im Hinblick darauf, daß der Kranke einen Mitralfehler ohne Kompensationsstörungen, leichte Cyanose ohne Dyspnöe und wiederholte Lungenblutungen ohne Zeichen von Infarkt hatte, glaubt Verf. die letzteren auf eine luetische Lokalisation in der Lungenarterie beziehen zu können. *Rontal* (München).

Salotti, A.: L'esame radiologico del cuore per la valutazione della resistenza dell'operando. (Die Röntgenuntersuchung des Herzens als Prüfung der Widerstandsfähigkeit zu Operierender.) (*34. congr. d. soc. ital. di chir., Parma, 18.—21. X. 1927.*) Ann. ital. di chir. Jg. **6**, H. 11, S. 1139. 1927.

Bei 100 Kranken wurde die Herzgröße und die Herztätigkeit vor und nach einer Operation mit Röntgenstrahlen untersucht. Herzgesunde wiesen keinerlei Unterschiede auf, während Herzkranke und Hypertoniker verspätete Krankheitszeichen boten, deren Ausmaße von der Art der Anästhesie und dem Charakter des Eingriffes abhängen. *Heinz Lossen* (Darmstadt).

Palmieri, V. M.: La diagnosi della morte reale mediante i raggi X. (Die Diagnose des wirklichen Todes mit Hilfe der Röntgenstrahlen.) Rif. med. Jg. **43**, Nr. 49, S. 1170—1171. 1927.

Palmieri berichtet über die Mitteilung des spanischen Radiologen Piga, welcher glaubt, daß mit Hilfe der Radioskopie festgestellt werden könne, ob ein Mensch wirklich tot sei oder nicht, auf Grund folgender Beobachtung: Wenn bei der Thoraxdurchleuchtung das Herz sich noch bewegt, so ist der Tod noch nicht eingetreten; wenn aber während einiger Minuten durch die Radioskopie keine Bewegung des Herzens zu bemerken ist, so ist das Individuum tot. Um jeden Zweifel zu beseitigen, soll eine Herzaufnahme bei langer Expositionszeit gemacht werden. Bei schlagendem Herzen wird das Bild verwischt, bei totem Herzen wird das Bild scharf (!). *Lüdin* (Basel).

Bramwell, J. Crighton, and J. B. Duguid: Aneurysmal dilatation of the left auricle. (Aneurysmatische Erweiterung des linken Vorhofes.) (*Roy. infirm. a. pathol. dep., univ., Manchester.*) Quart. journ. of med. Bd. **21**, Nr. 82, S. 187—210. 1928.

Verff. beschreiben 2 Fälle von extremer Erweiterung des linken Vorhofes bei rheumatischem Herzfehler. Daran anschließend werden eine Reihe ähnlicher Fälle aus der Literatur

Digitized by Google

zitiert. Es ergibt sich, daß kein bestimmter Zusammenhang dieser Erweiterung mit der Art der Mitralklappenerkrankung (Stenose, Insuffizienz) besteht; auch Perikardialadhäsionen kommen ätiologisch nicht in Frage; denn sie fanden sich nur in einem Teil der Fälle. In denjenigen Fällen, wo die Vorhofswand histologisch untersucht wurde, fand sich Ersatz des Muskelgewebes durch Bindegewebe, womit die Berechtigung zur Bezeichnung aneurysmatische Erweiterung gegeben ist. Überraschend ist die körperliche Leistungsfähigkeit solcher Patienten: Die Ventrikelmuskulatur ist eben wenig oder gar nicht pathologisch verändert. Durch den breiten Kontakt des linken Vorhofes mit Wirbelsäule und hinterer Thoraxwand ergibt sich klinisch deutliche Fortleitung der Herzgeräusche zum Rücken und paravertebral Dämpfung. Fall 1 : 25 ♂; Röntgen: Herzschatten transversal fast die ganze Thoraxbreite ausfüllend, so daß rechts eine Ähnlichkeit mit Pleuraerguß besteht; im Schrägdurchmesser Retrokardialraum ausgefüllt; im Vorderbild am linken Herzrand das dem linken Vorhof entsprechende Areal pulsierend; da aber Vorhofflimmern ((= Lähmung) bestand, war die Pulsation nur durch passive Erweiterung durch das regurgitierende Blut zu erklären. Obduktion: Kollaps eines Großteils des rechten Unterlappens. Mitralinsuffizienz. Linker Vorhof reicht weit über den rechten Vorhof nach rechts fast an die rechte Thoraxwand heran, ist etwa so groß wie die 3 übrigen Herzkammern, 1080 ccm Flüssigkeit einfüllbar. Die rechte (fibrös umgewandelte) Hälfte wesentlich stärker von der Erweiterung betroffen. Zum Teil Perikard adhärent. Ist die Erweiterung weniger extrem, findet man am rechten Herzrand zwei konvexe Bogen, von denen der obere dem linken, der untere dem rechten Vorhof angehört. — Literatur.

Rösler (Wien).

Bedford, D. Evan: Extreme dilatation of the left auricle to the right. (Hochgradige Erweiterung des linken Vorhofes rechtwärts.) (*Cardiogr. dep., London hosp. a. nat. hosp. f. dis. of the heart, London.*) Americ. heart journ. Bd. **3**, Nr. 2, S. 127—138. 1927.

Fall 1: 21 ♀; klinisch bemerkenswert systolische Pulsationen in der rechten Axilla. Keine Zeichen von Herzschwäche; Mitral- und Aortenvitium. Schluckbeschwerden. Röntgen: Sehr großes Herz, rechts an die Thoraxwand heranreichend (linker Vorhof). Mr 10,7 cm, Ml 8,4 cm; der rechte Rand zeigt systolische Pulsation; Oesophagus erscheint nach rechts und hinten verlagert, dabei beträchtlich verschmälert. Fall 2: 35 ♀; systolische Pulsationen in der rechten Axilla; keine Zeichen von Herzschwäche; Mitral- und Aortenvitium. Röntgen: Die beträchtliche Verbreiterung nach rechts ebenfalls durch linken Vorhof bedingt. Oesophagus nach rückwärts verlagert. Es wird auf die Pathologie solcher Fälle (fibröse Umwandlung und Dehnung der Wand des linken Vorhofes) eingegangen. Klinisch können durch die Vorhofserweiterung Symptome von Pleuraerguß vorgetäuscht werden; ist die Erweiterung weniger ausgesprochen, dann läßt überhaupt erst die Röntgenuntersuchung diesen Befund erheben.

Rösler (Wien).

Martagão Gesteira, J.: Les signes aortiques de l'hérédo-syphilis chez l'enfant. (Die Aortensymptome der hereditären Syphilis beim Kinde.) (*Clin. méd. des enfants, fac. de méd., Bahia.*) Arch. de méd. des enfants Bd. **30**, Nr. 11, S. 633—649. 1927.

Nach Rubiao Meira ist die Akzentuation des 2. Aortentons ohne sonstiges akustisches Zeichen und bei normalem Blutdruck ein Zeichen von Syphilis. Diese Behauptung wird bestritten, da beim Erwachsenen eine Reihe von Prozessen Aortenläsionen hervorrufen können. Verf. fand jedoch das gleiche akustische Zeichen sehr häufig bei Kindern, die an hereditärer Syphilis litten. Die Erscheinung ist beim Kinde um so eigenartiger, als im Kindesalter meist der 2. Pulmonalton stärker als der 2. Aortenton ist. Seine Untersuchungen werden bestätigt durch die röntgenologischen Untersuchungen der Dr.Dr. Beretervide, die bei hereditär-syphilitischen Kindern eine Verbreiterung der Aorta sowohl im sagittalen als auch im ersten schrägen Durchmesser nachweisen konnten. Dabei wird festgestellt, daß die Lage der Aorta bei dem Kinde eine etwas andere ist als beim Erwachsenen, woraus die Autoren den Schluß ziehen, daß der angeblich der Pulmonalis zugehörige Ton in Wirklichkeit auf die Aortenklappen zurückzuführen ist. Aus der Häufigkeit des verstärkten 2. Pulmonaltons wird auf eine Häufigkeit der hereditären Syphilis geschlossen. Nach Beretervide ist der Querdurchmesser der aufsteigenden Aorta bis zum 8. Lebensjahr 1 cm, bis zum 14. Lebensjahr 1,3 cm (gemeint ist wohl die Untersuchung im ersten schrägen Durchmesser). Betont wird, daß bei allen derartigen Fällen nur eine Akzentuation oder ein mehr oder weniger ausgesprochenes Geräusch des 2. Aortentons besteht. Verf. gibt die Krankengeschichten von 9 Fällen, bei denen bei hereditärer Lues eine Betonung des 2. Aortentons und eine Verbreiterung der Aorta festgestellt wurde.

Digitized by Google

Nach antiluetischer Behandlung wurde der auscultatorische Befund geringer bzw. normal, in 2 Fällen ließ sich außerdem eine Verminderung der Aortenbreite feststellen. Verf. diskutiert die Ätiologien, die zu einer Veränderung der Aorta führen können, dabei steht die Syphilis an der Spitze (80%). Das Vorkommen von Aortiden nach Blattern und Malaria wird bestritten, nach Diphtherie und Tuberkulose sind nur selten Aortenveränderungen beobachtet. Syphilitische Aortiden sind angeblich beim Kinde nichts Seltenes, auch die Mehrzahl der Fälle, bei denen im späteren Alter eine Aortenlues festgestellt, ohne daß sich eine Infektion nachweisen läßt, sind wahrscheinlich auf hereditäre Prozesse zurückzuführen. *Gotthardt* (München).

Le Goff: Calcification du péricarde. (Calcification des Perikards.) Bull. et mém. de la soc. de radiol. méd. de France Jg. 15, Nr. 144, S. 329—330. 1927.

Kurzer Bericht über eine 42jährige Patientin, bei der sich ohne vorausgegangene Erkrankung ein Ascites einstellte, der im Laufe mehrerer Jahre allmählich zunahm. Klinisch bestand nur eine Tachy-Arythmie, Dyspnoë und leichte Cyanose. Erst bei einer wegen Dyspepsie vorgenommenen Magendurchleuchtung wurde eine Verkalkung des Perikards festgestellt, die den Herzschatten allgemein verstärkte und eine Randschale und Schattenflecke auf der Fläche des Herzschattens zeigte. *Steffens* (Berlin).

Jacoby, Paul: Arteriosclerosis of the Aorta abdominalis. (Arteriosklerose der Aorta abdominalis.) (*5. congr. of the Northern Assoc. of Med. Radiol., Copenhagen, 30. VI. to 2. VII. 1927.*) Acta radiol. Bd. 8, H. 6, S. 594. 1927.

Die Arteriosklerose der Aorta abdominalis verrät sich auf sagittalen Röntgenbildern durch streifenförmige Schatten links der Wirbelsäule. Bei seitlicher Ansicht sieht man 2 Kalkschatten, die parallel mit der Wirbelsäule ziehen und sich auf der Höhe des 4. Lendenwirbels miteinander vereinigen. Es ist möglich, selbst in leichten Fällen durch das seitliche Röntgenbild die Arteriosklerose festzustellen. Akerlund weist darauf hin, daß es gar keiner seitlichen Aufnahme bedürfe, sondern daß eine leichte Linksdrehung des Patienten vollkommen genüge, um die besten Bedingungen für die Darstellung der Kalkschatten zu bekommen. Bei älteren Leuten sei der Nachweis dieser Kalkschatten übrigens ein ganz gewöhnlicher Befund. *Hans Kloiber.*

Dietrich, Else: Beitrag zur Diagnostik der Pulmonalsklerose. (*Inst. f. physikal. Therapie u. Röntgenol., Univ. München.*) Fortschr. a. d. Geb. d. Röntgenstr. Bd. **36**, H. 5, S. 990—997. 1927.

Es wird eine Übersicht über die zu röntgenologisch erkennbarer Pulmonalis-erweiterung führenden Prozesse gegeben. 1. Angeborene Fehler: Ungleiche Teilung des Truncus art., Ductus Botalli persist., Defekt des Ventrikelseptums mit konsekutiver Mehrbelastung des rechten Ventrikels und der Lungenarterie, großer Defekt der Vorhofsscheidewand (Assmann), manche Fälle von Pulmonalstenose (Preßstrahlwirkung — Volhard). 2. Erworbene Erkrankungen: Endokard. Pulmonalinsuffizienz; sekundäre Pulmonalsklerose als Folge von Erkrankungen, die zu chronischer Blutdrucksteigerung im kleinen Kreislauf führen: Cirrhose des Lungengewebes, hochgradiges Emphysem, postpneumonische Schrumpfung, Pleuraadhäsionen, Mitralstenose. Die primäre genuine Pulmonalsklerose ist ätiologisch ungeklärt. Klinisch kommt es ohne vorausgehende Erkrankung zu Herzinsuffizienz; Blutdruck, Puls o. B. Es sind also für die röntgenologische Diagnose der primären Pulmonalsklerose wichtig: In der Anamnese gesundes Kindesalter, Fehlen von Infektionskrankheiten mit konsekutiver Endokarditis; Fehlen von ausgedehnten Veränderungen des Lungenparenchyms. Anatomisch erscheint der rechte Ventrikel hypertrophisch-dilatiert; die Sklerose kann schon den Konus und die Hauptäste ergreifen, immer zeigen die kleineren und kleinsten Gefäße Intimaverdickung.

Fall: 49 ♀; anamn. Herzklappenentzündung; Rö.: Herz stark links verbreitert, stark prominenter stark pulsierender Pulmonalbogen mit Eigenpulsation der Hili; Hilusgefäß rechts mächtig verbreitet (Normalwert 13 mm bei 1,50 Distanz ausgemessen Assmann); (der linke Hilusschatten ist ja, weil die Herzmasse mehr links liegt, p. a. schwer zu sehen). WaR. neg., Sachs-Georgi +; Cyanose, Herzgeräusche. Obduktion: an sämtlichen Klappen verruköse Endokarditis, Erweiterung des Konus und der Stammäste der Pulmonalis. Typische histologische

Digitized by Google

Bilder. Es wird angenommen, daß die Infektion vom linken Herzen (mitralis) auf dem Wege eines offen gebliebenen Foramen ovale zum rechten Herzen und von da in die Lungengefäße fortgeschritten sei. *Rösler* (Wien).

Atmungsorgane (einschl. Nasennebenhöhlen, Hilusdrüsen, Zwerchfell).

Casellas, P. R.: The rôle of roentgenology in diseases of the chest. (Die Bedeutung der Röntgenuntersuchung bei Erkrankungen des Thorax.) Arch. of physical therapy, X-ray, radium Bd. 8, Nr. 12, S. 615—620. 1927.

Für die Beurteilung des Röntgenbildes ist die genaue Kenntnis der normalen und pathologischen Anatomie der betreffenden Organe und der Variationsmöglichkeiten erforderlich. Die Technik der Aufnahme ist auf die Eigenart des Falles einzustellen, was eine vorausgehende Durchleuchtung erleichtert. Es werden kurzzeitige Aufnahmen im Stehen gemacht, die wegen der besseren Durcharbeitung Blitzaufnahmen vorgezogen werden. Das Vorhandensein eines Spannungsreglers, Exaktheit der Entwicklung und stereoskopische Aufnahmen der Lungen sind unerläßlich. Bei Lungenuntersuchungen handelt es sich meist um Tuberkulose oder Tuberkuloseverdacht. Der Wert der Röntgenuntersuchung ist dabei mehr prognostischer als diagnostischer Art. Verf. teilt die Tuberkulose in miliare, chronisch-ulcerative und chronisch-fibröse Formen ein. Die Miliartuberkulose ist die akute Form der Erwachsenentuberkulose; entsprechend dem pathologisch-anatomischen Bild sieht man eine Aussaat kleinster weicher Herde über die ganzen Lungen, wobei die entzündlichen Prozesse der Pleura zu einer diffusen Verwaschung des ganzen Bildes und die geringe Exkursion der Zwerchfelle zu fehlender Entfaltung der phrenicocostalen Winkel führt. Die chronisch-ulcerative Tuberkulose verursacht meist in den oberen, selten in den unteren Partien Infiltrationen. Die Dichte des Schattens hängt von der Menge des Flüssigkeitsgehaltes ab. Durch die Begrenzung und Intensität des Schattens lassen sich bis zu einem gewissen Grad Schlüsse ziehen, ob es sich um frische oder ältere Prozesse handelt. Wenn der Infiltrationsprozeß abgeschlossen ist und eine Lösung der Exsudation mit Zerstörung des Lungengewebes eintritt, zeigt sich eine vermehrte Strahlendurchlässigkeit. Derartige Partien sind meist unregelmäßig und in dichter verschatteter Zone zu finden. In diesem Zustand handelt es sich um eine Umwandlung und Erweichung des Parenchyms, ohne daß es dabei zur Kavernenbildung gekommen ist. Anschließend kann eine Vernarbung in Form von Zellproliferationen eintreten, die sich röntgenologisch als fleckige dichte Bezirke mit geringer Lungenzeichnung ausprägen. Schreitet der Prozeß fort, so kommt es zur Kavernenbildung. Kavernen können auf zwei Arten entstehen, entweder durch Druck des zurückgehaltenen Sekretes im Erweichungsherd, oder durch Verflüssigung käsiger Partien, die nicht mit dem bronchialen Stamm in Verbindung stehen. Im ersten Fall nimmt die Tiefe des Röntgenschattens zu. Bei dem Einbruch der Kaverne in den benachbarten Bronchus nimmt die Intensität der Verschattung ab. Bei der Erweichung verkäster Herde tritt keine Veränderung der Schattentiefe ein, weil die Absorption des Sekrets und der Käsemassen gleich ist. In diesem Fall kann eine Kaverne lange Zeit übersehen werden. Sie ist erst zu diagnostizieren, wenn sie durch Drainage entleert wird. Die Größe der Kaverne kann durch zunehmenden Zerfall oder durch Zusammenfließen mehrerer kleiner Kavernen zunehmen. Bei Beginn der Ausheilung zeigt die Kaverne dichteren Ringschatten, der meist unregelmäßig ist, besonders im inneren Teil des Schattenrings. Nur alte cirrhotische Kavernen nehmen vollkommene Ringgestalt an. Chronisch-ulcerative Tuberkulose kann durch Fibrosebildung zum Stillstand kommen, die Schatten werden dabei dichter, die Kavernen können gleich groß bleiben oder schrumpfen. Der Ringwall wird schmäler. Bei der cirrhotischen Tuberkulose bildet sich schon relativ früh ein Narbengewebe um den Erkrankungsherd, das ihn abschließt, dabei besteht im verkästen Gewebe eine Neigung zur Verkalkung. Röntgenologisch finden sich einzelne intensive, fleckförmige Trübungen oder Schattenstreifen und Bänder, die meist vom Hilus aus die Lunge durchziehen und zur Schrumpfung derselben führen können. Für die Bronchi-

Digitized by Google

ektasendiagnostik ist die Bronchialfüllung mit jodhaltigem Öl wichtig. Ungelöste chronische Pneumonien können diagnostisch große Schwierigkeiten bereiten. Ebenso ist die Differentialdiagnose Tuberkulose und Stauung sowie beginnende Pneumokoniose häufig nicht ohne weiteres röntgenologisch zu stellen. Pleuritische Schwarten geben keinen Anhalt für die Ätiologie der vorausgegangenen Erkrankung. Lungenabscesse machen im allgemeinen einen ziemlich dichten Schatten. Akute Entzündung der Mediastinaldrüsen ist selten und meist nicht tuberkulöser Natur. Mediastinales Empyem bedingt eine härtere Aufnahmetechnik. Chronische Drüsenschwellung des Mediastinums kann durch Tuberkulose oder nichtspezifische Infektion hervorgerufen werden. Bei der kindlichen Tuberkulose mit Ausnahme der Miliartuberkulose,, macht der Prozeß in den Mediastinaldrüsen halt. Die Diagnose soll sich jedoch nicht allein auf das Röntgenbild, sondern auf den ganzen klinischen Befund gründen. Unter Umständen finden sich auch infiltrative Prozesse in den unteren Partien der Lungen, die nicht auf Tuberkulose, sondern auf Inhalation anderen infektiösen Materials zurückgehen. Die Differentialdiagnose Aneurysma und mediastinaler Tumor ist nicht aus dem Fehlen der Pulsation allein zu stellen, da wandständige Thromben eine Fortleitung der Pulsation verhindern können. Hier sind Serienaufnahmen zur Wachstumskontrolle notwendig. Für die Untersuchung des Herzens ist die Kombination klinischer und röntgenologischer Untersuchung unerläßlich, wenn man auch durch verfeinerte Technik bessere Aufschlüsse über die Beteiligung der verschiedenen Herzabschnitte bei der Erkrankung erhalten kann. *Gotthardt* (München).

Tribout et Robert Azoulay: Section d'études scientifiques de l'œuvre de la tuberculose. Etude radiologique du poumon normal. (Wissenschaftliche Untersuchungen über die Tuberkulose. Röntgenbild der normalen Lunge.) (*Serv. de clin. méd., hôp. Saint-Antoine, Paris.*) Rev. de la tubercul. Bd. 8, Nr. 6, S. 867—898. 1927.

Die ganzen derzeitigen Kenntnisse über Technik der Lungenuntersuchung und Darstellung des normalen Thorax sind zusammengefaßt. Verf. legt auf die Durchleuchtung wenig Wert. Wichtig sind sehr kurzzeitige Aufnahmen, so daß nicht nur die Atembewegung, sondern auch die Gefäßpulsation keine störende Doppelkontur machen kann: höchstens $^1/_4$—$^1/_8$ Sek. Angewandt wird vor allem die Hartstrahltechnik: 100 kV bei 40—50 mA. Entfernung: 80 cm ist das Minimum, 1,2—1,5 m das Optimum. Tiefes Inspirium mit Vorschieben der Schulterblätter. Zeichen einer richtigen Aufnahme sind: 1. Glatte Kontur von Zwerchfell und Herzschatten. 2. Knochenstrukturdarstellung in Clavicula und Rippen. 3. Sichtbarkeit der obersten 4—5 Brustwirbelkörper durch den Mittelschatten. 4. Der Herzschatten muß die übrigen Wirbelkörper bis auf eine Konturandeutung verdecken. 5. Sichtbarkeit des Trachealschattens bis zur Aorta. Sehr ausführlich wird die Röntgenanatomie des Thorax behandelt, auf deren gesamte Einzelheiten ein Referat nicht eingehen kann. So wird z. B. bis ins einzelne die Frage der Hilusstruktur besprochen; dabei wird den Lungenvenen nur eine geringe Rolle bei der Entstehung des Hilusschattenbildes zugeschrieben — die entsprechenden deutschen Arbeiten werden nicht erwähnt. Besonders geeignet sind Fernstereoaufnahmen nach dem Verfahren von Dioclès.

In der Aussprache betont Zimmern, daß die Ärzte, die geringeren Wert auf Durchleuchtung legen, häufig schlechte Dunkeladaptionsfähigkeit — die wechsele bei dem einzelnen Menschen — besitzen, oder wenig ausgesprochene Lichtstärkendifferenzen im Dunkeln schlecht unterscheiden können. Auch Aimé hält bei den meisten Kranken eine Durchleuchtung für ausreichend. Francis Bordet betont, daß es trotz aller unserer neueren Erkenntnisse zwischen dem ganz normalen und dem deutlich pathologischen Bilde einen sehr breiten Übergang gibt; hier bereitet besonders die Hiluszeichnung Schwierigkeiten. Bei diesen Fällen helfen nur klinische Angaben weiter. Über die periphere Lungenzeichnung ist überhaupt noch wenig bekannt; Chaperons Behauptung, daß nur die Arterien sich deutlich darstellen, wird bezweifelt. *Goette* (Heidelberg).

Wahneau, Erica: Über den Wert des Röntgenbildes bei der Diagnose der aktiven Bronchialdrüsentuberkulose im Kindesalter. (*I. med. Abt., allg. Krankenh.*,

Digitized by Google

Hamburg-Barmbek.) Beitr. z. Klin. d. Tuberkul. Bd. **67**, H. 5/6, S. 601 bis 619. 1927.

Für die schwierige Diagnose der Bronchialdrüsentuberkulose hat sich, im Gegensatz zu manchen anderen Urteilen, das Röntgenbild in Verbindung mit Anamnese und Prüfung der Tuberkulinempfindlichkeit als besonders wertvoll erwiesen. Wenn die Pirquetsche Reaktion negativ ausfällt, soll sie durch die Mantouxsche Stichreaktion und evtl. noch durch die Morosche Salbenprobe ergänzt werden. Der Röntgenologe des Krankenhauses (Haenisch) entscheidet nur darüber, ob der Hilusschatten als pathologisch anzusehen ist oder nicht; die Differentialdiagnose zwischen spezifischer und unspezifischer Hiluserkrankung wird der Klinik vorbehalten. Auch auf nichtspezifischer Basis entstandene Hilusveränderungen bzw. Drüsenschwellungen können u. U. über Jahre erkennbar bleiben. Die Diagnose auf Bronchialdrüsentbc. ist häufig nur per exclusionem zu stellen, manchmal bleibt es bei einer Wahrscheinlichkeitsdiagnose. Besonders wichtig ist die mehrfache Röntgenkontrolle in Abständen von $^1/_2$—1 Jahr. Senkungsgeschwindigkeit und qualitatives Blutbild sind von ziemlich geringem Werte. Verf. gliedert ihr Material von 132 Beobachtungsfällen in 4 Gruppen. Bei der 1. Gruppe konnte der Verdacht auf Bronchialdrüsentuberkulose wegen negativen Ausfalls der Tuberkulinproben ohne weiteres abgelehnt werden; die Ursache einer etwaigen Hilusverdichtung war in diesen Fällen Bronchitis, Bronchopneumonie, Masern u. v. a.; die Fälle mit deutlich verändertem Hilusschatten zeigten im Laufe der Beobachtung sichere Rückbildungstendenz. Eine 2. Gruppe mit positiver Tuberkulinprobe umfaßt die Fälle mit aktiver Tuberkulose, die aber auf andere Organe oder nur zu einem kleineren Teil auch noch gleichzeitig in den Bronchialdrüsen lokalisiert war. Die in dieser Gruppe sehr häufig gefundene Hilusverstärkung konnte als spezifisch angesprochen werden. Die 3. Gruppe hatte zwar positive Tuberkulinreaktionen, doch war die Tuberkulose als inaktiv anzusehen. Die hier gefundenen Hilusveränderungen konnten auf Grund der Anamnese, des klinischen Befundes und der fortlaufenden Röntgenkontrolle als unspezifisch erkannt werden, wenn auch einige Male erst nach einer längeren Zeit diagnostischer Zweifel. Die 4. Gruppe umfaßt Kinder mit positiver Tuberkulinreaktion, aber erheblich veränderten Hilusschatten mit eingestreuten Käse- oder kalkdichten Drüsenschatten; die Bronchialdrüsentuberkulose war aktiv. Anamnestisch ergab sich häufig Aufenthalt in tuberkulösem Milieu, bei 6 Fällen (unter den 39 dieser 4. Gruppe) eine Keratitis phlyctaenulosa, ferner allgemeine, auf die Aktivität des Prozesses hinweisende klinische Symptome, wie Temperatursteigerungen, Mattigkeit usw. Bei anderen Fällen konnte die Diagnose erst gesichert werden durch die fortlaufende Beobachtung, die bei schlechtem Gedeihen eine deutliche Zunahme oder mindestens keine Abnahme der an sich schon meist ausgesprochenen Lungenwurzelveränderungen aufdeckte. Die zuverlässige Bewertung der Hilusröntgenbilder ist namentlich deswegen so schwierig, weil vom Normalen zum Pathologischen ein ganz kontinuierlicher Übergang besteht und stärkere Variationen der Normalbilder aus aufnahmetechnischen und anatomischen Gründen vorhanden sind. Noch schwerer als die Frage nach der Spezifität der Hilusprozesse ist die nach der Aktivität derselben zu entscheiden. Die einmalige Untersuchung der Kinder durch den Kassen- oder Schularzt liefert niemals eine einwandfreie Diagnose. Die fortlaufende sorgfältige Beobachtung des von der Verf. bearbeiteten Materials ergab bei 30% der als verdächtig eingewiesenen Fälle eine tatsächliche aktive Bronchialtuberkulose. *Saupe* (Dresden).

Wiese, Otto: Röntgenbefunde nichttuberkulöser intrapulmonaler Höhlenbildungen. (*Kaiser Wilhelm-Kinderheilst., Landeshut, Schles.*) (*2. Tag. d. dtsch. Tuberkul.-Ges., Bad Salzbrunn, Sitzg. v. 9.—10. VI. 1927.*) Beitr. z. Klin. d. Tuberkul. Bd. **67**, H. 1/3, S. 220—235. 1927.

Der Verf. erinnert unter Hinweis auf seine Monographie „Bronchiektasien im Kindesalter" (Springer 1927) daran, daß kleinwabige Lungenzeichnung und Auftreten

Digitized by Google

dünner, haarscharf konturierter Ringschatten durch bronchiektatische Hohlraumbildung verursacht werden können. Der Einwand, daß es sich um interstitielle Bindegewebsverdichtungen handeln könne, wird durch Jodipinfüllungsbilder widerlegt. Bronchiektasen sind im Kindesalter häufiger als gewöhnlich angenommen wird. *Saupe* (Dresden).

Reinberg, S. A.: Über sogenannte trockene Bronchiektasien. (*Staatsinst. f. Röntgenol. u. Radiol., Leningrad.*) Beitr. z. Klin. d. Tuberkul. Bd. 67, H. 5/6, S. 507 bis 517. 1927.

Die alte klinische Anschauung, daß das mehrschichtige Sputum und die Art seiner Absonderung typisch und notwendig für die Diagnose „Bronchiektasien" sei, ist durch die röntgenologische Kontrastdarstellung der Bronchien erschüttert worden. Es gibt eine ganze Reihe von Fällen, bei denen das Sputum sehr gering und uncharakteristisch ist, ja völlig fehlen kann, und die Verf. deshalb als „trockene" Bronchiektasien bezeichnet. Verf. bringt die Krankengeschichten und Röntgenbilder 6 solcher Fälle. Fast regelmäßig (unter 95 sichergestellten Fällen von Bronchiektasen beobachtete Verf. es nur 4mal nicht!) bestanden Lungenblutungen. Letzteres Symptom kann daher, trotz weitverbreiteter gegenteiliger Ansicht, zu den konstantesten Symptomen der Bronchiektasen gezählt werden. *Wierig* (Hamburg).

Ballon, David H., und Harry C. Ballon: Einige Beobachtungen über den Wert des Lipiodols als Hilfsmittel in der Diagnose und als Wegweiser in der Behandlung von Krankheiten des Bronchopulmonaltraktes. (*Dep. of. bronchoscopie, roy. Victoria hosp., Montreal.*) Monatsschr. f. Ohrenheilk. u. Laryngo-Rhinol. Jg. 61, H. 11, S. 1197 bis 1234. 1927.

Die sehr interessante Arbeit, die mit vorzüglichen Röntgenbildern illustriert ist, sucht in die doch noch nicht ganz klaren Verhältnisse des Wertes und der Gefährlichkeit der Lipiodolinjektion System hineinzubringen. Zu diesem Zwecke werden erst einmal die Lungenabscesse im Hinblick auf die Möglichkeit einer Klärung durch Kontrastfüllung klassifiziert, und dann die Bronchiektasien in radiologische Typen nach Lipiodolschatten eingeteilt (trauben-, keulen-, zylinder-, sack-, perlenförmig) neben der klinisch und pathologisch-anatomischen Rubrizierung. Der bronchoskopischen Methode der Injektion des Lipiodols wird das Wort geredet, die den großen Vorteil der gleichzeitigen Beobachtung des Zustandes der Bronchein im Rahmen der Bronchoskopie bringt, die außerdem erlaubt, die störenden Sekrete abzusaugen und von der Bronchialschleimhaut Kulturen zu nehmen. Natürlich ist die Bronchoskopie nicht immer anwendbar, wofür dann auch die sog. transglottische Methode und die Aspirationsmethode gute Resultate auf die Platte bringen kann; die letztere (bei tiefer Einatmung tropfenweise Aspiration des Lipiodols) die weniger sichere Zufuhr. Die Menge des Lipiodols soll höchstens 40 ccm betragen, lieber weniger. Positive Schatten nach Lipiodolinjektion sollen vernachlässigt werden, die nicht ihre Erklärung durch die Krankengeschichte oder physikalische Symptome finden. Umgekehrt muß bei Auftreten von Schatten im Röntgenbild (ohne sonstige Erklärung) auch nach einer stattgehabten Kontrastfüllung geforscht werden. Bei exsudativen Formen der Lungentuberkulose und bei gewissen akuten Pneumonien darf die Methode nicht benutzt werden, wie überhaupt bei infektiösen Prozessen das Gefahrenmoment doch noch recht groß ist und jeder früher oder später nach Lipiodolinjektion auftretende Schaden weitgehendste Beachtung verdient. *Albanus* (Hamburg).

Coniglio, Giuseppe: Incidenti e reazioni da iniezioni di olio jodato. (Zwischenfälle und Reaktionen nach Jodölinjektionen.) (*Istit. di radiol., univ., Milano.*) Rif. med. Jg. 43, Nr. 50, S. 1186—1190. 1927.

Coniglio berichtet über plötzliches Auftreten von schweren Krankheitserscheinungen (hohes Fieber, Cyanose, kleiner Puls usw.) nach Injektion von Jodöl in den Bronchialbaum. Schwierig bleibt es, stets zu entscheiden, ob der Krankheitsverlauf die Ursache dieser Bilder war oder die Injektionsmaßnahme. Immerhin ist größte Vorsicht bei der Einspritzung wie der Wahl der Jodmenge geboten. *H. Lossen* (Darmstadt).

Digitized by Google

Dickinson, J. C.: Pneumonia: A serial X-ray study. (Serien-Röntgenuntersuchungen bei Pneumonie.) (*Serv. of Gordon Keller mem. hosp., Tampa, Fla.*) Southern med. journ. Bd. **20**, Nr. 12, S. 936—941. 1927.

Mit einem kleinen, transportablen Apparat wurden in den verschiedenen Stadien von Pneumonien Röntgenaufnahmen gemacht. Auch den Schwerkranken strengt eine solche Untersuchung weniger an, als eine Perkussion. Eine Pneumonie kann röntgenologisch früher diagnostiziert werden, als auf irgendeine andere Weise. Fortschreiten und Stillstand kann genau beobachtet werden. Deutlich ist vor allem eine allmähliche Vergrößerung des Herzens (T. D. von 13,3 bis auf 15,8 cm!), die nach der Krisis rasch zurückgeht. Pseudokrisen entsprechen Lösung einzelner Lappen- oder Lappenbezirke.

Aussprache: W. V. Blake, Tampa hält diese Untersuchung vom Standpunkt der frühen Diagnose und Prognose für notwendig. W. F. Manges, Philadelphia, würde sich bei einer Thoraxerkrankung täglich eine Röntgenaufnahme machen lassen, da traurige Komplikationen leicht übersehen werden. *Goette* (Heidelberg).

Wynn, W. H.: Chronic influenzal fibrosis of the lungs. (Chronische durch Influenzabazillen bedingte Lungenfibrose.) (*Gen. hosp., univ., Birmingham.*) Lancet Bd. **213**, Nr. 19, S. 964—967. 1927.

Fibröse Prozesse der Lungen treten nicht selten im Gefolge der Influenza auf. Ihre Zahl hat seit der letzten Grippeepidemie zweifellos stark zugenommen. Die Erkrankung wird häufig mit chronisch indurierender Tuberkulose verwechselt. Bei ähnlichen Prozessen in der Jugendzeit spielen Masern und Keuchhusten meist die auslösende Rolle. Der Influenzabacillus hat sich in allen vom Verf. beobachteten Fällen, sei es im Sputum, sei es im nasopharyngealen Sekret, nachweisen lassen. Beide Geschlechter sind an der Erkrankung ziemlich gleichmäßig vertreten, das Alter zwischen 30 und 55 zeigt die meisten Fälle. Die physikalischen Erscheinungen wechseln mit der Ausdehnung und Stärke der Erkrankung, asthmatische Erscheinungen sind nicht selten. Massige Fibrosen und größere Bronchiektasien sind Ausnahmen. Röntgen ist für exakte Diagnose unerläßlich. Lange fortgesetzte Vaccination mit autogenen Keimen in steigenden Dosen können therapeutisch bedeutsam sein. *Oberndorfer* (München).

Macaigne et Nicaud: Sclérose nodulaire du poumon à type miliaire. Images radiologiques. (Knotige Lungensklerose mit dem Röntgenbild der Miliartuberkulose.) Bull. et mém. de la soc. méd. des hôp. de Paris Jg. **43**, Nr. 33, S. 1563—1574. 1927.

Ausführliche Beschreibung eines Falles von knotig-miliarer Lungensklerose bei einem Mann mit positiver WaR. und stenosierendem Magentumor. Tod post operationem. Das Röntgenbild der Lunge entsprach dem einer miliaren Aussaat mit gruppenförmiger Herdanordnung. Anatomisch fanden sich kleine Herde in verschiedensten Stadien: Alveolitis, knotige, und fibröse, schalenartig aufgebaute Herdchen. Ätiologisch glaubt Verf., Lues und Tuberkulose ausschließen zu können. Vielleicht ist ein in den Herden reichlich gefundenes Stäbchen von der Art des Bacillus mesentericus vulgatus als Erreger anzusehen. *Goette* (Heidelberg).

● **Ickert, Franz: Staublunge und Staublungentuberkulose. (Die Tuberkul. u. ihre Grenzgeb. in Einzeldarstell. Hrsg. v. L. Brauer u. H. Ulrici. Bd. 4.)** Berlin: Julius Springer 1928. VI, 64 S. u. 7 Abb. RM. 4.80.

Pneumokoniosen sind nach einer Definition von Wilson (1909) diejenigen disseminierten Lungenfibrosen, die durch gewohnheitsmäßige Staubinhalation in Gewerbebetrieben verschiedenster Art hervorgerufen werden. Für die Kombination der Pneumokoniose mit Tuberkulose empfiehlt sich die Bezeichnung Koniotuberkulose bzw. Staublungentuberkulose. Organischer Staub (von Kohle abgesehen) erzeugt zwar Bronchitis, Bronchopneumonien und als Folgezustände Emphysem und Asthma, aber, sofern keine Verunreinigungen mit anorganischem Material vorliegen, keine Pneumokoniose. Verf. zieht aus einer Besprechung der in der Literatur niedergelegten Tierversuche, soweit nur Staub inhaliert wurde, das Fazit, daß eine der menschlichen Pneumokoniose gleiche Tierlungenerkrankung nicht oder höchstens in auffällig geringem Umfange gefunden wurde. Die Gefährlichkeit krystallinischer Kieselsäure steht aber heute fest,

Digitized by Google

während Kohlenstaub viel weniger gefährlich und Kalkstaub als fast harmlos zu bezeichnen ist. Wichtig ist, daß in Tierversuchen, in denen die Staubinhalation von einer tuberkulösen Reinfektion (Jötten und Arnoldi) gefolgt wurde, Fibrose auftritt, somit Verhältnisse geschaffen werden, welche der menschlichen Koniotuberkulose weitgehend ähneln. Metallschleifstaub ist hinsichtlich der Tuberkulosebegünstigung am schlimmsten. Reiner Metallstaub, ohne Kieselsäurebeimengung, ist verhältnismäßig ungefährlich. Aus dem Kapitel über die pathologische Anatomie der Staublunge sei besonders hervorgehoben, daß man nach den neueren Untersuchungen (Mavrogordato, Verf. u. a.) verschiedene Knötchentypen in den pneumokoniotischen Lungen zu unterscheiden hat: 1. „Blockadeknötchen", die nach Verf. in der Mitte ein winziges Blutgefäß enthalten, 2. scharf abgesetzte reine Pneumokoniose- bzw. Silikoseknötchen (Pseudotuberkel), 3. unscharf begrenzte Knötchen entzündlicher Genese, die den Puhlschen Herden ähnlich sind. Vieles spricht dafür, daß neben dem Staub zum Zustandekommen der Pneumokoniose noch ein zweiter Faktor, eine Infektion, zumeist eine durch Tuberkelbacillen bedingte, erforderlich ist (Watkins-Pitchford, Verf. u. a.). Die Tuberkuloseerkrankung nimmt in der Staublunge einen ausgesprochen chronischen, mit Cirrhose einhergehenden Verlauf. Gleichwohl ist, mit Engel, davor zu warnen, allgemein die Staubarbeit als für Tuberkulose nützlich anzusehen. Das Röntgenverfahren ist die einzige Methode, um die Staublunge am Lebenden mit Sicherheit nachzuweisen. Aufnahmen sind unerläßlich. Es besteht heute im wesentlichen Übereinstimmung über die Stadieneinteilung der Pneumokoniose im Röntgenbild: I. Vergröberung der Hili und der Lungenzeichnung, Marmorierung, besenreiserartige Schatten. II. Fleckung, Tüpfelung. III. Tumorartige Schatten erheblicher Dichte. Das Röntgenbild des ersten Stadiums ist für Pneumokoniose nicht beweisend und kommt auch bei chronischer Bronchitis, Lungenstauung usw. vor, das zweite Stadium ist für Staublunge fast pathognostisch (Schneesturmphänomen). Die Größe der Knötchen entspricht dem Alter der Pneumokoniose; die Spitzen bleiben ganz oder fast frei, bevorzugt werden von den knötchenförmigen Herden die Mittelfelder. Die groben Schatten des dritten Stadiums werden durch fibröse Massen im Lungengewebe oder dicke Pleuraschwielen hervorgerufen oder auch durch Atelektasen mitbedingt; ihr Röntgenbild ist als grobknotig, geballt, vorwiegend herdförmig bezeichnet worden. Im dritten Stadium ist eine Differentialdiagnose zwischen Pneumokoniose und Tuberkulose schwer, wenn nicht unmöglich; man schließe bei dem Vorliegen einer fortgeschrittenen Pneumokoniose das gleichzeitige Vorhandensein einer Tuberkulose nicht aus (Pancoast und Edling); Verf. möchte auch für das zweite Stadium eine gleichzeitige Tuberkulose nicht ausschließen. Asymmetrie der Herde spricht nach Ansicht mancher Autoren für Kombination der Pneumokoniose mit Tuberkulose. Verf. sah ein der Pneumokoniose ähnliches Bild nach Grippe, wahrscheinlich durch multiple kleine Abscesse bedingt. Er fand den Herzschatten, in Übereinstimmung mit südafrikanischen Untersuchern und im Gegensatz zu manchen anderen Angaben, bei älteren Staubkranken schmal, was allerdings auch durch die Umformung des Thorax infolge des Emphysems bedingt sein kann. Im klinischen Bild fällt die Symptomenarmut der Pneumokoniose auf, die mit den röntgenologischen und autoptischen Befunden merkwürdig kontrastiert. Der sichere Nachweis einer komplizierenden Tuberkulose ist letzten Endes nur durch positiven Bacillenbefund im Sputum (oder durch den Tierversuch) möglich, langdauernde Beobachtung der Staubkranken ist zur Erkennung einer gleichzeitigen Tuberkulose zumeist erforderlich. Sehr häufig ist die Tuberkulose die das Ende der Erkrankung herbeiführende Komplikation. Lungenkrebs ist, außer bei Schneeberger Bergleuten, keine häufige Komplikation der Staublunge. Die röntgenologischen oder gar die klinischen Zeichen der Staubkrankheit treten kaum je unter 5 Jahren Berufstätigkeit auf, die schweren Staublungen werden zumeist erst nach mindestens 10jähriger Staubarbeit gesehen. Arbeiter an Bohrmaschinen vor kieselsäurehaltigem Gestein erkranken früher als andere. Die Angehörigen Koniotuberkulöser werden zwar augen-

Digitized by Google

scheinlich häufig infiziert, erkranken aber nicht öfter manifest und sterben nicht merklich zahlreicher an Tuberkulose als die sonstige Bevölkerung. Die weiteren Kapitel behandeln statistische und gewerbehygienische Fragen, den Einfluß sozialer Verhältnisse, die Bestimmungen über Prophylaxe und Arbeiterauslese. Alle Tuberkulösen und Tuberkuloseverdächtigen sind von der Einstellung in Staubbetriebe zurückzuweisen; nötig sind Kontrolluntersuchungen der Belegschaften der Staubbetriebe und, früher oder später, die Anerkennung der Staubkrankheit als entschädigungspflichtige Berufskrankheit, zumal andere Länder (insbesondere England und Südafrika) in dieser Beziehung schon vorangegangen sind. *Saupe* (Dresden).

McPhedran, F. Maurice: The X-ray diagnosis of pulmonary tuberculosis in children. (Röntgendiagnostik der kindlichen Lungentuberkulose.) (*Henry Phipps inst., univ. of Pennsylvania, Philadelphia.*) Americ. review of tubercul. Bd. **16**, Nr. 4, S. 420 bis 436. 1927.

Die Röntgenuntersuchung der Lunge erlaubt häufig eine Frühdiagnose zu einer Zeit, wo ausgesprochene klinische Symptome noch fehlen, und zwar sowohl bei der seltener vorkommenden Spitzentuberkulose als auch bei der typischen Form der Lungentuberkulose des Kindes, die sich ähnlich ausbreitet wie die Erstinfektion im Tierexperiment. Im Gegensatz zum Erwachsenen sind sowohl das Lungenparenchym als sekundär die dazugehörigen Drüsen von der Infektion befallen. Bevorzugt sind die unteren Partien der Lungen, die oberen Partien werden meist erst später bei der Ausbreitung der Tuberkulose einbezogen. Bei Miliartuberkulose geht die Ausbreitung in den Spitzen schneller vor sich als in den unteren Teilen. Nach der Häufigkeit kommt beim Kinde zuerst die basale Infiltration, dann folgt die tracheobronchiale Lymphdrüsentuberkulose. Die Spitzentuberkulose ist die seltenste Form der kindlichen Tuberkulose. Jede Infektion hat verschiedene Formen und verschiedene Stadien. Verf. untersuchte herausgenommene Lungen, die nachträglich aufgeblasen und röntgenphotographiert wurden. Dabei lassen sich Tuberkel von $1^1/_2$—2 mm ohne weiteres feststellen. Für die Untersuchung am Lebenden spielt der Durchmesser des durchstrahlten Lungengewebes und die Breite bzw. Dichtigkeit der Thoraxwand eine Rolle, dabei liegen die Verhältnisse in den oberen Partien ungünstiger. Auch die Ausbreitung der Gefäße und Bronchien ist an der herausgenommenen Lunge leichter zu studieren. In einem infiltrierten Gewebe findet keine Gefäßvermehrung statt. Eine starke Gefäßzeichnung ist häufig durch den Verlust an Elastizität des umgebenden Parenchyms hervorgerufen. Pathologisch anatomisch bedingen auch wiederholte Infektionen der Luftwege in Kindheit, Jugend und Alter keine fibrösen Veränderungen um die Bronchien, Arterien oder Venen. Die vermehrte streifige Zeichnung im Alter ist einmal auf das physiologische Wachstum im Längen- und Querdurchmesser sowie auf die langsamere Pulszahl zurückzuführen. Arterien und Venen jenseits des mittleren Drittels rufen keine erkennbaren Schatten hervor. Bei der Beurteilung der dem Herzen angelagerten Lungenpartien ist daran zu denken, daß eine lebhafte Pulsation eine Unschärfe der betreffenden Teile hervorrufen kann. Für die Zeichnung kommen nur Arterien und Venen in Frage, die Bronchien differenzieren sich auch bei einfacher und selbst eitriger Bronchitis nicht stärker. Eine vermehrte Zeichnung kann besonders durch Aufnahme in der Systole bedingt sein, wobei eine stärkere Blutfüllung der Lungen stattfindet. Eine Reihe von Feinheiten in Lungenbildern des Lebenden gehen dadurch verloren, daß die Dichte der Brustwand eine härtere Strahlung verlangt. Besonders schwierig liegen die Verhältnisse bei dicken Kindern mit tiefem Thoraxdurchmesser. Verf. berichtet über ein 16jähriges Mädchen, bei dem an einer leicht unterexponierten Platte außer einer geringen Verschleierung der rechten Spitze nichts nachweisbar war. $^5/_4$ Jahre später fand sich ein ausgebreiteter Prozeß der linken oberen Lungenhälfte mit Kavernenbildung. Von großer Wichtigkeit ist die richtige Deutung von infraclaviculären Infiltrationen (Frühinfiltraten). Es fehlt dabei eine Verkalkung der dazugehörigen Bronchialdrüsen, die Veränderung schreitet rasch an Ausdehnung und Dichtigkeit fort und führt häufig in kurzer Zeit an der axillaren Seite der Frühinfiltration zur Kavernenbildung. Häufig kommen beim Kinde keilförmige Infiltrationen nach der Spitze vor, bei denen man sich hüten muß, sie als Narbenbildung anzusprechen. Wiederholte Kontrollen wegen Größenveränderung sind unbedingt notwendig. Streifige Zeichnung von ungleichmäßiger Gestalt ist unter Umständen auf Pleurabeteiligung zu beziehen. Für die Beurteilung ist ein Vergleich der beiden Lungenhälften notwendig. Dichte gleichartige Verschattungen der Lungenspitzen kommen bei Kindern selten vor. Häufig sieht man bei Spitzenaufnahmen einen bogenförmigen Schatten, dessen konkave Oberfläche hiluswärts gerichtet ist. Dieser Schatten ist auf subclaviculäre Gefäße zurückzuführen und findet sich am häufigsten bei kleinen Leuten mit tiefem Thorax. Häufig ist bei Kindern die Differentialdiagnose Tuberkulose und Bronchiektasen. Letztere verlangen härtere Technik. Lipiodolfüllung ist bei Kindern abzulehnen. Für Bronchiektasen spricht stets eine negative Tuberkulinreaktion, meist das Auftreten von Bronchopneumonien, Masern, Keuchhusten und Scharlach in der Anamnese. Pathologisch anatomisch zeigt die kindliche

Digitized by Google

Tuberkulose folgende Formen: 1. Subpleurale circumscripte rundliche Herde, die entweder verkäsen, jedoch meist verkalken oder eingekapselt werden. Sie sind gewöhnlich der Beginn der Infektion. 2. Streifige Infiltrationen, die sich von der Pleura in die tieferen Schichten der Lunge erstrecken, im Röntgenbild durch Überkreuzung ein unregelmäßiges Netzwerk bilden. Dazu finden sich eingelagerte Herde. Außerdem besteht die Möglichkeit einer Ausbreitung des Prozesses mit Kavernenbildung. Bei tuberkulösen Infiltrationen läßt sich unter Umständen durch Untersuchung in verschiedenen Durchmessern der Ausgang des Prozesses von den peripheren Partien feststellen, während Bronchiektasen dem Lauf des Bronchus folgen. Eine Beteiligung der tracheobronchialen Drüsen, besonders mit Kalkschatten, die evtl. auch in der Lunge festzustellen sind, sprechen für Tuberkulose. Die interessanteste Tuberkuloseform des kindlichen Typs ist die plötzlich erscheinende gleichmäßige Verschattung, die ganze Lappen oder große Teile von ihnen treffen kann. Dabei bestehen geringe klinische Erscheinungen, wenig subjektive Beschwerden. An mehreren Fällen werden derartige Läsionen beschrieben. Solche Prozesse können sich entweder zurückbilden oder zu kavernösem Zerfall führen. Die Differentialdiagnose dieser Form der Tuberkulose von nichtspezifischen Lungenentzündungen gründet sich: 1. auf das Zusammenleben des Patienten mit offen Tuberkulösen; auch in Fällen, in denen das Zusammenleben 2—3 Jahre zurückliegt, lassen sich noch Infektionen nachweisen; 2. in einer positiven Tuberkulinreaktion; 3. in dem Fehlen schwerer klinischer Symptome; 4. in der charakteristischen Aufhellung der Verschattung von der Randzone her, wobei monatelang ein mittlerer Bezirk bestehen bleibt, während nichttuberkulöse Prozesse sich rasch und in ihrer ganzen Ausbreitung sich aufhellen. 5. In dem späteren Auftreten eines verkalkten Herdes im Hilus, wo sich die Spitze der Infiltration findet. Zusammenfassend ist über das Studium der kindlichen Tuberkulose an herausgenommenen Lungen zu sagen: Tuberkulose der mediastinalen und extrapulmonalen Lymphdrüsen kann durch die Gegenwart von Kalkeinlagerungen in käsigen Nekrosen erkannt werden, wobei die Kalkeinlagerungen sehr klein sein können. Verkäsungen ohne Kalkeinlagerungen ergeben bei mediastinalen Lymphknoten kein abnormes Röntgenbild, sofern die Lymphknoten nicht so groß werden, daß sie das Mediastinum überschreiten, was jedoch nur bei desolaten Fällen eintritt. Das D'Espinesche Symptom ist kein differentialdiagnostisches Mittel. Intrapulmonale Lymphknoten sind ebenfalls durch Kalkeinlagerungen zu erkennen, kleine Drüsen ohne Kalkeinlagerungen lassen sich meist nicht differenzieren, da sie mit dem Schatten der Arterien und Venen zusammenfallen. Bei Vergrößerung kontrastieren sie mit dem Parenchym der Lunge. Die Röntgenaufnahme in Diastole erleichtert auch bei geringer Vergrößerung des Lymphknotens die Diagnose. Bei nichtspezifischer Erkrankung des Respirationsapparates findet keine röntgenologisch feststellbare Veränderung der Lymphknoten statt. Eine Diagnose aus einem verwaschenen Hilusschatten zu ziehen, ist gewagt. Tracheobronchialdrüsentuberkulose wird sowohl bei latenter als auch bei klinisch nachweisbarer Tuberkulose gefunden. Sie ist ein ernst zu wertendes Symptom. Schlußsatz: Die Diagnose einer ausgeheilten Tuberkuloseinfektion ist beim Kinde schwierig und nur durch Serienuntersuchung des gleichen Kindes zu stellen. Es gibt eine Gruppe tuberkulöser Infektion in den unteren Partien der kindlichen Lunge, die sich in charakteristischer Weise langsam aufhellen, wobei der Rückgang an der Peripherie beginnt. Die bleibende Verschattung am Hilus führt irrtümlich zu dem Eindruck, daß der Herd vom Hilus ausgeht. Masern, Keuchhusten, Scharlach und Bronchopneumonien sind nur selten die Ursache für eine Entwicklung von Lungentuberkulose beim Kinde, führen dagegen häufig zu Bronchiektasenbildung.

Gotthardt (München).

Pfaff, Wilhelm: Die Bedeutung exakter Qualitätsdiagnose bei kindlicher Lungentuberkulose. (*Prinzregent Luitpold-Kinderheilst., Scheidegg.*) Münch. med. Wochenschr. Jg. **74**, Nr. 44, S. 1882—1883. 1927.

Mitteilung eines besonders krassen Falles, bei dem von verschiedenen Ärzten eine Lungentuberkulose im Kindesalter z. T. auch infolge eines technisch unzuverlässigen Röntgenbildes übersehen bzw. falsch beurteilt und durch unzweckmäßige Behandlung verschlimmert wurde.

Schall (Homburg-Saar).

Redeker, Franz: Zur Abgrenzung der infiltrativen Frühformen und über die verschiedenen Formen des infiltrativen Nachschubes, insbesondere über das „Spätinfiltrat". Zeitschr. f. Tuberkul. Bd. **49**, H. 3, S. 163—176. 1927.

Jede tuberkulöse Herdbildung und Herdexacerbation beginnt stets mit einer exsudativ-entzündlichen Reaktion. Bei der Primärinfiltrierung kommt es zu einer perifokal-entzündlichen Reaktion um den Primärherd und um das seine Abflußbahn umgebende Gewebe. Daneben kommt noch die Sekundärinfiltrierung in Betracht, d. h. Krankheitsformen, bei denen es auf Grund einer Exacerbation oder anderer Einflüsse zu einer perifokalen Entzündung um einen vorhandenen noch labilen Herd kommt. Sowohl ein Drüsenherd als auch ein intrapulmonal gelegener Herd kommen in Frage.

Digitized by Google

Als dritte Form wird das Frühinfiltrat unterschieden, bei welchem die perifokal-entzündliche Infiltration die reaktive Begleiterscheinung der Neuherdbildung darstellt, also nach erfolgter Primärinfektion und durchkämpften postprimären Sekundärstadium. Im Gegensatz zu den beiden ersten Formen zeigt das Frühinfiltrat einen bösartigeren Verlauf mit Einschmelzungstendenz. Es tritt besonders im Nachpubertätsalter auf. In der Entwicklung der chronischen Erwachsenenphthise kommt entgegen der früheren Auffassung der Spitzentuberkulose weniger Bedeutung zu. Die Phthiseentwicklung vom Frühinfiltrat ist als Regelentwicklung aufzufassen. Als Komplikationserscheinung des Frühinfiltrats kommen gewöhnlich in seiner Einschmelzungsphase die Aspirationsaussaat und das Tochterinfiltrat in Betracht. Letzteres ist nicht selten in den Unterfeldern lokalisiert und zeigt gewöhnlich noch ausgesprochenere Einschmelzungstendenz. Als letzte Form wird noch das sog. Spätinfiltrat abgegrenzt, das im Gegensatz zum Frühinfiltrat in einem schon längere Zeit bestehenden, relativ stabilen Indurationsfelde entsteht und stets zentral nahe dem oberen Hiluspol in der Hilusschlüsselbeinbahn liegt. Oft läßt sich ein beginnendes Spätinfiltrat im Indurationsfelde von einem sich bereits indurativ umwandelnden Frühinfiltrat nicht immer sicher trennen. Die Entwicklungsmöglichkeiten des Spätinfiltrates entsprechen durchaus denen des Frühinfiltrates. 12 Abbildungen sind als Beispiele der Arbeit beigefügt. *F. Leeser* (Berlin).

Klemperer, Felix: Wandlungen unserer Anschauungen über die Entwicklung der Lungentuberkulose. (*Inn. Abt., städt. Krankenh., Berlin-Reinickendorf.*) Med. Klinik Jg. **23**, Nr. 51, S. 1957—1962, Nr. 50, S. 1949—1951 u. Nr. 51, S. 1988 bis 1990. 1927.

An der Hand zahlreicher Röntgenbilder beweist Klemperer, daß die Lungentuberkulose in den wenigsten Fällen in den Spitzen beginnt. Die große Mehrzahl aller Spitzenmanifestationen im Röntgenbild sind nicht Krankheitszeichen, sondern Restzeichen abgelaufener Erkrankung. Neben der Entwicklung aus dem tuberkulös-entzündlichen Infiltrat, das an verschiedenen Stellen vorkommen kann, kennen wir heute die hämatogene Ausstreuung in den Lungen als Entwicklungsform der Erwachsenentuberkulose. Beide Formen sind so häufig, daß sie nicht als atypische Lokalisationen angesehen werden können, wenngleich vorläufig noch nicht zu bestimmen ist, wie oft solche infiltrativen und hämatogen-disseminierten Tuberkulosen vorkommen.

In der Aussprache weist Bönniger darauf hin, daß auf keinem anderen Gebiet der Medizin in röntgenologischer Beziehung ein solcher Autismus und eine solche Kritiklosigkeit herrscht wie hier. Die Deutung der verschiedenen Schattenbildungen ist so schwer, daß es oft ganz unmöglich ist, eine richtige Diagnose zu stellen. Er glaubt, daß sich die Tuberkulose des Menschen gegenüber früher in ihrem Verlauf geändert hat, eine Ansicht, die Klemperer in seinem Schlußwort ablehnt. *L. Rickmann* (Ziegenhals O.-Schl.).

Bernard, Léon, Marcel Lelong et G. Renard: Essai pathogénique sur les localisations de la tuberculose pulmonaire chronique. (Versuch einer Pathologie der Lokalisation der chronischen Lungentuberkulose.) Ann. de méd. Bd. **21**, Nr. 5, S. 353—365. 1927.

Es wird eine systematische Darstellung der Lokalisation der chronischen Lungentuberkulose mit Hilfe von Röntgenserienaufnahmen versucht, die Verff. zu folgendem Schluß kommen lassen: 1. Das Primärstadium, durch die Primärinfektion bedingt, ist charakterisiert durch ein spezielles Hilusbild mit exzentrisch ausgebreitetem Schatten. 2. Das Sekundärstadium, bedingt durch einen lymphangitischen, peribronchitischen Prozeß, manifestiert sich röntgenologisch durch lineäre Ausläufer vom Hilus her, die ganz verschiedene Ausdehnung haben und oft fächerförmig enden. 3. Das Tertiärstadium, das der Superinfektion, bildet auf der Platte isolierte Flecke oder größere Konglomerate in den verschiedensten Lungenpartien, wobei die perihiläre, die intercleido-hiläre Gegend, die Oberlappen und die interlobären Partien bevorzugt werden. Diese Herde neigen mehr oder minder schnell zu isolierter oder multipler Kavernenbildung. Gute Röntgenbilder sind beigegeben. *Perscheid* (Danzig-Langfuhr).

Digitized by Google

Klingenstein, R.: Die gezielte Aufnahme in der röntgenologischen Lungendiagnostik. (Vorl. Mitt.) (*Tuberkul.-Krankenh., Heidelberg-Rohrbach.*) Klin. Wochenschr. Jg. **6**, Nr. 52, S. 2462—2463. 1927.

Die neue Erkenntnis, daß der tuberkulöse Reinfekt beim Erwachsenen meist infraclaviculare, mitunter auch im Mittel- und Unterfelde lokalisierte Herde setzt, macht eine Änderung der üblichen Aufnahmetechnik (neben einer Übersichts- nur noch eine Spitzenaufnahme) notwendig. Der Autor schlägt außer der Übersichtsfernaufnahme im Anschlusse an die Durchleuchtung auf verdächtige, von den Rippen frei projizierte Stellen gezielte Serienaufnahmen mit der in der Duodenaldiagnostik verwendeten Apparatur vor. *R. Lenk* (Wien).

Simon, Georg: Die Tuberkulose der Lungenspitzen. (*Kinderheilst., Aprath b Elberfeld.*) Beitr. z. Klin. d. Tuberkul. Bd. **67**, H. 5/6, S. 467—479. 1927.

Die Tuberkulose der Lungenspitzen ist keine genetische Einheit. Sie entsteht teils auf aerogenem Wege als Primärkomplex, der gewöhnlich besonders umfangreich ist und im allgemeinen in langen Zeiträumen keine Änderung erfährt. Daneben kommen noch die auf hämatogenem Wege entstandenen sog. Simonschen Spitzenherde in Frage, die dem Sekundärstadium zuzurechnen sind. Ein kontinuierliches Weiterentwickeln dieser Herde zu einer tertiären Spitzen- oder Oberlappentuberkulose ist noch nicht beobachtet worden. Neben der isolierten kommen noch multiple verkalkte Metastasen oder doppelseitige Ausstreuungen als blande Dissemination vor, die zu der chronischen, gutartigen, knotig-cirrhotischen Tuberkulose der Erwachsenen führt. Die Spitzencirrhosen können auch Restzustände der Lungeninfiltrierungen sein. Eine allmähliche Ausbreitung caudalwärts der tuberkulösen Spitzenprozesse kommt bei den bis jetzt genannten Formen kaum vor. Die typische Weiterverbreitung geht gewöhnlich von dem sog. infraclaviculären Frühinfiltrat aus, das die Spitze in seinen Bereich einziehen kann, und zwar in seiner Rückbildungsform, die cirrhotisch-knotig sein oder auch zum Puhlschen Reinfektionsherd führen kann. Exsudative, isolierte Spitzenprozesse kommen nur dann vor, wenn das Frühinfiltrat sich ausnahmsweise in den Spitzen entwickelt. *F. Leeser* (Berlin).

Maendl, Hans, und Egon Waltuch: 14 Fehldiagnosen bei Tuberkulose der Lungen, Knochen und Gelenke. (*Heilanst. Grimmenstein, Hauptanst. f. Angestelltenversich., Grimmenstein.*) Wien. klin. Wochenschr. Jg. **40**, Nr. 51, S. 1601—1605. 1927.

Die Lungentuberkulose kann häufig mit anderen Lungenerkrankungen, so Lues, Tumor sowie Stauung, verwechselt werden. Die sog. chirurgische Tbc. wird manchmal mit anderen Knochenerkrankungen (Neoplasmen, Lues, Gonorrhöe, Osteomyelitis, rheumatischen Erkrankungen, unspezifischen Arthritiden) verwechselt. Andererseits kann die chirurgische Tbc. wegen der relativen Symptomarmut beginnender Fälle oft zu spät diagnostiziert werden. Besonders betont wird, daß in allen Fällen von Knochen- und Gelenkerkrankungen vor Stellung jeder anderen Diagnose zuerst die Lues ausgeschlossen werden muß. Die Röntgenbefunde zu den die Fehldiagnose in einigen der zur Illustration des oben Erwähnten geschilderten 14 Fälle mit bedingenden Röntgendiagnosen werden nicht geschildert. *Presser* (Wien).

Minet, Jean: Caverne pulmonaire fermée. (Heilung einer Lungenkaverne.) (*Réun. méd.-chir. des hôp., Lille, 20. VI. 1927.*) Presse méd. Jg. **35**, Nr. 66, S. 1018. 1927.

Hühnereigroße, klinisch und radiologisch sichere Unterlappenkaverne — massenhafte Tbc.-Bacillen im Auswurf —, deren Trägerin jeden operativen Eingriff verweigerte und einen Winter im Süden verbrachte, ist völlig verschwunden und macht seit 4 Jahren keine Erscheinungen mehr. *Goette* (Heidelberg).

Schnack, A. G.: Roentgenography in prognosis of pulmonary tuberculosis. (Die Bedeutung der Röntgenographie bei der Prognose der Lungentuberkulose.) Americ. journ. of roentgenol. a. radium therapy Bd. **18**, Nr. 5, S. 453—457. 1927.

Es wird die Pathoanatomie der verschiedenen Formen der Tuberkulose besprochen. Die disseminierte Fibrose der Lunge mit wenig dichten Schatten ist ein Zeichen geringer

Digitized by Google

Gewebsreaktion. Die Dissemination ergibt ständig die Gefahr der Verschlimmerung der Metastasierung, bei entsprechender Lebensweise verhalten sich diese Fälle normal, aber sie sind in ständiger Gefahr. Häufig findet sich eine Fibrose eines oder beider oberen Lungenfelder, Hilusschattenvergrößerung ohne deutliche Zeichen eines aktiven Prozesses, doch kann bei jungen Patienten ein solcher Prozeß nicht als ausgeheilt betrachtet werden. Die Prognose der pneumonischen Formen der Tuberkulose ist zumeist sehr schlecht. Die Prognose der miliaren Tuberkulose ist schlecht, aber nicht hoffnungslos. *Presser* (Wien).

Navarro, Juan Carlos, und Enrique A. Beretervide: Lues des Respirationsapparates bei Kindern. V. Rezidivierende Bronchitis. Prolongierte Bronchitis. (*Clín. pediatr., univ., Buenos Aires.*) Semana méd. Jg. **34**, Nr. 41, S. 961—971. 1927. (Spanisch.)

Kasuistik von 7 Fällen von rezidivierend auftretenden Bronchitiden mit asthmatischem Einschlag, die jedesmal 5—10 Tage dauern und bis zur Reifezeit immer wiederkehren. Obgleich sonstige Zeichen von Heredolues fehlten, wiesen in einigen Fällen anamnestische Daten der Eltern auf Lues hin. In sämtlichen Fällen brachte antiluetische Behandlung Heilung. *Perscheid* (Danzig-Langfuhr).

Wischnowitzer, Leon: Fibrinkörper im Pneumothoraxraum (Obduktionsbefund). (*Tuberkul.-Abt., städt. Versorgungsheim, Wien.*) Beitr. z. Klin. d. Tuberkul. Bd. **67**, H. 5/6, S. 773—774. 1927.

Unter Bezugnahme auf eine Arbeit von Poindecker (Beitr. z. Klin. d. Tuberkul. **61**, 243) wird über eine 38jährige Patientin berichtet, bei der sich am unteren Lungenrand bei rechtsseitigem Pneumothorax ein „Fibrinpendel" gebildet hatte, welches sich späterhin augenscheinlich gelöst hatte und mit dem Zwerchfell verklebt war. Bei einer späteren Röntgenuntersuchung, mitgeteilt von Stöffel (vgl. dies. Zentrlbl. **2**, 46), nahm der ovale glatte Fibrinkörper stets den tiefsten Punkt im Pleuraraume ein. Als der Pneumothorax infolge Fortschreitens der Erkrankung aufgelassen werden mußte, lag der Fibrinkörper unverschieblich im Pleurasinus. Die spätere Obduktion ergab an dieser Stelle eine gelbliche, dickbreiige Masse von käseähnlicher Beschaffenheit und frischere Fibrinauflagerungen auf älteren Pleuraschwielen. Die histologische Untersuchung erwies die erwähnte käsige Masse tatsächlich als Fibringebilde ohne Tuberkelbacillen und ohne Blutfarbstoffreste; die Fibrinkugel war also nicht aus einem Blutkoagulum hervorgegangen, sondern vermutlich durch Ausfall von Fibrinmassen aus einem Exsudat entstanden. *Saupe* (Dresden).

Rusconi, Matteo: Un caso di ernia diaframmatica parasternale. (Ein Fall von parasternaler Hernia diaphragmatica.) (*Istit. di clin. med. e radiol. med., univ., Bologna.*) Radiol. med. Bd. **14**, Nr. 12, S. 1116—1123. 1927.

Die Differentialdiagnose zwischen Eventratio diaphragmatica und Hernia diaphragmatica (besonders bei Hernien mit weiter Bruchpforte) ist oftmals unmöglich. Man findet meistens eine querverlaufende bogenförmige Linie, welche entsprechen kann: a) bei wahrer Hernie dem Bruchsack; b) bei falscher Hernie und bei kongenitalem Fehlen des Zwerchfells der Eingeweidewand und dem unteren Lungenrand; c) bei der Eventratio diaphragmatica dem aplastischen und relaxierten Zwerchfell. Das Zeichen der paradoxen Respirationsbewegung und auch die Anwendung des Pneumoperitoneums haben nach Rusconi keine Bedeutung. Die Diagnose ist nur mit einiger Sicherheit möglich, wenn die Hernie gut erkennbar ist und wenn der gut abgegrenzte Bruchsack nicht verwechselt werden kann mit einer relaxierten Zwerchfellkuppe, das heißt also besonders in den Fällen von echten, kongenitalen an einer Prädilektionsstelle sitzender Hernie. R. beschreibt einen solchen Fall. Das Röntgenbild zeigt eine rechts neben der Mittellinie liegenden, das rechte Zwerchfell halbkugelig überragenden Schatten, welcher dem in der Hernie liegenden, bariumgefüllten Colon transversum entspricht. Die Profilaufnahme zeigt denselben Schatten oberhalb der Zwerchfellkuppe und direkt hinter dem Sternum. R. vermutet, diese Hernie sei dadurch entstanden, daß die Zwerchfellmuskulatur nicht an der vorderen Thoraxwand in normaler Weise inseriert. Da in der Anamnese jegliches Trauma fehlt, wird diese Hernie als kongenitale aufgefaßt. *Lüdin* (Basel).

Digitized by Google

Leber und Gallenblase.

Fiessinger, Noel, et Robert Casteran: Le syndrome pleuro-pulmonaire de la base dans les abcès du foie. L'xeploration lipiodolée des abcès du foie. Déductions de pathologie générale. (Das basale pleuropulmonale Syndrom bei Leberabscessen. Die Kontrastöldarstellung der Leberabscesse. Pathologisch-anatomische Schlußfolgerungen.) Bull. et mém. de la Soc. Méd. des Hôp. de Paris Jg. **43**, Nr. 38, S. 1746—1757. 1928.

Es ist bei den pleuropulmonalen Reaktionen auf einen Leberabsceß zwischen zwei Formen zu unterscheiden. Die leichten Reaktionen (Abschwächung des Klopfschalls und spärliches Rasseln) geben im Röntgenbild wenig Veränderungen, wie die Fälle der französischen Literatur zeigen. In einem Falle nur war ein Hochstand und eine Bewegungseinschränkung des normal runden Zwerchfells rechts zu verzeichnen, jedoch keine Lungenveränderungen. Dagegen hat man es beim pleuropulmonalen Syndrom mit einem ausgeprägten Krankheitsbild zu tun. Klinisch besteht Dämpfung der unteren Lungenabschnitte mit spärlichen Rasselgeräuschen, fernklingendem Bronchialatmen. Das Röntgenbild zeigt eine Verschattung der Lungenbasis mit Ausfüllung des Zwerchfellwinkels. Die Punktion ergibt eine an Endothelien und polynucleären Zellen reiche Flüssigkeit. Bei Vorhandensein dieses Syndroms sollte man immer an einen dahinter verborgenen Leberabsceß denken, wie Verff. durch Mitteilung zweier Fälle erläutern. Beide Fälle wurden zunächst, da nichts in Anamnese und klinischem Befund auf einen Leberprozeß hinwies, verkannt, bis das genannte Syndrom auf die richtige Spur leitete. Im zweiten Fall (linksseitiges pleuropulmonales Syndrom, begleitet von eitriger Perikarditis) wurde, nachdem durch Punktion aus der Leber 1,5 Liter schokoladenfarbigen Eiters entleert war, je 5 ccm ascendierendes und descendierendes Lipiodol injiziert und dadurch die Ausdehnung der Absceßhöhle enthüllt. Dabei machten Verff. die Beobachtung, daß der Absceß sich dem Anschein nach nicht in die Breite, sondern nur in die Höhe entwickelt hatte, und daß die Höhle sich in demselben Maße verkleinerte, wie die Resorption der Flüssigkeit vor sich ging. Im übrigen ziehen die Verff. aus ihren Beobachtungen den Schluß, daß man die Leberabscesse durch bloße Entleerung durch Punktion und Injektion mit Emetin (in die Absceßhöhle und subcutan) heilen kann. *Wierig* (Hamburg).

Blond, Kasper: Zur Gallenblasenphysiologie und -pathologie. (*Inst. f. allg. u. exp. Pathol., Univ. Wien.*) Klin. Wochenschr. Jg. **6**, Nr. 34, S. 1606—1608. 1927.

Gegen die alte Lehre, daß die Gallenblase sich in regelmäßigen Intervallen in das Duodenum entleert, bringt Verf. gewichtige Gegengründe. Durch Untersuchungen amerikanischer Autoren ist gezeigt worden, daß auch bei Cholecystektomie Sondierung mit der Duodenalsonde verschieden konzentrierte Galle zutage fördert. Nach operativer Entfernung der Gallenblase bei Menschen führen $MgSO_4$ und andere Substanzen zu demselben Effekt wie an der normalen Gallenblase. Das Meltzer-Lyonsche und Steppsche Verfahren wurde in der gleichen Weise widerlegt. Ebenso konnte die Hypophysinwirkung auf die Gallenblase (Kontraktion) nicht bestätigt werden. Die bisherige Annahme, daß die Blasengalle 8—10fach konzentrierter ist als die Lebergalle, muß als widerlegt gelten, nachdem nachgewiesen werden konnte, daß die Leber allein ohne Gallenblase auf Karlsbader Salz eine 20fach konzentrierte Galle liefert. Dazu kommt, daß noch niemand eine aktive Kontraktion der Gallenblase gesehen hat und daß die cholecystographischen Beobachtungen auch gegen eine passive Entleerung sprechen. So gewinnt die Halpertsche Lehre mehr Geltung, nach der die Galle sich physiologischerweise nie durch den D. cysticus entleert und die Gallenblasenschleimhaut befähigt ist, ihren Inhalt restlos zu resorbieren. Die Heisterschen Klappen sollen nach ihm eine Art Ventilverschluß bilden, der den Gallenzufluß erleichtert und den Abfluß verhindert. Für diese Ansicht sprechen Saugversuche Aschoffs, Durchströmungsversuche von Löhner und Sondierungsversuche des Cysticus, die durch Verf. bestätigt werden konnten, und die Anatomie der Heisterschen Klappen. Eine weitere Stütze bilden Resorptionsversuche an der Gallenblase mit Farbstoffen, Giftlösungen, Neutralfetten und Cholesterin von Iwanaga und Farbstoffversuche des Verf. Dieser konnte bei der Suche nach den abführenden Wegen der resorbierten Farbstoffe feststellen, daß die Vv. cysticae nicht in die Vv. hepaticae, sondern in die V. porta einmünden. So gelangen also in der Gallenblase resorbierte Farbstoffe auf dem Portawege wieder zur Leber. Das erklärt auch in einfacher Weise die dunkle, intensive Färbung der Gallenblase einerseits und die nur leichte Tinktion von Cysticus, Hepaticus und Choledochus andererseits, wie sie Verf. bei seinen Farbstoffversuchen fand. Bei Annahme der neuen Anschauung würden nach Verf.

Digitized by Google

auch alle hypothetischen Reflexe der Gallenblase und des Oddischen Sphincter überflüssig. Durch eine Reihe klinischer Beobachtungen sucht Verf. schließlich zu zeigen, daß die Existenz eines echten Schließmuskels an der Papilla Vateri unwahrscheinlich und überflüssig ist. Zum Schluß werden die neuen Anschauungen mit der Lehre Naunyns, Aschoffs und Bacmeisters über die Entstehung der Gallensteine in Einklang zu bringen versucht. *K. Zipf* (Münster i. W.).

Nichols, B. H.: Roentgenographical aspects of the differential diagnosis of disease of the gall bladder. (Röntgenographische Gesichtspunkte bei der Differentialdiagnose der Gallenblasenerkrankungen.) (*Cleveland clin., Cleveland.*) Ann. of internal med. Bd. **1**, Nr. 2, S. 92—95. 1927.

Durch genaue Röntgenuntersuchung bei Erkrankungen in der rechten Oberbauchhälfte werden die Probelaparotomien eingeschränkt. In der Cleveland-Klinik z. B. wurden in 30% bei vermeintlichen Gallenblasenerkrankungen rechtsseitige Hydronephrosen gefunden. Verf. geht deshalb folgendermaßen vor: Zunächst Nierenaufnahme und Lendenwirbelsäule, um auch arthritische Veränderungen auszuschließen, dann Gallenblasenaufnahmen mit verschiedenen Expositionszeiten. Sitzt ein Steinschatten mehr nach vorne, so handelt es sich um Gallensteine, mehr nach hinten, um Nierensteine. Durch die Nierenaufnahmen werden alle möglichen Veränderungen der Niere zur Darstellung gebracht, außerdem werden Aufnahmen nach Einführung von Röntgen-Ureterenkathetern gemacht in verschiedenen Durchmessern, um die Lage des Steinschattens genauer zu lokalisieren. Um doppelte Ureteren auszuschließen, wird weiter eine Füllung des Nierenbeckens vorgenommen. Darauf wird eine Bariumuntersuchung des Magendarmkanals vorgenommen und besonders auf das Duodenum geachtet. Besondere Erwähnung findet die Duodenalstenose, die mit periodisch auftretenden Kopfschmerzen und Gallenerbrechen einhergeht. Am nächsten Tage wird ein Barium-Darmeinlauf verabfolgt, wodurch oft eine abnorme Lage des Kolons im rechten oberen Quadranten festzustellen ist, was häufig durch ein Pankreaskopfcarcinom bedingt ist. Wenn auf Grund dieser Untersuchungen noch kein pathologischer Befund erhoben ist, so bekommen die Patienten Tetrajodphenolphthalein in großen Natronkapseln, 5 Stück à 1 g, gleichzeitig mit der Abendmahlzeit. Am nächsten Tage um 9, 1 und um 2 Uhr, nach einer sehr fettreichen Mahlzeit, werden wiederum Aufnahmen der Gallenblase gemacht. Um 9 Uhr soll sie gefüllt sein, um 1 Uhr der Schatten dicht und um 2 Uhr verschwunden sein. Gallensteine außerhalb der gefüllten Blase geben einen weniger dichten Schatten. Unter 418 so vorgenommenen Untersuchungen zeigten 240 pathologische Veränderungen der Gallenblase, 171 keine und 7 einen zweifelhaften Befund. 26 Fälle hiervon wurden operiert, wobei in 5 Fällen, also in 81%, die Diagnose nicht bestätigt werden konnte. *Käding* (Delmenhorst).

Dienst, Cornelius: Intrahepatische Gallengangskonkremente im Röntgenbild. (*Inn. Abt., städt. Krankenanst., Aachen.*) Fortschr. a. d. Geb. d. Röntgenstr. Bd. **36**, H. 3, S. 674—676. 1927.

Bei einem 47jährigen Patienten erfolgte im Oktober 1926 die erste Gallensteinattacke. Die Röntgenuntersuchung im März 1927 ohne Kontrastfüllung zeigt mediale und laterale Schatten. Nach Jodtetragnostinjektion traten diese und weitere Schatten noch deutlicher hervor, während die Gallenblase sich nicht füllte. Gemäß Abbildungen und Kontrollen handelte es sich sicher um Gallengangskonkremente, die vom Leberrand strahlig zur Gallenblasengegend hin angeordnet waren. Ein Dutzend linsengroße Steine wurden durch Kuren abgetrieben. *Reimann* (Berlin).

Piccinino, Guido, e Mario Pazienza: Iniezione con sostanza opaca di fistola biliare. (Injektion eines Kontrastmittels durch eine Gallenblasenfistel.) Arch. di radiol. Jg. **3**, H. 5, S. 939—943. 1927.

Bei einem Cholecystostomierten mußte Dauerdrainage angewandt werden, weil Anfälle und Ikterus stets, sobald die Fistel sich zu schließen begann, auftraten. Aus der Fistel entleerte sich täglich etwa $^1/_2$ Liter Gallenflüssigkeit. Durch den Gummidrain wurde eine Gelobarinlösung injiziert. Die ventro-dorsalen Aufnahmen zeigen den Ductus hepaticus mit seinen Ästen und die Lebergallengänge; unterhalb des Hepaticus einen länglichen Kontrastring mit einem kleinen ringförmigen Ansatz am unteren Pol. Gallenblase und Choledochus nicht gefüllt. Diagnose: Geschrumpfte Gallenblase, Obliteration des Choledochus, ferner Calculus zwischen Hals und Choledochus, Dilatation der Gallengänge. Operativ bestätigt. *Tugendreich* (Berlin).

Digitized by Google

Feldman, Maurice: Further observations in cholecystography. So-called danger in the use of tetraiodophenolphthalein. (Weitere Beobachtungen bei der Cholecystographie. Sogenannte Gefahren beim Gebrauch von Tetrajodphenolphthalein.) (*Gastro-enterol. clin., dep. of med., univ. of Maryland, Baltimore.*) Ann. of internal med. Bd. 1, Nr. 2, S. 108—109. 1927.

Durch Graham und Cole, Ottenburg und Abramson wurden durch große intravenöse Dosen von Tetrajodphenolphthalein bei Tieren Veränderungen an den Nieren und der Leber festgestellt. An Tierversuchen konnte Verf. mit Friedenwald und Kearney durch orale Zufuhr auch von großen Dosen keine Schädigung von Leber und Nieren nachweisen. Verf. sandte deshalb einen Fragebogen an 12 bekannte Röntgenologen mit den Fragen: „Wieviel Untersuchungen gemacht wurden, ob Todesfälle nach dem Gebrauch von T. aufgetreten sind, ob sonst schwere toxische Erscheinungen (Hepatitis) sich einstellten, wie oft Gelbsucht beobachtet wurde. Er konnte daraufhin 18000 Fälle zusammenstellen mit keinem Todesfall und keinem Fall von schweren toxischen Erscheinungen. In 3 Fällen war Ikterus nach der Verabfolgung von T. aufgetreten, der durch einen eingeklemmten Stein zu erklären war. Bestehender Ikterus wurde durch die Einspritzung in keiner Weise verschlimmert. *Käding* (Delmenhorst).

Röntgenstrahlen als Hilfsmittel für die Therapie.

Spezielle Röntgentherapie.

Röntgentherapie der malignen Tumoren (außer Haut).

Mühlmann: Beobachtungen über Röntgen- und Radiumtherapie in Verbindung mit Traubenzuckerinjektion. (*18. Kongr. d. dtsch. Röntgen-Ges., Wiesbaden, Sitzg. v. 28.—30. IV. 1927.*) Fortschr. a. d. Geb. d. Röntgenstr. Bd. 36, Kongreßh., S. 66 bis 68. 1927.

Nach dem Vorschlage von E. G. Mayer wurden bei 22 Fällen vor jeder Röntgen- oder Radiumbestrahlung 3,3—4,5 g Dextrose intravenös injiziert. Bei einem Portiosarkom und bei einem vergeblich bestrahlten Halsdrüsencarcinom wird eine ungewöhnliche Heilung beobachtet. Die übrigen Fälle bieten in ihrem teils guten, teils ungünstigen Heilungsverlauf nichts Außergewöhnliches. Jedoch waren schlagartig die Katererscheinungen nach der Bestrahlung beseitigt. Es werden diese Injektionen als Vorbereitung und als Nachbehandlung dringend empfohlen. *Paul Ruszczynski* (Berlin).

Erskine, Arthur W.: The management of cancer of the breast. (Über die Behandlung des Brustdrüsenkrebses.) Journ. of the Americ. med. assoc. Bd. 89, Nr. 17, S. 1402 bis 1403. 1927.

Verf. glaubt, daß es sehr schwer ist, eine Frau zu der Radikaloperation der Brust mit Drüsenausräumung zu überreden; er hält es deshalb für besser, wenn man nur die Amputation der Brust, ohne Drüsenausräumung durchführt und dann intensiv mit Röntgenstrahlen nachbehandelt. In den sog. Frühfällen genügt die Amputation der Brust, da die Geschwulst noch lokalisiert ist und in den späteren Stadien bestehen, nach Ansicht des Verf. schon Metastasen in den Supraclavicular- und in den Mediastinaldrüsen, so daß eine radikalere Exstirpation auch nichts hilft, so daß also nur die Röntgennachbestrahlung helfen kann. Da, „wie jeder Röntgenologe weiß, es schwerer ist, sekundäre wie primäre Tumoren günstig röntgenologisch zu beeinflussen", so rät Verf. zu der einfachen Operation mit Nachbestrahlung. *A. Rosenburg* (Mannheim).

White, William Crawford: Late results of operation for carcinoma of the breast. (Spätresultate der Operationen wegen Brustdrüsenkrebs.) Ann. of surg. Bd. 86, Nr. 5, S. 695—701. 1927.

Verf. berichtet über die Spätresultate von 157 Fällen, von denen 5 während der Operationsperiode starben. Am Ende der 5. Jahresperiode waren noch 36 am Leben und gesund, frei von Axillardrüsenrezidiven waren 60—65%. Nach 10 Jahren waren

Digitized by Google

bei 61 noch lebenden 24% frei von Rezidiven, frei von Axillardrüsenrezidiven waren 50%. Was nun die Operation anlangt, so scheint die Wegnahme des Pectoralis minor nicht unbedingt notwendig zu sein, ebenso ist die Wegnahme der Fascie über dem oberen Teil der Rectusfascie wünschenswert, aber nicht unbedingt notwendig. Ein weites Abtragen der Haut ist mitunter nicht notwendig, jedoch muß es verurteilt werden, wenn man, um eine Hauttransplantation vermeiden zu wollen, zu wenig Haut wegnimmt. Ein großer Hautdefekt erleichtert auch das Herausschälen des Unterhautzellfettes, das gern der Sitz von Metastasen ist. Das Vorhandensein von Supraclaviculardrüsen ist eine Kontraindikation gegen die Radikaloperation. Die palliative Operation muß als Trostoperation oder zur Erleichterung für den Patienten angesehen werden, aber sie kann nicht das Leben verlängern. Sie ist besonders dann anzuraten, wenn der Tumor ulceriert ist. Was die Röntgentherapie anlangt, so scheint die Bestrahlung vor der Operation keinen Wert zu haben, während die Bestrahlung nach der Operation die Mortalität nicht verringert hat. Nichtsdestoweniger glaubt Verf., daß doch etwas Gutes daran sei, und empfiehlt deshalb doch die Röntgennachbestrahlung nach der Operation. *A. Rosenburg* (Mannheim). o

Chandler, F. G., and Carlyle T. Potter: An investigation into the result of X-ray treatment of primary malignant intrathoracic tumours. (Eine Untersuchung über den Erfolg der Röntgentherapie bei primären intrathorakalen malignen Tumoren.) (*Charing cross hosp., London.*) Lancet Bd. **213**, Nr. 12, S. 596—598. 1927.

Dem Bericht liegen 120 Fälle zugrunde. Zwischen primärem Lungencarcinom und primärem Sarkom des Mediastinums wurde wegen der schwierigen klinischen und manchmal auch histologischen Differentialdiagnose kein Unterschied gemacht. Von diesen 120 wurden 59 Fälle mit Röntgenstrahlen behandelt, von diesen starben 55, also 93,2%. Die 61 unbehandelten Fälle starben alle. In manchen Fällen wurde nach der Bestrahlung eher eine Verschlechterung beobachtet, insbesondere die Dyspnoe verstärkte sich. Ein lebensverlängernder Einfluß wurde lediglich in einem Falle konstatiert, bei dem der Tumor auch röntgenologisch nachweisbar verschwand.

Presser (Wien).

Jessen, Jes: Les tumeurs malignes des voies aériennes supérieures. (Die bösartigen Geschwülste der oberen Luftwege.) (*Serv. otol., Kommunehosp., Copenhague.*) (*5. congr. d'oto-laryngol. des pays du Nord, Aarhus, 27.—28. VI. 1926.*) Acta oto-laryngol. Bd. **10**, H. 3/4, S. 321—344. 1927.

Da im Kommunehospital gerade die schwersten und aussichtslosesten Fälle Aufnahme finden, sind die Ergebnisse, über die Jessen an Hand von 51 Fällen berichtet, sehr mäßig. Die beigefügten Tabellen und erläuternden Erklärungen sind von Interessenten im Original einzusehen. Verf. ist mit seinen Erfahrungen mit Radium weniger zufrieden, als mit Röntgentiefenbestrahlung, weil Radium schwerer zu dosieren sei und wesentlich schwerere Schädigungen durch nekrotischen Zerfall eintreten. Die angewandten Röntgenmengen sind nicht näher in HED oder R angegeben, lediglich wird von häufigen, aber kleineren Dosen gesprochen, die unter $^1/_2$ mm Al oder Zn bei 33 cm F.-H.-Abstand gegeben wurden. J. glaubt, daß Ausräumung des Tumors, bzw. der Metastasen, soweit es die anatomische Lage und der Zustand des Kranken erlauben, mit nachfolgender Röntgenbestrahlung weiterbringen wird.

Aussprache: Holmgren berichtet über 75 Ca., 13 Sa., 1 Papillom und 1 Endotheliom. Hebt die Bedeutung der Röntgenuntersuchung für die frühzeitigere Erkennung der beningen oder malignen Natur einer Erkrankung durch Beurteilung eventueller Überschreitung oder Zerstörung der Knochengrenzen durch den Tumor hervor. Saxens Austasten der Kieferhöhlenwandung mit Nadeln zur Beurteilung der Ausdehnung einer Geschwulst, hält er für gefährlich wegen möglicher Implantation von Tumormaterial. Aus gleichem Grund ist er für Operation des Oberkiefertumors in Narkose, nicht in Leitungsanästhesie. Die postoperative Mortalität hat er von 37% früherer Statistiken auf 1 Fall unter 33 Oberkieferca. bei Operation, Diathermie und Röntgennachbestrahlung herabgesetzt. Strandberg, der aus der Radiumabteilung des Finseninstituts über 35 Fälle berichtet, davon allein 22 Ca. laryngis + Sin. pyri-

Digitized by Google

formis ist ebenfalls mehr für Röntgenbestrahlung, da Radium durch die ausgedehnten Nekrosen im Larynx das Ende beschleunige. Auch Elektrocoagulation im Larynx hält er für nicht unbedenklich, im Gegensatz zu Schmiegelows Beobachtungen. Auch Jessens Ansicht: erst blutig das Entfernbare zu beseitigen und dann zu bestrahlen — unter dem Einfluß der Franzosen Hautant und Regaud angewandt — hält Str. nicht für rätlich. Er hält mit Recht die Erzielung häufigerer Frühdiagnose für das wichtigste, um nicht erst die desolaten Fälle zur Behandlung zu bekommen. Schmiegelow weist auf die Schwierigkeiten hin, sich bei Grenzfällen — operabel, inoperabel — zur richtigen Behandlung zu entscheiden. Es wird dies beeinflußt von der Erfahrung und technischen Geschicklichkeit des Operateurs. Radium im Larynx kann zu schweren Stenoseerscheinungen führen (Erfahrungen Aage Plums bei Papillomen von Kindern). Berven teilt die Erfahrungen an einschlägigen Fällen des Röntgenheims mit. Er empfiehlt für inoperable Oberkiefertumoren Kombination von Röntgen und Radium. Ist operative Entfernung möglich, dann Röntgennachbestrahlung. Oberkiefersarkome sind ungünstiger als Ca. Buccalcancer ergibt sowohl mit reiner chirurgischer, als reiner Strahlenbehandlung schlechtes Ergebnis. Primäre Elektrokoagulation + radiologischer Behandlung der Drüsenregionen ergab in 26% Symptomfreiheit. Bei Tonsillencarcinom ist Kombination von Radium von außen mit Radiumtuben leistungsfähiger als operatives Vorgehen. Er hebt besonders hervor, wie wichtig die Schaffung großer Zentralinstitute sei, die entsprechend dem von Forsell eingerichteten schwedischen Zentralstrahleninstitut, alle diesbezüglichen Kranke vereinigen und dann unter Ausnützung der modernsten Apparate, großer Radiummengen vergleichsweise Beobachtungen und genaue Statistiken zusammenstellen können. Das Radiumhemmet verfügt über $1^1/_2$ g Radium, hat eigene physikalische Abteilung mit ausgebildetem Physiker, sowie eine experimentelle Abteilung, der ein Pathologe vorsteht. Krebs und Blegvad schildern ausführlich einschlägige Beobachtungen ihrer Klientel, — letzterer ist ähnlich wie bekanntlich vielfach die Kollegen in romanischen Ländern ein Gegner der Larynxexstirpation, die er als unerträgliche Verstümmelung empfindet. Collin macht zu Strandsbergs Bemerkungen ergänzende Zusätze von technischen Gesichtspunkten und mit einer Statistik, die ebenfalls die noch recht mageren Ergebnisse bei den weiter fortgeschrittenen Fällen erkennen läßt. Nachdem die verschiedenen Verfahren durchgeprobt sind, Radium, Radiumpunktur, „bare tubes" erscheint ihm Röntgenbestrahlung aus weitem Abstand—40 bis 46 cm — unter $^1/_2$ mm Zn + 3 mm Al in recht kleinen Dosen, die zusammen eine Erythemdosis ausmachen, das beste. Schmiegelow wendet sich (mit Recht! Ref.) gegen Blegvads Ablehnung der Laryngektomie. Operable Fälle sind zu operieren! Auch Holmgren hebt dies und nochmals die Vorteile der Diathermiebehandlung der Pharynxcancer hervor. Dagegen wendet sich wieder Syk, der gegen Bervens Optimismus bezüglich der Erfolge der Bestrahlungstherapie spricht und aus Holmgrens Statistik zahlenmäßig die Vorzüge der Diathermiebehandlung zu entkräften sucht. Darauf erwidern noch Berven und Holmgren.

G. C. Müller (Düsseldorf).

Döderlein, A.: 14 Jahre Strahlenbehandlung des Uteruscarcinoms. (*20. Vers. d. dtsch. Ges. f. Gynäkol., Bonn, Sitzg. v. 8.—11. VI. 1927.*) Arch. f. Gynäkol. Bd. 132, Kongreßber., S. 138—140 u. 151—167. 1927.

In den Jahren 1912—1926 sind in der Universitäts-Frauenklinik München 1860 Fälle von Collumcarcinom des Uterus aufgenommen und mit Radium- oder Röntgenstrahlen behandelt worden. Verf. weist bei Besprechung der Ergebnisse auf Veränderungen der Qualität des Materials hin. Während früher die Operabilität 62% betrug, ging sie nach Aufnahme der Strahlenbehandlung auf 20% zurück. In den Jahren 1913—1921 sind 1260 Fälle von Kollumcarcinom bestrahlt worden; die absolute Heilungsziffer betrug 14%. Döderlein bespricht gesondert die Ergebnisse unter Beachtung der Einteilung in 4 Gruppen, je nach dem Grade der Operabilität. In den Jahren 1921, 1922 und 1923 betrugen die Heilungsziffern 23%, 34,3% und 35,6%. Auch bei Korpuscarcinom hat D. Heilung erzielt. Von 73 Fällen sind 28 = 38% geheilt, von den operablen Fällen sind 67% geheilt.

Aussprache: Seißer (Magdeburg): Bei 653 Genitalcarcinomen wurden durch die Wertheimsche Operation 61,9%, durch die Bestrahlung nur 43,4% geheilt. Verf. berichtet über Einzelheiten seiner Bestrahlungstechnik. — Thies (Leipzig) berichtet über seine Methode der Carcinom-Eiweiß-Behandlung; er hat damit bei 5 Fällen von behandeltem Portio-Ca. und 1 Fall von Mamma-Ca. nur durch Behandlung mit Eiweiß oder Ca.-Implantation Heilung erzielt. Thies empfiehlt möglichst radikale Operation oder Bestrahlung und dazu Vor- oder Nachbehandlung mit Ca.-Eiweiß und Ca.-Implantation. — Döderlein (Berlin) spricht über die Versuche von Thies, durch eine allgemein immunisierende Stoffwechseltherapie die Krebswucherungen zu beeinflussen. Derartige Versuche erfordern die von Stöckel angestrebte Anstaltsbehandlung. Weiter spricht er noch über die Strahlenempfindlichkeit des Korpus-Ca.

Digitized by Google

des Uterus, bei dem er nachträglich Fälle gefunden hat, die durch Bestrahlung geheilt sind. — Adler (Wien) hat seit 1914 prinzipiell die prophylaktische Nachbestrahlung ausgeführt, derart, daß 50 mg Radium in die parametrane Wundhöhle jederseits für 6 Stunden liegen bleiben, später folgt eine Röntgennachbestrahlung des ganzen Beckenraumes. Dadurch hat Adler seine Operationsergebnisse von 42% Dauerheilung durch Operation auf 57% bei Operation mit Nachbestrahlung steigern können. In Ausnahmefällen führt Verf. auch ab und zu mal eine abdominelle Totalexstirpation aus. — Eymer (Innsbruck): Verf. hat früher in Heidelberg bestrahlt und operiert jetzt wieder in Innsbruck, weil er nicht bestrahlen kann; er ist überzeugt, daß die Zukunft der Ca.-Behandlung der Bestrahlung angehören wird. Die Möglichkeit, inoperable Hals-Ca. durch Radium zu heilen, wird allgemein zugegeben. Eymer berichtet dann über 95 Fälle von Collum-Ca., abdominell operiert wurden 51%, 2 Patienten sind gestorben = 4% Mortalität. — Sellheim (Leipzig) empfiehlt die Vorbestrahlung mit Radium, dann Operation und nachher Röntgennachbestrahlung. Allerdings glaubt Sellheim, daß man in manchen Fällen von oben mehr erreichen kann als auf vaginalem Wege. — Pankow (Freiburg) weist auf die allgemeine Behandlung des Ca. nach der Methode von Thies und Opitz hin. Opitz hat diese immer nur als Hilfsmittel in der Krebsbekämpfung betrachtet haben wollen. Auf Grund der Tatsache, daß nach Bestrahlung das Rezidiv am primären Herd wieder auftaucht, hat Pankow nach Verabreichung der vollen Ca.-Dosis in letzter Zeit mehrfach operiert. Dabei hat er zweimal in scheinbar geheilten Fällen noch frische Ca.-Nester gefunden; deswegen empfiehlt er, nach der Bestrahlung noch zu operieren. — Seitz (Frankfurt) befürchtet nach der heutigen Aussprache, daß die Strahlenbehandlung des Ca. gegenüber der Operation in den Hintergrund kommen könnte im Gegensatz zum Ausland, wo heute z. B. in Amerika Mayo, Crile u. a. die Bestrahlung vorziehen. Er tritt für eine Abstufung der Strahlenbehandlung ein je nach dem Grade der Leistungsfähigkeit des einzelnen Körpers. Autoimmunisierung nach Thies lehnt er ab; sie tritt stets ein, wenn Ca.-Zellen zerfallen; deswegen ist auch Verf. gegen die Excochleation, weil dadurch autoimmunisatorische Vorgänge ausgeschaltet werden. — Martius (Göttingen): Man kann mit der Operation wie mit der Strahlenbehandlung ungefähr das gleiche bei operablen Ca. erreichen, d. h. annähernd die Hälfte der Fälle heilen. Außerdem kann man mit der Strahlenbehandlung noch ca. 10% der inoperablen Fälle retten. Bei der Indikation zur Operation soll außer dem Lokalbefund mehr auf den Allgemeinzustand der Patienten geachtet werden. Martius betont, daß die von Döderlein verwendeten Dosen relativ klein sind. Zu große Dosen hält er für schädlich, weil die Bindegewebsfunktion dadurch beeinträchtigt wird. — Mansfeld (Budapest) empfiehlt die Radiumbestrahlung, die er in ca. 4 Wochen durchführt, um dann nach weiteren 2—4 Wochen die Operation anzuschließen. Die Thiessche Behandlung hat versagt. — Frigyesi (Budapest) empfiehlt regelmäßige Nachbestrahlung. — Fürst (Zürich) führt die Röntgenvorbestrahlung aus und empfiehlt dann zu operieren, wenn das Blutbild zur Norm zurückgekehrt ist, das ist nach etwa 6—7 Wochen. Fürst hält die Einteilung in operable und inoperable Fälle für sehr subjektiv. Fürst glaubt, daß die Radiumvorbestrahlung die Operation erschwert. — A. Mayer (Tübingen) sieht den Hauptvorteil der Vorbestrahlung in dem Herabdrücken der Todesfälle an postoperativer Peritonitis. Die Vorbestrahlung beseitigt die Jauchung. Man soll etwa 6—8 Wochen nach der Bestrahlung operieren. Die Gründe für das Auftreten der Rezidive sind noch vollkommen ungeklärt. — E. Zweifel (München) betont die Wichtigkeit der Feststellung von Stöckel, daß die Vorbestrahlung die Operation nicht erschwere, damit fallen die Einwände weg, die früher gegen die Myombestrahlung wegen Erschwerung einer evtl. noch nötigen Operation gemacht worden sind. Die Vorbestrahlung beim Ca. ist ein schon lange geübtes Verfahren (Wintz, Schmieden, Pfahler-Philadelphia). Von Gynäkologen ist die Vorbestrahlung von August Mayer, Waldhard und Kupferberg ausgeführt worden; alle waren mit dieser Methode sehr zufrieden. Die von Kupferberg empfohlene Spickmethode ist ein neues Verfahren und muß als solches erst ausprobiert werden. — Wintz (Erlangen): An den Erfolgen von Stöckel und Adler kommt ein großer Anteil der Strahlenbehandlung zu. Sehr wichtig ist die Forderung von Stöckel, daß man Ca. einer längeren Anstaltsbehandlung zuführen soll. Verf. hat schon früher gezeigt, daß die Erfolge der Strahlenbehandlung des Ca. bei wohlhabenden Patienten, die eine längere Sanatoriumsbehandlung durchgemacht haben, um die Hälfte günstiger waren als bei den andern. Die Nachbehandlung nach der Bestrahlung ist sehr wichtig. Wintz bespricht kritisch die Bemerkungen von Pankow und Mansfeld, daß noch Ca.-Nester in bestrahlten Uteri gefunden wurden. Er hält deswegen die Bestrahlung in mehreren Serien für besonders aussichtsreich, weil die zum Ca. vorgebildete Ca.-Zelle durch die Ca.-Dosis nicht zerstört wird. Daher ist bei nur einmaliger Bestrahlung die Gefahr des Rezidivs weit größer. Bei der Bestrahlung des Mamma-Ca. soll man gleichzeitig die Kastration ausführen. Den Vorschlag von Kupferberg, mit weichen Strahlen zu behandeln, lehnt Wintz ab. — Stöckel (Berlin), Schlußwort: Stöckel hat in Kiel bis zu 86%, im Durchschnitt 70% Operabilität gehabt. Seiner Überzeugung nach sind viele Fälle der Gruppe III operabel, auch wenn man in das Ca. einbricht. Die Radiumvorbehandlung erhöht die Operabilität. Für die Nachbehandlung eignen sich die Röntgenstrahlen besser. Auch die Vaginal-Ca. operiert Stöckel.

E. Zweifel (München).

Digitized by Google

Acconci, G.: Sulla terapia del carcinoma dell'utero. (Über die Therapie des Uteruscarcinoms.) (*Clin. ostetr.-ginecol., univ., Parma.*) Giorn. di clin. med. Jg. 8, H. 10, S. 367—389. 1927.

Übersichtsreferat. Aus der deutschen, französischen, englischen, amerikanischen und italienischen Literatur werden die mit Operation einerseits, mit Bestrahlung andererseits erzielten Resultate einander zahlenmäßig gegenübergestellt. Verf. kommt zu dem Ergebnis, daß die Strahlenbehandlung infolge des Fortfalls der primären Mortalität bessere Resultate erzielt. Zum Schluß wird die Anwendung von kolloidalem Blei nach Blair Bell als eine Methode erwähnt, mit der vielleicht in Zukunft Erfolge zu erzielen sein werden *Zuntz* (Berlin).°°

Seidler, M., H. Lenartowski und Grabowski: Über den Wert der präoperativen Bestrahlung des Collumcarcinoms. Ginekol. polska Bd. 6, H. 4/6, S. 433—444 u. franz. Zusammenfassung S. 445. 1927. (Polnisch.)

A. Mayer konnte durch präoperative Bestrahlung des Collumcarcinoms die primäre Operationsmortalität von 20% auf 7,4% herabdrücken. Der günstige Einfluß der Bestrahlung wurde von einer Reihe von Gynäkologen bestätigt. Es wird über 6 mit Röntgenstrahlen vorbehandelte Fälle berichtet, die 3—16 Wochen nach der Behandlung zur Operation gelangten. Die Ergebnisse dieses Verfahrens waren befriedigend. In keinem der Fälle trat eine sonst öfters beobachtete peritoneale Reizung nach der Operation auf, wahrscheinlich dank dem Verschwinden der Streptokokkenmassen nach der Bestrahlung. Es konnte weder eine Verschwartung der Adnexe noch eine stärkere Blutung als die Operation komplizierende Bestrahlungsfolgen festgestellt werden. 6—8 Wochen nach der Bestrahlung waren die mikroskopisch sichtbaren Heilungsvorgänge im Carcinomgewebe schon deutlich ausgesprochen und dies scheint der optimale Zeitpunkt für den operativen Eingriff zu sein. Die meistens rein entzündlichen Adnexinfiltrate traten nach der radiologischen Vorbehandlung zurück. *Th. Blühbaum.*

Röntgentherapie gynäkologischer Erkrankungen (außer Tuberkulose u. malignen Tumoren).

Hanks, Mary Elizabeth: The Roentgen ray as a remedy in benign gynecologic diseases. A summary of eleven years observation. (Die Röntgenstrahlen als Heilmittel bei gutartigen gynäkologischen Erkrankungen. Die Ergebnisse elfjähriger Beobachtung.) Illinois med. journ. Bd. 52, Nr. 4, S. 308—313. 1927.

Bei der Röntgenbestrahlung ihrer 482 Fälle hat Verf. kleine Dosen, in Serien verabfolgt, gegenüber in einer Sitzung verabreichten großen Dosen bevorzugt. Bestrahlungstechnik: 120—130 KV; entsprechend einer Funkenstrecke von 23 cm; 5 mA; 5 mm Al-Filter; FH 31—43 cm; Feldgröße 8 : 13 cm. Bestrahlungsdauer 14—16 Min. Die Vorzüge dieser Bestrahlungsmethode sieht Verf. in der besseren Erholungsmöglichkeit des bestrahlten Gewebes zwischen den einzelnen Bestrahlungen, Fehlen von Katererscheinungen, Fehlen von schädlichen Blutveränderungen, Fehlen von Störungen der sekundären Geschlechtsmerkmale, in langsameren Eintreten der Menopause und deswegen nicht so stürmisch und plötzlich einsetzenden Ausfallerscheinungen. In 9 Fällen führte Verf. bei jungen myomkranken Frauen die temporäre Kastration aus mit dem Erfolg, daß die Tumoren sich zurückbildeten und die Menses nach einer Amenorrhöe von $^1/_2$—3 Jahren in normaler Stärke wiederkehrten. Eine dieser Frauen gebar darauf noch ein gesundes Kind. Diese Art der Bestrahlung führt zu folgenden histologischen Veränderungen: Die Zellkerne der Myome zeigen zuerst Hypertrophie, alsdann Koagulationsnekrose und Vakuolenbildung. Die zugrunde gegangenen Zellreste werden durch Leukocyten fortgeschafft und durch Bindegewebe ersetzt. Im Ovarium werden zuerst die reifen Follikel, dann die heranreifenden und schließlich die Primordialfallikel zerstört. Wird die Bestrahlung genügend lange Zeit fortgesetzt, so wird auch das interstitielle Gewebe beeinflußt, die innere Sekretion des Ovariums leidet durch diese Art der Bestrahlung nicht oder erst sehr spät. An den Gefäßen sieht man anfangs Ödem des Endothels, das in eine Endarteriitis obliterans übergeht. Die Drüsen der Gebärmutterhals- und Korpusschleimhaut werden allmählich kleiner und nehmen in ihrer Sekretion ab. — Es wurden 302 Myome in dieser Weise behandelt. Bei der Auswahl

Digitized by Google

zur Bestrahlung wurden die üblichen Indikationen und Kontraindikationen berücksichtigt. Versager ereigneten sich bei einem Myxomyom, bei einem fibrös-cystischen Tumor des Ovariums, das infolge seiner medianen Lage ein Myom vortäuschte, bei einem Fibrom kombiniert mit einem Dermoid; das Fibrom bildete sich zurück, das Dermoid blieb unverändert. In einem weiteren Fall von Myom, der durch Basedow kompliziert war, stellte sich nach anfänglichem Strahlenerfolg ein Blutungsrezidiv ein, das durch ein papillomatöses Ovarialcystom bedingt war. Bei der Operation wurde der Uterus nicht mit entfernt. Schließlich starb die Patientin 7 Jahre nach der Operation infolge maligner Degeneration des Myoms. — In 20 Fällen wurden bei klimakterischen Blutungen ein prompter Strahlenerfolg erzielt. Wegen der zuverlässigen Strahlenwirkung gerade bei diesen Menstruationsanomalien empfiehlt Verf. schon in Fällen von nur allgemein klimakterischen Störungen bei lange sich hinziehender Menopause die Ovarialbestrahlung vorzunehmen. — In 65 Fällen von kleincystischer Degeneration des Ovarium wurden gute Erfolge erzielt. Nur große Ovarialcysten verhalten sich refraktär gegenüber der Bestrahlung. 69 Fälle von Veränderungen der Cervixschleimhaut (Erosionen und Cystenbildung) besserten sich prompt auf die Bestrahlung. In 21 Fällen von Dysmenorrhöe wurden ebenfalls gute Erfolge erzielt. Adhäsionen an den Genitalien werden durch die hyperämisierende Wirkung der Röntgenstrahlen gebessert. Irgendwelche Störungen des Sexuallebens traten nicht ein, eher sogar Besserungen wegen Fortfalles von vorher bestehenden Schmerzen. Carcinomentwicklung beobachtete Verf. nur einmal bei ihren Myomen. Diese Tatsache bestätigt die Erfahrungen der Literatur. Auch in 180 von den aus anderen Gründen bestrahlten Fällen wurde niemals Carcinomwachstum beobachtet. Gegenüber dem Radium gibt Verf. der Röntgenstrahlung den Vorzug, da sie ambulant durchgeführt werden kann, keine Mortalität erfährt und große Tumoren sicherer heilt. *Cohen* (Göttingen).

Recasens, Luis: Über die Wirkung kleiner Röntgendosen bei Entzündungen des Beckenbindegewebes. (*Catedrático de obstetr. y ginecol., fac. de med., Zaragoza.*) Rev. española de obstetr. y ginecol. Jg. **12**, Nr. 140, S. 342—345. 1927. (Spanisch.)

Mitteilung eines Falles von entzündlichem Adnextumor, der im Anschluß an eine Geburt entstanden war und sich über 20 Monate in langsamem Wachstum bis zur Größe einer großen Orange entwickelt hatte, ohne durch irgendwelche therapeutischen Maßnahmen zur Einschmelzung gebracht werden zu können. Eine Röntgenbestrahlung mit 20% der HED auf die Haut über dem Tumor durch ein 6×8-cm-Feld verabfolgt und eine solche von 15% der HED in gleicher Weise am nächsten Tage verabfolgt, brachten den Tumor innerhalb 3 Tagen zum Einschmelzen; nach einfacher Incision und Drainage des Abscesses Ausheilung innerhalb von 3 Wochen. *Holfelder.*

Werner, P.: Welche sichergestellten Myome sind zu bestrahlen, welche nicht? Wien. klin. Wochenschr. Jg. **40**, Nr. 51, S. 1611—1613. 1927.

Da die Röntgenstrahlen die Myomzellen nicht selbst beeinflussen, sondern die Beeinflussung ausschließlich auf dem Wege durch das Ovar geschieht, kann man nur dann eine wirksame Myomtherapie durch Bestrahlung betreiben, wenn man bis zur völligen Amenorrhöe bestrahlt. Aus dieser Tatsache heraus soll man nur solche Frauen der Bestrahlung zuführen, die dem natürlichen Wechsel bereits ziemlich nahe sind, jüngere Frauen aber (vielleicht solche unter 40 Jahren) lieber operieren, denn für sie bedeutet eine Operation, bei der die Eierstockstätigkeit erhalten werden kann, entschieden einen kleineren Insult, als die Herbeiführung eines verfrühten Klimakteriums mit allen seinen oft so schwer empfundenen Störungen. Ebenfalls müssen Frauen, die noch Kinder bekommen wollen, von der Bestrahlung ausgeschlossen werden. Sehr nervöse Frauen werden manchmal besser operiert, weil sich bei ihnen die Ausfallserscheinungen oft besonders lästig bemerkbar machen können. Bei hochgradiger Anämie, besonders dann, wenn die Operation relativ leicht durchführbar wäre, wird man einer Operation manchmal den Vorzug geben in Anbetracht des Umstandes, daß nach der Bestrahlung vor Eintritt der bleibenden Amenorrhöe doch noch eine

Digitized by Google

oder sogar mehrere Blutungen eintreten können, die an Stärke den vorhergegangenen vielleicht weit überlegen sind und das Leben der Frau gefährden könnten. Eine besondere Aufmerksamkeit verlangen auch Frauen mit hyperthyreotischen Symptomen, da bei solchen schon wiederholt nach der Bestrahlung das Auftreten eines ausgesprochenen Basedows beobachtet werden konnte. Im Speziellen kann man die Kontraindikation gegen die Bestrahlung folgendermaßen zusammenstellen: 1. Unsichere Diagnose (fraglicher Ovarialtumor), 2. Verdacht auf Malignität, 3. submuköse Myome, 4. Myome, die zu Druckerscheinungen auf Nachbarorgane, in erster Linie die Blase, führen, 5. jede Art von sekundärer Entartung eines Myoms, insbesondere die schweren Formen, wie Vereiterung, Verjauchung, Nekrose, 6. Fälle, wo die Myome durch entzündliche Adnexerkrankungen oder durch Adhäsionen kompliziert sind, 7. übermäßige Größe der Myome. Unter Berücksichtigung aller dieser Kontraindikationen können immerhin noch 50% der Myomfälle durch Bestrahlung behandelt werden.

P. Schumacher (Gießen).

Merletti, C.: L'irradiazione della milza nelle metrorragie della pubertà. (Die Bestrahlung der Milz bei Metrorrhagien der Pubertätszeit.) Riv. d'ostetr. e ginecol. prat. Jg. **9**, Nr. 7, S. 281—284. 1927.

Die letzte Ursache der oft profusen und gefährlichen Pubertätsblutungen ist noch ungeklärt. Sicher ist, daß die Metrorrhagien die Folge einer anatomischen und funktionellen Insuffizienz des utero-ovariellen Systems ist. Die logische Therapie ist die, welche bessere Allgemeinbedingungen für den Körper schafft: Diathermie des kleinen Beckens und klimatische Kuren. In der Bestrahlung der Milz ist ein weiteres, sich durch prompte Wirkung auszeichnendes Mittel gefunden, seine Anwendung ist jedoch noch nicht allgemein, da die Wirksamkeit noch nicht einwandfrei nachgewiesen und die Wirkungsweise noch völlig dunkel ist. Verf. hat 12 einschlägige Fälle, sämtlich mit vollem Erfolg, bestrahlt. Frühere Mißerfolge sind mit Sicherheit auf ungenügende Dosen zurückzuführen.

Technik: S. R. V. Gerät, 85 KV, 27 cm Funkenstrecke, 6 mm Al. 30 cm FHD. 3 Felder (vorn, seitlich, hinten), wobei die Milz von jeder Seite ein $^1/_3$—$^1/_4$ HED, je nach dem Allgemeinzustand der Patientin erhält. An jedem Tage wird nur ein Feld bestrahlt. Bestrahlungspause 24 Stunden. Nach 4 und nach weiteren 5—6 Wochen je eine Wiederholungsbestrahlung gleicher Stärke.

Die Blutung hört schnell auf, nach der letzten Serie ist der Menstruationszyklus völlig regelmäßig. Vorteile: Die Therapie schädigt die Geschlechtsdrüsen nicht; sie verändert das Blutbild günstig (Vermehrung der Erythrocyten und der Blutplättchen, gesteigerte Koagulationsfähigkeit). Die Patienten erholen sich schnell. *Fried* (Breslau).

Sahler, Josef: Über die Ergebnisse der Hypophysenbestrahlung bei gynäkologischen Erkrankungen. (*II. Univ.-Frauenklin., Wien.*) Zeitschr. f. Geburtsh. u. Gynäkol. Bd. **92**, H. 1, S. 25—45. 1927.

Die wechselnden Ergebnisse und die ungleiche Wirkung der Hypophysenbestrahlung sind von der physiko-chemischen Einstellung des Erfolgsorgans, von der verschiedenen Strahlenempfindlichkeit der einzelnen Drüsenteile und schließlich auch von einer anlagemäßig bedingten Eigentümlichkeit abhängig. Angeregt durch die erste Mitteilung Hofbauers wurde bei einer großen Reihe von funktionellen Blutungen und Myomen die Hypophysenbestrahlung versucht und bei der stärkeren Bestrahlung eine Tiefendosis von 60—90% der HED, bei der Schwachbestrahlung eine Tiefendosis von 30—40% der HED appliziert. Verf. kommt auf Grund der reichen klinischen Nachprüfung zu dem Ergebnis, daß bei Genitalblutungen die Eierstockbestrahlung der Hypophysenbestrahlung weit überlegen ist. Bei Myomen, die nach einer Eierstockbestrahlung nicht genügend schrumpfen, fördert eine nachträgliche Hypophysenbestrahlung oft in auffallender Weise den Rückbildungsprozeß. Blutungsanomalien in Form von Poly- oder Opsomenorrhöe reagieren auf Hypophysenbestrahlungen oft ausgezeichnet. Bei dysmenorrhoischen Beschwerden erzielt man mit der Hypophysenbestrahlung Erfolge, die an die besten Ergebnisse heranreichen, welche man bisher mit anderen Be-

Digitized by Google

handlungsmethoden erzielt hat. In vielen Fällen bringt sie Heilung oder wenigstens Besserung, wenn andere Behandlungsweisen versagen. Bei schweren klimakterischen Ausfallserscheinungen übertrifft die Hypophysenbestrahlung alle anderen Behandlungsmethoden. Bei Dystrophia adiposogenitalis ist eine Behandlung in Form einer Hypophysenbestrahlung erfolglos. *Dehler* (Erlangen).

Röntgentherapie der übrigen Erkrankungen.

Holzknecht, Guido: Beitrag zur Therapie der Leukämien. (*Zentral-Röntgeninst., allg. Krankenh., Wien.*) Therapie d. Gegenw. Jg. 68, H. 6, S. 254—256. 1927.

Die Beobachtung des Krankheitsverlaufes der röntgenbestrahlten Leukämien seit der Entdeckung der Wirksamkeit dieser Behandlungsmethode bei der in Rede stehenden Erkrankung ergibt, daß sich die Resultate seit dem Ausbau der Apparate- und Meßtechnik, der eine Vergrößerung der Tiefendosen zur Folge hatte, verschlechtert haben. Schuld daran sind außer den zu großen Einzeldosen auch noch die zu kurzen Intervalle, deren Dauer allgemein vom Blutbefunde abhängig gemacht wird. Nun ist nicht jeder Leukocytenanstieg Indikation zur Wiederholung der Bestrahlung, da mehrfache Kontrolle während der Serienpause eine wellenförmige Kurve, also spontane Remissionen der Zwischenanstiege ergibt. Die fälschlicherweise nach jedem solchen Anstiege applizierte Bestrahlung führt zu vorzeitiger Erschöpfung des hämatopoetischen Apparates. Die übliche Applikationsart ist in folgender Weise zu ändern: Auf die räumliche Homogenität soll verzichtet werden, es scheint günstiger zu sein, wenn Teile der Milz, der Drüsen und des Knochenmarks nur wenig getroffen werden. Die Serie soll nur aus 1—2 Einzelbestrahlungen bestehen mit je $^1/_3$ HED Oberflächendosis durch 4 mm Al. bei mäßiger Spitzenspannung (100 kV max.). Dauer einer Serie und das Intervall zwischen zwei Serien soll vom Blutbefunde unabhängig gemacht werden. Der wichtigste Maßstab für die Beurteilung dieser Fragen ist der Allgemeinzustand des Patienten. *R. Lenk* (Wien).

Maldonado, M.: Neue Beobachtungen bei einem mit Benzol und Röntgenstrahlen behandelten Fall von Erythroleukämie. (*Laborat. centr. de investig. clín., fac. de med., Madrid.*) Arch. de cardiol. y hematol. Bd. 8, Nr. 5, S. 263—272. 1927. (Spanisch.)

Mitteilung eines Falles von myeloischer Leukämie mit starker Beteiligung der Erythroblasten. Es handelt sich um einen Fall, der bereits von Suárez de Puga mitgeteilt worden ist und bei dem nur noch über den weiteren Verlauf berichtet wird. Es handelte sich um einen offenbar außerordentlich bösartigen Fall von Leukämie, bei dem eine ungeheuere Menge von Jugendformen im weißen und roten Blutbild vorhanden waren und bei dem sich mit einer Bestrahlungstechnik, die die stark vergrößerte Milz mit 6 Feldern von 6×8 cm Feldgröße frontal angriff, nur im Anfang ein Erfolg erzielen ließ. Später erwies sich die Kranke als strahlenrefraktär und es trat regelmäßig nach der Bestrahlung eine weitere Verschlimmerung des Blutbildes auf. Die Patientin starb 14 Monate nach Beginn der Behandlung. *Holfelder* (Frankfurt).

Grier, G. W.: X-ray treatment of goiter. (Röntgenstrahlenbehandlung des Kropfes.) Ann. of internal med. Bd. 1, Nr. 4, S. 241—246. 1927.

Der ausführlichen klinischen Studie wird die Einteilung der Hyperthyreosen in 1. Morbus Basedow (exophthalmic goiter), 2. toxisches Schilddrüsenadenom, 3. Pubertätskropf und 4. Hyperthyreoidismus ohne Exophthalmus und mit oder ohne Kropf zugrunde gelegt. Bei der ersten Gruppe ist die Strahlenbehandlung um so erfolgreicher, je frischer der Krankheitsfall ist. Schwere der Symptome bildet keine Gegenanzeige gegen Bestrahlung. Die zweite Gruppe ist die undankbarste für die Strahlenbehandlung, nur wenn Operation verweigert wird oder nicht in Frage kommt, sollte Bestrahlung versucht werden. Bei der dritten Gruppe soll nur behandelt werden, wenn es sich tatsächlich um Hyperthyreoidismus handelt; dann geben schwache Bestrahlungen gute Resultate. Bei den Fällen der vierten Gruppe hat der Verf. oft die Beobachtung gemacht, daß gleichzeitig erkrankte Rachentonsillen vorhanden waren und erst dann

Digitized by Google

Besserung der Beschwerden des Hyperthyreoidismus eintrat, wenn auch die Tonsillen mit bestrahlt wurden. Bei der Behandlungstechnik ist auf Ruhe, frische Luft, gute Ernährung und Schlaf großer Wert zu legen. An Röntgenstrahlen wurden $^1/_2$ Erythemdosis unter 6 mm Al 1 mal in der Woche auf einen Schilddrüsenlappen und 1 mal in der nächsten Woche auf den anderen Lappen verabfolgt. Nachdem jeder Lappen 2 mal behandelt ist, wird eine Pause von 2 Wochen eingelegt. Bei Radiumbehandlung wird $^1/_2$ Erythemdosis der γ-Strahlung verabfolgt, erforderlichenfalls mit Wiederholung nach 6 oder 8 Wochen. Röntgenbehandlung wird vorgezogen. Nach 4 monatiger erfolgloser Behandlung soll ein anderes Verfahren eingeleitet werden. Es ist empfehlenswert, den Erfolg an dem Grundumsatz zu kontrollieren und mit der Behandlung aufzuhören, wenn dieser nur noch um 10% erhöht ist. Von 98 Fällen aller Gruppen wurden 55 geheilt, 10 gebessert, 2 nicht gebessert, 6 operiert, 17 blieben aus der Behandlung fort, 8 stehen noch unter Behandlung. Todesfälle erfolgten nicht. Bei 36 der vorgenannten Fälle waren die Mandeln erkrankt. *Rother* (Berlin).

Vallery-Radot, Pasteur, Paul Gibert, P. Blamoutier et F. Claude: La roentgenthérapie dans le traitement de l'asthme et du coryza spasmodique. (Röntgentherapie des Asthma bronchiale und nervösen Schnupfens.) Presse méd. Jg. 35, Nr. 80, S. 1201—1203. 1927.

In bezug auf die angewandte Bestrahlungstechnik bestehen weitgehende Unterschiede zwischen den Ansichten der Autoren. Einzelne Bestrahlungen des Thorax, der Milz, der Schilddrüse, der Hypophyse oder eine Kombination von mehreren Applikationsarten. Bei den isolierten Thoraxbestrahlungen ist durchschnittlich eine Heilung in ca. 30% der behandelten Fälle erzielt worden, während Besserungen und völlige Versager in weiten Grenzen variieren. Die Milzbestrahlung scheint einen höheren Prozentsatz von Heilungen zu ergeben: ca. 82% von Heilungen und Besserungen und ca. 16% Versager. Verf. behandelte eine Anzahl von Fällen mit Bronchialasthma und nervösem Schnupfen ausschließlich mit Röntgenbestrahlung und konnte eine Heilungsziffer von 30% erzielen, während Besserungen in 25% und Versager in 45% der Fälle beobachtet wurden. Der Röhrenabstand betrug 30 cm, 5—10 mm Al-Filter, Dosis pro Feld und Sitzung 500 R. Eine ausreichende Erklärung für die Wirkung der Röntgenbestrahlung bei Asthma ist noch nicht gefunden worden. Es handelt sich sicher nicht um eine rein lokal begrenzte Wirkung, da von den verschiedensten Körperstellen eine weitgehende Beeinflussung der Affektion erzielt werden kann. *Kaull.*

Lenk, Robert: Die Röntgenbehandlung des Ulcus ventriculi und duodeni. Therapie d. Gegenw. Jg. 68, H. 10, S. 440—442. 1927.

Etwa 75% aller Ulcera des Magens und Duodenums lassen sich durch Röntgenbestrahlungen günstig beeinflussen; der Erfolg zeigt sich schon in den ersten 2—3 Wochen; bleibt er nach dieser Zeit aus, so ist die Röntgenbehandlung als für den betreffenden Fall ungeeignet einzustellen. Kontraindikationen gegen die Strahlentherapie sind nur Verdacht auf maligne Degeneration, Perforationsgefahr, kenntlich an peritonealen Reizerscheinungen, und schwerere Stenosierungen, dagegen nicht die Blutung aus dem Geschwür. Die Schmerzen pflegen binnen 1—2 Wochen zu verschwinden, die Druckschmerzhaftigkeit bleibt länger nachweisbar. Die Säurewerte werden nicht oder nur verhältnismäßig spät reduziert, was dafür spricht, daß die Bedeutung der Hyperacidität beim Ulcus überschätzt wurde. Die Geschwürsblutungen stehen 1—2 Tage nach der Bestrahlung als Folge einer Mitbestrahlung von Milz und Leber. Ulcusnischen können sich rasch verkleinern und schließlich verschwinden; eine Ulcusheilung darf aber erst angenommen werden, wenn das Nischensymptom auf Monate und Jahre unsichtbar bleibt. Immerhin kann als Beweis für die gute Röntgenstrahlenwirkung die von anderer Seite mit Hilfe der Gastroskopie gemachte Beobachtung einer raschen Ulcusüberhäutung nach Strahlenanwendung angeführt werden. Narbenstenosen sind natürlich durch Strahlen nicht beeinflußbar. Ausgezeichnete Erfolge gibt die Bestrahlung bei Spasmen an Gastroenterostomien. Das Ulcus pepticum jejuni ist strahlenresistent. —

Digitized by Google

Technik: Je 1 großes Feld am linken Oberbauch und am Rücken, 30 cm FD, 170 KV, 0,5 Zn; pro Feld 2mal 25% HED. mit 2—3 Tagen Pause; Herddosis ca. 25% HED. Röntgenkater tritt bei dieser Technik nicht auf. *Saupe* (Dresden).

Ponce de León, J.: Der heutige urologische Standpunkt zur Tiefenbestrahlung des Prostataadenoms. Rev. méd. de Barcelona Bd. 7, Nr. 41, S. 496—500. 1927. (Spanisch.)

Der Autor, ein Urologe, nimmt Stellung gegen eine gleichnamige Arbeit, deren Verf. nicht genannt wird, und welche in dem Satze ausklingt, „die Röntgentherapie hat bis zum gegenwärtigen Moment noch keine Prostatahypertrophie geheilt". Er teilt 4 ausführliche Krankengeschichten mit von Fällen, bei denen es wegen fortgeschrittener Prostatahypertrophie bereits zur Harnretention und Blasenerweiterung gekommen war, und bei denen wegen der Schwere des Krankheitsbildes und der Schwäche des Patienten eine Prostatektomie nicht in Frage kam, aber die sachgemäß durchgeführte Röntgenbehandlung die Beschwerden vollkommen beseitigen konnte. Verf. betont, daß es zunächst einmal sehr darauf ankommt, mit welcher Technik die Röntgenbehandlung durchgeführt wird, und daß er zahlreiche Fälle beobachtet hat, bei denen er wegen Erfolglosigkeit der Röntgenbestrahlung zur Operation gezwungen war, bei denen sich die Operation zwar leicht durchführen ließ, aber im mikroskopischen Bilde sich herausstellte, daß entweder überhaupt keine wesentliche Strahleneinwirkung auf das Gewebe stattgefunden hatte, also die Dosis eine zu geringe war, oder aber, daß die bindegewebige Wucherung derartig überwiegend war, daß ein strahlentherapeutischer Erfolg nicht stattfinden konnte. Während er in zahlreichen Fällen, bei denen er die Prostatektomie vorgenommen hatte, ohne daß vorher bestrahlt war, außerordentlich starke Verwachsungen vorfand, hat er wieder in anderen Fällen, bei denen vorher vergeblich bestrahlt war, keinerlei Verwachsungen gesehen. Er hält es also nicht für richtig, wenn man die Röntgentherapie anschuldigt, sie erschwere eine später notwendig werdende Operation. Verf. stellt fest, daß die Prostatektomie viel glänzendere Resultate ergibt, als die Röntgenbestrahlung, denn durch die Entfernung der geschwollenen Prostata wird die Pars prostatica der Uretra außerordentlich weit und frei, ja sogar freier als normal. Einen so hervorragenden Erfolg kann man mit der Strahlentherapie niemals erzielen. Man darf aber nicht daran vorbeigehen, daß die Prostatektomie, je nach der Schwere des Krankheitsbildes, eine mehr oder weniger starke Mortalität aufweist. Die Strahlentherapie dagegen birgt keinerlei Gefahr einer Mortalität in sich. Deshalb soll die Strahlentherapie überall durchgeführt werden, wo auch nur die leiseste Kontraindikation gegen die Prostatektomie besteht. Wenn dann die Strahlentherapie versagt hat, kann man sich mit ruhigerem Gewissen zur Operation entschließen. Niemals darf man von der Röntgentherapie der Prostatahypertrophie erwarten, daß der rectale Untersuchungsbefund sich wesentlich ändert. Was sich dagegen wesentlich ändert, sind die klinischen Beschwerden, insbesondere die Harnretention. So hat die Prostatektomie ihre ganz bestimmte Indikation und wird im Enderfolg viel bessere Ergebnisse erzielen, als die Strahlentherapie. Aber auch die Strahlentherapie der Prostatahypertrophie hat ihre Indikation und ihre Berechtigung, die vor allen Dingen darauf beruht, daß diese Methode mit keinerlei Mortalität belastet ist. *Holfelder* (Frankfurt a. M.).

Marburg, Otto: Über die Röntgentherapie der Erkrankungen des Nervensystems. Therapia (Budapest) Jg. 4, Nr. 21, S. 493—495. 1927. (Ungarisch.)

Verf. beschreibt einen mit Tumor des Corpus pineale diagnostizierten Fall, der bestrahlt wurde. Nach der Bestrahlung konnte außer einer allgemeinen Besserung auch das Zurücktreten der Stauungspapille, des Schwindels und Erbrechens beobachtet werden. 3 Monate nach der Bestrahlung starb der Patient unerwartet infolge eines Vagusdruckes, und die Sektion bestätigte die Tumordiagnose; in dem großen, infiltrierenden Tumor konnte aber kein Zeichen einer Rückbildung oder Zellschädigung festgestellt werden. Aus dieser Beobachtung folgert Verf., daß die Bestrahlung nur auf den vom Tumor verursachten Hydrocephalus ihren günstigen Einfluß ausübte,

Digitized by Google

nicht aber direkt auf die Tumorbildung. Diese Beobachtung wird durch einen anderen Fall unterstützt, in dem die Liquorrhöe durch mehrere Bestrahlungen geheilt wurde. In jedem Falle, wo die Lokalisation des Tumors nicht gelingt, wird der erhöhte Kranialdruck durch die Röntgenstrahlen dadurch beeinflußt, daß der Plexus chorioideus der verschiedenen Ventrikel nach der Bestrahlung weniger Liquor sezerniert. Wenn bei Hypophysentumoren, und zwar bei jeder Form, die Sehstörungen nicht sehr rasch progredieren, ist die Bestrahlung immer empfehlenswert. Bei Kopfschmerzen, wenn die Ursache des Leidens die frühzeitige Ossification der Suturen, oder chronische meningeale Entzündung (sehr oft tuberkulöse) ist, können die Bestrahlungen eine heilende Wirkung haben. Eine dankbare Indikation für Röntgenbestrahlung bietet die Epilepsie: der Patient wird in 5—6wöchigen Intervallen von verschiedenen Richtungen bestrahlt. Die dritte Gruppe der zur Bestrahlung geeigneten Gehirnkrankheiten sind die Entzündungskrankheiten, unter diesen der Parkinsonismus, wo aber die Erfolge nicht mit den großen Bestrahlungsdosen parallel gehen, ähnlich wie bei den Krankheiten des Rückenmarks, hauptsächlich bei denen, wo eine Entzündung die Symptome verursacht. Gute Erfolge wurden nur dann beobachtet, wenn der entzündliche Prozeß lokalisiert war. Ein dankbares Terrain bieten für die Bestrahlung jene Fälle, wo der Schmerz im Vordergrund steht, und zwar die verschiedenen Neuralgien (Trigeminusneuralgie, Ischias). Hier wird das entsprechende Ganglion des Nerven bestrahlt. Borak sah auch in den Fällen gute Erfolge, wo vasomotorische Störungen die Ursache der Krankheit waren (Raynaudsche Krankheit). Die verschiedenen psychischen Störungen sind auf dem Grunde der innersekretorischen Korrelation durch Bestrahlungen beeinflußbar. Das durch die Kontrolle der Röntgenstrahlen zur Opticuswurzel geführte Lipojodol ascend. übte durch seine Jodwirkung einen günstigen Einfluß bei einem aussichtslosen Fall von genuiner Opticusatrophie. Wenn man die Harmlosigkeit sämtlicher aufgeführter Bestrahlungen bewahrt, so kann die Bestrahlung als ein erfolgreicher therapeutisches Mittel in der Neurologie begrüßt werden. *Ratkóczi* (Budapest).

Strahlenschädigungen und ihre Behandlung.

Aiello, Giuseppe: Patologia da raggi X. (Röntgenstrahlenpathologie.) Folia med. Jg. **13**, Nr. 23, S. 928—929. 1927.

Die kurze Notiz weist darauf hin, daß die verschiedenen noch immer zur Beobachtung kommenden Röntgenstrahlungsschädigungen, einschließlich der Allgemeinreaktionen (Kater) ihre vornehmlichste Ursache in unserer mangelhaften Kenntnis von der Biologie der Röntgenlichtwirkung haben. *Heinz Lossen* (Darmstadt).

Heuser, Carlos: Expériences pour démontrer la cause des brûlures tardives dans les applications de radiothérapie profonde. (Versuche, die die Ursache der Spätschädigung bei der Anwendung der Tiefentherapie erweisen.) Bull. et mém. de la soc. de radiol. méd. de France Jg. **15**, Nr. 144, S. 332—335. 1927.

Die Spätschädigungen werden auf eine ungleichmäßige Verteilung der Strahlen zurückgeführt. Macht man mittels einer Lochkamera eine Aufnahme einer Glühkathodenröhre, so sieht man, daß auch der Antikathodenstiel sehr reichlich Röntgenstrahlen aussendet. Nach Filterung durch 0,5 Cu ist die Stielstrahlung noch nicht unterdrückt. Diese Stielstrahlung bewirkt, daß die Mitte des Feldes mehr Röntgenstrahlen erhält als die seitlichen Teile. Um eine gleichmäßige Strahlenverteilung zu erzielen, muß daher sehr stark gefiltert werden. Außerdem ist zu fordern, daß Röhren gebaut werden, bei denen bloß vom Brennfleck Röntgenstrahlen ausgehen. *Heinrich Chantraine* (Betzdorf).

Hess, George H.: Possible developmental defects following overradiation of thymus in early infancy. (Die Möglichkeit von Entwicklungshemmungen nach Röntgenbestrahlung des Thymus in der frühesten Kindheit.) (*Uniontown gen. hosp., Uniontown, Pa.*) Radiology Bd. **9**, Nr. 6, S. 506—509. 1927.

Es besteht die Möglichkeit einer Vergrößerung des Thymus ohne klinische Symptome, andererseits können Störungen der Thymusfunktion vorhanden sein, ohne daß

Digitized by Google

eine Vergrößerung des Organs eintritt. Die Größe des Thymus ist physiologisch sehr variabel, außerdem von einer Reihe von endogenen und exogenen Einflüssen abhängig. Wenn auch die innersekretorische Tätigkeit nicht vollkommen bewiesen ist, so besteht doch nach den Untersuchungen von Sajous die Wahrscheinlichkeit, daß sie durch Beeinflussung des Kalkstoffwechsels einen Einfluß besonders auf das Wachstum des Knochen- und Nervengewebes und des Genitalsystems haben. Damit wird es möglich, daß Prozesse, die in der Kindheit zur Thymusatrophie führen, Ausfallserscheinungen dieser Gewebssysteme hervorrufen können. Verf. geht auf die Untersuchungen von Heinecke, Regaud, Cremieur und anderen Autoren über Involution der Thymusdrüse nach Röntgenbestrahlung und ihre Regenerationsvorgänge in der Folgezeit ein. Er weist auf die erste Bestrahlung der Thymushyperplasie in Amerika durch Lange hin und gibt dessen Behandlungsmethode (Fu.-St. $9^1/_2$ Zoll, 5 mA; Fo.-H.-Abst. 9 Zoll; Filter 4 mm Al; Bestrahlungszeit 5 Minuten) an. Zwei Kinder mit vergrößerter Thymus und ausgesprochenen klinischen Symptomen der Thymushyperplasie bei sonst normaler Entwicklung wurden nach dieser Methode bestrahlt. Fall 1: 7 Monate alt, erhielt im Laufe von 5 Monaten vier derartige Bestrahlungen, und zwar je an zwei aufeinanderfolgenden Tagen ein Brust- und ein Rückenfeld. Besserung war bereits nach der ersten Bestrahlung eingetreten. Die drei ersten Bestrahlungen erfolgten in einer Zwischenzeit von je 3 Wochen. Ein Jahr später zeigte das vorher normale Kind eine körperliche und geistige Mißbildung im Sinn des Mongolismus. Der Zustand besserte sich nicht; das Kind starb im Alter von $2^1/_2$ Jahren an einer interkurrenten Bronchopneumonie, ohne gehen und sprechen gelernt zu haben. Fall 2: betrifft ein 4 Monate altes Kind mit den gleichen Erscheinungen, das einmal von rückwärts und von vorne bestrahlt wurde. 2 Jahre nach der Bestrahlung wurde bei dem Kind, das vorher keine Abweichung von der Norm zeigte, das Auftreten eines mongoloiden Gesichtsausdruckes festgestellt, das Kind entwickelte sich mehr und mehr zum Idioten und lernte weder sprechen noch gehen. Hess hat nach diesen Erfahrungen seine Dosis auf 7 Zoll Fu.-St., 5 mA, 15 Zoll Fo.-H.-Abst., 1 mm Al und 2 Minuten Bestrahlungsdauer reduziert, bestrahlt nur von einem Vorderfeld und wiederholt die Bestrahlung nur dann, wenn durch die Erstbehandlung keine Besserung der Symptome eintritt. Ein Zusammenhang zwischen Bestrahlung und dem Auftreten der Idiotie ist nach diesen Fällen als sicher anzunehmen und erfordert unbedingt Beschränkung in der Dosierung. Die Röntgenbehandlung ist nur dann gerechtfertigt, wenn klinische Symptome bestehen, eine Vergrößerung des Thymus ohne klinische Beschwerden berechtigt nicht zur Bestrahlung. *Gotthardt* (München).

Zeiss, Ludwig: Beitrag zur Frage der Röntgen- und Radiumschädigungen der Blase. (*Urol. Abt., chir. Univ.-Klin., Berlin.*) (*Berlin. urol. Ges., Sitzg. v. 22. III. 1927.*) Zeitschr. f. Urol. Bd. 21, H. 8, S. 626—630. 1927.

Zeiss berichtet über 3 Fälle von Röntgen- bzw. Radiumspätschädigungen der Blase, aufgetreten längere Zeit nach Bestrahlungen oder Nachbestrahlungen von Uteruscarcinom. Fall 1: 60jährige Frau totalexstirpiert wegen Collumcarcinoms. 4 Wochen später Röntgenbestrahlung in 5 Feldern, 3 von der Bauch-, 2 von der Rückenseite. 2 Jahre später Blutungen und starke Reizerscheinungen. Cystoskopisch war an der Blasenhinterwand ein etwa fünfmarkstückgroßes tumorähnliches Gebilde festzustellen, dessen Probeexcision für Malignität keinen Anhalt bot und nach mehrwöchiger Spätbehandlung geschwunden war und einem scharfrandigen Ulcus Platz gemacht hatte. Nach 5 Monaten war das Ulcus vernarbt. 2 Jahre später nachuntersucht. Blieb geheilt. — Fall 2: 58jährige wegen Portiocarcinoms mit 7000 mg-Std. Radium intrauterin und vaginal behandelt. 6 Monate später Radiumstriktur des Rectum. 1 Jahr später beginnen Blasenbeschwerden. Es bestanden neben schweren entzündlichen Erscheinungen tumorartige inkrustierte Bildungen. Erst nach mehrmonatiger Spülbehandlung war an deren Stelle ein Radiumulcus nachweisbar. — Fall 3: 30jährige wegen Carcinoma solidum der Portio mit 5500 mg-Std. Radium vaginal und intrauterin behandelte Patientin $1^1/_2$ Jahre später Blasenbeschwerden. Es bestanden wiederum tumorartige nekrotisierende Bildungen. Nach deren vorsichtiger Curettage trat eine gereinigte Geschwürsfläche zutage. Die Diagnose ist oft schwierig. Die Behandlung muß konservativ sein. Vorsichtiges Curettement bei Inkrustationen. Bei etwaigen Fistelbildungen sind plastische Verfahren anzuwenden.
Siedner (Berlin).

Digitized by Google

Grasmann, Max: Zur Kasuistik der Röntgenspätschädigung der Knochen. (*Chir. Abt., städt. Krankenh. r. d. I., München.*) Münch. med. Wochenschr. Jg. **74**, Nr. 46, S. 1960. 1927.

Bei einem zu häufig und in zu kurzen Abständen bestrahlten Fall fand sich neben der ausgesprochenen Atrophie und Weichteilschrumpfung auch eine schwere Knochenatrophie, bei Verkürzung des geschädigten Armes (20jähr. Pat.). Zusammenstellung ähnlicher Fälle aus der Literatur. *Abeles* (Frankfurt a. M.).

Feldweg, P.: Ein ungewöhnlicher Fall von Fruchtschädigung durch Röntgenstrahlen. (*Städt. Frauenklin., Stuttgart.*) Strahlentherapie Bd. **26**, H. 4, S. 799 bis 801. 1927.

Daß die Bestrahlung des befruchteten Eies zu Schädigungen desselben führt, ist jetzt eine feststehende Tatsache. Wegen seiner ungewöhnlichen Form wird jedoch nachstehender Fall noch einmal veröffentlicht. Es wurde eine 36 jährige Frau wegen wechselnder, unregelmäßiger Periode der Kastrationsbestrahlung unterworfen. Später stellte sich heraus, daß dieselbe zu der Zeit etwa im 2. Monat (4—6 Wochen) schwanger gewesen war. Es zeigten sich an beiden Unterarmen des Kindes schwere Schädigungen (Bild), rechts z. B. war an Stelle des Daumens ein kirschgroßes, dünngestieltes Gebilde entstanden mit einem angedeuteten Nagel, ohne Knochenkern, außerdem fehlten beiderseits die Radii. Es war bei dem Kind künstliche Frühgeburt eingeleitet worden und ein 41 cm langes, 1200 g schweres Mädchen geboren worden. *Cordua* (Hamburg).

Rosenzweig, B. K.: Berufliche Erkrankungen der Röntgenologen und ihre Prophylaxe. (*Ukrain. röntgenol. u. radiol. Inst., Charkov.*) Fortschr. a. d. Geb. d. Röntgenstr. Bd. **36**, H. 4, S. 778—786. 1927.

Die Schädlichkeiten, welche durch Röntgenstrahlen den damit Arbeitenden drohen, sind bei den neuen Elektronenröhren im Gegensatz zu früher eher verstärkt. Die primären Strahlen, von welchen auch die retrofokalen unterschieden werden, erzeugen sekundäre, im Raum zerstreute und reflektierte, deren Intensität recht bedeutend ist, so daß sie außer durch die offene Rückseite auch durch 3 mm Bleiverkleidung allseits in die Schutzkabinen eindringen. Nur wenn sich die Dosis, welche der Röntgenologe pro Monat empfängt, unter $^1/_{100}$ der Toleranzdosis hält, ist sie unschädlich (Mutscheller). Experimentell stellte Verf. die Verminderung der Generationsfähigkeit von weißen Mäusen und die Hemmung des Wurzelwachstums von Bohnen fest, welche im Röntgenzimmer gehalten werden. Die örtlichen Schädigungssymptome der Röntgenologen zeigen sich als Röntgendermatitis, auf deren Basis Röntgencarcinome entstehen können (Kasuistik). Dazu kommen chronische Blutveränderungen: schwere Anämien sind selten, hauptsächlich kommt Leukopenie vor (wobei vorherrschend die polynucleären Leukocyten abnehmen) mit relativer oder absoluter Lymphocytose und Eosinophilie. Außerdem können die Erythrocyten in ihrer Resistenz vermindert, der Färbeindex kann gesteigert werden. Übergang in Lymphopenie oder — quantitative wie qualitative — Veränderung der Erythrocyten sind „besonders beunruhigende Symptome". Im Übrigen kann sich das veränderte Blutbild bei Vermeidung des schädigenden Agens innerhalb einiger Wochen (etwa 6) wieder normalisieren. Weitere Schädigungen können das Gefäßsystem treffen. Veränderung der Herzkonfiguration, unreine Töne, schwache Geräusche an der Herzspitze oder der Aorta, Herabsetzung des Blutdrucks sind bei Röntgenologen beobachtet. — Experimentell, allerdings mit großen Dosen, sind an Tieren Herzfunktionsstörungen (Extrasystolen), Veränderungen des Herzmuskels, Herabsetzung des Blutdrucks durch Erweiterung der kleinen Gefäße bis zum Herzstillstand erkannt. Die statischen elektrischen Aufladungen im Röntgenzimmer können ebenfalls unangenehme Sensationen, aber auch wirkliche Schädigungen hervorrufen. Im Tierversuch bewirkt dieses Agens Gefäßerweiterung. Auf das Vorhandensein von Stickstoffoxyd und -dioxyd müssen Apathie, Kopfschmerzen, Anämie, Nervenstörungen, sowie Reizungen der oberen Luftwege zurückgeführt werden, über die das Röntgenpersonal manchmal klagt. Das Arbeiten im dunklen Zimmer wirkt auf die

Digitized by Google

Psyche deprimierend, überanstrengt die Augen, verursacht auch Konjunktivitiden. Seltener droht Gefahr, wenn auch nicht geringe, durch Berührung der Hochspannung, wodurch jedoch auch tödliche Unfälle vorkamen, ferner durch explosionsartigen Zerfall von Röntgenröhren und schließlich durch die Tröpfcheninfektion von seiten Tuberkulöser. Als prophylaktische Maßnahmen empfiehlt Verf. die gesetzliche Regelung der Arbeitszeit und der technischen Schutzvorrichtungen, insbesondere: vom Bestrahlungsraum getrennte Schalträume oder bei strahlensicheren Bestrahlungsgeräten Schutzkabinen gegen Streustrahlung; in Diagnostikräumen werden Schutzkatheder verlangt, ferner großkalibrische polierte und gut isolierte Hochspannungsleitungen, helle Wände, verstärkte Ventilation (am Erdboden), Bedienung des Durchleuchtungsgeräts in genügender Entfernung von der Röhre. Der jährliche Urlaub für Röntgenpersonal soll — in Anpassung an die für das Blut nötige Erholungszeit — mindestens 6 Wochen betragen. Die Arbeitsstunden bzw. Arbeitstage pro Woche sind in Rußland schon gesetzlich geregelt (leider gibt Verf. hierüber keine Zahlen an. Ref.). Gewisse Schutzmaßnahmen muß der Röntgenologe selbst ausführen, wie enge Abblendung, Vorsicht mit den Händen usw.. Wünschenswert sind modernste Apparaturen mit automatischen Ausschaltungen, Schallsignalen während des Betriebes, Strahlungsschutzröhren usw. Personen mit gesteigerter Sensibilität der Hautdecken, Morbus Basedow und anderen Störungen des endokrinen Systems, Diabetes, Herzleiden sollen sich nicht mit Röntgenstrahlen beschäftigen. Zuletzt fordert Verf. ausreichende Bezahlung des Röntgenpersonals, damit es keine Nebenbeschäftigung in Röntgenbetrieben suchen muß.

Fried (Breslau).

Licht.

Spezielle Therapie mit künstlichen Lichtquellen.

● **Pakheiser, Theodor: Praktischer Leitfaden der Quarzlichtbehandlung bei Hautkrankheiten nebst diagnostischen und allgemein-therapeutischen Anmerkungen.** Berlin: Julius Springer 1927. 82 S. u. 7 Abb. RM. 3.90.

Das größte Verdienst des kleinen Büchleins ist der Hinweis auf die Wirksamkeit kleiner Lichtdosen bei Ekzemen. Auch für die Berücksichtigung anderer, bis jetzt wenig beachteter Indikationen, wie seborrhoisches Ekzem, Psoriasis und Pityriasis versicolor, wird der Praktiker, der den Ratschlägen Pakheisers folgt, ihm dankbar sein. Nicht angebracht scheint dem Ref. die Anführung von Hautkrankheiten, bei denen die Lichtbehandlung nichts oder fast nichts leistet, wie Leukämie der Haut, Keloide, tiefe Trichophytie und Pemphigus. Im Abschnitt über Dosimetrie ist der photographische Differentialdosimeter von Ph. Keller nicht erwähnt, obwohl dieses einfache und doch genügend genaue Verfahren das einzige sein dürfte, welches für den Praktiker in Betracht kommt — wenn überhaupt in der praktischen Lichttherapie das Bedürfnis nach einer Dosimetrie besteht. Die prägnante Kürze des Büchleins und die eigene Erfahrungen wiederspiegelnde allgemein-therapeutischen Winke sind besonders hervorzuheben. Allerdings gehört zur erfolgreichen Lichtbehandlung von Dermatosen diagnostisches Können und Beherrschung des ganzen dermatotherapeutischen Rüstzeuges, und es ist ganz selbstverständlich, daß man das in einem kleinen Kompendium Niemandem beibringen kann. P. hat es aber gut verstanden, das Wichtigste in einigen Worten anzudeuten. *Rothman* (Budapest).

Laffoon, France L.: The benefit of physical therapy in general practice. (Der Nutzen der physikalischen Therapie in der allgemeinen Praxis.) Arch. of physical therapy, X-ray, radium Bd. **9**, Nr. 1, S. 28—34. 1928.

Zahlreiche kurze Krankengeschichten: Lokale Behandlung meist mit Hitzestrahlen oder Infrarotlicht, in vielen Fällen gleichzeitig Allgemeinbehandlung mit Ultravioletts trahlen. Gute Erfolge wurden damit erzielt bei Arthritis, Bursitis, in der Nachbehandlung von Frakturen, bei Grippebronchitis, Stirnhöhlenentzündung und -empyem, Unterleibsentzündungen der Frauen. Mit Ultraviolettbestrahlung wurden bei Lungentuber-

Digitized by Google

kulose sehr befriedigende Erfolge erzielt: Beschwerdefreiheit zur Zeit über 2 Jahre. Verf. heilte mit Ultraviolettlicht ferner akute und chronische Otitis, Furunculose, Verbrennungen, Ekzeme (große Dosen!), Pruritus, seborrhoische Dermatitis, Heufieber. Nichts reagiert schneller auf diese Bestrahlung als akute Tonsillitis, ebenso Angina Plaut-Vinzenti und einige Fälle von Pyorrhöe (Erythem 3. oder 4. Grades, daher Gaumen schützen!). Durch Diathermie beseitigte Verf. die Symptome der Cholecystitis (3 Sitzungen), der lumbalen Myalgie, und in 2 Fällen von Diabetes (Pankreasdurchstrahlung) die Glykosurie. Die auf Ptose des Kolons beruhende Obstipation wurde in mehreren Fällen durch niedrig gespannten Wechselstrom (sog. wellenloser Strom) beseitigt. In einem Fall wurde eine allen Methoden Trotz bietende Metrorrhagie einer 37jährigen Frau durch Einleitung positiven galvanischen Stroms in den Uterus unter Verkleinerung des Uterus geheilt. Die gleichzeitige Anämie verschwand auf Ultraviolett-Allgemeinbestrahlung. *Fried* (Breslau).

Fanton, E.: Indicazioni e contro indicazioni dei raggi ultravioletti nelle diverse malattie. (Anzeichen und Gegenanzeichen für die Ultraviolettbestrahlung bei verschiedenen Krankheiten.) (*Reparto pediatr., osp. civ., Vicenza.*) Pediatria prat. Jg. **8**, Nr. 4, S. 53—59. 1926.

Die Heliotherapie soll jede andere Therapie unterstützen. Die künstliche Lichtanwendung soll überall da zur Anwendung kommen, wo das natürliche Sonnenlicht fehlt; sie ist bei sachgemäßer Anwendung absolut ungefährlich. Die Heliotherapie ist eines der besten Hilfsmittel zur Bekämpfung der Tuberkulose. *Lüdin* (Basel).

Kime, Edwin N.: Ultra violet radiation and the calcium factor in normal and pathological states. (Ultraviolettbestrahlung und der Kalkfaktor in normalen und pathologischen Zuständen.) (*Dep. of physical therapy, Indiana univ. school of med., Indianapolis.*) Arch. of physical therapy, X-ray, radium Bd. 8, Nr. 10, S. 509—515. 1927.

Auf Grund bekannter Literaturangaben bezeichnet Verf. die Ultraviolettbestrahlung und den Kalk als Synergisten, die über die katabolischen endokrinen Drüsen mit dem sympathischen Nervensystem in enger Beziehung stehen und dementsprechend auch als Antagonisten des Parasympathicus bezeichnet werden können. Ultraviolettbestrahlung und Kalkzufuhr sind zu empfehlen bei Zuständen mit vermindertem Gesamtstoffwechsel, bei Kalkmangelkrankheiten und bei allergischen Erscheinungen, hier in erster Linie wegen ihrer die Exsudation und die Durchlässigkeit der Capillaren hemmenden Wirkung. Ultraviolettbestrahlung und Kalk sind kontraindiziert bei fortgeschrittener Lungentuberkulose bei Fieber, bei Diabetes und bei Basedow. In der Aussprache betonen Kern, Nagelschmidt u. a. die Wichtigkeit der Dosierungsfrage. Bei entsprechender Vorsicht ist Ultraviolettbestrahlung bei Lungentuberkulose und bei Basedow (hier besonders die Röntgenstrahlen) durchaus zu empfehlen und am Platze. Nach Kime auch bei Unterschenkelgeschwüren (hier auch indirekte Kalktherapie mit Hilfe vom Collipschen Epithelkörperchenhormon). *György* (Heidelberg).

Levinsohn, Sandor A.: Rickets in the Negro. Effect of treatment with ultraviolet rays. (Rachitis bei Negerkindern. Der Einfluß der ultravioletten Strahlen.) (*Pediatr. serv., Barnert mem. hosp., Paterson.*) Americ. journ. of dis. of childr. Bd. **34**, Nr. 6, S. 955—961. 1927.

Bestrahlung mit der Quarzquecksilberlampe bewirkte bei einem schwer rachitischen Negerkind Heilung etwa in der gleichen Zeit, wie dies auch bei weißen Kindern die Norm zu sein pflegt. Das Hautpigment stellt also gegenüber der Einwirkung von ultravioletten Strahlen kein nachweisbares Hindernis dar. *György* (Heidelberg).

Dumont: L'héliothérapie artificielle en tuberculose pulmonaire. (Die künstliche Höhensonne bei Lungentuberkulose.) (*Sanat. milit., Marchin, Belgique.*) Ann. de l'inst. d'actinol. Bd. **2**, Nr. 1, S. 34—39. 1927.

Behandelt wurden 170 Kranke ohne Auswahl, 129 in mindestens 10 Sitzungen. Davon 61,24% Besserungen (ausgedrückt durch Zunahme des Gewichtes und Rückgang der Senkungsgeschwindigkeit), 16,27% Verschlechterungen und 22,48% unverändert. Die Verschlechterungen werden nicht der Behandlung zugeschrieben. *Landau* (Magdeburg).

Digitized by Google

Passow, A.: Die Lichttherapie in der Augenheilkunde. (*Univ.-Augenklin., München.*) Jahreskurse f. ärztl. Fortbild. Jg. 18, H. 11, S. 1—12. 1927.

Bei skrophulösen und tuberkulösen Augenerkrankungen sind Allgemeinbestrahlungen mit der Quarzlampe (täglich oder jeden 2. Tag, Abstand vom 100—60 cm, Dauer von 5—30 Min. zunehmend) sehr zu empfehlen. Die Wirkung ist eine indirekte hämatogene. Lokale Bestrahlungen kommen in Frage bei tuberkulösen Affektionen der Lider und der Bindehaut, bei Ulcus corneae (ist die Infiltration sehr dicht, so wird nur zur Nachbehandlung bestrahlt), zur Unterstützung der üblichen Therapie bei Trachom und Herpes cornae, bei infizierten, noch nicht zu stark infiltrierten Hornhautwunden, zur Anregung der Neubildung des Hornhautgewebes bei oberflächlichen infiltrativen und geschwürigen Prozessen. Augenhintergrundserkrankungen tuberkulöser Natur sollen nicht bestrahlt werden. *Kurt Steindorff* (Berlin).

Leix, Rudolf: Eine kritische Betrachtung der verschiedenen zahnärztlichen Bestrahlungsapparate. Dtsch. Monatsschr. f. Zahnheilk. Jg. 45, H. 7, S. 342 bis 349. 1927.

Die Arbeit enthält eine Beschreibung der gebräuchlichen Bestrahlungslampen und einen Vergleich ihrer Wirkungsweise. Aus der Erkenntnis heraus, daß für die photochemische Wirksamkeit einer Lampe eine genügende Intensität im Bereich der kurzwelligen Ultravioletttstrahlen, insonderheit im Bezirk der Dornostrahlen notwendig ist, werden die Bogenlampen und besonders die „verbrennungsfreie Ultrasonne" abgelehnt. Die eigenen vergleichenden Untersuchungen des Verf. zwischen der Ultrasonne, der natürlichen Sonne und der Quecksilberdampflampe haben in Übereinstimmung mit den spektroskopischen Messungen Bachs und Peemöllers die Wirkungslosigkeit der Ultrasonne im biologisch wirksamen Ultraviolett ergeben, es handelt sich bei ihr nur um leuchtende Wärmestrahlen. Verwenden läßt sie sich daher lediglich zur Erzeugung einer Hyperämie durch Wärmewirkung. Die ihr nachgerühmten Erfolge bei Bleichungen sind auf das H_2O_2, dessen Wirkung in der Wärme ausgiebiger ist, zurückzuführen. Für die Erythembildung kommt nach wie vor nur die Quecksilberdampflampe in Frage, für die Zahnheilkunde in Gestalt der Kromayrlampe. Die Notwendigkeit der Erythembildung, dessen heilende Wirkungen Verf. besonders bei hartnäckigen Stomatitiden rühmt, betont Verf. besonders und weist auf die einschlägigen Arbeiten der Freiburger Universitäts-Hautklinik und die neueren Untersuchungen von Rottmann und Jesionek über Lichtwirkung und Pigment hin. Die Solluxlampe erzeugt nur leuchtende Wärmestrahlen und dient zur Hyperämisierung des Gewebes. Der neuerdings als Langwellenstrahler angekündigte Apparat ist nichts anderes als die bekannte Heizsonne auch und wird durch jeden geheizten Ofen vollwertig ersetzt. *Wierig* (Hamburg).

Münzesheimer, Fritz: Eine kritische Betrachtung der verschiedenen zahnärztlichen Bestrahlungsapparate. Bemerkungen zu der Leixschen Arbeit. Dtsch. Monatsschr. f. Zahnheilkunde Jg. 45, H. 16, S. 751—754. 1927.

Verf. wird durch die vernichtende Kritik von Leix an der „verbrennungsfreien Ultrasonne" zu einer Verteidigung dieser Bestrahlungslampe herausgefordert. Zum Beweis der echten Ultraviolettwirkung werden die Arbeiten von Wiener, und Laqueur und Wiener herangezogen, wonach der Strahlenwirkung dieser Lampe eine erhebliche Änderung des Stickstoff- und Purinstoffwechsels zukommt. Außerdem sind die Veränderungen des weißen Blutbildes nach lokalen Schleimhautbestrahlungen qualitativ denen nach Allgemeinbestrahlungen der Körperhaut zu vergleichen, quantitativ sind sie sogar ausgeprägter. Verf. weist daraufhin, daß die Erythembildung an einen engen Wellenlängenbezirk im kurzwelligen Ultraviolett gebunden ist, also über das Vorhandensein oder Nichtvorhandensein des Ultraviolett überhaupt nichts aussagt. Daß der „Ultra-Sonne" die Reizstrahlen fehlen, erscheint als Vorteil bei Schleimhautbestrahlungen. Temperaturmessungen des Verf. ergeben überdies, daß entgegen dem Vorwurf von Leix das Licht der Ultrasonne keineswegs der Wärme-

Digitized by Google

strahlung gleicht, es kommt nicht über 22—32 Grad C und wird geradezu als kalt empfunden. Verf. möchte das Gebiet der Quarzlampen auf die Erweichungen von Narben beschränken und hält für Schleimhautbestrahlungen die Ultrasonne für die Bestrahlungslampe der Wahl. Hinsichtlich der Zahnbleichung wird die Ultrasonne zwar von der Quarzlampe übertroffen, jedoch hat letztere Methode ihre Schattenseiten.

Wierig (Hamburg).

Lingeman, E. L.: Quartz light therapy in ear, nose and throat diseases. (Quarzlichtbehandlung der Ohren-, Nasen- und Halskrankheiten.) Americ. journ. of physical therapy Bd. 4, Nr. 7, S. 302—307. 1927.

Die zweckmäßigste Quelle für Ultraviolettstrahlen ist die Quarz-Quecksilber-Dampflampe, die luftgekühlte Type für Allgemeinbestrahlung und die wassergekühlte für örtliche Behandlung. Ihre wirksamen Spektren bewegen sich in Wellenlängen von 2000—4000 Å.E. Das Spektrum der wassergekühlten Lampe ist kurzwelliger und wirkt in erster Linie keimtötend. Das Licht tötet nicht allein Bakterien in kürzester Zeit, sondern macht auch ihre Toxine unwirksam. Zur Beurteilung der verschiedenen Möglichkeiten der Verwendung des Lichtes auf dem Spezialgebiet der Ohren-, Nasen-, Halserkrankungen richtete Verf. an bekannte Vertreter seines Faches folgende sechs Fragen: 1. War die Behandlung von irgendwelchem Wert? 2. Waren die Ergebnisse besser und schneller als bei anderen Methoden? 3. Bestand ein abortiver Einfluß auf akute Infektionen? 4. Bei welchen Affektionen von Ohren-, Nasen-, Hals- und Augenkrankheiten bewährte sich Lichttherapie am meisten? 5. Wurde lokale oder Allgemeinbestrahlung bevorzugt? 6. Wurde die Methode bei Heufieber angewandt? Auf Grund der eingegangenen Antworten sowie eigener Erfahrungen schließt Verf.: 1. Lichtbehandlung verdient Beachtung als wirksames therapeutisches Agens. 2. U.V. unterstützt die klassischen Methoden. 3. Ihr Hauptwert besteht in keimtötenden und gewebsanreizenden Wirkungen. 4. Unter bestimmten Bedingungen ergeben lokale und Allgemeinbestrahlungen zusammen bessere Erfolge. 5. Voraussetzung für Erfolg bleibt umgrenzte Indikation und Beherrschung der Technik.

In der Aussprache wendet sich Wright gegen die weit verbreitete, kritiklose Anwendung der Höhensonne, die eine gefährliche Folge der reklamehaften Anpreisungen der herstellenden Fabriken sind. Dr. Kime berührt die Lichtanwendung im Grenzgebiete zwischen innerer Medizin und Augen- usw. Krankheiten. Die operative Methode (Mastoidektomie) läßt sich bei virulenten Kokkeninfektionen nicht umgehen. Bei der auf Otosklerose beruhenden Taubheit versagt die Bestrahlung vollkommen. *Pickhan* (Berlin).

Plum, Aage: Die Behandlung der Larynxtuberkulose mit besonderer Berücksichtigung der Prognose durch Lichtbäderbehandlung. (*Otolaryngol. Abt., Finsensches med. Lichtinst., Kopenhagen.*) Zeitschr. f. Tuberkul. Bd. **49**, H. 2, S. 90—108. 1927.

Verf. berichtet eingehend über die Diagnose und Prognose der Kehlkopftuberkulose unter besonderer Berücksichtigung immunbiologischer Gesichtspunkte. Er geht dann auf die bekannten lokalen und allgemeinen Behandlungsmethoden ein und empfiehlt vor allem die Lichtbäder in Form von Kohlenbogenlichtbädern, die im Finseninstitut sehr ausgiebig und mit bestem Erfolge angewandt werden. Für sitzende Patienten werden zwei große Lampen mit einer Stromstärke von 75 Ampere und einer Spannung von 50—55 Volt benutzt. Bei bettlägerigen Patienten wird eine Serie von drei weniger kräftigen Lampen mit einer Stromstärke von nur 20 Ampere gebraucht. Daneben werden auch, soweit es notwendig ist, andere Behandlungsmethoden in Anwendung gebracht. *L. Rickmann* (Ziegenhals O.-S.).

Antoine, Edouard, et Jacques Gressard: Le traitement de certaines affections douloureuses de l'abdomen par les irradiations locales de chaleur et de lumière rouge (Die Behandlung von schmerzhaften Affektionen des Unterleibs mit lokaler Wärme- und Rotlichtbestrahlung.) Gaz. des hôp. civ. et milit. Jg. **100**, Nr. 99, S. 1629 bis 1636. 1927.

Verff. haben einen bequem transportabeln Apparat konstruiert, der eine auswechselbare Lampe mit Reflektor enthält und gut auf den Unterleib aufgesetzt werden

Digitized by Google

kann. Es kann so mit rotem, blauem und gelbem Licht bestrahlt werden. Zur Intensitätsregulierung ist seitlich ein Rheostat angebracht. Blaulicht wirkte stets sehr beruhigend. Am meisten wurde Rotlicht angewandt, und zwar morgens vor dem Aufstehen und abends beim Zubettgehen, je 15 Minuten in langsam ansteigenden Wärmegraden. Zur Verstärkung der Wirkung wurde in gewissen Fällen die Bauchhaut mit Zielscher Lösung rot gefärbt. Mitunter kam es direkt nach der Bestrahlung zu einer Steigerung der Schmerzen. Die Schnelligkeit und die Stärke der Pigmentierung wird als günstiges prognostisches Zeichen gewertet. Der Blutstatus wurde vor und nach der Bestrahlung aufgestellt; eine Steigerung der Erythrocyten und eine Abnahme der Leukocyten wurde festgestellt. Es wurden behandelt: Schmerzzustände nach Operationen, schlecht verheilte Operationsnarben (Keloide flachten sich ab oder verschwanden), Gallenblasenaffektionen, appendicitische Schmerzen, Krankheiten der Genitalzone der Frauen, Kolonerkrankungen, Beschwerden bei Schwangerschaftsbeginn von Primiparen, Obstipationsbeschwerden, Neuralgien, Lumbago, rheumatische Erkrankungen. Die Erfolge waren sehr gut. *P. S. Meyer* (Mannheim).

Neufeld, Norbert: Die Ultra-Sonne in der Gynäkologie. (*Abt. f. Frauenkrankh. u. Geburtsh., Allerheiligen-Hosp., Breslau.*) Monatsschr. f. Geburtsh. u. Gynäkol. Bd. **77**, H. 1, S. 16—21. 1927.

Die Ultrasonne ist eine Kohlenbogenlampe, deren Kohlenstifte Metallsalze zugesetzt sind, um durch Vereinigung des Kohlenlichtbogens mit den Linienspektrum des betreffenden Metalls die im Ultraviolett jenseits 290 $\mu\mu$ fehlenden Linien zu ergänzen. Bei der Wirksamkeit der Ultravioletttstrahlen müssen nach Landeker zwei Faktoren unterschieden werden: 1. Die direkte, primäre physikochemische Wirkung und die Veränderung der bioelektrischen Spannungskonstante der Zellen und 2. die indirekte, sekundäre biochemische Beeinflussung. Es wurden mit den Ultravioletttstrahlen hauptsächlich Fluorfälle aller Art, Adnexerkrankungen, Erosionen und Kolpitiden bestrahlt, sowie Menorrhagien und Metrorrhagien, Mastitis und Vulvovaginitis. Bei den chronischen Entzündungen der Adnexe konnte keine wesentlich bessere Beeinflussung als mit den sonstigen üblichen Mitteln erzielt werden. Bei 30 Fällen von Pseudoerosionen, Decubitalgeschwüren an den Scheidenwänden und Kolpitis war kein Mißerfolg zu verzeichnen; die Patientinnen konnten nach 6—10 Sitzungen aus der Behandlung entlassen werden. Von 4 Mastitisfällen kamen 2 noch zur Incision. Wegen unspezifischen Fluors wurden 60 Frauen bestrahlt, von denen 30 nach 12—20 Sitzungen als geheilt, 25 als gebessert und 5 als unbeeinflußt gelten konnten. Der Versuch, die weibliche Gonorrhöe mit Ultrasonne zu heilen, erscheint wegen der schwer zugänglichen Lage der Gonokokken aussichtslos. Die Adnexblutungen gelangten in allen Fällen zum Stehen, und zwar wurde täglich, auch während der Blutung 10—40 Minuten lang bestrahlt; wahrscheinlich hören diese Blutungen wegen der günstigen Beeinflussung der Entzündungserscheinungen auf. Warm empfiehlt Verf. die Ultravioletttlampe zur Bekämpfung der klimakterischen und präklimakterischen Blutungen, die in jedem Falle versucht werden solle. Bei 6 Fällen wurde ein regelmäßiges Einsetzen der folgenden Menses beobachtet. Bestrahlungsdauer 20 Minuten bis 1 Stunde, anfangs täglich, später 1—2mal wöchentlich. Wissenschaftlich ist diese Wirkung noch nicht völlig geklärt, es dürfte sich aber nicht nur um eine Allgemeinwirkung handeln, da eine exakte Einstellung der Ovarien eine unbedingte Voraussetzung für den Erfolg ist. Die Ultrasonne muß als ein wertvolles therapeutisches Hilfsmittel betrachtet werden.

Dehler (Erlangen).

Stieböck, Leo: Die vaginale Heliotherapie nach Landeker-Steinberg. (*Stat. f. Strahlentherapie, II. med. Abt., Poliklin., Wien.*) Med. Klinik Jg. **23**, Nr. 42, S. 1611 bis 1614. 1927.

Es handelt sich bei den Fällen um besonders hartnäckige Fälle von Adnexerkrankungen, um an ihnen den Wert der Landekerschen Ultrasonne zu zeigen. Die Strahlen

Digitized by Google

(langwelliges Ultraviolett) werden gesammelt und gegen das hintere Scheidengewölbe geworfen. Fast alle Fälle zeigten deutliche Herd- und Allgemeinreaktion, Steigerung des vaginalen bzw. cervicalen Fluors, erneute Schmerzen in der Unterbauchgegend, Temperatursteigerung usw. Auch tastbare Veränderungen der Entzündungsherde an den Adnexen, Parametrien wurden beobachtet, die sich in regressivem Sinne bewegten. Unter 23 Fällen entzündlicher Veränderungen, darunter 8 schwerste Adnexerkrankungen waren etwa 60% Heilungen. Es folgen noch Einzelheiten dieser Fälle. Auch sehr gute Erfolge bei 3 Fällen z. T. schwerster Craurosis vulvae werden berichtet; Kombinierung mit den anderen konservativen Heilmethoden der Gynäkologie wird natürlich empfohlen. *Cordua* (Hamburg).

Pueyrredon, Enrique M.: Ultravioletts trahlen bei nächtlicher Harninkontinenz. Prensa méd. argentina Jg. 14, Nr. 11, S. 441—446. 1927. (Spanisch.)

Behandlung einer Anzahl von Enuretikern verschiedener Ätiologie, bei denen die üblichen Behandlungsmethoden ohne Erfolg geblieben waren, mit Ultravioletttbestrahlungen des Sacrococcialdialgelenkes in Abständen von 3—5 cm, etwa 5 Min. mit richtigen Lampen, nicht mit elektrischen Birnen, die ultraviolettes Licht geben. Guter, prompter Erfolg. Kasuistik. *Perscheid* (Danzig-Langfuhr).

Louste et Juster: Le traitement des algies post-zostériennes par les rayons ultraviolets. (Die Behandlung der Neuralgien nach Herpes zoster.) Bull. de la soc. franç. de dermatol. et de syphiligr. Jg. 34, Nr. 7, S. 444—445. 1927.

Die besonders bei alten Leuten sehr hartnäckigen Nervenschmerzen nach Herpes zoster wurden in 7 Fällen durch ansteigende und zum Schluß starke Dosen von Ultraviolettlicht zum Schwinden gebracht. In einem Falle restierte eine Radialisparese. *P. S. Meyer* (Mannheim).

Bizard et Marceron: Psoriasis traité par les rayons ultra-violets à hautes doses. (Mit hohen Dosen Ultraviolettlicht behandelte Psoriasis.) Bull. de la soc. franç. de dermatol. et de syphiligr. Jg. 34, Nr. 8, S. 770—771. 1927.

Eine 20jährige Patientin litt an einer ausgedehnten Psoriasis beider Beine. Salben, endokrine Therapie, Eigenblutinjektionen hatten keinen Erfolg. Auch bei schwachen Dosen von Ultraviolettlicht wurde die Affektion nur wenig beeinflußt. Erst als sehr hohe Dosen gegeben wurden (30 Min. in 15 cm Abstand) und Blasenbildung erfolgte, heilte die Psoriasis unter starker Pigmentbildung ab. *P. S. Meyer* (Mannheim).

Cipriani, Mariano: Della fototerapia nel campo dermatologico in generale e nel trattamento del lupus in particolare. Appunti teorico-pratici. Contributo proprio. (Über die Phototherapie in der Dermatologie mit besonderer Berücksichtigung der Lupusbehandlung.) (*Dispens. celtico, Ascoli Piceno.*) Actinoterapia Bd. 6, H. 5, S. 273 bis 301. 1927.

Es werden die Methoden der Lichttherapie und die gebräuchlichen Lampen sowie ihre Anwendung in der dermatologischen Praxis beschrieben. Beim Lupus vulgaris und erythematodes erzielte der Verf. ganz besonders günstige Resultate durch Kombination der Bestrahlung mit ultraviolettem Licht und Scarification des pathologischen Gewebes. Letztere vergrößert die Bestrahlungsfläche und begünstigt eine stärkere Bindegewebsneubildung. *Tugendreich* (Berlin).

Jung, Fritz: Zur Therapie der Dermatitis herpetiformis Duhring. (*Univ.-Hautklin., Marburg.*) Klin. Wochenschr. Jg. 6, Nr. 39, S. 1860—1861. 1927.

Bericht über den auffallenden Heilerfolg durch die auch andernorts bewährte kombinierte Neosalvarsan-, Höhensonnenbehandlung. Das Leiden hatte bei der 56jährigen Patientin etwa 3 Jahre gedauert. (Der Autor nimmt zu dem serologischen Blutbefund: WaR. schwach positiv, MTR positiv, nicht Stellung. Ref.) *Kletetschka* (Prag).

Digitized by Google

Zentralblatt für die gesamte Radiologie.
Band IV, Heft 14/15 Seite 849—958

Autorenregister.

Abbati, Pietro (Postoperative Jejunalulcera) 36.
Abelous, Aloy et Valdiguié (Umwandlungen durch Sonnenlicht in Gegenwart von Uransalzen und durch Ultraviolettstrahlen in Kohlehydratlösungen) 287.
Aborn, R. H. s. Clark, G. L. 6.
Abramovič, F. s. Chalipskij, A. 520.
Abramowitsch, Th. (Hernia mediastinalis) 751.
Acconci, G. (Therapie des Uteruscarcinoms) 834.
Achelis, J. D., und H. Rothe (Einfluß der Hautbestrahlung mit ultraviolettem Licht auf sensible Nerven) 734.
Addario la Ferla, G. (Ultravioletttlicht bei ultrabulbärem Cysticercus) 590.
Adler, H. J. (Radium bei Ohrensausen) 200.
Aiello, Giuseppe (Röntgenstrahlenpathologie) 840.
Aigrot, G. (Wirbelsäule-Mißbildungen) 427.
Aisenberg, M. s. Krupsky, O. 191.
Aisenstein, A. (Dosimetrie röntgentherapeutischer Praxis) 565.
Akker, J. A. van den s. Watson, E. C. 410.
Albano, Giovanni (Hydrocephalus) 508.
Albee, Fred H. (Spondylolisthesis) 292; (Gelenkmäuse in Schulter) 491.
Alberti, Olindo (Perforation infolge gastroduodenaler Prozesse) 250.
Albrecht (Osteoarthropathia ileosacralis) 363.
Alessandri, R. (Knochentumoren) 243.
— Rafaello (Pyelographie in Chirurgie) 113.
Alexander, Hanns, und Arthur Beckmann (Röntgenatlas der Lungentuberkulose) 495.
— Lowell M. (Röntgenstrahlen-Absorption und Ionisation der Atome) 794.
Allemann, R. (Nierenerkrankungen) 557.
Allende, Guillermo (Gummöse Osteomyelitis) 431.
Allison, Fred (Röntgenwirkung auf Faraday-Effekt und Drehung des Lichtes in Flüssigkeiten) 726.
— J. Richard (Mycosis der Haut) 257.
— Samuel K. (Intensität der Röntgenstrahlenlinien im L-Spektrum des Thoriums) 409.
Allodi, Federigo (Knochenregeneration während Anwendung von mit Ultraviolettlicht bestrahltem Öl) 354.
Aloy s. Abelous 287.
Altschul (Etappenbestrahlung) 187.
— W. (Wirbelsäule-Verletzungen) 744.
— Walter (Methoden in Röntgendiagnostik) 20; (Diaphragma molle) 554; (Röntgenologische Aufnahmemethode des Mastoid-Felsenbeinmassivs und der Hinterhauptsgegend) 807.
Alurralde, Mariano, Marcelino J. Sepich und Ernesto Dowling (Jacksonsche Epilepsie und Astereognosie infolge Glioms) 42; (Jacksonsche Epilepsie infolge Echinokokkus) 322, 450.
Ameuille, P., et M. Tacquet (Röntgenempfindlicher pleuropulmonaler Tumor) 330.
Ancel, P., et P. Vintemberger (Temperatureinfluß auf Strahlenempfindlichkeit von Vogel- und Froschnieren) 416.
— Suzanne (Temperatur-Einfluß auf Strahlenempfindlichkeit der Linsenkörner) 68, 416; (Einfluß der X-Strahlen auf gekeimte Samen) 670.
Andant, A., et E. Rousseau (Photolyse der Cyanwasserstoffsäure durch Quecksilberbogenlicht) 152; (Resonanzwirkung einiger Metallsalze in Lösungen, die durch gefiltertes Quecksilberbogenlicht bestrahlt werden) 153.
Anderson, R. J. s. Hess, Alfred F. 737.
— jr., William T. s. Hess, Alfred F. 738.
Andreae, Beucker s. Dorp, D. van 170.
Andrei, Oreste (Bestimmung des Alters einer Fraktur durch Röntgenbild) 239.
Andrews, Cuthbert (Skiaskop) 35.
— Edmund s. Hazel, Willard van 241.
Angerer, Hermann (Adamantinome) 434.
Anglesio, B. (Tetragenus-Osteoarthritis) 432.
Anschütz, W. (Postoperative Bestrahlung des Mammacarcinoms) 128.
Antoine, Edouard, et Jacques Gressard (Schmerzhafte Affektionen des Unterleibs, lokale Wärme- und Rotlichtbestrahlung) 846.
Aoyama, S., K. Kimura und Y. Nishina (Röntgenabsorptionsspektren und chemische Bindung) 344.
Apert, Péribère et Mornet (Adiposogenitale Merkmale am Hüftgelenkakopf) 428.
Apffelstaedt (Radiumbehandlung des Mundkrebses) 459.
Appelt, M., und R. Niedermayer (Sella turcica und Fixpunkte des Schädels) 544.
Arce, M., und F. Arce (Röntgenuntersuchung des Herzens bei Kindern) 367.
Archibald, Edward s. Brown, A. Lincoln 662.
Arens, Robert A. s. Bernstein, Maurice A. 809.
— — — s. Brams, William A. 616.
— — — s. Eisendrath, Daniel N. 112.
— — — s. Stein, Irving F. 183.
Arisz, L. (Defekte im pylorischen Teil des Magens) 446.
Armand-Delille, P. F. (Bronchographie bei Bronchiektasen u. Lungenhöhlen) 305.
— — — — et H. Rouèche (Nierentuberkulose, Heliotherapie) 208.
Armani, Lodovico (Radio-chirurgische Behandlung des Brustkrebses) 254; (Röntgenbefunde bei Sclerodermie) 297; (Einfluß von Strahlungen auf menschlichen Organismus) 721.
Arnell, Sigfrid (Hodgkinsche Krankheit mit Destruktion des Knochens) 87; (Ringschatten auf Lungen bei subpleuralem Emphysem) 100.

Digitized by Google

Arons, Isidore (Radiumbehandlung) 464.
Arzt, L., und H. Fuhs (Buckys Grenzstrahlen) 513.
Asada et Fujita (Elektrische Hinrichtung) 214, 786.
Asbury, Eslie (Spondylolisthesis) 238.
Aschan, P. E. (Wirbelsäulenbrüche) 239.
Aschheim, S. s. Zondek, Bernhard 337.
Askanazy, M. (Krebsbildung) 212.
Assen, van (Lendenwirbel-Sakralisation) 742.
Aßmann (Röntgenuntersuchung der Lungen und des Mediastinums) 94.
— H. (Einteilung der Lungentuberkulose im Röntgenbilde) 303; (Infraclaviculäre Infiltrationen im Beginn der Lungentuberkulose) 495, 623.
Asti, Luigi Mario (Epiphysenlösungen im Ellbogengelenk) 292.
Aston, G. H. (Energiebetrag in Form von γ-Strahlung von Radium E) 470.
Atonna, Carmelo, and John H. Morrissey (Cystenniere) 112.
Attilj, Sordello (Hirngeschwülste, Röntgenbehandlung) 47.
Atzerodt, Kurt (Ovarialsarkom und Peritonealtuberkulose) 67.
Aubertin, Ch. (Blutbild bei maligner Lymphogranulomatose) 66.
Aumont s. Halluin, d' 807.
— G. (Stereoskopische Projektion von Röntgenbildern) 806.
— — s. Leuret, E. 750.
Auvray (Exostose des Darmbeins) 29.
Avellar de Loureiro (Photoaktivität) 351.
Avramovici, Aurel (Spontane Heilung eines Lippen-Ca.) 406.
Axhausen (Arthritis deformans und neuropathische Gelenkerkrankung) 813.
Ay, Sim Ki (Antirachitische Wirkung des bestrahlten Ergosterin) 231.
Azoulay, Robert s. Tribout 818.

Baars, B. s. Held, E. F. M. van der 348.
Babaiantz, L. s. Choisy, R. 628.
Bach, Hugo (Bestrahlungstherapie) 408.
— Ugo (Verbesserung der Milch durch Ultravioletttstrahlen) 80.
Bache, A. s. Macfate, R. P. 278.
Bachem, A. (Hautreaktionen) 150.
— Albert s. Willis, David A. 534, 671.
Bachmann, Franz (Infantiler Zwergwuchs) 274.
Backer, Paul de s. Daels, Franz 137.
Bacmeister, A. (Kavernenproblem) 684.
Badgley, Carl E. (Verschmelzung von Fersen- und Kahnbein) 363.
Badino, P. s. Dellepiane, G. 11, 278.
Baensch, W. (Schleimhautdiagnostik des Magens) 174.
Baer, Walter (Behandlung entzündlicher Adnexerkrankungen) 191; (Röntgenbehandlung bei Adnextuberkulose) 455.
Baillat s. Mériel 431.
Bajoński, Jan (Temporäre Kastration und Anaemia autotoxica perniciosiformis) 703.
Bakke, Sigv. N. (Utero-Salpingographie) 505.
Balassa, László s. Bársony, Tivadar 53.
Baldenweck, L., et David de Prades (Röntgenologie des Felsenbeines und Gradenigoscher Symptomenkomplex) 294.
Balli, Busi, Maragiano, Perussia, Sgobbo e Bertolotti (Unterricht der Radiologie an Universitäten) 423.
— R. (Endo- und parasellare Geschwülste und Sella turcica) 812.
Ballon, David H., und Harry C. Ballon (Lipiodol in Diagnose der Krankheiten des Bronchopulmonaltraktes) 820.
Baly, E. C. C. (Ultravioletttherapie) 719.
Barbacci, Gino (Myelographie) 323.
Barclay, A. E. (Beurteilung von Röntgenbildern) 541.
Bard, L. (Lungentuberkulose) 275.
Bardeen, Charles R. (Röntgenologie im anatomischen Unterricht) 234.
Bardehle, A. s. Haußer, K. L. 159.
Barnewitz (Röntgen-Spätulcera und Trauma) 650.
Baron, Alexander, und Theodor Bársony (Zentraleingedellte Wirbelkörper) 161.
— Sándor, und Tivadar Bársony (In der Mitte eingebrochene Wirbel) 488.
Barralt, Rómulo (Artikulation einer ersten Rippe) 236.
Barringer, B. S. (Radiumbehandlung eines Myosarkoms der Prostata) 63.
Bársony, Theodor (Duodenales Muskelsyndrom) 374; (Gallenblasenbefunde) 556.
— — s. Baron, Alexander 161.
— — und Ernst Koppenstein (Röntgenuntersuchung der oberen Brustwirbelsäule) 159.
— — und Franz Polgár (Speiseröhrendivertikel) 626.
— Tivadar, und László Balassa (Röntgenbestrahlung des Schädels bei Epilepsie) 53.
— — s. Baron, Sándor 488.
— — und Ernö Koppenstein (Röntgenaufnahme der unteren Hals- und oberen Rückenwirbel) 24.
— — und Ferenc Polgár (Röntgensymptomatologie der Hiatushernien) 752.
Barthes s. Laroche, Guy 432.
Bartoš, Vlastimil (Arthropathia psoriatica) 297; (Röntgenbefunde bei Ischias) 365.
Baruk, H. (Röntgentherapie bei Hirntumoren) 765.
Bass, Franz (Resistenzsteigerung gegen Streptokokkeninfektion durch Röntgenbestrahlung) 730.
Battaglia, Filippo (Eosinophilie bei bösartigen Geschwülsten) 665.
Battain, Mario (Im Röntgenbild sichtbarer Hirntumor) 119.
Battro, Antonio s. Castex, Mariano R. 546.
Bauer, Julius (Innere Sekretion) 401.
Bauermeister, W. (Schleimhaut des Magens im Röntgenbild) 104.
Baum, Felix (Pneumothorax-Zwischenfälle und Luftembolie) 372.
— — and Sol Mebel (Differentialdiagnose zwischen Hilustuberkulose und Veränderungen der Pulmonalzirkulation) 621.
Baxter, J. M., and Colin Macdonald (Erdnuß im Hauptbronchus) 31.
Bayet, A. (Radiumchirurgie) 265.
Beasley, I. E. s. Fricke, Hugo 537.
Becchini, Gastone (Messung von Reizdosen am Grundumsatz) 151.
Beck, A., und D. Engel (Strahlenwirkung) 729.
— Eduard (Skelettfreie Röntgenaufnahmen des vorderen Bulbusabschnittes) 562.

Digitized by Google

Becker, A. (Durchgang von Kathodenstrahlen durch Metalle) 668.
— F. (Dermoidcyste mit Durchbruch nach der Lunge) 101.
— J., und K. Brückersteinkuhl (Öle nach Quarzlichtbestrahlung) 351.
Béclère (Uterographie) 321.
— A. (Messungen der Einheit der Röntgenstrahlenmenge) 326.
— — s. Delbet, Pierre 128.
— — s. Grégoire 506.
— Claude s. Grégoire, R. 320.
— H., et P. Porcher (Pylorus-Duodenalaffektionen) 629.
— Henri s. Borcesco, Alexandre 499.
Bedford, D. Evan (Erweiterung des linken Vorhofes) 815.
Beekmann, Arthur s. Alexander, Hanns 495.
Beger, H. s. Koch 539.
Behrens, A. s. Lasch, W. 739.
— Alfred (Bluteiweißkörper nach Röntgenbestrahlung) 474.
Belcher, G. W. (Pyelographie) 692.
Belden, Webster W. s. Remer, John 262.
Bell, A. L. s. Bush, A. D. 673.
— Leo P. (Geschoßwanderung im Spinalkanal) 430.
Bellucci, Bruno (Kathodenstrahlen-Röhren) 418; (Betrachtung von Röntgennegativen) 480.
Belot et Pasteau (Röntgendiagnostik der Nierenkrankheiten) 637.
— J. (Widerstandsfähigkeit gegenüber Strahlen bei Hautkrebsen) 257; (Röntgenbestrahlung von Paraffinomen und Tumoren) 576; (Durchleuchtungs- und Aufnahmegerät) 805.
— George H. (Jododerma bei Untersuchungen mit Jodöl) 306.
Bénard, Henri, L. Camus, P. Carnot et P. Teissier (Wirkung der ultravioletten Strahlen auf Pockeneruption) 205.
Benassi, Enrico (Spätwanderung eines Gewehrgeschosses vom Hals in die Lunge) 438.
— G. (Sakralisation des 5. Lendenwirbels und Lumbalisation des 1. Kreuzbeinwirbels) 486.
Bendick, Arthur J. (Röntgenaufnahme des Beckens bei Behandlung des Brustkrebses) 489.
Bendove, Raphael A. s. Lussmann, Francis J. 717.
Benedek, Tibor s. Nussbaum, Robert 790.
Benedetti, Piero (Lungenkollaps) 247.
Benninghoff (Anpassung der Knochencompacta) 542.
Bentzen, Chr. F. (Lichtbehandlung bei Augenerkrankungen) 398.
Benzi, Tarcisio (Pneumokoniosen und Lungentuberkulose) 683.
Bérard (Behandlung des Brustkrebses) 253; (Behandlung der Osteosarkome mit physikalischen Mitteln) 766.
— et Dunet (Radioresistenz früher bestrahlter Hautkrebse) 258.
— s. Portes 538.
Béraud, Marcel (Radiotherapeutische Favusbekämpfung) 257, 519.
Berblinger (Lungensyphilis) 496.
— W. (Gummöse Syphilis) 686.
Beretervide, Enrique A. s. Navarro, Juan Carlos 827.
— J. J. s. Castex, M. R. 312.
Berg, Yetta (Radiumbehandlung der inoperablen Brustkrebse) 459.
Bergamini, Herbert, and Lorrin A. Shepard (Lungenatelektase) 173.
Bergerhoff, W. (Radiusdefekt) 237; (Spätschädigung durch Jodipin) 615.
Bergmann, G. v. (Enleerungsmechanismus der extrahepatischen Gallenwege) 482.
— — — s. Bethe, A. 593.
Bernard (Rotationsunterbrecher) 155.
— Léon, Marcel Lelong et G. Renard (Lokalisation der chronischen Lungentuberkulose) 825.
Berney, Daniel E. (Thymustod) 274.
Bernhard, Oskar (Heliotherapie chirurgischer Affektionen) 720.
Bernhardt, H. (Nichtpuerperale Osteomalacie) 364.
— Hermann (Osteomalacie bei Basedow) 161.
Bernheim-Karrer (Ernährung der Frühgeburten mit bestrahlter Trockenmilch) 79.
Bernstein, Benjamin M. (Infektiöser Ileus oder Pseudomegakolon) 180.
— Maurice A., and Robert A. Arens (Epiphyseolysis) 809.
Berry, H. Martin s. Melville, Stanley 169.
Bersa, Egon (Röntgenreizwirkung bei Keimlingen) 414.
Bertillon, F. s. Roussy, G. 461.
Bertolotti s. Balli 423.
— Mario (Pathologie des Nervus opticus im Canalis opticus) 563.
Bertrand, Ivan s. Calzavara, Eugène 77.
Bertwistle, A. P. (Lokalisation am Schädel mittels des Röntgenbildes) 40; (Aphasie; Bestimmung des affizierten Hirnrindenteiles) 322.
Berven, E. (Radiologische Behandlung von malignen Geschwülsten der Mundhöhle) 389.
— Elis (Radiologische Behandlung der Tonsillarsarkome) 523.
Bethe (Knochentuberkulose, Sonnen-Freiluft-Behandlung) 720.
— A., G. v. Bergmann, G. Embden u. A. Ellinger (Handbuch der normalen und pathologischen Physiologie) 593.
Beyer, Adolf (Blauuwsche Theorie. I.) 536.
— Margit s. Csabay, Jánoswé 735.
— — s. Stitz, János 732.
Beyreis (Vergiftung mit Tetrajodphenolphthalein-Natrium) 316.
Beyrne, S. Gregorio (Achondroplasie) 675.
Bezançon, F., P. Braun et G. Duhamel (Eigentümliche Granulationen im Röntgenbild) 302.
Biancani, E., et H. Biancani (Photosensibilisierung) 74.
Bianchi, Giovanni (Gallengrieß im Röntgenbild) 502.
Bianchini, Alessandro (Mega-Duodenum) 630.
Bienfait (Elektrische Stromschädigung) 337.
Bienvenue s. Gouin 131.
— A. s. Gouin, J. 261, 699.
Bignami, Giuseppe (Kalkablagerung in Leber) 502.
Bilger, F. s. Boeckel, A. 380.
Billiard s. Payenneville, J. 332.
Birch-Hirschfeld (Altersstar durch kurzwelliges Licht) 777.
Bissell, Frank S. (Gallenblasendiagnostik) 503.
Bizard et Marceron (Mit hohen Dosen Ultraviolettlicht behandelte Psoriasis) 848.
Blackford, John M. s. Dwyer, Maurice F. 444.
Blaine, E. S. s. Thomas, H. B. 435.
Blatt, M. L. (Furunculose, Ultravioletlichtbehandlung) 589.
— P. (Hydronephrose durch Sympathektomie am Ureter) 484.

Digitized by Google

Blatt, Paul, und Andreas Markus (Lymphogranulomatose der Prostata) 3.
Blau, Marietta (Photographische Wirkung von H-Strahlen. II.) 598.
Blaustein, Nathan (Cystographie bei Tuberkulose des Harn- und Geschlechtsapparates) 118.
Blond, Kasper (Gallenblasenphysiologie und -pathologie) 828.
Blondeau, A. s. Solomon, J. 190, 570.
— André s. Breton, Marc 429.
Blumenthal, Franz (Strahlenbehandlung der Hautkrankheiten) 516.
— — und Böhmer (Dosierung der Ultravioletts trahlen) 654; (Biologische Röntgenwirkung) 699.
Boardman, W. W. (Cholecystographie) 379.
Boeckel, A., et F. Bilger (Cystenniere) 380.
— — et A. Frank (Ureterverdoppelung) 695.
Böhm, J. (Röntgenapparatur für krystallographische Untersuchungen) 156; (Röntgenuntersuchungen an anorganischen Kolloiden) 344.
Böhmer (Lichtbehandlung des chronischen rezidivierenden Erysipels) 656.
— s. Blumenthal, Franz 654, 699.
Boeminghaus, H. (Urologische Diagnostik und Therapie) 357.
Boening (Encephalographische Befunde) 323.
Bönnig, Franz Anton (Scirrhöser oder luetischer Schrumpfmagen) 689.
Bogaert, L. van (Rückenmarksgeschwülste) 324.
Bogan, J. K. s. Morrison, L. B. 297.
Boine, J., et P. Guns (Bronchographie, Methode) 306.
Bolliger, Adolph s. Hartman, F. W. 197.
Bommer, Sigwald (Fluorescenzerscheinungen an inneren Organen. III.) 652.
Bompiani, R. (Opso-Oligomenorrhöe und Enuresis, Röntgenreizbestrahlung) 261.
Bonanno, A. (Agglutininbildung im Blut unter Röntgenwirkung) 71.
Bond, R. C. s. Tedstrom, M. K. 379.
Bonne, C., und G. Stoel (Radiumeinfluß auf Teercarcinom) 672.
Bonnefoy (Röntgenfilm) 159.
Bonorino Udaondo, C., et A. Vadone (Hypotonie des Diaphragma beim Pneumothorax) 404.
Boorstein, Samuel W. (Osteochondritis der Wirbelsäule) 431
Borcesco, Alexandre, Henri Béclère et Pierre Porcher (Bewegungen des Duodenums) 499.
Bordet, Emile (Herzbild bei Sklerose der Arteria pulmonalis) 367.
— Francis s. Sergent, Emile 30, 301.
Bordier, H. (Krebs, Diathermiekoagulation) 134; (Röntgengeschwüre, Diathermie) 520.
Bordoni, L. (Spasmen des Verdauungskanals) 309; (Röntgenbehandlung von Lipomen) 388.
— Luigi (Spasmen des Verdauungskanals) 35.
Borman, Milton C. (Sinusknoten nach Radiumbestrahlung) 228.
Bornikoel, Bernhard (Juckreiz bei Hautkrankheiten im Kindesalter) 205.
Boschan, F. (Ohrtuberkulose) 641.
Boss, W. (Tuberkulose des Trochanter major) 454.
— William (Hufeisenniere im Röntgenbilde) 109.
Bouchard, René (Dilatation der oberen Harnwege) 110.
Bourgeois, L. (Vergrößerung von Apparaten und Röhrenleistung in Röntgendiagnostik) 804; (Universalgerät) 805.
Bowing, H. H. (Operation, Radium- und Röntgenbehandlung der Schilddrüsentumoren) 142; (Strahlenbehandlung des Rectumcarcinoms) 712.
Braasch, William F., and Benjamin H. Hager (Ureteropyelographie) 116.
— — — s. H. Hager, Benjamin H. 559.
Bräunig, Gg. s. Merker, E. 285.
Brailsford, James F. (Röntgenographie der Wirbelsäule) 238.
Braizew, W. R. (Periostitis des Tuber calcanei) 29.
Brakemann, Otto (Differentialdiagnose großer Bauchtumoren) 541.
Brambell, F. W. Rogers, and A. S. Parkes (Ovarien der Maus nach Röntgenbestrahlung. III.) 227.
Brams, William A., and Robert A. Arens (Einfluß von Blähungen des Magens und Kolons auf den Herzschatten) 616.
Bramwell, J. Crighton, and J. B. Duguid (Aneurysmatische Erweiterung des linken Vorhofes) 814.
Brandes, M. (Verkalkungszonen wachsender Knochen) 364.
Bratt, T. (Lipojodolbilder bei Abtrennung von Pleuraverwachsungen) 552.
Braun, Georg, und Gustav Herrnheiser (Röntgenbehandlung der Chorioiditis tuberculosa) 453.
— P. s. Bezançon, F. 302.
Brehme, Th., und P. György (Höhenklimawirkung) 673.
Bremener, M. M. (Hauttuberkulose, Lichtbehandlung) 589.
Brentano, J. (Intensitätsmessung von Röntgenstrahlreflexionen) 216.
Breton, Marc, et André Blondeau (Hüftluxation mit Bruch des Pfannenrandes) 429.
Bricourt, Pierre (Durch Elektronenstoß erregte Fluorescenz des Quecksilberdampfes) 471; (Absolutmessung der strahlenden Energie durch Elektronenstöße angeregten Gases) 727.
Bridge, Ezra s. Kurtz, Henry F. 539.
Brindley, G. V. (Dickdarmcarcinom) 690.
Brinsmade, J. B. (Elektronen-Aluminium-Antikathode) 410.
Brocq, Pierre (Ovarialtumoren, Röntgenbestrahlung) 261.
Brocq Rousseu s. Foveau de Courmelles 285.
Brody, Charles (Sonnenbehandlung bei tuberkulöser Bauchfellentzündung) 208.
Broglio, Ruggero (Pyelographie und Pyeloskopie bei Nierenkrankheiten) 694.
Brooks, Matilda Moldenhauer (Permeabilität lebender Zellen. VII.) 224.
Brouca, Rogelio (Sphincter ileocoecalis) 633.
Brouha, L., et H. Simonnet (Hypophyse und die innere Sekretion des Ovars) 338.
Brown, A. Lincoln, and Edward Archibald (Geschehen beim Abhusten im Bronchialbaum) 662.
— Harold F. R. s. Schreiner, Bernard F. 142.
— R. Graham (Bronchographie bei Bronchiektasie) 620.

Digitized by Google

Brown, William L. (Radium bei Leukämie) 201.
Bruck s. Pirquet 80.
Brückersteinkuhl, K. s. Becker, J. 351.
Brüning (Entleerungsmechanismus der Gallenblase) 595.
Brugmann, E. W. s. Clark, G. L. 6.
Bruhat, G., et M. Pauthenier (Geradlinige ultraviolette Schwingung) 9.
Brunetti, Federico (Lymphogranulomatose des Nasenrachenraumes) 195.
— Lodovico (Pneumopathia osteoplastica racemosa) 625.
Brunn, Harold (Cardiospasmus) 627.
Brunton, Charles E. (Radium und Cholesteringehalt des Blutes) 229.
Brusset, J. s. Woringer, P. 803.
Bruzau et Ferroux (Radiumfernbestrahlung) 61.
Buchbinder, J. R. (Diagnose der frischen Cholecystitis) 182.
Buchwald, K. W. s. Reinhard, Melvin C. 670.
— Kenneth s. Mattick, Walter L. 278.
Buckstein, J. (Veränderungen der Brustorgane bei abdominellen Störungen) 94.
Bucky, Gustav (Hautsarkomatose, Lupus erythematodes, Duhringsche Krankheit, Epitheliome, Grenzstrahlentherapie) 258.
Bürki, Fr. (Hydrosulfit und Rongalit) 805.
Büttner, Georg (Lues des Magen-Darmkanals) 449.
— Konrad (Messungen der durchdringenden Strahlung) 345.
Bundesen, Herman N., Harvey B. Lemon, I. S. Falk and E. N. Coade (Ultravioletttstrahlung des Sonnen- und Lampenlichts) 147.
Bureau, R. s. Mocquot, Pierre 754.
Burger, Max, und Felix Fuchs (Pneumopyelographie) 639.
— P. (Behandlung der Myome) 766.
Burgheim, F. (Röntgenkater) 132.
Burgherr, K. (Optische Sensibilisierung mit Farbstoffen) 480.
Burill s. Fraikin 290.
Burrell, L. S. T., and R. R. Trail (Fibrom des Bronchus) 748.
Burrows, Montrose T. (Carcinomatöse Geschwüre in der Rattenhaut) 405.
Buschke (Röntgenulcus) 197.
— A., und Wilhelm Curth (Psoriasis und endokrines System) 50.
— — und Erich Langer (Thalliumröntgenepilation) 332; (Halter zur Fixierung der Kinderköpfe) 514.
Bush, A. D., E. L. Jakson and A. W. Bell (Wirkung ultravioletten Lichtes auf Lösungen) 673.
Busi s. Balli 423.
Butler, Carlos (Behandlung des Lippenkrebses) 774.
Butler d'Ormond, R. de (Rectumcarcinom, Prognose) 407.
Butoianu, M. St., Gh. Giurea und C. Stoian (Elektrodaktylie) 674.
Buxton, St. J. Dudley, and Robert Knox (Normale Gelenke. III.) 23.
Buzzi, Bruno (Pneumokoniose und Lungentuberkulose im Röntgenbild) 622.
Bychovskij, M. (Röntgenbehandlung des Trachoms) 54.

Cade, Stanford s. Evans, Arthur 140.
Cahen, Jean, et F. Delporte (Zylinderzellen-Epitheliome des Uterus, Radiumbehandlung) 136.
Calhoun, E. T. s. Hussey, R. G. 349.
Calissano, Giovanni (Infarkt des Femurkopfes) 808.
Calvé, Jacques, et Marcel Galland (Wirbelkörperentzündung und Pottsche Krankheit) 612.
Calzavara, Eugène, et Ivan Bertrand (Infrarot in Cytologie) 77.
Camauër, Armando F. s. Castex, Mariano R. 546.
Camentron, M., et Edgard Eber (Situs inversus) 94.
Cameron, Gordon, and Hugo Flecker (Langerhanssche Inseln nach Röntgenstrahleneinwirkung. I.) 670.
— William H. (Radiumbehandlung) 707.
Camisón, A. (Intraokulare Fremdkörper) 562.
Campbell, D. (Femur-Gumma) 546.
Campione, Giacomo (Aneurysmen der Aorta thoracica) 92.
Camplani, Mario (Sarkomentwicklung auf Lupusnarbe) 522.
Camus, L. s. Bénard, Henri 205.
Canalejas, M. Alonso (Oesophagusstenose) 688.
Canelli, Adolfo F. (Metaphysitis nach Bronchopneumonie) 293.
Canti, R. G., and F. G. Spear (Einfluß der γ-Bestrahlung auf Zellteilung) 228.
Carando, Quirico (Spaltbildung des ersten Wirbels bei Akromegalie) 291; (Epistropheus) 485; (Diagnose und Therapie der Tumoren) 644.
Cardinale (Röntgentherapie bei Arthritis deformans) 388.
Cardona, Lucia (Ischialgischer Symptomenkomplex und Röntgentherapie) 52.
Careddu, Giovanni (Oesophagealstenose und Kardiospasmus) 589.
Carey, Eben J. (Wirbelsäule) 236.
Cargill, L. V., s. Dore, Ernest 717.
Carmi, A. (Heliotherapie bei Trachom) 590.
Carnot, P. s. Bénard, Henri 205.
Carones, Camilo (Anatomie des Os hyoideum) 481.
Carroll, Burt H., and Donald Hubbard (Photographische Emulsion. I.) 20.
Carslaw, James, and John Stirling Young (Hodgkinsche Krankheit mit Paraplegie) 338.
Carson, William James (Ureterdilatation) 339.
Carty, John R. (Inguinales Granulom und Knochenveränderungen) 299.
— John Russell (Gallenblasenerkrankung und Cholecystographie) 635.
Carulla, Vicente s. Castells, Herminio 388.
Casati, Annibale (Lagen der Speiseröhre) 34; (Einfall in Röntgenologie) 595.
Case, James T. (Vorgetäuschte Blasenschatten) 502.
Casellas, P. R. (Röntgenuntersuchung bei Erkrankungen des Thorax) 817.
Caspari, W. (Entstehung des Krebses) 66.
Casper, L. (Pyelo-Ureterogramme) 381.
Cassidy, L. L. (Röntgentiefenbestrahlung gynäkologischer Erkrankungen) 192.
Castagné s. Vedel 393.
Castaño, Carlos Alberto (Schwangerschaft nach Radiumbehandlung) 202.

Digitized by Google

Castelli, Guido (Tertiär-luetische Lokalisation in Endokard und Lunge) 814.
Castells, Herminio, et Vicente Carulla (Röntgentiefenbestrahlung der Poliomyelitis) 388.
Casteran, Robert s. Fiessinger, Noel 828.
Castex, M. R., J. J. Beretervide und R. L. Repetto (Radiologisches Studium des Duodenums mittels Bariumeinführung durch Einhornsche Sonde) 312.
— Mariano R., Armando F. Camauër und Antonio Battro (Echinokokkus der Wirbelsäule) 546.
Castronovo, Ettore (Mißbildungen des Duodenums) 629.
Catel, W. (Lymphogranulomatosis) 403.
Cathala s. Garnier 307.
Cattan, R. s. Kindberg, Léon 466, 687.
Caulfeild, A. H. W., and G. E. Richards (Stereoaufnahmen der Lungen) 96.
Caussade, G., et André Tardieu (Epituberkulöse Lungeninfiltration) 684.
Caussimon, J. s. Leuret, E. 750.
Cazzamali, Pietro (Reticuloendotheliales System bei Wundvernarbung) 350.
Ceresole, G. (Reizbestrahlung mit Röntgenlicht) 329.
— Giulio (Spezialistengesetz und Röntgenologie) 423.
Černi, L. s. Salganik, N. 575.
Chadwick, F. s. Rutherford, E. 221.
Chalipskij, A., und F. Abramovič (Röntgenbehandlung einiger Nagelerkrankungen) 520.
Chambers, Helen (Radiumbehandlung des Cervixcarcinoms) 773.
Chamié, C. (Atomgruppen von Radioelementen in sauren Lösungen) 411; (Gruppierung von radioaktiven Elementen) 668.
Chandler, F. G. (Bronchographie) 369.
— — — and Carlyle T. Potter (Röntgentherapie bei primären intrathorakalen malignen Tumoren) 831.
Chantraine, H. (Gipfelstromstärke bei gasfreien Röhren) 537.
— — und P. Profitlich (Röntgendosis bei Durchleuchtungen und Aufnahmen) 361.
Chantraine, Heinrich (Weichstrahlenaufnahmen der Lunge) 682.
Chapman, Benjamin (Appendicitis) 690.
— S. J. (Tuberkulose des Mittelohres, Heliotherapie) 336.
Chaptal s. Leenhardt 352.
— J. s. Leenhardt, E. 286.
Charier (Angeborene Hüftgelenkluxation beim Kleinkind) 85.
Charlton, Thomas J. (Multiple Myelome) 434.
Chassard, M. s. Péhu, M. 28, 612.
Chassel, Hans (Flächeninhalt von Beckeneingängen, Röntgenbild) 755.
Chatillon, Fernand (Sterilität uterinen Ursprungs) 455.
Chaumet, G. (Beurteilung der Herzorthodiagramme) 680.
— — et Zawadowski (Lungentuberkulose und Verknöcherung der Rippenknorpel) 438.
Chêne s. Garnier 307.
Cheval, Max s. Mayer, Leopol 266.
Chiasserini, A. (Diaphysärer Absceß der langen Röhrenknochen) 293.
Chick, Harriette, and Margaret Honora Roscoe (Wirkung der Kost und des Sonnenlichtes auf die Vitaminmenge in Kuhmilch) 605.
Chilow, K. (Anwendung von Radiumemanation in Labyrinthologie) 152.
Chisholm, Catherine, and Margaret McKillop (Behandlung von stillenden Müttern mit ultravioletten Strahlen) 589.
Chizzola, Giuliano (Behandlung der Poliomyelitis nach Bordier) 197, 264.
Choisy, R., et L. Babaiantz (Magenvolvulus) 628.
Choroschko, V. K. (Encephalographie) 757.
Christie, A. C. s. Groover, Thomas A. 56.
Chuiton et Kergrohen (Teleröntgenographie bei Lungentuberkulose) 31.
Chydenius, J. J. (Utero-Salpingographie) 506.
Cignolini, Pietro (Röntgenoskopisches Studium des Lungenhilus) 247; (Kalkablagerungen in Zirbeldrüse) 561; (Thyreotoxische Erscheinungen bei Basedow durch Strahlenbehandlung) 521.
Cipriani, Mariano (Phototherapie in Dermatologie) 848.
Clark, Charles A. (Röntgenologie der Zahnkrankheiten) 89.
— G. L., R. H. Aborn, E. W. Brugmann and R. L. Davidson (Röntgenbeugungsfiguren von Flüssigkeiten und kolloiden Gelen) 6.
— George L. (Röntgenogramme von flüssigen und kolloidalen Gelen) 217.
— Harry (Apparat zur Röntgendosismessung) 46; (Röntgen-Wirkung auf Protozoon Colpidium colpoda) 349.
— Janet Howell (Muskelkontraktion, Röntgendiagramm) 543.
— — — s. Hill, Claire McDowell 76.
Claude, F. s. Vallery-Radot, Pasteur 838.
Claus, Georg (Röntgendiagnostik der Nasennebenhöhlen) 747.
Clerf, Louis H. (Bronchiektasen mit Erkrankung der Nasennebenhöhlen) 304.
Cliquet, R. s. Mallet, L. 653.
Cloup s. Loubat 85.
Coade, E. N. s. Bundesen, Herman N. 147.
Cobet, R., und K. Imhäuser (Subphrenische Gasansammlung bei Dickdarmfistel) 690.
Coblentz, W. W. (In Lichtbehandlung angewandte ultraviolette Strahlen) 471.
Codd, A. Mortimer (Standardisierung in Röntgenindustrie) 155.
Coe, F. O. s. Groover, Thomas A. 56.
Coffey, Robert C. (Postoperative Anwendung von Radium beim Brustkrebs) 582.
Cohn, Max (Röntgenuntersuchung der Gallenblase mit oraler Methode. II.) 38.
— Theodor (Pneumoradiographie) 317.
Colaneri, L.-Jh. (Lungenspitzenaufnahme) 369.
Coley, William B. (Riesenzellensarkome) 791.
Coliez, R. (Dosimetrie bei Curietherapie) 706.
— Robert (Radiumfernbestrahlung) 265, 706.
— — s. Delort, Maurice 373.
Colquhoun, K. G. (Keratosis u. fixes Pigment nach Quarzlicht) 778.
Colwell, Hector A. (Abnorme Epiphysen der Metatarsalien und 1. Metakarpalien) 742.
Comas, José s. Martini, Tulio 177.

Digitized by Google

Comberg (Röntgenlokalisation am Augapfel) 562.
Combier, V., et J. Murard (Köhler-Mouchetsche Erkrankung des Lunatum) 743.
Compañ, Vicente (Röntgentherapie des Prostataadenoms) 53.
Compton, A. H. s. Jauncey, G. E. M. 408.
— Arthur H. (Röntgenstrahlen und Elektronen) 667.
Cone, Sydney M. (Knochen bei arteriosklerotischen Extremitäten) 678.
Coniglio, Giuseppe (Zwischenfälle nach Jodölinjektionen) 820.
Connolly, T. F. (Transformatoren für Röntgenstrahlenerzeugung) 357.
Constant B., Alfonso (Erweiterung von Ileum und Coecum) 753.
Cooley, Thomas B., E. R. Witwer and Pearl Lee (Anämie bei Milzvergrößerung) 678.
Coppez, H., et Paul Martin (Vom Naso-pharynx ausgehende Tumoren der Schädelbasis) 188.
— L., et Meyers (Röntgenographische Untersuchung der Tränenwege) 563.
Cornet (Bluterguß im Knie) 430.
Cornioley et Fischer (Radiumbehandlung bei Aktinomykose) 201.
— Ch. (Zwerchfellhernie) 248; (Kehlkopfkrebs, Radium- und Röntgenbehandlung) 389.
Correra, Tommaso (Röntgenstudium der Pleura) 247.
Corscaden, James A. (Arthritis und Röntgenmenopause) 133.
Corson, Eugene R. (Röntgenbilddeutung und Unfallschädigung) 357.
Coryllos, Pol. N., and Ira I. Kaplan (Kombinierte Behandlung bei Oesophaguscarcinom) 775.
Coryn s. Neumann 391.
Costantini, Domenico (Pagetsche Knochenerkrankung) 609.
Coster, D. (Breite der Röntgenspektrallinien) 596.
Costolow, William E. s. Soiland, Albert 2.
Cotte, G. (Behandlung unregelmäßiger Blutungen) 260.
Cottenot, Paul (Symmetrische Verknöcherungen in Hüftgelenk nach Typhus) 87; (In direkte Röntgenbestrahlung in Dermatologie) 256.
Courcoux, A., et Gilson (Verschwinden pathologischer Veränderungen der Lunge im Röntgenbild) 99.
Coutard, H. s. Regaud, Cl. 252.
Craver, Lloyd F. (Schilddrüsenmetastase nach Knochenendotheliom, Röntgenbestrahlung) 128; (Mit ungefilterten Röntgenstrahlen behandeltes Hautsarkom) 333.
Crecelius, Willy (Pseudokavernen) 685.
Crespellani, Carlo (Divertikel des Wurmfortsatzes) 448.
Crocket, James s. Melville, Stanley 169.
Crook, E. A. (Diaphysäre Aklasie) 434.
Cross, K. Stuart (Röntgendarstellung der Nasennebenhöhlen) 618.
Crowther, J. A., and J. A. V. Fairbrother (Röntgenwirkung auf Kolloide) 348.
Csabay, Jánosné, und Margit Beyer (Photoaktivität ultraviolett-bestrahlter Öle) 735.
Császár, Elemér (Messung der Röntgenstrahlen mit lichtelektrischer Zelle) 126.
Cummins, S. L. (Silikose der Lunge) 551.
Cunningham, T. D. (Asthmaursache bei Kindern) 437.
Currin, Francis W. s. Williams, John G. 143.
Curschmann, W. (Ringschatten im Lungenröntgenbild) 171.
— — s. Ziegler, O. 439.
Curth, Wilhelm s. Buschke, A. 50.
Curtiss, L. F. (Pyrexglas für Radiumlösung) 222; (Halbwertzeit des Radium E) 728.
Cushing, Harvey (Orbito-ethmoidale Osteome mit intrakranialen Komplikationen) 41.
Cutler, Max s. Quick, Douglas 251.
Czepa, Alois s. Pleschner, Hans Gallus 318.
Czunft, Vilmos (Isolierte Aufnahme des Kiefergelenkes) 88.

Dadlez, J. (Ozonerzeugung in Luft durch Ultraviolettstrahlen) 528.
Daels, Franz, und Paul de Backer (Intraperitoneale Bestrahlung des Gebärmutterkrebses) 137.
Dahl-Iversen, E. (Nachuntersuchung operierter Kranker mit Brustkrebs) 665.
Dainelli, M. (Ischiatische Skoliose) 490.
Dalsace, Jacques s. Letulle, Maurice 275.
D'Amato, Giuseppe (Negativer Befund bei Cholecystographie) 504.
Damianovich, Horacio, Adolfo T. Williams und Ignacio Pirosky (Absorption der ultravioletten Strahlen durch Liquor) 15.
Danielian, Arthur C. s. Isaacs, Raphael 280.
Dannmeyer (Ultravioletttstrahlung auf Island) 667.
— F. (Glühlampe mit UV.-durchlässigem Glase) 204.
— — s. Peemöller, Fr. 15, 203.
Dano, R. s. Gauducheau, R. 132, 258.
Darbois s. Grégoire 506.
— s. Grégoire, R. 320.
— et Huet (Hochstand des Zwerchfells) 441.
— et Marchal (Oesophagusstenosen und Schlucken durch den Larynx) 308.
Dariaux, A. s. Haret, G. 425.
Dautwitz (Äußere Bestrahlung mit radioaktiven Körpern) 61.
Dauvillier, A. (Dosismessung der Röntgenstrahlen) 564; (Röntgenröhre für Strahlen von 8 Å-Einheiten) 726.
David (Röntgendiagnostik der Lungentuberkulose) 620.
— s. Louste 589.
— O. (Allgemeinwirkungen der Röntgenstrahlen) 72; (Röntgenwirkung auf Gefäße) 800.
— Václav (Geschwür der großen Kurvatur) 498.
Davidson, Edward C. s. Smith, F. Janney 370.
— R. L. s. Clark, G. L. 6.
Davies, D. A., and F. G. Parsons (Auftreten und Verschmelzung der normalen Epiphysen) 807.
Davis, Kenneth S. (Röntgendiagnose des Ileus) 36.
Dawson, Alden B. (Lymphknoten röntgenbestrahlter Hunde) 730.
Dean jr., Archie L. (Ulceration der Blase als Spätfolge der Radiumapplikation) 586.
Debré, Robert, et Julien Marie (Basale Bronchektasien unter dem Bilde einer mediastinalen Pleuritis) 305.
— — et B. Semelaigne (Osteomyelitis mit Fraktur) 364.
Decker s. Rosselet 267.
Dehler, Hans (Gynäkologisches Röntgencarcinom) 198.
Delagenière, Yves (Vaginales Rezidiv) 213.

Digitized by Google

Delapchier s. Roederer 433.
Delbet, Pierre, et A. Béclère (Seminome) 128.
Delf, E. Marion (Einfluß ultravioletter Strahlen auf Pflanzen) 229.
Dellepiane, G., e P. Badino (Allgemeinwirkung der Röntgenstrahlen) 11, 278.
Delort, Maurice, et Robert Coliez (Magenröntgenologie) 373.
Delporte, F. s. Cahen, Jean 136.
Denes-Goetz, J. s. Nitzescu, J. J. 81.
Den Hoed, D. (Strahlenbehandlung des Gebärmutterkrebses) 583.
Dénier (Hämogenie) 574.
Denk, W. (Encephalographie. Myelographie. Hydrocephalus) 756.
Denman, Ira O. (Behandlung der adenoiden Wucherungen mit Röntgenstrahlen und ultraviolettem Licht) 774.
Deputovič, A., und S. Serebrjannyj (Einfluß der röntgenbestrahlten Nahrung auf Organismus) 79.
Descomps, H. s. Génévrier, J. 368.
Desjacques, M. (Chondrom der Halswirbelsäule) 678.
Determann, A. (Erythemwirkung verschiedener Strahlenqualitäten) 350.
— — H. Jacobi und H. Holthusen (Erythemwirkung verschiedener Strahlenqualitäten) 511.
Detré, Georges (Hilustuberkulose beim Kind) 304.
Deutsch, Edo (Behandlung der chirurgischen Tuberkulose) 454.
— William F. (Variköse Geschwüre und Varicen) 396.
Deutschländer (Perthessche Hüfterkrankung) 487.
Dévé, F. (Lokale hydaticide Wirkung des Lipiodol) 595.
Devèze, L. (Curiebehandlung beim Uteruskrebs) 138.
Dickinson, J. C. (Serien-Röntgenuntersuchungen bei Pneumonie) 821.
— W. H. s. Melville, Stanley 169.
Dienst, Cornelius (Intrahepatische Gallengangskonkremente) 829.
Dieterich, W., und J. Transier (Kontrastmittel) 626.
Dietl, K. (Frühinfiltrat und exacerbierende Primärtuberkulose) 339.
Dietlen, Hans (Röntgenuntersuchung der Lungen und des Mediastinums) 168; (Chronisch-cirrhotische Lungenprozesse) 552.
Dietrich, Else (Pulmonalsklerose) 816.
Dieulafé, L. (Lymphangiom der Unterlippe) 389.
Diez, Julio (Postoperativer Lungenkollaps) 494.
Dillewijn, C. van (Lichtwachstumsreaktionen von Avena) 734.
Dinkin, L. (Röntgenuntersuchung mit Wasserstoffsuperoxyd) 625.
Dioclès (Apparat zur Verkleinerung von Stereogrammen) 159; (Exostosen der Hüftgelenke) 161; (Technik der stereoskopischen Lungenaufnahmen) 169.
Djørup, Frans, und Harald Okkels (Sarkomähnliche Magengeschwülste) 663.
D'Istria, Antonio (Röntgentherapie bei Kinderlähmung) 53.
Ditchburn, R. W. (Spektrophotometrie) 471.
Doan, Richard L. (Brechung der Röntgenstrahlen, Methode der totalen Reflexion) 215.
Dobrovolskaïa-Zavadskaïa, N. (Röntgenstrahleneffekte in Mäusehoden) 730.
Döderlein, A. (Strahlenbehandlung des Uteruscarcinoms) 832.
Dömel, Erzsébet s. Kolta, Ervin 387.
Donaldson, Clyde O. (Behandlung des Collumcarcinoms) 774.
— Malcolm (Cervixcarcinom, Radiumbehandlung) 63.
— S. W. (Mastoidaufnahme mit Serien-Platten-Wechsler) 640.
Donat, K., und K. Philipp (Ausbeute beim β-Rückstoß von Thorium B.) 470.
Donzelot, E. s. Vaquez, H. 368.
Dore, Ernest, H. M. Oddy, Albert Eidinow, Henry Gauvain, J. H. Sequeira, Katherine Gamgee, A. C. Roxburgh and L. V. Cargill (Ultravioletttherapie) 717.
— S. E. (Ultravioletbestrahlung in Dermatologie) 204.
Dorp, D. van, und Beucker Andreae (Verkalkte Primärkomplexe bei chirurgischer Tuberkulose) 170.
Dossot (Pyeloskopie) 318.
— Raymond (Prostatacarcinom) 342.
Douay, Eugène (Sterilität tubaren Ursprungs) 506.
Doub, H. P. s. Hartman, F. W. 197.
Douglas, R. G. (Lungensyphilis) 624.
Dow, Odessa D. s. Supplee, G. C. 740.
Dowling, Ernesto s. Alurralde, Mariano 42, 322, 450.
Dragolioub, D. Ilitsch s. Nobécourt, P. 206.
Drea, William Francis (Polypöses Gewebe in Kieferhöhle) 300.
Drehmann, Gustav (Myositis ossificans circumscripta) 614.
Driak, F. (Naticephalie) 607.
Druckmann, Adolf s. Garry, Gerschon 113.
Drüner, L. (Entfernung eines künstlichen Gebisses aus Oesophagus) 308.
Duane, William (Strahlenspektrum) 408.
Dubois-Trépagne (Rückenmarksgeschwülste) 324.
Ducuing, J. (Uteruscarcinom und Schwangerschaft) 268.
— Bertrand de Pibrac et Jacotot (Cholecystographie) 379.
Dufestel, L.-G. s. Saidman, Jean 9.
Dufrénoy s. Foveau de Courmelles 285.
Duguid, J. B. s. Bramwell, J. Crighton 814.
Duhamel, G. s. Bezançon, F. 302.
Duhem, P. (Bestrahlung mehrerer Personen mit ultraviolettem Licht) 587.
— Paul (Physiotherapie der Poliomyelitis) 264.
Duke-Elder, W. Stewart (Augenbestrahlungslampe) 271.
Duken, J. (Bronchiektasie im Kindesalter) 492; (Mediastinale Pneumatocele nach Pneumonie) 555.
Dumolard et Viallet (Periduodenitis-Cholecystitis) 249, 313.
Dumont (Künstliche Höhensonne bei Lungentuberkulose) 844.
Dunet s. Bérard 258.
Dunham, Kennon (Kindliche Lungentuberkulose) 622.
— — and V. V. Norton (Basale Tuberkulose) 623.
Du Pasquier, Gilbert (Magentetanie) 467.
Du Prel, G. (Hochfrequenz-Apparatur für Röntgendiagnostik) 232.
Duprez, Ch., et P. Fonteyne (Ultravioletlicht bei Asthma) 206.
Dupuy, Homer (Messung der intranasalen Entfernung der Keilbeinhöhle) 362.

Digitized by Google

Durand, Gaston (Nischenbildung in der röntgenologischen Ulcusdiagnostik) 445.
Dustin, A.-P. (Strahlenwirkung und Wirkung von Zellkerngiften) 10; (Biologische Radiumwirkung auf Collumcarcinome) 526, 672.
Duvernay et Parent (Knochenbau der Hüfte) 679.
— L. (Hüftgelenksarthritis und krankhafte Formveränderungen am Knochen) 679.
Dwyer, Maurice F. (Thymoma) 703.
— — — and John M. Blackford (Röntgenologische Befunde bei Magenveränderungen) 444.
Dyke, S. C. (Polyp des Oesophagus) 309.
Dymond, E. G. (Atomspektren durch Elektronen) 219.
Dyroff (Heilung des Uteruscarcinoms) 646.

Eastwood, Sibyl R. (Spondylitis deformans mit Achylia gastrica) 488.
Eber, Edgard s. Camentron, M. 94.
Ebermayer (Haftung des Röntgenologen) 356.
Eckert (Strahlenbehandlung in Veterinärkunde) 399.
Eckles, C. H. s. Gullickson, T. W. 422.
Eckstein, A. (Encephalographische Darstellung der Ventrikel) 561; (Kavernen in ersten Lebensjahren) 685.
Eddy, Walter H. (Bestrahltes Milchpulver als Antirachiticum) 79.
Edelstein, E. (Antirachitische Aktivierung der Milch) 354.
Eder, J. M. (Relative Aktinität verschiedener Lichtquellen) 347.
Edwards, Hiram W. (Reflexion von Röntgenstrahlen und Brechungsindex gewisser Metalle) 215.
— J. G. (Krankheiten des Kolon) 36.
Eeg-Olofsson, R. (Traumatische Meningitis serosa) 490.
Egas, Moniz (Röntgenologisch sichtbarer Tumor bei Epileptiker) 120.
Eggert (Röntgen-Dunkelkammer-Beleuchtung) 20.
— J., und W. Noddack (Quantenausbeute bei Wirkung von Röntgenstrahlen auf Silberbromid) 8, 469.
Eglee, Edward Percy s. Miller, James Alexander 244.
Egmond, A. A. J. van (Röntgenbild des Os temporale) 740.
Ehrenhaft, F. (Ladungen kleiner als das Elektron) 532.
Eichler, P. (Spina bifida anterior) 544.
Eickenbusch (Polyposis coli) 633.
Eidinow, Albert s. Dore, Ernest 717.
Eiken, Th. (Lokalisation von Fremdkörpern) 360.
Eimer (Duodenalperistaltik) 105.
Einhorn, Max (Sanduhrmagen) 627.
— — and William H. Stewart (Hepatographie) 634.
— — und Wm. H. Stewart (Hepatographie) 635.
Eiselsberg, v. (Wert der Lipojodolfüllung) 124.
Eisendrath, Daniel N., and Robert A. Arens (Normales Pyelogramm) 112.
Eisenklam, I. (Gestörte Extrauteringravidität, Appendicitis und Cholecystitis) 319.
Eisenstein, A. (Lageanomalie des Magens) 103.
Eisinger, Karl, und Ernst G. Mayer (Röntgenuntersuchung bei Otitis) 640.
Eisler, F. (Chronische Gelenkerkrankung) 295.
Eisolt, Josef (Schluckschmerzen bei Kehlkopftuberkulose, endolaryngeale Bestrahlungen) 718.
Eller, Joseph Jordan (Röntgen, Radium und physikalische Methoden bei Behandlung der Hautkrankheiten) 49.
Ellinger, A. s. Bethe, A. 593.
— Philipp (Antirachitische Wirksamkeit und Dielektrizitätskonstante von ultraviolett bestrahlten Cholesterinlösungen) 289.
Elliott, Arthur R. (Typhöse Knocheninfektion) 293.
Ellman, Philip s. Jaquerod, Marc 552.
Elst, van der (Uteruscontractilität nach Lipiodolinjektion) 754.
Embden, G. s. Bethe, A. 593.
Embelton, D. M. (Nichttuberkulöse Lungenerkrankungen des Kindes) 371.
Emery jr., Edward S., and Robert T. Monroe (Röntgenologische Abnormitäten der Ileocöcalgegend) 180.
Enfield, Charles D. (Röntgenuntersuchung des Magen-Darmkanals) 102.
Engel, D. s. Beck, O. 729.
Enselme s. Péhu, M. 28.
Erb (Röntgenbestrahlung bei Hydrocephalus) 771.
Erdélyi, József (Schatten des Sinus sphenoidalis bei Tumor hypophyseos) 812.
Ernst, Edwin C. s. Proetz, Arthur B. 23.
Erskine, Arthur (Behandlung des Brustkrebses) 128.
— — W. (Wirksame und ökonomische Filterung) 46; (Behandlung des Brustdrüsenkrebses) 830.
Esau (Arthropathie bei Syringomyelie) 433.
Espine, J. d' s. Yovanovitch, D.-K. 220.
Evans, Arthur, and Stanford Cade (Radiumbehandlung des Zungenkrebses) 140.
— John (Zwerchfellhernie) 441.
Everingham, Sumner (Pharyngoœsophageale Divertikel) 626.
Ewerhardt, F. H. (Behandlung der Poliomyelitis anterior) 53.
Eymer, H. (Radiumbehandlung in Gynäkologie) 709.

Failla, G. (Intratumorale Bestrahlung) 266; (Radium-„Kanone") 266.
Fairbank, H. A. T. (Systemerkrankungen des Skelettes) 26.
Fairbrother, J. A. V. s. Crowther, J. A. 348.
Fairén Gallán, Victor (Bestrahlung der Larynxpapillome) 769.
Falk, J. S. s. Bundesen, Herman N. 147.
Falkenheim, C. (Vigantol bei Säuglingsrachitis) 739.
Faltin, R. (Röntgenaufnahme von Femurfrakturen) 163.
Faltitschek, Fritz (Bronchusstenose infolge Carcinoms) 168.
Fanton, E. (Ultravioletbestrahlung bei verschiedenen Krankheiten) 844.
Fantus, Bernard (Cholecystographie) 39.
Farkas, G. v. s. Karczag, L. 225.
— György s. Karczag, László, 279.
Farrar, Lilian K. P. (Reaktion der Gewebe auf Radium bei Behandlung des Cervixkrebses) 285.
Farrer, W. J. G. (Exponieren in Radiographie) 540.
Faure, Maurice (Strahlung der Sterne, Einfluß auf Menschen) 722.
Fawcitt, Richard (Ultravioletlicht bei Encephalitis lethargica mit Parkinsonismus) 590.

Digitized by Google

Feci, Renzo (Osteomyelitis oder Tumormetastase?) 242.
Feinberg, L. (Messung ultravioletter Strahlung) 715.
Feissly, R. (Darmstenose durch Carcinom der Bauhinschen Klappe) 450.
Feldman, Maurice (Cholecystographie) 830.
— — s. Friedenwald, Julius 37, 38.
Feldweg, P. (Fruchtschädigung durch Röntgenstrahlen) 842.
Fell, Honor B. s. Strangeways, T. S. P. 225.
Fellows, Haynes Harold, Ralph G. Stillman and J. Campbell Howard (Tumor in der Leber) 502.
Fenger, M. s. Schaldemose, V. 386.
Ferenczy, K., und T. Matolcsy (Primäres Lungencarcinom) 33.
Fernau, A. (Radiumwirkung auf Pseudoglobulin) 535.
— — und M. Spiegel-Adolf (Wirkung durchdringender Radium-Strahlung auf Pseudoglobulin) 282.
Ferrari (Carcinosarkom des Collum uteri, Radiumbehandlung) 392.
— F., et Ch. Viallet (Radiumbehandlung des Peniscarcinoms) 269, 270, 463.
Ferretti, Corrado (Fremdkörper der Trachea) 369.
Ferroux s. Bruzau 61.
— R., R. Gayet et J. Jolly (Indirekte Wirkung der Röntgenstrahlen) 280.
— — s. Regaud, Cl. 149.
— — et Cl. Regaud (Sterilisierung des Hodens durch einmalige Röntgendosis ohne Hautschädigung) 279; (Einfluß von Ischämie auf Strahlenempfindlichkeit der Haut und des Hodenepithels) 535.
Feuchtinger, Rudolf (Radiumnekrose der Kehlkopfknorpel) 585.
Feussner, Karl (Dispersionsmessungen an organischen Substanzen im ultravioletten Spektralgebiet) 599.
Fey, Bernard s. Legueu, F. 558.
Feyrter, Friedrich (Lungenveränderung beim Keuchhusten) 403.
Fichera, G., (Sterblichkeit an Tumoren in Italien) 67.
— Gaetano (Radiotherapie und Onkologie) 328.
Fiessinger, Noel, et Robert Casteran (Basales pleuropulmonales Syndrom bei Leberabscessen) 828.
Findlay, Leonard, and Stanley Graham (Bronchiektasien im Kindesalter) 435.
Finzi, N. S., (Röntgenstrahlen und Radium bei Mammacarcinom) 582, 775.
Fiorini, E. (Fersenbeinbruch) 744.
Firestone, Fred s. Voorsanger, William C. 435.
Firket, Jean, et L. Schweitzer, (Botelho-Seroreaktion zur Krebsdiagnose) 665.
Firth, J. B., and W. Kerr Russell (Einfluß ultravioletter Strahlen auf Calcium- und Phosphorstoffwechsel) 418.
Fischer s. Cornioley 201.
— s. Loubat 85.
— A. W. (Gauchersche Krankheit) 613.
— Roger, et Henri Wohlers (Radiumemanation bei schweren septischen Zuständen) 63.
Fischer-Wasels, Bernhard (Nichttuberkulöser Spontanpneumothorax) 722.
Fischmann, Mihály (Psoriasis) 519.
Fitzwilliams, Duncan C. L. (Behandlung des Zungencarcinoms) 774
Flecker, Hugo s. Cameron, Gordon 670.
Fleischner (Überlappung der gesunden Halblunge bei Schrumpfung der anderen) 750.
— Felix (Sichtbarer Bronchialbaum) 304; (Interloläre und marginale lobäre Prozesse) 683; (Kollaps des kranken Lungenteiles im Pneumothorax) 749.
Flesch, Max (Spontanheilung der Carcinome) 792.
Flesher, Roy Emmert s. Simpson, Frank Edward 712.
Flinn, Frederick B. (Radiumvergiftung) 585.
Flörcken, H. (Geschwulstimmunität. VIII.) 723.
Florentin, P. s. Watrin, J. 729.
Fog, J. (Unfälle durch Elektrizität) 402.
Folstein, Isaac L. (Ultravioletttlicht bei Zahnabscessen und Alveolarpyorrhöe) 207.
Fonio, A. (Chronische Appendicitis) 631.
Fonteyne, P. (Osteoperiostitis praecox beim Säugling) 28.
— — s. Duprez, Ch. 206.
Foote, Paul D. (Auslöschung von Quecksilberresonanzstrahlung durch fremde Gase) 346.
Ford, Frances A. (Röntgenwirkung auf Tuberkulose bei Meerschweinchen) 671.
Forestier, Jacques (Bronchographie) 30, 93.
Forrest, Devereux (Paraplegie bei Hodgkinscher Krankheit) 664.
Forsyth, W. W. (Ultravioletttlicht bei Störungen des Verdauungstraktus) 588.
Foschini, Domenico (Madelungsche Deformität) 363.
Fothergill, W. Crichton s. Melville, Stanley 169.
Fournier, Georges (Absorption der β-Strahlen durch Materie) 219.
Fouts, R. W. (Cholecystographie) 314.
Foveau de Courmelles (Strahlenschutzgesetz in Frankreich) 357.
— — — Jules Regnault, Dufrénoy, Guillaume, Brooq-Rousseu et Risler (Photosensibilisation) 286.
— — — s. Risler, J. 279, 288, 528.
Fränkel, Arthur (Röntgenzeichen des Magengeschwürs) 628.
— L. (Behandlung des Uteruscarcinoms) 48.
Fränz, Hans (Meßinstrument für α-Strahlenpräparate) 577.
Fraikin et Burill (Anomalie der Lendenwirbel) 290.
François, J. (Röntgendiagnostik der Schatten des Hypochondriums) 542.
— R. s. Roussy, G. 712.
Frank, A. s. Boeckel, A. 695.
— Josef (Dosimetrie der Grenzstrahlen) 185, 643.
— Robert T. (Endokrine Ursachen der weiblichen Sterilität) 455.
Franke, H. (Aufnahmetechnik im Grenzgebiet der Röhrenleistung) 157; (Schwer- und Fernaufnahmen) 478.
— Heinrich (Ionometer als Belichtungsnormal) 478.
— Wolfgang (Radiumbehandlung des Diabetes mellitus) 464.
Frankenberger, Z. (Knochengeschwülste) 340.
Freedman, Eugene (Perforiertes Magengeschwür) 105.
Frejka, Bedřich (Calcaneussporn) 29; (Ossification und Myositis ossificans progressiva) 89.

Digitized by Google

Freud, Johann s. Silberstein, Fritz 277.
— Leopold (Lichttherapie) 203.
Freude, E. s. Unverricht, W. 482.
Freudenberg s. Ruete 513.
Freund, Franz (Röntgenwirkung bei entzündlichen Erkrankungen) 190.
— Leop. (Lagerungstischchen samt Fixierschiene) 82.
— Leopold (Strahlenempfindlichkeit der Haut) 45; (Röntgenverfahren im Kleinkindesalter) 538; (Schwachbestrahlung) 763.
Frick, P., und A. Uffenheimer (Myxödem und Rachitis) 296.
Fricke, Hugo, and I. E. Beasley (Messungen der Streustrahlung in Röntgenkliniken) 537.
— — and Sterne Morse (Röntgenwirkung auf Ferrosulfatlösung als Maß für Strahlendosis) 761.
— — und B. W. Petersen (Röntgenwirkung u. Ionisation in Luft. I.) 728;
Fried, B. M. (Lungencarcinom) 686.
— C. (Röntgenbehandlung der akuten Entzündungen) 571.
Friedenwald, Julius, Maurice Feldman and Francis X. Kearney (Cholecystographie) 37, 38.
Friedrich (Physikalische Grundlagen der Radiumtherapie) 9.
— W., und G. Goldhaber (Intensitätsverteilung der gestreuten Röntgenstrahlung) 216.
Fries, Margaret E. (Ultravioletttlichtwirkung auf Grundumsatz) 421.
— — — and Anne Topper (Ultravioletttlichtwirkung auf Grundumsatz. II.) 421.
Friesdorf, Carl (Nichttuberkulöser Spontanpneumothorax) 722.
Frigyér, László (Paradoxe Zwerchfellbewegung) 497; (Röntgenuntersuchung des Wurmfortsatzes) 631.
Frik, Karl, und Max Levy-Dorn (Röntgenschädigungverhütung) 358.
Frilley (Krystallspektrographie bei γ-Strahlen) 793.
Fritschi, G. (Normales Ovar und Röntgenovar des Meerschweinchens) 226.
Fritz, W. (Jodipin-Emulsion) 981.
— Wilhelm, und Paul Merio (Pyelographie) 638.
Fromme, A. (Verkalkungszonen wachsender Knochen nach Phosphorlebertran) 740.
Frommel, E. s. Roch 492.
Fuchs, Adalbert (Einfluß ultravioletter Strahlen auf Hemeralopie und Keratomalacie) 399.
— Felix (Pyelovenöses Reflux der menschlichen Niere) 316; (II.) 639.
— — s. Burger, Max 639.
Fürst (Schwangerschaftsunterbrechung durch Röntgenstrahlen) 260.
— Walter (Collumcarcinomebestrahlung) 48; (Strahlenschädigung) 133.
Fuhs, H. (Haarwuchs nach Röntgenepilation) 699.
Fujita s. Asada 214, 786.
Fuß, H. s. Arzt, L. 513.

Gabriel (Grenzstrahlung) 186; (Röntgendiagnostik der Lunge) 620.
Gaby, R. E. (Elektrizitätsverbrennungen und elektrischer Shock) 725.
Gadjanski, B. (Radiotherapie der akuten Entzündungen) 191.
Gähwyler (Paravertebraler Schatten bei Röntgenbildern der Lunge) 247.
Gärtner, O. s. Klövekorn, Heinrich 472.
— Otto (Absorption von Röntgenstrahlen in Aluminium) 217.
Gajzágó Jenö (Chondrodystrophie eines Säuglings) 27.
Gál, Felix (Strahlenbehandlung bei Carcinom der weiblichen Geschlechtsorgane) 144, 385, 645.
Gáli, Géza (Herzveränderungen bei Lungentuberkulose) 549.
Galland, Marcel s. Calvé, Facques 612.
Galloway, I. s. Lacassagne, A. 149, 349.
Gambara, Lodovico (Strahlentherapie der Lungeninfiltrationen im Kindesalter) 335.
Gamgee, Katherine s. Dore, Ernest 717.
Gans (Biologische Röntgenwirkung) 473.
Gapon, E. N. (Durchmesser der Atome und photoelektrischer Effekt) 146.
García Triviño (Mediastinalläsionen) 554.
Garcin, J. (Cholecystographie) 378.
— R. s. Loeper, M. 440.
Gardère, H. s. Gaté, J. 687.
Garnier, Cathala, Oumansky et Chêne (Röntgenbefund bei Lungenkrebs) 307.
Garr, Chas. C. (Typhöse Ostitis) 546.
Garry, Gerschon, und Adolf Druckmann (Pyelographie bei urologischen Erkrankungen) 113.
Gassul, R. (Röntgenstrahlenwirkung auf lebendes Gewebe) 69; (III.) 70; (Röntgendiagnostik der Lungentuberkulose) 97; (Röntgenbiologische Forschung) 731.
Gaté, J., et H. Gardère (Syphilis der Pleura parietalis) 687.
Gatewood and Bernard P. Mullen (Wachstum der langen Röhrenknochen) 543.
Gatscher S. (Dystrophie des Warzenfortsatzes) 640.
Gaudin, Charles s. Viallet, Charles 257, 519.
Gauducheau, R. (Strahlentherapie inoperabler Rectumcarcinome) 516.
— — et R. Dano (Durch vorhergehende Bestrahlung immunisierte Hautkrebse) 132, 258.
Gaugele (Myelographie in Orthopädie) 324.
Gauillard, Robert (Neubildung der Kniescheibe) 434.
Gauß, C. J. (Therapie der hämorrhagischen Metropathien) 647, 768.
Gauvain, Henry (Lichtbehandlung der chirurgischen Tuberkulose) 206.
— — s. Dore, Ernest 717.
Gavazzeni, Luigi (Perivisceritis mit Knickung des 2. Duodenumabschnittes) 376.
Gawalowski, Karel (Indirekte Röntgenstrahlenbehandlung des Lichen planus) 518.
Gay Prieto, José (Behandlung des Lichen planus durch Röntgenbestrahlung) 332.
Gayet, R. s. Ferroux, R. 280.
Gebbert (Spannungsverdoppelung bei Diagnostikapparaten) 157; (Stereoskopische Durchleuchtungen) 360.
— s. Reiniger 564.
Gedon s. Levin, I. 399.
Geiger, H. und Karl Scheel (Handbuch der Physik) 785.
Gellhorn, George (Behandlung des Uteruscarcinoms mit Aceton und Radium) 710.
Gellmann, J. (Sigmaniere) 110.
Génévrier, J., et H. Descomps (Falsche Tuberkulose) 368.
Gentile, Nicola (Röntgenologie des Herzens) 618.

Digitized by Google

Gerber, Isaac (Röntgenbehandlung pyogener Infektionen)571; (Röntgenbehandlung des Bronchialasthma) 574.
Gerngroß, O. (Ultravioletlicht als Erkennungsmittel) 652.
Gibert, Paul s. Vallery-Radot, Pasteur 838.
Gilbert, René (Röntgentherapie der Fibromyome des Uterus) 457; (Radiumbehandlung des Brustkrebses) 460.
Gillern, Karl, und Viktor Hussa (Ultravioletbestrahlte Milch als Antirachiticum) 739.
Gilson s. Courcoux, A. 99.
Ginsburg, R. (Röntgenbehandlung der aleukämischen Myelose) 769.
— S. (Knochenmetastasen bei Schilddrüsentumoren) 299.
Giongo, Franco (Pyelographie) 382.
Giraud, Albert (Granulierende Lungentuberkulose) 371; (Tuberkulöse Lungenkavernen) 371.
Giuliani, Giovanni (Röntgenbestrahltes Adenocarcinom der Mamma) 253.
Giurea, Gh. s. Butoianu, M. St. 674.
Glahn, Holger (Retinierte Eckzähne im Oberkiefer) 491.
Glanzmann, E. (Licht und Rachitis) 81.
Glas, Karl (Röntgenbehandlung von Lungenstörungen nach Operation) 770.
Glaser, F. (Vegetatives Nervensystem und Röntgendiagnostik) 453.
Glasser, Otto (Absolutbestimmung der Dosiseinheit „1 Röntgen") 794.
Glocker (Physikalische Röntgenwirkung) 7.
— R. (Physikalische Röntgenwirkung) 7, 796.
— Richard (Materialprüfung mit Röntgenstrahlen) 529.
Glockler, George (Von Radiumemanation erzeugte Ionisierung in kugeligen Gefäßen) 470.
Goalwin, Harry A. (Opticuskanäle) 759.
Glogauer (Dosierung bei Röntgentherapie der Kehlkopftuberkulose) 129.
— Otto (Dosierung bei Röntgentherapie der Kehlkopftuberkulose) 130.
Glowacki, Emil (Schutztisch für Röntgenaufnahmen bei Kindern) 82; (Orthodiagraphische Zielvorrichtung) 91.
Gluckman, I. (Röntgenbestrahlte Hautkrankheiten) 256.
Goalwin, Harry A. (Profilröntgenaufnahme des Opticuskanals) 563.
Göbel, Walter (Ultravioletlichtwirkung auf Serumkolloide) 803.
Görl, Paul (Röntgenologische Darstellung der Appendix) 36.
Göttche (Handwurzelepiphysenkerne) 545.
— Oskar (Hepatischer Infantilismus) 236.
— Oszkar (Röntgendiagnostik der Rachitis) 27.
Goette, K. (Atypische Pneumonien) 173; (Röntgenologische Kleinhirndarstellung) 450.
Gold, H. (Ostitis deformans und Sarkombildung im Oberarmknochen) 745.
Golden, Ross s. Levy, Robert L. 574.
Goldhaber, G. s. Friedrich, W. 216.
Goldschmidt, H., und J. Koerner (Prognose der Genitalsarkome) 255.
— Richard (Vererbung) 658.
Goldstein, Otto (Ausbildung der technischen Assistentin) 424.
Gomperz, B. (Epithelcarcinom, Radiumbestrahlung) 266.
González, Elianira s. Pardo Correa, Caupolicán 774.
— Martínez I. (Pyeloröntgenoskopie und Pyelographie) 382.
Goodman, Herman (Nomenklatur der ultravioletten Strahlen) 669.
Gorczinski, Ladislas (Messung der Sonnenstrahlung) 64.
Gottlieb (Pneumoren) 116.
— J. (Divertikel des Harnleiters) 383.
— — G. (Dystopie der Niere) 694.
— — — et F. J. Strokoff (Pneumopyelographie) 115.
Gottstein (Sarkome des Urogenitaltraktus) 189; (Nieren- und Uretersteindiagnose) 317.
Gouin et Bienvenue (Verwandlung gewisser Hauterscheinungen in Lichen ruber planus mit und ohne Röntgenbehandlung) 130; (Lichen ruber planus und oberflächliche Röntgenbestrahlung) 131.
— J., et A. Bienvenue (Radiotherapie des dorsolumbalen Sympathicus bei Menstruationsstörungen) 261; (Lichen planus) 699.
Goullioud (Pubertätsblutungen) 260.
Grabowski s. Seidler, M. 834.
Graham, Evarts A. (Cholecystographie) 377.
— — — s. Larimore, Joseph W. 373.
— Stanley (Intrapulmonale Lipiodolinjektion) 620.
— — s. Findlay, Leonard 435.
Grandclaude, Ch. s. Kindberg, Léon 466, 687.
Grann, R., und G. Holzknecht (Strahlenempfindlichkeit der Haut) 45.
Grant, Francis C. (Ventriculographie) 758.
Granzow-Irrgang, Dorothea s. Martenstein, H. 327.
Grasmann. Max (Röntgenspätschädigung der Knochen) 842.
Grauer, S. (Schatten im Röntgenbild des Unterkiefers) 545.
Grauhan (Nierenkolik) 109.
Graupner (Diagnostik der Ohren-, Nasen- und Kehlkopfkrankheiten) 93.
Gravesen, J. (Röntgenologische Qualitätsdiagnose bei Lungentuberkulose) 749.
Grebe (Oberflächentherapie) 511.
— Arnold (Cholecystographie) 379, 637.
— L. (Dosimetrie in Oberflächentherapie) 566.
Grégoire, Claude Blécère et Darbois (Gynäkologische Röntgendiagnose) 506.
— R., Claude Béclère et Darbois (Gynäkologische Röntgendiagnostik) 320.
— Raymond (Zwerchfellhernie des Magens) 497.
Greig, David M. (Abnorm weite Foramina parietalia) 741.
Gressard, Jacques s. Antoine, Edouard 846.
Gricouroff, G. s. Lacassagne, A. 601.
Gridnev, A. (Einfluß des Lichtes auf Lymphocyten) 17.
Griep, Karl (Ostitis fibrosa der Sesambeine) 294.
Grier, G. W. (Röntgenstrahlenbehandlung des Kropfes) 837.
Griffith, Harry D., John S. Taylor and Jessie M. Jack (Kohlenbogen und ultraviolettes Licht) 146.
— J. P. Crozer (Herzverlagerung bei Pneumonie) 92, 682.
Grill, C. (Gefährdung bei Lipiodolinstillation in Luftwege) 493.
Grober, J. (Radiotherapie) 203.
Groedel, Franz M. (Syphilitische Erkrankungen der Visceralorgane) 309.

Digitized by Google

Groover, Thomas A., A. C. Christie, E. A. Merritt and F. O. Coe (Röntgen-Pleuropneumonitis) 56.
Grossman, F. s. Nemenov, M. 458.
Grossmann, W. (Radium-Therapie in täglicher Praxis) 199.
Grudziński, Zygmunt (Skelett-Veränderungen bei Erkrankungen des reticulo-endothelialen Systems) 745.
Grynkraut, B. (Lungenspitzenaufnahme) 370.
Gudzent, F., und E. Kussat (Mesothorium-Radium-Bestrahlung bei Struma) 200.
Guénaux, G. s. Lian, Camille 681.
Guhrauer, H. (Röntgenbehandlung der Arthritis gonorrhoica) 191.
Guillaume s. Foveau de Courneilles 285.
Guinet (Magenerweiterung mit Hypersekretion) 248; (Aneurysma der Arteria poplitea) 369; (Röntgenbehandlung eines Tumors der großen Kurvatur des Magens) 515.
Guisez, Jean (Radiumbehandlung eines Carcinoms des Zungengrundes und Pharynx) 139.
Gullickson, T. W., and C. H. Eckles (Einfluß des Sonnenlichtes auf Wachstum der Kälber) 422.
Guns (Hyperämie des Infrarots in Oto-Laryngologie) 153.
— P. (Zwerchfellkrampf oder Kardiospasmus bei Oesophagusdilatation) 481.
— — s. Boine, J. 306.
Gunsett (Quantimetrische Einheiten in Röntgentherapie) 326.
— A. (Quantimetrische Einheiten in Röntgentherapie) 184; (Brustkrebs und Bestrahlung) 566; (Radiumtherapie der Hautkrebse) 578.
Gurniak, Hans s. Reiser, Egon 179.
Gutiérrez, Alberto (Magentumoren) 105.
Gutzeit (Drehstromventilgleichrichter zur Röntgendiagnostik) 232.
— Kurt (Röntgenologischer Nachweis gastritischer Veränderungen) 105; (Chondritis dissecans) 487; (Spindelzellensarkom der Rückenmarkshäute) 490.
Guy, John s. Melville, Stanley 169.
Guy-Laroche et Huet (Choledochusstase) 314.
Gwerder, J. (Künstlicher Pneumothorax) 99.
György, P. s. Brehme, Th. 673.
Györgyi, G. s. Karczag, L. 225.
— Géza s. Karczag, László 279.

Haas (Schilddrüsencarcinom) 764.
Haberfeld, Walther (Bronchitis und Peribronchitis amoebiana) 619.
Haberlandt, L., und R. Sandera (Röntgenversuche an Froschherzen) 416.
Hackenbroch, M. (Länge und Dicke der Mittelfußknochen) 608.
Hadda (Spondylitis tuberculosa) 161.
Häggström P. (Bilharzia, Kal. stibicotartaricum-Behandlung) 119.
Hämäläinen, M. (Kompressionsbrüche der Wirbelsäule) 675.
Haenisch, F. (Röntgendiagnose der Erkrankungen des Mediastinums und der Lunge) 95.
Hager, Benjamin H., and William F. Braasch (Cystographie) 559.
— — — s. Braasch, William F. 116.
Hague, Omer G., and R. W. McBain (Silicosis als Berufskrankheit) 748.
Haguenau s. Sicard 324.
Hahn, O. (Röntgenstereogramme mit Potter-Buckyblende) 361; (Röntgenstereoskop) 539.
Haim s. Much 421.
Halberstaedter, L. (Intrakorporale Radiumbehandlung) 58.
Halluin, d', et Aumont (Stereoskopische Projektion von Röntgenbildern) 807.
— Maurice d' (Spätresultate strahlenbehandelter Carcinome) 772.
— Mauricio d' (Radiumbehandlung der Angiome) 355.
Halphen et Morel-Kahn (Lipiodolfüllung der Oberkieferhöhlen im Röntgenbild) 167.
Halske s. Siemens 564.
Hammer, E. (Lungenchondrome) 686.
— Gerhard (Darmtuberkulose) 633.
Hamrick, Robert A. (Entleerung der Gallenblase) 84.
Hance, Robert T. (Röntgen-Wirkung auf Tyrosinase) 413.
Handley, W. Sampson (Einkreisungsmethode bei Verwendung eingebetteter Radiumröhrchen) 60; (Parasternale Infiltration der Brust beim Mammacarcinom) 709.
Hanf, Dora (Lungenkrebs) 406.
Hanford, John Munn (Röntgenbehandlung tuberkulöser Halslymphdrüsen) 454.
Hanks, Mary Elizabeth (Röntgenbehandlung bei gutartigen gynäkologischen Erkrankungen) 834.
Hannaert, L., et A. Meyers (Oesophagusdilatation) 688.
Hansen, H.-M. (Röntgendosimeter nach Baastrup-Johnsen) 762.
Harbitz, Francis (Tuberkulose des Magens) 663.
Hardy, Mary (Einfluß von Ultraviolettbestrahlung auf Blutkörperchengehalt) 733.
Haret (Plavic-Film) 805.
— s. Morax 52.
— G., A. Dariaux et Jean Quénu (Knochenröntgenologie) 425.
Harms, Claus (Malacie der Handwurzel) 609.
Harrington, E. L. (Quecksilberbogenlampe) 528.
Harris, H. A. (Wachstum der langen Röhrenknochen) 86.
Harrison, B. J. (Skiagramme) 88.
— Bede J. (Elektrische Unfälle) 467.
Hartman, F. W., Adolph Bolliger, H. P. Doub and F. Janney Smith (Herzschädigungen nach Röntgentiefentherapie) 197.
Hartmann, I. P. (Behandlung des Uterusmyoms) 767.
Haselhorst, G. (Hysterographie) 183.
Haskins, Charles H. s. Soper, Willard B. 170.
Hatano, Tadaski s. Suzuki, Kozo 733.
Haudek, Martin (Spitzentuberkulose) 98.
Haumann, Walter (Osteopathia cretinosa scapulae) 25.
Hauser, E. A. s. Rosbaud, P. 793.
Hausmann, W., und O. Krumpel (Absorption der Porphyrine im Ultraviolett) 351; (Einfluß der Verstaubung und Verschmutzung auf Durchlässigkeit der Fenstergläser im Ultraviolett) 796.

Digitized by Google

Hausmann, W., W. Neumann und K. Schuberth (Licht-Einfluß auf Tuberkulin. II.) 231.
— — und C. Sonne (Sensibilisierende Wirkung des Hämatoporphyrins im Ultraviolett) 17.
— — und M. Spiegel-Adolf (Lichtschutz durch vorbestrahlte Eiweißlösungen) 732.
— — und R. Volk (Handbuch der Lichttherapie) 714.
Haußer, K. W., A. Bardehle und G. Heisen (Strahlenschutzröhren) 159.
— Karl Wilhelm, und Emil Schlechter (Hauterythemdosis) 762.
Hawley, S. J. s. Manges, Willis F. 32, 307.
Hayes, Maurice R. J. (Röntgentiefentherapie) 326; (Röntgentiefentherapie bei bösartigen Erkrankungen) 329.
— — — — s. Melville, Stanley 169.
Hazel, Willard van, and Edmund Andrews (Osteitis deformans) 241.
Hedblom, Carl A. (Bronchiektasen) 493.
Heidler, Hans (Cystitis dissecans gangraenescens actinogenetica) 587.
Heidrich, Leopold (Encephalographie und Ventrikulographie) 122.
Heiligtag, Fritz (Verwechslung zwischen Spondylitis tuberculosa und Kümmellscher Krankheit bei Unfallbegutachtung) 810.
Heimann, Fritz (Blasenveränderungen beim bestrahlten Gebärmutterkrebs) 189.
Heine (Primäre chronische Gelenkerkrankungen) 613.
— J. (Einheilender Knochensequester) 242; (Bronchialgeschwulst) 723; (Osteochondritis dissecans) 809.
Heineberg, Alfred (Radiumbehandlung bei Adenomyositis des Septum rectovaginale) 394.
Heise, Fred H., and Francis B. Trudeau (Mesotheliom der Pleura) 688.
Heisen, G. (Belastbarkeit von Diagnostikröhren) 477.
— — s. Haußer, K. W. 159.
Held, E. F. M. van der, und B. Baars (Schwärzungskurven photographischer Platten) 348.
Heller, Józef, und Emil L. Meisels (Metamorphose der Insekten. VI.) 21.
— — s. Meisels, Emil L. 83.
Hellerström, Sven (Lymphogranuloma inguinale) 788.
Hellström, J. (Rezidivierender Darmstein) 753.
Hempel, Curt (Röntgenwirkung auf spezifische Agglutinine) 70.
Henrard, Etienne (Verschlucktes Gebiß) 102; (Hypertrophie der Handwurzelknochen) 242; (Fremdkörper im Auge) 563.
Henri, Victor, et René Wurmser (Mechanismus der photochemischen Wirkungen) 222.
Herbst, William P. (Duodenaldivertikel) 448.
Herdner, R. (Fernauslösung der Potter-Buckyblende) 233.
Herepey-Csákányi, Győző v. (Ductus - Thyreoglossuscyste) 441.
Herman, Charles (Magensyphilis) 175.
— Karl (Magenlues) 176.
Herndon, Richard F. (Tabes der Wirbelsäule) 432.
Herrenschwand, F. v. s. Staunig, R. 760.
Herriman, Frank Richard (Tumoren des Kehlkopfes und der Speiseröhre, Radiumbehandlung) 709.
Herrnheiser, Gustav (Epikardiales Traktionsdivertikel) 689.
— — s. Braun, Georg 453.
Herulf, Gustaf (Periodische Röntgenbilder in Zahnheilkunde) 426.
Hervé et Legourd (Stereoradiographie bei Lungenerkrankung) 301.
Herxheimer, Gotthold (Grundriß der pathologischen Anatomie) 530.
Herz, Richard (Geschwindigkeiten der im durchstrahlten Medium ausgelösten Elektronen) 795.
Herzberg, Benedikt (Bruch eines Sesambeines des Daumens) 30.
Herzog, Arnold (Mißbildungen im Ellbogengelenk) 237.
— R. O., und W. Jancke (Röntgenogramme organischer Stoffe) 410, 596; (Spinnenseide) 531.
Hess, Alfred F. (Antirachitische Aktivität von bestrahltem Cholesterin und Ergosterin) 80.
Hess, Alfred F. and R. J. Anderson (Antirachitische Wirkung von bestrahltem Cholesterin und Phytosterin. VIII.) 737.
— — — and William T. Anderson jr. (Antirachitische Aktivität von monochromatischem Ultraviolettlicht) 738.
— — — and Elizabeth Sherman (Antirachitischer Wert von bestrahltem Cholesterin und Phytosterin. VII.) 737.
— — — and Mildred Weinstock (Antirachitische Wirksamkeit von Ultraviolettbestrahlung) 18.
— — — and A. Windaus (Aktivität des ultraviolett bestrahlten Ergosterins) 81.
— George H. (Entwicklungshemmungen nach Röntgenbestrahlung des Thymus) 840.
Heurek, van (Magenscirrhus) 312.
Heuser, Carlos (Spätschädigung bei Tiefentherapie) 840.
Hevesy, G. (Radioaktivität von Kalium) 669.
Hewlett, H. M. (Röntgenfilme von Kinderlungen) 436.
Heyman, J. (Strahlenbehandlung oder Operation des Uteruscarcinoms) 710.
Heymann, E. (Erstarrung von Kontrastöl im Durakanal) 756.
— P. (Malariamilz, Röntgenbehandlung) 52.
Heyn, W. (Stereoskopisch aufgenommene Pyelogramme) 383.
Hickey, P. M. (Vereinheitlichung in Röntgenologie) 423.
Hieger, Izrael (Röntgenwirkung auf Cholesterin) 348.
Hill, Claire McDowell, and Janet Howell Clark (Wirkung der ultravioletten Strahlen auf Widerstandsfähigkeit gegen Infektion) 76.
— Justina H. s. Macht, David F. 78.
— Leonard (Ultravioletttstrahlung der Sonne) 716; (Ultraviolett der direkten Sonnenstrahlung und Himmelsstrahlung) 719.
Hilpert (Pneumorelief des Magens) 249.
Hilsch, Rudolf (Ultraviolette Absorption einfach gebauter Krystalle) 223.
Hinman, Frank (Rückfluß aus dem Nierenbecken in Venen bei Pyelographie) 114.
Hinrichs, Marie A. (Entwicklung und Strahlenempfindlichkeit. IV.) 418.

Digitized by Google

Hintzsche, Erich (Osteoblastenlehre) 465.
Hjort, Erling (Nierentumor und Pyelogramm) 696.
Hirsch, Adolf (Mycosis fungoides) 333.
— E. W. s. Thomas, H. B. 435.
— Henri (Röntgenbestrahlung und Dextrocidbehandlung bösartiger Tumoren) 127.
— J. Seth (Physikalisch-technische Grundlagen der Röntgentherapie) 508; (Generalisierte Ostitis fibrosa) 610; (Durchleuchtungsschirm bei Nierenoperationen) 691.
— — — and Henry K. Taylor (Röntgendiagnostik der Gallenblasenentzündung) 636.
— Josef (Radiumchirurgie des Brustkrebses) 390.
Hirschberg, F. s. Rist, E. 171.
Hitzenberger, Karl (Zwerchfell) 307.
Hodges, Fred M. (Röntgenbehandlung lokalisierter Infektionen) 572.
Höcker, Heinr., und Heinr. Trautner (Reliefdarstellung der Magenschleimhaut) 497.
— — s. Trautner, Heinr. 444.
Hoehne (Interstitieller Tubenabschnitt bei Feten und Kindern im Röntgenbilde) 755.
Hörnicke, C. B. (Haftpflicht des Röntgenologen) 357.
Hoesch, K. (Gallenblase und Duodenum) 38.
Hofer, Gustav (Spätschädigung nach Radiumbestrahlung) 141.
Hoffmann, G., und E. Steinke (Hesssche Ultra-γ-Strahlung) 597.
— Wolfgang (Ultraviolettabsorption von Hornhaut und Linse) 420.
Hofman, Srećko (Ileocöcale Invagination) 180; (Atelektasen) 683.
Holbrook, Chas. S. (Arthritis der Halswirbelsäule) 365.
Hollaender, Leó (Größe und Gestalt des Herzens) 616.
Holler, Gottfried, und Karl Paschkis (Splenomegale Lymphogranulomatose) 276.
Holly, Leland E. s. Menees, Thomas O. 504.
Holmes, George W. s. Hyde, Theodore Lincoln 372.
— — — s. King jr., Jennings M. 88.
— — — and Howard E. Ruggles (Röntgeninterpretation, Handbuch) 4.
Holmes, George W. s. Sycamore, Leslie K. 523.
Holmgren, Gunnar (Oberkiefertumoren) 299.
Holstein-Rathlou, E. v. (Unglücksfälle durch Elektrizität) 402.
Holtermann, C. (Röntgensterilisierung) 194.
— Carl (Schwangerschaft nach Röntgenbestrahlung) 522.
Holthusen (Qualitätsmessung der Röntgenstrahlen in Tiefentherapie) 325.
— H. s. Determann, A. 511.
Holtz, Friedrich (Rachitis und Ergosterin) 289; (Antirachitisches Vitamin) 289.
Holweck, F. (Licht und Röntgenstrahlen) 343.
Holzknecht, G. (Schädigungsprophylaxe in Röntgentherapie) 127, 538; (Grenzen der röntgenologischen Diagnostik) 154; (Röntgenologie) 424; (Röntgentherapie der Carcinome) 725; (Schwachbestrahlung) 763; (Röntgenbehandlung bei Erfrierungskrankheiten und Neuritis) 770.
— — s. Grann, R. 45.
— Guido (Therapie der Leukämien) 832.
Homann, E. (Einfluß der Ovarienbestrahlung auf Brustdrüse) 534.
Horváth, Attila (Hydronephrose und Nierenkaverne) 638.
— Béla (Röntgentherapie in Augenheilkunde) 375.
Horwitz, Ernst, und Menna ten Doornkaat Koolman (Multiple Sklerose und Röntgentiefentherapie) 575.
Hottinger, A. (Einfluß des ultravioletten Lichtes auf C-Vitamingehalt der Milch) 230; (Bestrahltes Ergosterin bei Rachitis) 738.
Howard, I. Campbell s. Fellows, Haynes Harold 502.
Howell, William E. (Ultravioletstrahlung und Allgemeinpraxis) 587.
Hubbard, Donald s. Carroll, Burt H. 20.
Hubert (Cholesterin im Blutserum nach Röntgenbestrahlung) 413.
Hübschmann, P. (Kavernen und Pseudokavernen) 624.
Hückel, R. (Wabenlunge) 466.
Hüssy (Gynäkologische Röntgenschädigung) 198.
Huet s. Darbois 441.
Huet s. Guy-Laroche 314.
Hughes, A. Ll., and A. R. Thomas (Absorption von Resonanzstrahlung in Quecksilberdampf) 411.
Huizinga, Eelco, et S. Keijser (Röntgendiagnose der Perioesophagitis) 443.
Hulburt, E. O. (Ionisation in oberer Atmosphäre) 147.
Huldschinsky, Kurt (Verbreitung der Paralyse und der Rachitis) 665.
Hultén, Olle (Elfenbeinwirbel bei Lymphogranulomatose) 365.
Hunt, Franklin L. (X-Strahlen langer Wellenlänge an regelmäßigem Gitter) 218; (Standardisierung von Röntgenstrahlen) 509.
Hunter, John B. (Carcinomatose nach Radiumbehandlung) 141.
Hussa, Viktor s. Gillern, Karl 739.
Hussey, R. G., W. R. Thompson and E. T. Calhoun (Röntgeneinfluß auf Drosophilalarven) 349.
Hyde, Theodore Lincoln, and George W. Holmes (Lungencarcinom) 372.
Hyslop, George H., and Maurice Lenz (Strahlenbehandlung bei Gehirntumoren) 568.

Jack, Jessie M. s. Griffith, Harry D. 146.
Jackson, R. H. (Rotationsluxation des Atlas) 292.
Jacob, M. (Diagnose der beginnenden Lungentuberkulose) 303.
Jacobi, H. s. Determann, A. 511.
— W. (Encephalographische Studien) 451.
— — und H. Winkler (Encephalographische Studien an Schizophrenen) 661.
Jacobs, Arthur (Nierengeschwülste, Pyelographie) 696.
Jacobsen, A. Wilmot s. Schaffer, Alexander J. 661.
— J. C. (Gammastrahlenemission und radioaktive Umwandlung) 668.
Jacobson, Edmund (Oesophagospasmus und schleimige Kolitis) 442.
— Lillian E. (Messung der vagabondierenden Strahlung in Röntgenkliniken) 538.
Jacoby, Paul (Messungen mit dem Siemens-Dosimeter und Sabouraudtabletten) 185; (Röntgenstrahlen-Absorption) 796; (Arteriosklerose der Aorta abdominalis) 816.

Digitized by Google

Jacotot s. Ducuing 379.
Jacquelin, Ch. s. Ramond, Félix 445.
Jadassohn, J. (Handbuch der Haut- und Geschlechtskrankheiten) 273.
Jaeckel (Filterung unsichtbarer Lichtstrahlen) 716.
Jahier s. Viallet 321.
Jakson, E. L. s. Bush, A. D. 673.
Jančenko, A. s. Krupskij, O. 191.
Jancke, W. (Acetylcellulose) 345.
— — s. Herzog, R. O. 410, 531, 596.
Jansen, J. W. F. (Ostitis luetica generalisata) 743.
Jansson, Gösta (Röntgenwirkung auf Zelleib. II. u. III.) 417; (Röntgenwirkung auf Zellprotoplasma) 600.
Jaquerod, Marc., and Philipp Ellman (Tuberkulöse Pneumonie und Bronchopneumonie) 552.
Jarcho, Julius (Uterosalpingographie) 321.
Jarno, Léo (Periodische Tätigkeit des leeren Magendarmkanals) 234.
Jaroschy, Wilhelm (Spaltunterschenkel, Spaltunterarm) 607.
Jaubert de Beaujeu (Schwangerschaftsdiagnose durch Röntgenaufnahme) 184.
Jaulin (Strahlenschädigung, Verhütung) 358.
Jauncey, G. E. M., and A. H. Compton (Reflektierende Strahlen und Krystalle) 408.
Jausion, Hubert (Hauterkrankung infolge Lichtsensibilisation) 778.
Ickert, Franz (Staublunge und Staublungentuberkulose) 821.
Jeanneney s. Réchou 139.
Jedrzejowski, H. (Ladung der von einem Gramm Radium emittierten α-Strahlen) 221.
Jegorow, Boris (Myokardinfarkt) 210.
Jenkinson, Edward L. (Knochentumoren) 677.
Jennings, John Edward (Kindlicher Hydrocephalus) 758.
Jessen, Jes (Geschwülste der oberen Luftwege) 831.
Jesu, Gavino (Supracondyläre, nichtreponierte Oberarmfraktur) 88.
Jirásek, Arnold (Endomyelographie bei Syringomyelie) 324.
Ikebata, Toshisuke (Milchsäurebildung der Haut [Handbuch]) 352.
Imhäuser, K. s. Cobet, R. 690.
Imperiale, Cesare (Idiopathische Dilatation und angeborene Stenose des Oesophagus) 248.
Inaba, C., M. Sgalitzer und E. A. Spiegel (Röntgen-Einfluß auf Liquorproduktion) 476.
Inberg, K. R., und Bertil Rosendahl (Einwirkung der Ultravioletbestrahlung auf Temperaturempfindlichkeit der Haut) 537.
Ingber, Irving S. s. Rodenbaugh, Frederick H. 448.
Ingolf, K. (Kongenitaler Herzfehler) 366.
Joachim, Henry, and Leo Loewe (Leukämie mit Lungenerscheinungen) 172.
Jönsson, Axel (Intensitäten weicher Röntgenspektrallinien in Abhängigkeit von Spannung) 7.
— Edvin (Absorption von Röntgenstrahlen in Elementen) 667.
Jörgensen, Victor s. Larsen, Victor 760.
Johnson, Clayton R. (Ausmessung und Lagebestimmung an stereoskopischen Filmen) 19.
— Henry P. (Chronische Kieferhöhleneiterung) 300.
Johnston, Zoe Allison (Radiumbehandlung der Naevi) 583.
Jolly, J. s. Ferroux, R. 280.
Joly (Radioresistenz früher bestrahlter Hautkrebse) 334; (Magensenkung) 445.
Jona, M. (Übertragung der Röntgendosis) 510; (Physikalische Dosis und biologischer Effekt) 641.
Jones, T. E. (Radiumbestrahlung bei Rectumcarcinom) 461.
Jonkhoff, A. R. (Röntgencarcinom bei Mäusen) 602.
Jordan, P. (Polarisation der Lichtquanten) 223.
Jores, A. (Aleukämische Myelose mit Osteosklerose) 428.
Jorstad, Louis H., and Clinton W. Lane (Hautveränderungen durch Röntgenstrahlen und lipoidlösende Mittel) 72.
Joselevich, Miguel s. Martini, Tulio 92.
Jottkowitz, Paul (Unfallheilkunde) 786.
Iribarne, Julio, und Juan Luis Sardi (Behandlung der Uterus- und Adnexprozesse durch Elektrolyse des radioaktiven Fango und Toricerin) 713.
Isaacs, Raphael, and Arthur C. Danielian (Leukocytenstand während der Bestrahlung) 280.
Israel, Sidney (Chronische Kieferhöhleneiterung) 300.
Jugenburg, Anna (Röntgenbehandlung bei mit Hyperthyreoidismus kombiniertem Asthma) 52; (Tumoren der Thymusdrüse) 765.
Jung, Fritz (Therapie der Dermatitis herpetiformis Duhring) 848.
Junghagen, Sven (Lymphogranulomatose im Ventrikel) 499.
Juon, M. s. Martenstein, H. 327.
Juster s. Louste 206, 589, 591, 701, 848.
Ivy, A. C. (Physiologie des Duodenum) 22.
Izar, G. (Röntgenuntersuchung des Uterus und der Adnexe) 506.
Izkovič, L., und A. Velikanov (Einfluß der Heliotherapie auf kindlichen Ogranismus) 720.

Kačura, T. s. Nasledow, D. 145.
— — M. s. Nasledow, D. N. 644.
Kadjar, Manija Khanoum (Placentare Zirkulation bei Mehrlingsschwangerschaft) 484.
Kahn, Isador W. (Blasenulceration nach Einlegen von Radium in Cervix) 393.
Kajikawa, H. s. Miyata, T. 383.
Kairis, Z. (Hufeisenniere) 695; (Doppelbildungen des Nierenbeckens und Ureters) 695.
Kalbfleisch, William K. (Intestinalverschluß) 376.
Kalisch, Z. (Herzaneurysma) 366.
Kamano, T. (Blutdruckherabsetzende Wirkung der künstlichen Höhensonne und des Sauerstoffs) 352.
Kaplan, Ira I. (Behandlung der Mund- und Gesichtserkrankungen mit Emanation) 142; (Zwillingsgeburt nach temporärer Kastration) 194; (Radiumbehandlung bei Cervixerkrankungen) 391.
— — — s. Coryllos, Pol. N. 775.
Karczag, L., G. v. Farkas und G. Györgyi (Biologische Indifferenz der Röntgenstrahlen gegen künstliche Gewebskulturen) 225.
— László, György Farkas und Géza Györgyi (Biologische Indifferenz der Röntgenstrahlen gegen künstliche Gewebskulturen) 279.
Karg, Carl (Schwangerschaft nach und bei Gebärmutterkrebs) 587.

Digitized by Google

Karlin, M. (Komplikation bei Röntgendiagnostik und -therapie) 132.
Karshner, Rolla G. (Spätrachitis bei Nephritis) 743.
Kartschagin, W., und M. Smirnow (Haut-Pigmentierung unter Quarz-Licht) 477.
Kato, Shigezo (Gaumentuberkulose und Röntgentiefentherapie) 570.
Katz, Heinrich (Gebärmutterkrebs und Schwangerschaft) 724.
— J. R. (Polymerisierung und Röntgendiagramm. I.) 7.
— Karl (Lungencarcinom) 466.
Kauf, E. (Sportherzvergrößerung) 617.
Kaye, G. W. C. (Schutzmaßnahmen gegen Röntgenstrahlen) 157.
Kearney, Francis X. s. Friedenwald, Julius 37, 38.
Kearns, Walter M. (Pyelographie bei Nierentuberkulose) 696.
Keene, F. E. (Radium in Gynäkologie) 578.
Kegerreis, Roy (Wärmeenergie der Röntgenstrahlen) 8.
Keijser, S. s. Huizinga, Eelco 443.
Keller (Polarisationsmessung der Haut nach Röntgen- und Ultravioletttbestrahlung) 604.
— Thadée (Behandlung der Adnex- und Peritonealtuberkulose) 130.
Kellogg, Edward L., and William A. Kellog (Duodenalstenose) 374.
Kellström, Gunnar (L-Absorptionssprünge des Silbers) 218.
Kendall, Edward C. s. Kirklin, B. R. 504.
Kergrohen s. Chuiton 31.
Kerley, Charles Gilmore (Hypophysentumor) 366.
— Peter (Fibrocystische Erkrankung der Lunge) 101.
Kern, Maximilian (Sella turcica und endokrine Störungen) 197.
Kestner, Otto (Strahlenmessung nördlich des Polarkreises) 669.
Kieling, Wilhelm (Knochenabbau bei Frakturenheilung) 86.
Kienböck (Perikarderkrankung) 618.
— R. (Indikationen zur Tumorentherapie) 186.
— Robert (Genickbruch) 545; (Pericarditis exsudativa) 550; (Tumorentherapie) 566.
Kimbrough jr., Robert A., and Charles C. Norris (Cervixcarcinom nach Bestrahlung) 646.
Kime, E. N. (Ultravioletttbestrahlung) 421.
— Edwin N. (Ultravioletttbestrahlung und Kalkfaktor)844.
Kimmerle s. Laqueur 165.
Kimura, K. s. Aoyama, S. 344.
Kindberg, Léon, Ch. Grandclaude et R. Cattan (Lungengangrän nach Krebs) 466; (Pulmomediastinaler Tumor) 687.
Kindler (Zisternenstich) 665.
King, J. H., and Lay Martin (Orale Cholecystographie) 636.
— jr., Jennings M., and George W. Holmes (Röntgenuntersuchungen der Schulter) 88.
Kirchner, Fritz (Richtungsverteilung der von polarisierten Röntgenstrahlen ausgelösten Elektronen. II.) 6, 795; (Comptoneffekt an gebundenen Elektronen) 216; (Absorption und quantenhafte Streuung der Röntgenstrahlen) 408.
Kirk, Hamilton (Lichttherapie in Hundepraxis) 400.
Kirklin, B. R., and Edward C. Kendall (Jodverbindung für Cholecystographie) 504.
Kirner, J. (Verkrümmungen des Kleinfingergliedes) 608.
Kirsch, Gerhard, und Hans Pettersson (Atomzertrümmerung durch α-Partikel. V.) 5.
— H. (Buckysche Grenzstrahlen) 513.
Kirschmann, Kurt (Physikalische Therapie der Neuralgien) 334; (Nierencarcinom, Leberechinokokkus, Herzaneurysma) 550.
Kissin, P. (Skrofulöse Kerato-Conjunctivitis durch Fernwirkung von Röntgenstrahlen) 521.
Klaften, E., und J. Palugyay (Herz und Lunge in Schwangerschaft und Wochenbett) 616.
Kleiber, N. s. Pribram, B. O. 690.
Klemperer, Felix (Lungentuberkulose) 825.
— Georg (Klinische Diagnostik) 337.
— Otto (Hochspannungsvoltmeter) 537.
Kliewe, H. s. Pauli, W. E. 655.
Klingenstein, R. (Gezielte Aufnahme in röntgenologischer Lungendiagnostik) 826.
Klioner, I. (Mißbildung der Extremitäten) 25.
Klövekorn, Heinrich, und O. Gärtner (Biologische Wirkung der Metalleigenstrahlung) 472.
— — s. Mallinckrodt, Asta v. 472.
Klotz, Rudolf (Funktionsstörung des Eierstockes) 649.
Knoche, Paul (Röntgenbild bei Mittelohrfällen) 641.
Knothe, W. (Schleimhautrelief des Dickdarmes) 251.
Knox, Robert s. Buxton, St. J. Dudley 23.
Knudson, Arthur (Antirachitische Aktivierung durch Kathodenstrahlen) 230.
Kobes und Militzer (Schicksal intraartikulär applizierten Jodipins) 813.
Koch und Sterzel (Filtersicherung für Röntgeneinrichtungen) 564.
— — — und H. Beger (Untersuchungsgerät für Röntgendiagnostik) 539.
Kočnev, N. (Blutzucker nach Einführung von Radiumemanation) 13.
Kögel, G. (Flavindulin-Desensibilisatoren) 4; (Ultravioletttabsorbierende Gläser) 147.
Köhler, H. (Pneumoradiographie der Niere und Blase) 381; (Röntgenbild der Bauchhöhle) 616.
Koenig, Edward C. (Krankheiten der Harnorgane) 691.
— Fritz (Ankylose des Unterkiefers) 812.
Königsberger (Magenatonie) 104.
— E., und W. Mansbacher (Hypophysin bei Magenatonie) 530.
Koeppe, Hans (Wirkung ultravioletter Strahlen in Nahrung und Körper des Kindes. III.) 736; (IV.) 736; (V.) 736.
Koerner, J. s. Goldschmidt, H. 255.
Kofman, L. (Tuberkulöse Erkrankung des Trochanter major) 211.
Kohlhörster, Werner (Gammastrahlen an Kaliumsalzen) 669; (Barometereffekt der Höhenstrahlung) 224.
— — und Gubert von Salis (Tägliche Periode der Höhenstrahlung) 223.
Kollath, W. s. Suhrmann, R. 153.
— Werner s. Suhrmann, Rud. 153.
Kolta, E. s. Weiß, St. 670.
— Ervin, und Erzsébet Dömel (Strahlenbehandlung des Magengeschwürs) 387.

Digitized by Google

Komuro, Hideo (Wurzelspitzen der durch Röntgenstrahlen behandelten Pflanzen) 416.
Koolman, Menna ten Doornkaat s. Horwitz, Ernst 575.
Koose, W. (Ursachen des Krebses) 211.
Kopáry, József (Erysipelfälle nach Röntgenbestrahlung) 651.
Koppenstein, Ernö s. Bársony, Tivadar 24.
— — s. Bársony, Theodor 159.
— — s. Weisz, Anton 303.
Kornblum, Karl (Lungencarcinom) 373.
Kornitzer, Ernst (Pneumopyelographie) 558.
Kotzareff, A., und L. Weyl (Fixation der radiumkolloidalen Substanzen durch Zellen) 802.
Kovács, K. (Biologie der Röntgenstrahlen) 18.
Koževnikov, A. (Encephalographie) 42.
Kramarenko, Jurij (Systematisierung des Röntgenarchivs nach Dezimalsystem) 530.
Krantz (Röntgenbehandlung der Mikrosporie) 702.
— jr., J. C. s. Macht, D. J. 78.
Krasnikow, A. s. Seljakow, N. 469.
Krause, K. (Tuberkuloseformen der 2. Allergieperiode) 623.
— Karl, und Franz Loben (Pneumokoniose und Tuberkulose) 621.
— P. (Myelographie) 560.
— Paul (Handbuch der Röntgentherapie) 124.
Krebs, Carl (Röntgenuntersuchung des Herzens) 548.
— E. s. Vincent, Cl. 129.
Krefft, Hermann E. (Geschwindigkeiten für die durch Elektronen an Wolfram ausgelöste Kathodenstrahlung) 597.
Krestownikoff, A. (Wirkung des Lichtes auf Entfärbungsverlauf im Dehydrogenase-Methylenblausystem) 287.
Kroetz (Röntgenbefunde bei Echinokokkenkrankheit) 313.
— Christian (Biochemie der Strahlenwirkungen. VI.) 797; (VII.) 798.
Krohn, Albert (Behandlung von Ulcera mit ultravioletten Strahlen) 272.
Kromme, L. de (Angriffspunkte der Röntgenstrahlen im Carcinom) 418.
— — — s. Waterman, N. 71.
Krumpel, O. s. Hausmann, W. 351, 796.
Krupskij, O., A. Jančenko und M. Aisenberg (Röntgentherapie der entzündlichen Erkrankungen des weiblichen Geschlechtsapparates) 191.
Kryński, A. s. Neumark, S. 519.
Krzywanek, Fr. W. (Mechanik der Verdauung. III.) 83; (II.) 84; (IV.) 481.
Kučera, Vratislav (Radiumemanation) 578.
Kühn, Heinrich (Dunkelraumbeleuchtung) 478; (II.) 606.
Küstner, Hans (Wieviel R-Einheiten entspricht die HED?) 43; (Dosierung der Buckyschen Grenzstrahlen) 643; (Absolutbestimmung der R-Einheit mit Eichstandgerät) 763.
Küttner (Elektrische Unfälle) 468.
Kuh, Rudolf (Arthritis deformans des Zehengrundgelenkes) 433.
Kuhn (Röntgenoberflächenbestrahlung mit Grenzstrahlen) 45, 327.
— W. (Polarisierbarkeit der Atomkerne) 6.
Kultjugin, Alexei (Beeinflussung des Fettstoffwechsels durch Belichtung) 352.
Kupferberg (Radiumtherapie des Carcinoms) 772.
Kurtz, Henry F., and Ezra Bridge (Stereoskopische Röntgenographie) 539.
Kutzner, Walther (Wahrscheinlichkeitsgesetz radioaktiver Strahlung) 221.

La Barre, Jean s. Zunz, Edgard 10.
Laborde, S. s. Roussy, G. 712.
— Simon (Behandlung des Cervixcarcinoms) 462.
— Simone (Strahlenresistenz früher bestrahlter Hautcarcinome) 131; (Behandlung des Uterus-Collumcarcinoms) 137.
— — s. Roussy, G. 461.
— — et Yves-Louis Wickham (Strahlenbehandlung des Uteruskollumcarcinoms) 385.
Laborderie, J. (Röntgentherapie der Neuralgien) 574.
Lacan s. Morax 52.
Lacassagne, A., et G. Gricouroff (Wirkung der Strahlen auf die Leukocyten des Blutes) 601.
— — et L. Lattès (Verträglichkeit örtlich injizierten Poloniums) 284.
— — C. Levaditi et J. Galloway (Röntgenwirkung auf Roustumor) 149, 349.
Lacassagne, A. s. Regaud, Cl. 252.
— Ant. (Curietherapie der Krebse) 524.
Läwen, A. (Magenvolvulus mit Dehnungsgeschwüren der Magenwand) 753.
Laffoon, FranceL. (Physikalische Therapie in der allgemeinen Praxis) 843.
Lahm (Carcinomvernichtung beim bestrahlten Collumcarcinom) 800.
— W. (Prognose des bestrahlten Uteruscarcinoms) 254; (Dosisangaben in Radiumbehandlung) 706.
Laignel-Lavastine et Jean Ravier (Cenestopathie bei Lumbalisation des 1. Sakralwirbels bei Spondylolisthesis) 607.
— · — et Ravier (Recklinghausensche Krankheit mit Zwergwuchs) 678.
Lake, F. W. (Ultravioletttbestrahlung bei Mundhöhlenerkrankung) 588.
La Marnierre, de s. Pouliquen 179.
Lambolez (Perspektive in Radiographie) 541.
Lammers, H. (Radiotherapie des Carcinoms) 68.
Lance (Platyspondylie) 237; (Epiphysitiden des Wachstumsalters) 810.
Landauer, R. S. (Zahnfilm zur Feststellung von Streustrahlung) 157.
Landsberg, Gr. (Photographische Photometrie) 589.
Lane, Clinton W. s. Jorstad, Louis H. 72.
— Laura A. (Radium in Ophthalmologie) 393.
Lange, Siegfried (Lichtempfindlichkeit der Haferkoleoptile) 287.
— Wilhelm (Dystrophia adiposogenitalis) 428.
Langedijk, S. L. (Lichtverteilung bei zwei absorbierenden Medien) 471.
Langer, Erich s. Buschke, A. 332, 514.
— Heinz (Röntgenstrahlen und autonomes Nervensystem) 281.
La Placa, Gaetano (Hautkrebs nach Einwirkung von Radium) 73.
Laquerrière (Infrarote Strahlen bei Keratosen und Warzen) 591.
Laqueur und Kimmerle (Röntgenuntersuchung der Aorta) 165.

Digitized by Google

Laqueur, A. (Künstliche Höhensonne) 654.
— — und E. Tobias (Diathermie) 778.
Larimore, Joseph W., and Evarts A. Graham (Divertikel und Doppelung des Duodenums) 373.
Laroche, Guy, et Barthes (Pleonosteose bei angeborener Lues) 432.
Larrú, E. (Röntgenuntersuchung der Blase) 118; (Röntgendiagnose der Perinephritis) 317.
Larsen, Victor, and Victor Jörgensen (Röntgenuntersuchung der Tränenwege) 760.
Lartschneider, Josef (Zahnfollikelcysten) 811.
Lasch, W., und A. Behrens (Ergosterin bei Rachitis) 739.
Laschi, Gino (Röntgenbilder bei lobärer Pneumonie) 495.
Lasher, Frank H. (Wismutsubkarbonat und Lipiodol im Lungenfüllungsbild) 436; (Röntgendurchlässige Fremdkörper in Speiseröhre) 688.
Lassila, Väino (Verzweigungsformen des Aortabogens) 403.
Lassueur, A. (Radioneuritis und reflektorische Cardiopathie) 133; (Radiumbehandlung der Epitheliome des Gesichtes) 581.
Latten, Wolfgang (Handgelenksverletzung) 488; (Histologische Beziehungen zwischen Os tibiale und Kahnbein) 661.
Lattès, J. s. Lacassagne, A. 284.
Lattuca, M., et S. Nasca (Contractilität der Gallenblase. I.) 664.
Laubry, Ch. (Blutdruckerhöhung durch Bestrahlung der Nebennierenregion) 196.
Laurell, Hugo (Röntgensymptome bei intra- und retroperitonealer Entzündung) 542.
— — und Anders Westerborn (Röntgendiagnose abgekapselter intraperitonealer Eteransammlungen) 634.
Lauwers, E. (Megagaster durch Vagotomie) 543.
Lawrence, W. S. (Knochenerkrankungen) 674.
Lawson, John D. (Cholecystographie) 504.
Lazarew, N. W. (Capillaroskopische Studien an Haut von Röntgenologen) 520.
— — — und Anna Lazarewa (Blutgefäße nach Röntgenbestrahlung. IV.) 11.
Lazarus, Paul (Strahlenheilkunde) 401; (Strahlenbehandlung) 577.
Learmonth, J. R. (Pyelographie in aufrechter Stellung) 382.
Ledden, Hulsebosch C. J. van (Nachweis junger Tintenschrift) 270.
Ledermann, Reinhold (Acne vulgaris) 699.
Ledoux-Lebard, R., et Etienne Piot (Röntgenbehandlung bei Darmbeinsarkom) 256.
Lee, Pearl s. Cooley, Thomas B. 678.
Leegaard, Frithiof (Geschwülste in Luft- und Speisewegen) 1.
Leenhardt et Chaptal (Wirkung ultravioletter Bestrahlungen auf Alkalireserve des Blutes) 352.
— E., et J. Chaptal (Einfluß des Ultravioletlichtes auf Alkalireserve des Blutes) 286.
Leggett, Bernard (Röntgenologische Blutveränderungen) 54.
Le Goff (Cyste am Weisheitszahn) 744; (Situs inversus der Bauchorgane) 751; (Perikardcalcification) 816.
Legourd s. Hervé 301.
Legueu, F., Bernard Fey et Pierre Truchot (Pyeloskopie) 558.
Lehoczky, T. v. (Knochenbildungen des Gehirns) 450.
Leigh-Clare, Joan Leigh (Ultravioletbestrahlung und Wachstum) 605.
Leix, Rudolf (Zahnärztliche Bestrahlungsapparate) 845.
Lelong, Marcel s. Bernard, Léon 825.
Lemon, Harvey B. s. Bundesen, Herman N. 147.
Lenartowski, H. s. Seidler, M. 834.
Lenk, Robert (Röntgendiagnose der Bronchuscarcinome) 174; (Röntgenbehandlung des Ulcus ventriculi und duodeni) 838.
Lenz, Maurice s. Hyslop, George H. 358.
Lepri, G. (Photochemisches und photokatalytisches Phänomen in Milch) 288.
Leriche, R. (Knochen- und Gelenkerkrankungen vasomotorischen Ursprungs) 241.
Leroux, Roger (Teertumore, Spontanheilung) 1.
Lerroux s. Roussy 515.
Letulle, Maurice, et Jacques Dalsace (Lungensyphilis) 275.
Leuret, E., G. Aumont et J. Caussimon (Röntgendiagnose der Lungenkavernen) 750.
Levaditi, C. s. Lacassagne, A. 149, 349.
Levin, A. L. (Polyposis coli) 180.
— I., und Gedon (Quarzlampe bei skrofulösen Augenerkrankungen) 399.
Levinsohn, Sandor A. (Rachitis bei Negerkindern) 844.
Levinson, M. (Therapie der Struma maligna) 142.
Levy, Robert L., and Ross Golden (Röntgenstrahlenwirkung auf Herz bei rheumatischer Carditis) 574.
Levy-Dorn, Max (Röntgenologie, Urologie, Dermatologie) 380.
— — — s. Frik, Karl 358.
Lévy-Franckel, A. s. Louste 701.
Lévy-Solal, Misrachi et Solomon (Pyelographie und Graviditätspyelonephritis) 114.
Lewin, Hans (Schutzvorrichtung gegen Streustrahlen) 157.
— Philip (Rachitis) 676.
Ley, H., und F. Volbert (Absorptionsmessung im Ultraviolett) 412.
Lian, Camille, et G. Guénaux (Deutung der Herzorthodiagramme) 681.
Lichtenberg, A. v., F. Voelcker und H. Wildbolz (Handbuch der Urologie) 107.
Lickteig (Zahn- und Nasennebenhöhlenaffektionen) 545.
Liebersohn, J. G., und I. I. Schimanko (Pirquetreaktion unter Röntgenstrahlen) 281.
Liebig, Hans (Lage und Form von Pleuraergüssen) 65.
Lifflitz s. Morax 52.
Lind, Tore (Sternbergs-Lokalisation in Lungen) 338.
Lindblom, Adolf F. (Röntgenologie der Lungentuberkulose) 403.
Lindström, L. J. (Cholecystographie) 181.
Lingeman, E. L. (Quarzlichtbehandlung der Ohren-, Nasen- und Halskrankheiten) 846.
Linhart, W. (Agastrie) 443.
Linke (Sonnen- und Himmelsstrahlung, bioklimatische Bedeutung) 64, 207.
Linsbauer, K. (Röntgenstimulation bei Pflanzen) 415.
Litten, Fritz s. Velde, Gustav 633.
Litterscheid, F. M. (Luminescenz-Erscheinung bei Untersuchung von Milchschmutz) 271; (Luminescenzerscheinungen bei Untersuchung von Trauben- und Obstweinen) 653.

Digitized by Google

Little, Edward Milton (Ionisierungswirkung von Ultraviolettlicht in Cäsiumdampf) 146.
Ljubimov, G. s. Piontkovskij, J. 336.
Ljudvinovskij, R. (Erythropoetische Funktion des Knochenmarks bei Hauttuberkulose unter ultravioletten Strahlen) 803.
Lloyd, Ralph I. (Röntgenbehandlung bei Glaukom) 334.
Lobell, A. (Jodöleinspritzung in Nasennebenhöhlen) 167.
Loben, Franz s. Krause, Karl 621.
Locke, C. E. (Differentialdiagnose des Hirntumors) 560.
Loeb, L. s. Wreschner, M. 266.
Loebel, R. (Protrusion der Hüftgelenkspfanne) 614.
Loeffler, E. (Gallensteine) 541.
Löhner, L. (Beeinflussung der Strahlen- und Wasserhämolyse durch Arsen) 286.
Loeper, M., et R. Garcin (Lungencarcinom) 440.
Loewe, Leo s. Joachim, Henry 172.
Loewy, A. (Gaswechsel, Eiweiß-Stoffwechsel, innere Sekretion) 273.
Lôhuizen, v. (Angeborener Riesenwuchs) 741.
Lorenzo, Ramon (Sklerodermie in Streifen) 614.
Lorey (Kontrastfüllung der Bronchien mit Lipiodol und Jodipin) 168.
Lossen, Heinz (Röntgenologie, Ausbildung) 424; (Unfälle und Schäden in Röntgenbetrieben) 425; (Ärztlicher Röntgenbetrieb und Behörden) 425; (Rücktransport im Dickdarm) 501; (Kugelförmige Gebilde in Pleurahöhle) 552; (Spätsyphilitische Lungenerscheinungen) 552.
— — s. Wolf, J. E. 554.
Loubat, Cloup et Fischer (Verringerung der Halswirbel) 85.
Loughridge, Donald H. (Emissionsrichtung von Photoelektronen) 532.
Lounsberry, C. Ray (Hautkrebs an Gesicht und Hals) 464.
Louste et Juster (Ultravioletttlicht bei Nervenschmerzen nach Herpes zoster) 206, 848; (Ultraviolettes Licht bei Osteitis des Sternums) 591.
— Juster et David (Ultravioletttlicht bei Sklerodermie) 589.
— A. Lévy-Franckel et E. Juster (Behandlung des Lichen planus durch Röntgenbestrahlung des Rückenmarks) 701.
Loustric s. Pigeon 293.
Lucri, Tito (Nephrolithiasis) 380.
Lüppo-Cramer (Entwicklungsbeeinflussung durch Farbstoffe) 20; (Sterry-Effekt) 233; (Desensibilisierung und lichthoffreie Platten) 479; (Schleierbildung durch Farbstoffe) 480; (Entkeimung und Desensibilisierung) 605; (Intermittierende Belichtung) 669; (Verstärkung des latenten Bildes) 806.
Lüscher, E. (Fremdkörper in Luftwegen) 244.
Lüttge, Werner (Salpingographie) 754; (Zangengeburt, Röntgenbild) 756.
Luginbühl, Martha (Behandlung der Bauchfelltuberkulose) 569.
Luhmann, Kurt (Postoperative Röntgenbestrahlung des Mammacarcinoms) 329.
Lurie, Wm. A. (Röntgenstrahlenschatten in Zahnheilkunde) 244.
Lurz, L. (Röntgenuntersuchung der Harnwege) 317.
Lusskin, Harold (Verkalkung der Zwischenwirbelscheiben) 609.
Lussmann, Francis J., and Raphael A. Bendove (Mittelohreiterung bei Tuberkulösen, Ultravioletttbestrahlung) 717.
Lux, A. (Erkrankungen im Sacroiliacalgelenk) 680.
Lydtin, K. (Entwicklung der Lungentuberkulose) 749.
Lynham, J. E. A. (Neoplasmen der Brust) 174.
— — — — s. Melville, Stanley 169.
Lysholm, Erik (Urologischer und Buckytisch) 158.

Macaigne et Nicaud (Duodenum bei Pankreascarcinom) 376. (Knötchenförmige Sklerose der Lungen) 686, 821.
McBain, R. W. s. Hague, Omer G. 748.
McBride, Earl D. (Mangel des Schlüsselbeins) 362.
MacCarty, William Carpenter (Ulcus und Carcinom des Magens) 35.
Macchia, E. (Radiumtherapie und Diabetes) 774.
Maccone, L. (Knochenveränderung bei Syphilis congenita) 161.
Macdonald, Colin s. Baxter, J. M. 31.
McEvedy, Peter G., and Jessie E. Sheret (Cholecystographie) 39.
McFarland, William (Silicosis und Tuberkulose bei Granitarbeitern) 171.
Macfate, R. P., and A. Bache (Zerstörung des Cholesterins durch Röntgenbestrahlung) 278.
McGuffin, W. H. (Röntgenologische Appendixstudien) 753.
Macht, David I. (Einfluß des ultravioletten Lichtes auf Menotoxin) 76.
— — — and Justina H. Hill (Wirkung von ultraviolettem und polarisiertem Licht auf Merkurochrom) 78.
— — — and J. C. Krantz jr. (Wirkung des polarisierten Lichtes auf pharmakodynamische Eigenschaften einiger Drogen) 78.
McIntosh, C. Alexander s. Simpson, Walter M. 27.
McKay, Robert W. s. Scott, L. L. 711.
MacKechnie, Hugh N. (Anaemia splenica) 50.
McKillop, Margaret s. Chisholm, Catharine 589.
McKinney, J. T., and W. B. Porter (Postoperativer massiver Kollaps der Lunge) 438.
Maclachlan, Wills (Wiederbelebung nach elektrischem Shock) 725.
McPhedran, F. Maurice (Kindliche Lungentuberkulose) 823.
MacRae, John D. (Thymushypertrophie) 262.
Madgwick, E. (Absorption und Geschwindigkeit der β-Strahlen beim Durchgang durch Materie) 598; (β-Spektrum von Ra E.) 598.
Maendl, H. (Miliartuberkulose, Spondylitis, Nebenhoden- und Nierentuberkulose) 32.
— Hanns (Kollapstherapie der Lungentuberkulose) 746.
— — und Egon Waltuch (Fehldiagnosen bei Lungentuberkulose) 826.
Mahaim, J. s. Rosselet, A. 166.
— Ivan (Vorhofaneurysma) 366.
Mainoldi, Pietro (Pleurocele spuria traumatica) 34; (Epiphysenlösung am Femur) 429.
Makai, Endre (In Bauchhöhle vergessene Gazestücke) 634.
Makrycostas, K. (Wirbelangiom, -lipom und -osteom) 488.
Maldonado, M. (Benzol und Röntgenstrahlen bei Erythroleukämie) 837.

Digitized by Google

Mallet, L., et R. Cliquet (Photoelektrische Zelle zur Messung der mittleren ultravioletten Strahlung) 653.
— Lucien (Ionomikrometrie bei Radiumbehandlung der Carcinome) 57; (Lumineszenzerscheinungen bei Oxydationsreaktionen) 412.
— — et Alain Nicolle (Duanesche Methode zur Härtemessung von Röntgenstrahlen) 325.
Mallinckrodt, Asta v., und Heinrich Klövekorn (Strahlenwirkung auf pathogene Hautpilze) 472.
Malten, Hans (Lokale Lichttherapie) 656.
Man, de (Röntgenstrahlengenerator mit statischem Gleichrichter) 155; (Buckyblende) 158.
Mandler, Viktor (Dosimetrie der γ-Strahlen bei Radiumtherapie des Portiocarcinoms) 707.
Manges, Willis F., and S. J. Hawley (Röntgenuntersuchung bei Asthma) 32, 307.
Mangiagalli, Luigi (Behandlung der Uterusmyome und Carcinome) 135.
Mannheimer, Olga (Grenzbestrahlung) 512.
Mansbacher, L. s. Koenigsberger, E. 530.
Maracineanu, St. (Radioaktivität besonnten Bleis) 8; (Radioaktivität von Stoffen, die dem Sonnenlicht ausgesetzt waren) 222.
Maragiano s. Balli 423.
Marburg (Therapie des chronischen Hirndruckes) 705.
— Otto (Therapie hypophysärer Affektionen) 573; (Röntgentherapie der Erkrankungen des Nervensystems) 839.
Marceron s. Bizard 848.
Marchal s. Darbois 308.
Marchand (Röntgenologisch diagnostizierte Hernia ischiadica) 313.
— L. (Mißbildung der Hüfte) 614.
Marcus, Joseph M. (Polypoide Tumoren) 689.
Marie, Julien s. Debré, Robert 305.
Markl, J. (Perorale Darreichung von Radium und physiologische Dosierung) 708.
Markovits, Imre (Röntgen- und Radiumwirkung auf Zellteilungen) 601.
Markus, Andreas s. Blatt, Paul 3.
— Heinrich (Strahlenbehandlung der tuberkulösen Halslymphome) 454.
Marquès, E. (Epitheliom bei Röntgenologen, geheilt nach Methode von Bordier) 55.
Martagão Gesteira, J. (Aortensymptome der hereditären Syphilis) 815.
Martenstein, H., und Dorothea Granzow-Irrgang (Grenzstrahlentherapie. I.) 327.
— — und M. Juon (Grenzstrahlentherapie. II.) 327.
Martin (Chirurgische Röntgendiagnostik) 82.
— C. L. s. Rogers, F. T. 482.
— L. H. (Absorptionsmessung von Röntgenstrahlen großer Wellenlänge) 217.
— Lay s. King, J. H. 636.
— Paul s. Coppez, H. 188.
Martini, Tulio, et José Comas (Dolichogastrie und Gastroptose) 177.
— — und Miguel Joselevich (Aneurysmen des intraperikardialen Aortenteils) 92.
Martinico, Giulio (Höhensonne bei Tuberkulose der Adnexe und des Beckenperitoneums) 206.
Martius (Beckenmessung mit Röntgenstrahlen) 318; (Ovarialbestrahlung) 649.
— H. (Beckenmessung mit Röntgenstrahlen) 507; (Keimschädigung bei Ovarialbestrahlung) 521.
Martland, Harrison S. (Durch radioaktive Substanzen hervorgerufene Anämien) 140.
Martmer, Edgar E. (Talipomanus) 675.
Marx (Spontanheilung von Kavernen) 624.
Mason, N. R., and F. W. O'Brien (Behandlung gynäkologischer Erkrankungen) 136.
Masucci, Antonio L. s. Niño, Flavio L. 28.
Masuda, R. (Calcinosis universalis) 340.
Mather, J. H. (Verkalktes Fibrom der Hand) 90.
Mathey-Cornat s. Réchau 139.
Matolcsy, F. s. Ferenczy, K. 33.
Matteucci, Eugenio (Mediastinum, Röntgenbild) 554.
Matti, Hermann (Chirurgische Radiumbehandlung) 708.
Mattick, Walter L., and Kenneth Buchwald (Bestrahlungswirkung auf Blutcholesterin beim Krebskranken) 278.
Maubert, Alfred (Einfluß von Thorium X auf Emulsin) 672.
Mauclaire (Flachwirbel) 808.
Maurmann, G. s. Schultz, Ottokarl 80.
May, W. (Kavernenheilung) 662.
Mayer, A. (Striae gravidarum) 5.
— E. G. (Röntgenuntersuchung der Nasennebenhöhlen) 167.
— Edgar (Lichtbehandlung der Tuberkulose) 395.
— Ernst G. (Röntgenologische Untersuchungstechnik der Nasennebenhöhlen) 299.
— — — s. Eisinger, Karl 640.
— Leopol, e Max Cheval (Radiumtiefentherapie) 266.
— Max D. s. Wyser, Dorean D. 193.
Mayerson, H. S. (Wirkung von Kohlenbogenlicht auf Blut) 422.
Mazumder, K. C. (K-Serienspektrum des Wolframs) 794.
Mcewen, H. B. (Aufnahme-Apparat für Ventrikulographie) 322.
Means, Paul H. (Wechselnde Röntgenbefunde bei Ulcus ventriculi) 374.
Mebel, Sol s. Baum, Felix 621.
Medlar, E. M. (Lungenblastomycosis) 404.
Meier, Urs Max (Brustkrebs) 514.
Meirowsky, E. (Intratumorale Behandlung des Boeckschen Sarkoids mit Thorium X Degea) 266.
Meisels, Emil L., und Jozef Heller (Metamorphose bei Insekten) 83.
— — — s. Heller, Józef 21.
Meland, Orville N. s. Soiland, Albert 2.
Melville, F. (Röntgenstrahlenkinematographie) 19.
— Stanley (Intrathorakale Tumoren) 301, 306, 440.
— — J. E. A. Lynham, R. A. Young, John Guy, Maurice R. J. Hayes, James Crocket, H. Martin Berry, W. Crichton Fothergill, W. H. Dickinson, R. R. Trail and H. E. Watson (Intrathorakale Tuberkulose) 169.
Melzer, W. s. Winzer, H. Th. 665.
Memmesheimer, Alois M. (Hautreize und Hautesophylaxie) 337.
Menees, Thomas O., and Leland E. Holly (Orale Cholecystographie) 504.
Merelli, Gino (Röntgenuntersuchung des Warzenfortsatzes) 640.
Mériel et Baillat (Osteochondritis der Hüfte) 431.
Merio, Paul s. Fritz, Wilhelm 638.

Digitized by Google

Merker, E., und Gg. Bräunig (Empfindlichkeit feuchthäutiger Tiere im Lichte. II.) 285.
Merletti, C. (Bestrahlung des Uterus und der Ovarien während Gravidität) 456; (Bestrahlung der Milz bei Metorrhagien der Pubertätszeit) 836.
Merritt, E. A. s. Groover, Thomas A. 56.
Mertins, Paul S. (Intraokulare Fremdkörper) 562.
Merz, H. (Messung der kompensatorischen Hypertrophie der nach Nephrektomie zurückbleibenden Niere) 638.
Mesernitzki, P. G. (Dosimetrie der integralen Strahlung bei Heliotherapie der Lungentuberkulose. I.) 655.
Messerle, N. (Blutzucker und Adrenalinquaddel nach Quarzlampenbestrahlung und Sonnenbädern) 419.
Mészöly, Pál (Röntgenbefund bei Myxödem) 86.
Meyenberger, Erwin (Retroperitoneale Carcinome) 1.
Meyer, G. (Bruch des Processus coronoideus) 429; (Radiotherapie gynäkologischer Erkrankungen) 584.
— Hermann (Röntgendiagnostik in Chirurgie) 65.
— Jean, et Saidman (Woodsches Licht) 271.
— P. S. (Hautempfindlichkeit gegenüber Cantharidenpflaster nach Röntgenbestrahlung) 535.
— Robert (Ovariumfunktion) 788.
Meyerding, Henry W. (Differentialdiagnose der Knochengeschwülste) 298.
Meyers s. Coppez, L. 563.
— A. s. Hannaert, L. 688.
Meyersburg, Harry (Quarzlichteinfluß auf nasales Ganglion) 398.
Mezzari, Antonio (Glutealabsceß vertebralen Ursprungs) 431.
Michael, Jeffrey C. (Behandlung der Parapsoriasis) 358.
Michel, G. (Austrittsarbeit der Glühelektronen) 219.
Michon, Louis (Carcinom des Collum uteri, Radiumtherapie) 525.
Miescher (Röntgenbiologie der Haut) 473.
— G. (Röntgenbiologie der Haut. I. u. II.) 604.
Miethe, Adolf (Photographie von Fossilien bei eigenem Fluorescenzlicht) 271.
Mikulicz-Radecki, F. v. (Strahlentherapie in Gynäkologie) 330.
— — Felix v. (Strahlenbehandlung in der Gynäkologie) 515.
Mikulowski, Vladimir (Blasensteine bei Kindern) 383.
Milani, Alessandro (Bronchiektasie) 168.
Militzer s. Kobes 813.
Miller, Edwin M. (Duodenalileus) 174.
— G. Brown (Chirurgie gegen Strahlenbehandlung von Uterustumoren) 457.
— James Alexander, and Edward Percy Eglee (Bronchogramm bei Lungenerkrankungen) 244.
— William Snow (Interstitielle Emphysemblasen) 101; (Anastomosierende Bronchien in Lunge) 274.
Millul, Giorgio (Ureterensondierung) 117.
Minet, Jean (Heilung einer Lungenkaverne) 826.
Mingazzini, Ermanno (Innervation des Nierenstieles und Hydronephrose) 23.
Miramond de Laroquette (Kurven und Zahlentabellen der auffallenden und der absorbierten Strahlenmengen und der Erythemdosen in R-Einheiten) 126; (Behandlung des Favus) 519.
Miščenko, I. (Einfluß der Strahlenenergie auf Eiweißmolekül) 413.
Misrachi s. Lévy-Solal 114.
Mittermaier, Richard (Fernwirkung bei Entzündungsbestrahlung) 571.
Miyata, T., and H. Kajikawa (Röntgenologie der Harnröhre) 383.
— — s. Murakami, J. 369.
Mocquot, Pierre, et R. Bureau (Metro-Salpingographie) 754.
Möllendorff, Milie von (Bindegewebsstudien. VI.) 285.
Møller, Eggert (Grundumsatz bei Erkrankungen der Schilddrüse) 335.
— P. Flemming (Röntgenbild der Chalicosis) 99.
Moizesco s. Sergent, E. 301.
Molnár, Josef (Luftansammlung im Herzbeutel) 618; (Röntgentherapie des Adnextumors) 649.
Moncrieff, Alan s. Nicholas, F. G. 446.
Moniz, Egas (Injektion in Carotis und schattengebende Substanzen) 166; (Tumor des Stirnlappens) 322; (Arterielle Encephalographie bei Hirntumoren) 759.
Monod, G. (Curietherapie des Zungenkrebses) 523.
— O. s. Regaud, Cl. 252.
— Raoul (Knochen- und Eingeweidemetastasen bei nicht bestrahltem Uteruscollumcarcinom) 745.
Monroe, Robert P. s. Emery jr., Edward S. 180.
Mooney, Bernard R. (Herstellung von Tetrajodphenolphthaleïn-Gelatinekapseln) 181; (Anencephalus) 508.
Moore, A. B. (Magengeschwülste) 447.
— Alexander, B. (Magengeschwülste) 175.
— Irwin (Oesophagektasie) 662.
— Sherwood (Ostitis deformans) 294; (Cholecystographie) 503.
— — s. Singer, J. J. 30.
— — s. Tedstrom, M. K. 379.
Moorehead, Frederick B. (Ossifizierende Fibrome) 211.
Morax, Haret, Lacan et Lifflitz (Mit Strahlen behandeltes Lymphom der Augenbindehaut) 52.
Moreau (Osteochondritis deformans der kindlichen Hüfte) 26.
— L. (Kongenitales Megacolon) 633.
Morehouse, W. B. (Einfluß der chemischen Bindung auf Absorption von Röntgenstrahlen) 8.
Morel-Kahn s. Halphen 167.
Morelli, Enrico (Luetische Affektionen der Sattellehne) 294.
Morison, J. M. Woodburn (Röntgenstrahlen und Krebsdiagnose II.) 750.
Mornet s. Apert 428.
Morrisey, John H. s. Atonna, Carmelo 112.
Morrison, L. B., and I. K. Bogan (Knochenentwicklung bei diabetischen Kindern) 297.
Morrow, Roger M. s. Stewart, G. W. 408.
Morse, Minerva s. Schlutz, Frederic W. 738.
— Sterne s. Fricke, Hugo 761.
Morsier, de s. Naville 214.
Morson, A. Clifford (Blasencarcinom, Radiumbestrahlung) 268.
Moscariello, Alfredo (Radium bei Tumoren des Rhinopharynx) 583.

Digitized by Google

Most, A. (Spontanheilung inoperabler Carcinome) 341.
Mottram, J. C. (Überlebenskurve von einzelnen Zellen unter Bestrahlung) 282.
Motz (Pyelographie bei Nierenkrebs) 113.
— Georges (Pyelographie und Pyeloskopie bei Tumoren der Niere) 696.
Mouchet, Albert (Ossificationsbefunde) 807.
Mourgue-Molines (Typhöse Ostitis und syphilitische Arthropathie) 241.
Mouzon, J. (Bestrahltes Ergosterin bei Rachitis) 738.
Mozer, J. Jacques (Diffuse Osteosklerose) 295.
Much, Peemöller und Haim (Lichtwirkung und Kobragift) 421.
Mühlmann (Fernaufladevorrichtung für Ionometer von Wulff) 46; (Traktions-Pulsions-Divertikel des Oesophagus) 102; (Röntgen- und Radiumtherapie in Traubenzuckerinjektion) 830.
— E. (Fernladevorrichtung für Ionometer von Wulff) 513; (Strahlentherapie und Traubenzuckerinjektion) 644.
Müller, A. (Blutuntersuchung bei Asthma bronchiale nach Röntgenbestrahlungen) 387.
— Alexander (Kosmische und irdische Strahlen als Erreger der Krankheiten) 214.
— Walther (Schädigungen der Sesambeine des Fußes) 161.
— jun., Hermann (Vorhofseptumdefekt) 164.
Münzesheimer, Fritz (Zahnärztliche Bestrahlungsapparate) 845.
Muir, Joseph (Radiumemanationsbehandlung bei Cervicalkrebs) 62; (II.) 392; (III.) 525; (Radiumemanationsbehandlung bei gutartigen Uterusleiden) 713.
Muller, Bernard P. s. Gatewood 543.
— G. (Uterus-Collumcarcinom, Strahlenvorbehandlung) 255.
Mund, W. (Ionisation durch Radiumemanation in kugeligem Gefäß) 470.
Mundt, G. Henry (Chirurgie der Nasennebenhöhlen und Warzenfortsätze) 244.
Munk, Fritz (Lymphatismus und Tuberkulose) 97; (Röntgendiagnostik der Herzkrankheiten) 163.
Murakami, J., H. Nishida and T. Miyata (Bronchographie) 369.
Muramatsu, Tokuji (Röntgenwirkung auf Isohämoagglutination) 800.
Murard, J. s. Combier, V. 743.
Murdoch, J., et E. Stahel (Französisches und deutsches R) 642.
Murphy, Douglas P. (Intrauterine Radiumbehandlung) 202.
Myers, D. F. (Kolonuntersuchung mit Kontrasteinlauf) 501.
Myssowsky, L., und P. Tschishow (α-Teilchen in Bromsilber-Gelatineschicht der photographischen Platten) 345.

Nabis, de (Radiumempfindlichkeit des Prostatacarcinoms) 579.
Nagler (Stauungspapille nach Pneumencephalon) 757.
Nagy, Andor (Röntgentherapie der Periodontitis) 572.
Naranovič, A. (Capillaroskopie bei Heliotherapie) 336.
Narris, Charles C. s. Kimbrough jr., Robert A. 646.
Nasca, S. s. Lattuca, M. 664.
Nasledow, D., und T. Kačura (Entladungsform und Energieverteilung im kontinuierlichen Röntgenspektrum) 145.
— — N., und T. M. Kačura (Verteilung der Tiefendosis und Art des Röntgenapparates) 644.
— — und P. Scharawsky (Gesamtintensität der Röntgenstrahlung und Stromstärke. I.) 343; (II.) 409.
Natzler (Gelenkerkrankungen des Kindesalters) 163.
Navarro, Juan Carlos, und Enrique A. Beretervide (Lues des Respirationsapparates bei Kindern. V.) 827.
Naville et de Morsier (Unfälle infolge Elektrizität) 214.
Neergaard, K. v. (Druck im Pleuraspalt) 594.
Nemenov, M. (Spezialisierung, Fortbildung und Unterricht in Röntgenkunde) 154.
— — und F. Grossman (Radiumbehandlung maligner Geschwülste) 458.
Neufeld, Norbert (Ultra-Sonne in Gynäkologie) 847.
Neukomm, Alexandre (Wirkung der ultravioletten Strahlen auf Bakterioiden der Küchenschabe) 75.
Neumann et Coryn (Radiumchirurgische Behandlung des Rectum-Ca.) 391.
— Helmut (Leitfähigkeit und dielektrische Hysteresis einiger Isolatoren) 596.
— W. s. Hausmann, W. 231.
Neumark, S., und A. Kryński (Röntgenbestrahlung des Rückenmarkes bei Lichen ruber) 519.
Neuwirth, Karl (Extrauterine Gravidität nach Röntgenbehandlung eines Uterusmyoms) 651.
Nicaud s. Macaigne 376, 686, 821.
Nicholas, F. G., and Alan Moncrieff (Heilung des Magengeschwürs) 446.
Nichols, B. H. (Röntgenologische Studien der Aorta) 92; (Röntgenologie und Urologie) 108; (Differentialdiagnose der Gallenblasenerkrankungen) 829.
Nicholson, Berlin B. (Divertikel der Urethra) 698.
Nicolle, Alain s. Mallet, Lucien 325.
Nicotra, Antonino (Knickung nach Busi im zweiten Duodenalabschnitt) 630.
Niederhoff, P. (Absorption einer Zuckerlösung bei ultravioletem Licht) 351; (Absorptionsspektrum des Corodenins im Ultraviolett) 533.
Niederle, B. (Schambeinfraktur) 240.
Niedermayer, R. s. Appelt, M. 544.
Niemczik, Géza (Sarkom, Radiosensibilität) 765.
Nietz, A. H., und Raymond A. Whitaker (Effekte bei Verdünnung und Schütteln eines Entwicklers) 479.
Nilsonne, Harald (Wirbelkörperveränderungen) 808.
Niño, Flavio L., und Antonio L. Masucci (Knochengelenkamöbiasis der Hüfte) 28.
Niseggi, Carlo Horacio (Hämophile Gelenkaffektionen) 745.
Nishida, H. s. Murakami, J. 369.
Nishina, Y. s. Aoyama, S. 344.
Nisio, Giuseppe (Pneumonephrion) 558.
Nitzescu, I. I., G. Popoviciu et J. Denes-Goetz (Isolierung der antirachitischen Fraktion aus ultraviolett bestrahltem Cholesterin) 81.
Nobécourt, P., et D. Ilitch Dragolioub (Tuberkulöse Peritonitis und Ultravioletttstrahlung) 206.

Digitized by Google

Nobele, J. de, et Fr. de Petter (Einfluß ultravioletter Strahlen auf Tuberkelbacillus) 536.
Noddack, W. s. Eggert, J. 8, 469.
Nölke (Mißbildung des Skelettsystems) 486.
Nonne (Knochenschnitte von Ostitis fibrosa) 545.
— M. (Jodipin-Diagnostik bei Rückenmarkserkrankungen) 452.
Norton, V. V. s. Dunham, Kennon 623.
Novák, F. V. (Dosierung der Radium-Emanation und des Radiumsalzes) 58; (Dosimetrie der Gammastrahlen) 577.
Novotný, Frank (Ulcus pylori) 311.
Nussbaum, A. (Spätfolgen der Epiphysenlösungen am Femurende) 88, 544; (Beugecontracturen nach Resektion kindlicher Kniegelenke) 790.
— Robert, und Tibor Benedek (Pneumonomycosis penicillina) 790.

Oberhammer, Karl (Idiopathische Herzhypertrophie) 466.
Oberndorfer (Verkalkung der Syncytien eines Chorionepithelioms nach Radiumbestrahlung) 523.
O'Brien, F. W. s. Mason, N. R. 136.
O'Conor, Vincent J., and Arthur Remmert (Pyelo - Ureterographie) 693.
Oddy, H. M. s. Dore, Ernest 717.
Odenthal, W. (Utero-Salpingographie) 184.
Öttingen, W. F. v. s. Petersen, William F. 16.
Ogloblin, A. (Röntgenschädigungen) 55.
Okkels, Harald s. Djørup, Franz 663.
Olivecrona, Herbert (Chirurgische Behandlung der Gehirntumoren) 120.
Olivieri, Francesco (Röntgenwirkung auf Eier und Larven der Kröte) 226.
Olmsted, W. H. s. Tedstrom, M. K. 379.
Orator, Victor (Cholecystographie. I.) 556.
— — und Walchshofer (Cholecystographie. II.) 556.
Orbaan, C. s. Schoute, D. 384.
Ory (Osteitis des Os sesamoideum der großen Zehe) 242.
Osgood, T. H. (Röntgenstrahlspektren großer Wellenlänge) 469.
Ott, Paul s. Wagner, Ernst 6.
Otto, W. (Schutzeinrichtung gegen Hochspannungsschäden) 537.
Ottow, B. (Blasen-Bauchdeckenfistel mit Nekrose des Schambeins infolge Röntgenverbrennung) 650.
Oumansky s. Garnier 307.

Packard, Charles (Biologischer Effekt von Röntgenstrahlen verschiedener Wellenlänge) 533.
Pagel, W. (Parafokale Hohlräume bei Lungentuberkulose) 171.
Pagenstecher (Röntgenschutzmittel) 538.
Pakheiser, Theodor (Quarzlichtbehandlung bei Hautkrankheiten) 843.
Palisse, H. (Ultraviolettlicht in Gynäkologie) 590.
Palma, Raffaele (Tetrajodophenolphthalein) 543.
Palmén, A. J. (Elektrische Unfälle) 666; (Pylorusstenose durch tuberkulöse Drüsen) 689.
Palmieri, Gian Giuseppe (Spione in Röntgendiagnostik) 627.
— V. M. (Röntgendiagnose des wirklichen Todes) 814.
Palugyay, J. s. Klaften, E. 616.
— Josef (Gallenblasenröntgenologie) 181; (Topographie des Mediastinums. I.) 441.
Pancoast, H. K. (Strahlenbehandlung der Gehirntumoren) 128.
Panek, Otto (Ulcusperforationen nach Röntgenuntersuchungen) 499.
Panner, H. J. (Vertebra plana) 808.
Pannewitz, G. v. (Röntgenkater) 649.
— — von (Beeinflussung des Kohlehydratstoffwechsels durch Leberbestrahlung) 278.
Pansini, Girolamo (Intratracheale Injektion mittels Intubation) 246.
Papin, Marc (Kalkkonkremente) 698.
Pardo Correa, Caupolicán, und Elianira González (Radiumbehandlung des Uteruskrebses) 774.
Parent s. Duvernay 679.
Parkes, A. S. (Brunstzyklen nach Röntgensterilisation. IV.) 671.
— — — s. Brambell, F. W. Rogers 227.
Parma, Č. (Canalis incisivus im Röntgenbilde) 163.
Paroli, G. (Ureter bei Tumoren der weiblichen Genitalien) 697.
Parsons, F. G. s. Davies, D. A. 807.
Paschkis, Karl s. Holler, Gottfried 276.
Passow, A. (Lichttherapie in Augenheilkunde) 845.
Pasteau s. Belot 637.
Patti, F. (Zylinderzellencarcinom der Scheide, Radiumbehandlung) 268.
— Francesco (Leukocyten beim Uteruscarcinom, Radiumbehandlung) 229.
Pauli, W. E., und H. Kliewe (Durchlässigkeit der Haut für bactericide Lichtstrahlen) 655.
Pauthenier, M. s. Bruhat, G. 9.
Pautrier, L.-M. (Röntgenbestrahlung des Rückenmarkes bei Lichen planus) 517.
Pavlovsky, A. J., und V. Widakovich (Uteruskrebs) 710.
Pawlowski (Cholecystographie) 504.
Payenneville, J., et Billiard (Röntgenstrahlenbehandlung des Lichen planus) 332.
Pazienza, Mario s. Piccinino, Guido 829.
Pazzi, Ermanno (Glassplitter im Röntgenbild) 541.
Pečírka, Ivan (Frakturen des Querfortsatzes der Lendenwirbel) 162.
Pedrinoni, Giampiero (Pulmonalstenose) 368.
Peemöller s. Much 421.
— Fr., und F. Dannmeyer (Biologischer Effekt im ultravioletten Spektrum) 15; (Künstliche Lichtquellen und Lichtfilter) 203.
Péhu, M., et M. Chassard (Sammlung erblich syphilitischer Knochen) 612.
— — M. Chassard et Enselme (Syphilitische Knochenveränderungen im ersten Kindesalter) 28.
Peiper, Herbert (Rückenmarkstumoren, Behandlung) 516.
Pekarek, Josef (Röntgenwirkung auf Kern- und Zellteilung bei Wurzelspitzen) 224.
Peltason, Felix (Röntgendiagnostik innerer Erkrankungen) 593.
Pemberton, Frank A. (Behandlung von Cervix-Carcinom und Zelltypus) 213.
Pendergrass, Eugene P. (Universaltisch für Einrenkung von Frakturen unter Durchleuchtungskontrolle) 233.

Digitized by Google

Peracchia, Gian Carlo (Zusammensetzung der Harnsteine) 695.
Perčichin, V. (Heliotherapie) 336.
Péretti, de (Behandlung der Beckencarcinome bei Schwangerschaft) 407.
Péribère s. Apert 428.
Perlmann (Pyelographie der Nierentuberkulose) 317.
— S. (Pyelographie der Nierentuberkulose) 696.
— Simon (Uretersteinnachweis nach Ziegler) 117.
Perrot s. Roussy 772.
Perry, E. Middleton (Ultraviolette Strahlen in Tierheilkunde) 400.
Perussia s. Balli 423.
Pescatori, Guido (Ulcera an Hinterwand des Magens) 311; (Inversion des Duodenum) 374.
Peter, Gustav (Gefäßdurchlässigkeit bei Strahlenbehandlung der Tumoren) 602; (Vasculäre Permeabilität und Strahlenbehandlung von Tumoren) 764.
— Gustave (Gefäßdurchlässigkeit bei Strahlenbehandlung der Tumoren) 475.
— Karl (Anatomie des Kindes) 209.
Petersen, B. W. s. Fricke, Hugo 728.
— William F., und W. F. v. Öttingen (Veränderungen der Lymphe nach Quarzlichtbestrahlung) 16.
Peterson, Carl A. s. Sharpe, William 43.
Petrén, Gustaf (Röntgenuntersuchung bei Kolonkrebs) 450.
Petri, L. (Im ultravioletten Lichte leuchtend werdende Substanz in Pflanzen) 74.
Petter, Fr. de s. Nobele, J. de 536.
Pettersson, Hans (Atomzertrümmerung durch α-Partikeln. VI.) 5.
— — s. Kirsch, Gerhard 5.
Pettit, Edison (Ultraviolette Sonnenstrahlung) 592.
Peugniez (Femurcyste mit Myeloplaxen) 676.
Pezzotti, Lorenzo (Kreuzfuchs) 370; (Röntgenkunde) 422.
Pfaff, Wilhelm (Kindliche Lungentuberkulose) 824.
Pfahler, G. E. s. Widmann, B. P. 127.
— George E., and Bernard P. Widmann (Zuckerinjektion während Strahlenbehandlung maligner Tumoren) 764.
Pfleiderer, H. (Michelson-Marten-Aktinometerwerte) 468.
Pförringer (Knochenneubildung nach Schußbruch) 88.
— S. (Röntgensarkome) 522.
Philipp, K. s. Donat, K. 470.
Pibrac, Bertrand de s. Ducuing 379.
Picard, E. (Harnblasendivertikel) 119.
Piccinino, Guido (Röntgenbehandlung, Statistik) 195; (Schädigung bei Lipiodolinjektion) 246; (Röntgenbehandlung der Lymphopathie) 644.
— — e Mario Pazienza (Injektion eines Kontrastmittels durch Gallenblasenfistel) 829.
Pick, L. (Differentialdiagnose der Syphilis und fibröse Dystrophie der Röhrenknochen) 811.
— Ludwig (Skelettform des Morbus Gaucher) 489.
Picot, M. (Spondylolisthesis) 238.
Piergrossi, Lamberto (Radiosensibilität des Krebses) 417; (Parepiphysäre Querstreifen im Wachstumsalter) 485.
Pierquin, J. s. Regaud, Cl. 252.
Pigeon et Loustric (Malacie des Lunatum) 293.
Pilger, W., and Sylvia Wigoder (Wirkung der Röntgentiefentherapie auf Ionisation des Blutserums) 474.
Pillsbury, H. C. (Dysostosis cleidocranialis) 487.
Pincussen, Ludwig (Kationengehalt der Organe unter Belichtung und im Höhenklima) 15; (Beeinflussung biologischer Lichtwirkungen) 17.
Pinéas, Hermann (Hirnbefund nach Encephalographie) 452.
Piontkovskij, I., und G. Ljubimov (Einfluß der Heliotherapie auf Calciumkonzentration des Serums bei Tuberkulösen) 336.
Piot, Etienne (Röntgentherapie der Osteosarkome) 188; (Röntgentherapie der Tumoren des Hodens) 256.
— — s. Ledoux-Lebard, R. 256.
Piquet, Jean (Osteomyelitische Hüftgelenksentzündungen der Adoleszenz) 546.
Pirosky, Ignacio s. Damianovich, Horacio 15.
Pirquet, Bruck und Wagner (Rachitisprophylaxe) 80.
Pitzen, P. (Arthritis deformans Jugendlicher) 547.
Pizzoglio, Ermete (Magen- und Zwölffingerdarmgeschwürsdurchbruch nach Riedermahlzeit) 628.
Plaats, B. J. van der (Radiologie des Os temporale) 740.
Plank, T. Howard (Wellenlängen) 413.
Pleschner, Hans Gallus, und Alois Czepa (Blasendivertikel) 318.
Plotnikow, J. (Demonstration von sehr starkem Ultravioletticht) 9.
Plum, Aage (Röntgenuntersuchung des Warzenfortsatzes) 639; (Larynxtuberkulose, Lichtbäderbehandlung) 846.
Podestà, Vittorio (Röntgenstudium der Magenneurosen) 249.
Podkaminsky, N. A. (Herz und Aorta bei Lastträgern) 165; (Interposition von Organen zwischen Diaphragma und Leber) 181; (Röntgentherapie bei Asthma bronchiale) 196.
Podlaha, Josef (Schließmuskeln des Verdauungstraktes) 22.
Poenaru Caplesco, Constantin (Magenstörungen und Appendicitis) 178.
Pohl, E. (Röntgenröhre und Glühelektrode zur Härteregelung) 156; (Drehbett für Röntgendurchleuchtung) 539.
— R. (Optischer Nachweis eines Vitamins) 230.
— R. W. (Elektrizitätslehre) 657.
Pohle, E. A. s. Warthin, A. S. 72.
— Ernst A. (Expositionsgrenzen in Röntgendiagnostik) 19; (Röntgenreizdosen für Ovarien, Dauer- und temporäre Sterilisation) 194.
— — — s. Warthin, Aldred S. 601.
Pohlmann (Aufnahmegerät für Stereoaufnahmen) 158.
Pokorny, Lilly (Fistelfüllung mittels Bariumstäbchen) 540.
Pokrovskij, S. (Spontanheilung des Lungenechinokokkus) 33.
Pokrowsky, S. A. (Spontanheilung des Lungenechinokokkus) 750.
Polack, Edmund (Cholecystographie) 39.
Polák, E. (Wirkung der Radiumemanation auf Blutgefäße) 283.
Polgár, Ferenc s. Bársony, Tiradar 752.
— Franz s. Bársony, Theodor 626.
Politzer, G. (Röntgenwirkung auf Zellen) 225.
Polland, Boh. (Röntgentherapie des Basedow) 704.
Pomeranz, Maurice M. (Endotheliom des Knochens) 87.

Digitized by Google

Pomeroy, Lawrence A. (Radiumbehandlung des Cervixcarcinoms) 138.
Ponce de León, J. (Tiefenbestrahlung des Prostataadenoms) 839.
Pope, Curran (Prostatitis) 719.
Popoviciu, G. s. Nitzescu, I. I. 81.
Popp, Henry William (Einfluß von Licht auf Pflanzenwachstum) 75.
— Leonidas (Hämostatische Wirkung der Röntgenstrahlen) 51.
Porcher, P. s. Béclère, H. 629.
— Pierre (Bestrahlungsansätze für Lichttherapie) 715.
— — s. Borcesco, Alexandre 499.
Pordes, Fritz (Röntgentherapie bei Überfunktion der Schilddrüse) 572.
Porta, Remo (Ulcera der kleinen Kurvatur des Magens) 310.
Porter, W. B. s. McKinney, J. T. 438.
Portes, Viallet et Bérard (Barytverputz als Strahlenschutz) 538.
Portmann, Georges (Chirurgie bei Röntgenbehandlung des Kehlkopfkrebses) 330.
— U. V. (Strahlentherapie maligner Erkrankungen der Schilddrüse) 514.
Post, Lawrence T. (Kühlflüssigkeiten für Quarzbestrahlungen) 399.
Potter, Carlyle T. s. Chandler, F. G. 831.
Pouliquen et de la Marnierre (Wismuteinläufe bei Darminvagination) 179.
Praagst, Howard F. (Reflektorische Dyspepsie) 449.
Prades, David de s. Baldenweck, L. 294.
Pratje, Andreas (Atonie der Speiseröhre) 442.
Presser (Röntgendiagnostik der Thoraxorgane) 548.
Pribram, B. O. (Röntgendarstellung des Duodenums) 177.
— — — und N. Kleiber (Pneumo-Duodenum) 690.
Price, G. Basil (Diagnose von Tumoren der Brusthöhle) 174.
Priestley, I. H. s. Tetley, Ursula 476.
Prinke, Gertrud (Vigantol bei Rachitis) 739.
Prins, J. A. (Totalreflexion von Röntgenstrahlen) 215.
Pritchard, H. A. (Schleierkorrektion photographischer Dichten) 806.
Proetz, Arthur W. (Füllungsmethode bei Nasennebenhöhlen) 167.
— — — and Edwin C. Ernst (Topographie der Schädelsinus vermittels der Füllmethode) 23.
Profitlich, P. s. Chantraine, H. 361.
Proust, R. (Ionomikrometrische Messungen) 57; (Behandlung des Rectum-Carcinoms) 63; (Röntgenbehandlung der Seminome) 187; (Behandlung des Mastdarmkrebses) 256.
Prytek (Basalzellenepitheliom) 188.
Przibram, Karl (Verfärbung und Luminescenz durch Becquerelstrahlen. II.) 222.
Puech s. Vedel 393.
Pueyrredon, Enrique M. (Ultravioletttstrahlen bei nächtlicher Harninkontinenz) 848.
Pugh, Winfield Scott (Verkalkung der Niere) 111, 664; (Harndivertikel) 698.
Pugno-Vanoni, Enzo (Strahlendichtes, nicht streuendes Material) 359.
Pusch (Flache Hüftgelenkspfanne) 160.
— Gerhard (Wirbelkörperkompression durch Tetanus) 429.
Putschar, Walter (Knorpelinseln in Wirbelkörpern) 486, 606.
Putti, V. (Osteosis eburneisata monomelica) 810.

Quénu, Jean s. Haret, G. 425.
Quervain, F. de (Diverticulitis des Dickdarmes) 106.
Quick, Douglas (Radium-Dosierung bei Behandlung des Carcinoms) 265, 771.
— — and Max Cutler (Übergangszellencarcinom der Oberhaut, radiosensibler Typus der Mundtumoren) 251.

Raabe, Rudolf (Ableitender Bronchus im Röntgenbild) 439.
Rach, Egon (Kindliche Lungenerkrankungen) 494.
Rajewsky, B. (Lorenzsche Einzelschlagverfahren) 18; (Rückstreuung) 44, 343.
Raman, C. V., and C. M. Sogani (X-Strahlenstreuung in Flüssigkeiten) 343.
Ramond, Félix, et Ch. Jacquelin (Magenhypersekretion) 445.
Rancken, D. (Biologische Wirkung ultravioletter Strahlen) 604.
Ranson, John R. s. Withers, Sanford 583.
Rathe, H. s. Achelis, J. D. 734.
Ratigan, W. J. (Ultravioletttbestrahlung bei Veitstanz) 272.
Ratti, Arduino (Den Dünndarm stenosierendes Tuberkulom) 501.
Rautmann, Hermann (Gewinnung von Bestimmungstabellen mit Korrelationsverfahren) 814.
Ravier s. Laignel-Lavastine 678.
— Jean s. Laignel-Lavastine 607.
Raybaud, Antoine s. Rouslacroix, A. 164.
— Laurent (Schutzmittel des Auges gegen künstliche Lichtquellen) 399.
Recasens, Luis (Wirkung kleiner Röntgendosen bei Entzündungen des Beckenbindegewebes) 835.
Réchou (Radiumbehandlung des Krebses) 389.
— Jeanneney et Mathey-Cornat (Behandlung des Zungenkrebses) 139.
Redeker, Franz (Spätinfiltrat) 824.
Reeves, Robert J. (Lymphoblastom der Augenhöhle) 47.
Regaud, Cl., et R. Ferroux (Röntgen-Wirkung auf Haut und Hoden) 149.
— — s. Ferroux, R. 279, 535.
— — A. Lacassagne, J. L. Roux-Berger, H. Coutard, O. Monod, J. Pierquin et G. Richard (Lymphdrüsen beim Lippen-, Zungen- und Mundbodenkrebs) 252.
Regnault, Jules s. Foveau de Courmelles 285.
Reich, H. W. (Lage von Epiphyse und Hypophyse) 236.
— Leo (Lokalisation der Kardia) 234.
— — und Gottfried Spiegler (Abhängigkeit der Brennfleckgröße von Belastung bei Metallix-Röhre) 156.
Reiche, F. (Bronchialdrüsenschwellung mit Bronchostenose) 304.
Reinberg, S. (Magenfibrom) 175.
— — A. (Trockene Bronchiektasien) 244, 820.
Reinhard, Melvin C. (Einfluß der Bestrahlung auf Cholesterin) 277; (Absorptionsspektren physiologischer Flüssigkeiten im Ultraviolett) 352.

Digitized by Google

Reinhard, Melvin C. and K. W. Buchwald (Wirkung von X- und γ-Strahlenbestrahlung auf Cholesterin) 670.
Reiniger, Gebbert und Schall (Sicherheitseinrichtung bei Röntgenanlagen) 564.
Reiser (Röntgenologie der Blase) 118.
— Egon, und Hans Gurniak (Darminvaginationen) 179.
Reiss, P. (Französische und deutsche R-Einheit) 510.
Rekling, Eigil (Photoaktivität und antirachitische Eigenschaften einiger Öle) 78; (Lichtbad bei Rattenrachitis) 422.
Remer, John, and Webster W. Belden (Röntgendiagnostik und Therapie des Thymus bei Kindern) 262.
Remisow, N. (Messung der Sonnenenergie und Dosierung der Bäder) 655.
Remmert, Arthur s. O'Conor, Vincent J. 693.
Renard, G. s. Bernard, Léon 825.
Renfer, Eugen (Radiumnekrosen des Myokardes) 586.
Repetto, R. L. s. Castex, M. R. 312.
Resnik, Joseph (Physikalische Therapie) 153.
Retrouvey, Henri (Tuberkulose des Ohres) 271.
Révész, Tibor s. Silberstein, Fritz 277.
Reviglio, Giuseppe Maurizio (Schalter zum Übergang von Röntgendurchleuchtung zur Röntgenaufnahme) 233; (Tarsalgie durch überzähligen Knochen) 427; (Angeborene Syphilis an Röhrenknochen) 676.
Reyn, Axel (Lichttherapie der Röntgen- und Radiumschädigungen der Haut) 520.
Richard (Unterkiefer-Geschwulst und -Fraktur) 243.
— G. s. Regaud, Cl. 252.
Richards, G. E. s. Caulfeild, A. H. W. 96.
— Gordon E. (Lokalisation von Fremdkörpern im Auge) 562.
Richer, A. (Radiographie des Harntraktus) 108.
Richter, Helmuth (Röntgendiagnostik der Stirnhöhlen) 619.
— Wilhelm (Knochen- und Gelenkerkrankungen in Dermatologie) 746.
Richtmyer, F. K. (Absorption von Röntgenstrahlen) 726.
Riddell, James R. (Handbuch der medizinischen Elektrologie und Strahlenkunde) 3.
Riehl, N. (Geigersche Spitzenzähler für β-Strahlen) 795.
Riha, F. G. (Röntgenuntersuchung der Zahnkrone) 491.
Rio, A. (Selenouviometer nach Rio) 654.
Risak, Erwin (Kiefergeschwülste) 277.
Risler s. Foveau de Courmelles 285.
— J., et Foveau de Courmelles (Strahlenshock) 279; (Absorptionsspektren von Ultrarot in Blut und Gelatine) 288; (Ultraviolettbrenner) 528.
Rist, E., et F. Hirschberg (Verziehung von Luft- und Speiseröhre als Folge des künstlichen Pneumothorax) 171.
Ritter (Bestimmung der HWS) 512.
Ritvo, Max (Appendicitische Abscesse) 179.
— — and Soma Weiss (Physostigmin bei Röntgendiagnostik des Magen-Darmkanals) 752.
Robinson, G. Allen (Radiumbehandlung bei Halslymphdrüsentuberkulose) 64; (Radiumbehandlung der tuberkulösen Drüsenerkrankungen) 201; (Radiumbehandlung bei Neubildungen der oberen Luftwege) 267; (Radiumbehandlung der Angiome) 580.
— M. R. (Wirkung einer Kastrationsdosis Röntgenstrahlen auf Kaninchenovar) 227.
Roch et E. Frommel (Capillarbronchitis) 492.
Roche, Alex. E. (Pyelographie) 557.
Rocher, H.-L. (Epiphysitis femoralis) 25.
Rochlin, D. (Hypoplasie der Gelenke) 25.
Rodenbaugh, Frederick H., and Irving S. Ingber (Divertikel des Dünndarms) 448.
Roederer et Delapchier (Nichttuberkulöse Hüftgelenksentzündungen) 433.
Rømcke, Olaf (Tubensphincter) 235.
Roemheld, L. (Mobilität des Coecums) 313.
Roesler (Isthmusstenose der Aorta [Pulmonalstenose]) 166.
Roevekamp (Duodeno-jejunal-Divertikel) 178.
Roffo, A. H. (Röntgenwirkung auf Milzkultur) 149, 498, 728; (Röntgen-Wirkung auf Kulturen von neoplastischem Gewebe) 70.
Rogers, F. T., and C. L. Martin (Hungermotilität des Magens) 482.
Roggenbau, Christel, und August Wetthauer (Durchlässigkeit der Hornhaut, Linse und des Glaskörpers für kurzwelliges Licht) 15.
Rohr, Ferdinand, und Ottokarl Schultz (Ultravioletbestrahltes Eigelb bei Rachitis) 740.
Rollier, Aug. (Heliotherapie und chirurgische Tuberkulose) 592.
Romang, F. (Cholelithiasis) 182.
Romberg, Ernst v. (Lungentuberkulose) 302.
Róna, Alfréd (Röntgenbild invertierter und retinierter Zähne) 89.
Ronneaux, Georges (Verstopfung des Choledochus) 40.
Ronvé (Gynäkologische Röntgendiagnostik) 320.
Rosbaud, P., und E. A. Hauser (Röntgenographische Untersuchungen an Kautschuk) 793.
Roscoe, Margaret Honora s. Chick, Harriette 605.
Rosenbaum, W. (Regeneration des Pankreas nach Röntgenbestrahlung) 534.
Rosenblatt, J. (Salpingographie bei wegen Sterilität operierten Frauen) 184.
Rosenblum, Salomon (Verzögerung der α-Strahlen in Materie) 532, 598.
Rosendahl, Bertil s. Inberg, K. R. 537.
Rosenow, Georg (Leberdiät und bestrahltes Ergosterin bei perniziöser Anämie) 231.
Rosenthal, P. s. Scheer, K. 739.
Rosenzweig, B. K. (Berufliche Erkrankungen der Röntgenologen) 842.
Rosselet und Decker (Radiumbehandlung von Parotiskrebs) 267.
— A. (Rippenanomalie) 807.
— — et I. Mahaim (Blutdruckerhöhung an Aorta) 166.
Rost (Bestrahlung von Nahrungsmitteln) 79.
— jr., E. (Einfluß klimatischer Faktoren der Nordsee auf die Haut) 591.
Rostock (Röntgenbestrahlung bei Sarkomen) 384, 765.

Digitized by Google

Rothe, Hildegard (Einfluß der sensiblen Nerven auf Hauterythem nach Bestrahlung mit ultraviolettem Licht) 734.
Rother, Julius (Röntgenbehandlung der Basedowschen Krankheit) 334; (Röntgenstrahlenwirkung am biologischen Objekt) 798.
Rothstein (Inaktivierung von Trypsin bei Bestrahlung) 600.
Roudil, G. (Mißbildung des 5. Lendenwirbels) 362.
Rouèche, H. s. Armand-Delille, P.-F. 208.
Rouquier, A. (Ischias, Röntgenbestrahlung) 388.
Rouslacroix, A., et Antoine Raybaud (Unterer Herzrand beim Pneumoperitoneum) 164.
Rousseau, E. (Durchlässigkeit von Olivenöl für ultraviolette Strahlen) 14.
— — s. Andant, A. 152, 153.
Roussy, Lerroux und Wickham (Cervixepitheliome während Bestrahlungsbehandlung) 515.
— Sorton et Perrot (Epitheliom auf Brandnarbe) 772.
— G., S. Laborde und R. Francois (Radiumsensibilität der Fibroblastensarkome) 712.
— — Simone Laborde et F. Bertillon (Strahlentherapie inoperabler Rectumcarcinome) 461.
— Gustave (Strahlenwirkung bei Krebs) 12.
Roux, Jacques (Ostitis fibrocystica localisata) 332.
Roux-Berger, J. L. s. Regaud, Cl. 252.
Rovida, Francesco (Os tibiale inferius oder Os subtibiale) 24.
Roxburgh, A. C. (Untersuchung auf Trichophytie-Haare des Kopfes durch fluorescierendes Ultraviolettlicht) 652.
— — — s. Dore, Ernest 717.
Roycourt (Universal-Durchleuchtungs- und Aufnahmegerät) 804.
Ruark, Arthur Edward, and Harold C. Urey (Impulsmoment des Lichtquants) 793.
Rubinrot, S. (Röntgenologische Diagnosen) 541.
Ruete und Freudenberg (Grenzstrahlen und Rachitis) 513.
Ruggles, Howard E. s. Holmes, George W. 4.
Rump, Walther (Energiemessungen an Röntgenstrahlen, Berichtigung) 145.
Rupp, E. (Polarisation des Kanalstrahllichtes. II.) 220; (Ladungszustände der Atome vor der Lichtemission) 346.
Rupprecht, Paul (Abdominaltuberkulose) 107.
Rusconi, Matteo (Pylorusstenose) 629; (Parasternale Hernia diaphragmatica) 827.
Russ, S., and G. M. Scott (Geschwulstwachstum in bestrahlten Geweben) 12; (Wirkung von Radon „seeds" auf Tumor- und Leberzellen der Ratte) 284.
Russat, E. s. Gudzent, F. 200.
Russell, A. S. (Stabilitätsgrad der radioaktiven Isotopen) 222.
— W. Kerr (Künstliche Lichtbehandlung. I.) 203.
— — — s. Firth, J. B. 418.
Russi, Franco (Wirbelsäulensyphilis) 613.
Rusznyák, Stephan (Gallentreibende Mittel. I.) 663.
Rutherford, E., and J. Chadwick (Streuung von α-Teilchen durch Helium) 221.
— Ernest (Aufbau des radioaktiven Atoms und Ursprung der α-Strahlen) 220.

Sabatini, Giuseppe (Duodenum-Divertikel) 106.
Sachs, E. (Schwangerschaftsunterbrechung nach Bestrahlung des graviden Uterus) 651.
Saget, J. (Durchleuchtungstisch) 539.
Sahler, Josef (Hypophysenbestrahlung bei gynäkologischen Erkrankungen) 836.
Saidman s. Meyer, Jean 271.
— Jean (Ultraviolettlicht bei Asthma) 397, 588; (Röntgenstrahlen von 8 Ångström-Einheiten) 731.
— — et L.-G. Dufestel (Sichtbarkeit des beginnenden Teiles des Ultraviolettspektrums) 9.
Sakamoto, S. (Sekundäre Geschlechtsmerkmale bei Vögeln und Sexualhormon. IV.) 416.
Salganik, N., und L. Černi (Ekzem bei Syringomyelie, Röntgentiefentherapie) 575.
Salinger, Samuel (Radiumemanationsbehandlung bei Carcinomen der Mundhöhle und Halsorgane) 62.
Salis, Gubert von s. Kolhörster, Werner 223.
Salotti, A. (Röntgenuntersuchung des Herzens) 814.
Salotti, Adelchi (Lageveränderungen des Magens und Darmes im Röntgenbild) 312.
Saltau, W. D. (Radiumbehandlung in Gynäkologie) 576.
Salvatori, G. B. (Selbstschutzröhren für Diagnostik) 81.
Salzer, Oszkár (Röntgen- und Thalliumacetattherapie der Kopfhautmykosen) 257.
Salzmann, G. G. (Lungenechinokokkus) 496; (Anfangsevakuation des Magens) 497.
— — — und A. I. Schapiro (Magengumma) 629.
Sampson, Homer L. s. Soper, Willard B. 170.
Samuel, Max (Röntgendiagnostik in Gynäkologie und Geburtshilfe) 183, 319.
Samuelsen, E. (Hernia diaphragmatica) 441.
Sandera, R. s. Haberlandt, L. 416.
Sante, L. R. (Kollaps der Lunge) 748.
Santoro, Mario (Knochenabsceß beim Morbus suboccipitalis) 29; (Paravertebrale und spondylitische Verkalkungen) 609; (Kavernöses Angiom) 618.
Saralegui, J. A., und F. Vierheller (X-Strahlen für Tiefenbestrahlung) 146; (Schwächungskoeffizienten der Röntgenstrahlen in Substanzen) 596.
Sardi, Francesco (Pathologische Frakturen) 809.
— Juan Luis s. Iribarne, Julio 713.
Satanowsky, Sara (Knochenlues) 294.
Sauer (Luftverteilung an der Oberfläche des Gehirns bei verschiedenen Erkrankungen) 123.
Saupe, E. s. Thiele, A. 551.
Savès (Schrägaufnahme der Brustwirbelsäule) 606.
Scaduto, Gioachino (Röntgenenthaarung des behaarten Frauenarmes) 49.
Scammon, Richard E. (Kindlicher Thorax) 21.
Scarlini, Giovanni (Traumatische Abtrennung der unteren Tibiaepiphyse) 364.
Schäfer, Hermann (Jodipindiagnostik bei Rückenmarkskrankheiten) 123.
Schaffer, Alexander J., and A. Wilmot Jacobsen (Mikuliczsche Krankheit) 661.
Schaldemose, V., und M. Fenger (Röntgenbehandlung des Basedow) 386.

Digitized by Google

Schalit, Albert (Oberkiefercyste) 243.
Schall s. Reiniger 564.
— L. (Strahlenerythem und Erythemmessung) 797; (Selbsteinschaltung der Röntgenröhre) 804.
Schanz, A. (Grippe, Spondylitis) 676.
Schapiro, A. I. s. Salzmann, G. G. 629.
Scharawsky, P. s. Nasledow, D. 343, 409.
Schaum, Karl, und Rudolf Trautluft (Photometrische und spektralphotometrische Studien. VI.) 346.
Schédrovitsky, A. (Hypophysentumor) 322.
Scheel, Karl s. Geiger, H. 785.
Scheele, K. (Uretercarcinom) 560.
Scheer, K., und P. Rosenthal (Antirachitische Wirkung von in Kohlensäureatmosphäre bestrahlter Milch) 739.
Schelble (Erysipelbehandlung mit Bachscher Quarzlampe) 205.
Schenk (Hypophysen nach operativer und Röntgenkastration) 227.
— Ferdinand (Rattenhypophyse nach operativer und Röntgenkastration) 799.
Scherf (Spina bifida occulta der Lendenwirbelsäule) 427.
Scherk, Gerhard (Eunuchoidismus) 160.
Scheuermann, H. (Röntgendiagnose von Wirbelerkrankungen) 291.
Schilling, Karl (Bronchographie) 246.
— Victor (Blutbild bei Röntgenuntersuchung) 327.
Schimanko, I. I. s. Liebersohn, J. G. 281.
Schimkus, Bruno (Katalytische Wirksamkeit belichteten Lebertrans) 737.
Schinz, H. R., W. Baensch und E. Friedl (Röntgendiagnostik und Chirurgie) 660.
Schirmer (Röntgenuntersuchung bei Ileus) 251.
Schlack, H. (Bronchiektasen im Kindesalter) 436.
Schlechter, Emil s. Hausser, Karl Wilhelm 762.
Schlemmer, József (Kaskadenmagen) 104.
Schlesinger, Hermann (Syphilis und innere Medizin) 659; (Jod-Basedow, Röntgenbehandlung) 769; (Erkrankungen der Hypophyse, Röntgenbehandlung) 769; (Aortensyphilis) 787.
Schloffer (Operative Behandlung bei Rückenmarksgeschwülsten) 568.
Schlutz, Frederic W. (Lichttherapie in Kinderheilkunde) 528.
— — — Mildred R. Ziegler and Minerva Morse (Wirkung der Bestrahlung auf Oxydationsprodukte des Cholesterins) 738.
Schmidt (Pneumoradiographie) 317.
— A. (Peristaltik des Nierenbeckens) 339; (Pyelogramm bei destruktiven Nierenprozessen) 382; (Pyelographie der überlebenden Niere) 639; (Kongenitale radio-ulnare Synostose) 742.
— Walter (Pyelographie von Harnkanälchen) 317.
Schmieden, V. (Kolon-Carcinom) 37.
Schmincke (Kavernenproblem) 97.
— A. (Kavernenproblem) 594.
Schmitz, Henry (Cervixcarcinom) 331.
Schmorl (Anatomie der Wirbelsäule) 209.
Schnack, A. G. (Prognose der Lungentuberkulose) 826.
Schneid, Blanka s. Silberstein, Fritz 277.
Schneider (Schwankungen des Serumeiweißgehaltes bei Lichtbehandlung der Tuberkulose) 396.
— Erich (Beeinflussung des Stärkeabbaues durch Röntgenstrahlen) 10; (Serumeiweißgehalt bei Lichtbehandlung) 474.
— Friedrich (Röntgen-Wirkung auf Enchondrom) 330.
— G. H. (Röntgenbestrahlung chronischer Knochenfisteln) 191; (Einrichtung des neuen Röntgeninstituts für Therapie) 641.
— Georg Heinrich (Markierung hinter dem Röntgenschirm) 360.
Schneyer (Ostitis fibrosa generalisata) 705.
Schöller, Károly (Polydaktylie und Syndaktylie) 160.
Schönbauer, L. (Lipiodol und Liquor) 756.
Schoenberg, Mark J. (Glioma retinae, Radiumbehandlung) 135.
Schöndube, W. (Entleerungsmechanismus der Gallenblase) 555.
Schönfeld (Pleuritis im Kindesalter) 102.
Schoenhof (Lippencarcinom) 50.
Schössler (Diagnose fetaler Mißbildungen in utero) 184.
Scholtz, W. (Röntgenwirkung auf Zellen) 225.
Schoute, D., and C. Orbaan (Brustkrebs, Röntgenbehandlung) 384.
Schreiner, Bernard F., und Harold F. R. Brown (Behandlung des Zungenkrebses mittels Radium und Röntgenstrahlen) 142.
Schreus (Bestrahlungsmethoden) 509; (Qualitätsmessungen der Röntgenstrahlen) 512.
— H. Th. (Bestrahlungsmethoden) 125; (Grenzstrahlen) 513.
Schroetter, Herman von (Einfluß der Radiumemanation auf Mikroben) 72.
Schubert, Martin (Biologische Röntgenstrahlenwirkung) 471.
Schuberth, K. s. Hausmann, W. 231.
Schüller, Arthur (Schädelanomalien und psychische Störungen) 297.
Schürch, Otto (Curietherapie der Carcinome) 458.
Schugt (Strahlenbehandlung des Portiocarcinom-Rezidivs) 646.
Schulte (Röntgendosierung in Hautpraxis) 256.
Schultz, Ottokarl (Ultraviolett bestrahltes Sterin bei Geflügelaufzucht und Rachitis) 230; (Wirkung ultravioletter Strahlen auf Milch) 354.
— — und G. Maurmann (Ultraviolett bestrahltes fettgebundenes Sterin bei Rattenrachitis. I.) 80.
— — s. Rohr, Ferdinand 740.
Schulz, O. E. (Spondylitis gummosa) 613.
Schulze, Fritz (Osteomalacie) 808.
Schwartz, Eugen (Tibia-Defekt) 608.
— Sidney P. (Pulmonalinsuffizienz) 91.
Schwarz, G. (Röntgenbehandlung bei Leukämie und Lymphogranulom) 573.
— Gottwald (Röntgenbehandlung bei Leukämie und Lymphogranulom) 385.
Schweitzer, L. s. Firket, Jean 665.
Scott, G. M. s. Russ, S. 12, 284.
— S. Gilbert (Strahlenschutz bei Durchleuchtungen) 362.
— W. W., and Robert W. McKay (Blasentumor, verschiedene Behandlungsmethoden) 711.

Digitized by Google

Sear, H. R. (Röntgendiagnosis von Duodenalaffektionen) 500.
Seckel, H. (Ergosterin bei Rachitis) 289.
Sedláčková, El., und L. Volicer (Spina bifida sacralis occulta) 237.
Seeliger, P. (Blutergüsse in Geweben) 615.
Segale, G. C. (Implantation von Adenocarcinom bei Tieren) 473.
Segre, Giulio (Sudecksche Knochen-Atrophie) 611.
Seidler, M., H. Lenartowski und Grabowski (Präoperative Bestrahlung des Collumcarcinoms) 834.
Seitz, L. (Reizbestrahlung bei Störungen der Menstruation) 192.
Seljakow, N., A. Krasnikow und T. Stellezky (Linien Kα der Elemente Cu bis Ca) 469.
Semelaigne, B. s. Debré, Robert 364.
Sendtner - Voelderndorff, Theo (Intravenöse und perorale Cholecystographie) 315.
Sepich, Marcelino, I. s. Alurralde, Mariano 42, 322, 450.
Sequeira, I. H. s. Dore, Ernest 717.
Serebrjannyj, S. s. Deputovič, A. 79.
Sereghy, Michael (Schmetterlingform des 3. Lumbalwirbels) 160.
Sergent, Emile, et Francis Bordet (Mediastinale Pleuritis vortäuschende Bronchodilatation) 30.
— E., Francis Bordet et Moizesco (Röntgenologisch nachweisbare Resorptionen) 301.
Sessa, Piero (Sesambeine am Fuß) 237.
Seuffert, Ernst Ritter von (Radiumbehandlung der Frauenleiden) 584.
Sever, James Warren (Os tibiale externum) 160.
Sgalitzer, M. (Myelographie) 323; (Pharynxtumoren) 626; (Zisternendarstellung) 757.
— — s. Inaba, C. 476.
— Max (Röntgenuntersuchung der Luftröhre) 551.
Sgobbo s. Balli 423.
Shackleton, William E. (Traumatische Zwerchfellruptur) 34.
Shaine, Marks S. (Duodenospasmus) 501.
Sharpe, William, and Carl A. Peterson (Lipiodoldiagnose von obstruierenden Erkrankungen des Spinalkanals) 43.
Shaw, W. McL. (Veränderungen der oberen Harnwege) 117.
Shearer, J. (Vakuumspektrograph) 531.
Shepard, Lorrin A. s. Bergamini, Herbert 173.
Sheret, Jessie E. s. McEvedy, Peter G. 39.
Sherman, Elizabeth s. Hess, Alfred F. 737.
Shore, L. R. (Mißbildung am Arm) 608.
Shuman, John William (Magenschmerzen) 497.
Sicard, Haguenau et Wallich (Myelographie bei Markkompression) 324; (Extramedulläre Tumoren) 324.
Siegl, Josef (Kindlicher Appendix im Röntgenbilde) 448; (I.) 631.
Sielmann, Hans (Bulbus duodeni im Röntgenbild) 177.
Siemens u. Halske (Bestrahlungsanordnung für Röntgentherapie) 564.
Siemens - Reiniger (Filtersicherung für Röntgenröhren) 564.
Sievers (Jodipinverfahren bei angeborener Hüftverrenkung) 614.
Sihvonen, V. (Desensibilisierung) 533.
Silberstein, Fritz, Johann Freud, Tibor Révész und Blanka Schneid (Biologie des Carcinoms. IV.) 277.
Silvestrini, Raffaello (Lymphogranulomatose und tuberkulöse Infektion) 276.
Simnitzky, S. S. (Dyskinesen der extrahepatischen Gallenwege) 483.
Simon, Georg (Übergreifen tuberkulöser Prozesse von Lunge auf Brustwand) 98; (Kavernen der Lungentuberkulose) 372; (Tuberkulose der Lungenspitzen) 826.
— Josef (Ulcus der großen Kurvatur des Magens) 628.
— Siegfried (Knochen- und Gelenktuberkulose) 612.
— Stefan (Rectale Radiumanwendung) 580.
Simonin, C. (Tötung durch elektrischen Strom) 213.
Simonnet, H. s. Brouha, L. 338.
Simpson, Frank Edward, and Roy Emmert Flesher (Radium bei Muttermalen) 712.
— Walter M., and C. Alexander McIntosh (Strahlenpilzerkrankung der Wirbelsäule) 27.
Simsch, G. s. Stahl, R. 604.
Singer, J. J. (Heliotherapie bei Brustwunden) 64.
— — — and Sherwood Moore (Jodöl bei Brustkorbdiagnose) 30.
Sittenfield, M. J. (Biologische Radiumwirkung beim Carcinom) 74; (Krebsproblem) 340.
Skinner, E. H. (Haltungsvariationen des Lumbosakralabschnittes der Wirbelsäule) 607.
Skrop, Ference (Wirkung der Sonnenstrahlen auf agglutinogene Fähigkeit mit elektropen Farben behandelter Bakterien) 803.
Slauck, Arthur (Röntgenuntersuchung und klinische Herzdiagnose) 91.
Slaughter, William H., and Seldon H. Stephens (Lungen-Teratom) 33.
Smirnow, M. s. Kartschagin, W. 477.
Smith, Arthur B., and Sydney M. Smith (Radiumbehandlung des Carcinoms) 138.
— David (Syphilis des Magens) 310.
— F. Janney, and Edward C. Davidson (Postoperative Lungenatelektase) 370.
— — — s. Hartman, F. W. 197.
— Lawrence W. (Synoviome) 766.
— Sydney M. s. Smith, Arthur B. 138.
— William Sidney (Radium in Gynäkologie) 461.
Snellman, Aarno (Epiphysenerkrankung) 675.
Sogani, C. M. s. Raman, C. V. 343.
Soiland, Albert (Radiologie) 424.
— — William E. Costolow and Orville N. Meland (Metallkolloide in Krebsbehandlung) 2.
Sokolow, W. A. (Radioaktiver Zerfall) 345.
Solem, George O. (Kollaps der Lunge) 302.
Solente (Kältebehandlung und Röntgenbestrahlung) 213.
Solomon s. Lévy-Solal 114.
— et Tran-Nho-Lan (Ptose und Dilatation des Magens) 103.
— I., et A. Blondeau (Röntgenbehandlung entzündlicher Erkrankungen) 190, 570.
— Iser (Standardisierung der Ionisationskammern) 509.
Som, A. P. (Radiumbehandlung in Indien) 200.
Sommer, Otto s. Walther, Adolf Richard 673.
Sonne, C. s. Hausmann, W. 17.

Digitized by Google

Sonnenschein, H. D. (Kienböcksche Erkrankung des Lunatum) 25.
Soper, Willard B., Homer L. Sampson and Charles H. Haskins (Tuberkulose bei Erstinfektion und Superinfektion) 170.
Sorrel, Etienne (Posttraumatische Schädigung der Wirbelsäule) 429.
Sorton s. Roussy 772.
Sosman, Merrill C. (Diagnostik von Schädelerkrankungen und intrakraniellen Prozessen) 757.
Späth, Alfred (Röntgenverbrennung bei Magenuntersuchung) 82.
Spamer, Erwin (Magenfibrome) 311.
Spangenberg, J. Jacobo (Kompression des Duodenums durch Mesenterialdrüsen) 36.
Spear, F. G. s. Canti, R. G. 228.
Speed, Kellogg (Fersenbeinbruch) 163.
Spektorova, S. (Indirekte Röntgenbehandlung des Pruritus) 50.
Sperling, Rudolf (Große Herzen im Kindesalter) 548.
Spiegel, E. A. s. Inaba, C. 476.
Spiegel-Adolf, M. s. Fernau, A. 282.
—·— — s. Hausmann, W. 732.
—·— Mona (Bestrahlte Proteine. I.) 290.
Spiegler (Apparattypen) 155.
— Gottfried s. Reich, Leo 156.
Spieler, Fritz (Chondrodystrophie und dorsolumbale arkuäre Kyphose) 743.
Spiro, Isidore (Ultraviolett-Bestrahlung bei Augenkrankheiten) 206.
Spurr, Ricardo (Röntgentisch für Urologie) 361.
Squires, Bernard Thomas (Einfluß der Belichtung auf Uroporphyrin) 153.
Stacy, Leda J. (Komplikationen nach Radium in Gynäkologie) 141.
Stahel, E. s. Murdoch, J. 642.
Stahl, R., und G. Simsch (Physiologie der Haut. VII.) 604.
Starlinger, W. (Bestrahltes Ergosterin bei Osteomalacie) 739.
Staub, Violet (Kalkgicht) 890.
Staunig, K., und F. v. Herrenschwand (Röntgendifferenzierung des Augapfels) 760.
Stellezky, T. s. Seljakow, N. 469.
Stein, Irving F., and Robert A. Arens (Jodöl und Pneumoperitoneum in Gynäkologie) 183.
Steinbrinck, Walther (Spätlues der Knochen und Gelenke) 676.
Steiner, Paul (Hungerosteomalacie mit Spontanfrakturen des Beckens) 292.
Steinert, Rudolf (Beeinflussung von Lage und Funktion des Herzens durch Thoraxbau und Zwerchfellstand) 65.
Steinhardt, Bianca (Künstliche Menopause) 258.
Steinke, E. s. Hoffmann, G. 397.
Stephan (Röntgentherapie in innerer Medizin) 703.
Stephens, Seldon H. s. Slaughter, William H. 33.
Sterling - Okuniewski, Stefan (Aortenerweiterung) 467.
Stern, C. (Wirkung der Buckyschen Weichstrahlen auf Kaninchenniere) 152.
— Walter G. (Arthritis der Intervertebralgelenke) 295.
Sterzel s. Koch 539, 564.
Stevens, J. Thompson (Cervixcarcinom, kombinierte Behandlung) 776.
— Rollin H. (Strahlentherapie in Dermatologie) 332.
Stewart, G. W., and Roger M. Morrow (Brechung von Röntgenstrahlen in Flüssigkeiten) 408.
— William H. s. Einhorn, Max 634.
— Wm. H. s. Einhorn, Max 635.
Stieböck, Leo (Vaginale Heliotherapie nach Landeker-Steinberg) 847.
Stillman, Ralph G. s. Fellows, Haynes Harold 502.
Stitz, János, und Margit Beyer (Wirkung der ultravioletten Strahlen auf Bienen) 732.
Stoel, G. s. Bonne, C. 672.
Stoian, C. s. Butoianu, M. St. 674.
Stoloff, E. Gordon (Höhlenbildungen im Knochen) 162.
Stoppani, Franco (Periduodenitis) 630.
Stowe, W. R. (Kümmelsche Krankheit) 545.
Strachan, Gilbert I. (Radium bei Cervix-Carcinom) 462.
Strandberg, Ove (Lichtbehandlung der Kehlkopftuberkulose) 397.
Strangeways, T. S. P., and Honor B. Fell (Röntgen-Wirkung auf embryonales Hühnergewebe) 225.
Straus, Francis Howe (Handwurzel-Verletzungen) 162.
Strauss, A. (Radiumbehandlung des kavernösen Hämangioms und der Epulis) 202.
— H. (Chronische Gelenkerkrankungen) 276.
Strömer, Carl (Sonnenlichtwirkung auf Höhe der Nordlichtstrahlen) 148.
Strokoff, F. J. s. Gottlieb, J. G. 115.
Stuber, Bernhard (Klinische Physiologie) 593.
Stümpke (Röntgentherapie bei Mikrosporie) 49; (Thallium-Röntgen-Epilation) 49, 332.
Stumpf, Pleikart (Röntgenstereoskopie) 19, 361; (Messung der Schattentiefe von Röntgendern) 81, 480.
Sugano, Hayashi (Photodynamische Wirkung sensibilisierender Farbstoffe. I.) 735.
Suhrmann, R., und W. Kollath (Absorption ultravioletten Lichtes durch Blut, Plasma und Lipoide) 153.
— Rud., und Werner Kollath (Messungen im sichtbaren und ultravioletten Absorptionsspektrum des Blutes) 153.
Supplee, G. C., and Odessa D. Dow (Antirachitische Eigenschaften von bestrahlter Trokkenmilch) 740.
Surraco, Luis A. (Hufeisenniere) 695.
Surrel (Seriograph) 360.
Sutton, Don C. (Diagnose der kardiovasculären Erkrankungen) 90.
Suzuki, Kozo, and Tadashi Hatano (Einfluß ultravioletten Lichtes auf Wachstum von Tieren) 733.
Sycamore, Leslie K., and George W. Holmes (Endothelmyelom) 523.
Szász, Béla (Gerichtlich-medizinische Beziehungen der Röntgenologie) 356.

Tacquet, M. s. Ameuille, P. 330.
Taipale, Lauri (Röntgenologische Verhältniszahl für Herzgröße) 366.
Takagi, Ikutaro (Durchlässigkeit ungefärbter Gläser für ultraviolette Strahlen) 214.
Takeda, T. (Biologische Wirkung inkorporierter radioaktiver Substanzen) 73.
Talia, Ferdinando (Gastritis gummosa) 35.
Talon, L. R. s. Talon-Chauveau, Marcelle 288.

Digitized by Google

Talon-Chauveau, Marcelle, J. Valtis et L.-R. Talon (Einfluß der Sonnenbestrahlung auf Tuberkulinempfindlichkeit der Haut) 288.
Tancredi, Giuseppe (Exostose der Elle mit intradiaphysärem Wachstum) 298, 811.
Taparelli, Arnaldo (Röntgenstrahlenbehandlung myeloplastischer Neubildung) 516.
Tardieu, André s. Caussade, G. 684.
Tarsis, F. (Lungensyphilis) 99.
Taylor, Henry K. (Ostitis, ein osteogenes Sarkom vortäuschend) 810.
— — — s. Hirsch, I. Seth 636.
— John S. s. Griffith, Harry D. 146.
Tedstrom, M. K., R. C. Bond, W. H. Olmsted and Sherwood Moore (Cholecystographie bei Diabetes mellitus) 379.
Teissier, P. s. Bénard, Henri 205.
Teschendorf, W. (Bestrahlungen des ganzen Körpers bei Blutkrankheiten) 195; (Kaninchen- und Katzenuterus) 484.
— Werner (Bestrahlung des ganzen menschlichen Körpers bei Blutkrankheiten) 703.
Tetley, Ursula, and J. H. Priestley (Koleoptile und phototropische Reaktion) 476.
Thaller, Rudolf (Strahlenschutzröhren) 158; (Erhöhung der Röhrenleistung in Diagnostik) 232.
Thedering (Röntgendosierung in Hautpraxis) 45.
Theilhaber, A. (Biologische Behandlung des Carcinoms) 213.
Thiele, A., und E. Saupe (Pneumonokoniose der Sandsteinarbeiter) 551.
Thies, O. (Lichtschädigung des Auges) 777.
Thomas, A. R. s. Hughes, A. Ll. 411.
— Erich (Idiopathische Choledochuscyste) 314.
— H. B., E. W. Hirsch and E. S. Blaine (Knochenveränderungen nach branchiogenem Carcinom) 435.
— L. H. (Röntgenstrahlen durch Elektronenstoß) 218.
Thompson, W. R. s. Hussey, R. G. 349.
Thoms, Herbert (Röntgendiagnose rachitischer Becken) 27; (Röntgenologische Bekkenmessung) 182.
Thomsen, Oluf (Vererbung von Poly- und Syndaktylie) 721.
Thomson, J. J. (Atomstruktur und Strahlung) 792.
— James (Osteomyelitis der langen Röhrenknochen) 28.
Tillier, Robert, et Henry Tillier (Spastische Zustände des Verdauungskanals) 179, 250.
Tisdall, F. F. (Antirachitische Wirksamkeit des Tageslichtes) 18.
Tobias, E. s. Laqueur, A. 778.
Tollas, Helmut (Madelungsche Knochenerkrankung der Hand) 742.
Tolstoi, Edward (Behandlung der Purpura haemorrhagica mit Quecksilberdampflampe) 396.
Tomanek, Ferd. (Behandlung mit Radium und Röntgenstrahlen) 141.
Tomesku, Ion (Syndaktylie, Synektrodaktylie) 487; (Madelungsche Handgelenksdeformität) 487; (Mißbildungen der Vorderarmknochen) 544; (Mißbildungen des Schädels und der Wirbelsäule) 661.
Topper, Anne s. Fries, Margaret E. 421.
Toulson, W. Houston (Blasendivertikel) 698.
Toussaint (Röntgenuntersuchung mit Lipiodol) 540; (Hernia mediastinopleuralis) 555.
Trail, R. R. s. Burrell, L. S. T. 748.
— — — s. Melville, Stanley 169.
Tran-Nho-Lan s. Solomon 103.
Transier, J. s. Dieterich, W. 626.
Traugott, M. (Behandlung der Uterusmyome) 192.
Trautluft, Rudolf s. Schaum, Karl 346.
Trautner, Heinr., und Heinr. Höcker (Röntgenologische Reliefdarstellung der Magenschleimhaut) 444.
— — s. Höcker, Heinr. 497.
Trendtel (Gummöse Epiphysitis als Spätform der kongenitalen Lues) 294.
Trerotoli, Paolo (Bestimmung des Alters einer Fraktur durch Röntgenbefund) 240.
Tribout et Robert Azoulay (Röntgenbild der normalen Lunge) 818.
Trifonoff s. Zalewsky 656.
Trillat, J.-J. (Bactericide Wirkung der Röntgenstrahlen) 148.
Trillat, Jean J. (Industrielle Anwendungen der Ultraviolettstrahlen) 465.
Trömner (Encephalographie) 756.
Tropea-Mandalari, Ugo (Syphilitische peritracheobronchiale Adenopathien) 466.
Trostler, I. S. (Herzmessung) 91.
Truchot, Pierre (Pyeloskopie) 112.
— — s. Legueu, F. 558.
Trudeau, Francis B. s. Heise, Fred H. 688.
Tschishow, P. s. Mysowsky, L. 345.
Tucker, Gabriel (Instillationsschlauch bei Lipiodol-Bronchoskopie) 369.
Turoo, Adalgiso (Funktionelle Duodenaldivertikel) 313; (Röntgenwirkung auf Konsolidierung von Frakturen) 731.
Turnbull, Arthur (Spina bifida occulta, Appendicitis vortäuschend) 24.
Turrell, W. J. (Heilwirkung der elektrischen Energie) 68.
Tyler, A. F. (Röntgenuntersuchung der Lungen mit Lipiodol) 305.

Uchida, Shigewo (Psoriasis und Lupus erythematosus) 205.
Uffenheimer, A. s. Frick, P. 296.
Uhlenbruck, Paul (Pulmonalstenose) 368.
Uhlmann (Grenzstrahlen) 764.
— Erich (Grenzstrahlen) 512.
Ulesco-Stroganowa, K. (Bindegewebe bei Krebs) 341.
Ullmann, H. J. (Kolloidales Blei bei Krebsbehandlung) 3, 128; (Erkrankungen der Nasensinus) 492.
Ulrici, H. (Kaverne im Röntgenbild) 685.
Unverricht (Röntgenuntersuchung der Lungen) 94; (Infraclavikuläre Infiltrationen) 170.
— W., und E. Freude (Wirkung intravenöser Injektionen auf das Magenbild. II.) 482.
Unverzagt, W. (Organisierter Lungeninfarkt) 494.
Urey, Harold C. s. Ruark, Arthur Edward 793.
Uspensky, A. E. (Grippepneumonien) 683.

Vacek, T. (Licht- und Ultravioletbestrahlungen glatter Muskulatur) 353.
Vadone, A. s. Bonorino, Udaondo C. 404.

Digitized by Google

Vajano, Domenico (Ascaridosis des Verdauungskanals) 36; (Periduodenitis) 249.
Valdigui s. Abelous 287.
Valeeff, Ibrahim (Einfluß von Thorium X auf Senkungsgeschwindigkeit) 13.
Valentin (Exostosenfamilie und Olliersche Wachstumsstörung) 485.
Vallery-Radot, Pasteur Paul Gibert, P. Blamoutier et F. Claude (Röntgentherapie des Asthma bronchiale und nervösen Schnupfens) 838.
Vallette, Albert (Sklerodermie und Hautsteine) 90.
Valls, José (Ischias) 490.
Valtis, J. s. Talon-Chauveau, Marcelle 288.
Vanýsek, F. (Radioaktives Öl) 705.
Vaquez, H., et E. Donzelot (Aortitis abdominalis) 368.
Vasiliu, Ilie (Pflanzentumoren und tierische Geschwülste) 1.
Vedel, Puech et Castagné (Anwendung der Radiumemanation) 393.
Veit, J. (Handbuch der Gynäkologie) 658.
Velde, Gustav (Schattenstreifen in Lungenspitze) 302.
— — und Fritz Litten (Mesenterium commune) 633.
Velikanov, A. s. Izkovič, L. 720.
Venezian, E. (Halsrippe) 674.
Viallet s. Dumolard 249, 313.
— et Jahier (Uterographie, Tubenschwangerschaft) 321.
— s. Portes 538.
— Ch. s. Ferrari, F. 269, 270, 463.
— Charles, et Charles Gaudin (Röntgenbehandlung des Favus) 257, 519.
Vierheller, F. s. Saralegui, J. A. 146, 596.
Vietti, Marco (Psoas im Röntgenbild) 483.
Villers, R. (Kathodenstrahlenröhre) 219.
Vinaj, Andrea (Heliotherapie) 654.
Vincent, Cl., et E. Krebs (Bösartigkeit der Neuroepitheliome) 129.
— Clovis (Türkensattel bei Tumoren der hinteren Schädelgrube) 678.
Vines, H. W. C. (Wirkung des Ultraviolett-Lichtes auf künstliches Plasma) 477.
Vinson, Porter P. (In der Lunge entstandene Fremdkörper im Bronchialbaum) 619.
Vintemberger, P. s. Ancel, P. 416.
Voelcker, F. s. Lichtenberg, A. v. 107.
— Fritz (Röntgendiagnostik der Harnwege) 692.
Voellmy, Hans (Dispersion ultravioletter Strahlen) 147.
Vogel, K. (Knochenerweichung) 293.
Vogt, E. (Röntgenwirkung auf Insulin) 290.
Voigt, J. (Geschützte Silberhydrosole, V.) 351.
Volbert, F. s. Ley, H. 412.
Volicer, L. s. Sedláčková, El. 237.
Vollers, Walter s. Weitz, Wilhelm 21.
Vollmer, H. (Bestrahlte ätherextrahierte Nahrung) 356.
Voorsanger, William C., and Fred Firestone (Röntgenbefund bei Husten) 435.
Vorhees, Irving Wilson (Geschwulst der Gaumenmandel) 267.
Voženílek, Bohuslav (Thymogener Basedow) 465.

Wachtel, Heinrich (Lobäre und interlobäre Lungenprozesse) 683.
Wätjen, J. (Strahlenwirkung auf entzündliche Vorgänge) 570.
Wagenseil, F. (Kastrationsfolgen und Eunuchoidismus beim Mann) 210.
Waggoner, R. W. (Encephalographie) 758.
Wagner s. Pirquet 780.
— Ernst, und Paul Ott (Polarisation spektral zerlegter Röntgenstrahlen) 6.
— Lewis Clark (Ruptur des Patellarbandes) 615.
— Richard (Bestrahlte Milch bei Säuglingen) 80.
Wahncau, Erica (Röntgenbild bei Bronchialdrüsentuberkulose) 818.
Wakeley, Cecil P. G. (Radiumkrebs des Daumens) 141.
Walchshofer s. Orator, Victor 556.
Wallenius, Matti (Pylorusstenose durch tuberkulöse Drüsen) 689.
Waller, Ivar (Streuung von Strahlung an Atomen) 596.
Wallich s. Sicard 324.
Wallon, E. (Heilung eines Analepithelioms) 461.
Walsh, William H. (Physikalische Therapie im Krankenhaus) 666.
Walter, F. K. (Trigeminusneuralgie) 263.
Walthard (Vorbestrahlung für Operabilität maligner Tumoren) 190.
Walther, Adolf Richard, Albrecht Walther und Otto Sommer (Bestrahlung wachsender Hühner mit ultraviolettem Licht) 673.
Waltuch, Egon s. Maendl, Hans 826.
Wanner, F. (Behandlung der Leukämien) 769.
Warthen jr., H. J. (Fremdkörper im venösen Kreislauf) 787.
Warthin, A. S., and E. A. Pohle (Röntgenwirkung auf Herz) 72.
— Aldred S., and Ernst A. Pohle (Röntgenwirkung auf Herz. I.) 601.
Wassink, W. F. (Osteochondritis juv. coxae) 25.
Wassmer, Eugène (Gasinjektionen von Radiumemanation) 58.
Wasterlain (Blasendivertikel mit Steinen) 318.
Waterman, N. (Cytolyse von Krebszellen und reticuloendotheliales System) 212.
— — und L. de Kromme (Cytolyse beim Krebs. I.) 71.
Watermann, H. (Arthritis deformans des Großzehengelenkes) 296.
Watrin, J. (Lichen planus, medulläre Röntgenstrahlenapplikation und intravenöse Natrium hyposulfitinjektion) 333.
— — et P. Florentin (Speicheldrüsenveränderung als Röntgenwirkung) 729.
Watson, E. C. (Von Röntgenstrahlen ausgelöste Photoelektronen) 531, 532.
— — — and J. A. van den Akker (Von Röntgenstrahlen ausgelöste Photoelektronen) 410.
— H. E. s. Melville, Stanley 169.
— Samuel H. (Direktes Sonnenlicht bei Tuberkulose) 336.
Weber, G. (Cholecystographie bei Kindern) 182.
Webster, David L. (Erzeugung charakteristischer Röntgenstrahlen) 145.
Wegelin (Myelome nach Trauma) 162.
Weigand, Hans (Radium in der Gynäkologie) 579; (Eierstockbestrahlung und zeitlicher Eintritt der Amenorrhöe?) 648.
Weil, S. (Verletzung der Handwurzelknochen) 404.
Weinbren, M. (Ultraviolettlicht bei Herpes) 589.
Weinstock, Mildred s. Hess, Alfred F. 18.

Digitized by Google

Weisblum, Maurice (Lichtbehandlung in Otolaryngologie)717.
Weiß, Armin (Mediastinale Komplikationen nach Oesophagusperforation) 554.
— Rudolf Fritz (Arterielle Hypertonie) 262.
— Soma s. Ritvo, Max 752.
— St., und E. Kolta (Milz bei Blutbildung) 670.
Weisz, Anton, und Ernst Koppenstein (Spontaner Pneumothorax) 303.
Weitz, Wilhelm, und Walter Vollers (Beeinflussung des Magens und Darms durch Adrenalin) 21.
Wentzel, Fritz (Prüfung photographischer Emulsionsgelatine) 805.
— Gregor (Comptoneffekt. II.) 7.
Werenskiold, Baaken (Epiphysenlösungen) 675.
Werner, F. F. (Monochromatisches Lichtfilter als Ersatz für Na-Licht) 652.
— P. (Fehldiagnose in Strahlenbehandlung angeblicher Myome) 193; (Myome, Strahlenbehandlung) 835.
— R. (Strahlenbehandlung des Blasenkrebses) 189.
Wernhart, K. (Röntgeneinfluß auf Pflanzen) 414.
Wessely, E. (Tuberkulose der Zunge) 206; (Behandlung der Schleimhauttuberkulose mit künstlichem Sonnenlicht) 396, 718.
Wesson, Miley B. (Bösartige Tumoren des Hodens und Scrotums) 331.
Westerborn, Anders s. Laurell, Hugo 634.
Wetterer, Josef (Röntgenbehandlung bösartiger Geschwülste) 47.
Wetthauer, August s. Roggenbau Christel 15.
Weyl, L. s. Kotzareff, A. 802.
Wheatley, L. F. (Ungehärtete Kapseln für Cholecystographie) 315.
Whitaker, Raymond A. s. Nietz, A. H. 479.
White, Edward Wm. (Hydronephrotische Doppelniere mit gespaltenen Megaloureteren) 110.
— William Crawford (Operationen wegen Brustdrüsenkrebs) 830.
Whitfield, Arthur (Sarkomatosis cutis und Mycosis, Röntgenbehandlung) 333.
Whitlock, S. B. (Röntgenologische Schädelpathologie) 159.
Wickham s. Roussy 515.
— Ives-Louis s. Laborde Simone 385.
Widakovich, V. s. Pavlovsky, A. J. 710.
Widmann, B. P., and G. E. Pfahler (Zuckerinjektion während Strahlenbehandlung) 127.
— Bernard P. s. Pfahler, George E. 764.
Wiegels, W. (Röntgentiefentherapie der Myome und Metropathien) 767.
Wiese, O. (Bronchiektasie im Kindesalter) 244.
— Otto (Nichttuberkulöse intrapulmonale Höhlenbildungen) 819.
Wigoder, Sylvia s. Pilger, W. 474.
— — B. (Einfluß der Röntgentiefenbehandlung auf Blutdruck bei bösartigen Erkrankungen) 475.
Wildbolz, H. s. Lichtenberg, A. v. 107.
Wilder, Josef (Brachialgie) 405.
Wilensky, Abraham O. (Akute Epiphysitis) 87.
Wilhelm, R. (Mangelhafte Entwicklung des Os naviculare) 427.
Wille (Iliacaldrüsen beim Collumcarcinom) 724.
— F. C. (Strahlentherapie des Collumcarcinoms) 645.
Williams, Adolfo T. s. Damianovich, Horacio 15.
— John G., and Francis W. Currin (Strahlenbehandlung bei Blasentumoren) 143.
Willich (Epiphysenlösung) 790.
Willis, David A., and Albert Bachem (Röntgenwirkung auf Niere) 539, 671.
Windaus, A. s. Hess, Alfred F. 81.
Winkelbauer, A. (Schädelskelett bei Neurofibromatosis) 490.
Winkler, H. s. Jacobi, L. 561.
Winner, Peter S. (Nichttuberkulöse Lungenerkrankungen) 339.
Winnicka, Kazimiera (Arthropathia psoriatica) 746.
Wintz, Hermann L. (Röntgenwirkung auf endokrine Drüsen) 648.
Winzer, H. Th., and W. Melzer (Krebs und geophysikalische Ausstrahlung) 665.
Wischnowitzer, Leon (Fibrinkörper im Pneumothoraxraum) 827.
Wishner, Joseph G. (Doppelseitige Coxa vara) 85.
Withers, Sanford, and John R. Ranson (Radiumbehandlung bei Hämangiomen) 583.
Witwer, E. R. s. Cooley, Thomas B. 678.
Woerden, J. van (Echinokokkus der Wirbelsäule) 744.
Wohlers, Henri s. Fischer, Roger 63.
Wohlgemuth, J. (Fermente der Haut, VIII.) 352.
Wolf, J. E. (Ableitungsbronchus tuberkulöser Kavernen) 439, 495.
— Franz (Elektronengeschwindigkeiten beim lichtelektrischen Effekt) 347.
— J. E., und Heinz Lossen (Phrenicusexhairese) 554.
Wolfer, John A. (Duodenalstenose) 447.
Wood, Francis Carter (Kombination von kolloidalem Blei und Röntgenstrahlen bei Carcinom) 127.
Woringer, P. (Wirkung der Sonne auf Infektionskrankheiten) 674.
— — et J. Brusset (Einfluß der ultravioletten Strahlen auf Hautreaktion gegenüber Pokkenvirus) 803.
Worms (Lipiodol bei Paradentärcyste) 433.
Wreschner, M., und L. F. Loeb (In Körperflüssigkeiten unlösliches, β-Strahlen aussendendes Präparat) 266.
Wucherpfennig, V. (Dosierung mit der Sabouraud-Tablette und Aluminium-Halbwertschicht) 510, 642.
Wurmser, René s. Henri, Victor 222.
Wynn, W. H. (Lungenfibrose) 821.
Wyser, Dorean D., and Max D. Mayer (Künstlicher Abort durch Röntgenbestrahlung) 193.

Yanagisawa, Nobukata (Encephalographie und Encephalogramm) 759.
Yocom jr., A. L. (Röntgenbehandlung der Prostatahypertrophie) 263.
Young, John Stirling s. Carslaw, James 338.
— R. A. s. Melville, Stanley 169.
— Stephan (Röntgenaufnahmen bei Erkrankungen des Warzenfortsatzes) 639.

Digitized by Google

Yovanovitch, D.-K., et J. d'Espine (Schnelle β-Strahlen radioaktiver Körper) 220.

Zahradnický (Gelenk-Syphilis) 293.
Žakovsky, J. (Röhrenbeanspruchung an verschiedenen Apparattypen) 358.
Zalewsky et Trifonoff (Ultraviolett- und Infrarotstrahlen und Drüsen mit innerer Sekretion) 656.
Zamorani, Vittore (Angeborene Zwerchfellhernie) 625.
Zampa, Giuseppe (Ostitis luetica) 365.
Zanotti, Guido (Radiumbehandlung der Epitheliome) 61.
Zawadowski s. Chaumet, G. 438.
Zdansky, Erich (Plasmocytom) 298; (Röntgenbefunde am normalen Herzen) 813.
Ze, Ny Tsi (Optische Eigenschaften von Quarz unter dem Einfluß des elektrischen Feldes) 223.
Zeiß (Röntgen- und Radiumschädigung der Blase) 198.
Zeiß, Ludwig (Röntgen- und Radiumschädigungen der Blase) 841.
Zeitlin, A. (Röntgentherapie der Hodentumoren) 647.
Žemčužnyj, A. (Übereinstimmung anatomischer Veränderungen mit dem Röntgenbilde) 809.
Zeno, Lelio O. (Wirbelsäulenrheumatismus) 743.
Zénope, B. (Nervöse Schlaflosigkeit, Röntgenbehandlung) 196.
Zerbino, Victor (Bronchopulmonale Veränderungen und asthmatische Neurose) 438.
Ziegler, Mildred R. s. Schlutz, Frederic W. 738.
— O., und W. Curschmann (Qualitätsdiagnose der Lungentuberkulose) 439.
Zimmer (Fremdkörperlokalisation) 364.
Zimmermann, R. (Röntgenologische Darstellung des weiblichen Genitalkanals) 754.
Zimmern, A. (Strahlenbiologie und -therapie der Nebennieren) 704.
Zins, Berthold (Schwangerschaft bei Ductus Botalli persistens) 550.
Zollschan, J. (Kaskadenmagen) 627.
Zondek, Bernhard, und S. Aschheim (Hypophysenvorderlappen und Ovarium) 337.
Zorzi, Pietro (Magensekretion bei Kontrastmahlzeit) 249.
Zuber, A. (Dolichostenomelie) 428.
Zuckermannová-Zichová, Marie (Strahlentherapie des Auges) 327.
Zunz, Edgard, et Jean La Barre (Röntgenwirkung auf Gerinnbarkeit, Zucker- und Calciumgehalt) 10.
Zurhelle, E. (Halter zur Fixierung der Kinderköpfe) 514.
Zwaardemaker, H. (Radiumstrahlen und Automatie) 14; (Bestrahlungsschwelle des Ursprungsreizes im Herzen) 14.
Zweifel, Erwin H. (Strahlenbehandlung der weiblichen Genitaltuberkulose) 569.
Zwicker (Pfannenbodenvorwölbungen) 812.

Digitized by Google

Sachregister.

8 Å-Einheiten-Röntgenstrahlen, biologische Eigenschaften (Saidman) 731.
— -Einheiten, Strahlen von Röntgenröhre für (Dauvillier) 726.
Abdeckbleigummi als Röntgenschutzmittel (Pagenstecher) 538.
Abdomen-Tumoren, Differentialdiagnose (Brakemann) 541.
Abdominale Aortitis, Diagnostik (Vaquez u. Donzelot) 368.
— Störungen, Brustorgane bei (Buckstein) 94.
— Tuberkulose, Pneumoperitoneum bei (Rupprecht) 107.
Ableitungsbronchus tuberkulöser Kavernen (Wolf) 439, 495.
Abort, künstlicher, durch Röntgenstrahlen, Einleitung (Wyser u. Mayer) 193.
Absceß, appendicitischer, Röntgenbild (Ritvo)179.
—, chronischer, der langen Röhrenknochen, diaphysäre Form (Chiasserini) 293.
—, Leber-, pleuropulmonales Syndrom bei, Röntgenbild (Fiessinger u. Casteran) 828.
—, multipler, in Bauchhöhle nach Appendicitits, Röntgendiagnose bei (Laurell u. Westerborn) 634.
—, Senkungs-, vom 4. Lendenwirbel ausgehend (Mezzari) 431.
—, Zahn-, Ultraviolettlicht bei (Folstein) 207.
Absorption und Geschwindigkeitsverminderung der β-Strahlen (Madgwick) 598.
—, zweier Medien, Lichtverteilung bei (Langedijk) 471.
— -Messung im Ultraviolettlicht durch Photometrie (Ley u. Volbert) 412.
—, Porphyrine-, im Ultraviolettlicht (Hausmann u. Krumpel) 351.
— von Resonanzstrahlung in Quecksilberdampf (Hughes u. Thomas) 411.
— von Röntgenstrahlen (Richtmyer) 726.
— von Röntgenstrahlen in Aluminium, Messung über Unstetigkeit (Gärtner) 217.
— von Röntgenstrahlen und biologische Wirkung von verschiedenen Strahlenqualitäten (Jacoby) 796.
— von Röntgenstrahlen und chemische Bindung (Morehouse) 8.
— von Röntgenstrahlen in verschiedenen Elementen (Jönsson) 667.
— von Röntgenstrahlen und mehrfache Ionisation der Atome (Alexander) 794.
— von Röntgenstrahlen, Schwankungen bei (Kirchner) 408.
— von Röntgenstrahlen großer Wellenlänge, Messung (Martin) 217.
— der β-Strahlen durch Materie (Fournier) 219.
Absorption, Ultraviolettlicht-, durch Blut, Plasma und Lipoide (Suhrmann u. Kollath) 153.
—, Ultraviolettlicht-, von Cornea und Linse (Hoffmann) 420.
—, Ultraviolettlicht-, von Krystallen (Hilsch) 223.
—, Ultraviolettlicht-, des Liquor, spektroskopische Untersuchungen (Damianovich u. Pirosky) 15.
— von Zuckerlösung bei Ultraviolettlicht und Konstitution des Zuckers (Niederhoff) 351.
Absorptionsspektrum des Corodenin im Ultraviolettlicht (Niederhoff) 533.
— physiologischer Flüssigkeiten im Ultraviolett (Reinhard) 352.
—, Röntgen-, Abhängigkeit von chemischer Bindung (Aoyama, Kimura u. Nishina) 344.
— von Ultrarot in Blut und Gelatine (Risler u. Foveau de Courmelles) 288.
L-Absorptionssprünge des Silbers (Kellström) 218.
Aceton- und Radiumbehandlung bei Uteruscarcinom (Gellhorn) 710.
Acetylcellulose, Röntgenuntersuchung einer technischen Probe von (Jancke) 345.
Achondroplasie s. Chondrodystrophie.
Achylia gastrica und Spondylitis deformans (Eastwood) 488.
Adamantinom (Angerer) 434.
Adenocarcinom-Implantation bei mit bestrahltem Tumorbrei vorbehandelten Tieren (Segale) 473.
— der Mamma, Röntgenbehandlung, Histopathologie (Giuliani) 253.
Adenoide Wucherungen, Röntgen- und Ultraviolettlichtbehandlung bei (Denman) 774.
Adenom, Prostata-, Röntgenbehandlung (Compañ) 53.
—, Prostata-, Tiefenbehandlung (Ponce de Léon) 839.
Adenomyositis des Septum rectovaginale, Radiumbehandlung (Heineberg) 394.
Adenopathie, peritracheobronchiale, syphilitische, bei Kindern (Tropea-Mandalori) 466.
Adnexerkrankung, Elektrolyse des radioaktiven Fango und Toricerias bei (Iribarne u. Sardi) 713.
—, entzündliche, Behandlung (Baer) 191.
Adnextuberkulose, Höhensonne bei (Martinico) 206.
—, Röntgenbehandlung (Keller) 130; (Baer) 455; (Molnár) 649.
Adrenalin-Einfluß auf Magen und Darm (Weitz u. Vollers) 21.
— -Quaddel nach Quarzlampenbestrahlung und Sonnenbädern (Messerle) 419.
Ätherextrahierte bestrahlte Nahrung (Vollmer) 356.

Digitized by Google

Äußere Radiumbehandlung (Dautwitz) 61.
Agastrie (Linhart) 443.
Agglutinine-Bildung im Blut, Röntgenwirkung auf (Bonanno) 71.
—, spezifische, Röntgenwirkung auf Bildung von (Hempel) 70.
Agglutinogene Fähigkeit mit elektropen Farben behandelter Bakterien, Sonnenstrahlenwirkung auf (Skrop) 803.
Aklasie, diaphysäre (Crook) 434.
Akne, Jod-, nach Bronchographie (Belote) 306.
— vulgaris, Behandlung (Ledermann) 699.
Akromegalie, Atlas-Spaltbildung bei (Carando) 291.
— und Eunuchoidismus (Scherk) 160.
Aktinität, relative, von Lichtquellen und Farbtemperatur des Magnesiumlichtes (Edler) 347.
Aktinometer, Michelson-Marten-, Berechnung der Werte (Pfleiderer) 468.
Aktinomykose [Handbuch der Urologie] (v. Lichtenberg, Voelcker u. Wildbolz) 107.
—, Radiumbehandlung (Cornioley u. Fischer) 201.
— der Wirbelsäule (Simpson u. McIntosh) 27.
Aktivierung, antirachitische, von Cholesterol, durch Kathodenstrahlen (Knudson) 230.
—, antirachitische, der Milch, an Sterine gebunden? (Edelstein) 354.
— von Cholesterinfraktionen durch Ultraviolettlicht (Hess u. Anderson) 737.
Aleukämische chronische Myelose, Röntgenbehandlung (Ginsburg) 769.
— Myelose und Osteosklerose (Iores) 428.
Alkalireserve des Blutes bei Kindern, Ultraviolettlichtwirkung auf (Leenhardt u. Chaptal) 286, 352.
Allgemeinwirkung bei Röntgenbehandlung des Carcinoms (Holzknecht) 725.
Alphastrahlen s. Strahlen.
Altersstar durch kurzwelliges Licht (Birch-Hirschfeld) 777.
Aluminium-Antikathode, reflektierte und sekundäre Elektronen bei (Brinsmade) 410.
— -Halbwertschicht und Dosierung mit Sabouraud-Tablette (Wucherpfennig) 510, 642.
— und Kupfer, Filterwirkung (Mallet u. Nicolle) 325.
—, Messung der Unstetigkeit der Röntgenstrahlenabsorption in (Gaertner) 217.
Alveolarpyorrhöe, Ultraviolettlicht bei (Folstein) 207.
Amenorrhöe nach Ovarialbestrahlung, Schwangerschaft nach (Holtermann) 522.
—, zeitlicher Eintritt, und Ovariumbestrahlung, Beziehung (Weigand) 648.
Amöbiasis des Hüftgelenks (Niño u. Masucci) 28.
Anaemia autotoxica perniciosiformis und temporäre Röntgenkastration (Bajoński) 703.
Anämie, Milzvergrößerung und Knochenveränderung bei Kindern (Colley, Witwer u. Lee) 678.
—, perniziöse, Leberdiät und bestrahltes Ergosterin bei (Rosenow) 231.
—, perniziöse, Ultraviolettlichtwirkung auf Toxin der (Macht) 76.
— durch radioaktive Substanzen, Histopathologie (Martland) 140.
Anaglyphenverfahren der Röntgenstereoskopie (Aumont) 806.
Anastomose, Blutgefäß-, zur Untersuchung der indirekten Röntgenwirkung (Ferroux, Gayet u. Jolly) 280.
Anatomie des Kindes, Handbuch (Peter, Wetzel u. Heiderich) 209.
—, pathologische, Grundriß (Herxheimer) 530.
—, pathologische, der Wirbelsäule (Schmorl) 209.
—, Röntgenologie in (Bardeen) 234.
— des Tubensphincter (Rømcke) 235.
— der Wirbelsäule (Carey) 236.
Anencephalus, Röntgendiagnose (Morney) 508.
Aneurysma der Aorta ascendens und Stenose der Arteria pulmonalis (Presser) 548.
— der Aorta thoracica (Campione) 92.
—, Aorten-, intraperikardiales (Martini u. Ioselevich) 92.
—, Aorten-, Tuberkulose, vorgetäuscht durch (Génévrier u. Descomps) 368.
— der Arteria poplitea, Röntgenbild (Guinet) 369.
—, Herz- (Kalisch) 366; (Kirschmann) 550.
—, Vorhof- (Mahaim) 366.
Aneurysmatische Vorhoferweiterung (Bramwell u. Duguid) 814.
Anfangsevakuation des Magens, Röntgenuntersuchung (Salzmann) 497.
Angiom, kavernöses (Santoro) 618.
—, Radiumbehandlung (d'Halluin) 395; (Robinson) 580.
—, Wirbel- (Makrycostas) 488.
Ankylose des Unterkiefers (König) 812.
Anomalie, Lage-, des Magens (Eisenstein) 103.
— der Lendenwirbel (Fraikin u. Burill) 290.
—, Rippen- (Rosselet) 807.
—, Schädel-, und physiologische Störungen (Schüller) 297.
—, Wirbelsäulen- (Carey) 236.
Anorganische Kolloide, Röntgenuntersuchung (Böhm) 344.
Antikathode, Aluminium-, reflektierte und sekundäre Elektronen bei (Brinsmade) 410.
Antirachitische Aktivierung von Cholesterol durch Kathodenstrahlen (Knudson) 230.
— Aktivierung der Milch, an Sterine gebunden? (Edelstein) 354.
— Eigenschaften und Photoaktivität von Ölen (Rekling) 78.
— Fraktion aus ultraviolett bestrahltem Cholesterin, Isolierung von (Nitzescu, Popoviciu u. Denes-Goetz) 81.
— Wirksamkeit und Dielektrizitätskonstante von ultraviolett bestrahlten Cholesterinlösungen (Ellinger) 289.
— Wirkung von bestrahltem Cholesterin, Ergosterin und anderen Stoffen (Hess) 80; (Hess u. Windaus) 81.
— Wirkung von bestrahltem Cholesterin und Phytosterin (Hess u. Anderson) 737; (Hess u. Sherman) 737.
— Wirkung von bestrahltem Ergosterin (Ay) 231.
— Wirkung von in Kohlensäureatmosphäre bestrahlter Milch (Scheer u. Rosenthal) 739.
— Wirkung von bestrahltem Milchpulver (Eddy) 79.

Digitized by Google

Antirachitische Wirkung von monochromatischer und regionärer Ultraviolettbestrahlung (Hess u. Weinstock) 18.
— Wirkung von monochromatischem Ultraviolettlicht und abgegrenzten Ultraviolettlichtbezirken (Hess u. Anderson jr.) 738.
— Wirkung des Tageslichts (Tisdall) 18.
— Wirkung von bestrahlter Trockenmilch (Supplee u. Dow) 740.
— Wirkung ultravioletthestrahlter Milch (Gillern u. Hussa) 739.
Antirachitisches Vitamin (Holtz) 289.
Anus-Epitheliom, Radiumbehandlung (Wallon) 461.
Aorta abdominalis, Arteriosklerose der (Jacoby) 816.
— -Aneurysma, intraperikardiales (Martini u. Joselevich) 92.
— -Aneurysma, Tuberkulose vorgetäuscht durch (Génévrier u. Descomps) 368.
— ascendens-Aneurysma und Stenose der Arteria pulmonalis (Presser) 548.
—, Blutdruckerhöhung an, radiologische Zeichen (Rosselet u. Mahaim) 166.
— -Erweiterung (Sterling-Okuniewski) 467.
— und Herz bei Lastträger, Röntgenbild (Podkaminsky) 165.
—, Isthmusstenose (Roesler) 166.
—, Röntgenuntersuchung (Nichols) 92.
—, Röntgenuntersuchung [Entgegnung gegen Erdélyi] (Laqueur u. Kimmerle) 165.
—, Röntgenuntersuchung bei Kindern (Arce u. Arce) 367.
— -Syphilis, Klinik und Therapie (Schlesinger) 787.
— thoracica, Aneurysma (Campione) 92.
Aortenbogen, Verzweigungsformen (Lassila) 403.
Aortensymptome der Syphilis congenita bei Kindern (Martagão Gesteira) 815.
Aortitis abdominalis, Diagnose (Vaquez u. Donzelot) 368.
Aphasie, Bestimmung des affizierten Gehirnrindenteiles durch Schlüsselröntgenogramm (Bertwistle) 322.
Apparat, Aufnahme-, für Ventrikulographie (Mceuen) 322.
—, Bestrahlungs-, zahnärztlicher (Leix) 845; (Münzesheimer) 845.
—, Diagnostik-, Spannungsverdoppelung bei (Gebbert) 157.
—, Hochfrequenz-, für Röntgendiagnostik (Du Prel) 232.
— zur Röntgendosis-Messung (Clark) 46.
—, Röntgen-, und Tiefendosis-Verteilung, Beziehung (Nasledow u. Kačura) 644.
— -Typen, Prinzipielles [Phasenverschiebung beim Halbwellenapparat] (Spiegler) 155.
— zur Verkleinerung von Stereoaufnahmen (Dioclès) 159.
— -Typen, verschiedene, Röhrenbeanspruchung an (Žakovsky) 358.
Apparatleistung in Röntgendiagnostik, Vergrößerung der (Bourgeois) 804.
Apparatur, Röntgen-, für krystallographische Untersuchungen (Böhm) 156.
Appendicitis, chronische, Magenstörung infolge (Poenaru Caplesco) 178.
—, chronische, Röntgenbefund (Fonio) 631.
—, chronische, Röntgendiagnose (Chapman) 690.
—, Extrauterinschwangerschaft und Cholecystitis, Differentialdiagnose (Eisenklam) 319.
—, multiple Abscesse in Bauchhöhle nach, Röntgendiagnose (Laurell u. Westerborn) 634.
—, reflektorische Dyspepsie bei (Praagst) 449.
— vortäuschende Spina bifida occulta (Turnbull) 24.
Appendicitischer Abceß, Röntgenbild (Ritov) 179.
Appendix-Divertikel, entzündliches (Crespellani) 448.
— bei Kindern, Röntgenuntersuchung (Siegl) 448, 631.
—, röntgenologische Darstellung (Görl) 36.
—, Röntgenuntersuchung (Frigyer) 631; (McGuffin) 753.
Arachnodaktylie und andere Mißbildungen (Zuber) 428.
Archusia [vitaminähnliches Prinzip] bei Wachstum der langen Röhrenknochen in der Kindheit (Harris) 86.
Arm, Mißbildung (Shore) 608.
Arsen-Wirkung auf Strahlen- und Wasserhämolyse (Löhner) 286.
Arteria poplitea-Aneurysma, Röntgenbild (Guinet) 369.
— pulmonalis-Insuffizienz, röntgenologische Zeichen (Schwartz) 91.
— pulmonalis-Sklerose, Herzbild bei (Bordet) 367.
— pulmonalis-Sklerose, Röntgendiagnostik (Dietrich) 816.
— pulmonalis, Stenose (Roesler) 166; (Uhlenbruck) 368.
— pulmonalis-Stenose infolge Bronchialdrüsenerkrankung (Pedrinoni) 368.
— pulmonalis-Zirkulation, Veränderung der, und Hilustuberkulose, röntgenologische Differentialdiagnose (Baum u. Mebel) 621.
Arterielle Encephalographie bei Gehirntumoren (Moniz) 759.
Arteriosklerose der Aorta abdominalis (Jacoby) 816.
Arteriosklerotische Extremitäten, Knochen bei (Cone) 678.
Arthritis deformans an Fußgelenken Jugendlicher (Pitzen) 547.
— deformans des Großzehengrundgelenks (Watermann) 296; (Kuh) 433.
— deformans und neuropathische Gelenkerkrankung (Axhausen) 813.
— deformans, Röntgenbehandlung (Cardinale) 388.
— gonorrhoica, Röntgenbehandlung (Guhrauer) 191.
— der Halswirbelsäule, Kopfschmerzen durch (Holbrook) 365.
—, Hüftgelenk-, und Knochenformveränderung bei Kindern (Duvernay) 679.
— der Intervertebralgelenke (Stern) 295.
— und Röntgenmenopause (Corscaden) 133.
—, Wirbel-, Ischias infolge (Valls) 490.

Digitized by Google

Arthropathia psoriatica (Bartoš) 297; (Winnicka) 746.
Arthropathie, syphilitische, und typhöse Ostitis (Mourgue-Molines) 241.
— bei Syringomyelie (Esau) 433.
Ascaridiasis des Magendarmkanals (Vajano) 36.
Astereognosie und Jacksonsche Epilepsie infolge Glioms, Encephalographie (Alurralde, Sepich u. Dowling) 42.
Asthma, Bestrahlung mit gefiltertem Quarzlicht des Ganglion sphenopalatinum bei (Meyersburg) 398.
— bronchiale, Blutuntersuchung nach Röntgenbestrahlung (Müller) 387.
— bronchiale, Röntgenbehandlung (Podkaminky) 196; (Gerber) 574; (Vallery-Radot, Gibert, Blamoutier u. Claude) 838.
—, Brustorgane bei, Röntgenbefund (Manges u. Hawley) 32, 307.
— mit Hyperthyreoidismus, Röntgenbehandlung (Jugenburg) 52.
— bei Kindern, Ultraviolettlichtbehandlung (Duprez u. Fonteyne) 206.
— bei Kindern, Ursache (Cunningham) 437.
—, Ultraviolettlicht bei (Saidman) 397, 588.
Asthmatische Neurose infolge bronchopulmonaler Veränderung beim Kinde (Zerbino) 438.
Atelektasen (Hofman) 683.
—, Lungen-, doppelseitige (Bergamini u. Shepard) 173.
—, Lungen-, postoperative (Smith u. Davidson) 370.
— und Pleuraexsudat bei Lungencarcinom (Kornblum) 373.
Atemnot feuchthäutiger Tiere im Licht der Quarzquecksilberlampe (Merker u. Bräunig) 285.
Atlas, Rotationsluxation (Jackson) 292.
— -Spaltbildung bei Akromegalie (Carando) 291.
Atmosphäre, obere, Ionisation in (Hulburt) 147.
Atmungsorgane, Syphilis der, und endokrine Drüsen (Schlesinger) 659.
— -Syphilis bei Kindern (Navarro u. Beretervide) 827.
Atome, mehrfache Ionisation und Röntgenstrahlenabsorption (Alexander) 794.
— -Ladungszustand vor Lichtemission (Rupp) 346.
—, radioaktive, in sauren Lösungen (Chamié) 411.
—, Streuung von Strahlung an (Waller) 596.
—, Verzögerungskräfte auf α-Strahlen, einwirkend durch (Rosenblum) 598.
— -Zertrümmerung durch α-Partikel (Kirsch u. Pettersson) 5; (Pettersson) 5.
Atomkerne-Polarisierbarkeit und Ursprung der γ-Strahlen (Kuhn) 6.
Atomradius und photoelektrischer Effekt (Gapon) 146.
Atomspektrum-Erregung durch Elektronen hoher Geschwindigkeit (Dymond) 219.
Atomstruktur und Strahlung (Thomson) 792.
Atomtrümmer kurzer Reichweite (Kirsch u. Pettersson) 5.
Atonie, Magen-, Hypophysin bei (Königsberger) 104.
— des Oesophagus (Pratje) 442.
Atresie, Choledochus-, nachgewiesen durch Lipiodoldarstellung bei Gallenfistel (Ronneaux) 40.
Atrophie, Knochen-, Sudecksche (Segre) 611.
Atropin zur Verbesserung der Darstellung bei Cholecystographie (Grebe) 637.
Aufhellung, persistierende, der Lungenspitzen: Kreuzfuchs-Phänomen (Pezzotti) 370.
Aufladevorrichtung, Fern-, für Wulfsches Ionometer (Mühlmann) 46.
Aufnahme-Apparat für Ventrikulographie (Mœuen) 322.
— und Durchleuchtungsgerät, umlegbares, der Firma Gaiffe-Gallot-Pilon (Belot) 805.
— und Durchleuchtungsgerät, universelles, der Firma Ropiquet (Roycourt) 804.
—, frontale, der oberen Brustwirbelsäule (Bársony u. Koppenstein) 159.
— -Gerät für Stereoaufnahmen (Pohlmann) 158.
—, gezielte, in Röntgendiagnostik der Lungen (Klingenstein) 826.
—, isolierte, des Kiefergelenks (Czunft) 88.
—, Lungen-, mit Weichstrahlen (Chantraine) 682.
—, Lungenspitzen-, Technik (Colaneri) 369.
—, R-Dosis bei (Chantraine u. Profitlich) 361.
—, Röntgen-, des Beckens bei Mammacarcinom (Bendick) 489.
—, Röntgen-, von Femurfrakturen (Faltin) 163.
—, Röntgen-, der unteren Hals- und oberen Rückenwirbel, Technik (Bársony u. Koppenstein) 24.
—, Röntgen-, bei Kindern, Schutztisch für (Glowacki) 82.
—, Röntgen-, Lagerungstisch mit Fixierschiene für (Freund) 82.
—, Röntgen-, des Processus mastoideus-Felsenbeinmassivs und der Hinterhauptsgegend (Altschul) 807.
—, Röntgen-, des Processus mastoideus mit Serien-Platten-Wechsler (Donaldson) 640.
—, Röntgen-, Profil-, des Opticuskanals (Goalwin) 563.
—, Röntgen-, Schalter zum sofortigen Übergang von der Röntgendurchleuchtung zur (Reviglio) 233.
—, Röntgen-, mit schattengebendem Ureterkatheter (Millul) 117.
—, Schräg-, der Brustwirbelsäule (Savès) 606.
—, Schwer- und Fern-, Technik (Franke) 478.
—, Serien-, der Duodenumbewegungen (Borcesco, Béclère u. Porcher) 499.
—, Serien-, identische, in Zahnheilkunde (Herulf) 426.
—, Serien-, zur Magenuntersuchung, Röntgenverbrennung bei (Späth) 82.
—, Serien-, bei Pneumonie (Dickinson) 821.
—, Serien-, mit Seriograph (Surrel) 360.
—, Stereo-, Apparat zur Verkleinerung (Dioclès) 159.
— -Technik im Grenzgebiet der Röhrenleistung (Franke) 157.
— -Technik, Ionometer als Belichtungsnormal in (Franke) 478.
— -Technik für Mittelohr, Warzenfortsatz, Nasennebenhöhlen und Keilbeinhöhlen (Graupner) 93.

Digitized by Google

Augapfel s. Bulbus.
Augen-Bestrahlungslampe (Duke-Elder) 271.
— -Erkrankungen, skrofulöse, Quarzlicht bei (Levin u. Gedon) 399.
— -Erkrankungen, Ultraviolettlicht bei (Spiro) 206.
—, Fremdkörper in, Röntgenlokalisation (Henrard) 563; (Richards) 562; (Mertin) 562.
—, Fremdkörper in, skelettfreie Röntgenaufnahme (Camisón) 562.
—, Lichtschädigung (Thies) 777.
—, Röntgendiagnostik, neue Methoden (Altschul) 20.
— -Schutz gegen künstliche Lichtquellen (Raybaud) 399.
—, Strahlenbehandlung (Zuckermannová-Zichová) 327.
Augenheilkunde, Lichtbehandlung in (Passow) 845.
—, Radium in, experimentelle und klinische Untersuchungen (Lane) 393.
—, Röntgenbehandlung in (Horváth) 575.
Augenhöhle s. Orbita.
Ausbildung der technischen Assistentin an medizinischen Instituten (Goldstein) 424.
Austrittsarbeit der Glühelektronen (Michel) 219.
Automatie und Bestrahlung mit weichen Radiumstrahlen (Zwaardemaker) 14.
Autonomes Nervensystem s. Nervensystem, autonomes.
Avena-Keimlinge, vorbelichtete, Wachstum bei phototropischer Krümmung (Beyer) 536.
— -Koleoptile, Lichtempfindlichkeit in (Lange) 287.
—, Lichtwachstumsreaktion von (van Dillewijn) 734.

Baastrup-Johnsen, Röntgendosimeter (Hansen) 762.
Bactericide Lichtstrahlen, Hautpermeabilität, künstlich vergrößerte, für (Pauli u. Kliewe) 655.
— Wirkung von Röntgenstrahlen (Trillat) 148.
Bakterien mit elektropen Farben behandelte, Sonnenlichtwirkung auf agglutinogene Fähigkeit von (Skrop) 803.
Bakterioide der Schaben, Ultraviolettlichtwirkung auf (Neukomm) 75.
Bariumstäbchen, Fistelfüllung mit, Technik (Pokorny) 540.
Barometereffekt der Höhenstrahlung (Kolhörster) 224.
Barytverputz als Strahlenschutz (Portes, Viallet u. Bérard) 538.
Basalzellen-Carcinom des Anus, Radiumbehandlung (Wallon) 461.
— -Epitheliom (Prytek) 188.
Basedow, Jod-, Röntgenbehandlung (Schlesinger) 769.
—, Mesothoriumbehandlung (Gudzent u. Kussat) 200.
— und Osteomalacie (Bernhardt) 161.
—, Röntgenbehandlung (Rother) 334; (Schaldemox u. Fenger) 386; (Polland) 704.
—, thymogener (Vočenílek) 465.
—, thyreotoxische Erscheinungen durch Strahlenbehandlung bei (Cignolini) 521.
Bauch . . . s. a. Abdomen.
Bauchfell s. Peritoneum.
Bauchfellentzündung s. Peritonitis.
Bauchhöhle-Abceß, multipler, nach Appendicitis, Röntgendiagnose (Laurell u. Westerborn) 634.
—, Gazestücke vergessen in, Röntgenbild (Makai) 634.
Bauchhöhlenschwangerschaft s. Extrauterinschwangerschaft.
Bauchorgane, Situs inversus (Le Goff) 751.
Bauhinsche Klappe, Carcinom der, Darmstenose durch (Feissly) 450.
Beanspruchung, Röhren-, an verschiedenen Apparattypen (Zakovsky) 358.
Becken-Carcinom, Behandlung bei Schwangerschaft (de Péretti) 407.
— -Messung, röntgenologische (Thoms) 182; (Martius) 318, 507.
— -Messung, röntgenologische, Bestimmung des Flächeninhalts von Beckeneingängen (Chassel) 755.
—, rachitisches, Röntgendiagnose (Thoms) 27.
—, Röntgenaufnahme bei Mammacarcinom (Bendick) 489.
— -Röntgenbild, Schattenstreifen durch Wismut (Köhler) 616.
— -Spontanfraktur bei Hungerosteomalacie (Steiner) 292.
Beckenbindegewebe-Entzündung, Wirkung kleiner Röntgendosen (Recasens) 835.
Beckenschaufel, Aufhellung in, und Granuloma inguinale (Carty) 299.
Becquerelstrahlen, Verfärbung und Luminescenz durch (Przibram) 222.
Beleuchtung, Dunkelkammer (Eggert) 20; (Kühn) 478, 606.
Belichtetes Tuberkulin, klinische Anwendung (Hausmann, Neumann u. Schuberth) 231.
Belichtung, intermittierende, von Halogensilberemulsionen (Lüppo-Cramer) 669.
—, Kationengehalt der Organe bei (Pincussen) 15.
Belichtungsnormal in Aufnahmetechnik, Ionometer als (Franke) 478.
Benzol und Röntgenbehandlung bei Erythroleukämie (Maldonado) 837.
Berufskrankheit s. a. Gewerbekrankheit.
— der Röntgenologen, Prophylaxe (Rosenzweig) 842.
Bestimmungstabellen für Körperorgane durch Korrelationsverfahren (Rautmann) 814.
Bestrahlte ätherextrahierte Nahrung (Vollmer) 356.
— Eiweißkörper, physikalisch-chemische Untersuchungen (Spiegel-Adolf) 290.
— Eiweißlösung, Lichtschutz durch (Hausmann u. Spiegel-Adolf) 732.
— Kühe [mit Ultraviolettlicht], Rachitisprophylaxe der Milch (Pirquet, Druck u. Wagner) 80.
— Milch in Kohlensäureatmosphäre, antirachitische Wirkung (Scheer u. Rosenthal) 739.
— Milch [mit Ultraviolettlicht], antirachitische Wirkung (Gillern u. Hussa) 739.
— Substanzen bei Rachitis (Mouzon) 738.

Digitized by Google

Bestrahlte Trockenmilch, antirachitische Eigenschaften (Supplee u. Dow) 740.
— Trockenmilch zur Ernährung bei Frühgeburt (Bernheim-Karrer) 79.
Bestrahlter Lebertran, katalytische Wirkung (Schimkus) 737.
Bestrahltes Cholesterin und Ergosterin, antirachitische Wirkung (Hess) 80; (Hess u. Windaus) 81.
— Cholesterin und Phytosterin, antirachtische Wirkung (Hess u. Anderson) 737; (Hess u. Sherman) 737.
— Cholesterin [mit Ultraviolettlicht], Isolierung der antirachitischen Fraktion aus (Nitzescu, Popoviciu u. Denes-Goetz) 81.
— Eigelb [mit Ultraviolettlicht] bei Rachitis (Rohr u. Schultz) 740.
— Ergosterin, antirachitische Wirkung (Ay) 231.
— Ergosterin und Leberdiät bei perniziöser Anämie (Rosenow) 231.
— Ergosterin bei Osteomalacie (Starlinger) 739.
— Ergosterin bei Rachitis (Hottinger) 738.
— Hautcarcinom, Strahlenresistenz (Laborde) 131; (Gaudueheau u. Dano) 132.
— Milchpulver, antirachitische Wirkung (Eddy) 79.
— Öl [mit Ultraviolettlicht], Knochenregeneration während Anwendung von (Allodi) 354.
— Uteruscarcinom, Harnblasenveränderung bei (Heimann) 189.
— Uteruscarcinom, Prognose aus mikroskopischer Untersuchung (Lahm) 254.
Bestrahlung-Anordnung für Röntgenbehandlungapparate (Siemens u. Halske) 564.
— von Collumcarcinom, Carcinomvernichtung bei (Lahm) 800.
—, Einfluß auf Fettstoffwechsel (Kultjugin) 352.
—, endolaryngeale, bei Schluckschmerzen bei Larynxtuberkulose (Eisolt) 718.
— des graviden Uterus, Schwangerschaftsunterbrechung nach (Sachs) 651.
— des ganzen Körpers bei Blutkrankheiten (Teschendorf) 703.
— und Mamma-Carcinom (Gunsett) 566.
—, Methoden (Schreus) 125, 509.
— von Nahrungsmitteln (Rost) 79.
— oder Operation bei Rückenmarktumoren (Peiper) 516.
—, Ovarial-, Einfluß auf Mamma (Homann) 534.
—, Ovarial-, Indikationen (Martius) 649.
—, Ovarial-, Keimschädigung durch (Martius) 521.
—, Ovarial-, Schwangerschaft bei Amenorrhöe nach (Holtermann) 522.
—, Ovarial-, und zeitlicher Eintritt der Amenorrhöe, Beziehung (Weigand) 648.
—, Überlebenskurve einzelner Zellen unter (Mottram) 282.
— -Wirkung auf Oxydationsprodukte des Cholesterin (Schultz, Ziegler u. Morse) 738.
Bestrahlungsansätze für Lichtbehandlung (Porcher) 715.
Bestrahlungsapparate, zahnärztliche (Leix) 845; (Münzesheimer) 845.
Bestrahlungslampe, Augen- (Duke-Elder) 271.
Bestrahlungsschwelle des Ursprungsreizes im Herzen (Zwaardemaker) 14.
Betastrahlen s. Strahlen.
Beugungscontractur nach Kniegelenkresektion bei Kindern (Nussbaum) 790.
Beugungsfiguren, Röntgen-, von Flüssigkeiten und kolloiden Gelen (Clark, Aborn, Brugmann u. Davidson) 6.
Bewegungsimpulse, von Körperoberfläche registrierbar, selbsttätige Einschaltung der Röntgenröhre durch (Schall) 804.
Bienen, biologische Ultraviolettlichtwirkung auf (Stitz u. Beyer) 732.
Bilharzia, Blasenwand-Verkalkung infolge (Häggström) 119.
Bindegewebe und Carcinom, Beziehung (Ullsco-Stroganowa) 341.
—, subcutanes, der Maus, Wirkung der künstlichen Höhensonne auf (v. Möllendorff) 285.
Bindehaut s. Conjunctiva.
Biochemie der Strahlenwirkung (Kroetz) 797, 798.
Bioklimatische Bedeutung der Sonnen- und Himmelsstrahlung (Linke) 207.
Biologie des Carcinoms (Silberstein, Freud, Révész u. Schneid) 277.
— der Kulturen von Tumorgewebe, Röntgenwirkung auf (Roffo) 70.
—, Röntgen-, der Haut (Miescher) 473, 604.
— der Röntgenstrahlen (Kovács) 68.
—, Strahlen-, Handbuch (Lazarus) 401.
—, Strahlen-, der Nebennieren (Zimmern) 704.
Biologisch aktive Ultravioletstrahlung der Sonne, Messung (Hill) 716.
Biologische Behandlung des Carcinoms (Theilhaber) 213.
—, chemische und kolloidale Wirkung von Röntgenstrahlen verschiedener Wellenlänge und Ionisation in Luft (Fricke u. Petersen) 728.
— Indifferenz der Röntgenstrahlen gegenüber Gewebskulturen (Karczag, v. Farkas u. Györgyi) 225, 279.
— Licht-Wirkung, Beeinflussung (Pincussen) 17.
— und physikalische Untersuchungen bei Hautreaktionen (Bachem) 150.
— Radiumwirkung bei Carcinom (Sittenfield) 74.
— Radiumwirkung auf Collumcarcinom bei Fernbestrahlung (Dustin) 672.
— Radiumwirkung bei Fernbestrahlung des Collumcarcinoms (Dustin) 526.
— Röntgenwirkung (Dellepiane u. Badino) 11; (Packard) 533; (Blumenthal u. Böhner) 699.
— Röntgenwirkung und Angriffspunkte der Röntgenstrahlen (Gans) 473.
— Röntgenwirkung auf Carcinom (de Kromme) 418.
— Röntgenwirkung und Gewebeexplantationsmethode (Schubert) 471.
— Röntgenwirkung der Strahlen von 8 Å-Einheiten (Saidman) 731.
— Wirkung inkorporierter radioaktiver Substanzen auf Hoden (Takeda) 73.
— Wirkung der Metalleigenstrahlung (Klövekorn u. Gärtner) 472.
— Wirkung und physikalische Wirkung von Röntgenstrahlen verschiedener Wellenlänge, Beziehung (Glocker) 7; (Iona) 641.
— Wirkung des Ultraviolettlichtes (Rancken) 604.

Digitized by Google

Biologische Wirkung des Ultraviolettlichts auf Bienen (Stitz u. Beyer) 732.
— Wirkung im Ultraviolettspektrum (Peemöller u. Dannmeyer) 15.
— Wirkung von verschiedenen Strahlenqualitäten und Röntgenstrahlenabsorption (Jacoby) 796.
Biologisches Maß der Strahlenwirkung, Hauterythemdosis als (Hausser u. Schlechter) 762.
Blähung des Magens und Kolons, Einfluß auf Herzschatten (Brams u. Arens) 616.
Blair Bell-Methode der Carcinombehandlung mit kolloidalem Blei (Soiland, Costolow u. Meland) 2; (Ullmann) 3.
Blase s. Harnblase.
Blastomykose, Lungen-, Ähnlichkeit mit Tuberkulose (Medlar) 404.
Blausäure-Photolyse durch ungefiltertes und gefiltertes Quecksilberbogenlicht (Andant u. Rousseau) 152.
Blauuwsche Theorie, experimentelle Untersuchungen (Beyer) 536.
Blei, besonntes, Radioaktivität (Marcineanu) 8.
—, kolloidales, bei Carcinom (Ullmann) 3.
—, kolloidales, mit Röntgenbehandlung kombiniert, bei Carcinom (Ullmann) 128; (Wood) 127.
Blende, Bucky-, mit flachem Gitter (de Man) 158.
—, Potter-Bucky-, automatische Fernauslösung (Herdner) 233.
—, Potter-Bucky-, Röntgenstereogramm mit (Hahn) 361.
Blut, Agglutininbildung im, Röntgenwirkung auf (Bonanno) 71.
— -Alkalireserve bei Kindern, Ultraviolettlichtwirkung auf (Leenhardt u. Chaptal) 352.
— -Alkalireserve beim Säugling und Kind, Ultraviolettlichtwirkung auf (Leenhardt u. Chaptal) 286.
— -Cholesterin bei Carcinom, Röntgenstrahlenwirkung auf (Mattick u. Buchwald) 278.
— -Cholesterin, Radiumwirkung auf (Brunton) 229.
— -Gerinnbarkeit, Zucker- und Calciumgehalt, Röntgenwirkung auf (Zunz u. La Barre) 10.
— von Hunden, Kohlenbogenlichtwirkung auf (Mayerson) 422.
— -Leukocyten, Strahlenwirkung auf (Lacassagne u. Gricouroff) 601.
—, Ultrarot-Absorptionsspektren in (Risler u. Foveau de Courmelles) 288.
—, Ultraviolettlichtabsorption durch (Suhrmann u. Kollath) 153.
— -Ultraviolettspektrum, quantitative Messung im (Suhrmann u. Kollath) 153.
— -Untersuchung bei Asthma bronchiale nach Röntgenbestrahlung (Muller) 387.
— -Veränderung, röntgenologische (Leggett) 54.
Blutbild bei Lymphogranulomatose (Aubertin) 66.
— bei Röntgenuntersuchung und -behandlung (Schilling) 327.
Blutbildung, Milz bei (Weiß u. Kolta) 670.
Blutdruck-Erhöhung an Aorta, radiologische Zeichen (Rosselet u. Mahaim) 166.
— -Erhöhung, geheilt durch Bestrahlung der Nebennierenregion (Laubry) 196.
Blutdruck-herabsetzende Wirkung der kombinierten Anwendung von künstlicher Höhensonne und Sauerstoff (Kamano) 352.
— bei Tumoren, Wirkung der Röntgentiefenbehandlung auf (Wigoder) 475.
Bluteiweißkörper, Röntgenwirkung auf (Behrens) 474.
Bluterguß in Geweben, Verkalkung und Verknöcherung (Seeliger) 615.
Blutgefäße s. a. Capillaren und Gefäße.
— -Anastomose zur Untersuchung der indirekten Röntgenwirkung (Ferroux, Gayet u. Jolly) 280.
— -Funktion nach Röntgenbestrahlung (Lazarew u. Lazarewa) 11.
—, Gehirn-, Kontrastdarstellung (Moniz) 166.
—, Kreislauf [Handbuch] (Bethe, v. Bergmann, Embden u. Ellinger) 593.
— -Permeabilität bei Röntgen-Radiumbehandlung maligner Tumoren (Peter) 602.
— -Permeabilität bei Strahlenbehandlung von Tumoren (Peter) 475.
—, Wirkung der Radiumemanation auf (Polák) 283.
Blutkörperchen von Kaninchen, Ultraviolettwirkung auf (Hardy) 733.
—, rote s. Erythrocyten.
Blutkrankheiten, Bestrahlung des ganzen Körpers bei (Teschendorf) 195, 703.
— und Syphilis (Schlesinger) 659.
Blutserum-Absorptionsspektrum im Ultraviolettlicht (Reinhard) 352.
— -Cholesterin nach Röntgenbestrahlung (Hubert) 413.
— -Ionisation, Wirkung der Röntgentiefentherapie auf (Pilger u. Wigoder) 474.
Blutstickstoff bei wegen gynäkologischer Leiden röntgenbestrahlten Personen (Dellepiane u. Badino) 11.
Blutung, Magendarmkanal-, infolge polypoider Tumoren (Marcus) 689.
—, Pubertäts-, Behandlung (Cotte) 260; (Goullioud) 260.
—, Uterus- s. Metrorrhagie.
Blutzucker, Einfluß von Radiumemanation auf (Kocnev) 13.
— -Herabsetzung durch Röntgenstrahlen (David) 72.
— nach Quarzlampenbestrahlung und Sonnenbädern (Messerle) 419.
—, Röntgenwirkung auf (Rother) 798.
Boldin, Wirkung auf Contractilität der Gallenblase (Lattuca u. Nasca) 664.
Botelhosche Reaktion bei Carcinom (Firket u. Schweitzer) 665.
Brachialgie (Wilder) 405.
Branchiogenes Carcinom, Knochenveränderung nach (Thomas, Hirsch u. Blaine) 435.
Brandnarbe, Epitheliom auf, Radiumbehandlung (Roussy, Sorton u. Perrot) 772.
Brechung, Röntgenstrahlen- (Richtmyer) 726.
—, Röntgenstrahlen-, in Flüssigkeiten (Stewart u. Morrow) 408.
Brechungsindex und Totalreflexion von Röntgenstrahlen (Doan) 215; (Edwards) 215; (Prins) 215.

Digitized by Google

Brennfleckgröße und Belastung bei Metalixröhre (Reich u. Spiegler) 156.
British Institute of Radiology und Röntgen-Society, Verschmelzung 154.
Bromsilber-Gelatineschicht der photographischen Platten, α-Teilchen in (Myssowsky u. Tschishow) 345.
Bronchialasthma s. Asthma bronchiale.
Bronchialbaum, in Lunge entstandene Fremdkörper im (Vinson) 619.
—, sichtbarer, bei Pneumonie (Fleischner) 304.
—, Verstreuung von Stoffen durch Husten im (Brown u. Archibald) 662.
Bronchialdrüsen-Erkrankung, Pulmonalstenose infolge (Pedrinoni) 368.
— -Schwellung mit Bronchostenose (Reiche) 304.
— -Tuberkulose der Kinder, Röntgenbild (Wahncau) 818.
Bronchialerweiterung s. Bronchiektasie.
Bronchiektasie unter dem Bilde von mediastinaler Pleuritis, Bronchographie (Debré u. Marie) 305.
—, Bronchographie (Schilling) 246; (Armand-Delille) 305; (Hedblom) 493.
— u. Erkrankung der Nasennebenhöhlen (Clerf) 304.
— im Kindesalter (Wiese) 244; (Findlay u. Graham) 435; (Schlack) 436; (Duken) 492; (Brown) 620.
— und Pleuritis mediastinalis, Differentialdiagnose (Sergent u. Bordet) 30.
—, seltener Fall (Milani) 168.
—, trockene (Reinberg) 244, 820.
Bronchien, anastomosierende, in Lunge (Miller) 274.
—, Röntgenuntersuchung s. Bronchographie.
— -Tumor, primärer gestielter (Heine) 723.
Bronchitis, Capillaren-, und Miliartuberkulose, Differentialdiagnose (Roch u. Frommel) 492.
—, chronische, Röntgenbehandlung (Gerber) 574.
— und Peribronchitis amoebiana (Haberfeld) 619.
Bronchographie (Forestier) 93; (Chandler) 369; (Murakami, Nishida u. Miyata) 369.
— bei Bronchiektasie (Hedblom) 493.
— bei Bronchektasie unter dem Bilde von mediastinaler Pleuritis (Debré u. Marie) 305.
— bei Bronchiektasie im Kindesalter (Wiese) 344; (Findlay u. Graham) 435; (Schlack) 436; (Duken) 492; (Brown) 620.
— bei Bronchiektasie und Lungenhöhlen (Armand-Delille) 305.
— bei Bronchiektasie und Pneumothorax (Schilling) 246.
— bei trockenen Bronchiektasien (Reinberg) 244, 820.
—, Instillationsschlauch bei (Tucker) 369.
—, Jodacne nach (Belote) 306.
— mit Jodöl und Jodipin (Lorey) 168.
— bei Krankheiten des Bronchopulmonaltraktes, Wert der (Ballon u. Ballon) 820.
— bei Lungenerkrankungen (Miller u. Eglee) 244.
—, Methode (Boine u. Guns) 306.
— bei Röntgenuntersuchung der Lungen (Gyler) 305.
—, Schädigung bei Jodölinstillation in Luftwege (Grill) 493.
Bronchographie bei Tuberkulösen (Forestier) 30.
— mit Wismutsubcarbonat und Lipiodol (Lasker) 436.
Bronchopneumonie, tuberkulöse, Röntgensymptom (Jaquerod u. Ellman) 552.
Bronchopulmonale Veränderung, asthmatische Neurose beim Kinde infolge (Zerlino) 438.
Bronchopulmonaltrakt, Krankheiten des, Bronchographie (Ballon u. Ballon) 820.
Bronchostenose und Bronchialdrüsenschwellung (Reiche) 304.
Bronchus, Ableitungs-, tuberkulöser Kavernen (Wolf) 439, 495.
— -Carcinom und regionäre Metastasen, Röntgendiagnose (Lenk) 174.
— -Fibrom (Burrell u. Trail) 748.
—, Fremdkörper in (Baxter u. Macdonald) 31.
— -Stenose und Pleuraschwiele (Faltitschek) 168.
— -verschließende Steine (Vinson) 619.
Bruch s. Fraktur.
Bruchsack der Hernia hiatus oesophagei, Adhäsionsnachweis im, epikardiales Traktionsdivertikel (Herrnheiser) 689.
Brunstzyklus nach Röntgensterilisation, Bestrahlung von Mäusen während Schwangerschaft und Lactation (Parkes) 671.
Brustbein s. Sternum.
Brustdrüse s. Mamma.
Brustfell s. Pleura.
Brusthöhle-Tumoren s. intrathorakale Tumoren.
Brustkorb s. Thorax.
Brustorgane bei abdominellen Störungen (Buckstein) 94.
— bei Asthma, Röntgenbefund (Manges u. Hawley) 32, 307.
Brustwirbel, 1., Deformierung mit Verringerung der Halswirbel (Loubat, Cloup u. Fischer) 85.
Brustwirbelsäule, obere, Röntgenuntersuchung [frontale Aufnahme] (Bársony u. Koppenstein) 159.
—, Schrägaufnahme (Savès) 606.
Brustwunden, Heliotherapie (Singer) 64.
Bucky-Blende mit flachem Gitter (de Man) 158.
— -Potterblende automatische Fernauslösung (Herdner) 233.
— -Potterblende, Röntgenstereogramm mit (Hahn) 361.
Buckysche Weichstrahlen s. Grenzstrahlen.
Buckytisch und urologischer Tisch kombiniert (Lysholm) 158.
Bulbus duodeni, Röntgenbild (Sielmann) 177.
—, Röntgendifferenzierung (Staunig u. v. Herrenschwand) 760.
—, Röntgenlokalisation (Comberg) 562.
Bulbusabschnitt, vorderer, skelettfreie Röntgenaufnahme (Beck) 562.

Cäsiumdampf, Ionisierungswirkung von Ultraviolettlicht in (Little) 146.
Calcaneus-Fraktur (Fiorini) 744.
— -Fraktur, typische Form (Speed) 163.
— und Os naviculare, Verschmelzung (Radgley) 363.
—, Periostitis des Tuber (Braizew) 29.
Calcaneussporn, Histologie (Frejha) 29.
Calcinosis universalis (Masuda) 340.

Digitized by Google

Calcium-Gehalt des Blutes, Röntgenwirkung auf (Zunz u. La Barre) 10.
— und Licht- und Ultraviolettbestrahlung glatter Muskulatur, Beziehung (Vacek) 353.
— und Phosphorgleichgewicht, Einfluß bestrahlten Cholesterins auf (Hess u. Sherman) 737.
— -Stoffwechsel bei Erkrankung, Ultravioletlichteinfluß auf (Firth u. Russell) 418.
Calciumspiegel im Serum bei Tuberkulose, Wirkung der Heliotherapie auf (Piontkovskij u. Ljubimov) 336.
Canalis incisivus, Röntgenbild (Parma) 163.
— opticus, Pathologie des Nervus opticus im, Röntgenstereoskopie (Bertolotti) 563.
— opticus, Röntgenuntersuchung (Goalwin) 759.
Cantharidenpflaster, Hautempfindlichkeit gegen, nach Röntgenbestrahlung (Meyer) 535.
Capillaren ... s. a. Blutgefäße und Gefäße.
Capillarbronchitis und Miliartuberkulose, Differentialdiagnose (Roch u. Frommel) 492.
Capillaroskopie der Haut von Röntgenologen (Lazarew) 520.
— bei Heliotherapie (Naranović) 336.
Capsula fibrosa (Fuchs) 639.
Carcinom, Adeno-, Implantation bei mit bestrahltem Tumorbrei vorbehandelten Tieren (Segale) 473.
—, Adeno-, der Mamma, Röntgenbehandlung, Histopathologie (Giuliani) 253.
—, Basalzellen-, des Anus, Radiumbehandlung (Wallon) 461.
— der Bauhinschen Klappe, Darmstenose durch (Feissly) 450.
—, Beckenbehandlung bei Schwangerschaft (de Péretti) 407.
— -Bekämpfung durch Radiologie 406.
— -Bildung und Reizwirkung (Askanazy) 212.
— und Bindegewebe, Beziehung (Ulesco-Stroganowa) 341.
—, Biologie (Silberstein, Freud, Révész u. Schneid) 277.
—, biologische Behandlung (Theilhaber) 213.
—, biologische Radiumwirkung bei (Sittenfield) 74.
—, biologische Röntgenwirkung auf (de Kromme) 418.
—, Botelhosche Reaktion bei (Firket u. Schweitzer) 665.
—, branchiogenes, Knochenveränderung nach (Thomas, Hirsch u. Blaine) 435.
— und Bronchostenose (Faltitschek) 168.
—, Bronchus-, Röntgendiagnose durch regionäre Metastasen (Lenk) 174.
—, Cervix-, Behandlung und Zelltypus (Demberton) 213.
—, Cervix-, Gewebereaktion auf Radiumbehandlung (Farrar) 285.
—, Cervix-, histologischer Malignitätsgrad und Behandlung, Beziehung (Schmitz) 331.
—, Cervix-, Radiumbehandlung (Donaldson) 63; (Muir) 392; (Laborde) 462; (Strachan) 462; (Chambers) 773.
—, Cervix-, Radiumbehandlung, 5jährige Resultate (Pomeroy) 138.
—, Cervix-, Radiumemanations-Behandlung (Muir) 62; (Kaplan) 391.
Carcinom, Cervix-, Röntgen, Radium und Elektrokoagulation bei (Stevens) 776.
—, Cervix-, Strahlenbehandlung, Endresultate (Kimbrough jr. u. Norvis) 646.
—, Collum-, Behandlung (Laborde) 137; (Donaldson) 774.
—, Collum-, bestrahltes, Carcinomvernichtung bei (Lahm) 800.
—, Collum-, biologische Radiumwirkung bei Fernbestrahlung (Dustin) 526, 672.
—, Collum-, Iliakaldrüsen bei, operative Ergebnisse und Dauerresultate (Wille) 724.
—, Collum-, inoperables, Radiumbehandlung, lokale Heilung, Metastasen am Oberschenkel (Michon) 525.
—, Collum-, Knochen- und Eingeweidemetastasen bei (Monod) 745.
—, Collum-, präoperative Bestrahlung (Seidler, Lenartowski u. Grabowski) 834.
—, Collum-, Radiumbehandlung, Histologie (Muir) 525.
—, Collum-, Strahlenbehandlung (Fürst) 48; (Laborde, Simone u. Wickham) 385.
—, Collum-, Strahlenbehandlung an Charitéfrauenklinik (Wille) 645.
—, Collum-, Strahlenbehandlung vor Operation (Muller) 255.
—, Cylinderzellen-, der Vagina, Radiumbehandlung (Patti) 268.
—, Cytolyse bei (Waterman u. de Kromme) 71.
—, Entstehung (Caspari) 66.
—, Epithel-, Radiumbehandlung (Gomperz) 266.
—, Etappenbestrahlung (Altschul) 187.
— und geophysikalische Ausstrahlung (Winzer u. Melzer) 665.
— der weiblichen Geschlechtsorgane, Behandlung 724.
— der weiblichen Geschlechtsorgane, Strahlenbehandlung (Gál) 144, 645.
—, Gewebsatmung (Sittenfield) 340.
—, Harnblasen- (Levy-Dorn) 380.
—, Harnblasen-, Radiumbehandlung (Morson) 268.
—, Harnblasen-, Strahlenbehandlung (Werner) 189.
—, Haut-, bestrahltes, Strahlenresistenz (Laborde) 131; (Gauducheau u. Dano) 132.
—, Haut-, an Gesicht und Hals, Radiumbehandlung (Lounsberry) 464.
—, Haut-, Histolyse nach Radiumbehandlung (La Placa) 73.
—, Haut-, Radiumbehandlung mit auf Wachsblock montierten Radiumträgern (Gunsett) 578.
—, Haut-, Strahlenresistenz (Joly) 334.
—, Haut-, Strahlensensibilität (Belot) 257; (Dérard u. Dunet) 258; (Gauducheau u. Dano) 258.
—, Humerus-, Röntgenbehandlung (Harrison) 88.
—, inoperables, Spontanheilung (Most) 341.
—, Knochen-, Röntgenbild (Lawrence) 674.
—, Kolon-, Diagnose und Behandlung (Schmieden) 37.
—, Kolon-, Röntgenuntersuchung (Petrén) 450.
—, Kolon-, Symptomatologie und Diagnose (Brindley) 690.

Digitized by Google

Carcinom, Larynx-, Chirurgie und Röntgenbehandlung bei (Portmann) 330.
—, Larynx- und Oesophagus-, Radiumemanation bei (Herriman) 709.
—, Larynx-, Radium- und Röntgenbehandlung (Cornioley) 389.
—, Lippen-, Radiumbehandlung (Butler) 773.
—, Lippen-, Röntgenbehandlung und Traubenzuckerinjektion kombiniert bei (Schauhof) 50.
—, Lippen-, Spontanheilung (Avramovici) 406.
—, Lippen-, Zungen- und Mundboden-, Lymphdrüsen bei (Regaud, Lacassagne, Roux-Berger, Coutard, Monod u. Pierquin u. Richard) 252.
—, Lungen-, mit Atelektase und Pleuraexsudat (Kornblum) 373.
—, Lungen-, knöchernes und schmerzhaftes (Loeper u. Garcin) 440.
—, Lungen-, primäres (Ferenczy u. Matolcsy) 33; (Fried) 686.
—, Lungen-, primäres, Röntgenbild (Hyde u. Holmes) 372.
—, Lungen-, Röntgenbefund (Garnier, Cathala, Oumansky u. Chêne) 307.
—, Lungen-, Statistik (Katz) 466.
—, Lungen-, Zunahme (Hanf) 406.
—, Lungengangrän nach (Léon-Kindberg, Grandclaude u. Cattan) 466.
—, Mamma-, Behandlung (Erskine) 128, 830.
—, Mamma-, und Bestrahlung (Gunsett) 566.
—, Mamma-, inoperables, Radiumbehandlung (Berg) 459.
—, Mamma-, operiertes, Nachuntersuchung (Dahl-Iversen) 665.
—, Mamma-, Nachbestrahlung (Schoute u. Orbaan) 384.
—, Mamma-, parasternale Radiumbehandlung (Handley) 709.
—, Mamma-, postoperative Bestrahlung (Anschütz) 128.
—, Mamma-, postoperative Radiumbehandlung (Coffey) 582.
—, Mamma-, postoperative Röntgenbehandlung (Luhmann) 329.
—, Mamma-, Radiumbehandlung (Gilbert) 460.
—, Mamma-, Radiumchirurgie (Berard) 253; (Armani) 254; (Hirsch) 390.
—, Mamma-, Radium- und Röntgenbehandlung (Finzi) 582.
—, Mamma-, Röntgenaufnahme des Beckens bei (Bendick) 489.
—, Mamma-, Röntgen- und Radiumbehandlung (Finzi) 775.
—, Mamma-, Spätresultate der Operation (White) 830.
—, Mamma-, Statistik (Meier) 514.
—, Mamma-, temporäre Röntgensterilisation bei, Zwillingsgeburt nach (Kaplan) 194.
—, Metallkolloide bei (Soiland, Costolow u. Meland) 2.
—, Mund-, Radiumbehandlung (Apffelstaedt) 459.
— der Mundhöhle und Halsorgane, Radiumemanationsbehandlung (Salinger) 62.
—, Nieren-, Pyelographie (Motz) 113; (Kirschmann) 550.
Carcinom, Oesophagus-, künstliche Ernährung, Röntgen- und Radiumbehandlung (Coryllos u. Kaplan) 775.
—, Pankreas-, Duodenum bei (Macaigne u. Nicaud) 376.
—, Parotis-, Radiumbehandlung (Rosselet u. Decker) 267.
—, Penis-, Radiumbehandlung (Ferrari u. Viallet) 269, 270, 463.
—, Portio-, Behandlung, Dosimetrie der γ-Strahlen (Mandler) 707.
—, Portio-, Rezidiv, und Harnblasenscheidenfistel, Strahlenbehandlung (Schugt) 646.
—, Prostata-, radiotherapeutische Technik (de Nabis) 579.
—, Prostata-, Ursprung und Ausdehnung (Dossot) 342.
—, Radium- (Wakeley) 141.
—, Radiumbehandlung (Réchou) 389; (Schürch) 458; (Lacassagne) 524; (Kupferberg) 772.
—, Radiumbehandlung in massiven Dosen (Quick) 265.
— -Radiumbehandlung, Ionomikrometrie bei (Mallet) 57.
—, Radiumbehandlung, Technik (Smith u. Smith) 138.
—, adäquate Radiumdosierung bei (Quick) 771.
—, Rectum-, Behandlung (Proust) 63, 256.
—, Rectum-, inoperables, Strahlenbehandlung (Roussy, Laborde u. Bertillon) 461; (Gaudu-cheau) 516.
—, Rectum-, Prognose (de Butler d'Ormond) 407.
—, Rectum-, Radiumbehandlung (Jones) 461.
—, Rectum-, Radiumchirurgie (Neumann u. Coryn) 391.
—, Rectum-, Strahlenbehandlung (Bowing) 712.
—, retroperitoneales (Meyenberger) 1.
—, Röntgen-, gynäkologisches (Dehler) 198.
—, Röntgen-, bei Mäusen (Jonkhoff) 602.
—, Röntgenbehandlung mit kolloidalem Blei kombiniert bei (Ullmann) 28; (Wood) 27.
— -Röntgenbehandlung, Dosis plena, Dosis refracta, Frühreaktion, Allgemeinwirkung, Gewöhnung und kombinierte Behandlung in (Holzknecht) 725.
—, Röntgenbehandlung der Nebenniererinde bei (Flörcken) 723.
—, Röntgendiagnose (Morison) 750.
—, Röntgenwirkung bei (Roussy) 12.
—, Röntgenwirkung auf Blutcholesterin bei (Mattick u. Buchwald) 278.
— bei Röntgenologen, Diathermiekoagulation (Bordier) 134.
—, Spontanheilung (Flesch) 792
—, strahlenbehandeltes, Spätresultate (d'Halluin) 772.
— -Strahlenbehandlung, Grundlagen (Lammers) 68.
—, Strahlensensibilität (Piergrossi) 417.
—, Teer-, Radiumwirkung auf (Bonne u. Stoel) 672.
—, Thyreoidea- (Haas) 764.
— und Tuberkulose, gleichzeitig, im Magendarmkanal (Harbitz) 663.
—, Übergangszellen-, der Haut, radiosensibler Typ der Mundtumoren (Quick u. Cutler) 251.

Digitized by Google

Carcinom und Ulcus ventriculi, chronisches (MacCarty) 35.
—, Ureter-, Röntgendiagnose (Scheele) 560.
—, Ursachen (Koose) 211.
—, Uterus- (Pavlovsky u. Widakovich) 710.
—, Uterus-, Aceton- und Radiumbehandlung (Gellhorn) 710.
—, Uterus-, Behandlung (Fraenkel) 48; (Mangiagalli) 135; (Acconci) 834.
—, Uterus-, bestrahltes, Prognose bei mikroskopischer Untersuchung (Lahm) 254.
—, Uterus-, histologisch kontrollierte Heilung (Dyroff) 646.
—, Uterus-, und Infektion, Radiumbehandlung (Den Hoed) 583.
—, Uterus-, intraperitoneale Bestrahlung (Daels u. de Backer) 37.
—, Uterus-, mit Radium bestrahltes, Schwangerschaft nach und bei (Karg) 587.
—, Uterus-, Radiumbehandlung (Pardo Correa u. González) 774.
—, Uterus-, Radiumbehandlung, Einfluß auf Leukocyten (Patti) 229.
—, Uterus-, Radiumbehandlung, Gefahren (Devèze) 138.
—, Uterus-, Röntgentiefen- und Radiumbehandlung, Vergleich (Gál) 385.
—, Uterus-, und Schwangerschaft (Ducuing) 268; (Katz) 724.
—, Uterus-, Strahlenbehandlung (Döderlein) 832.
—, Uterus-, Strahlenbehandlung oder Operation bei (Heyman) 710.
— vortäuschende Harnblasenulceration nach Einlegen von Radium in Cervix (Kahn) 393.
—, Zungen-, Behandlung (Réchou, Jeanneney u. Mathey-Cornat) 139; (Fitzwilliams) 773.
—, Zungen- und Pharynx-, Radiumbehandlung (Guisez) 139.
—, Zungen-, Radiumbehandlung (Evans u. Cade) 140; (Monod) 523.
—, Zungen-, Radium- u. Röntgenbehandlung (Schreiner u. Brown) 142.
Carcinomatöse Geschwürsbildung in Rattenhaut (Burrows) 405.
Carcinomatose nach Radiumbehandlung (Hunter) 141.
Carcinomzellen-Cytolyse, Wirkung des reticuloendothelialen Systems auf (Waterman) 212.
Carcinosarkom des Collum uteri, Radiumbehandlung (Ferrari) 392.
Carotis-Injektion und injizierbare schattengebende Substanzen (Moniz) 166.
Carpus-Epiphysenkern, vorzeitiges Auftreten (Göttche) 545.
— -Knochenhypertrophie beim Kinde (Henrard) 242.
— -Knochen, Verletzung und traumatische Erkrankung (Weil) 404 .
— -Malacie, symmetrische (Harms) 609.
—, Verletzung (Straus) 162.
Cartilaginäre Exostose und intradiaphysäre Entwicklung (Tancredi) 811.
Cava superior-Thrombose und gummöse Lungensyphilis (Berblinger) 686.
Cenestopathie bei Lumbalisation des 1. Sakralwirbels bei Spondylolisthesis (Laignel-Lavastine u. Ravier) 607.
Cerebrum s. Gehirn.
Cervix-Carcinom, Behandlung mit Radiumemanation (Muir) 62.
— -Carcinom, Behandlung und Zelltypus, Beziehung (Pemberton) 213.
— -Carcinom, Gewebereaktion auf Radiumbehandlung (Farrar) 285.
— -Carcinom, histologischer Malignitätsgrad und Behandlung, Beziehung (Schmitz) 331.
— -Carcinom, Radiumbehandlung (Donaldson) 63; (Muir) 392; (Laborde) 462; (Strachan) 462; (Chambers) 773.
— -Carcinom, Radiumbehandlung, 5jährige Resultate (Pomeroy) 138.
— -Carcinom, Radiumemanationsbehandlung (Kaplan) 391.
— -Carcinom, Röntgen, Radium und Elektrokoagulation bei (Stevens) 776.
— -Carcinom, Strahlenbehandlung, Endresultate (Kimbrough jr. u. Norvis) 646.
— -Epitheliom, Histologie während Strahlenbehandlung (Roussy, Lerroux u. Wickham) 515.
Chalicosis und Lungenaffektionen, Differentialdiagnose (Möller) 99.
Charcotsche Erkrankung der Wirbelsäule (Herndon) 432.
Chemische Bindung, Abhängigkeit der Röntgenabsorptionsspektren von (Aoyama, Kimura u. Nishina) 344.
— Bindung und Absorption von Röntgenstrahlen (Morchoux) 8.
—, kolloidale und biologische Wirkung von Röntgenstrahlen verschiedener Wellenlänge und Ionisation in Luft (Fricke u. Petersen) 728.
Chirurgie, Pyelographie in (Alessandri) 113.
—, Radium- (Bayet) 265.
— und Röntgenbehandlung bei Larynxcarcinom (Portmann) 330.
—, Röntgendiagnostik in, Lehrbuch (Meyer) 65.
— und Strahlenbehandlung bei Uterustumoren (Miller) 457.
Chirurgische Behandlung s. a. Operation.
— Behandlung bei Gehirntumoren (Olivecrona) 120.
— Erkrankungen, Röntgenbehandlung [Handbuch] (Holfelder) 125.
— Heliotherapie (Bernhard) 720.
— Röntgendiagnostik (Martin) 82.
— Tuberkulose, Heliotherapie (Deutsch) 454; (Rollier) 592.
— Tuberkulose, Lichtbehandlung (Gauvain) 206.
— Tuberkulose, verkalkte Primärkomplexe bei (van Dorp u. Andrese) 170.
Cholecystitis, Appendicitis und Extrauterinschwangerschaft, Differentialdiagnose (Eisenklam) 319.
— und Cholecystographie (Buchbinder) 182.
— und Duodenaldivertikel, Beziehung (Larimore u. Graham) 373.
— -Periduodenitis (Dumolard u. Viallet) 249.
—, Röntgendiagnostik (Hirsch u. Taylor) 636.

Digitized by Google

Cholecystodyskinese (Simnitzky) 483.
Cholecystographie (McEvedy u. Sheret) 39; (Lindström) 181; (Palugyay) 181; (Graham) 377; (Ducuing, de Pilrac u. Jacotot) 379; (Grebe) 379; (Bissell) 503; (Moore) 503; (Pawlowski) 504.
—, Atropin zur Verbesserung der Darstellung bei (Grebe) 637.
— bei Cholecystitis (Buchbinder) 182.
— bei Cholelithiasis (Romang) 182.
— bei Diabetes mellitus (Tedstrom, Bond, Olmsted u. Moore) 379.
— zur Differentialdiagnose bei Gallenblasenerkrankungen (Nichols) 829.
—, experimentelle Untersuchungen (Friedenwald, Feldman u. Kearney) 37, 38.
—, Gallenblase und Duodenum (Hoesch) 38.
— bei Gallenblasenentzündung (Hirsch u. Taylor) 636.
—, intrahepatische Gallengang-Konkremente (Dienst) 829.
—, intravenöse und perorale Methode (Sendtner-Voelderndorff) 315.
—, neue Jodverbindung für (Kirklin u. Keudall) 504.
— bei Kindern (Weber) 182.
—, Kontrastmittel für (Orator u. Walchshofer) 556.
— und Lyoner Probe, vergleichende Untersuchungen (Boardman) 379.
— und Magen-Darmuntersuchung in Gallenblasendiagnostik (Lawson) 504.
—, negativer Befund bei (D'Amato) 504.
—, orale Methode (Cohn) 38; (King u. Martin) 636.
—, orale Methode mit Dijodatophan (Polack) 39.
—, orale Methode mit Tetrajod (Garcin) 378.
—, perorale Verabreichung von kolloidalem Kontrastmittel (Fantus) 39.
— und sekundäre Zeichen der Gallenblasenerkrankung, Beziehung (Carty) 635.
— mit Tetrajodphenolphthalein, Gefahren (Feldman) 830.
— bei Ulcus ventriculi und duodeni (Orator) 556.
—, ungehärtete Kapseln für (Wheatley) 315.
—, Vergleich verschiedener Kontrastmittel (Orator u. Walchshofer) 556.
—, Vergleich von Methoden (Menees u. Holly) 504.
—, vorgetäuschte Blasenschatten als Irrtumsquelle bei (Case) 502.
—, Wert (Fouts) 314.
Choledochus-Cyste, idiopathische Röntgendiagnose (Thomas) 314.
— -Stase nach Cholecystektomie dargestellt mit Tetrajodphenolphthalein (Guy-Laroche u. Huet) 314.
— -Verschluß, durch Lipiodoldarstellung bei Gallenfistel nachgewiesen (Ronneaux) 40.
Choleductodyskinese (Simnitzky) 483.
Cholelithiasis, Röntgendiagnostik (Romang) 182.
Cholesterin, antirachitische Aktivierung durch Kathodenstrahlen (Knudson) 230.
—, bestrahltes, antirachitische Wirkung (Hess) 80; (Hess u. Windaus) 81; (Hess u. Anderson) 737; (Hess u. Sherman) 737.
—, Blut-, bei Carcinom, Röntgenstrahlenwirkung auf (Mattick u. Buchwald) 278.
Cholesterin, Blut-, Radiumwirkung auf (Brunton) 229.
— im Blutserum nach Röntgenbestrahlung (Hubert) 413.
— -Oxydationsprodukt, Bestrahlungswirkung auf (Schlutz, Ziegler u. Morse) 738.
—, Röntgen- und γ-Strahlenwirkung auf (Reinhard u. Buchwald) 670.
—, Röntgenwirkung auf (Hieger) 348.
—, ultravioletttbestrahltes, Isolierung der antirachitischen Fraktion aus (Nitzescu, Popoviciu u. Denes-Goetz) 81.
— in vitro, Einfluß der Röntgenbestrahlung auf (Reinhard) 277; (Macfate u. Bache) 278.
Cholesterinlösung, ultraviolett bestrahlte, Dielektrizitätskonstante von, und antirachitische Wirksamkeit, Beziehung (Ellinger) 289.
Chondritis dissecans der Zwischenwirbelscheibe der Halswirbelsäule (Gutzeit) 487.
Chondrodystrophie (Beyrne) 675.
— und dorsolumbale arkuäre Kyphose (Spieler) 743.
— beim Neugeborenen (Gajzágó) 27.
Chondrom und Femur-Epiphysenlösung (Nussbaum) 88.
— der Halswirbelsäule (Desjacques) 678.
—, Lungen- (Hammer) 686.
Chorea minor, Ultravioletttlicht bei (Ratigan) 272.
Chorioiditis tuberculosa, Röntgenbehandlung (Braun u. Herrnheiser) 453.
Chorionepitheliom-Syncytien, Verkalkung nach Radiumbestrahlung (Oberndorfer) 523.
Cirrhotische chronische Lungenprozesse (Dietlen) 552.
Clavicula-Defekt, angeborener (McBride) 362; (Nölke) 486; (Pillsbury) 487.
Coecum, abnorme Mobilität (Rocmheld) 313.
— und Ileum-Ektasie (Constant) 753.
— -Tuberkulose, Magenschmerzen infolge (Shuman) 497.
Collum s. a. Uterus.
Collumcarcinom, Behandlung (Laborde) 137; (Donaldson) 774.
—, bestrahltes, Carcinomvernichtung bei (Lahm) 800.
—, biologische Radiumwirkung bei Fernbestrahlung auf (Dustin) 526, 672.
—, Iliakaldrüsen bei, operative Ergebnisse und Dauerresultate (Wille) 724.
—, inoperables, Radiumbehandlung, lokale Heilung, Metastasen am Oberschenkel (Michon) 525.
—, Knochen- und Eingeweidemetastasen bei (Monod) 745.
—, präoperative Bestrahlung (Seidler, Lenartowski u. Grabowski) 834.
—, Radiumbehandlung, Histologie (Muir) 525.
— und Schwangerschaft (Katz) 724.
—, Strahlenbehandlung (Fürst) 48; (Laborde, Simone u. Wickham) 385.
—, Strahlenbehandlung an Charité-Frauenklinik (Wille) 645.
—, Strahlenbehandlung vor Operation (Muller) 255.

Digitized by Google

Collumcarcinosarkom, Radiumbehandlung (Ferrari) 392.
Compacta, Knochen-, Anpassung an geänderte Beanspruchungen (Benninghoff) 542.
Comptoneffekt an gebundenen Elektronen und Nebelkammeraufnahmen harter Röntgenstrahlen in Argongas (Kirchner) 216.
—, Theorie (Wentzel) 7.
Conjunctiva-Lymphom, Röntgenbehandlung (Morax, Haret, Lacan u. Lifflitz) 52.
Conjunctivitis, tuberkulöse, Röntgenbehandlung (Horváth) 575.
Cornea-Permeabilität für kurzwelliges Licht (Roggenbau u. Wetthauer) 15.
—, Ultravioletttabsorption (Hoffmann) 420.
Corodenin-Absorptionsspektrum im Ultraviolettlicht (Niederhoff) 533.
Corpus luteum, Funktion (Meyer) 788.
Coxa s. a. Hüftgelenk.
— plana [Osteochondritis] (Rocher) 25.
— vara, doppelseitige (Wishner) 85.
Coxitis, nichttuberkulöse (Roederer u. Delapchier) 433.
—, osteomyelitische, der Adoleszenz und des zweiten Kindesalters (Piquet) 546.
Cylinderzellencarcinom der Vagina, Radiumbehandlung (Patti) 268.
Cyste, Choledochus-, idiopathische, Röntgendiagnose (Thomas) 314.
—, Dermoid-, mit Durchbruch nach Lunge (Becker) 101.
— des Ductus thyreoglossus, Röntgendiagnose (v. Herepey-Csákányi) 441.
—, Echinokokken-, im Gehirn, Encephalographie (Alurralde, Sepich u. Dowling) 322.
—, Femur-, mit Myeloplaxen (Peugniez) 676.
—, Hydatiden-, Lipiodolwirkung auf (Dévé) 595.
—, Mittellappen-, oder interlobärer Erguß (Presser) 548.
—, Oberkiefer- (Schalit) 243.
—, paradentäre, Lipiodol bei (Worms) 433.
— am Weisheitszahn (Le Goff) 744.
—, Zahnfollikel- (Lartschneider) 811.
Cystenbildung bei Perikarditis exsudativa (Kienböck) 550.
Cystenniere (Atonna u. Morrissey) 112; (Boeckel u. Bilger) 380.
—, Pneumoperitoneum (Levy-Dorn) 380.
Cysticercus, intrabulbärer, Abtötung mit Ultraviolettlicht (Addario la Ferla) 590.
Cystitis dissecans gangraenescens actinogenetica, Radiumschädigung (Heidler) 587.
Cystographie (Hager u. Braasch) 559.
— bei Tuberkulose der Harn- und Genitalorgane (Blaustein) 118.
Cytologie, Infrarot in (Calzavara u. Bertrand) 77.
Cytolyse bei Carcinom (Waterman u. de Kromme) 71.
— von Carcinomzellen, Wirkung des reticuloendothelialen Systems auf (Waterman) 212.

Darm-Bewegung, Adrenalineinfluß auf (Weitz u. Vollers) 21.
— -Invagination (Reiser u. Gurniak) 179.
— -Invagination, Wismuteinlauf bei (Pouliquen u. de la Marnierre) 179.
Darm und Magen, Lageveränderung im Röntgenbild (Salotti) 312.
— -Magenkanal s. Magendarmkanal.
— -Stein, rezidivierender (Hellström) 753.
— -Stenose durch Carcinom der Bauhinschen Klappe (Feissly) 450.
— -Tuberkulose, Röntgendiagnose (Hammer) 633.
Darmbein s. Os ilium.
Darmverschluß s. Ileus.
Daumen, Os sesamoideum-Fraktur (Herzberg) 30.
Decholin-Wirkung beim Menschen (Rusznyák) 663.
Defekt, Tibia-, angeborener (Schwartz) 608.
Deformation der Sella turcica bei Sklerodermie (Armani) 297.
Deformität, Hand-, Madelungsche (Tollas) 742.
Densographie (Stumpf) 81, 480.
Depigmentierung, Haut- (Kartschagin u. Smirnow) 477.
Dermatitis [Handbuch] (Jadassohn) 273.
— herpetiformis Duhring, Grenzstrahlenbehandlung (Bucky) 258.
— herpetiformis Duhring, künstliche Höhensonne bei (Jung) 848.
Dermatologie, Bestimmung der Halbwertschicht für Wellenlängen verwendet in (Ritter) 512.
—, indirekte Röntgenbehandlung in (Cottenot) 256.
—, Knochen- und Gelenkerkrankung in, Differentialdiagnose (Richter) 746.
—, Phototherapie in (Cipriani) 848.
—, Strahlenbehandlung in (Stevens) 332.
—, Ultravioletttlicht in (Dore) 204.
Dermatosen s. Hautkrankheiten.
Dermoid oder Teratom des Perikards (Presser) 548.
Dermoidcyste mit Durchbruch nach der Lunge (Becker) 101.
Desensibilisatoren, Flavindulin- (Kögel) 4.
— und Entkeimung (Lüppo-Cramer) 605.
—, Natur der (Sihvonen) 533.
— und lichthoffreie Platten (Lüppo-Cramer) 479.
Deutschländersche Mittelfußerkrankung (Hackenbroch) 608.
Diabetes bei Kindern, Knochenentwicklung bei (Morrison u. Bogan) 297.
— mellitus, Cholecystographie bei (Tedstrom, Bond, Olmsted u. Moore) 379.
— mellitus, Radiumbehandlung (Franke) 464.
— und Radiumbehandlung (Maochia) 774.
Diät, Leber-, und bestrahltes Ergosterin bei perniziöser Anämie (Rosenow) 231.
Diagnostik-Apparate, Spannungsverdoppelung bei (Gebbert) 157.
—, klinische, Grundriß (Klemperer) 337.
Diagnostikröhren, Belastbarkeit bei hohen Momentanbelastungen (Heisen) 477.
Diagramm, Röntgen-, Einfluß der Polymerisierung auf (Katz) 7.
Diaphragma s. a. Zwerchfell.
— molle und Kolon-Interposition (Altschul) 554.
Diaphysäre Aklasie (Crook) 434.
— Form des chronischen Abscesses der langen Röhrenknochen (Chiasserini) 293.
Diathermie-Koagulation bei Röntgencarcinom (Bordier) 134.

Digitized by Google

Diathermie und Röntgenbehandlung bei Poliomyelitis (Chizzola) 197, 264; (Duhem) 264.
— bei Röntgenulcus (Bordier) 520.
—, Sammelreferat (Laqueur u. Tobias) 778.
Dickdarm s. Kolon.
Dielektrizitätskonstante von ultraviolett bestrahlten Cholesterinlösungen und antirachitische Wirksamkeit, Beziehung (Ellinger) 289.
Dijodatophan oral zur Cholecystographie (Polack) 39.
Dilatation, angeborene primäre, der oberen Harnorgane (Bouchard) 110.
—, idiopathische, und Stenose des Oesophagus (Imperiale) 248.
—, Magen- (Solomon u. Tran-Nho-Lan) 103.
—, Magen-, mit Hypersekretion (Guinet) 248.
—, Oesophagus-, idiopathische (Hannaert u. Meyers) 688.
—, Oesophagus-, Zwerchfellkrampf oder Kardiospasmus bei (Guns) 481.
—, Ureter-, bei der Frau (Carson) 339.
—, Vorhof- (Bedford) 815.
—, Vorhof-, aneurysmatische (Bramwell u. Duguid) 814.
Dispersion-Messungen an organischen Substanzen im ultravioletten Spektralgebiet (Feussner) 599.
— von Ultravioletlicht durch flüssige organische Substanzen (Voellmy) 147.
Diverticulitis des Kolon (de Quervain) 106.
—, Sigmoid-, Magenschmerzen infolge (Shuman) 497.
Diverticulosis des Kolon (de Quervain) 106.
Divertikel, Appendix-, entzündliches (Crespellani) 448.
—, Dünndarm- (Rodenbaugh u. Ingber) 448.
—, Duodeno-jejunal- (Roevekamp) 178.
—, Duodenum- (Sabatini) 106; (Herbst) 448.
—, Duodenum-, und Cholecystitis, Beziehung (Larimore u. Graham) 373.
—, Duodenum-, funktionelles (Turco) 313.
—, Gallenblasen- (Bársony) 556.
—, Harnblasen- (Picard) 119; (Pleschner u. Czepa) 318; (Levy-Dorn) 380; (Pugh) 698; (Toulson) 698.
—, Harnblasen-, multiple, mit Steinen (Wasterlain) 318.
—, Oesophagus-, symptomlose und funktionelle (Bársony u. Polgár) 626.
—, pharyngo-oesophageale (Everingham) 626.
—, Traktions-, epikardiales, Adhäsionsnachweis im Bruchsack der Hernia hiatus oesophagei (Herrnheiser) 689.
—, Traktions-Pulsions-, des Oesophagus (Mühlmann) 102.
—, Ureter- (Gottlieb) 383.
—, Urethra- (Nicholson) 698.
—, vorgetäuscht durch Ulcus ventriculi (Freedman) 105.
Dolichogastrie und Gastroptose (Martini u. Comas) 177.
Dolichostenomelie und andere Mißbildungen (Zuber) 428.
Doppelniere, hydronephrotische, mit Megaloureter (White) 110.
Dosierung, Grenzstrahlen-, nach R-Einheiten mit Eichstandgerät (Küstner) 643.
— der integralen Strahlung bei Heliotherapie der Lungentuberkulose (Mesernitzki) 653.
—, physiologische, und perorale Radiumdarreichung (Markl) 708.
—, Radium-, adäquate, bei Carcinom (Quick) 265, 771.
— der Radiumemanation und des Salzes (Novák) 58.
—, Röntgen-, bei Hautkrankheiten (Cottenot) 256.
—, Röntgen-, bei Larynxtuberkulose (Glogauer) 129, 130.
— mit Sabouraud-Tablette und Aluminium-Halbwertschicht (Wucherpfennig) 510, 642.
— der Sonnenbäder und Messung der Sonnenenergie in Heliotherapie (Remisow) 655.
— des Ultravioletlichtes (Blumenthal u. Böhmer) 654.
Dosimeter, Röntgen-, nach Baastrup-Johnsen (Hansen) 762.
—, Siemens-, und Sabouraudtabletten-, Messung mit (Jacoby) 185.
Dosimetrie s. a. Messung.
— der Grenzstrahlen (Frank) 185, 643.
— der integralen Strahlung bei Heliotherapie der Lungentuberkulose (Mesernitzki) 655.
— bei Radiumbehandlung (Coliez) 706.
— in Röntgenoberflächenbehandlung (Grebe) 566.
— der Röntgenstrahlen (Dauvillier) 564; (Aisenstein) 565.
— der γ-Strahlen (Novák) 577.
—, γ-Strahlen-, bei Behandlung des Portiocarcinoms (Mandler) 707.
Dosis-Angabe in Radiumbehandlung (Lahm) 706.
—, Erythem-, als biologisches Maß der Strahlenwirkung (Hausser u. Schlechter) 762.
—, kleine, zur Röntgenbehandlung bei schweren Fällen (Gassul) 731.
— -Messung s. Dosimetrie.
—, physikalische, und biologischer Effekt (Jona) 641.
— plena in Röntgenbehandlung bei Carcinom (Holzknecht) 725.
— refracta in Röntgentherapie des Carcinoms (Holzknecht) 725.
—, Reiz- s. Reizdosis.
—, Röntgen-, kleine, Wirkung bei Entzündung des Beckenbindegewebes (Recasens) 835.
—, Röntgen-, Übertragung (Jona) 510.
—, Strahlen-, Röntgenwirkung auf Ferrosulfatlösung als Maß der (Fricke u. Morse) 761.
—, Tiefen-, Verteilung der, und Röntgenapparat, Beziehung (Nasledow u. Kačura) 644.
Dosiseinheit R [Röntgen], Absolutbestimmung in Eichstation der Cleveland Clinic (Glasser) 794.
Drehstromventilgleichrichter zur Röntgendiagnostik (Gutzeit) 232.
Drehung des Lichtes in Flüssigkeiten und Faradayeffekt, Röntgenwirkung auf (Allison) 726.
Drogen, pharmakodynamische Eigenschaften, Wirkung polarisierten Lichtes auf (Macht u. Krantz jr.) 78.

Digitized by Google

Drosophilalarven, Röntgenwirkung auf (Hussey, Thompson u. Calhoun) 349.
Druck im Pleuraspalt (v. Neergaard) 594.
Drüsen, Bronchial-, Erkrankung der, Pulmonalstenose infolge (Pedrinoni) 368.
—, Bronchial-, Schwellung mit Bronchostenose (Reiche) 304.
—, Bronchial-, Tuberkulose der Kinder, Röntgenbild (Wahncau) 818.
—, endokrine s. Endokrine Drüsen.
—, Halslymph-, tuberkulöse, Röntgenbehandlung (Hanford) 454.
—, Iliacal-, bei Collumcarcinom, operative Ergebnisse und Dauerresultate (Wille) 724.
—, Mesenterial-, Duodenum-Kompression durch (Spangenberg) 36.
—, Speichel-, beim Meerschweinchen, Röntgenwirkung auf (Watrin u. Florentin) 729.
—, tuberkulöse, Pylorusstenose durch (Palmén) 689; (Wallenius) 689.
— -Tuberkulose, Radiumbehandlung (Robinson) 64, 201.
Duamsche Methode zur Härtemessung von Röntgenstrahlen (Mallet u. Nicolle) 325.
Ductus Botalli persistens, Schwangerschaft bei (Zins) 550.
— thyreoglossus-Cyste, Röntgendarstellung (v. Herepey-Csákányi) 441.
Dünndarm-Divertikel (Rodenbaugh u. Ingber (448.
— -Stenose durch Tuberkulom (Ratti) 501.
Duhringsche Krankheit s. Dermatitis herpetiformis Duhring.
Dunkelkammerbeleuchtung (Eggert) 20; (Kühn) 478, 606.
Duodenales Muskelsyndrom (Bársony) 374.
Duodenum, 2. Abschnitt, Knickung im, anatomisch-röntgenologische Bedeutung (Nicotra) 630.
—, 2. Abschnitt, Knickung des, Pseudodivertikel und Perivisceritis (Gavazzeni) 376.
— -Affektionen, Röntgendiagnose (Sear) 500.
— -Bewegungen, Röntgenuntersuchung mit Serienaufnahmen und Einhornsonde (Borcesco, Béclère u. Porcher) 499.
— -Bulbus, Röntgenbild (Sielmann) 177.
— -Divertikel (Sabatini) 106; (Herbst) 448.
— -Divertikel und Cholecystitis, Beziehung (Larimore u. Graham) 373.
— -Divertikel, funktionelle (Turco) 313.
— und Gallenblase, Cholecystographie (Hoesch) 38.
— -Jejunum-Divertikel (Roevekamp) 178.
— -Ileus, chronischer (Miller) 178.
— -Inversion (Pescatori) 374.
— -Kompression durch Mesenterialdrüsen (Spangenberg) 36.
—, Mega- (Bianchini) 630.
— -Mißbildung, kongenitale (Castronovo) 629.
— bei Pankreascarcinom (Macaigne u. Nicaud) 376.
— -Peristaltik, Störungen (Eimer) 105.
—, Physiologie (Joy) 22.
—, Pneumo-, Röntgenbild (Pribram) 177; (Pribram u. Kleiber) 690.
— -Pylorus-Affektionen, Röntgenuntersuchung (Béclère u. Porcher) 629.
Duodenum, Röntgenuntersuchung mittels direkter Bariumeinführung durch Einhornsonde (Castex, Beretervide u. Repetto) 312.
— -Spasmus (Shaine) 501.
— -Stenose, chronische (Kellogg u. Kellogg) 374; (Wolfer) 447.
— -Ulcus s. Ulcus duodeni.
—, Umkehrung [Periduodeno - Cholecystitis] (Dumolard u. Viallet) 313.
Durakanal, Erstarrung von Kontrastöl in (Heymann) 756.
Durchdringende Strahlung s. Höhenstrahlung.
Durchlässigkeit s. Permeabilität.
Durchleuchtungs- und Aufnahmegerät, umlegbares, der Firma Gaiffe-Gallot-Pilon (Belot) 805.
— und Aufnahmegerät, universelles, der Firma Ropiquet (Roycourt) 804.
— -Kontrolle, Fraktureinrenkung unter, Universaltisch für (Pendergrass) 233.
— der Lungenspitzen mit schrägem Strahlengang (Grynkraut) 370.
—, Markierung bei (Schneider) 360.
—, R-Dosis bei (Chantraine u. Profitlich) 361.
—, Röntgen-, Drehbett für (Pohl) 539.
—, Röntgen-, sofortiger Übergang zur Röntgenaufnahme, Schalter für (Reviglio) 233.
—, stereoskopische, Vorrichtung (Gebbert) 360.
—, Strahlenschutz bei (Scott) 362.
Durchleuchtungsschirm für Nierenoperationen (Hirsch) 691.
Durchleuchtungstisch, beweglicher (Saget) 539.
Durchstrahltes Medium, Elektronen ausgelöst von, Geschwindigkeit (Herz) 795.
Dyschondroplasie am ulnaren Handstrahl (Valentin) 485.
Dyskinesen der extrahepatischen Gallenwege (Simnitzky) 483.
Dysostosis cleidocranialis (McBride) 362; (Nölke) 486; (Pillsbury) 487.
Dyspepsie, reflektorische, bei Appendicitis (Praagst) 449.
Dystopie, gekreuzte, der Niere (Gottlieb) 694.
Dystrophia adiposo-genitalis und Veränderung am Hüftgelenkskopf (Apert, Péribère u. Mornet) 428.
— adiposo-genitalis, Vergrößerung der Sella turcica bei (Lange) 428.
Dystrophie des Warzenfortsatzes nach akuter Otitis media (Gatscher) 640.

Echinokokken-Cyste im Gehirn, Encephalographie (Alurralde, Sepich u. Dowling) 322.
—, Jacksonsche Epilepsie infolge, Hydrocephalus internus vorgetäuscht durch, Encephalographie (Alurralde, Sepich u. Dowling) 450.
— -Krankheit, Röntgenbefund (Kroetz) 313.
—, Leber- (Kirschmann) 550.
—, Lungen-, primärer (Salzmann) 496.
—, Lungen-, Spontanheilung (Pokrowsky) 33, 750.
— der Wirbelsäule (Castex, Camauër u. Battro) 546; (van Woerden) 744.
Eckzähne, retinierte, im Oberkiefer (Glahn) 491.
Eichstandgerät, Absolutbestimmung der R-Einheit mit (Küstner) 763.

Digitized by Google

Eier, Kröten-, Röntgenwirkung auf (Olivieri) 226.
—, Vogel- und Frosch-, Temperatureinfluß auf Strahlenempfindlichkeit (Ancel u. Vintemberger) 416.
Eierstock s. Ovarium.
Eigelb, ultraviolettbestrahltes, bei Rachitis (Rohr u. Schultz) 740.
Eileiter s. Tuben.
Einfallsform und Richtung der Röntgenstrahlen (Casati) 595.
Eingeweide- und Knochen-Metastasen bei Collumcarcinom (Monod) 745.
Einheiten, quantimetrische in der Röntgenologie (Gunsett) 184.
Einhornsonde, Röntgenuntersuchung des Duodenums mittels direkter Bariumeinführung durch (Castex, Beretervide u. Repetto) 312.
—, Untersuchung der Duodenumbewegungen mit (Borcesco, Béclère u. Porcher) 499.
Einkreisungsmethode bei eingebettetem Radiumröhrchen (Handley) 60.
Einlauf, Wismut-, bei Darminvagination (Pouliquen u. de la Marnierre) 179.
Einschaltung, selbsttätige, der Röntgenröhre durch Bewegungsimpulse von Körperoberfläche (Schall) 804.
Einzelschlagverfahren, Lorenzsches (Rajewsky) 18.
Eiteransammlung, intraperitoneale, Röntgendiagnose (Laurell u. Westerborn) 634.
Eiweiß-Stoffwechsel, Einfluß der inneren Sekretion auf (Loewy) 273.
Eiweißgehalt, Serum-, bei Lichtbehandlung der Tuberkulose (Schneider) 396.
—, Serum-, und Säurebasenhaushalt bei Lichtbehandlung der Tuberkulose (Schneider) 474.
Eiweißkörper, bestrahlte, physikalisch-chemische Untersuchungen (Spiegel-Adolf) 290.
—, Blut-, Röntgenwirkung auf (Behrens) 474.
Eiweißlösungen, vorbestrahlte, Lichtschutz durch (Hausmann u. Spiegel-Adolf) 732.
Eiweißmolekül, Wirkung der Strahlenenergie auf (Miščenko) 413.
Ektasie von Ileum und Coecum (Constant) 753.
Ektrodaktylie, totale, der Hand (Butoianu, Giurea u. Stoian) 674.
Ekzem und seborrhoisches Ekzem [Handbuch] (Jadassohn) 273.
— bei Syringomyelie, Röntgentiefenbehandlung (Salganik u. Černi) 575.
Elektrische Energie, Heilwirkung (Turrell) 68.
— Entladung, stille, Lichtstärkemessung bei (Schaum u. Trautluft) 346.
— Hinrichtung, experimentelle Untersuchungen (Asada u. Fujita) 214, 786.
— Verbrennung und elektrischer Shock (Gaby) 725.
Elektrischer Shock, Wiederbelebung nach (Maclachlan) 725.
— Strom, Schädigung durch (Bienfait) 337.
— Unfall (Fog) 402; (v. Holstein-Rathlou) 402; (Harrison) 467; (Küttner) 468; (Palmén) 666.
Elektrisches Feld, Einfluß auf optische Eigenschaften von Quarz (Ze) 223.
Elektrizität, Theorien [Handbuch] (Geiger u. Scheel) 785.
—, Tod durch, Ursache (Simonin) 213.
—, Unfälle in Industrie durch (Naville u. de Morsier) 214.
Elektrizitätsbewegung in festen und flüssigen Körpern [Handbuch] (Geiger u. Scheel) 785.
Elektrizitätslehre (Pohl) 657.
Elektrokoagulation bei Epitheliom von Röntgenologen (Marquès) 55.
—, Röntgen und Radium bei Cervixcarcinom (Stevens) 776.
Elektrologie und Strahlenkunde, medizinische [Handbuch] (Riddell) 3.
Elektronen, ausgelöst im durchstrahlten Medium, Geschwindigkeit (Herz) 795.
—, ausgelöst von polarisierten Röntgenstrahlen, Richtungsverteilung (Kirchner) 6, 795.
—, gebundene, Comptoneffekt an, und Nebelkammeraufnahmen harter Röntgenstrahlen in Argongas (Kirchner) 216.
—, Glüh-, Austrittsarbeit (Michel) 219.
— hoher Geschwindigkeit, Erregung von Atomspektren durch (Dymond) 219.
—, Ladungen kleiner als (Ehrenhaft) 532.
—, reflektierte und sekundäre, bei Aluminium-Antikathode (Brinsmade) 410.
— und Röntgenstrahlen (Compton) 667.
—, durch Röntgenstrahlen emittierte, Richtung der (Watson u. van den Akker) 410.
—, sekundäre Kathodenstrahlung an Wolfram ausgelöst durch, kritische Geschwindigkeit (Krefft) 597.
Elektronengeschwindigkeit beim normalen und selektiven lichtelektrischem Effekt (Wolf) 347.
Elektronenstoß, Erzeugung charakteristischer Röntgenstrahlen durch (Thomas) 218.
—, Fluorescenz des Quecksilberdampfes erzeugt durch (Bricourt) 471.
Elektrope Farben, Bakterien behandelt mit Sonnenstrahlenwirkung auf agglutinogene Fähigkeit (Skrop) 803.
Elektrostatik [Handbuch] (Geiger u. Scheel) 785.
Elfenbeinwirbel bei Lymphogranulomatose (Hultén) 365.
Elle-Exostose, cartilaginäre, mit intradiaphysärem Wachstum (Tancredi) 298, 811.
Ellenbogengelenk, Epiphysenlösung im, Röntgenbild (Asti) 292.
—, Mißbildungen (Herzog) 236.
—, myeloplastischer Tumor, Röntgenbehandlung (Taparelli) 516.
Emanation, Radium- s. Radiumemanation.
Embryonale Zellen, Fixation der radiumkolloidalen Substanzen durch (Kotzareff u. Weyl) 802.
Embryonales Hühnergewebe, direkte und indirekte Röntgenwirkung auf (Strangeways u. Fell) 225.
Emission, Licht-, Ladungszustand der Atome vor (Rupp) 346.
—, γ-Strahlen-, und radioaktive Umwandlung (Jacobsen) 668.
Emissionsrichtung von Photoelektronen (Loughridge) 532.

Digitized by Google

Emissionswinkel, Röntgenstrahlen - Photoelektronen als Funktion des (Watson) 532.
Empfindlichkeit s. Sensibilität.
Emphysem, subpleurales, Lungen-Ringschatten bei (Arnell) 100.
Emphysemblasen, interstitielle (Miller) 101.
Emulsion-Gelatine, photographische, Prüfungsmethoden (Wentzel) 805.
—, photographische (Carroll u. Hubbard) 20.
—, Thorium X-Wirkung auf (Maubert) 672.
Encephalitis lethargica mit Parkinsonismus, Ultraviolettlicht bei (Fawcitt) 590.
Encephalogramm und Encephalographie (Yanagisawa) 759.
Encephalographie (Koževnikov) 42; (Jacobi) 451; (Denk) 756; (Trömner) 756; (Grant) 758; (Waggoner) 758.
—, arterielle, bei Gehirntumoren (Moniz) 759.
—, Aufnahmeapparat für (Mceuen) 322.
—, Befunde (Boening) 323.
— bei Echinokokkuscyste im Gehirn (Alurralde, Sepich u. Dowling) 322.
— und Encephalogramm (Yanagisawa) 759.
— bei kindlichem Hydrocephalus (Jennings) 758.
— bei Jacksonscher Epilepsie und Astereognosie infolge Glioms (Alurralde, Sepich u. Dowling) 42.
— bei Jacksonscher Epilepsie infolge Echinokokkus, Hydrocephalus internus vortäuschend (Alurralde, Sepich u. Dowling) 450.
— mit Jodipin ascendens, Gehirnbefund nach (Pinéas) 452.
— mit Lipiodol ascendens zur Gehirndiagnose (Sgalitzer) 757.
—, Luftverteilung an Gehirnoberfläche bei verschiedenen Erkrankungen (Sauer) 123.
— bei Schädelerkrankungen und intrakraniellen Prozessen (Sosman) 757.
— bei Schizophrenie (Jacobi u. Winkler) 561.
— bei Stauungspapille nach Pneumencephalon (Nagler) 757.
—, Technik und Methode (Choroschko) 757.
— der Ventrikel bei Kindern (Eckstein) 561.
— und Ventrikulographie (Heidrich) 122.
Enchondrom, Röntgenwirkung auf (Schneider) 330.
Endokard, tertiär-syphilitische Lokalisation in (Castelli) 814.
Endokrine Drüsen s. a. die einzelnen endokrinen Drüsen.
— Drüsen und Ovarialfunktion, Beziehung (Zondek u. Aschheim) 337.
— Drüsen und Psoriasis, Behandlung (Buschke u. Curth) 50.
— Drüsen, Röntgenwirkung auf (Wintz) 648.
— Drüsen und Syphilis der Kreislauf- und Atmungsorgane (Schlesinger) 659.
— Drüsen, Ultraviolettlicht und Infrarotstrahlen (Zalewsky u. Trifonoff) 656.
— Dystrophie und Sella turcica, Beziehung (Kern) 197.
Endolaryngeale Bestrahlung bei Schluckschmerzen bei Larynxtuberkulose (Eisolt) 718.
Endosellare Tumoren, Einfluß auf Sella turcica (Balli) 812.
Endotheliom, Knochen- (Pomeranz) 87.
Endotheliom, Knochen-, Schilddrüsenmetastasen nach Röntgenbehandlung (Craver) 128.
Endothelmyelom [Ewings Tumor] (Sycamore u. Holmes) 523.
Endphalangen-Atrophie bei Sklerodermie (Armani) 297.
Energie, elektrische, Heilwirkung (Turrell) 68.
— -Messungen an Röntgenstrahlen (Rump) 145.
—, Sonnen-, Messung, und Dosierung der Sonnenbäder in Heliotherapie (Remisow) 655.
—, strahlende, durch Elektronenstoß angeregten Gases, Absolutmessung (Bricout) 727.
— -Verteilung im Röntgenspektrum, Einfluß der Entladungsform auf (Nasledow u. Kačura) 145.
—, Wärme-, der Röntgenstrahlen (Kegerreis) 8.
Entfärbung, Lichtwirkung in Dehydrogenase-Methylenblausystem auf (Krestownikoff) 287.
Enthaarung s. Epilation.
Entkeimung und Desensibilisierung (Lüppo-Cramer) 605.
Entladung, elektrische stille, Lichtstärkemessung bei (Schaum u. Trautluft) 346.
Entladungsform, Einfluß auf Energieverteilung im Röntgenspektrum (Nasledow u. Kačura) 145.
Entleerung, Anfangs-, des Magens, Röntgenuntersuchung (Salzmann) 497.
Entleerungsmechanismus der Gallenblase (Hamrich) 84; (Schöndube) 555; (Brüning) 595.
— der Gallenblase, Wirkung von Natriumsalicylat und Boldin auf (Lattuca u. Nasca) 664.
— der extrahepatischen Gallenwege (Bergmann) 482.
Entwickler, photographischer, verdünnter und geschüttelter, Effekte bei (Nietz u. Whitaker) 479.
—, Qualitäten 234.
Entwicklung, Einfluß von Farbstoffen auf (Lüppo-Cramer) 20.
— von Kälbern, Sonnenlichtwirkung auf (Gullickson u. Eckles) 422.
— von Keimlingen, Röntgenstrahlenempfindlichkeit während (Ancel) 68, 416.
— und Strahlensensibilität (Hinrichs) 418.
Entwicklungshemmung nach Thymusröntgenbestrahlung bei Kleinkindern (Hess) 840.
Entzündliche Adnexerkrankung, Behandlung (Baer) 191.
Entzündung des Beckenbindegewebes, Wirkung kleiner Röntgendosen bei (Recasens) 835.
—, Gallenblasen-, Röntgendiagnostik (Hirsch u. Taylor) 636.
— der weiblichen Geschlechtsorgane, Röntgenbehandlung (Krupskij, Jancenko u. Aisenberg) 191.
—, intra- und retroperitoneale, Röntgensymptome (Laurell) 542.
—, Radiumbehandlung (Gadjanski) 191.
—, Röntgenbehandlung (Solomon u. Blondeau) 190, 570; (Fried) 571.
—, Röntgenfernwirkung bei (Mittermaier) 571.
—, Strahlenwirkung auf (Wätjen) 570.

Digitized by Google

Entzündung, Wirbelkörper-, und Pottsche Krankheit (Calvé u. Galland) 612.
—, Wirkungsmechanismus der Röntgenstrahlen bei (Freund) 190.
Enuresis und Opso-Oligomenorrhöe, Röntgenreizbestrahlung (Bompiani) 261.
Enzyme s. Fermente.
Eosinophilie, lokale, bei bösartigen Tumoren (Battaglia) 665.
Epikardiales Traktionsdivertikel, Adhäsionsnachweis im Bruchsack der Hernia hiatus oesophagei (Herrnheiser) 689.
Epilation, Röntgen-, Haarwuchs nach (Fuhs) 699.
—, Röntgen-, bei Kindern, Fixierung des Kopfes (Buschke u. Langer) 514; (Zurhelle) 514.
—, Röntgen-, bei Mikrosporie (Stümpke) 49.
—, Röntgen-, des stark behaarten Frauenarms (Scaduto) 49.
—, Thalliumröntgen- (Stümpke) 49, 332; (Salzer) 257; (Buschke u. Langer) 332.
Epilepsie, Jacksonsche, und Astereognosie infolge Glioms, Encephalographie (Alurralde, Sepich u. Dowling) 42.
—, Jacksonsche, infolge Echinokokkus, Hydrocephalus internus vortäuschend (Alurralde, Sepich u. Dowling) 450.
—, Röntgenbehandlung des Schädels bei (Bársony u. Balassa) 53.
Epileptiker, Hirntumor bei, Röntgenbild (Egas) 120.
Epiphyse-Erkrankung bei Kindern (Snellman) 675.
— und Hypophyse, Lage (Reich) 236.
— der Metatarsalien und 1. Metakarpalien, abnorme (Colwell) 742.
—, Reihenfolge des Auftretens und der Verschmelzung, im Röntgenbild (Davies u. Parsons) 807.
— -Verknöcherung bei hepatischem Infantilismus (Göttche) 236.
Epiphysenfugen, offene, bei Eunuchoidismus (Scherk) 160.
Epiphysenkerne, Handwurzel-, vorzeitiges Auftreten (Göttche) 545.
Epiphysenlösung im Ellbogengelenk, Röntgenbild (Asti) 292.
— am Femur (Mainoldi) 429; (Nußbaum) 544.
— am Femur, Beziehung zu Chondrom u. Ostitis fibrosa (Nussbaum) 88.
—, Röntgendiagnose (Werenskiold) 675.
—, Tibia-, traumatische (Scarlini) 364.
—, Tierversuch (Willich) 790.
Epiphyseolysis (Bernstein u. Arens) 809.
Epiphysitis, akute, Pathogenese und Behandlung (Wilensky) 87.
— femoralis [Perthes] (Rocher) 25.
— tibiae, gummöse, bei Syphilis congenita (Trendtel) 294.
— des Wachstumsalters (Lance) 810.
Epistaxis, hartnäckige, hämostatische Röntgenwirkung bei (Popp) 51.
Epistropheus, Röntgenuntersuchung (Carando) 485.
Epithel, Hoden-, Strahlensensibilität des, Einfluß der Ischämie auf (Ferroux u. Regaud) 835.
Epithelcarcinom des Ohres, Radiumbehandlung (Gomperz) 266.
Epitheliom, Basalzellen- (Prytek) 188.
— auf Brandnarbe, Radiumbehandlung (Roussy, Sorton u. Perrot) 772.
—, Cervix-, Histologie während Strahlenbehandlung (Roussy, Lerroux u. Wickham) 515.
—, Chorion-, Verkalkung der Syncytien nach Radiumbestrahlung (Oberndorfer) 523.
—, Gesicht-, Radiumbehandlung (Lassueur) 581.
—, Grenzstrahlenbehandlung (Bucky) 258.
—, Limbus-, Röntgenbehandlung (Horváth) 576.
—, Neuro-, Röntgenstrahlensensibilität (Vincent u. Krebs) 129.
—, Radiumbehandlung, technische Erwägungen (Zanotti) 61.
— bei Röntgenologen, Elektrokoagulation bei (Marquès) 55.
—, Zylinderzellen- des Uterus, Radiumbehandlung (Cahen u. Delporte) 136.
Epulis, Radiumbehandlung (Strauss) 202.
Erfrierung, Röntgenbehandlung (Holzknecht) 770.
Ergosterin, bestrahltes, und Leberdiät bei perniziöser Anämie (Rosenow) 231.
—, bestrahltes, bei Osteomalacie (Starlinger) 739.
—, bestrahltes, bei Rachitis (Hess) 80; (Hess u. Windaus) 81; (Ay) 231; (Holtz) 289; (Seckel) 289; (Mouzon) 738.
—, bestrahltes, bei Rachitis der Erwachsenen, Kinder und Tiere (Hottinger) 738.
— bestrahltes, bei Rachitis der Kinder (Falkenheim) 739; (Lasch u. Behrens) 739; (Prinke) 739.
Ergusia [zelldifferenzierender Faktor] bei Wachstum der langen Röhrenknochen in der Kindheit (Harris) 86.
Erguß s. Exsudat.
Ernährung s. a. Nahrung.
—, künstliche, Röntgen- und Radonbehandlung bei Oesophaguscarcinom (Coryllos u. Kaplan) 775.
Erstinfektion und Superinfektion der Lungentuberkulose, Röntgenuntersuchung (Soper, Sampson u. Haskins) 170.
Erweiterung s. Dilatation und Ektasie.
Erysipel, Behandlung mit Bachscher Quarzlampe (Schelble) 205.
—, chronisches rezidivierendes, Ultravioletttlicht bei (Böhmer) 656.
—, Röntgenbehandlung (Hodges) 572.
— nach Röntgenbehandlung (Kopáry) 651.
Erythem-Bildung, Modifizierung durch äußere Einflüsse (Stahl u. Simsch) 604.
—, Haut-, nach Ultraviolettlichtbestrahlung, Einfluß sensibler Nerven auf (Rothe) 734.
—, Strahlen-, und Erythemmessung (Schall) 797.
— -Wirkung verschiedener Strahlenqualitäten (Determann) 350; (Determann, Jacobi u. Holthusen) 511.
Erythemdosis und absorbierte Strahlenmengen in R-Einheiten, Messung (Miramond de Laroquette) 126.

Digitized by Google

Erythemdosis, Haut-, als biologisches Maß der Strahlenwirkung (Hausser u. Schlechter) 762.
Erythrocyten-Senkungsgeschwindigkeit, Thorium X-Einfluß auf (Valeeff) 13.
Erythroleukämie, Benzol und Röntgenbehandlung bei (Maldonado) 837.
Erythropoetische Funktion des Knochenmarks bei Hauttuberkulose, Ultraviolettlichtwirkung auf (Ljudvinovskij) 803.
Esophylaxie, Haut-, und Hautreize (Memmesheimer) 337.
Etappen-Bestrahlung bei Carcinom (Altschul) 187.
Euglobulin-Absorptionsspektrum im Ultraviolettlicht (Reinhard) 352.
Eunuchoidismus mit Akromegalie (Scherk) 160.
— und Kastrationsfolgen beim Manne (Wagenseil) 210.
Ewings Tumor [Endothelmyelom] (Sycamore u. Holmes) 523.
Exostosen an Diaphysen der Röhrenknochen (Crook) 434.
— der Elle, cartilaginäre, mit intradiaphysärem Wachstum (Tancredi) 298, 811.
—, familiäre (Valentin) 485.
—, knöcherne, des Hüftgelenks (Dioclès) 161.
— des Os ilium (Auvray) 29.
Explantation zur Erforschung der Röntgenwirkung auf lebendes Gewebe (Gassul) 69, 70.
Exponieren in Röntgenographie (Farrer) 540.
Expositionsgrenzen in Röntgendiagnostik (Pohle) 19.
Exsudat, interlobäres, oder Mittellappencyste (Presser) 548.
—, Pleura-, und Atelektase bei Lungencarcinom (Kornblum) 373.
—, Pleura-, Lage und Form, experimentelle Untersuchungen (Liebig) 65.
—, Pleura-, vorgetäuscht durch röntgenempfindlichen pleuro-pulmonalen Tumor (Amluille u. Tacquet) 330.
Extragenitalerkrankungen, Röntgensterilisation der Frau wegen (Holtermann) 194.
Extrauterinschwangerschaft, Appendicitis und Cholecystitis, Differentialdiagnose (Eisenklam) 319.
Extremitäten, Mißbildung (Klioner) 25.

Fango, radioaktiver, Elektrolyse des, bei Uterus und Adnexerkrankungen (Iribarne u. Sardi) 713.
Faradayeffekt und Drehung des Lichtes in Flüssigkeiten, Röntgenwirkung auf (Allison) 726.
Farbstoffe, Einfluß auf Entwicklung (Lüppo-Cramer) 20.
—, optische Sensibilisierung mit (Burgherr) 480.
—, Schleierbildung durch (Lüppo-Cramer) 480.
—, sensibilisierende, Herzwirkung der, und Lichtstrahlen, Beziehung (Sugano) 735.
Farbtemperatur des Magnesiumlichtes und relative Aktivität von Lichtquellen (Eder) 347.
Favus, Röntgenbehandlung in Algier (Béraud) 257, 519; (Vialet u. Gaudin) 257, 519; (Miramond de Laroquette) 519.
Fehldiagnosen bei Tuberkulose der Lungen, Knochen und Gelenke (Maendl u. Walbuch) 826.
Felsenbein s. Os petrosum.
Femur-Cyste mit Myeloplaxen (Peugniez) 676.
—, Epiphysenlösung am (Mainoldi) 429.
— -Epiphysenlösung, Beziehung zu Chondrom und Ostitis fibrosa (Nussbaum) 88.
— -Epiphysenlösung, Spätfolgen (Nußbaum) 544.
— -Fraktur, Röntgenaufnahme (Faltin) 163.
— -Gumma, Röntgenbild (Campbell) 546.
Femurkopf, Infarkt (Calissano) 808.
Fensterglas, Durchgang von Ultravioletttstrahlung des Sonnen- und Lampenlichts durch (Bundesen, Lemon, Falk u. Coade) 147.
— -Permeabilität für Ultraviolettlicht, Einfluß von Verstaubung und Verschmutzung auf (Hausmann u. Krumpel) 796.
Fermentbildung in pathogenen Hautpilzen, Strahlenwirkung auf (v. Mallinckrodt u. Klövekorn) 472.
Fermente der Haut (Wohlgemuth) 352.
Fernaufnahme, Technik (Franke) 478.
Fernauslösung, automatische, der Potter-Buckyblende (Herdner) 233.
Fernladevorrichtung für Ionometer von Wulff (Mühlmann) 46, 513.
Fernwirkung, Röntgen-, bei Entzündung (Mittermaier) 571.
Ferrosulfatlösung, Röntgenwirkung auf, als Maß für Strahlendosis (Fricke u. Morse) 761.
Fersenbein s. Calcaneus.
Fetale Mißbildung, Diagnose in utero (Schössler) 184.
Fett-Stoffwechsel, Einfluß von Bestrahlung auf (Kultjugin) 352.
Fetus, interstitieller Tubenabschnitt bei, Röntgenbild (Hoehne) 755.
Fibrin-Kugelbildung in Pleurahöhle (Loosen) 552.
Fibrinkörper im Pneumothoraxraum (Wischnowitzer) 827.
Fibroblasten-Sarkome, Radiumsensibilität (Roussy, Laborde u. François) 712.
Fibrocystische Erkrankung der Lunge (Kerley) 101.
Fibröse Dystrophie der Röhrenknochen und Syphilis, Differentialdiagnose (Pick) 811.
Fibrom, Bronchus- (Burrell u. Trail) 748.
—, Magen-, Röntgenuntersuchung (Reinberg) 175; (Spamer) 311.
—, ossifizierendes (Moorehead) 211.
—, verkalktes, der Hand (Mather) 90.
Fibromyom, Uterus-, Röntgenbehandlung (Gilbert) 457.
Film, Plavic- (Haret) 805.
—, Röntgen-, von Kinderlungen (Hewlett) 436.
—, Röntgen-, auf mattierter Unterlage der Pathé-Gesellschaft (Bonnefoy) 159.
—, stereoskopischer, Messung und Lagebestimmung mittels Röntgenstrahlen (Johnson) 19.
Filtersicherung bei Röntgenanlagen (Reiniger, Gebbert u. Schall) 564.
— für Röntgenröhren (Siemens-Reiniger-Kifa) 564; (Koch u. Sterzel) 564.

Digitized by Google

Filterung unsichtbarer Lichtstrahlen für Therapie und Diagnose (Jaeckel) 716.
—, wirksame und ökonomische (Erskim) 46.
Filterwirkung von Al und Cu (Mallet u. Nicolle) 325.
Fistel, Blasen-Scheiden-, und Portiocarcinom-Rezidiv, Strahlenbehandlung (Schugt) 646.
— -Füllung mit Bariumstäbchen, Technik (Pokorny) 540.
—, Gallenblasen-, Kontrastmittelinjektion durch (Piccinino u. Pazienza) 829.
—, Harnblasen-Bauchdecken-, mit Os pubis-Nekrose infolge Röntgenverbrennung (Ottow) 650.
—, Knochen-, chronische, Röntgenbehandlung (Schneider) 191.
—, Kolon-, subphrenische Gasansammlung bei (Cobet u. Imhäuser) 690.
Fixation der Kinderköpfe bei Epilationsstrahlung (Buschke u. Langer) 514; (Zurhelle) 514.
— der radiumkolloidalen Substanzen durch jugendliche und neoplastische Zellen (Kotzareff u. Weyl) 802.
Fixpunkte, Schädel-, und Sella turcica, Lagebeziehungen (Appelt u. Niedermayer) 544.
Flachwirbel (Mauclaire) 808.
Flavindulin-Desenbilisatoren (Kögel) 4.
Flüssigkeiten, Röntgenbeugungsfiguren von (Clark, Aborn, Brugmann u. Davidson) 6; (Clark) 217.
—, Röntgenstrahlenstreuung in (Raman u. Sogani) 343; (Stewart u. Morrow) 408.
Fluorescenz des Quecksilberdampfes, durch Elektronenstoß erregt (Bricourt) 471.
— -Spektrum und Ultraviolettdurchlässigkeit von Öl nach Bestrahlung (Becher u. Bruckersteinkuhl) 351.
Fluorescenzerscheinungen zu diagnostischen Zwecken (Gerngroß) 652.
— an inneren Organen im Woodlicht (Bommer) 652.
— von Trauben- und Obstweinen im Woodlicht (Sitterscheid) 653.
Fluorescenzlicht, eigenes, Photographie von Fossilien bei (Miethe) 271.
Follikelcysten, Zahn- (Lartschneider) 811.
Foramina parietalia, abnorm weite (Greig) 741.
Fortbildung, Spezialisierung und Unterricht in Röntgenkunde (Nemenov) 154.
Fossilien-Photographie bei eigenem Fluorescenzlicht (Miethe) 271.
Fraktionierte Röntgenbehandlung, Wirkung auf Haut und Hoden (Regaud u. Ferroux) 149.
Fraktur, Bestimmung des Alters durch Röntgenbild (Andrei) 239; (Trerotoli) 240.
—, Calcaneus- (Fiorini) 744.
—, Calcaneus-, typische Form (Speed) 163.
— -Einrenkung unter Durchleuchtungskontrolle, Universaltisch für (Pendergrass) 233.
—, Femur-, Röntgenaufnahme (Faltin) 163.
—, Genick- (Kienböck) 545.
— -Heilung, Knochenabbau bei (Kieling) 86.
—, Humerus-, supracondyläre, bei Kindern nicht reponiert, späteres Röntgenbild (Jesu) 88.
—, Knochen-, vorgetäuscht durch ungewöhnliche Ossification (Mouchet) 807.
Fraktur, Kompressions-, der Wirbelsäule (Hämäläinen) 675.
— -Konsolidierung, Röntgenwirkung auf (Turco) 731.
— des Lendenwirbelquerfortsatzes (Pečírka) 162.
—, Os pubis-, spontane (Niederle) 240.
—, Os sesamoideum-, des Daumens (Herzberg) 30.
—, pathologische, Röntgenuntersuchung (Sardi) 809.
—, Pfannenrand-, und Hüftluxation (Breton u. Blondeau) 429.
— des Processus coronoideus (Meyer) 429.
— bei infektiöser Rachitis oder Osteomyelitis mit Fraktur (Debré u. Semelaigne) 364.
—, Schuß-, Knochenneubildung nach (Pförringer) 88.
—, spontane, des Beckens bei Hungerosteomalacie (Steiner) 292.
—, spontane, des Unterkiefers bei Tabes (Richard) 243.
—, Triquetrum-, Mechanik (Latten) 488.
—, Wirbelsäulen- (Aschan) 239.
Frauenheilkunde s. Gynäkologie.
Freiluft-Sonnenbehandlung nach Bier bei Knochentuberkulose (Bethe) 720.
Fremdkörper im Auge, Röntgenlokalisation (Camisón) 562; (Mertins) 562; (Henrard) 563; (Richards) 562.
— im Bronchialbaum, in Lunge entstanden (Vinson) 619.
— in Bronchus (Baxter u. Macdonald) 31.
— -Entfernung, bronchoskopische, Universaltisch für (Pendergrass) 233.
—, Lokalisation (Eiken) 360.
— -Lokalisation im Wirbelkanal (Zimmer) 364.
— der Luftwege, Diagnose (Lüscher) 244.
—, röntgendurchlässige, des Oesophagus (Lasher) 688.
— der Trachea (Ferretti) 369.
— im venösen Kreislauf (Warthen jr.) 787.
Froscheier, Temperatureinfluß auf Strahlenempfindlichkeit (Ancel u. Vintemberger) 416.
Froschhaut-Membran, überlebende, Permeabilität der, Röntgenwirkung auf (Kroetz) 797.
Froschherz, Röntgenwirkung auf (Haberlandt u. Sandera) 416.
Frucht-Schädigung durch Röntgenstrahlen (Feldweg) 842.
Frühgeburt, Ernährung mit bestrahlter Trockenmilch (Bernheim-Karrer) 79.
Frühinfiltrat und exacerbierende Primärtuberkulose (Dietl) 339.
Frühreaktion in Röntgentherapie des Carcinoms (Holzknecht) 725.
Füllungsmethode bei Nasennebenhöhlen (Proetz) 167.
— zur Topographie des Schädelsinus (Proetz u. Ernst) 23.
Furunkulose des Kindes, Ultraviolettlicht bei (Blatt) 589.
—, Röntgenbehandlung (Hodges) 572.
Fuß, seltene Sesambeine am (Sessa) 237.
Fußgelenk Jugendlicher, Arthritis deformans (Pitzen) 547.

Digitized by Google

Gaiffe-Gallot-Pilon, umlegbares Durchleuchtungs- und Aufnahmegerät (Belot) 805.
Galle-Absorptionsspektrum im Ultraviolettlicht (Reinhard) 352.
Gallenblase-Befunde, seltene (Bársony) 556.
—, doppelte (Bársony) 556.
— und Duodenum, Cholecystographie (Hoesch) 38.
—, Entleerungsmechanismus (Hamrick) 84; (Schöndube) 555; (Brüning) 595.
— -Entleerungsmechanismus, Wirkung von Natriumsalicylat und Boldin auf (Lattuca u. Nasca) 664.
— -Erkrankung, Differentialdiagnose, Cholecystographie (Nichols) 829.
— -Erkrankung, sekundäre Zeichen der, und Cholecystographie, Beziehung (Carty) 635.
—, facettierte (Bársony) 556.
— -Fistel, Kontrastmittel-Injektion durch (Piccinino u. Pazienza) 829.
—, mediale, laterale, sagittale, reitende (Bársony) 556.
—, Physiologie und Pathologie (Blond) 828.
—, Röntgenuntersuchung s. Cholecystographie.
— -Schatten, vorgetäuschter, als Irrtumsquelle bei Cholecystographie (Case) 502.
Gallengang-Konkremente, intrahepatische, Röntgenbild (Dienst) 829.
Gallengrieß, Röntgenbild (Bianchi) 502.
Gallensteine-Morphologie untersucht mit Röntgenstrahlen (Loeffler) 541.
Gallentreibende Mittel (Rusznyák) 663.
Gallenwege, extrahepatische, Dyskinesen (Simnitzky) 483.
—, extrahepatische, Entleerungsmechanismus (Bergmann) 482.
Gammastrahlen s. Strahlen.
Ganglion spheno-palatinum-Bestrahlung mit gefiltertem Quarzlicht bei Asthma und Heufieber (Meyersburg) 398.
Gangrän, Lungen-, nach Carcinom (Léon-Kindberg, Grandclaude u. Cattan) 466.
Gas-Ansammlung, subphrenische, bei Kolonfistel (Cobet u. Imhäuser) 690.
—, durch Elektronenstöße angeregtes, Absolutmessung der strahlenden Energie (Bricout) 727.
—, fremdes, Auslöschung von Quecksilberresonanzstrahlung durch (Foote) 346.
— -Injektion von Radiumemanation (Wassmer) 58.
Gastritis gummosa (Talia) 35.
Gastritische Veränderungen, Röntgenbild (Gutzeit) 105.
Gastro . . . s. a. Magen.
Gastroduodenale Prozesse, Perforation infolge (Alberti) 250.
Gastropathie, falsche [chronische Appendicitis] (Poenaru Caplesco) 178.
Gastroptose und Dolichogastrie (Martini u. Comas) 177.
—, Röntgenaufnahme (Joly) 445.
Gaswechsel s. a. Stoffwechsel.
—, Einfluß der inneren Sekretion auf (Loewy) 273.
Gauchersche Krankheit, Pathologie und Chirurgie (Fischer) 613.
Gauchersche Krankheit, Skelettform (Pick) 489.
Gaumen-Tuberkulose, Röntgentiefenbehandlung (Kato) 570.
Gazestücke, in Bauchhöhle vergessen, Röntgenbild (Makai) 634.
Gebärmutter s. Uterus.
Gebiß, künstliches, im Oesophagus, röntgenoskopische Entfernung (Drüner) 308.
—, verschlucktes, Diagnose und Entfernung (Henvard) 102.
Geburt, Zangen-, Röntgenbild (Lüttge) 756.
Geburtshilfe, Wert der Röntgendiagnostik (Samuel) 319.
Gefäße s. a. Capillaren und Blutgefäße.
— -Permeabilität bei Strahlenbehandlung maligner Tumoren (Peter) 475, 602, 764.
—, Röntgenwirkung auf (David) 800.
Geflügelzucht, ultraviolettbestrahltes, fettgebundenes Sterin bei (Schultz) 230.
Gehirn-Befund bei Encephalographie mit Jodipin ascendens (Pinéas) 452.
— -Echinokokkencyste, Encephalographie (Alurralde, Sepich u. Dowling) 322.
— -Erkrankung, Luftverteilung an Gehirnoberfläche bei, Encephalographie (Sauer) 123.
—, Knochenbildung (v. Lehoczky) 450.
— -Tumoren, arterielle Encephalographie (Moniz) 759.
— -Tumoren, chirurgische, und Röntgenbehandlung (Olivecrona) 120.
— -Tumoren, Differentialdiagnose (Locke) 560.
— -Tumoren, Röntgenbehandlung (Attilj) 47; (Baruk) 765.
— -Tumoren, Röntgenbild (Battain) 119; (Moniz) 322.
— -Tumoren, Strahlenbehandlung (Pancoast) 128; (Hyslop u. Lenz) 568.
Gehirndruck, chronischer, Röntgentiefenbehandlung (Marburg) 705.
Gehirngefäße, Kontrastdarstellung (Moniz) 166.
Gehirnrindenteil, affizierter, bei Aphasie, Bestimmung durch Schlüsselröntgenogramm (Bertwistle) 322.
Gehörorgan s. Ohr.
Gelatine, Emulsions-, photographische, Prüfungsmethoden (Wentzel) 805.
—, Ultrarot-Absorptionsspektren in (Risler u. Foveau de Courmelles) 288.
Gelatinekapseln, Tetrajodphenolphthalein-, Herstellung (Mooney) 181.
Gele, kolloidale und flüssige, Röntgenogramme (Clark, Aborn, Brugmann u. Davidson) 6; (Clark) 217.
Gelenk-Affektionen, hämophile, Radiologie (Niseggi) 745.
— -Entzündung s. Arthritis.
—, Fuß-, Jugendlicher, Arthritis deformans (Pitzen) 547.
—, Großzehen-, Arthritis deformans (Watermann) 296.
—, Hand-, Röntgenbild (Buxton u. Knox) 24.
—, Intervertebral-, Arthritis (Stern) 295.
— und Knochen-Erkrankung in Dermatologie, Differentialdiagnose (Richter) 746.
— und Knochen-Tuberkulose im Kindesalter, Differentialdiagnose (Simon) 612.

Digitized by Google

Gelenk, Sacroiliacal-, Erkrankungen (Lux) 680.
—, Spätsyphilis (Steinbrinck) 676.
— -Syphilis (Zahradnický) 293.
— -Tuberkulose, Fehldiagnose bei (Maendl u. Waltuch) 826.
—, vererbte symmetrische Hypoplasie (Rochlin) 25.
Gelenkerkrankung, chronische Pathogenese, Diagnostik und innere Behandlung (Strauß) 276.
—, chronische primäre, pathologische Anatomie (Heine) 613.
—, chronische, Röntgendiagnose (Eisler) 295.
—, deformierende, des Kindesalters (Natzler) 163.
—, intraartikuläre Jodipininjektion bei (Kobes u. Militzer) 813.
—, neuropatische, und Arthritis deformans (Axhausen) 547.
— vasomotorischen Ursprungs, Behandlung (Leriche) 241.
Gelenkmäuse in Schulter (Albee) 491.
Genickbruch (Kienböck) 545.
Genital . . . s. Geschlechts . . .
Geophysikalische Ausstrahlung und Carcinom (Winzer u. Melzer) 665.
Gerichtlich-medizinische Beziehungen der Röntgenologie (Szász) 356.
Gerinnbarkeit, Blut-, Röntgenwirkung auf (Zunz u. La Barre) 10.
Geschlechts- und Hautkrankheiten, Handbuch (Jadassohn) 273.
Geschlechtsmerkmale, sekundäre, und Hoden, Röntgenwirkung auf (Sakamoto) 416.
Geschlechtsorgane, Sarkome der, Prognose (Goldschmidt u. Koerner) 255.
—, Tuberkulose der, Cystographie (Blaustein) 118.
—, weibliche, Carcinom der, Behandlung 724.
—, weibliche, Carcinom der, Strahlenbehandlung (Gál) 144, 645.
—, weibliche, Entzündung, Röntgenbehandlung (Krupskij, Jančenko u. Aisenberg) 191.
—, weibliche, Tuberkulose der, Strahlenbehandlung (Zweifel) 569.
—, weibliche, Tumoren der, Uretertopographie bei (Paroli) 697.
Geschoßwanderung im Wirbelkanal (Bell) 430.
Geschwindigkeit der im durchstrahlten Medium ausgelösten Elektronen (Herz) 795.
— -Verminderung und Absorption der β-Strahlen (Madgwick) 598.
Geschwür s. Ulcus.
Geschwulst s. Tumor.
Gesicht-Epitheliom, Radiumbehandlung (Lassueur) 581.
— -Erkrankungen, Radiumemanationsbehandlung (Kaplan) 142.
— -Hautcarcinom, Radiumbehandlung (Lounsberry) 464.
Gewebe-Explantationsmethode und biologische Röntgenwirkung (Schubert) 471.
—, lebendes, Röntgenwirkung auf [Explantationsversuche] (Gassul) 69, 70.
—, neoplastisches, Röntgenwirkung auf Entwicklung und Biologie der Kulturen von (Roffo) 70.
Gewebe-Reaktion auf Radiumbehandlung bei Cervixcarcinom (Farrar) 285.
Gewebskulturen, biologische Indifferenz der Röntgenstrahlen gegen (Karczag, v. Farkas u. Györgyi) 225, 279.
Gewehrgeschoß, Wanderung vom Hals in Lunge (Benassi) 438.
Gewerbekrankheit s. a. Berufskrankheit.
—, Pneumonomykosis penicillina (Nussbaum u. Benedek) 790.
—, Silicosis als (Hague u. McBain) 748.
Gewöhnung in Röntgenbehandlung bei Carcinom (Holzknecht) 725.
Gezielte Aufnahme in Röntgendiagnostik der Lungen (Klingenstein) 826.
Gipfelstromstärke bei gasfreier Röhre (Chantraine) 537.
Gitter, regelmäßiges, Röntgenstrahlen langer Wellenlänge an (Hunt) 218.
Gläser, Ultraviolettlicht-absorbierende (Kögel) 147.
—, Ultraviolettlicht-durchlässige, Glühlampe mit (Dannmeyer) 204.
—, ungefärbte, Durchlässigkeit für Ultraviolettlicht (Takagi) 214.
Glaskörper-Blutung, Lichtbadbehandlung (Bentzen) 398.
— -Permeabilität für kurzwelliges Licht (Roggenbau u. Wetthauer) 15.
Glassplitter im Röntgenbild (Pazzi) 541.
Glaukom, Röntgenbehandlung (Lloyd) 334.
Gleichrichter an Röntgenstrahlengenerator (de Man) 155.
Gliom, Jacksonsche Epilepsie und Astereognosie infolge, Encephalographie (Alurralde, Sepich u. Dowling) 42.
Glioma retinae, Radiumbehandlung (Schoenberg) 135.
Globulin-haltige Leukocyten, Entstehung (Dawson) 730.
—, Pseudo-Radiumwirkung auf (Fernau) 535.
Glühelektroden und Röntgenröhre zur Härteregelung (Pohl) 156.
Glühelektronen, Austrittsarbeit (Michel) 219.
Glühlampe mit Ultraviolettlicht-durchlässigem Glase (Dannmeyer) 204.
Glutäalabsceß, vom 4. Lendenwirbel ausgehend (Mezzari) 431.
Gonorrhöe, Arthritis, Röntgenbehandlung (Guhrauer) 191.
Gradenigoscher Symptomenkomplex, Röntgenaufnahme des Os petrosum bei (Baldenweck u. de Prades) 294.
Granitarbeiter, Silicosis und Tuberkulose bei (McFarland) 171.
Granulationen, eigentümliche, der Lungenfelder, Röntgenbild (Bezançon, Braun u. Duhamel) 302.
Granulie, chronische, der Lunge (Giraud) 371.
Granuloma inguinale und Knochenveränderung (Carty) 299.
Gravidität s. Schwangerschaft.
Grenzstrahlen (Uhlmann) 764.
— -Behandlung, biologische Untersuchungen (Martenstein u. Juon) 327.

Digitized by Google

Grenzstrahlen-Behandlung bei Hautsarkomatose, Lupus erythematodes, Duhringsche Krankheit und Epitheliom (Bucky) 258.
— -Behandlung, physikalische Untersuchungen (Martenstein u. Granzow-Irrgang) 327.
— -Behandlung, Technik (Mannheimer) 512.
— -Behandlung, Technik und Klinik (Arzt u. Fuß) 513; (Kirsch) 513.
— -Dosierung nach R-Einheiten mit Eichstandgerät (Küstner) 643.
—, Dosimetrie (Frank) 185, 643.
— und Rachitis (Ruete u. Freudenberg) 513.
— zur Röntgenoberflächenbehandlung (Kuhn) 45, 327.
— und Röntgenstrahlen-Wirkung, Vergleich (Schreus) 513.
—, sogenannte (Uhlmann) 512.
—, Untersuchungen über (Gabriel) 186.
— -Wirkung auf Kaninchenniere (Stern) 152.
Grippe-Pneumonie, Röntgenuntersuchung (Uspensky) 683.
—, Spondylitis (Schanz) 676.
Großzehengrundgelenk, Arthritis deformans (Watermann) 296; (Kuh) 433.
Grundumsatz s. Stoffwechsel, Grund-.
Gumma, Femur-, Röntgenbild (Campbell) 546.
—, Magen-, Röntgendiagnose (Salzmann u. Schapiro) 629.
Gummöse Gastritis (Talia) 35.
— Osteomyelitis (Allende) 431.
Gynäkologie, Handbuch (Veit) 658.
—, Jodöl und Pneumoperitoneum in (Stein u. Arens) 183.
—, Radiumbehandlung in (Smith) 461; (Saltau) 576; (Keene) 579; (Weigand) 579; (Eymer) 709.
—, Radiumbehandlung gutartiger Leiden (Meyer) 584; (v. Seuffert) 584.
—, Radiumschädigung in (Stacy) 141.
—, Röntgencarcinom in (Dehler) 198; (Hussy) 198.
—, Strahlenschädigung in (Fürst) 133.
—, Tumoren in, Strahlenbehandlung (v. Mikulicz-Radecki) 330.
—, Ultrasonne in (Neufeld) 847.
—, Ultraviolettlicht in (Palisse) 590.
—, Wert der Röntgendiagnostik (Samuel) 319.
Gynäkologische Erkrankungen, Hypophysenbestrahlung bei (Sahler) 836.
— gutartige Erkrankungen, Röntgenbehandlung (Cassidy) 192; (Hanks) 834.
— maligne Erkrankungen, Behandlung (Mason u. O'Brien) 136.
— Indikation und Stickstoffbestimmung bei bestrahlten Individuen (Dellepiane u. Badino) 278.
— Tumoren, Strahlenbehandlung (v. Mikulicz-Radecki) 515.
Gyrometer zur Lokalisation am Schädel (Bertwistle) 40.

HED und R-Einheiten (Küstner) 43.
Haarausfall s. Alopecia.
Haare, pilzaffizierte, Fluorescenzerscheinungen im Woodlicht (Roxburgh) 652.
Haarwuchs nach Röntgenepilation (Fuhs) 699.
Hämangiom, Radiumbehandlung (Strauss) 202; (Withers u. Ranson) 583.
Hämatoporphyrin, sensibilisierende Wirkung im Ultraviolettlicht (Hausmann u. Sonne) 17.
Hämoglobin-Absorptionsspektrum im Ultraviolettlicht (Reinhard) 352.
Hämolyse, Spontan-, und Ultraviolettlichtwirkung (Koeppe) 736.
—, Strahlen- und Wasser-, Arsenwirkung auf (Löhner) 286.
Hämophile Gelenkaffektionen, Radiologie (Nisseggi) 745.
Hämophthalmus, Röntgenbehandlung (Horváth) 575.
Hämostatische Röntgenwirkung bei hartnäckiger Epistaxis (Popp) 51.
Härtemessung von Röntgenstrahlen, Duanesche Methode (Mallet u. Nicolle) 325.
Härteregelung, Röntgenröhre und Glühelektrode zur (Pohl) 156.
Hafer s. Avena.
Haftung des Röntgenologen (Ebermayer) 356; (Hörnicke) 357.
Halblunge, gesunde, Überlappung bei Schrumpfung der anderen (Fleischner) 749.
Halbwellenapparat, Phasenverschiebung bei (Spiegler) 155.
Halbwertschicht, Aluminium-, und Dosierung mit Sabouraud-Tablette (Wucherpfenning) 510.
— -Bestimmung für in Dermatologie verwandte Wellenlängen (Ritter) 512.
Halbwertzeit des Radium E (Curtiss) 728.
Hals-Hautcarcinom, Radiumbehandlung (Lounsberry) 464.
— -Krankheiten, Quarzlicht bei (Lingeman) 846.
Halsheilkunde, Hyperämie des Infrarots in (Guns) 153.
—, Lichtbehandlung in (Weisblum) 717.
—, Röntgenbehandlung in [Handbuch] (Amersbach) 125.
Halslymphdrüsen, tuberkulöse, Radiumbehandlung (Robinson) 64, 201.
—, tuberkulöse, Röntgenbehandlung (Hanford) 454.
—, tuberkulöse, Strahlenbehandlung (Markus) 454.
Halsorgane - Carcinom, Radiumemanations - Behandlung (Salinger) 62.
Halsrippe (Venezian) 674.
Halswirbel, 1. s. Atlas.
—, oberste, tuberkulöse Spondylitis [Morbus suboccipitalis] (Santero) 29.
—, untere und obere Rückenwirbel, Röntgenaufnahmetechnik (Bársony u. Koppenstein) 24.
— -Verringerung mit Deformierung des 1. Brustwirbels (Loubat, Cloup u. Fischer) 85.
Halswirbelsäule-Arthritis, Kopfschmerzen durch (Holbrook) 365.
—, Chondrom (Desjacques) 678.
Haltungsvariationen des Lumbosakralabschnittes der Wirbelsäule (Skinner) 607.
Hand-Deformität, Madelungsche, Ätiologie (Tollas) 742.
— und Handgelenk, Röntgenbild (Buxton u. Knox) 24.

Digitized by Google

Handbuch der Anatomie des Kindes (Peter, Wetzel u. Heiderich) 209.
— der Gynäkologie (Veit) 658.
— der Haut- und Geschlechtskrankheiten (Jadassohn) 273.
— der Lichtbehandlung (Hausmann u. Volk) 714.
— der medizinischen Elektrologie und Strahlenkunde (Riddell) 3.
— der normalen und pathologischen Physiologie und experimentellen Pharmakologie (Bethe, v. Bergmann, Embden u. Ellinger) 593.
— der Physik (Geiger u. Scheel) 785.
— der Röntgeninterpretation (Holmes u. Ruggles) 4.
— der Röntgentherapie (Krause) 124.
— der Strahlenheilkunde, Biologie, Pathologie und Therapie (Lazarus) 401.
— der Urologie (v. Lichtenberg, Voelcker u. Wildbolz) 107.
Handwurzel s. Carpus.
Harn-Absorptionsspektrum im Ultraviolettlicht (Reinhard) 352.
Harnblase-Bauchdeckenfistel mit Os pubis-Nekrose infolge Röntgenverbrennung (Ottow) 650.
— -Carcinom (Levy-Dorn) 380.
— -Carcinom, Radiumbehandlung (Morson) 268.
— -Carcinom, Strahlenbehandlung (Werner) 189.
— -Divertikel (Pleschner u. Czepa) 318.
(Levy-Dorn) 380; (Pugh) 698; (Toulson) 698.
— -Divertikel, multiple, mit Steinen (Wasterlain) 318.
— -Divertikel, Röntgenbild (Picard) 119.
—, Pneumoradiographie (Köhler) 381.
—, Röntgenologie (Reiser) 118.
—, Röntgen- und Radiumschädigung der (Zeiss) 198, 841.
—, Röntgenuntersuchung durch Profilbild (Larrá) 118.
— -Scheide-Fistel und Portiocarcinomrezidiv, Strahlenbehandlung (Schugt) 646.
— -Steine bei Kindern (Mikulowski) 383.
— -Tumoren, Behandlungsmethoden (Scott u. McRay) 711.
— -Tumoren, Strahlenbehandlung (Williams u. Currin) 143.
— -Ulceration, Carcinom vortäuschende, nach Einlegen von Radium in Cervix (Kahn) 393.
— -Ulceration nach Radiumbehandlung des Uterus (Dean jr.) 586.
— oder Ureterstein, vorgetäuscht durch Ovarium-Kalkkonkremente (Papin) 698.
— -Veränderung bei bestrahltem Uteruscarcinom (Heimann) 189.
Harnblasenwand-Verkalkung infolge von Bilharzia (Häggström) 119.
Harninkontinenz, Ultraviolettlicht bei (Pueyredon) 848.
Harnkanälchen bei Pyelographie (Schmidt) 317.
Harnleiter s. Ureter.
Harnorgane, obere, angeborene primäre Dilatation (Bouchard) 110.
—, obere, Veränderung, Röntgendiagnose (Shaw) 117.
Harnorgane, Radiographie zur Differentialdiagnose (Richer) 108.
—, Röntgendiagnose (Lurz) 317; (Koenig) 691; (Voelcker) 692.
—, Tuberkulose der, Cystographie (Blaustein) 118.
Harnröhre s. Urethra.
Harnsäure-Absorptionsspektrum im Ultraviolettlicht (Reinhard) 352.
Harnsteine, chemische Zusammensetzung und Röntgenbild (Peracchia) 695.
Haut-Carcinom, bestrahlte, Strahlenresistenz (Laborde) 131; (Gauducheau u. Dano) 132.
— -Carcinom an Gewicht und Hals, Radiumbehandlung (Lounsberry) 464.
— -Carcinom, Histolyse nach Radiumbehandlung bei (La Placa) 73.
— -Carcinom, Radiumbehandlung mit auf Wachsblock montierten Radiumträgern (Gunsett) 578.
— -Carcinom, Strahlenresistenz (Joly) 334.
— -Carcinom, Strahlensensibilität (Belot) 257; (Bérard u. Dunet) 258; (Gauducheau u. Dano) 258.
—, Einfluß klimatischer Faktoren der Nordsee auf (Rost jun.) 591.
— -Empfindlichkeit gegen Cantharidenpflaster nach Röntgenbestrahlung (Meyer) 535.
— -Erythem nach Ultraviolettlichtbestrahlung, Einfluß sensibler Nerven auf (Rothe) 734.
—, Fermente der (Wohlgemuth) 352.
— und Geschlechtskrankheiten, Handbuch (Jadassohn) 273.
—, histologische Veränderungen, Röntgenwirkung und Wirkung lipoidlösender Mittel auf, Vergleich (Jorstad u. Lane) 72.
— und Hoden, Röntgenwirkung bei fraktionierter Dosis auf (Regaud u. Ferroux) 149.
— -Mykosis, Röntgen- und Lichtbehandlung (Allison) 257.
— -Permeabilität, künstlich vergrößerte, für bactericide Lichtstrahlen (Pauli u. Kliewe) 655.
—, Physiologie (Stahl u. Simsch) 604.
— -Pigmentierung, Quarzlichtwirkung auf (Kartschagin u. Smirnow) 477.
— -Pilze, pathogene, Strahlenwirkung auf Fermentbildung in (v. Mallinckrodt u. Klövekorn) 472.
— -Reaktionen gegen Pockenvirus, Ultraviolettlichtwirkung auf (Woringer u. Brusset) 803.
— -Reaktionen, physikalische und biologische Untersuchungen (Bachem) 150.
— -Reize und -Esophylaxie (Memmesheimer) 337.
—, Röntgen- und Radiumschädigung, Lichttherapie (Reyn) 520.
—, Röntgen- und Ultraviolettlichtbestrahlung, Polarisationsmessung an der Haut nach (Keller) 604.
— -Röntgenbehandlung, Dosierung (Thedering) 45.
—, Röntgenbiologie (Miescher) 473, 604.
— von Röntgenologen, Capillaroskopie (Lazarew) 520.
— -Röntgenschädigung bei Dauer-Sterilisation von Kaninchenhoden (Ferroux u. Regaud) 279.

Digitized by Google

Haut-Röntgenschädigung [Sarkom auf Lupusnarbe] (Camplani) 522.
— -Sarkom, Röntgenbehandlung mit ungefilterten Strahlen bei (Craver) 333.
— -Sarkomatose, Grenzstrahlenbehandlung (Bukky) 258.
— -Sarkomatose, Röntgenbehandlung (Whitfield) 333.
— -Steine und Sklerodermie (Vallette) 90.
— -Strahlensensibilität, Einfluß der Ischämie auf (Ferroux u. Regaud) 535.
— -Strahlensensibilität, Prüfung (Freund) 45; (Grann u. Holzknecht) 45.
— -Temperaturempfindlichkeit, Ultraviolettlichtwirkung auf (Inberg u. Rosendahl) 537.
— -Tuberkulinempfindlichkeit, Einfluß der Sonnenbestrahlung auf (Talon-Chauveau, Valtis u. Talon) 288.
— -Tuberkulose, Lichtbehandlung (Bremener) 589.
— -Tuberkulose, Ultraviolettlichtwirkung auf erythropoetische Funktion des Knochenmarks bei (Ljudvinovsky) 803.
— -Ultraviolettlichtbestrahlung, Einfluß auf sensible Nerven (Achelis u. Rothe) 734.
Hautflächen, ausgedehnte, Röntgenbestrahlung bei Lichen planus (Gay Prieto) 332.
Hautkrankheiten bei Kindern, Juckreiz bei, Höhensonnenbestrahlung (Bornikoel) 205.
— durch Lichtsensibilation (Jausion) 778.
—, Quarzlicht bei, Leitfaden (Pakheiser) 843.
—, Röntgen- und Radiumbehandlung (Eller) 49.
—, Röntgenbehandlung (Gluckman) 256.
—, Röntgenbehandlung [Handbuch] (Habermann u. Schreus) 124.
—, Röntgendosierung bei (Schulte) 256.
—, Strahlenbehandlung (Blumenthal) 516.
Heliotherapie bei Bauchfelltuberkulose (Luginbühl) 569.
— bei Brustwunden (Singer) 64.
—, Capillaroskopie bei (Naranović) 336.
— chirurgischer Affektionen (Bernhard) 720.
— bei chirurgischer Tuberkulose (Deutsch) 454. (Rollier) 592.
—, Einfluß auf kindlichen Organismus (Izkovič u. Velikanov) 720.
—, experimentelle und praktische (Vinaj) 654.
— der Lungentuberkulose, Dosimetrie und Dosierung der integralen Strahlung bei (Mesernitzki) 655.
—, Messung der Innenenergie und Dosierung der Bäder in (Remisow) 655.
— bei Nierentuberkulose (Armand-Delille u. Rouèche) 208.
— bei Ohrtuberkulose (Retrouvey) 272.
—, Theorie und Praxis (Perčichin) 336.
— bei Trachom (Carmi) 590.
— bei tuberkulöser Peritonitis (Brody) 208.
— bei Tuberkulose (Watson) 336.
— bei Tuberkulose des Mittelohrs (Chapman) 336.
—, vaginale [Landeker-Steinberg] (Stieböck) 847.
—, Wirkung auf Serumcalciumspiegel bei Tuberkulose (Piontkovsky u. Ljubimov) 336.
Helium, α-Teilchen-Streuung durch (Rutherford u. Chadwick) 221.
Hemeralopie, Ultraviolettlichtwirkung auf (Fuchs) 399.
Hemogenie, Röntgenbehandlung (Dénier) 574.
Hepatographie (Einhorn u. Stewart) 634, 635.
Herbivore Nager, Mechanik der Verdauung bei, Röntgenuntersuchung (Krzywanek) 83.
Hernia diaphragmatica, angeborene (Zamorani) 625.
— diaphragmatica beim Erwachsenen (Cornioley) 248.
— diaphragmatica hiatus oesophagei (Samuelsen) 441.
— diaphragmatica des Magens (Grégoire) 497.
— diaphragmatica, parasternale (Rusconi) 827.
— diaphragmatica mit periodischer Magenrotation (Evans) 441.
— hiatus oesophagii-Bruchsack, Adhäsionsnachweis im, epikardiales Fraktionsdivertikel (Herrnheiser) 689.
— hiatus oesophagii, Röntgensymptomatologie (Bársony u. Polgár) 752.
— ischiadica, Röntgendiagnose (Marchand) 313.
— mediastinalis (Abramowitsch) 751.
— mediastinalis, primäres Pleuramesotheliom, Pneumothorax (Heise u. Trudeau) 688.
— mediastinopleuralis (Toussaint) 555.
Herpes, Ultraviolettlicht bei (Weinbren) 589.
— zoster, Neuralgie nach, Ultraviolettlicht bei (Louste u. Juster) 206, 848.
Herz-Aneurysma (Kirschmann) 550.
— -Aneurysma, partielles (Kalisch) 366.
— und Aorta bei Lastträger, Röntgenbild (Podkaminsky) 165.
—, Größe und Gestalt (Hollaender) 616.
— -Größe, röntgenologische Verhältniszahl (Taipale) 366.
— -Hypertrophie, idiopathische (Oberhammer) 466.
—, Lage und Ausdehnung in Schwangerschaft und Wochenbett (Klaften u. Palugyay) 616.
— -Lage und -Funktion, Einfluß von Thoraxbau und Zwerchfellstand auf (Steinert) 65.
— bei Lungentuberkulose (Gáli) 549.
— -Messung (Trostler) 91.
—, normales, Röntgenbefund (Zdansky) 813.
— -Orthodiagramme, Deutung (Chaumet) 680; (Lian u. Guénaux) 681.
—, Röntgenuntersuchung (Slauck) 91; (Gentile) 618; (Krebs) 548.
—, Röntgenuntersuchung bei Kindern (Arce u. Arce) 367.
— -Röntgenuntersuchung bei zu Operierenden (Salotti) 814.
—, Röntgenwirkung auf (Warthin u. Pohle) 72, 601.
— -Röntgenwirkung bei rheumatischer Karditis (Levy u. Golden) 574.
— -Schädigung nach Röntgentiefenbehandlung (Hartman, Bolliger, Doub u. Smith) 197.
— -Ursprungsreiz, Bestrahlungsschwelle (Zwaardemaker) 14.
— -Vergrößerung bei Kindern (Sperling) 548.
— -Vergrößerung durch Sport (Kauf) 617.
— -Verlagerung bei Pneumonie der Kinder (Griffith) 92, 682.
—, Vorhofseptumdefekt (Müller jun.) 164.

Digitized by Google

Herz-Wirbelsäule-Reflex (Gentile) 618.
— -Wirkung sensibilisierender Farbstoffe und Lichtstrahlen, Beziehung (Sugano) 735.
Herzbeutelentzündung s. Perikarditis.
Herzbeutelerguß s. Pericarditis exsudativa.
Herzbild bei Sklerose der Arteria pulmonalis (Bordet) 367.
Herzfehler, kongenitaler (Ingolf) 366.
Herzkrankheiten, Röntgendiagnostik (Sutton) 90; (Munk) 163.
Herzrand, unterer, beim Pneumoperitoneum (Rouslacroix u. Raybaud) 164.
Herzschatten, Einfluß von Magen- und Kolonblähung auf (Brams u. Arens) 616.
Heßsche Strahlung s. Höhenstrahlung.
Heterotopische Ossification und Myositis ossificans progressiva (Frejka) 89.
Heufieber, Bestrahlung mit gefiltertem Quarzlicht des Ganglion sphenopalatinum bei (Meyersburg) 398.
Hilus, Lungen-, sagittale Neigung bei Röntgenoskopie (Cignolini) 247.
— -Tuberkulose beim Kinde, Röntgendiagnose (Detré) 304.
— -Tuberkulose und Pulmonalzirkulation-Veränderung, röntgenologische Differentialdiagnose (Baum u. Mebel) 621.
Himmelsstrahlung und Sounenstrahlung, bioklimatische Bedeutung (Linke) 64, 207.
— und Sonnenstrahlung, Ultraviolettlicht der (Hill) 719.
Hinrichtung, elektrische, experimentelle Untersuchungen (Asada u. Fujita) 214, 786.
Hinterhauptsgegend, Röntgenaufnahme (Altschul) 807.
Hirn s. Gehirn.
Histologie der Cervixepitheliome während Strahlenbehandlung (Roussy, Lerroux u. Wickham) 515
Histolyse bei Hautcarcinom nach Radiumbehandlung (La Placa) 73.
Hitzegerinnung und Seralbumin bei Ultravioletthestrahlung (Spiegel-Adolf) 290.
Hochfrequenz-Apparatur für Röntgendiagnostik (Du Prel) 232.
Hochspannungsschäden, Schutzeinrichtung gegen (Otto) 537.
Hoden, biologische Wirkung inkorporierter radioaktiver Substanzen auf (Takeda) 73.
— -Epithel, Strahlensensibilität des, Einfluß der Ischämie auf (Ferroux u. Regaud) 535.
— und sekundäre Geschlechtsmerkmale, Röntgenwirkung auf (Sakamoto) 416.
— und Haut, Röntgenwirkung bei fraktionierter Dosis auf (Regaud u. Ferroux) 149.
— bei Kaninchen, Röntgensterilisation ohne Hautschädigung (Ferroux u. Regaud) 279.
—, Mäuse-, Röntgenwirkung auf (Dobrovolskaia-Zavadskaia) 730.
— -Tumoren, Behandlung (Wesson) 331.
— -Tumoren, Röntgenbehandlung (Piot) 256; (Zeitlin) 647.
Hodgkinsche Krankheit s. Lymphogranulomatose.
Höhenklima s. a. Klima.
—, Kationengehalt der Organe in (Pincussen) 15.
—, Wirkung (Brehme u. György) 673.
Höhensonne, künstliche s. a. Quarzlicht und Ultraviolettlicht.
—, künstliche, bei Dermatitis herpetiformis Duhring (Jung) 848.
—, künstliche, Indikationen und Kontraindikationen (Laqueur) 654.
—, künstliche, bei Juckreiz bei Hautkrankheiten im Kindesalter (Bornikoel) 205.
—, künstliche, bei Lungentuberkulose (Dumont) 844.
—, künstliche, und Sauerstoff, kombinierte Anwendung, blutdruckherabsetzende Wirkung (Kamano) 352.
—, künstliche, bei Schleimhauttuberkulose (Wessely) 396, 718.
—, künstliche, bei Tuberkulose der Adnexe und des Peritoneums (Martinico) 206.
—, künstliche, bei Tuberkulose des Mundes (Wessely) 396.
—, künstliche, bei Tuberkulose der Zunge (Wessely) 206.
—, künstliche, Wirkung auf Insulin (Vogt) 290.
—, künstliche, Wirkung auf Milchsäurebildung der Haut (Ikebata) 352.
—, künstliche, Wirkung auf subcutanes Bindegewebe der Maus (v. Möllendorf) 285.
Höhenstrahlung, Barometereffekt (Kolhörster) 224.
—, Maximalhärte (Hoffmann u. Steinke) 597.
— -Messung (Büttner) 345.
—, tägliche Periode (Kolhörster) 223.
Höhlenbildung im Knochen (Stoloff) 162.
Hohlräume, parafokale, bei Lungentuberkulose (Pagel) 171.
Hornhaut s. Cornea.
Hüfte, Knochenbau (Duvernay u. Parent) 679.
—, Osteochondritis (Mériel u. Baillat) 431.
Hüftgelenk s. a. Coxa.
— mit angeborener Achsenverschiebung, Radiologie (Marchand) 614.
— -Amöbiasis (Niño u. Masucci) 28.
— -Arthritis und Knochenformveränderung bei Kindern (Duvernay) 679.
— -Entzündung s. Coxitis.
— -Exostose, knöcherne (Dioclès) 161.
— -Luxation, angeborene, Jodipinverfahren bei (Sievers) 614.
— -Luxation mit Fraktur des Pfannenrandes (Breton u. Blondeau) 429.
— -Luxation beim Kleinkind, Röntgenbild (Charier) 85.
Hüftgelenkskopf-Veränderung und Dystrophia adiposogenitalis (Apert, Péribère u. Mornet) 428.
Hüftgelenkspfanne, flache (Pusch) 160.
—, Protrusion (Nölke) 486; (Loebel) 614; (Zwicker) 812.
Hühner-Embryonen und Ultraviolettlicht (Hinrichs) 418.
— -Wachstum, Ultraviolettlichtwirkung auf (Walther, Walther u. Sommer) 673.
Hühnergewebe, embryonales, direkte und indirekte Röntgenwirkung auf (Strangeways u. Fell) 225.
Hühnersarkom, Roussches, Röntgenwirkung auf (Lacassagne, Levaditi u. Galloway) 149, 349.

Digitized by Google

Hufeisenniere, Pyelographie (Kalris) 695; (Surraco) 695.
—, Röntgenbild (Boss) 109.
Humerus-Carcinom, Röntgenbehandlung (Harrison) 88.
— -Fraktur, supracondyläre, bei Kindern nicht reponiert, späteres Röntgenbild (Jesu) 88.
—, Ostitis deformans und Sarkombildung (Gold) 745.
— varus cretinosus (Haumann) 25.
Hund, Lichtbehandlung (Kirk) 400.
—, röntgenbestrahlter, Lymphknoten bei (Dawson) 730.
Hunger-Motilität des Magens, Röntgenuntersuchung (Rogers u. Martin) 482.
— -Osteomalacie mit Spontanfraktur des Beckens (Steiner) 292.
Husten, Röntgenbefund bei (Voorsanger u. Firestone) 435.
—, Verstreuung von Stoffen im Bronchialbaum durch (Brown u. Archibald) 662.
Hydatidencyste, Lipiodolwirkung auf (Dévé) 595.
Hydrocephalus, Encephalographie bei (Denk) 756.
— internus vorgetäuscht durch Echinokokkuscyste, Encephalographie (Alurralde, Sepich u. Dowling) 322.
— internus vorgetäuscht durch Jacksonsche Epilepsie infolge Echinokokkus, Encephalographie (Alurralde, Sepich u. Dowling) 450.
—, kindlicher, Encephalographie (Jennings) 758.
—, Röntgenbehandlung nach vergeblicher Plexusexstirpation (Erb) 771.
—, Röntgendiagnose (Albano) 508.
Hydronephrose [Handbuch der Urologie] (v. Lichtenberg, Voelcker u. Wildbolz) 107.
— und Nierenkaverne, Pyelographie (Horváth) 638.
— und Nierenstiel-Innervation (Mingazzini) 23.
— durch Sympathektomie am Ureter (Blatt) 484.
Hydrosulfit, photographische Versuche mit (Bürki) 805.
Hyperämie des Infrarots in Oto-Laryngologie (Guns) 153.
Hypersekretion, Magen-, Röntgenbild (Ramond u. Jacquelin) 445.
Hyperthyreoidismus und Asthma, Röntgenbehandlung (Jugenburg) 52.
—, Röntgenbehandlung (Cordes) 572.
Hypertonie, Röntgenbehandlung (Weiss) 262.
Hypertrophie der Handwurzelknochen beim Kinde (Henrard) 242.
Hypochondrium-Schatten, Röntgendiagnostik (François) 542.
Hypophysäre Affektionen, Klinik und Röntgenbehandlung (Marburg) 573.
Hypophyse und Epiphyse, Lage (Reich) 236.
— -Erkrankung, Röntgenbehandlung (Schlesinger) 769.
— und innere Sekretion des Ovariums (Brouha u. Simonnet) 338.
— bei Ratten nach operativer und Röntgenkastration (Schenk) 227, 799.
— -Strahlenbehandlung bei endokriner Dystrophie (Kern) 197.
— -Strahlenbehandlung bei gynäkologischen Erkrankungen (Sahler) 836.
Hypophysen-Tumor, Entwicklung gegen Sella turcica (Schédrovitsky) 322.
— -Tumor, kongenitaler (Kerley) 366.
— -Vorderlappen und Ovarium (Zondek u. Aschheim) 337.
Hypophysin, Einfluß auf Magenmotilität (Königsberger u. Mansbacher) 530.
— bei Magenatonie (Königsberger) 104.
Hypoplasie, vererbte symmetrische, der Gelenke (Rochlin) 25.
Hypotonie des Diaphragma beim künstlichen Pneumothorax (Bonorino Udaondo u. Vadone) 404.
Hysteresis, dielektrische, und Leitfähigkeit von Isolatoren, Einfluß von Röntgen- und γ-Strahlen (Neumann) 596.
Hysterographie s. Metrographie.

J-Phänomen (Gaertner) 217.
Jacksonsche Epilepsie und Astereognosie infolge Gliom, Encephalographie (Alurralde, Sepich u. Dowling) 42.
— Epilepsie infolge Echinokokkus, Hydrocephalus internus vortäuschend, Encephalographie (Alurralde, Sepich u. Dowling) 450.
Jejunum-Duodenum-Divertikel (Roevekamp) 178.
— -Ulcus, postoperatives, Röntgensymptomatologie (Abbati) 36.
Ileocöcale Invagination (Hofman) 180.
Ileocöcalgegend, röntgenologische Abnormitäten (Emery jun. u. Monroe) 180.
Ileocöcalsphincter (Brouca) 633.
Ileosakrale Osteoarthropathie (Albrecht) 363.
Ileum- und Coecum-Ektasie (Constant) 753.
Ileus, Duodenum-, chronischer (Miller) 178.
— oder Pseudomegakolon (Bernstein) 180.
—, Röntgendiagnose (Davis) 36; (Schirmer) 251; (Kalbfleisch) 376.
Iliakaldrüsen bei Collumcarcinom, operative Ergebnisse und Dauerresultate (Wille) 724.
Immunität, Geschwulst-, Untersuchungen (Flörcken) 723.
— und Schutzorgan, Haut als (Memmesheimer) 337.
Inaktivierung von Trypsin mit harten und weichen Röntgenstrahlen und ionisierende Strahlenwirkung, Vergleich (Rothstein) 600.
Indien, Radiumbehandlung in (Som) 200.
Indirekte Krankheitszeichen [Spione] in Röntgendiagnostik (Palmieri) 627.
— Röntgenbehandlung in Dermatologie (Cottenot) 256.
Infantilismus, hepatischer (Göttche) 236.
—, Sterilität infolge, Röntgenbehandlung (Frank) 455.
Infarkt des Femurkopfes (Calissano) 808.
—, Lungen-, organisierter, im Röntgenbild (Unverzagt) 494.
—, Myokard-, intravitale Diagnose (Jegorow) 210.
Infektion und Uteruscarcinom, Radiumbehandlung (Den Hoed) 583.
— -Widerstandsfähigkeit, Ultraviolettlichtwirkung auf (Hill u. Clark) 76.
Infektionskrankheiten, Sonnenlichtwirkung auf (Woringer) 674.

Digitized by Google

Infiltration, Lungen-, transsudative epituberkulöse (Caussade u. Tardieu) 684.
Infiltrative Frühformen (Redeker) 824.
Influenzabacillen, Lungenfibrose durch (Wynn) 821.
Infraclaviculäre tuberkulöse Infiltrationen (Unverricht) 170; (Aßmann) 495, 623.
Infrarot in der Cytologie (Calzavara u. Bertrand) 77.
— -Hyperämie in Oto-Laryngologie (Guns) 153.
Infrarotstrahlen und endokrine Drüsen (Zalewsky u. Trifonoff) 656.
— bei Keratosen und Warzen (Laquerrière) 591.
Injektion, Gas-, von Radiumemanation (Wassmer) 58.
Inkorporierte radioaktive Substanzen, biologische Wirkung auf Hoden (Takeda) 73.
Inkretorische Drüsen s. Endokrine Drüsen.
Innere Erkrankungen, Röntgendiagnostik (Peltason) 593.
— Medizin, Röntgenbehandlung in (Stephan) 703.
— Sekretion, Einfluß auf Gaswechsel und Eiweißstoffwechsel (Loewy) 273.
— Sekretion, Physiologie, Pathologie, Klinik (Bauer) 401.
Innervation, Nierenstiel-, und Hydronephrose (Mingazzini) 23.
Insekten-Metamorphose, Röntgenuntersuchung (Heller u. Meisels) 21; (Meisels u. Heller) 83.
Instillationsschlauch bei Bronchographie (Tucker) 369.
Institut, Röntgen-, für Therapie, Einrichtung (Schneider) 641.
Insulin, Röntgen- und Höhensonnenwirkung auf (Vogt) 290.
Integrale Strahlung, Dosimetrie und Dosierung der, bei Heliotherapie der Lungentuberkulose (Mesernitzki) 655.
Intensität, Gesamt-, der Röntgenstrahlen, Abhängigkeit von Stromstärke in Röntgenröhre (Nasledow u. Scharawsky) 343, 409.
— -Messung von Röntgenstrahlenreflexion an feinem Pulver (Brentano) 216.
—, relative, der Röntgenstrahlenlinien im L-Spektrum des Thoriums (Allison) 409.
— -Verteilung, azimutale, der Streustrahlung (Friedrich u. Goldhaber) 216.
— weicher Röntgenspektrallinien, Abhängigkeit von der Spannung (Jönsson) 7.
— und Zeitdauer bei Röntgenwirkung auf gekeimten Samen (Ancel) 670.
Interlobäre Lungenprozesse, Röntgendiagnostik (Fleischner) 683; (Wachtel) 683.
Interlobäres Exsudat oder Mittellappencyste (Presser) 548.
Intermittierende Belichtung (Lüppo-Cramer) 669.
Interposition, Kolon-, und Diaphragma molle (Ältschul) 554.
— von Organen zwischen Diaphragma und Leber (Podkaminsky) 181.
Intervertebralgelenk, Arthritis (Stern) 295.
Intestinalverschluß s. Ileus.
Intraartikuläre Jodipininjektion bei Gelenkerkrankungen (Kobes u. Militzer) 813.
Intradiaphysäres Wachstum einer cartilaginären Exostose der Elle (Tancredi) 298, 811.
Intrahepatische Gallengangkonkremente, Röntgenbild (Dienst) 829.
Intrakorporale Radiumbehandlung (Halberstaedter) 58.
Intrakranielle Prozesse, Encephalographie (Sosman) 757.
Intraperikardiales Aortenaneurysma (Martini u. Joselevich) 92.
Intraperitoneale Bestrahlung des Uteruscarcinoms (Daels u. de Backer) 137.
Intrapulmonale nichttuberkulöse Höhlenbildung, Röntgenbefund (Wiese) 819.
Intrathorakale Tuberkulose, Rötgendiagnose und -behandlung (Melville, Lynham, Young, Guy, Hayes, Crocket, Berry, Fothergill, Dickenson, Trail u. Watson) 69.
— Tumoren, Röntgenbehandlung (Chandler u. Potter) 831.
— Tumoren, Röntgendiagnose (Lynham) 174; (Price) 174; (Melville) 301, 306, 440.
Intratracheale Injektion mittels Intubation (Pansini) 246.
Intratumorale Behandlung des Sarkoid Boeck mit Thorium X Degea (Meirowsky) 266.
— Radiumbehandlung (Failla) 266.
— Radiumbehandlung mit unter der Kastrationsdosis liegenden Strahlenmenge (Murphy) 202.
Intravenöse Injektion, Wirkung auf Magenbild (Unverricht u. Freude) 482.
Intubation zur intratrachealen Injektion (Pansini) 246.
Invagination, Darm- (Reiser u. Gurniak) 179.
—, Darm-, Wismuteinlauf bei (Pouliquen u. de la Marnierre) 179.
—, ileocöcale (Hofman) 180.
Inversion, Duodenum- (Pescatori) 374.
Invertierte Zähne, Röntgenbild (Róna) 89.
Jod-Basedow, Röntgenbehandlung (Schlesinger) 769.
Jodacne nach Bronchographie (Belote) 306.
Jodipin s. a. Jodöl.
— -Diagnostik bei Rückenmarkskrankheiten (Schäfer) 123.
— -Emulsion für urologische Radiographie (Fritz) 381.
— -Injektion, intraartikuläre, bei Gelenkerkrankung (Kobes u. Militzer) 813.
— -Schatten bei Röntgendiagnostik (Levy-Dorn) 380.
—, Spätschädigung durch (Bergerhoff) 615.
— -Verfahren bei angeborener Hüftverrenkung (Sievers) 614.
Jodkalium-Ionisation und Ultraviolettlicht bei Sklerodermie (Louste, Juster u. David) 589.
Jodöl s. a. Jodipin.
—, ascendierendes, zur Encephalographie, Gehirnbefund nach (Pinéas) 452.
—, ascendierendes, für Myelographie (Sgalitzer) 323.
—, hydaticide Wirkung (Dévé) 595.
— -Injektion, intrapulmonale, Technik (Graham) 620.
— -Injektion in Nasennebenhöhlem (Lobell) 167.

Digitized by Google

Jodöl-Injektion, Schädigung nach (Coniglio) 820.
— -Injektion, abnorme Uterus-Contractilität nach (van der Elst) 754.
— -Injektion, Vorfälle bei (Piccinino) 246.
— und Liquor (Schönbauer) 756.
— zur Myelographie, Gefahren (Sharpe u. Peterson) 43.
— bei Paradentärcyste (Worms) 433.
— und Pneumoperitoneum in Gynäkologie (Stein u. Arens) 183.
—, Röntgenuntersuchung mit (Toussaint) 540.
—, Röntgenuntersuchung der Tränenwege mit (Coppez u. Meyers) 563.
— bei Thoraxdiagnose (Forestier) 30; (Singer u. Moore) 30.
— und Wismutsubkarbonat im Lungenfüllungsbild (Lasker) 436.
Jodölbild bei Abbrennen von Pleuraverwachsungen (Bratt) 552.
Jodölfüllung der Bronchien s. Bronchographie.
— der Harnröhre s. Urethrographie.
— der Leber s. Hepatographie.
— der Oberkieferhöhlen (Halphen u. Morel-Kahn) 167.
— des Rückenmarkskanals s. Myelographie.
— der Tuben s. Salpingographie.
— des Uterus s. Metrographie.
— der Ventrikel s. Encephalographie.
Jodoform-Schatten bei Röntgendiagnostik (Levy-Dorn) 380.
Jodtetragnost, Vergiftung durch (Beyreis) 316.
Jodverbindung, neue, für Cholecystographie (Kirklin u. Kendall) 504.
Ionisation in oberer Atmosphäre (Hulburt) 147.
— des Blutserums, Wirkung der Röntgentiefentherapie auf (Pilger u. Wigoder) 474.
— in Luft und chemische, kolloidale und biologische Wirkung von Röntgenstrahlen verschiedener Wellenlänge (Fricke u. Petersen) 728.
— mehrfache, der Atome-, und Röntgenstrahlenabsorption (Alexander) 794.
— durch Radiumemanation in kugeligem Gefäß (Mund) 470; (Glockler) 476.
—, Strahlen-, und Inaktivierung von Trypsin bei Bestrahlung mit harten und weichen Strahlen, Vergleich (Rothstein) 600.
— -Wirkung von Ultraviolettlicht in Cäsiumdampf (Little) 146.
Ionisationskammern, Standardisierung (Solomon) 509.
Ionometer als Belichtungsnormal in Aufnahmetechnik (Franke) 478.
— [Wulff], Fernaufladevorrichtung für (Mühlmann) 46, 513.
Ionomikrometrie bei Radiumbehandlung des Carcinoms (Mallet) 57.
Ionomikrometrische Messungen (Proust) 57.
Iridocyclitis, Lichtbadbehandlung (Bentzen) 398.
Iritis, gono-rheumatische, Lichtbadbehandlung (Bentzen) 398.
—, Röntgenbehandlung (Horváth) 575.
Ischämie, Einfluß auf Strahlenempfindlichkeit von Haut und Hodenepithel (Ferroux u. Regaud) 535.
Ischias, rheumatische, funiculäre oder spondylitische, Röntgenbehandlung (Rouquier) 388.
—, Röntgenbefund (Bartoš) 365.
—, Röntgenbehandlung (Cardona) 52.
— infolge Wirbelarthritis (Valls) 490.
Ischiatische Skoliose (Dainelli) 490.
Isohämagglutination, Röntgenwirkung auf (Muramatsu) 800.
Isolatoren, Leitfähigkeit und dielektrische Hysteresis, Einfluß von Röntgen- u. γ-Strahlen auf (Neumann) 596.
Isotopen, radioaktive, Stabilitätsgrad und Aktiniumreihe (Russell) 222.
Isthmusstenose der Aorta (Roesler) 166.
Juckreiz bei Hautkrankheiten im Kindesalter, Höhensonnenbestrahlung (Bornikoel) 205.
Jugendliche, Arthritis deformans an Fußgelenken von (Pitzen) 547.
—, osteomyelitische Coxitis (Piquet) 546.

K-Serienspektrum des Wolframs (Mazumder) 794.
Kälte, Sensibilisierung durch Röntgenbestrahlung gegen (Solente) 213.
Kältebehandlung s. Kryotherapie.
Kahnbein s. Os naviculare.
Kalium, Radioaktivität (Hevesy) 669.
Kaliumsalz, γ-Strahlen an (Kohlhörster) 669.
Kalk-Ablagerung in Leber, Röntgenbefund (Bignami) 502.
— -Ablagerung in Zirbeldrüse (Cignolini) 561.
— -Infiltration, Knochengewebe vortäuschend, und Sklerodermie in Streifen (Lorenzo) 614.
— -Konkremente des Ovariums, Ureter- oder Harnblasenstein vortäuschend (Papin) 698.
— und Ultraviolettlicht bei normalen und pathologischen Zuständen (Kinne) 844.
Kalkgicht (Staub) 90.
Kalomel-Schatten bei Röntgendiagnostik (Levy-Dorn) 380.
Kanalstrahllicht, Polarisation (Rupp) 220.
Kaninchen-Niere, Wirkung von Grenzstrahlen auf (Stern) 152.
Kapsel, verkalkte, Lebertumor in (Fellows, Stillman u. Howard) 502.
Kardia, Lokalisation (Reich) 234.
Kardiopathie und Radioneuritis (Lassueur) 133.
Kardiospasmus (Careddu) 589; (Brunn) 627.
— oder Zwerchfellkrampf bei Oesophagusdilatation (Guns) 481.
Karditis, rheumatische, Röntgenwirkung auf Herz bei (Levy u. Golden) 574.
Kaskadenmagen (Schlemmer) 104; (Zollschan) 627.
Kastration-Dosis, intrauterine Radiumbehandlung mit Strahlenmengen unter (Murphy) 202.
— -Folgen und Eunuchoidismus beim Manne (Wagenseil) 210.
—, Röntgen-, und operative, Rattenhypophyse nach (Schenk) 227, 799.
—, Röntgen-, temporäre, und Anaemia autotoxica perniciosiformis (Bajoński) 703.
—, Röntgen-, Dosis, Wirkung auf Kaninchenovar (Robinson) 227.
Katalytische Wirkung von bestrahltem Lebertran (Schimkus) 737.

Digitized by Google

Katheter, Ureter-, schattengebender, Röntgenaufnahme mit (Millul) 117.
Kathodenstrahlen, antirachitische Aktivierung von Cholesterol durch (Knudson) 230.
—, Durchgang durch Metalle (Becker) 668.
— -Röhre (Villers) 219; (Bellucci) 418.
Kathodenstrahlung, sekundäre, durch Elektronen an Wolfram ausgelöste, kritische Geschwindigkeiten (Krefft) 597.
Kationengehalt der Organe bei Belichtung und im Höhenklima (Pincussen) 15.
Kautschuk, Röntgenuntersuchung (Rosbaud u. Hauser) 793.
Kaverne, Lungen-, Heilung (May) 662; (Minet) 826.
—, Lungen-, klinische Bedeutung (Bacmeister) 684.
—, Lungen-, Röntgendiagnose (Leuret, Aumont u. Caussimon) 750.
—, Lungen-, tuberkulöse (Schmincke) 97; (Giraud) 371.
—, Lungen-, tuberkulöse, Ableitungsbronchus (Wolf) 439, 495.
— der Lungentuberkulose des Schulalters (Simon) 372.
—, Nieren-, und Hydronephrose, Pyelographie (Horváth) 638.
—, pathologisch-anatomischer Gesichtspunkt (Schmincke) 594.
—, Pseudo-, im Röntgenbild (Crecelius) 685.
— und Pseudokaverne (Hübschmann) 624.
— im Röntgenbild (Ulrici) 685.
— beim Säugling und Kleinkind (Eckstein) 685.
—, Spontanheilung (Marx) 624.
Kavernöse Lungensyphilis (Lossen) 552.
Kavernöses Angiom (Santoro) 618.
Kehlkopf s. Larynx.
Keilbeinhöhle, Aufnahmetechnik (Graupner) 93.
—, intranasale Entfernung der Vorder- und Hinterwand, röntgendiagnostische Bestimmung (Dupuy) 362.
—, Jodölinjektion (Lobell) 167.
Keilförmige Wirbel, Differentialdiagnose (Scheuermann) 291.
Keimlinge, Avena-, vorbelichtete, Wachstum bei phototropischer Krümmung (Beyer) 536.
—, Röntgenstrahlensensibilität (Ancel) 68, 416.
—, Röntgenreizwirkung bei (Bersa) 414.
Keimschädigung bei Ovarialbestrahlung (Martius) 521.
Keimung und Wachstum von Pflanzen, Röntgenwirkung auf (Wernhart) 414.
Keratitis parenchymatosa, Röntgenbehandlung (Horváth) 575.
—, sklerosierende, Lichtbadbehandlung (Bentzen) 398.
Kerato-Blepharo-Conjunctivitis, Lichtbadbehandlung (Bentzen) 398.
Keratoconjunctivitis-Exacerbation durch Fernwirkung von Röntgenstrahlen (Kissin) 521.
—, lymphatische, Röntgenbehandlung (Horváth) 575.
—, phlyktänuläre, Lichtbadbehandlung (Bentzen) 398.
Keratomalacie, Ultraviolettlichtwirkung auf (Fuchs) 399.
Keratosen, Infrarotstrahlen bei (Laquerrière) 591.
— nach Quarzlichtbestrahlung (Colquhoun) 778.
Kernteilung bei Wurzelspitzen von Vicia faba, Wirkung der Röntgenstrahlen auf (Pekarek) 224.
Keuchhusten, Lungenveränderung bei (Feyrter) 403.
—, Röntgenbehandlung (Gerber) 574.
Kiefer-Tumoren, bösartige, Klinik und Statistik (Risak) 277.
Kiefergelenk, isolierte Aufnahme (Czunft) 88.
—, Röntgendiagnostik, neue Methoden (Altschul) 20.
Kieferhöhle, Ostitis deformans (Moore) 294.
—, polypöses Gewebe in, Röntgendiagnose (Drea) 300.
Kieferhöhleneiterung und Radiumvergiftung (Flinn) 585.
—, Röntgenuntersuchung (Israel) 300.
—, Röntgenuntersuchung und physikalische Beobachtung (Johnson) 300.
Kienböcksche Erkrankung im Sprungbeinhals (Vogel) 293.
— Lunatum-Malacie s. Os lunatum-Malacie.
Kinder, Anämie, Milzvergrößerung und Knochenveränderung bei (Cooley, Witwer u. Lee) 678.
—, Anatomie der, Handbuch (Peter, Wetzel u. Heiderich) 209.
—, Aortensymptome der Syphilis congenita bei (Martagão Gesteira) 815.
—, Appendix bei, Röntgenbild (Siegl) 448; 631.
—, Asthma bei, Ultraviolettlichtbehandlung (Duprey u. Fonteyne) 206.
—, Asthmaursache bei (Cunningham) 437.
—, asthmatische Neurose infolge bronchopulmonaler Veränderung bei (Zerbino) 438.
—, Beugecontractur nach Kniegelenkresektion (Nussbaum) 790.
—, Blut-Alkalireserve bei, Ultraviolettlichtwirkung auf (Leenhardt u. Chaptal) 352.
—, Bronchialdrüsentuberkulose, Röntgenbild (Wahncau) 818.
—, Bronchiektasie bei, Bronchographie (Duken) 492; (Brown) 620.
—, Cholecystographie bei (Weber) 182.
—, chronische nicht tuberkulöse Lungenerkrankung (Embelton) 371.
—, deformierende Gelenkerkrankungen (Natzler) 163.
—, diabetische, Knochenentwicklung bei (Morrison u. Bogan) 297.
—, Einfluß der Heliotherapie auf (Izkovič u. Velikanov) 720.
—, Encephalographie bei (Eckstein) 561.
—, Epiphysenerkrankung bei (Snellman) 675.
—, Fixierung des Kopfes bei Röntgenepilation (Buschko u. Langer) 514; (Zurhelle) 514.
— -Furunkulose, Ultraviolettlicht bei (Blatt) 589.
—, Harnblasensteine bei (Mikulowski) 383.
—, Herzvergrößerung (Sperling) 548.
—, Herzverlagerung bei Pneumonie (Griffith) 92, 682.
—, Hilustuberkulose, Röntgendiagnose (Detré) 304.
—, Hüftgelenkarthritis und Knochenformveränderung bei (Duvernay) 679.

Digitized by Google

Kinder, Hydrocephalus bei, Encephalographie (Jennings) 758.
—, Hypertrophie der Handwurzelknochen bei (Henrard) 242.
—, interstitieller Tubenabschnitt bei, Röntgenbild (Hoehne) 755.
—, Juckreiz bei Hautkrankheiten, Höhensonnenbestrahlung (Bornikoel) 205.
—, Knochen- und Gelenktuberkulose bei, Differentialdiagnose (Simon) 612.
—, Knochen-Verkalkungszonen nach Verabreichung von Phosphor-Lebertran bei (Brandes) 364.
— -Lungen, Röntgenfilm (Hewlett) 436.
—, Lungenerkrankung bei, Röntgendiagnostik (Rach) 494.
—, Lungeninfiltrationen nach Grippe bei, Strahlenbehandlung (Gambara) 335.
—, Lungentuberkulose bei, Diagnose (Dunham) 622.
—, Lungentuberkulose bei, Röntgendiagnostik (McPhedran) 823; (Pfaff) 824.
—, Osteomyelitis der langen Röhrenknochen infolge Syphilis congenita (Thomson) 28.
—, peritracheobronchiale syphilitische Adenopathie bei (Tropea-Mandalari) 466.
—, Pleuritis bei, Röntgenbild (Schönfeld) 102.
— -Rachitis, bestrahltes Ergosterin bei (Prinke) 739; (Falkenheim) 738; (Hottinger) 738; (Lasch u. Behrens) 739.
—, Röntgendiagnostik und Therapie der Thymus bei (Remer u. Belden) 262.
—, Röntgenuntersuchung des Herzens und der großen Gefäße bei (Arce u. Arce) 367.
—, Schutztisch für Röntgenaufnahme bei (Glowacki) 82.
—, Syphilis der Atmungsorgane bei (Navarro u. Beretervide) 827.
—, Ultraviolettlichtwirkung auf Alkalireserve des Blutes bei (Leenhardt u. Chaptal) 286.
—, Ultraviolettlichtwirkung auf Grundumsatz bei (Fries) 421.
—, Ultraviolettlichtwirkung auf Nahrung und Körper bei, Angriffspunkte und Wirkungsweise (Koeppe) 736.
—, Wachstum der langen Röhrenknochen bei, Streifenbildung in Metaphyse und Rolle der Vitamine bei (Harris) 86.
—, Wachstum und Struktur des Thorax bei (Scammon) 21.
Kinderheilkunde s. Pädiatrie.
Kinderlähmung, spinale s. Poliomyelitis anterior.
Kindesalter, Bronchiektasie im (Wiese) 244; (Findlay u. Graham) 435; (Schlack) 435.
—, frühes, syphilitische Knochenveränderungen im (Péhu, Chassard u. Enselme) 28.
—, zweites, und Adolescenz, osteomyelitische Coxitis (Piquet) 546.
Kinematographie, Röntgen- (Melville) 19.
Kleidokraniale erbliche Dysostose (McBride) 362.
Kleinfingerendglied, Verkrümmung (Kirner) 608.
Kleinhirn, Röntgenbild (Goette) 450.
Kleinkind, Hüftgelenkluxation bei, Röntgenbild (Charier) 85.
—, Kavernen bei (Eckstein) 685.
Kleinkind, Technik des Röntgenverfahrens bei (Freund) 538.
—, Thymus-Röntgenbestrahlung bei, Entwicklungshemmung nach (Hess) 840.
Klima s. a. Höhenklima.
— -Faktoren der Nordsee, Einfluß auf Haut (Rost jun.) 591.
Klimatische Bedeutung der Sonnen- und Himmelsstrahlung (Linke) 64.
Klippel-Feils Syndrom mit Deformierung des 1. Brustwirbels (Loubat, Cloup u. Fischer) 85.
Klumpfuß, angeborener, mangelhafte Entwicklung des Os naviculare bei (Wilhelm) 427.
Kniegelenke-Resektion bei Kindern, Beugecontractur nach (Nussbaum) 790.
Kniescheibe s. Patella.
Knochen-Abbau bei Frakturheilung (Kieling) 86.
— bei arteriosklerotischen Extremitäten (Cone) 678.
— -Atrophie, Sudecksche (Legre) 611.
— -Compacta, Anpassung an geänderte Beanspruchungen (Benninghoff) 542.
— -Destruktion bei Hodgkinscher Krankheit (Arnell) 87.
— und Eingeweidemetastasen bei Collumcarcinom (Monod) 745.
— -Endotheliom (Pomeranz) 87.
— -Endotheliom, Schilddrüsenmetastase nach, Röntgenbehandlung (Craver) 128.
— -Entwicklung bei diabetischen Kindern (Morrison u. Bogan) 297.
— -Erkrankung, Röntgenbild bei (Lawrence) 674.
— -Erkrankung vasomotorischen Ursprungs, Behandlung (Leriche) 241.
— -Fistel, chronische, Röntgenbehandlung (Schneider) 191.
— -Formveränderung und Hüftgelenkarthritis bei Kindern (Duvernay) 679.
— -Fraktur, vorgetäuscht durch ungewöhnliche Ossification (Mouchet) 807.
— und Gelenk-Erkrankung in Dermatologie, Differentialdiagnose (Richter) 746.
— und Gelenk-Tuberkulose im Kindesalter, Differentialdiagnose (Simon) 612.
—, Handwurzel-, Verletzung und traumatische Erkrankung (Weil) 404.
—, Höhlenbildung im (Stoloff) 162.
— -Infektion, typhöse (Elliott) 293.
—, kongenital syphilitische, Parrotsche Sammlung (Péhu u. Chassard) 612.
— -Metastasen bei Schilddrüsentumoren, Radiumbehandlung (Ginsbury) 299.
— -Neubildung nach Schußbruch (Pförringer) 88.
— -Regeneration während Anwendung von mit Ultraviolettlicht bestrahltem Öl (Allodi) 354.
—, Röhren, lange, Osteomyelitis beim Kinde infolge Syphilis congenita (Thomson) 28.
—, Röhren-, lange, Syphilis congenita beim Säugling (Reviglio) 676.
—, Röhren-, lange, Wachstum (Gatewood u. Mullen) 543.
—, Röhren-, lange, Wachstum in Kindheit, Streifenbildung in Metaphyse und Rolle der Vitamine bei (Harris) 86.
—, Röhren-, Syphilis und fibröse Dystrophie, Differentialdiagnose (Pick) 811.

Digitized by Google

Knochen-Röntgenologie, Atlas (Haret, Dariaux u. Quénu) 425.
—, Röntgenspätschädigung (Grasmann) 842.
—, Spätsyphilis (Steinbrinck) 676.
— -Syphilis, Röntgendiagnose (Satanowsky) 294.
— -Tuberkulose, Fehldiagnose bei (Maendl u. Waltuch) 826.
— -Tuberkulose, Sonnen-Freiluftbehandlung nach Bier (Bethe) 720.
— -Tumoren, Differentialdiagnose (Meyerding) 298.
— -Tumoren, Histologie (Frankenberger) 340.
— -Tumoren, Röntgendiagnose der (Jenkinson) 677.
— -Tumoren, thyreoide und parathyreoide (Alessandri) 243.
—, überzählige, Tarsalgie durch (Reviglio) 427.
— -Verkalkungszonen nach Verabreichung von Phosphor-Lebertran bei Kindern (Brandes) 364.
—, Vorderarm-, Mißbildung (Tomesku) 544.
—, wachsende, metaphysäre Verkalkungszone nach Verabreichung von Phosphorlebertran (Fromme) 740.
Knochenbau der Hüfte (Duvernay u. Parent) 679.
Knochenbildung des Gehirnes (v. Lehoczky) 450.
Knochenerweichung im Sprungbeinhals [Köhlersche Erkrankung] (Vogel) 293.
Knochengewebe, vorgetäuscht durch Kalkinfiltration und Sklerodermie in Streifen (Lorenzo) 614.
Knochenmark, erythropoetische Funktion des, bei Hauttuberkulose, Ultraviolettlichtwirkung auf (Ljudvinovskij) 803.
Knochensequester, einheilender, und Osteochardritis dissecans, Ähnlichkeit (Heine) 242.
Knochenveränderung, Anämie und Milzvergrößerung bei Kindern (Cooley, Witwer u. Lee) 678.
— nach branchiogenem Carcinom (Thomas, Hirsch u. Blaine) 435.
— und Granuloma inguinale (Carty) 299.
—, syphilitische, im Kindesalter (Péhu, Chassard u. Enselme) 28.
Knorpelinseln in Wirbelkörpern (Putschar) 486, 606.
Kobragift und Lichtwirkung (Much, Peemöller u. Haim) 421.
Köhler-Mouchetsche Os lunatum-Malacie (Combier u. Murard) 743.
Köhlersche Erkrankung im Sprungbeinhals (Vogel) 293.
Körperoberfläche, Bewegungsimpulse registrierbar von, selbsttätige Einschaltung der Röntgenröhre durch (Schall) 804.
Kohlehydrat-Stoffwechsel, Einfluß der Leberbestrahlung auf (v. Pannewitz) 278.
Kohlehydratlösung, Wirkung von Ultraviolettlicht und Sonnenlicht in Gegenwart von Uransalzen auf (Abelous, Aloy u. Valdiguié) 287.
Kohlenbogen und Ultraviolettlicht (Griffith, Taylor u. Jack) 146.
Kohlenbogenlicht, Wirkung auf Blut von Hunden (Mayerson) 422.
Kohlensäureatmosphäre, Milch bestrahlt in, antirachitische Wirkung (Scheer u. Rosenthal) 739.
Kohlenstaub-Wirkung bei Lungen-Silikose (Cummins) 551.
Kohlenstoff, Zertrümmerung durch α-Partikeln (Petterson) 5.
Koleoptile-Anatomie und phototropische Reaktion (Tetley u. Priestley) 476.
—, Hafer-, Lichtempfindlichkeit in (Lange) 287.
Kolik, Nieren-, ohne nachgewiesene Ursache (Grauhan) 109.
Kolitis, muköse, und Oesophagusspasmus (Jacobson) 442.
Kollaps-Behandlung bei Lungentuberkulose (Maendl) 746.
—, Lungen-, massiver (Bergamini u. Shepard) 173; (Benedetti) 247; (Solem) 302; (McKinney u. Porter) 438; (Diez) 494; (Sante) 748.
—, Lungen-, im Pneumothorax (Fleischner) 749.
Kolloidale, chemische und biologische Wirkung von Röntgenstrahlen verschiedener Wellenlänge und Ionisation in Luft (Fricke u. Petersen) 728.
Kolloidales Blei bei Carcinom [Methode Blair Bell] (Soiland, Costolow u. Meland) 2; (Ullmann) 3.
— Kontrastmittel, peroral, zur Cholecystographie (Fantus) 39.
Kolloide, anorganische, Röntgenuntersuchung (Böhm) 344.
— Gele, Röntgenbeugungsfiguren von (Clark, Aborn, Brugmann u. Davidson) 6; (Clark) 217.
—, Metall-, bei Carcinom (Soiland, Costolow u. Meland) 2.
—, Röntgenwirkung auf (Coowther u. Fairbrother) 348.
—, Serum-, Ultraviolettlichtwirkung auf (Göbel) 803.
Kolon-Carcinom, Diagnose und Behandlung (Schmieden) 37.
— -Carcinom, Röntgenuntersuchung (Petrén) 450.
— -Carcinom, Symptomatologie und Diagnose (Brindley) 690.
—, Diverticulosis und Diverticulitis (de Quervain) 106.
— -Fistel, subphrenische Gasansammlung bei (Cobet u. Imhäuser) 690.
— -Interposition und Diaphragma molle (Altschul) 554.
—, Kontrasteinlauf zur Untersuchung (Myers) 501.
— -Krankheiten, Röntgendiagnose (Edwards) 36.
— und Magenblähung, Einfluß auf Herzschatten (Brams u. Arens) 616.
—, normales und krankes, Schleimhautrelief (Knothe) 251.
— -Polyposis (Levin) 180.
— -Rücktransport (Lossen) 501.
Kombinierte Röntgenbehandlung bei Carcinom (Holzknecht) 725.
Kompressionsbrüche der Wirbelsäule (Hämäläinen) 675.
Konkremente, Gallengang-, intrahepatische, Röntgenbild (Dienst) 829.
Konsolidierung von Frakturen, Röntgenwirkung auf (Turco) 731.
Kontractilität, Uterus-, abnorme, nach Lipiodolinjektion (van der Elst) 754.

Digitized by Google

Kontraktion, Muskel-, Röntgendiagramm (Clark) 543.
Kontrasteinlauf zur Kolaruntersuchung (Myers) 501.
Kontrastmahlzeit, Geschichte der (Morison) 750.
—, Magensekretion bei (Zorzi) 249.
Kontrastmittel für Cholecystographie (Orator u. Walchshofer) 556.
—, nicht sedimentierendes (Dieterich u. Transier) 626.
Kontrastöl, Erstarrung im Durakanal (Heymann) 756.
Kopfschmerzen durch Arthritis der Halswirbelsäule (Holbrook) 365.
Korrelationsverfahren für Bestimmungstabellen (Rautmann) 814.
Krankheiten durch kosmische und irdische Strahlen (Müller) 214.
Krebs s. Carcinom.
Kreislauf, Blutgefäße [Handbuch] (Bethe, v. Bergmann, Embden u. Ellinger) 593.
—, venöser, Fremdkörper in (Warthen jun.) 787.
Kreislaufsorgane, Syphilis der, und endokrine Drüsen (Schlesinger) 659.
Kretin, Humerusveränderung bei (Haumann) 25.
—, Osteopathia scapulae bei (Haumann) 25.
Kreuzbeinwirbel, 1., Lumbalisation (Benassi) 486.
Kreuzfuchs-Phänomen, persistierende Aufhellung der Lungenspitzen (Pezzotti) 370.
Kröte, Eier und Larven von, Röntgenwirkung auf (Olivieri) 226.
Kropf s. Struma.
Kryotherapie, Technik (Solente) 213.
Krystall und reflektierende Röntgenstrahlen, Zusammenhang (Jauncey u. Compton) 408.
—, ultraviolette Absorption (Hilsch) 223.
Krystallographische Untersuchungen, Röntgenapparatur für (Böhm) 156.
Krystallspektrographie bei γ-Strahlen (Trilley) 793.
Kühlflüssigkeiten für Quarzbestrahlung (Post) 599.
Kümmelsche Krankheit (Stowe) 545.
— Krankheit, Fraktur oder Pottsche Krankheit (Sorrel) 429.
— Krankheit und Spondylitis tuberculosa, Differentialdiagnose (Heiligtag) 810.
Kupfer und Aluminium, Filterwirkung (Mallet u. Nicolle) 325.
Kurvatur, große, des Magens, Tumor der, Röntgenbehandlung (Guinet) 515.
—, große, des Magens, Ulcus (David) 498; (Šimon) 628.
Kurzwelliges Licht, Altersstar durch (Birch-Hirschfeld) 777.
— Licht, Durchlässigkeit von Hornhaut, Linse und Glaskörper für (Roggenbau u. Wetthauer) 15.
Kyphose, dorsolumbale, arkuäre, und Chondrodystrophie (Spieler) 743.

Labyrinthologie, experimentelle, Radiumemanation in (Chilow) 152.
Lactation, Bestrahlung von Mäusen während, Brunstzyklus nach (Parkes) 671.
Ladung kleiner als das Elektron (Ehrenhaft) 532.
Ladung der α-Strahlen pro Gramm Radium (Jedrzejowski) 221.
Ladungszustand der Atome vor Lichtemission (Rupp) 346.
Lageanomalie des Magens (Eisenstein) 103.
Lagebestimmung mittels Röntgenstrahlen von stereoskopischen Filmen (Johnson) 19.
Lagerungstisch mit Fixierschiene (Freund) 82.
Lampenlicht-Ultravioletts trahlung, Durchgang durch Fensterglas (Bundesen, Lemon, Falk u. Coade) 147.
Landekersche Ultrasonne, vaginale Heliotherapie mit (Stieböck) 847.
Langerhanssche Inseln, Röntgenwirkung auf (Cameron u. Flecker) 670.
Larven, Kröten-, Röntgenwirkung auf (Olivieri) 226.
Laryngologie s. Halsheilkunde.
Larynx-Carcinom, Chirurgie und Röntgenbehandlung bei (Portmann) 330.
— -Carcinom, Radiumemanation (Herriman) 709.
— -Carcinom, Radium- und Röntgenbehandlung (Cornioley) 389.
— -Papillom, Strahlenbehandlung (Fairén Gallán) 769.
— -Tuberkulose, Lichtbäder bei (Plum) 846.
— -Tuberkulose, Lichtbehandlung (Strandberg) 397.
— -Tuberkulose, Röntgendosierung bei (Glogauer) 129, 130.
— -Tuberkulose, Schluckschmerzen bei, endolaryngeale Bestrahlung (Eisolt) 718.
—, Verschlucken durch, und Oesophagusstenose (Darbois u. Marchal) 308.
Larynxknorpel, Radiumnekrose (Feuchtinger) 585.
Lastträger, Herz und Aorta bei, Röntgenbild (Podkaminsky) 165.
Latentes Bild, Verstärkung (Lüppo-Cramer) 806.
Leber-Abceß, pleuropulmonales Syndrom bei, Röntgenbild (Fiessinger u. Casteran) 828.
— -Bestrahlung, Einfluß auf Kohlehydratstoffwechsel (v. Pannewitz) 278.
— -Carcinom, Ursache (Burrows) 405.
— und Diaphragma, Interposition von Organen zwischen (Podkaminsky) 181.
— -Echinokokkus (Kroetz) 313; (Kirschmann) 550.
—, Kalkablagerung in, Röntgenbefund (Bignami) 502.
— -Tumor in verkalkter Kapsel (Fellows, Stillman u. Howard) 502.
Leberdiät und bestrahltes Ergosterin bei perniziöser Anämie (Rosenow) 231.
Lebertran, bestrahltes, katalytische Wirkung (Schimkus) 737.
Leberzellen der Ratte, Wirkung von Radon-„seeds" auf (Russ u. Scott) 284.
Lehrbuch der Unfallheilkunde (Jottkowitz) 786.
Leitfähigkeit und dielektrische Hysteresis von Isolatoren, Einfluß von Röntgen- und γ-Strahlen auf (Neumann) 596.
Lendenwirbel, Anomalie (Fraikin u. Burill) 290.
—, 5., Mißbildung, Skoliose durch, Röntgenuntersuchung (Roudil) 362.
—, 5., Sakralisation (Benassi) 486; (van Assen) 742.

Digitized by Google

Lendenwirbel - Querfortsatz, Fraktur (Pečírka) 162.
—, 6., Vorhandensein (Fraikin u. Burill) 290.
Lendenwirbelsäule, Spina bifida occulta (Scherf) 427.
Leukämie, akute, ungewöhnliche Lungenerscheinungen bei (Joachim u. Loewe) 172.
—, Behandlung (Wanner) 769; (Holzknecht) 837.
—, myeloische, Röntgenbehandlung (MacKechnie) 50.
—, Radiumbehandlung (Brown) 201.
—, Röntgenbehandlung (Schwarz) 385, 573.
Leukocyten, Blut-, Strahlenwirkung auf (Lacassagne u. Gricouroff) 601.
—, globulinhaltige, Entstehung (Dawson) 730.
— bei mit Radium behandelten Uteruscarcinom (Patti) 229.
— im Speichel nach Röntgenbestrahlung (Isaacs u. Danielian) 280.
Lichen planus buccalis mit latenter Hauteruption mit und ohne Röntgenbehandlung (Gouïn u. Bienvenüe) 130.
— planus, indirekte Röntgenbehandlung (Gawalowski) 518.
— planus, Röntgenbehandlung (Gouïn u. Bienvenüe) 699; (Payenneville u. Billiard) 332.
— planus, Röntgenbehandlung ausgedehnter Hautflächen bei (Gay Prieto) 332.
— planus, Röntgenbehandlung des Rückenmarks (Watrin) 333; (Pautrier) 517; (Louste, Lévy-Franckel u. Juster) 701.
— planus, Röntgenbehandlung des Rückenmarks und der sympathischen Ganglien bei (Neumark u. Kryński) 519.
— ruber planus, Röntgenbehandlung (Gouïn u. Bienvenue) 131.
— ruber planus, Verwandlung von Hauterscheinungen nach Röntgenbehandlung in (Gouïn u. Bienvenüe) 130.
Licht-Bestrahlung glatter Muskulatur und Calcium, Beziehung (Vacek) 353.
— -Drehung in Flüssigkeiten und Faradayeffekt, Röntgenwirkung auf (Allison) 726.
— -Emission, Ladungszustand der Atome vor (Rupp) 346.
—, Kanalstrahl-, Polarisation (Rupp) 220.
—, kurzwelliges, Altersstar durch (Birch-Hirschfeld) 777.
—, polarisiertes, Wirkung auf Mercurochrom (Macht u. Hill) 78.
—, polarisiertes, Wirkung auf pharmakodynamische Eigenschaften von Drogen (Macht u. Krantz jun.) 78.
— und Rachitis (Glanzmann) 81.
— und Röntgenstrahlen (Holweck) 343.
— -Schädigung des Auges (Thies) 777.
— -Sensibilisation, Hauterkrankung durch (Jausion) 778.
— -Sensibilität feuchthäutiger Tiere (Merker u. Bräunig) 285.
— -Sensibilität in der Spitze der Haferkoleoptile (Lange) 287.
— -Verteilung bei zwei absorbierenden Medien (Langedijk) 471.
— -Wachstumsreaktion von Avena (van Dillewijn) 734.
Licht verschiedener Wellenlänge, Einfluß auf Eindringen von 2,-6,-dibromo-phenolindophenol in Valonia (Brooks) 224.
— verschiedener Wellenlänge, Einfluß auf Pflanzenwachstum (Popp) 75.
— -Wirkung, biologische, Beeinflussung (Pincussen) 17.
— -Wirkung auf Entfärbung in Dehydrogenase-Methylenblausystem (Krestowonikoff) 287.
— -Wirkung und Kobragift (Much, Peemöller u. Haim) 421.
— -Wirkung auf Lymphocyten (Gridnev) 17.
— -Wirkung auf Tuberkulin (Hausmann, Neumann u. Schuberth) 231.
— -Wirkung auf Uroporphyrin (Squires) 153.
Lichtbad-Behandlung bei Augenerkrankungen (Bentzen) 398.
— bei Larynxtuberkulose (Plum) 846.
— -Wirkung auf Rattenrachitis (Rekling) 422.
Lichtbehandlung (Freud) 203.
— in Augenheilkunde (Passow) 845.
—, Bestrahlungsansätze für (Porcher) 715.
— der chirurgischen Tuberkulose (Gauvain) 206.
—, direkte und indirekte, der Rachitis bei Erwachsenen, Kindern und Tieren (Hottinger) 738.
—, Entwicklung (Dore) 204.
—, Handbuch (Hausmann u. Volk) 714.
— bei Hautmykosis (Allison) 257.
— bei Hauttuberkulose (Bremener) 589.
— des Hundes (Kirk) 400.
— in Kinderheilkunde (Schlutz) 528.
—, künstliche, Grundlagen (Russell) 203.
— der Larynxtuberlulose (Strandberg) 394.
—, lokale (Malten) 656.
— in Otolaryngologie (Weisblum) 717.
— bei Pferdeseuchen (Eckert) 399.
— bei Röntgen- und Radiumschädigung der Haut (Reyn) 520.
— der Tuberkulose (Mayer) 395.
— der Tuberkulose, Serumeiweißgehalt bei (Schneider) 396, 474.
Lichtelektrische Zelle zur Röntgenstrahlenmessung (Császár) 126.
Lichtelektrischer Effekt, normaler und selektiver Elektronengeschwindigkeit (Wolf) 347.
Lichtfilter und Lichtquellen, künstliche, therapeutischer Wert (Peemöller u. Dannmeyer) 203.
—, monochromatisches, als Ersatz für Natriumlicht (Werner) 652.
Lichthoffreie Platten und Desensibilisierung (Lüppo-Cramer) 479.
Lichtquanten, Impulsmoment (Ruark u. Urey) 793.
—, Polarisation (Jordan) 223.
Lichtquellen-Aktivität, relative, und Farbtemperatur des Magnesiumlichtes (Eder) 347.
—, künstliche, Augenschutz gegen (Raybaud) 399.
— und Lichtfilter, künstliche, therapeutischer Wert (Peemöller u. Dannmeyer) 203.
Lichtschutz durch vorbestrahlte Eiweißstörungen (Hausmann u. Spiegel-Adolf) 732.
Lichtstärke-Messung bei stiller elektrischer Entladung (Schaum u. Trautluft) 346.

Digitized by Google

Lichtstrahlen und Herzwirkung sensibilisierender Farbstoffe, Beziehung (Sugano) 735.
—, unsichtbare, Filterung für Diagnose und Therapie (Jaeckel) 716.
Limbusepitheliom, Röntgenbehandlung (Horváth) 575.
Linien Kα der Elemente Cu bis Ca (Seljakow, Krasnikow u. Stellezky) 469.
Linse-Permeabilität für kurzwelliges Licht (Roggenbau u. Wetthauer) 15.
—, Ultraviolettabsorption (Hoffmann) 420.
Linsenkörner, Temperatureinfluß auf Strahlenempfindlichkeit (Ancel) 68, 416.
Lipiodol s. Jodöl.
Lipoide, Ultraviolettlichtabsorption durch (Suhrmann u. Kollath) 153.
Lipoidlösende Mittel und Röntgenstrahlen, Wirkung auf histologische Hautveränderungen, Vergleich (Jorstad u. Lane) 72.
Lipom, Röntgenbehandlung (Bordoni) 388.
—, Wirbel- (Makrycostas) 488.
Lippen-Carcinom, Lymphdrüsen bei (Regaud, Lacassagne, Roux-Berger, Coutard, Monod, Pierquin u. Richard) 252
— -Carcinom, Radiumbehandlung (Butler) 773.
— -Carcinom, Röntgenbehandlung und Traubenzuckerinjektion, kombiniert bei (Schoenhof) 50.
— -Carcinom, Spontanheilung (Avramovici) 406.
Liquor und Lipiodol (Schönbauer) 756.
— -Produktion, Röntgenwirkung auf (Inaba, Sgalitzer u. Spiegel) 476.
—, Ultraviolettlicht-Absorption durch, spektroskopische Untersuchungen (Damianovich u. Pirosky) 15.
Lobäre Lungenprozesse, Röntgendiagnostik (Fleischner) 683; (Wachtel) 683.
Lösungen, Ultraviolettlichtwirkung auf (Bush, Jakson u. Bell) 673.
Lokalisation von Fremdkörpern (Ciken) 360.
—, Fremdkörper-, im Auge (Comberg) 562; (Mertins) 562; (Richards) 562; (Henrard) 563.
—, Fremdkörper-, im Wirbelkanal (Zimmer) 364.
— der chronischen Lungentuberlulose (Bernard, Lelong u. Renard) 825.
— am Schädel mit Gyromter (Bertwistle) 40.
Lorenzsches Einzelschlagverfahren (Rajewsky) 18.
Lues s. Syphilis.
Luft-Ansammlung im Perikard (Molnár) 618.
—, Ozonerzeugung durch Ultraviolettlicht in (Dadlez) 528.
— -Verteilung an der Oberfläche des Gehirnes, bei Erkrankungen, Encephalographie (Sauer) 123.
Luftembolie und Pneumothorax-Zwischenfälle, Röntgendiagnostik (Baum) 372.
Luftröhre s. Trachea.
Luftwege, Fremdkörper in (Lüscher) 244.
—, Jodölinstillation in, Gefährdungsmöglichkeiten bei (Grill) 493.
—, obere, Tumoren (Leegard) 1; (Jessen) 831.
—, obere, Tumoren in, Radiumbehandlung (Robinson) 267.
Lumbalisation des 1. Kreuzbeinwirbels (Fraikin u. Burill) 290; (Benassi) 486.
Lumbalisation des 1. Sakralwirbels bei Spondylolisthesis, Cenestopathie bei (Laignel-Lavastine u. Ravier) 607.
Lumbalwirbel, 3., Schmetterlingsform (Sereghy) 160.
Lumbosakralabschnitt der Wirbelsäule, Haltungsvariationen (Skinner) 607.
Luminescenz-Erscheinung des Milchschmutzes im Ultraviolettlicht (Litterscheid) 271.
— -Erscheinung bei Oxydationsreaktionen in wässerigen Lösungen (Mallet) 412.
— und Verfärbung durch Becquerelstrahlen (Przibram) 222.
Lungen-Affektionen und Chalicosis, Differentialdiagnose (Møller) 99.
—, anastomosierende Bronchien in (Miller) 274.
— -Atelektase, doppelseitige (Bergamini u. Shepard) 173.
— -Atelektase, postoperative (Smith u. Davidson) 370.
— -Blastomykose, Ähnlichkeit mit Tuberkulose (Medlar) 404.
— -Carcinom mit Atelektase und Pleuraexsudat (Kornblum) 373.
— -Carcinom, knöchernes und schmerzhaftes (Loeper u. Garcin) 440.
— -Carcinom, primäres (Ferenczy u. Matolcsy) 33; (Hyde u. Holmes) 372; (Fried) 686.
— -Carcinom, Röntgenbefund (Garnier, Cathala, Oumansky u. Chêne) 307.
— -Carcinom, Statistik (Katz) 466.
— -Carcinom, Zunahme (Hanf) 406.
— -Chondrome (Hammer) 686.
—, Dermoidcyste in (Becker) 101.
— -Echinokokkus (Kroetz) 313.
— -Echinokokkus, primärer (Salzmann) 496.
— -Echinokokkus, Spontanheilung (Pokrovskij) 33, 750.
— -Erscheinungen, ungewöhnliche, bei akuter Leukämie (Joachim u. Loewe) 172.
—, fibrocystische Erkrankung (Kerley) 101.
— -Fibrose durch Influenzabacillen (Wynn) 821.
— -Gangrän nach Carcinom (Léon-Kindberg, Grandclaude u. Cattan) 466.
—, gesunde, Überlappung bei Schrumpfung der anderen (Fleischner) 750.
— -Infarkt, organisierter, im Röntgenbild (Unverzagt) 494.
— -Infiltration nach Grippe im Kindesalter, Strahlenbehandlung (Gambara) 335.
— -Infiltration, transsudative epituberkulöse (Caussade u. Tardieu) 684.
— -Kaverne, Heilung (May) 662; (Minet) 826.
— -Kaverne, klinische Bedeutung (Bacmeister) 684.
— -Kaverne, Röntgendiagnose (Leuret, Aumont u. Caussimon) 750.
— -Kaverne, tuberkulöse (Schmincke) 97; (Giraud) 371.
—, Kinder-, Röntgenfilm (Hewlett) 436.
—, Lage und Ausdehnung in Schwangerschaft und Wochenbett (Klaften u. Palugyay) 616.
—, Lymphogranulomatose (Lind) 338.
— und Mediastinum, Röntgenuntersuchung (Aßmann) 94; (Haenisch) 95.

Digitized by Google

Lungen-Mediastinum-Tumor (Kindberg, Grandclaude u. Cattan) 687.
—, normale, Röntgenbild (Tribout u. Azoulay) 818.
— -Ringschatten bei subpleuralem Emphysem (Arnell) 100.
— -Ringschatten, Röntgenbild (Curschmann) 171.
— -Röntgenbild, paravertebraler bandförmiger Schatten bei (Gähwyler) 247.
—, Röntgenuntersuchung (Unverricht) 94; (Gabriel) 620.
— -Röntgenuntersuchung, gezielte Aufnahme in (Klingenstein) 826.
— -Röntgenuntersuchung, Bronchographie bei (Tyler) 305.
— -Röntgenuntersuchung in innerer Medizin (Dietlen) 168.
— -Silikose, Kohlenstaubwirkung bei (Cummins) 551.
—, Stereoaufnahmen (Caulfeild u. Richards) 96; (Dioclès) 169.
— -Störungen, postoperative, Röntgenbehandlung (Glas) 770.
— -Syphilis (Tarsis) 99; (Berblinger) 496; (Douglas) 624.
— -Syphilis, gummöse, und Cava superior-Thrombose (Berblinger) 686.
— -Syphilis, karvenöse bei Tuberkulösen (Lossen) 552.
— -Syphilis, verkappte, Formen (Letulle u. Dalsace) 275.
— -Teratom (Slaughter u. Stephens) 33.
—, tertiär-syphilitische Lokalisation in (Castelli) 814.
— -Tumoren durch gewerbliche Schädigung (Nussbaum u. Benedek) 790.
—, Übergreifen tuberkulöser Prozesse auf Thoraxwand von (Simon) 98.
— -Veränderung, pathologische, Verschwinden, Röntgenbild (Courcoux u. Gilson) 99.
— -Veränderung beim Keuchhusten (Feyrter) 403.
—, Waben-, angeborene (Hückel) 466.
—, Weichstrahlenaufnahme mit hohen Milliamperezahlen (Chantraine) 682.
Lungenarterie s. Arteria pulmonalis.
Lungenerkrankung, Bronchographie (Miller) 244.
—, chronische nichttuberkulöse, des Kindes (Embelton) 371.
— bei Kindern, Röntgendiagnostik (Rach) 494.
—, nichttuberkulöse, Tuberkulose vortäuschende (Winner) 339.
Lungenfeld, eigentümliche Granulationen im, Röntgenbild (Bezançon, Braun u. Duhamel) 302.
Lungenhilus, sagittale Neigung bei Röntgenoskopie (Cignolini) 247.
Lungenhöhlen, Bronchographie (Armand-Delille) 305.
Lungenkollaps, massiver (Benedetti) 247; (Bergamini u. Shepard) 173; (Solem) 302; (McKinney u. Porter) 438; (Diez) 494; (Sante) 748.
— im Pneumothorax (Fleischner) 749.
Lungenprozeß, chronisch-cirrhotischer (Dietlen) 552.
Lungenprozesse, lobäre und interlobäre, Röntgendiagnostik (Fleischner) 683; (Wachtel) 683.
Lungenspitzen, Aufnahmetechnik (Colaneri) 369.
—, Durchleuchtung mit schrägem Strahlengang (Grynkraut) 370.
—, persistierende Aufhellung: Kreuzfuchs-Phänomen (Pezzotti) 370.
—, rechte, Schattenstreifen in (Velde) 302.
— -Tuberkulose (Haudek) 98; (Simon) 826.
Lungentuberkulose, basale (Dunham u. Norton) 623.
—, chronisch granulierende Form (Giraud) 371.
—, chronische, Lokalisation (Bernard, Lelong u Renard) 825.
—, Einteilung im Röntgenbilde (Assmann) 303.
—, Entwicklung (v. Romberg) 302; (Lydtin) 749; (Klemperer) 825.
—, Erstinfektion und Superinfektion, Röntgenuntersuchung (Soper, Sampson u. Haskins) 170.
—, Fehldiagnose bei (Maendl u. Waltuch) 826.
—, Frühdiagnose beim Erwachsenen (Jacob) 303.
—, geheilte, Klinik, Pathologie und Röntgenologie (Lindblom) 403.
— -Heliotherapie, Dosimetrie und Dosierung der integralen Strahlung bei (Mesernitzki) 655.
—, Herz bei (Gáli) 549.
—, infraclaviculäre Infiltrationen im Beginn der (Assmann) 495, 623.
— -Kavernen des Schulalters (Simon) 372.
—, kindliche, Röntgendiagnostik (Dunham) 622; (Mc Phedran) 823; (Pfaff) 824.
—, Klinik (Bard) 275.
—, Kollapstherapie (Maendl) 746.
—, künstliche Höhensonne bei (Dumont) 844.
— und Lymphatismus (Munk) 97.
—, parafokale Hohlräume bei (Pagel) 171.
—, Phrenicusexhairese bei (Wolf u. Lossen) 554.
— und Pneumokoniose, Röntgenbild (Krause u. Loben) 621; (Buzzi) 622; (Benzi) 683.
— -Prognose, Röntgenographie in (Schnack) 826.
—, Qualitätsdiagnose (Ziegler u. Curschmann) 439; (Gravesen) 749.
—, Resorptionen von Infiltraten bei, röntgenologischer Nachweis (Sergent, Bordet u. Moizesco) 301.
—, Röntgenatlas (Alexander u. Beckmann) 495.
—, Röntgendiagnostik (Gassul) 97; (David) 620; (Tribout u. Azoulay) 818.
—, spätsyphilitische Lungenerscheinungen bei (Lossen) 552.
—, Stereoradiographie (Hervé u. Legourd) 301.
—, Teleröntgenographie bei (Chuiton u. Kergrohen) 31.
— und Tuberkulose der 2. Allergieperiode (Krause) 623.
— und Verknöcherung der Rippenknorpel (Chaumet u. Zawadowski) 438.
—, vorgetäuscht durch lobäre Pneumonie (Laschi) 495.
Lupus erythematodes, Grenzstrahlenbehandlung (Bucky) 258.
— erythematodes, Quarzlicht bei (Uchida) 205.
—, Phototherapie (Cipriani) 848.
Lupusnarbe, Sarkom auf, infolge Röntgenschädigung der Haut (Camplani) 522.

Digitized by Google

Luxation, Hüftgelenk-, angeborene, Jodipinverfahren bei (Sievers) 614.
—, Hüftgelenk-, mit Fraktur des Pfannenrandes (Breton u. Blondeau) 429.
—, Hüftgelenk-, beim Kleinkind, Röntgenbild (Charier) 85.
—, Rotations-, des Atlas (Jackson) 292.
Lymphangiom der Unterlippe, Radiumbehandlung (Dieulafé) 389.
Lymphatismus und Lungentuberkulose (Munk) 97.
Lymphdrüsen beim Lippen-, Zungen- und Mundbodencarcinom (Regaud, Lacassagne, Roux-Berger, Coutard, Monod, Pierquin u. Richard) 252.
—, tracheobronchiale, Vergrößerung infolge Syphilis bei Kindern (Tropea-Mandalari) 466.
Lymphe beim Hunde nach Quarzlichtbestrahlung (Petersen u. v. Öttingen) 16.
Lymphknoten röntgenbestrahlter Hunde (Dawson) 730.
Lymphoblastom der Orbita (Reeves) 47.
Lymphocyten, Lichtwirkung auf (Gridnev) 17.
Lymphogranuloma inguinale, Röntgenbehandlung (Hellerström) 788.
Lymphogranulomatose der Augenhöhle (Reeves) 47.
—, Blutbild bei (Aubertin) 66.
—, Elfenbeinwirbel bei (Hultén) 365.
—, Klinik (Catel) 403.
— mit Knochendestruktion (Arnell) 87.
— der Lungen (Lind) 338.
— am Magen (Junghagen) 499.
— des Nasenrachenraums (Brunetti) 195.
— und Paraplegie (Carslaw u. Young) 338; (Forrest) 664.
— der Prostata (Blatt u. Markus) 3.
—, Röntgenbehandlung (Schwarz) 385.
Lymphogranulom, Röntgenbehandlung (Schwarz) 573.
—, splenomegale, Klinik (Holler u. Paschkis) 276.
— und Tuberkulose (Silvestrini) 276.
Lymphom der Conjunctiva, Röntgenbehandlung (Morax, Haret, Lacan u. Lifflitz) 52.
—, Hals-, tuberkulöses, Strahlenbehandlung (Markus) 454.
Lymphopathie, Röntgenbehandlung (Piccinino) 644.

Madelungsche Handdeformität (Foschini) 363; (Tomesku) 487; (Tollas) 742.
Magen s. a. Gastro . . .
— -Anfangsevakuation, Röntgenuntersuchung (Salzmann) 497.
— -Atonie, Hypophysin bei (Königsberger) 104.
— -Bewegung, Adrenalineinfluß auf (Weitz u. Vollers) 21.
— -Carcinom u. Ulcus, chronisches (MacCarty) 35.
— und Darm, Lageveränderung im Röntgenbild (Salotti) 312.
— -Darmuntersuchung und Cholecystographie in Gallenblasendiagnostik (Lawson) 504.
— -Dilatation mit Hypersekretion (Guinet) 248.
— -Dilatation und -Ptose (Solomon u. Tran-Nho-Lan) 103.
Magen-Fibrom, Röntgenuntersuchung (Reinberg) 175; (Spamer) 311.
— -Gumma, Röntgendiagnose (Salzmann u. Schapiro) 629.
— -Hungermotilität, Röntgenuntersuchung (Rogers u. Martin) 482.
— -Hypersekretion, Röntgenbild (Ramond u. Jacquelin) 445.
—, Kaskaden- (Schlemmer) 104; (Zollschan) 627.
— und Kolon-Blähung, Einfluß auf Herzschatten (Brams u. Arens) 616.
— -Kurvatur, große, Tumor der, Röntgenbehandlung (Guinet) 515.
— -Kurvatur, große, Ulcus (David) 498.
—, Lageanomalie (Eisenstein) 103.
—, Lymphogranulomatose (Junghagen) 499.
— -Motilität, Einfluß von Hypophysin auf (Koenigsberger u. Mansbacher) 530.
— -Neurose, Röntgenuntersuchung (Podesta) 249.
—, Pneumorelief (Hilpert) 249.
—, pylorischer Teil, Defekte im (Arisz) 446.
— -Röntgenuntersuchung, positive und negative Anzeichen bei (Delort u. Coliez) 343.
—, Sanduhr-, Heilung (Einhorn) 627.
—, sarkomähnlicher Tumor im (Djørup u. Okkels) 663.
—, Schrumpf-, scirrhöser oder syphilitischer, Differentialdiagnose und Therapie (Bönning) 689.
— -Scirrhus (van Heurck) 312.
— -Sekretion bei Kontrastmahlzeit (Zorzi) 249.
— -Störung infolge chronischer Appendicitis (Poemaru Caplesco) 178.
— -Syphilis (Herman) 175, 176; (Smith) 310.
— -Tetanie (Du Pasquier) 467.
— -Tumoren, gutartige (Gutiérrez) 105; (Moore) 175.
— -Untersuchung mit Serienaufnahmen, Röntgenverbrennung bei (Späth) 82.
— -Veränderung, Röntgenuntersuchung (Dwyer u. Blackford) 444.
—, zweihöhliger, Röntgenuntersuchung (Krzywanek) 481.
—, Zwerchfellhernie (Grégoire) 497.
Magenbild, Wirkung intravenöser Injektion auf (Unverricht u. Freude) 482.
Magendarmkanal, Ascaridiasis (Vajano) 36.
— -Beschwerden bei Nephrolithiasis (Lucri) 380.
— -Blutung infolge polypoider Tumoren (Marcus) 689.
—, leerer, periodische Tätigkeit, Röntgenuntersuchung (Jarno) 234.
—, Röntgenuntersuchung (Enfield) 102.
— -Röntgenuntersuchung mit Physostigmin (Ritvo u. Weiss) 752.
—, Schließmuskeln (Podlaha) 22.
—, Spasmen (Tillier u. Tillier) 179, 250.
— -Spasmen und organische Erkrankung (Bordoni) 309.
— -Störungen, Ultraviolettlicht bei (Forsyth) 588.
—, symptomatische oder alarmierende Spasmen (Bordoni) 35.
—, Syphilis (Büttner) 449.
—, Tuberkulose und Carcinom, gleichzeitig, im (Harbitz) 663.
Magengeschwür s. Ulcus ventriculi.

Digitized by Google

Magenrotation, periodische, und Hernia diaphragmatica (Evans) 441.
Magenschleimhaut, Röntgendiagnose (Bauermeister) 104; (Baensch) 174.
—, röntgenologische Reliefdarstellung (Trautner u. Höcker) 444; (Höcker u. Trautner) 497.
Magenschmerzen infolge Sigmoid-Diverticulitis und Coecaltuberkulose (Shuman) 497.
Magensenkung s. Gastroptose.
Magenulcus s. Ulcus ventriculi.
Magenvolvulus mit Dehnungsgeschwür der Magenwand (Löwen) 753.
—, Untersuchungen (Choisy u. Babaiantz) 628.
Magnesiumlicht-Farbtemperatur und relative Aktivität von Lichtquellen (Eder) 347.
Malacie, Erweiterung der Trachea bei (Sgalitzer) 551.
—, symmetrische, der Handwurzel (Harms) 609.
Malaria-Milz, Röntgenwirkung auf (Heymann) 52.
Malignitätsgrad, histologischer, und Behandlung bei Cervixcarcinom, Beziehung (Schmitz) 331.
Mamma-Adenocarcinom, Röntgenbehandlung, Histopathologie (Giuliani) 253.
— -Carcinom s. Carcinom, Mamma-.
—, Einfluß der Ovarienbestrahlung auf (Homann) 534.
Mandel s. Tonsille.
Mark s. Medulla.
Markierung bei Durchleuchtung (Schneider) 360.
Mastdarm s. Rectum.
Mastoid s. Processus mastoideus.
Materialprüfung mit Röntgenstrahlen (Glocker) 529.
Maximalhärte der Heßschen Ultra-γ-Strahlung (Hoffmann u. Steinke) 597.
Mediastinale Hernie (Abramowitsch) 751.
— Hernie, Pneumothorax, primäres Pleuramesotheliom (Heise u. Trudeau) 688.
— Komplikationen nach Oesophagusperforation (Weiss) 554.
— Pleuritis, Bronchiektasie unter dem Bilde von, Bronchographie (Debré u. Marie) 305.
— Pleuritis und Bronchiektasie, Differentialdiagnose (Sergent u. Bordet) 30.
— Pneumatocele nach Pneumonie beim Säugling (Duken) 555.
Mediastinitis syphilitica (García Triviño) 554.
Mediastinopleurale Hernie (Toussaint) 555.
Mediastinum und Lungen, Röntgenuntersuchung (Assmann) 94; (Haenisch) 95.
— -Lungen-Tumor (Kindberg, Grandclaude u. Cattan) 687.
—, Röntgenbild (Matteucci) 554.
—, Röntgenuntersuchung in innerer Medizin (Dietlen) 168.
—, Topographie (Palugyay) 441.
Medulla-Kompression, Myelographie (Sicard, Haguenau u. Wallich) 324.
Medulläre Röntgenbehandlung bei Lichen planus (Watrin) 333.
Mega-Duodenum (Bianchini) 630.
Megagaster durch Vagotomie (Lauwers) 543.
Megakolon, kongenitales, Röntgenuntersuchung (Moreau) 633.
—, Pseudo-, oder Ileus (Bernstein) 180.
Megaloureter und Doppelniere (White) 110.
Meningen, Spindelzellensarkom (Gutzeit) 490.
Meningitis serosa, umschriebene traumatische, Röntgenaufnahme (Eeg-Olofsson) 490.
Meniscus-Verletzung, Röntgenbild (Cornet) 430.
Menopause, Röntgen-, und Arthritis (Corscaden) 133.
—, künstliche (Steinhardt) 258.
Menotoxin, Ultraviolettlichtwirkung auf (Macht) 76.
Menstruation-Störung, Reizbestrahlung (Seitz) 192.
— -Störung, Sympathicusbestrahlung bei (Gouin u. Bienvenue) 261.
Merkurochrom, Wirkung von Ultraviolettlicht und polarisiertem Licht auf (Macht u. Hill) 78.
Mesenterialdrüsen, Duodenum-Kompression durch (Spangenberg) 36.
Mesenterium commune (Velde u. Litten) 633.
Mesotheliom, primäres, der Pleura, Pneumothorax und Mediastinum-Hernie (Heise u. Trudeau) 688.
Mesothorium-Behandlung bei Struma und Thyreotoxikosen (Gudzent u. Kussat) 200.
Meßinstrument für α-Strahlenpräparate (Fränz) 577.
Messung s. a. Dosimetrie.
—, Absolut-, der Dosiseinheit [Röntgen in Eichstation der Cleveland Clinik] (Glasser) 794.
—, Absolut-, der R-Einheit mit Eichstandgerät (Küstner) 763.
—, Absolut-, der strahlenden Energie durch Elektronstöße angeregten Gases (Bricout) 727.
— absorbierter Strahlenmengen und Erythemdosen in R-Einheiten (Miramond de Laroquette) 126.
—, Absorptions-, im Ultraviolettlicht durch Photometrie (Ley u. Volbert) 412.
—, Becken-, röntgenologische (Thoms) 182; (Martius) 318, 507.
—, Becken-, röntgenologische, Bestimmung des Flächeninhalts der Beckeneingänge (Chassel) 755.
— der biologisch aktiven Ultraviolettstrahlung der Sonne (Hill) 716.
—, deutsche und amerikanische, der R-Einheit (Béclère) 326.
—, Dispersions-, an organischen Substanzen im ultravioletten Spektralgebiet (Feussner) 599.
—, Empfindlichkeit-, Schleierkorrektion photographischer Dichten (Pritchard) 806.
—, Energie-, an Röntgenstrahlen (Rump) 145.
—, Erythem-, und Strahlenerythem (Schall) 797.
—, Härte-, von Röntgenstrahlen, Duanesche Methode (Mallet u. Nicolle) 325.
—, Herz- (Trostler) 91.
— der Höhenstrahlung (Büttner) 345.
—, Intensitäts-, von Röntgenstrahlenreflexion an feinem Pulver (Brentano) 216.
— langwelliger Röntgenstrahlen mit Vakuumspektrograph (Shearer) 531.
—, Lichtstärke-, bei stiller elektrischer Entladung (Schaum u. Trautluft) 346.
—, Polarisations-, an der Haut nach Röntgen- und Ultraviolettlichtbestrahlung (Keller) 604.
—, Qualitäts-, der Röntgenstrahlen (Schreus) 512.

Digitized by Google

Messung, Qualitäts-, der Röntgenstrahlen in Tiefentherapie (Holthusen) 325.
—, quantitative, im Ultraviolettspektrum des Blutes (Suhrmann u. Kollath) 153.
—, Röntgendosis- (Dauvillier) 564; (Aisenstein) 565.
—, Röntgendosis-, Apparat zur (Clark) 46.
— in Röntgeneinheiten der Erythemwirkung verschiedener Strahlenqualitäten (Determann, Jacobi u. Holthusen) 511.
—, Röntgenstrahlen-, an stereoskopischen Filmen (Johnson) 19.
—, Röntgenstrahlen-, der Hypertrophie einer Niere nach Nephrektomie der anderen (Merz) 638.
—, Röntgenstrahlen-, mit lichtelektrischer Zelle (Császár) 126.
— von Röntgenstrahlenabsorption großer Wellenlänge (Martin) 217.
— der Schattentiefe von Röntgenbildern (Stumpf) 81, 480.
— mit Siemens-Dosimeter und Sabouraudtabletten (Jacoby) 185.
— der Samenstrahlung (Gorczinski) 64.
—, Strahlen-, nördlich des Polarkreises (Kestner) 669.
—, Streustrahlen-, in Röntgenkliniken (Fricke u. Beasley) 537; (Jacobson) 538.
—, Ultraviolettlicht-, Methodik (Feinberg) 715.
— des mittleren Ultraviolettlichts mit photoelektrischer Zelle (Mallet u. Cliquet) 653.
— der Ultraviolettlichtwirkung (Koeppe) 736.
— über Unstetigkeit der Röntgenstrahlenabsorption in Aluminium (Gaertner) 217.
Metakarpalien-, 1., und Metatarsalien-Epiphysen, abnorme (Colwell) 742.
Metalix-Röhre, Brennfleckgröße und Belastung bei (Reich u. Spiegler) 156.
—, selbstschützende Röntgenröhre 156.
Metalle, Kathodenstrahlen-Durchgang durch (Becker) 668.
Metalleigenstrahlung, biogische Wirkung (Klövekorn u. Gärtner) 472.
Metallkolloide bei Carcinom (Soiland, Costolow u. Meland) 2.
Metallographie, Röntgen- (Glocker) 529.
Metallsalze, Resonanzwirkung in mit gefilterten Quecksilberbogenlicht bestrahlten Lösungen (Andant u. Rousseau) 153.
Metamorphose der Insekten, Röntgenuntersuchung (Heller u. Meisels) 21; (Meisels u. Heller) 83.
Metaphysäre Verkalkungszonen wachsender Knochen nach Verabreichung von Phosphorlebertran (Fromme) 440.
Metaphyse-Streifenbildung und Rolle der Vitamine bei Wachstum der langen Röhrenknochen (Harris) 86.
Metaphysitis nach Bronchopneumonie (Canelli) 293.
Metastasen, Knochen- und Eingeweide-, bei Collumcarcinom (Monod) 745.
—, Knochen-, bei Thyreoideatumoren, Radiumbehandlung (Ginsburg) 299.
—, regionäre, und Röntgendiagnose der Bronchuscarcinome (Lenk) 174.
Metastasen, Thyreoidea-, nach Knochenendotheliom, Röntgenbehandlung (Craver) 128.
—, Tumor-, oder chronische Osteomyelitis (Feci) 242.
Metatarsalerkrankung, Deutschländersche (Hackenbroch) 609.
Metatarsalien- und 1. Metakarpalien-Epiphysen, abnorme (Colwell) 742.
Metatarsus, Länge und Dicke, Beziehung (Hakkenbroch) 608.
Metrographie (Samuel) 183; (Ronvé) 320; (Grégoire, Béclère u. Darbois) 320, 506; (Béclère) 321; (Jarcho) 321; (Bakke) 505; (Chydenius) 506; (Izar) 506; (Mocquot u. Bureau) 754; (Zimmermann) 754.
—, Gefahren (Haselhorst) 183; (Odenthal) 184.
—, interstitieller Tubenabschnitt bei Feten und Kindern (Hoehne) 755.
— bei Tubenschwangerschaft (Viallet u. Jahier) 321.
— bei uteriner Sterilität (Chatillon) 455.
—, Wert (Samuel) 319.
Metropathie, hämorrhagische, Strahlenbehandlung (Gauß) 647, 768.
—, Röntgentiefenbehandlung (Wiegels) 767.
Metrorrhagie der Pubertät, Milzbestrahlung bei (Merletti) 836.
Michelson-Marten-Aktinometerwerte, Berechnung (Pfleiderer) 468.
Mikroben, Wirkung der Radiumemanation auf (v. Schroetter) 72.
Mikrosporie, Röntgenbehandlung (Krantz) 702; (Stümpke) 49.
Mikuliczsche Krankheit (Schaffer u. Jacobsen) 661.
Milch, antirachitische Aktivierung, an Sterine gebunden (Edelstein) 354.
—, in Kohlensäureatmosphäre bestrahlte, antirachitische Wirkung (Scheer u. Rosenthal) 739.
—, Kuh-, mit Quarzlicht bestrahlte, Erfahrung bei Säuglingen (Wagner) 80.
—, Kuh-, Vitamin A und D in, Wirkung von Nahrung und Sonnenlicht auf (Chick u. Roscoe) 605.
—, photochemisches und photokatalytisches Phänomen in (Lepri) 288.
—, Trocken-, bestrahlte, antirachitische Eigenschaften (Supplee u. Dow) 740.
—, ultraviolettbestrahlte, antirachitische Wirkung (Gillern u. Hussa) 739.
—, Ultraviolettlichtwirkung auf (Schultz) 354.
—, Verbesserung durch Ultraviolettbestrahlung (Bach) 80.
— -C-Vitamingehalt, Ultraviolettlichtwirkung auf (Hottinger) 230.
Milchfett, ultraviolett bestrahltes, bei Rattenrachitis (Schultz u. Maurmann) 80.
Milchpulver, bestrahltes, antirachitische Wirkung (Eddy) 79.
Milchsäurebildung der Haut, Einfluß von Sonne, Höhensonne und Röntgenstrahlen auf (Ikebata) 352.
Milchschmutz, Luminiscenz-Erscheinung im Ultraviolettlicht (Litterscheid) 271.

Digitized by Google

Miliartuberkulose, knotige Lungensklerose mit dem Röntgenbild der (Macaigne u. Nicaud) 686, 821.
— und Capillarbronchitis, Differentialdiagnose (Roch u. Frommel) 492.
—, Heilbarkeit (Maendl) 32.
— der Lungen, ähnliches Röntgenbild (Becançon, Braun u. Duhamel) 302.
Millikanstrahlen s. Höhenstrahlung.
Milz-Bestrahlung bei Metrorrhagie der Pubertät (Merletti) 836.
— bei Blutbildung (Weiß u. Kolta) 670.
— -Kultur in vitro, Röntgenwirkung auf (Roffo) 149, 728, 798.
— -Vergrößerung, Anämie und Knochenveränderung bei Kindern (Cooley, Witwer u. Lee) 678.
Mißbildung, andere, neben Dolichostenomelie (Zuber) 428.
—, angeborene [Schmetterlingsform] des 3. Lumbalwirbels (Sereghy) 160.
— am Arm (Shore) 608.
—, Duodenum-, kongenitale (Castronovo) 629.
— im Ellbogengelenk (Herzog) 236.
— der Extremitäten (Klioner) 25.
—, fetale, Röntgendiagnostik in utero (Schössler) 184.
— des 5. Lendenwirbels, Skoliose durch, Röntgenuntersuchung (Roudil) 362.
— des Os hyoideum (Carones) 481.
—, Schädel-, und Wirbelsäulen- (Tomesku) 661.
— der Vorderarmknochen (Tomesku) 544.
— der Wirbelsäule (Aigrot) 427.
Mitogenese und Ultraviolettlicht 231.
Mittelfell s. Mediastinum.
Mittelfuß s. Metatarsus.
Mittellappen-Cyste oder interlobärer Erguß (Presser) 548.
Mittelohr, Aufnahmetechnik (Graupner) 93.
— -Entzündung s. Otitis media.
— -Erkrankung, unklare, Röntgenbild (Knoche) 641.
— Tuberkulose, Heliotherapie (Chapman) 336.
Momentanbelastung, hohe, Belastbarkeit von Diagnostikröhren bei (Heisen) 477.
Monochromatische und regionäre Ultraviolettbestrahlung, antirachitische Wirkung (Hess u. Weinstock) 18.
Monochromatisches Lichtfilter als Ersatz für Natriumlicht (Werner) 652.
— Ultraviolettlicht und abgegrenzte Ultraviolettlichtbezirke, antirachitische Aktivität (Hess u. Anderson jr.) 738.
Morbus suboccipitalis (Santoro) 29.
— Basedowi s. Basedow.
— Gaucher s. Gauchersche Krankheit.
Motilität, Hunger-, des Magens, Röntgenuntersuchung (Rogers u. Martin) 482.
—, Magen-, Einfluß von Hypophysin auf (Koenigsberger u. Mansbacher) 530.
Multiple Sklerose, Röntgentiefenbehandlung (Horwitz u. ten Doornkaat Koolman) 575.
Mund-Carcinom, Radiumbehandlung (Apffelstaedt) 459.
— -Erkrankungen, Radiumemanationsbehandlung (Kaplan) 142.
Mund-Tuberkulose, künstliche Höhensonne bei (Wessely) 396, 718.
— -Tumoren, radiosensibler Typ: Übergangszellencarcinom der Haut (Quick u. Cutler) 251.
Mundboden-Carcinom, Lymphdrüsen bei (Regaud, Lacassagne, Roux-Berger, Coutard, Monod, Pierquin u. Richard) 252.
Mundhöhle-Carcinom, Radiumemanationsbehandlung (Salinger) 62.
— -Erkrankung, Ultraviolettlicht bei (Lake) 588.
— -Tumoren, Radiumbehandlung (Berven) 389.
Muskel-Kontraktion, Röntgendiagramm (Clark) 543.
—, Schließ-, des Magendarmkanal (Podlaha) 22.
— -Syndrom, duodenales (Bársony) 374.
Muskulatur, glatte, Licht- und Ultraviolettlichtbestrahlung von, und Calcium, Beziehung (Vacek) 353.
Myelographie (Barbacci) 323; (Nonne) 452; (Krause) 560; (Denk) 756.
—, Erstarrung von Kontrastöl im Durakanal (Heymann) 756.
— mit Jodipin bei Rückenmarkskrankheiten (Schäfer) 123.
— mit Lipiodol ascendens (Sgalitzer) 323.
— mit Lipiodol, Gefahren (Sharpe u. Peterson) 43.
— und Liquor (Schönbauer) 756.
— bei Markkompression (Sicard, Haguenau u. Wallich) 324.
— in Orthopädie (Gaugele) 324.
— bei Rückenmarktumoren (van Bogaert) 324; (Dubois-Trépagne) 324; (Sicard, Haguenau u. Wallich) 324.
— bei Syringomyelie (Jirásek) 324.
—, Wert der (v. Eiselsberg) 124.
Myeloische Leukämie, Röntgenbehandlung (MacKechnie) 50.
Myelom, Endothel- [Ewings Tumor] (Sycamore u. Holmes) 523.
—, multiples (Charlton) 434.
—, multiples, nach Trauma (Wegelin) 162.
Myeloplastisches Sarkom des Ellenbogengelenks, Röntgenbehandlung (Taparelli) 516.
Myeloplaxen bei Femurcyste (Peugnicz) 676.
Myelose, aleukämische, und Osteosklerose (Jores) 428.
—, aleukämische, chronische, Röntgenbehandlung (Ginsburg) 769.
Mykosis fungoides, Röntgenbehandlung (Hirsch) 333; (Whitfield) 333.
—, Haut-, Röntgen- und Lichtbehandlung (Allison) 257.
—, Kopf-, Röntgen- und Thalliumepilation (Salzer) 257.
Myokard-Infarkt, intravitale Diagnose (Jegorow) 210.
—, Radiumnekrose (Renfer) 586.
Myom, Uterus-, Behandlung (Mangiagalli) 135; (Traugott) 192; (Burger) 766; (Hartmann) 767.
—, Uterus-, Röntgen- oder Radiumbehandlung (Gauß) 768.

Digitized by Google

Myom, Uterus-, Röntgenbehandlung, Extrauterinschwangerschaft nach (Neuwirth) 651.
—, Uterus-, Röntgentiefenbehandlung (Wiegels) 767.
—, Uterus-, Strahlenbehandlung (Gauß) 647, 768; (Werner) 835.
—, Uterus-, Strahlenbehandlung, Bedeutung der Fehldiagnose (Werner) 193.
Myosarkom, Prostata-, Radiumbehandlung (Borringer) 63.
Myositis ossificans circumscripta, experimentelle Untersuchungen (Seeliger) 615.
— ossificans circumscripta neurotica und Poliomyelitis anterior acuta (Drehmann) 614.
— ossificans progressiva und heterotopische Ossification (Frejka) 89.
Myxödem und Rachitis (Frick u. Uffenheimer) 296.
—, Röntgenbefund (Mészöly) 86.

Nachbestrahlung bei Mammacarcinom (Schoute u. Orbaan) 384.
Naevus, Radiumbehandlung (Johnston) 583; (Simpson u. Flesher) 712.
Nagel-Erkrankung, Röntgenbehandlung (Chalipskij u. Abramović) 520.
Nager, herbivore und omnivore Mechanik der Verdauung bei, Röntgenuntersuchung (Krzywanek) 83, 84.
Nahrung s. a. Ernährung.
—, bestrahlte ätherextrahierte (Vollmer) 356.
—, Bestrahlung (Rost) 79.
— des Kindes, Ultraviolettlichtwirkung auf (Koeppe) 736.
—, röntgenbestrahlte, Wirkung auf tierischen Organismus (Deputović u. Serebrjannyj) 79.
—, Wirkung auf Vitamin A und D in Kuhmilch (Chick u. Roscoe) 605.
Nase-Krankheiten, Quarzlicht bei (Lingeman) 846.
Nasennebenhöhlen-Affektionen und Zahnaffektionen, Beziehung (Lickteig) 545.
—, Aufnahmetechnik (Graupner) 93.
— -Chirurgie und Röntgenaufnahme (Mundt) 244.
— -Erkrankung und Bronchiektasie (Clerf) 304.
—, Füllungsmethode (Proetz) 167.
—, Jodölinjektion (Lobell) 167.
—, Röntgenuntersuchung (Mayer) 167, 299; (Cross) 618; (Claus) 747.
—, Stereoskopie (Drea) 300.
Nasenrachenraum, Lymphogranulomatose (Brunetti) 195.
—, Tumoren der Schädelbasis ausgehend vom (Coppez u. Martin) 188.
Nasensinus-Erkrankung, Röntgendiagnose (Ullmann) 492.
Nasopharynx s. Nasenrachenraum.
Naticephalie, angeborene (Driak) 607.
Natriumlicht, monochromatisches Lichtfilter als Ersatz für (Werner) 652.
Natriumsalicylat, Wirkung auf Contractilität der Gallenblase (Lattuca u. Nasca) 664.
Nebelkammer-Aufnahmen harter Röntgenstrahlen in Argongas und Comptoneffekt an gebundenen Elektronen (Kirchner) 216.
Nebenhöhlen s. Nasennebenhöhlen.
Nebennieren-Bestrahlung, zur Behandlung von Blutdruckerhöhung (Laubry) 196.
—, Strahlenbiologie und -therapie (Zimmern) 704.
Nebennierenrinde-Röntgenbehandlung bei Carcinom (Flörcken) 723.
Nebenschilddrüse s. Parathyreoidea.
Negative, Röntgen-, Betrachtung, Methode zur Verbesserung (Bellucci) 480.
Negerkind, rachitisches, Ultraviolettlichtwirkung auf (Levinsohn) 844.
Nekrose, Os pubis-, und Harnblasen-Bauchdeckenfistel infolge Röntgenverbrennung (Ottow) 650.
—, Radium-, der Larynxknorpel (Feuchtinger) 585.
—, Radium-, des Myokards (Renfer) 586.
Neoplasma s. Tumor.
Nephritis, chronische interstitielle, Spätrachitis bei (Karshner) 743.
Nephrolithiasis s. Nieren-Steine.
Nerven, sensible, Einfluß der Ultraviolettlicht-Hautbestrahlung auf (Achelis u. Rothe) 734.
—, sensible, Einfluß auf Hauterythem nach Ultraviolettlichtbestrahlung (Rothe) 734.
Nervenschmerzen nach Herpes zoster, Ultraviolettlicht bei (Louste u. Juster) 206, 848.
Nervensystem, autonomes, und Röntgenstrahlen (Langer) 281.
— -Erkrankungen, Röntgenbehandlung (Marburg) 839.
—, vegetatives, Erkrankungen des, Röntgendiagnose (Glaser) 453.
Nervus opticus-Kanal, Profilröntgenaufnahme (Goalwin) 563.
— opticus-Pathologie im Canalis opticus, Röntgenstereoskopie (Bertolotti) 563.
Netzhaut s. Retina.
Neubildung s. a. Tumoren.
—, Knochen-, nach Schußbruch (Pförringer) 88.
Neugeborenes, Chondrodystrophie (Gajzágó) 27.
Neuralgie nach Herpes zoster, Ultraviolettlicht bei (Louste u. Juster) 206, 848.
—, physikalische Therapie (Kirschmann) 334.
—, Röntgenbehandlung (Laborderie) 574.
—, Trigeminus-, Röntgenbehandlung (Walter) 263.
Neuritis, Radio-, und Cardiopathie (Lassueur) 133.
—, Röntgenbehandlung (Holzknecht) 770.
Neurodermitis [Handbuch] (Jadassohn) 273.
Neuroepitheliome, Röntgenstrahlensensibilität (Vincent u. Krebs) 129.
Neurofibromatose [Recklinghausen], Schädelskelettveränderung bei (Winkelbauer) 490.
— [Recklinghausen] und Zwergwuchs (Laignel-Lavastine u. Ravier) 678.
Neuropathische Gelenkerkrankung und Arthritis deformans (Axhausen) 813.
Neurose, asthmatische, infolge bronchopulmonaler Veränderung beim Kinde (Zerbino) 438.
—, Magen-, Röntgenuntersuchung (Podestà) 249.
Nichttuberkulöse intrapulmonale Höhlenbildung, Röntgenbefund (Wiese) 819.

Digitized by Google

Nichttuberkulöser Spontanpneumothorax, Ätiologie und Pathogenese (Friesdorf) 722; (Fischer-Wasels) 722.
Nieren-Carcinom (Kirschmann) 550.
—, Cysten- (Atonna u. Morrissey) 112; (Boeckel u. Bilger) 380.
—, Cysten-, Pneumoperitoneum (Levy - Dorn) 380.
—, Doppel-, hydronephrotische, mit Megaloureter (White) 110.
— -Erkrankungen, Pyelographie in Serien und Pyeloskopie bei (Broglio) 694.
— -Erkrankungen, Röntgendiagnostik in Frankreich (Belot u. Pasteau) 637.
—, gekreuzte Dystopie der (Gottlieb) 694.
—, Hufeisen-, Pyelographie (Surraco) 695; (Kaïris) 695.
—, Hufeisen-, Röntgenbild (Boss) 109.
— -Hypertrophie, einseitige, nach Nephrektomie der anderen, Röntgendarstellung (Merz) 638.
—, Kaninchen-, Wirkung von Grenzstrahlen auf (Stern) 152.
— -Kaverne und Hydronephrose, Pyelographie (Horváth) 638.
— -Kolik ohne nachgewiesene Ursache (Grauhan) 109.
— -Operation, Durchleuchtungsschirm für (Hirsch) 691.
—, Pneumoradiographie (Köhler) 381.
—, pyelovenöser Reflux (Fuchs) 316, 639.
—, Röntgenwirkung auf (Willis u. Bachem) 534, 671.
—, Sigma-, Pyelographie (Gellmann) 110.
— -Steine, Aufnahme (Richer) 108.
— -Steine mit Magen-Darmerscheinungen (Lucri) 380.
— -Steine, Pyelogramm (Levy-Dorn) 380.
— -Steine und Uretersteine, röntgenologische Irrtümer (Gottstein) 317.
— -Tuberkulose, Heliotherapie (Armand-Delille u. Rouèche) 208.
— -Tuberkulose, Pyelographie (Perlmann) 317, 696; (Kearns) 696.
— -Tumoren [Handbuch der Urologie] (v. Lichtenberg, Voelcker u. Wildbolz) 107.
— -Tumoren, Pyelographie (Hjort) 696; (Jacobs) 696.
— -Tumoren, Pyelographie und Pyeloskopie (Motz) 113, 696.
—, überlebende menschliche, Pyelographie (Schmidt) 639.
— -Verkalkung (Pugh) 111, 664.
Nierenbecken, menschliches, Peristaltik (Schmidt) 339.
— -Papillom (Allemann) 557.
— -Tumoren, Pyelographie und Pyeloskopie (Motz) 113, 696.
— und Ureter, Doppelbildung (Kaïris) 695.
Nierenentzündung s. Nephritis.
Nierenstiel-Innervation und Hydronephrose (Mingazzini) 23.
Nische, Ulcus-, Röntgendiagnostik (Durand) 445.
Nordlichtstrahlen, Höhe der, Sonnenwirkung auf (Strömer) 148.
Nordsee, Einfluß klimatischer Faktoren auf Haut (Rost jr.) 591.
Normierung s. Standardisierung.

Oberarm s. Humerus.
Oberflächenbehandlung, Röntgen-, Dosimetrie in (Grebe) 566.
—, Röntgen-, physikalische Grundlagen (Grebe) 511.
Oberkiefer-Cyste (Schalit) 243.
—, retinierte Eckzähne im (Glahn) 491.
— -Tumoren, maligne, Diagnose, Behandlung, Prognose (Holmgren) 299.
Oberkieferhöhle, Jodölfüllung (Halphen u. Morel-Kahn) 167.
Oberschenkel s. Femur.
Obstwein, Fluorescenzerscheinung im Woodlicht (Litterscheid) 653.
Occipital-Aufnahme, hintere (Altschul) 807.
Öl, Photoaktivität und antirachitische Eigenschaften (Rekling) 78.
—, radioaktives (Vanysek) 705.
—, ultraviolettbestrahltes, Photoaktivität (Avellar de Loureiro) 35; (Csabay u. Beyer) 735.
—, Ultraviolettdurchlässigkeit und Fluorescenzspektrum nach Bestrahlung (Becker u. Brückersteinkuhl) 351.
—, Ultraviolettlichtwirkung auf (Koeppe) 736.
Oesophagektasie, Pathologie (Moore) 662.
Oesophagus, Atonie (Pratje) 442.
— -Carcinom, künstliche Ernährung, Röntgen- und Rachenbehandlung (Coryllos u. Kaplan) 775.
— -Carcinom, Radiumemanation bei (Herriman) 709.
— -Dilatation, idiopathische (Hannaert u. Meyers) 688.
— -Dilatation, idiopathische und Stenose (Imperiale) 248.
— -Dilatation, Zwerchfellkrampf oder Kardiospasmus bei (Guns) 481.
— -Divertikel, symptomlose und funktionelle (Bársony u. Polgár) 626.
—, Form und Lage (Palugyay) 441.
— -Fremdkörper, röntgendurchlässige (Lasher) 688.
— -Hernien, Adhäsionsnachweis im Bruchsack der, epikardiales Traktionsdivertikel (Herrnheiser) 689.
— -Hernien, Röntgensymptomatologie (Bársony u. Polgár) 752.
—, künstliches Gebiß im, röntgenoskopische Entfernung (Drüner) 308.
—, Lagen (Casati) 34.
— -Perforation, mediastinale Komplikationen nach (Weiß) 554.
— -Pharynx-Divertikel (Everingham) 626.
— -Polyp (Dyke) 309.
— -Spasmus und schleimige Kolitis (Jacobson) 442.
— -Stenose, angeborene u. idiopathische Dilatation (Imperiale) 248.
— -Stenose von Aorta aus (Canalejas) 688.
— -Stenose, Klinik (Careddu) 589.
— -Stenose und Verschlucken durch Larynx (Darbois u. Marchal) 308.

Digitized by Google

Oesophagus-Syphilis (Büttner) 449.
—, Traktionspulsionsdivertikel (Mühlmann) 102.
— -Verziehung infolge künstlichem Pneumothorax (Rist u. Hirschberg) 171.
Ohr-Krankheiten, Quarzlicht bei (Lingeman) 846.
—, Röntgendiagnostik, neue Methoden (Altschul) 20.
— -Tuberkulose, Röntgendiagnose und -behandlung (Boschan) 641.
— -Tuberkulose, Sonnenlicht, Ultraviolettlicht und Radium bei (Retrouvey) 272.
Ohrenheilkunde, Hyperämie des Infrarots in (Guns) 153.
—, Lichtbehandlung in (Weisblum) 717.
—, Röntgenbehandlung in [Handbuch] (Amersbach) 125.
Ohrensausen, arteriosklerotisches, Radiumbehandlung (Adler) 200.
Olivenöl-Permeabilität für Ultraviolettlicht (Rousseau) 14.
Olliersche Wachstumsstörung am ulnaren Handstrahl (Valentin) 485.
Omnivore Nager, Mechanik der Verdauung bei, Röntgenuntersuchung (Krzywanek) 84.
Onkologie und Strahlenbehandlung (Fichera) 328.
Operabilität maligner Tumoren und Vorbestrahlung, Beziehung (Walthard) 190.
Operation s. a. chirurgische Behandlung.
— oder Bestrahlung bei Rückenmarktumoren (Peiper) 516.
— im Gebiet von Röntgenschädigung (Oglobin) 55.
— und Röntgenbehandlung bei Rückenmarktumoren (Schloffer) 568.
—, Röntgenuntersuchung des Herzens bei (Salotti) 814.
— oder Strahlenbehandlung bei Uteruscarcinom (Heyman) 710.
Ophthalmie, sympathische, Röntgenbehandlung (Horváth) 575.
Ophthalmologie s. Augenheilkunde.
Opso-Oligomenorrhöe und Enuresis, Röntgenreizbestrahlung (Bompiani) 261.
Optische Eigenschaften von Quarz, Einfluß des elektrischen Feldes auf (Ze) 223.
Orbita, Lymphoblastom (Reeves) 47.
Orbito-ethmoidales Osteom mit intrakranialen Komplikationen (Cushing) 41.
Organische Stoffe im festen und flüssigen Zustand, Röntgenogramm (Herzog u. Jancke) 410, 596.
Organismus, menschlicher, Strahlungswirkung auf (Armani) 721.
Orthodiagramm, Herz-, Deutung (Chaumet) 680; (Lian u. Guénaux) 681.
Orthodiagraphische Zielvorrichtung (Głowacki) 91.
Orthodiagraphischer Herzdurchmesser als Grundlage von Bestimmungstabellen mit Hilfe des Korrelationsverfahrens (Rautmann) 814.
Orthopädie, Myelographie in (Gaugele) 324.
Os frontale, Ostitis fibrosa (Moore) 294.
— hyoideum, Mißbildung (Cavones) 481.
— ilium, Exostose (Auvray) 29.
— ilium-Sarkom, Röntgenbehandlung (Ledoux-Lebard u. Piot) 256.
Os lunatum-Malacie (Sonnenschein) 25; (Pigeon u. Loustric) 293.
— lunatum-Malacie, Köhler-Mouchetsche (Combier u. Murard) 743.
— naviculare und Calcaneus, Verschmelzung (Badgley) 363.
— naviculare, mangelhafte Entwicklung bei angeborenem Klumpfuß (Wilhelm) 427.
— naviculare und Os tibiale, histologische Beziehungen (Latten) 661.
— petrosum-Mastoidmassiv, Röntgenaufnahme (Altschul) 807.
— petrosum-Röntgenaufnahme bei Gradenigoschem Symptomenkomplex (Baldenweck u. de Prades) 294.
— pubis-Fraktur, spontane (Niederle) 240.
— pubis-Nekrose und Harnblasen-Bauchdeckenfistel nach Röntgenverbrennung (Ottow) 650.
— sesamoideum-Fraktur am Daumen (Herrberg) 30.
— sesamoideum des Fußes, Schädigung (Müller) 161.
— sesamoideum mediale bipartitum der Großzehe, Ostitis (Ory) 242.
— sesamoideum, Ostitis fibrosa (Griep) 294.
— sesamoideum, seltenes, am Fuß (Sessa) 237.
— subtibiale oder Os tibiale inferius (Rovida) 24.
— temporale, Röntgenbild (van Egmond) 740; (van der Plaats) 740.
— tibiale externum, Klinik (Sever) 160.
— tibiale inferius oder Os subtibiale (Rovida) 24.
— tibiale und Os naviculare, histologische Beziehungen (Latten) 661.
Ossifikation von Blutergüssen in Geweben (Seeliger) 615.
—, Epiphysen bei hepatischem Infantilismus (Göttche) 236.
—, heterotopische, und Myositis ossificans progressiva (Frejka) 89.
— und Osteoblastenlehre (Hintzsche) 465.
— der Rippenknorpel und Lungentuberkulose (Chaumet u. Zawadowski) 438.
—, symmetrische, an der Hüfte nach Typhus (Cottenot) 87.
—, ungewöhnliche, Knabenbruch vortäuschend (Mouchet) 807.
Ossifizierende Fibrome (Moorhead) 211.
Osteoarthritis, Tetragenus- (Anglesio) 432.
Osteoarthropathia ileosacralis (Albrecht) 363.
Osteoblastenlehre und Verknöcherung (Hintzsche) 465.
Osteochondritis dissecans und einheilender Knochensequester, Ähnlichkeit (Heine) 242.
— coxae (Rocher) 25.
— dissecans, Pathogenese (Heine) 809.
— juvenilis coxae (Wassink) 25; (Moreau) 26; (Mériel u. Baillat) 431; (Deutschländer) 487.
— der Wirbelsäule (Boorstein) 431.
Osteom, orbito-ethmoidales, mit intrakranialen Komplikationen (Cushing) 41.
—, Röntgenbild (Lawrence) 674.
—, Wirbel- (Makrycostas) 488.
Osteomalacie und Basedow (Bernhardt) 161.

Digitized by Google

Osteomalacie, bestrahltes Ergosterin bei (Starlinger) 739.
—, Hunger-, mit Spontanfraktur des Beckens (Steiner) 292.
—, männliche Erkrankung an (Schulze) 808.
—, nichtpuerperale (Bernhardt) 364.
Osteomyelitis, akute, Röntgensymptome (Laurell) 542.
—, chronische, oder Tumormetastase (Feci) 242.
— mit Fraktur oder Fraktur bei infektiöser Rachitis (Debré u. Semelaigne) 364.
—, gummöse (Allende) 431.
— der langen Röhrenknochen beim Kinde infolge Syphilis congenita (Thomson) 28.
—, Röntgenbild (Lawrence) 674.
Osteomyelitische Coxitis der Adoleszenz und des zweiten Kindesalters (Piquet) 546.
Osteopathia cretinosa scapulae (Haumann) 25.
Osteoperiostitis praecox beim Säugling (Fonteyne) 28.
Osteosarkom, Röntgenbehandlung (Piot) 188; (Bérard) 766.
Osteosis eburneisata monomelica (Putti) 810.
Osteosklerose und aleukämische Myelose (Jores) 428.
—, diffuse (Mozer) 295.
Ostitis, chronische, Sarkom vorgetäuscht durch (Taylor) 810.
— deformans (van Hazel u. Andrews) 241.
— deformans [Paget] (Costantini) 609.
— deformans und Sarkom des Humerus (Gold) 745.
— deformans an Stirnbein und Kieferhöhle (Moore) 294.
— fibrocystica (Roux) 432.
— fibrosa und Femur-Epiphysenlösung (Nussbaum) 88.
— fibrosa der Ossa sesamoidea (Griep) 294.
— fibrosa [Recklinghausen] (Hirsch) 610.
— fibrosa [Recklinghausen], Röntgenbehandlung (Schneyer) 705.
— fibrosa, Röntgenaufnahme und Knochenschnitte (Nonne) 545.
— des Os sesamoideum mediale bipartitum der Großzehe (Ory) 242.
—, Sternum-, Ultraviolettlicht bei (Louste u. Juster) 591.
— syphilitica (Zampa) 364.
— syphilitica generalisata (Jansen) 743.
—, typhöse (Garr) 546.
—, typhöse, und syphilitische Arthropathie (Mourgue-Molines) 241.
Otitis, akute, Röntgenuntersuchung (Eisinger u. Mayer) 640.
— media, akute, Dystrophie des Warzenfortsatzes nach (Gatscher) 640.
— media bei Tuberkulose, Ultraviolettlichtbehandlung (Lussmann u. Bendove) 717.
Otologie s. Ohrenheilkunde.
Ovarium-Bestrahlung, Einfluß auf Mamma (Homann) 534.
— -Bestrahlung, Indikationen (Martius) 649.
— -Bestrahlung, Keimschädigung durch (Martius) 521.
— -Bestrahlung während Schwangerschaft (Merletti) 456.
Ovarium-Bestrahlung, Schwangerschaft bei Amenorrhöe nach (Holtermann) 522.
— -Bestrahlung und zeitlicher Eintritt der Amenorrhöe, Beziehung (Weigand) 648.
—, Funktion (Meyer) 788.
— -Funktionsstörung, Röntgenbehandlung (Klotz) 649.
— und Hypophysenvorderlappen (Zondek u. Aschheim) 337.
—, innere Sekretion des, und Hypophyse (Brouha u. Simonnet) 338.
— -Kalkkonkremente, Ureter- oder Harnblasenstein vortäuschend (Papin) 698.
—, Kaninchen-, Wirkung von Röntgenkastationsdosis auf (Robinson) 227.
—, Mäuse-, Röntgenwirkung auf (Bramwell u. Parkes) 227.
—, Reizdosis für (Pohle) 194.
—, Röntgen-, und normales, quantitativ-histologische Untersuchungen (Fritschi) 226.
— -Sarkom und Peritonealtuberkulose (Atzerodt) 67.
— -Tumoren, verwechselt mit Uterusmyomen, Röntgenbehandlung (Brocq) 261.
Oxydationsprodukt des Cholesterins, Bestrahlungswirkung auf (Schlutz, Ziegler u. Morse) 738.
Oxydationsreaktionen in wässerigen Lösungen, Luminescenzerscheinungen bei (Mallet) 412.
Ozonerzeugung in Luft durch Ultraviolettlicht (Dadlez) 528.

Pädiatrie, Lichtbehandlung in (Schlutz) 528.
Pagetsche Knochenkrankheit s. Ostitis deformans [Paget].
Pankreas-Carcinom, Duodenum bei (Macaigne u. Nicaud) 376.
— -Regeneration nach Röntgenbestrahlung (Rosenbaum) 534.
Papillom, Larynx-, Strahlenbehandlung (Fairén Gallán) 769.
—, Nierenbecken- (Allemann) 557.
Paradentärcyste, Lipiodol bei (Worms) 433.
Paraepiphysäre Querstreifen im Wachstumsalter (Piergrossi) 485.
Paraffinom, Röntgenbehandlung (Belot) 576.
Parafokale Hohlräume bei Lungentuberkulose (Pagel) 171.
Paralyse und Rachitis, ähnliche ethnographische und historische Verbreitung (Huldschinsky) 665.
Paraplegie und Lymphogranulomatose (Carslaw u. Young) 338; (Forrest) 664.
Parapsoriasis, Ultraviolettlicht bei (Michael) 398.
Parasellare Tumoren, Einfluß auf Sella turcica (Balli) 812.
Parasternale Hernia diaphragmatica (Rusconi) 827.
— Radiumbehandlung bei Mammacarcinom (Handley) 709.
Parathyreoidea- und Thyreoideasubstanzen- und Ultraviolettlichtwirkung auf künstliches Plasma (Vines) 477.
Paravertebrale und spondylitische Verkalkung (Santoro) 609.

Digitized by Google

Paravertebraler bandförmiger Schatten bei Lungenröntgenbild (Gähwyler) 247.
Parenchymatöse Organe, Verankerung von Radium bei peroraler Darreichung in (Markl) 708.
Parkinsonismus und Encephalitis lethargica, Ultraviolettlicht bei (Fawcitt) 590.
Parotis-Carcinom, Radiumbehandlung (Rosselet u. Decker) 267.
— -Infektionen, chronisch rezidivierende, Röntgenbehandlung (Hodges) 572.
α-Partikel, Atomzertrümmerung durch (Kirsch u. Pettersson) 5; (Pettersson) 5.
Patella, Neubildung (Gauillard) 434.
—, Röntgendiagnostik, neue Methoden (Altschul) 20.
Patellarband-Ruptur, totale (Wagner) 615.
Pathé-Gesellschaft, Röntgenfilm auf mattierter Unterlage (Bonnefoy) 159.
Pathologie der Strahlenheilkunde [Handbuch] (Lazarus) 401.
Pathologische Anatomie, Grundriß (Herxheimer) 530.
— Anatomie der Wirbelsäule (Schmorl) 209.
Penis-Carcinom, Radiumbehandlung (Ferrari u. Viallet) 269, 270, 463.
Perforation infolge grastroduodenaler Prozesse (Alberti) 250.
—, Ulcus-, nach Röntgenuntersuchung (Panek) 499.
Peribronchitis amoebiana und Bronchitis (Haberfeld) 619.
Periduodenitis-Cholecystitis (Dumolard u. Viallet) 249.
—, essentielle, am Angulus duodeno-jejunalis (Vajano) 249.
—, latente (Stoppani) 630.
Perikard, Dermoid oder Teratom (Presser) 548.
—, Luftansammlung in (Molnar) 618.
—, Verkalkung (Le Goff) 816.
Perikardflüssigkeit-Absorptionsspektrum im Ultraviolettlicht (Reinhard) 352.
Perikarditis chronica exsudativa cystica (Kienböck) 550, 618.
— chronica exsudativa cystica saccata dextra pulsans (Presser) 548.
Perinephritis, Röntgendiagnose (Larrù) 317.
Periode, tägliche, der Höhenstrahlung (Kolhörster u. v. Salis) 223.
Periodische Tätigkeit des leeren Magendarmkanals, Röntgenuntersuchung (Jarno) 234.
Periodontitis, Röntgenbehandlung (Nagy) 572.
Perioesophagitis, Röntgendiagnose (Huizinga u. Keijser) 443.
Periostitis ossificans infolge Syphilis congenita (Maccone) 161.
— ossificans des Tuber calcanei (Braizew) 29.
Peristaltik, Darm-, Adrenalineinfluß auf (Wats u. Vollers) 21.
—, Duodenum-, Röntgenuntersuchung mit Serienaufnahmen und Einhornsonde (Borcesco, Déclère u. Porcher) 499.
—, Duodenum-, Störungen (Eimer) 105.
— des menschlichen Nierenbeckens (Schmidt) 339.
Peritonealflüssigkeit-Zusammensetzung, Röntgenwirkung auf (Kroetz) 798.
Peritoneum-Tuberkulose, Höhensonne bei (Martinico) 206.
— -Tuberkulose und Ovarialsarkom (Atzerodt) 67.
— -Tuberkulose, Röntgenbehandlung (Keller) 130.
— -Tuberkulose, Röntgen-, Quarzlicht- und Sonnenbehandlung bei (Luginbühl) 569.
Peritonitis, tuberkulöse, Heliotherapie (Brody) 208.
—, tuberkulöse, Ultraviolettlicht bei (Nobécourt u. Dragolioub) 206.
Perivisceritis, Knickung des 2. Duodenumabschnittes und Pseudodivertikel bei (Gavazzeni) 376.
Permeabilität von Cornea, Linse und Glaskörper für kurzwelliges Licht (Roggenbau u. Wetthauer) 15.
—, Fensterglas-, für Ultraviolettlicht, Einfluß von Verstaubung und Verschmutzung auf (Hausmann u. Krumpel) 796.
— der überlebenden Froschhautmembran, Röntgenwirkung auf (Kroetz) 797.
—, Gefäß-, bei Strahlenbehandlung von Tumoren (Peter) 475, 602, 764.
—, Haut-, künstlich vergrößerte, für bactericide Lichtstrahlen (Pauli u. Kliewe) 655.
—, Olivenöl-, für Ultraviolettlicht (Rousseau) 14.
—, Ultraviolett-, Fluorescenzspektrum von Öl nach Bestrahlung (Becker u. Brückersteinkuhl) 351.
— lebender Zellen (Brooks) 224.
Perniziöse Anämie s. Anämie, perniziöse.
Perspektive in Röntgenographie (Lambolez) 541.
Perthessche Erkrankung s. Osteochondritis deformans juvenilis coxae.
Pertussis s. Keuchhusten.
Pfannenrand-Fraktur und Hüftluxation (Breton u. Blondeau) 429.
Pferdeseuchen, Lichtbehandlung (Eckert) 399.
Pflanzen-Keimung und -Wachstum, Röntgenwirkung auf (Wernhart) 414.
—, mit Kohlenteer und Röntgenstrahlen behandelte, cytologische Veränderung in Wurzelspitzen bei (Komuro) 416.
—, Röntgenreizwirkung (Linsbauer) 415.
— -Tumoren und tierische Tumoren, Analogie (Vasiliu) 1.
—, im Ultraviolettlicht leuchtende Substanz in (Petri) 74.
—, Ultraviolettlichtwirkung auf (Delf) 229.
— -Wachstum, Einfluß von Licht verschiedener Wellenlänge auf (Popp) 75.
Pharmakodynamische Eigenschaften von Drogen, Wirkung polarisierten Lichtes auf (Macht u. Krantz jr.) 78.
Pharmakologie, experimentelle, Handbuch (Bethe, v. Bergmann, Embden u. Ellinger) 593.
— des Kaninchen- und Katzenuterus (Teschendorf) 484.
Pharynx-Carcinom, Radiumbehandlung (Guisez) 139.
— -Oesophagus-Divertikel (Everingham) 626.

Digitized by Google

Pharynx-Tumoren, Röntgenuntersuchung (Sgalitzer) 626.
Phasenverschiebung beim Halbwellenapparat (Spiegler) 155.
Phosphor- und Calciumgleichgewicht, Einfluß bestrahlten Cholesterins auf (Hess u. Sherman) 737.
— -Lebertran, Knochen-Verkalkungszonen bei Kindern nach Verabreichung von (Brandes) 364.
— -Lebertran, metaphysäre Verkalkungszonen wachsender Knochen nach Verabreichung von (Fromme) 740.
— -Stoffwechsel bei Erkrankung, Ultraviolettlichteinfluß auf (Firth u. Russel) 418.
Photoaktivität und antirachitische Eigenschaften von Ölen (Rekling) 78.
— ultraviolett bestrahlter Öle (Avellar de Loureiro) 351; (Csabay u. Beyer) 735.
Photochemische Bedeutung der Striae gravidarum (Mayer) 5.
— Wirkung, elementarer Mechanismus (Henri u. Wurmser) 222.
Photochemisches und photokatalytisches Phänomen in Milch (Lepri) 288.
Photodynamische Wirkung sensibilisierender Farbstoffe (Sugano) 735.
Photoelektrische Zelle zur Messung des mittleren Ultraviolettlichtes (Mallet u. Cliquet) 653.
Photoelektrischer Effekt und Atomdurchmesser (Gapon) 146.
Photoelektronen, Emissionsrichtung (Loughridge) 532.
—, Röntgenstrahlen-, als Funktion des Emissionswinkels (Watson) 532.
—, Röntgenstrahlen-, räumliche Verteilung (Watson) 531.
Photographische Dichten, Schleierkorrektion (Pritchard) 806.
— Emulsion (Carroll u. Hubbard) 20.
— Photometrie (Landsberg) 599.
— Platten, Bromsilber-Gelatineschicht der, α-Teilchen in (Myssowsky u. Tschiskow) 345.
— Platten, Schwärzungskurven bei Zeitvariation (van der Held u. Baars) 348.
— Wirkung von H-Strahlen (Blau) 598.
Photographischer Entwickler, verdünnter und geschüttelter, Effekte bei (Nietz u. Whitaker) 479.
Photokatalytisches und photochemisches Phänomen in Milch (Lepri) 288.
Photolyse der Blausäure durch ungefiltertes und gefiltertes Quecksilberbogenlicht (Andant u. Rousseau) 152.
Photometrie, Absorptionsmessung im Ultraviolettlicht durch (Ley u. Volbert) 412.
—, photographische Methode (Landsberg) 599.
—, Spektro- (Ditchburn) 471.
Photometrische und spektralphotometrische Studien (Schaum u. Trautluft) 346.
Photosensibilisation (Biancani u. Biancani) 74; (Foveau de Courmelles, Regnault, Dufrénoy, Guillaume, Brocq-Rousseu u. Risler) 285.
Phototherapie in Dermatologie (Cipriani) 848.
Phototropische Krümmung vorbelichteter Avenakeimlinge, Wachstum (Beyer) 536.
Phototropische Reaktion und Anatomie der Koleoptile (Tetley u. Priestley) 476.
Phrenicusexhairese bei Lungentuberkulose (Wolf u. Lossen) 554.
Phthise s. Lungentuberkulose.
Physik, Handbuch (Geiger u. Scheel) 785.
Physikalische und biologische Untersuchungen bei Hautreaktionen (Bachem) 150.
— Dosis und biologischer Effekt (Jona) 641.
— Grundlagen der Oberflächenbehandlung (Grebe) 511.
— Grundlagen der Radiumbehandlung (Friedrich) 9.
— technische Grundlagen der Röntgentherapie (Hirsch) 508.
— Therapie, Grundlagen (Resnik) 153.
— Therapie bei Hautkrankheiten (Eller) 49.
— Therapie im Krankenhaus (Walsh) 666.
— Therapie in allgemeiner Praxis (Laffoon) 843.
— Therapie bei Neuralgie (Kirschmann) 334.
— Wirkung von Röntgenstrahlen verschiedener Wellenlänge und biologischer Effekt, Beziehung (Glocker) 7.
— Wirkung von Röntgenstrahlen verschiedener Wellenlänge, Grundgesetz (Glocker) 7, 796.
Physiologie des Duodenum (Jvy) 22.
— der Haut (Stahl u. Simsch) 604.
— des Kaninchen- und Katzenuterus (Teschendorf) 484.
—, klinische (Stuber) 593.
—, normale und pathologische, Handbuch (Bethe, v. Bergmann, Embden u. Ellinger) 593.
— der Wirbelsäule (Carey) 236.
Physostigmin bei Röntgendiagnostik des Magendarmkanals (Ritvo u. Weiss) 752.
Phytosterin, bestrahltes, antirachitische Wirkung (Hess u. Anderson) 737; (Hess u. Sherman) 737.
Pigment-Bildung, Modifizierung durch äußere Einflüsse (Stahl u. Simsch) 604.
—, fixes, nach Quarzlichtbestrahlung (Colquhoun) 778.
Pigmentierung, Haut-, Quarzlichtwirkung auf (Kartschagin u. Smirnow) 477.
Pilze, Haut-, pathogene, Strahlenwirkung auf Fermentbildung in (v. Mallinckrodt u. Klövekorn) 472.
Pirquetreaktion, Röntgenwirkung verschiedener Dosen auf (Liebersohn u. Schimanko) 281.
Placentare Zirkulation bei Mehrlingsschwangerschaft, Stereoradiographie (Kadjar) 484.
Plasma, künstliches, Wirkung von Ultraviolettlicht, Thyreoidea- und Parathyreoideasubstanzen auf (Vines) 477.
—, Ultraviolettlichtabsorption durch (Suhrmann u. Kollath) 153.
Plasmocyten (Zdansky) 298.
Platten, lichthoffreie, Desensibilisierung (Lüppo-Cramer) 479.
Plattennarkose (Kühn) 606.
Platyspondylie, lokalisierte und generalisierte (Lance) 237.
Plavic-Film (Haret) 805.
Pleonosteose bei Syphilis congenita (Laroche, Guy u. Barthes) 432.

Digitized by Google

Pleura-Exsudat und Atelektase bei Lungencarcinom (Kornblum) 373.
— -Exsudat, Lage und Form, experimentelle Untersuchungen (Liebig) 65.
— -Exsudat vorgetäuscht durch röntgenempfindlichen pleuro-pulmonalen Tumor (Ameuille u. Tacquet) 330.
— -Mesotheliom, primäres, Pneumothorax, Mediastinumhernie (Heise u. Trudeau) 688.
— parietalis, Syphilis (Gaté u. Gardère) 687.
—, Röntgenuntersuchung, Craniodorso-ventrale Projektion bei (Correra) 247.
— -Verwachsung, Abtrennung von, Lipojodolbilder bei (Bratt) 552.
Pleurahöhle, Kugelbildung aus Fibrin in (Lossen) 552.
Pleuraspalt, Druck im (v. Neergaard) 594.
Pleuritis im Kindesalter, Röntgenbild (Schönfeld) 102.
—, mediastinale, Bronchiektasie unter dem Bilde von, Bronchographie (Debré u. Marie) 305.
— mediastinalis vortäuschende Bronchodilatation (Sergent u. Bordet) 30.
Pleurocele spuria traumatica (Mainoldi) 34.
Pleuropneumonitis, nach Röntgenbestrahlung (Groover, Christie, Merritt u. Coe) 56.
Pleuropulmonaler röntgenempfindlicher Tumor unter dem Bilde eines Pleuraergusses (Ameuille u. Tacquet) 330.
Pleuropulmonales Syndrom bei Leberabscessen, Röntgenbild (Fiessinger u. Casteran) 828.
Pneumatocele, mediastinale, nach Pneumonie beim Säugling (Duken) 555.
Pneumencephalon, Stauungspapille nach (Nagler) 757.
Pneumoduodenum (Pribram) 177; (Pribram u. Kleiber) 690.
Pneumokoniose und Lungentuberkulose, Röntgenbild (Benzi) 683; (Krause u. Loben) 621; (Buzzi) 622.
Pneumonephrion (Nisio) 558.
Pneumonie, atypische, Röntgenbefund (Goette) 173.
—, Grippe-, Röntgenuntersuchung (Uspensky) 683.
—, Herzverlagerung bei Kindern (Griffith) 92, 682.
—, lobäre, Lungentuberkulose vortäuschend, Röntgenbild (Laschi) 495.
— beim Säugling, mediastinale Pneumatocele nach (Duken) 555.
—, Serienröntgenaufnahme (Dickinson) 821.
—, sichtbarer Bronchialbaum bei (Fleischner) 304.
—, tuberkulöse, Röntgensymptom (Jaquerod u. Ellman) 552.
Pneumonokoniose der Sandsteinarbeiter (Thiele u. Saupe) 551.
Pneumonomycosis penicillina, Gewerbekrankheit (Nussbaum u. Benedek) 790.
Pneumopathia osteoplastica racemosa (Brunetti) 625.
Pneumoperitoneum bei Abdominaltuberkulose (Rupprecht) 107.
Pneumoperitoneum, unterer Herzrand bei (Rouslacroix u. Raybaud) 164.
— und Jodöl in Gynäkologie (Stein u. Arens) 183.
Pneumopyelographie (Gottlieb u. Strokoff) 115; (Kornitzer) 558; (Burger u. Fuchs) 639.
Pneumoradiographie (Cohn) 317.
—, diagnostischer Wert (Schmidt) 317.
— der Niere und Harnblase (Köhler) 381.
Pneumorelief des Magens (Hilpert) 248.
Pneumoren (Gottlieb) 116.
Pneumothorax, Bronchographie bei (Schilling) 246.
—, künstlicher (Gwerder) 99; (Maendl) 746.
—, künstlicher, Hypotonie des Diaphragma bei (Bonorino Udaondo u. Vadone) 404.
—, künstlicher, Verziehung von Luft- und Speiseröhre infolge (Rist u. Hirschberg) 171.
—, Lungenkollaps im (Fleischner) 749.
— -Raum, Fibrinkörper in (Wischnowitzer) 827.
—, spontaner (Weisz u. Koppenstein) 303.
—, spontaner, nichttuberkulöser, Ätiologie und Pathogenese (Friesdorf) 722; (Fischer-Wasels) 722.
— -Zwischenfälle und Luftembolie, Röntgendiagnostik (Baum) 372.
Pockeneruption, Ultraviolettlichtwirkung auf (Bénard, Camus, Carnot u. Teissier) 203.
Pockenvirus, Ultraviolettlichtwirkung auf Hautreaktion gegen (Woringer u. Brusset) 803.
Polarisation von Kanalstrahllicht (Rupp) 220.
— der Lichtquanten (Jordan) 223.
— -Messung an der Haut nach Röntgen- und Ultraviolettlichtbestrahlung (Keller) 604.
— spektral zerlegter Röntgenstrahlen (Wagner u. Ott) 6.
Polarisierbarkeit der Atomkerne und Ursprung der γ-Strahlen (Kuhn) 6.
Polarisierte Röntgenstrahlen, Richtungsverteilung der Elektronen ausgelöst von (Kirchner) 6.
Polarisiertes Licht, Wirkung auf Mercurochrom (Macht u. Hill) 78.
— Licht, Wirkung auf pharmakodynamische Eigenschaften von Drogen (Macht u. Krantz jr.) 78.
Polarkreis, Strahlenmessung nördlich des (Kestner) 669.
Poliomyelitis anterior acuta und Myositis ossificans circumscripta neurotica (Drehmann) 614.
— anterior acuta, Röntgenbehandlung (Chizzola) 197, 264; (Ewerhardt) 53; (D'Istria) 53.
—, Röntgenbehandlung und Diathermie bei (Chizzola) 197, 264; (Duhem) 264.
—, Röntgentiefenbehandlung (Castells u. Carulla) 388.
Polonium, örtlich injiziertes, bessere Verträglichkeit (Lacassagne u. Lattès) 284.
—, radioaktive Strahlung von, Wahrscheinlichkeitsgesetz (Kutzner) 221.
Polydaktylie und Syndaktylie (Schöller) 160.
— und Syndaktylie, Vererbung, Eigentümlichkeit bei (Thomsen) 721.
Polymerisierung, Einfluß auf Röntgendiagramm (Katz) 7.

Digitized by Google

Polyp, Oesophagus- (Dyke) 309.
Polypöses Gewebe in Kieferhöhle, Röntgendiagnose (Drea) 300.
Polypoide Tumoren, Magen-Darmkanalblutung infolge (Marcus) 689.
Polyposis coli (Levin) 180; (Eickenbusch) 633.
Porphyrine-Absorption im Ultraviolettlicht (Hausmann u. Krumpel) 351.
Portio-Carcinom-Behandlung, Dosimetrie der γ-Strahlen (Mandler) 707.
— -Carcinom-Rezidiv und Harnblasenscheidenfistel, Strahlenbehandlung (Schugt) 646.
Postoperative Lungenatelektase (Smith u. Davidson) 370.
— Lungenstörung, Röntgenbehandlung (Glas) 770.
— Radiumbehandlung des Mammacarcinoms (Coffey) 582.
— Röntgenbehandlung bei Mammacarcinom (Anschütz) 128; (Luhmann) 329.
Postoperatives Jejunalulcus, Röntgensymptomatologie (Abbati) 36.
Potter-Buckyblende, automatische Fernauslösung (Herdner) 233.
— -Buckyblende, Röntgenstereogramm mit (Hahn) 361.
Pottsche Krankheit, Fraktur oder Kümmelsche Krankheit (Sorrel) 429.
— Krankheit und Wirbelkörperentzündung (Calvé u. Galland) 612.
Präcanceröse Lippenerkrankung, Radiumbehandlung (Butler) 773.
Präoperative Strahlenbehandlung bei Collumcarcinom (Seidler, Lenartowski u. Grabowski) 834.
Primärkomplexe, verkalkte, bei chirurgischer Tuberkulose (van Dorp u. Andreae) 170.
Primärtuberkulose, exacerbierende, und Frühinfiltrat (Dietl) 339.
Processus coronoideus-Fraktur (Meyer) 429.
— mastoideus-Aufnahme mit Serien-Platten-Wechsler (Donaldson) 640.
— mastoideus, Aufnahmetechnik (Graupner) 93.
— mastoideus-Chirurgie, Röntgenaufnahme für (Mundt) 244.
— mastoideus-Dystrophie nach Otitis media (Gatscher) 640.
— mastoideus-Os petrosummassiv, röntgenologische Aufnahmemethode (Altschul) 807.
— mastoideus, Röntgenuntersuchung (Plum) 639; (Young) 639; (Merelli) 640.
Profilbild der Harnblase (Larru) 118.
Profilröntgenaufnahme des Opticuskanals (Goalwin) 563.
Prostata-Adenom, Röntgenbehandlung (Compañ) 53.
— -Adenom, Tiefenbehandlung (Ponce de León) 839.
— -Carcinom, radiotherapeutische Technik (de Nabis) 579.
— -Carcinom, Ursprung und Ausdehnung (Dossot) 342.
— -Hypertrophie, Röntgenbehandlung (Yocom jr.) 263.
—, Lymphogranulomatose (Blatt u. Markus) 3.
Prostata-Myosarkom, Radiumbehandlung (Barringer) 63.
Prostatitis, Quarzlicht bei (Pope) 719.
Proteine s. Eiweißkörper.
Protoplasma, Zell-, Röntgenwirkung auf (Jansson) 600.
Protozoon Colpidium colpoda, Röntgenwirkung auf (Clark) 349.
Protrusio acetabuli (Nölke) 486; (Loebel) 614; (Zwicker) 812.
Prurigo [Handbuch] (Jadassohn) 273.
Pruritus [Handbuch] (Jadassohn) 273.
— universalis, indirekte Röntgenbehandlung (Spektorova) 50.
Pseudodivertikel, Gallenblasen- (Bársony) 556.
—, Knickung des 2. Duodenumabschnittes und Perivisceritis (Gavazzeni) 376.
Pseudoglobulin, Radiumwirkung auf (Fernau u. Spiegel-Adolf) 282; (Fernau) 535.
Pseudokaverne und Kaverne (Hübschmann) 624.
—, Röntgenbild (Crecelius) 685.
Pseudomegakolon oder Ileus (Bernstein) 180.
Psoas, Röntgenbild (Vietti) 483.
Psoriasis, Arthropathie bei (Bartoš) 297.
— und endokrine Drüsen, Behandlung (Buschke u. Curth) 50.
—, Röntgenbehandlung der Thymus bei (Fischmann) 519.
—, Ultraviolettlicht bei (Bizard u. Marceron) 848.
— vulgaris, Thymusbestrahlung bei (Uchida) 205.
Psoriatische Arthropathie (Winnicka) 746.
Ptose, Magen- (Solomon u. Tran-Nho-Lan) 103.
Pubertät, Milzbestrahlung bei Metrorrhagie der (Merletti) 836.
Pubertätsblutung, Behandlung (Goullioud) 260; (Cotte) 260.
Pulmonal s. Arteria pulmonalis.
Pulver, feines, Röntgenstrahlenreflexion an, Intensitätsmessung (Brentano) 216.
Purpura haemorrhagica, Quarzlicht bei (Tolstoi) 396.
Pyelogramm bei destruktiven Nierenprozessen (Schmidt) 382.
—, normales (Eisendrath u. Arens) 112.
— einer Steinniere (Levy-Dorn) 380.
—, stereoskopisch aufgenommen (Heyn) 383.
Pyelographie (Fritz u. Merio) 638; (Belcher) 692.
— in aufrechter Stellung (Learmonth) 382.
— in Chirurgie (Alessandri) 113.
—, doppelseitige (Eisendrath u. Arens) 112.
—, Gefahren (Giongo) 382.
—, Geschichte, Anwendung, Technik, Gefahren (Roche) 557.
— der Harnkanälchen (Schmidt) 317.
— bei Hufeisenniere (Kaïris) 695; (Surraco) 695.
— bei Hydronephrose und Nierenkaverne (Horváth) 638.
— bei Nieren- und Nierenbeckentumoren (Motz) 113, 696.
— bei Nierentuberkulose (Kearns) 696; (Perlmann) 317, 696.
— bei Nierentumoren (Hjort) 696; (Jacobs) 696.
— der überlebenden menschlichen Niere (Schmidt) 639.

Digitized by Google

Pyelographie, Pneumo- (Gottlieb u. Strokoff) 115.
— und Pyeloröntgenoskopie (Gonzalez) 382.
—, pyelovenöser Rückfluß bei (Hinman) 114.
— und Schwangerschaftspyelonephritis (Lévy-Solal, Misrachi u. Solomon) 114.
—, Serien-, bei Nierenkrankheiten (Broglio) 694.
— der Sigmaniere (Gellmann) 110.
—, Uretero- (Braasch u. Hager) 116; (Casper) 381; (O'Conor u. Remmert) 693.
— bei urologischen Erkrankungen (Garry u. Druckmann) 113.
Pyelonephritis granulosa (Allemann) 557.
—, Schwangerschafts-, und Pyelographie (Lévy-Solal, Misrachi u. Solomon) 114.
Pyeloskopie (Truchot) 112; (Dossot) 318; (Legueu, Fey u. Truchot) 558.
— bei Nieren- und Nierenbeckentumoren (Motz) 113, 696.
— bei Nierenkrankheiten (Broglio) 694.
— und Pyelotrophie (Gonzalez) 382.
Pyelovenöser Reflux der Niere (Fuchs) 316, 639.
— Reflux bei Pyelographie (Hinman) 114.
Pylorischer Teil des Magens, Defekte (Arisz) 446.
Pylorus-Duodenalaffektionen, Röntgenuntersuchung (Béclère u. Porcher) 629.
— -Stenose, röntgenologischer und klinischer Befund (Rusconi) 629.
— -Stenose durch tuberkulöse Drüsen (Palmén) 689; (Wallenius) 689.
— -Ulcus, Diagnose (Novotný) 311.
Pyogene Prozesse, Röntgenbehandlung (Gerber) 571.
Pyrexglas als Behälter von Radiumlösung (Curtiss) 222.

Qualität-Messung der Röntgenstrahlen (Schreus) 512.
— -Messung der Röntgenstrahlen in Tiefentherapie (Holthusen) 325.
—, Röntgenstrahlen-, Spektrographie zur (Saralegui u. Vierheller) 146.
—, Strahlen-, verschiedene, biologische Wirkung von, und Röntgenstrahlenabsorption (Jacoby) 796.
—, Strahlen-, verschiedene, Erythemwirkung (Determann) 350.
Qualitätsdiagnose der Lungentuberkulose (Ziegler u. Curschmann) 439.
— bei Lungentuberkulose (Gravesen) 749.
Quanten, Licht-, Impulsmoment (Ruark u. Urey) 793.
—, Licht-, Polarisation (Jordan) 223.
Quantenausbeute bei Röntgenwirkung auf Silberbromid (Eggert u. Noddach) 8.
Quantimetrische Einheiten in Röntgenologie (Gunsett) 184, 326.
Quarz, optische Eigenschaften von, Einfluß des elektrischen Feldes auf (Ze) 223.
Quarzlampe, Analysen-, Hanau (Litterscheid) 271.
—, Atemnot feuchthäutiger Tiere im Licht der (Merker u. Bräunig) 285.
— [Bach] zur Erysipelbehandlung (Schelble) 205.
—, Silbernitratlösung-Reduktion durch Bestrahlung mit, in Gegenwart von Schutzkolloiden (Voigt) 351.
Quarzlampenbestrahlung und Sonnenbäder, Blutzucker und Adrenalinquaddel nach (Messerle) 419.
Quarzlicht s. a. Höhensonne, künstliche, und Ultraviolettlicht.
— bei Bauchfelltuberkulose (Luginbühl) 569.
— -Bestrahlung, Keratosis und fixes Pigment nach (Colquhain) 778.
— -Bestrahlung, Kühlflüssigkeiten für (Post) 599.
— -Bestrahlung von Kuhmilch, Erfahrung bei Säuglingen (Wagner) 80.
— -Bestrahlung, Lymphe beim Hunde nach (Petersen u. v. Öttingen) 16.
—, gefiltertes s. Woodlicht.
— bei Hautkrankheiten, Leitfaden (Pakheiser) 843.
— bei Lupus erythematodes (Uchida) 205.
— zum Nachweis junger Tintenschrift (van Ledden Hulsebosch) 270.
— bei Ohren-, Nasen- und Halskrankheiten (Lingeman) 846.
— bei Purpura haemorrhagica (Tolstoi) 396.
— bei Prostatitis (Pope) 719.
— bei skrofulöser Augenerkrankung (Levin u. Gedon) 399.
— -Wirkung auf Hautpigmentierung (Kartschagin u. Smirnow) 477.
Quecksilber-Depots bei Röntgendiagnostik (Levy-Dorn) 380.
Quecksilberbogenlampe, konzentrierte (Harrington) 528.
Quecksilberbogenlicht, gefiltertes, Lösungen bestrahlt mit, Resonanzwirkung von Metallsalzen in (Andant u. Rousseau) 153.
—, gefiltertes und ungefiltertes, Photolyse der Cyanwasserstoffsäure durch (Andant u. Rousseau) 152, 153.
Quecksilberdampf, Absorption von Resonanzstrahlung in (Hughes u. Thomas) 411.
— -Fluorescenz, durch Elektronenstoß erregt (Bricourt) 471.
Quecksilberresonanzstrahlung, Auslöschung durch fremde Gase (Foote) 346.
Querfortsatz, Lendenwirbel-, Fraktur (Pečírka) 162.
Querstreifen, paraepiphysäre, im Wachstumsalter (Piergrossi) 485.

R-Dosis in Diagnostik (Späth) 32.
— -Dosis bei Durchleuchtung und Aufnahme (Chantraine u. Profitlich) 361.
— -Einheiten, Absolutbestimmung mit Eichstandgerät (Küstner) 763.
— -Einheiten, deutsche und amerikanische Messung (Béclère) 326.
— -Einheiten, deutsche und französische, Vergleich (Reiss) 510; (Murdoch u. Stahel) 642.
— -Einheiten, Grenzstrahlendosierung mit Eichstandgerät nach (Küstner) 643.
— -Einheiten und HED. (Küstner) 43.
— -Einheiten, Messung der absorbierten Strahlenmengen und Erythemdosen in (Miramond de Laroquette) 126.
Rachitis, bestrahltes Ergosterin bei (Holtz) 289; (Seckel) 289; (Mouzon) 738.

Digitized by Google

Rachitis der Erwachsenen, Kinder und Tiere, bestrahltes Ergosterin bei (Hottinger) 738.
— und Grenzstrahlen (Ruete u. Freudenberg) 513.
—, infektiöse, Fraktur bei, oder Osteomyelitis mit Fraktur (Debré u. Semelaigne) 364.
—, Kinder-, Vigantol bei (Falkenheim) 739; (Lasch u. Behrens) 739; (Prinke) 739.
— und Licht (Glanzmann) 81.
— und Myxödem (Frick u. Uffenheimer) 296.
— bei Negerkind, Ultraviolettlichtwirkung auf (Levinsohn) 844.
— und Paralyse, ähnliche ethnographische und historische Verbreitung (Huldschinsky) 665.
— -Prophylaxe durch Milch bestrahlter Kühe (Pirquet, Bruck u. Wagner) 80.
—, Ratten-, Lichtbadwirkung auf (Rekling) 422.
—, Ratten-, ultraviolett bestrahltes Milchfett bei (Schultz u. Maurmann) 80.
—, Röntgendiagnostik (Göttche) 27; (Lewin) 676.
—, Spät-, bei chronischer interstitieller Nephritis (Karshner) 743.
—, ultraviolettbestrahltes Eigelb bei (Rohr u. Schultz) 740.
—, ultraviolettbestrahltes, fettgebundenes Sterin bei (Schultz) 230.
Rachitisches Becken, Röntgendiagnose (Thoms) 27.
Radioaktive Atome, Aufbau, und Ursprung der α-Strahlen (Rutherford) 220.
— Atome in sauren Lösungen (Chamié) 411.
— Elemente, Gruppierung (Chamié) 668.
— Isotopen, Stabilitätsgrad und Aktiniumreihe (Russell) 222.
— Strahlung von Polonium, Wahrscheinlichkeitsgesetz (Kutzner) 221.
— Substanzen, äußere Bestrahlung mit (Dautwitz) 61.
— Substanzen, Anämie durch, Histopathologie (Martland) 140.
— Substanzen, inkorporierte, biologische Wirkung auf Hoden (Takeda) 73.
— Substanzen, schnelle β-Strahlen der (Yovanovitch u. d'Espine) 220.
— Umwandlung und γ-Strahlenemission (Jacobsen) 668.
Radioaktiver Fango und Torcerin, Elektrolyse des, bei Uterus- und Adnexerkrankung (Iribarne u. Sardi) 713.
— Zerfall, Gesetzmäßigkeiten (Sokolow) 345.
Radioaktives Öl (Vanýsek) 705.
Radioaktivität besonnten Bleis (Maracineanu) 8.
— von Kalium (Hevesy) 669.
— von sonnenbelichteten Stoffen (Maracineanu) 222.
Radiologe-Berufskrankheit, Prophylaxe (Rosenzweig) 842.
—, Blutschädigung bei (Leggett) 54.
—, Capillaroskopie der Haut von (Lazarew) 520.
—, Carcinom bei, Diathermiekoagulation (Bordier) 134.
—, Epitheliom bei, Elektrokoagulation (Marquès) 55.
—, Haftpflicht (Ebermayer) 356; (Hörnicke) 357.
Radiologie (Soiland) 424.
Radiologie und Carcinombekämpfung 406.
—, medizinische, Unterricht an italienischen Universitäten (Balli, Busi, Maragiano, Perussia, Sgobbo u. Bertolotti) 423.
Radiology, British Institute of, und Röntgen-Society, Verschmelzung 154.
Radiophan, Injektion (Grossmann) 199.
Radiosensibilität s. Strahlensensibilität.
Radioulnare kongenitale Synostose (Schmidt) 742.
Radium-Dosierung, adäquate, bei Carcinom (Quick) 265, 771.
—, Elektrokoagulation und Röntgenbehandlung bei Cervixcarcinom (Stevens) 776.
— -Kanone, neue (Failla) 266.
—, kolloidale Substanzen, Fixation durch jugendliche und neoplastische Zellen (Kotzareff u. Weyl) 802.
—, Ladung der α-Strahlen pro Gramm (Jedrzejowski) 221.
— in Ophthalmologie, experimentelle und klinische Untersuchungen (Lane) 393.
— D, β-Strahlen von, und Geigerscher Spitzenzähler für β-Strahlen verschiedener Geschwindigkeit (Riehl) 795.
— E, Halbwertzeit (Curtiss) 728.
— E, β-Spektrum (Madgwick) 598.
— E, β-Strahlen von, und Geigerscher Spitzenzähler für β-Strahlen verschiedener Geschwindigkeit (Riehl) 795.
— E-γ-Strahlung, Energiebetrag (Aston) 470.
Radiumbehandlung bei Aktinomykose (Cornioley u. Fischer) 201.
— in Allgemeinpraxis (Grossmann) 199.
— bei arteriosklerotischem Ohrensausen (Adler) 200.
—, Auswahl der Fälle für (Cameron) 707.
—, Berichte aus England über 771.
— des Carcinoms, Jonomikrometrie bei (Mallet) 57.
— bei Cervixcarcinom, Gewebereaktion auf (Farrar) 285.
—, chirurgisch orientierte (Matti) 708.
— und Diabetes (Macchia) 774.
— bei Diabetes mellitus (Franke) 464.
—, Dosimetrie (Coliez) 706; (Lahm) 706.
— bei Drüsentuberkulose (Robinson) 64, 201.
—, Fortschritte (Arons) 464.
— in Gynäkologie (Smith) 461; (Saltau) 576; (Keene) 578; (Weigand) 579; (Meyer) 584; (v. Seuffert) 584; (Eymer) 709.
— bei Hämangiom und Epulis (Strauss) 202.
— bei Hautcarcinom mit auf Wachsblock montierten Radiumträgern (Gunsett) 578.
— bei Hautkrankheiten (Eller) 49.
—, Histolyse bei Hautcarcinom nach (La Placa) 73.
— in Indien (Som) 200.
—, intrakorporale (Halberstaedter) 58.
—, intrauterine, mit unter der Kastrationsdosis liegenden Strahlenmenge (Murphy) 202.
— bei Leukämie (Brown) 201.
—, perorale, Verankerung in parenchymatösen Organen bei (Markl) 708.
—, physikalische Grundlagen (Friedrich) 9.
—, rectale (Simon) 580.

Digitized by Google

Radiumbehandlung und Röntgenbehandlung, gegenwärtige und zukünftige (Tomanek) 141.
— und Röntgenbehandlung bei Mammacarcinom (Finzi) 775.
— und Röntgenbehandlung mit Traubenzuckerinjektion (Mühlmann) 830.
— oder Röntgenbehandlung bei Uterusmyom und Metropathie (Gauß) 768.
— und Röntgentiefenbehandlung bei Uteruscarcinom, Vergleich (Gál) 385.
—, Schwangerschaft nach (Castaño) 202.
— [Tiefen] (Mayer u. Cheval) 266.
— maligner Tumoren, Gefäßdurchlässigkeit bei (Peter) 602.
—, Verkalkung der Syncytien eines Chorionepithelioms nach (Oberndorfer) 523.
Radiumbestrahlung von Geweben, Tumorwachstum nach (Russ u. Scott) 12.
Radiumchirurgie (Bayet) 265.
Radiumemanation (Kučera) 578.
—, Einfluß auf Blutzucker (Kočnev) 13.
—, Gasinjektion von (Wassmer) 58.
—, Ionisation in kugeligem Gefäß (Glockler) 470; (Mund) 470.
— in Labyrinthologie (Chilow) 152.
—, und Radiumsalz, Applikation und Dosierung (Novák) 58.
—, therapeutische Anwendung (Muir) 62.
—, Wirkung auf Blutgefäße (Polák) 283.
—, Wirkung auf Mikroben (v. Schroetter) 72.
Radiumfernbestrahlung s. Telecurietherapie.
Radiumlösung, Pyrexglas als Behälter für (Curtiss) 222.
Radiumröhren, eingebettete, Einkreisungsmethode bei (Handley) 60.
Radiumschädigung s. Schädigung, Radium-.
Radiumschlammbehandlung (Grossmann) 199.
Radiumschutz s. Schutz, Radium-.
Radiumsensibilität der Fibroblastensarkome (Roussy, Laborde u. François) 712.
Radiumstrahlen, weiche, Bestrahlung mit, und Automatie (Zwaardemaker) 14.
Radiumträger, auf Wachsblock montierte, zur Radiumbehandlung des Hautcarcinoms (Gunsett) 578.
Radiumtrinkkur (Grossmann) 199.
Radiumtrockenkompressen, Behandlung mit (Grossmann) 199.
Radiumwirkung, biologische, bei Carcinom (Sittenfield) 74.
—, biologische, auf Collumcarcinom bei Fernbestrahlung (Dustin) 672.
—, biologische, bei Fernbestrahlung des Collumcarcinoms (Dustin) 526.
— auf Cholesteringehalt des Blutes (Brunton) 229.
— auf Leukocyten bei Uteruscarcinom (Patti) 229.
— auf Pseudoglobulin (Fernau u. Spiegel-Adolf) 282; (Fernau) 535.
— auf Sinusknoten (Borman) 228.
— auf Teercarcinom (Bonne u. Stoel) 672.
— auf Zellteilung (Markovits) 601.
Radius-Defekt, doppelseitiger (Bergerhoff) 237.
— und Ulna-Veränderungen bei Syphilis congenita- (Maccone) 161.
Radon-Applikation, Röntgenbehandlung und künstliche Ernährung bei Oesophaguscarcinom (Coryllo u. Kaplan) 775.
—, therapeutische Anwendung (Vedel, Puech u. Castagné) 393.
— „seeds", Wirkung auf Tumor- und Leberzellen der Ratte (Russ u. Scott) 284.
Rattenhaut, Erzeugung carcinomatöser Geschwüre in (Burrows) 405.
Recklinghausensche Krankheit s. Neurofibromatose Recklinghausen u. Ostitis fibrosa Recklinghausen.
Rectale Radiumbehandlung (Simon) 580.
Rectum-Carcinom, Behandlung (Proust) 63, 256.
— -Carcinom, inoperables, Strahlenbehandlung (Roussy, Laborde u. Bertillon) 461; (Gauducheau) 516.
— -Carcinom, Prognose (de Butler d'Ormond) 407.
— -Carcinom, Radiumbehandlung (Jones) 461.
— -Carcinom, Radiumchirurgie (Neumann u. Coryn) 391.
— -Carcinom, Strahlenbehandlung (Bowing) 712.
Reflex, Herz-Wirbelsäulen- (Gentile) 618.
Reflexion, Röntgenstrahlen-, an feinem Pulver, Intensitätsmessung an (Brentano) 216.
—, totale, und Brechungsindex von Röntgenstrahlen (Edwards) 215; (Prins) 215; (Doan) 215.
Reflux, pyelovenöser, der Niere (Fuchs) 316, 639.
—, pyelovenöser, bei Pyelographie (Hinman) 114.
Regeneration, Knochen-, während Anwendung von mit Ultraviolettlicht bestrahltem Öl (Allodi) 354.
— des Pankreas nach Röntgenbestrahlung (Rosenbaum) 534.
Regionäre und monochromatische Ultravioletttbestrahlung, antirachitische Wirkung (Hess u. Weinstock) 18.
Reizbestrahlung bei Menstruationsstörung (Seitz) 192.
—, Röntgen- (Ceresole) 329.
—, Röntgen-, bei Opso-Oligomenorrhöe und Enuresis (Bompiani) 261.
Reizdosis für Ovarien, Dauer- und temporäre Sterilisation (Pohle) 194.
— und Stoffwechselgrundumsatz (Becchini) 151.
Reizwirkung der Röntgenstrahlen bei Pflanzen (Bersa) 414; (Linsbauer) 415.
Reliefdarstellung, röntgenologische, der Magenschleimhaut (Höcker u. Trautner) 497.
Resistenz, Strahlen-, bestrahlter Hautcarcinome (Laborde) 131; (Gauducheau u. Dano) 132.
— gegen Streptokokkeninfektion, Röntgenwirkung auf (Bass) 730.
Resonanz-Wirkung von Metallsalzen in mit gefiltertem Quecksilberbogenlicht bestrahlten Lösungen (Andant u. Rousseau) 153.
Resonanzstrahlung, Absorption in Quecksilberdampf (Hughes u. Thomas) 411.
—, Quecksilber-, Auslöschung durch fremde Gase (Foote) 346.
Resorption von Infiltraten bei Lungentuberkulösen (Sergent, Bordet u. Moizesco) 301.
Respirationsapparat s. Atmungsorgane.

Digitized by Google

Reticuloendotheliales System, Einfluß auf Cytolyse von Carcinomzellen (Waterman) 212.
— System, Erkrankungen des, Skelettveränderungen bei (Grudziński) 745.
— System bei Wundvernarbung und Röntgen- und Ultravioletbestrahlung (Cazzamali) 350.
Retina-Gliom, Radiumbehandlung (Schoenberg) 135.
Retinierte Zähne, Röntgenbild (Róna) 89.
Retinochorioiditis, Röntgenbehandlung (Horváth) 575.
Retroperitoneales Carcinom (Meyenberger) 1.
Rezidiv, vaginales, nach 22 Jahren (Delagenière) 213.
Rheumatische Karditis, Röntgenwirkung auf Herz bei (Levy u. Golden) 574.
Rheumatismus, Wirbelsäulen-, chronischer (Zeno) 743.
Rhinopharynx-Tumoren, Radiumbehandlung (Moscariello) 583.
Rhinozeroshornform der Wirbelkörper (Fraikin u. Burill) 290.
Richtungsverteilung der von polarisierten Röntgenstrahlen ausgelösten Elektronen (Kirchner) 6, 795.
Riedermahlzeit, Ulcus ventriculi- und duodeni- Durchbruch nach (Pizzoglio) 628.
Riesenwuchs, angeborener (v. Lôhuizen) 741.
Riesenzellen-Sarkom, falsches (Roux) 432.
— -Sarkom, Prognose und Behandlung (Coley) 791.
Ringschatten, Lungen-, Röntgenbild (Curschmann) 171.
—, Lungen-, bei subpleuralem Emphysem (Arnell) 100.
Rippe, erste, seltene Artikulation (Barralt) 236.
Rippenanomalie (Rosselet) 807.
Rippenknorpel-Verknöcherung und Lungentuberkulose (Chaumet u. Zawadowski) 438.
Röhrenknochen-Dystrophie, fibröse, und Syphilis, Differentialdiagnose (Pick) 811.
—, lange, chronischer Absceß, diaphysäre Form (Chiasserini) 293.
—, lange, Osteomyelitis beim Kinde infolge Syphilis congenita (Thomson) 28.
—, lange, Syphilis congenita beim Säugling (Reviglio) 676.
—, lange, Wachstum (Gatewood u. Mullen) 543.
—, lange, Wachstum in der Kindheit, Streifenbildung in Metaphyse und Rolle der Vitamine bei (Harris) 86.
Röhrenleistung, Grenzgebiet der, Aufnahmetechnik in (Franke) 157.
— in Röntgendiagnostik (Thaller) 232.
Röntgen-Society und British Institute of Radiology, Verschmelzung 154.
Röntgenanlage, Sicherheitseinrichtung (Reiniger, Gebbert u. Schale) 564.
Röntgenapparat, Bestrahlungsanordnung (Siemens u. Halske) 564.
— und Verteilung der Tiefendosis, Beziehung (Nasledow u. Kačura) 644.
Röntgenapparatur für krystallographische Untersuchungen (Böhm) 156.
Röntgenarchiv-Systematisierung nach Dezimalsystem (Kramarenko) 530.
Röntgenatlas der Lungentuberkulose (Alexander u. Beckmann) 495.
Röntgenaufnahme s. Aufnahme, Röntgen-.
Röntgenbefund am normalen Herzen (Zdansky) 813.
— bei Husten (Voersanger u. Firestone) 435.
— bei Myxödem (Mészöly) 86.
— oder Röntgendiagnose (Rubinrot) 541.
Röntgenbehandlung bei Asthma bronchiale und nervösem Schnupfen (Vallery-Radot, Gibert, Blamoutier u. Claude) 838.
— und Benzol bei Erythroleukämie (Maldonado) 837.
—, Blutbild bei (Schilling) 327.
— bei Carcinom, Dosis plena, Dosis refracta, Frühreaktion, Allgemeinwirkung, Gewöhnung, kombinierte Behandlung in (Holzknecht) 725.
— mit kleinen Dosen bei schweren Fällen (Gassul) 731.
—, Handbuch (Krause) 124.
— bei Hautkrankheiten (Eller) 49.
— bei Hypophysenerkrankungen (Schlesinger) 769.
—, indirekte, bei Lichen planus (Gawalowski) 518.
—, indirekte, bei universellem Pruritus (Spektorova) 50.
— in innerer Medizin (Stephan) 703.
— bei Jod-Basedow (Schlesinger) 769.
—, kombiniert mit kolloidalem Blei bei Carcinom (Wood) 127; (Ullmann) 128.
— und Lichen ruber planus (Gouin u. Bienvenüe) 131.
— der Nebennierenrinde bei Carcinom (Flörcken) 723.
— bei nervöser Schlaflosigkeit (Zénope) 196.
—, physikalisch-technische Grundlagen (Hirsch) 508.
—, Radium und Elektrokoagulation bei Cervixcarcinom (Stevens) 776.
— und Radium bei Mammacarcinom (Finzi) 775.
— und Radium mit Traubenzuckerinjektion (Mühlmann) 830.
— oder Radium bei Uterusmyom und Metropathie (Gauß) 768.
— und Radiumbehandlung, gegenwärtige und zukünftige (Tomanek) 141.
—, Radonapplikation, und künstliche Ernährung bei Oesophaguscarcinom (Coryllos u. Kaplan) 775.
— -Resultate, Statistik (Piccinino) 195.
— des Rückenmarks bei Lichen planus (Pautrier) 517; (Louste, Lévy-Franckel u. Juster) 701.
— des Rückenmarks und der sympathischen Ganglien bei Lichen planus (Neumark u. Krýnski) 519.
—, Sensibilisierung gegen Kälte durch (Solente) 213.
— bei Struma (Grier) 837.
— der Thymus bei Psoriasis (Fischmann) 519.
— und Traubenzuckerinjektion bei malignen Tumoren (Widmann u. Pfahler) 127; (Hirsch) 127.
— maligner Tumoren, Gefäßdurchlässigkeit bei (Peter) 602.

Digitized by Google

Röntgenbehandlung und Ultraviolettlicht bei adenoiden Wucherungen (Denman) 774.
—, Verwandlung von Hauterscheinungen in Lichen ruber planus (Gouin u. Bienvenüe) 130.
Röntgenbestrahlte und mit Kohlenteer behandelte Pflanzen, cytologische Veränderung in Wurzelspitzen bei (Komuro) 416.
— Nahrung, Wirkung auf tierischen Organismus (Deputovič u. Serebrjannyi) 79.
Röntgenbestrahlung, Einfluß auf Blutcholesterin bei Carcinom (Mattick u. Buchwald) 278.
—, Einfluß auf Cholesterin in vitro (Reinhard) 277; (Macfate u. Bache) 278.
— von Geweben, Tumorwachstum nach (Russ u. Scott) 12.
—, Hautsensibilität gegen Cantharidenpflaster nach (Meyer) 535.
— von Hunden, Lymphknoten nach (Dawson) 730.
—, Leber-, Einfluß auf Kohlehydratstoffwechsel (v. Pannewitz) 278.
— der Milz, in vitro-Kulturen (Roffo) 798.
—, Pankreasregeneration nach (Rosenbaum) 534.
—, Polarisationsmessung an der Haut nach (Keller) 604.
— und reticuloendotheliales System (Cazzamali) 350.
—, Speichel-Leukocyten nach (Isaacs u. Danielian) 280.
— des Thymus beim Kleinkind, Entwicklungshemmung nach (Hess) 840.
Röntgenbetrieb, ärztlicher, und Behörden (Lossen) 425.
—, Unfälle und Schädigungen in (Lossen) 425.
Röntgenbeugungsfiguren von Flüssigkeiten und kolloiden Gelen (Clark, Aborn, Brugmann u. Davidson) 6; (Clark) 217.
Röntgenbild, Ableitungsbronchus tuberkulöser Kavernen im (Wolf) 439; (Raabe) 439.
— und anatomische Veränderungen, Übereinstimmung, experimentelle Untersuchungen (Žemčužnyj) 809.
— der Appendix (Görl) 36.
—, Bestimmung des Alters von Frakturen durch (Andrei) 239; (Trerotoli) 240.
—, Beurteilung (Barclay) 541.
— bei Bronchialdrüsentuberkulose der Kinder (Wahncau) 818.
— und chemische Zusammensetzung der Harnsteine (Peracchia) 695.
— -Deutung bei Entschädigungsverfahren (Corson) 357.
— von flüssigen und kolloidalen Gelen (Clark, Aborn, Brugmann u. Davidsohn) 6; (Clark) 217.
—, Glassplitter im (Pazzi) 541.
— des Kleinhirns (Goette) 450.
— bei Knochenerkrankungen (Lawrence) 674.
— der normalen Lunge (Tribout u. Azoulay) 818.
— des Mediastinum (Matteucci) 554.
— bei Meniscusverletzung (Cornet) 430.
— organischer Stoffe im festen und flüssigen Zustand (Herzog u. Jancke) 410, 596.
— des Os temporale (van der Plaats) 740; (van Egmond) 740.
Röntgenbild des pleuropulmonalen Syndroms bei Leberabsceß (Fiessinger u. Casteran) 828.
— des Pneumoduodenum (Pribram u. Kleiber) 690.
— der Protrusio acetabuli (Zwicker) 812.
— des Psoas (Vietti) 483.
— der Reihenfolge des Auftretens und der Verschmelzung der Epiphyse (Davies u. Parsons) 807.
— -Schattentiefe, Messung (Stumpf) 81, 480.
—, Schlüssel-, des affizierten Gehirnrindenteiles bei Aphasie (Bertwistle) 322.
— des Unterkiefers, Speichelstein im (Grauer) 545.
Röntgenbiologie der Haut (Miescher) 473, 604.
Röntgendarstellung der Magenschleimhaut (Trautner u. Höcker) 444.
Röntgendiagnostik der chronischen Appendicitis (Chapman) 690.
— bei Carcinom (Morison) 750.
—, chirurgische (Meyer) 65; (Martin) 82.
—, Drehstromventilgleichrichter für (Gutzeit) 232.
— der Erkrankungen des vegetativen Nervensystems (Glaser) 453.
—, Expositionsgrenzen in (Pohle) 19.
—, frühzeitige, der Schwangerschaft (Jaubert de Beaujeu) 184.
— der Gallenblasenentzündung, Rückblick (Hirsch u. Taylor) 636.
—, Grenzen (Holzknecht) 154.
— der Harnorgane (Koenig) 691; (Voelcker) 692.
— der Herzkrankheiten (Munk) 163.
—, Hochfrequenz-Apparatur für (Du Prel) 232.
— der Hypochondrium-Schatten (François) 542.
— des Ileus (Davis) 36.
— innerer Erkrankungen (Peltason) 593.
— von Kiefergelenk, Ohr, Patella und Auge, neue Methoden (Altschul) 20.
— der kindlichen Lungentuberkulose (McPhedran) 823; (Pfaff) 823.
— und Klinik der Lungentuberkulose (David) 620.
—, Lehrbuch (Schinz, Baensch u. Friedl) 660.
— der Lungen (Gabriel) 620.
— des Magendarmkanals mit Physostigmin (Ritvo u. Weiss) 752.
— der Nasennebenhöhlen (Claus) 747.
— der Nierenkrankheiten in Frankreich (Belot u. Pasteau) 637.
— des postoperativen Jejunalulcus (Abbati) 36.
—, Röhrenleistung in (Thaller) 232.
— oder Röntgenbefund (Rubinrot) 541.
—, Spione [indirekte Krankheitszeichen] in (Palmieri) 626.
— der Stirnhöhlen (Richter) 619.
—, Untersuchungsgerät (Koch, Sterzel u. Beger) 539.
—, Vergrößerung von Apparate- u. Röhrenleistung in (Bourgeois) 804.
— des wirklichen Todes (Palmieri) 814.
Röntgendiagramm, Einfluß der Polymerisierung auf (Katz) 7.
— der Muskelkontraktion (Clark) 543.
Röntgendosierung bei Hautkrankheiten (Thedering) 45; (Schulte) 256.
— bei Larynxtuberkulose (Glogauer) 129, 130.

Digitized by Google

Röntgendosimeter nach Baastrup-Johnsen (Hansen) 762.
Röntgendosis-Einheit, Absolutbestimmung in Eichstation der Cleveland Clinic (Glasser) 794.
— -Messung (Dauvillier) 564; (Aisenstein) 565.
— -Messung, Apparat zur (Clark) 46.
—, Übertragung (Jona) 510.
Röntgendurchleuchtung s. Durchleuchtung, Röntgen-.
Röntgeneinheiten, Messung in, und Erythemwirkung verschiedener Strahlenqualitäten (Determann, Jacobi u. Holthusen) 511.
—, quantimetrische (Gunsett) 326.
Röntgenepilation s. Epilation, Röntgen-.
Röntgenfernbestrahlung s. Teleröntgenographie.
Röntgenfilm von Lungen bei Kindern (Hewlett) 436.
— auf mattierter Unterlage der Pathé-Gesellschaft (Bonnefoy) 159.
Röntgenindustrie, Standardisierung (Codd) 155.
Röntgeninstitut für Therapie, Einrichtung (Schneider) 641.
Röntgeninterpretation, Handbuch (Holmes u. Ruggles) 4.
Röntgenkastration-Dosis, Wirkung auf Kaninchenovarium (Robinson) 227.
— und operative Kastration, Ratten-Hypophyse nach (Schenk) 227, 799.
—, temporäre, und Anaemia autotoxica perniciosiformis (Bajoński) 703.
Röntgenkater, Pathogenese und Therapie (v. Pannewitz) 649.
—, Theorie und Behandlung (Burgheim) 132.
Röntgenkinematographie (Melville) 19.
Röntgenlokalisation am Augapfel (Comberg) 562.
— von Fremdkörpern im Auge (Mertins) 562; (Richards) 562; (Henrard) 563.
Röntgennegative, Betrachtung, Methode zur Verbesserung (Bellucci) 480.
Röntgenoberflächenbehandlung, Dosimetrie in (Grebe) 566.
—, physikalische Grundlagen (Grebe) 511.
— mit verschiedenen Strahlenhärten, insbesondere Grenzstrahlen (Kuhn) 45, 327.
Röntgenographie, Exponieren in (Farrer) 540.
—, Perspektive in (Lambolez) 541.
— und Prognose der Lungentuberkulose (Schnack) 826.
— der Spinnenseide (Herzog u. Jancke) 531.
Röntgenologie in Anatomie (Bardeen) 234.
—, Einstellung zur (Holzknecht) 424.
—, gerichtlich-medizinische Beziehungen (Szász) 356.
— des Herzens (Gentile) 618.
— und Klinik (Pezzotti) 422.
—, Knochen-, Atlas (Haret, Dariaux u. Oménu) 425.
— der geheilten Lungentuberkulose (Lindblom) 403.
— der Nasennebenhöhlen (Cross) 618.
—, Spezialisierung, Fortbildung und Unterricht in (Nemenov) 154.
—, Spezialistengesetz in Italien für (Ceresole) 423.
—, Standardisierung in (Hickey) 423.
— und Urologie, Beziehung (Nichols) 108.
— der Zahnkrankheiten (Clark) 89.
Röntgenologische Verhältniszahl für Herzgröße (Taipale) 366.
Röntgenoskopische Entfernung von künstlichem Gebiß aus Oesophagus (Drüner) 308.
Röntgenovar und normales Ovar, quantitativ-histologische Untersuchungen (Fritschi) 226.
Röntgenröhre-Beanspruchung an verschiedenen Apparattypen (Zakovsky) 358.
— Einschaltung, selbsttätige, durch Bewegungsimpulse von Körperoberfläche (Schall) 804.
—, Filtersicherung (Koch u. Sterzel) 564; (Siemens-Reiniger-Kifa) 564.
—, gasfreie, Gipfelstromstärke bei (Chantraine) 537.
— und Glühelektrode zur Härteregelung (Pohl) 156.
—, Kathodenstrahlen- (Bellucci) 418.
—, selbstschützende [Metalix] 156.
—, Selbstschutz-, für Diagnostik (Salvatori) 81.
— für Strahlen von 8 Å-Einheiten (Dauvillier) 726.
Röntgenröhrenheizstrom, Vorrichtung zur Konstanthaltung an Rotationsunterbrecher (Bernard) 155.
Röntgenröhrenleistung in Diagnostik, Vergrößerung der (Bourgeois) 804.
Röntgenschädigung s. Schädigung, Röntgen-.
Röntgenschutz, Gesetz in Frankreich (Foveau de Courmelles) 357.
—, Vorschriften in England (Kaye) 157.
Röntgenspektrallinien, natürliche Breite (Coster) 596.
—, weiche, Abhängigkeit der Intensität von der Spannung (Jönsson) 7.
Röntgenspektrum, Einfluß der Entladungsform auf Energieverteilung im (Nasledow u. Kačura) 145.
— großer Wellenlänge (Osgood) 469.
Röntgenstereogramm mit Potter-Buckyblende (Hahn) 361.
Röntgenstereoskop (Hahn) 539.
Röntgenstereoskopie (Stumpf) 19; (d'Halluin u. Aumont) 807.
— nach Anaglyphenverfahren (Aumont) 806.
— der Pathologie des Nervus opticus im Canalis opticus (Bertolotti) 563.
—, Präzisionsmethode (Kurtz u. Bridge) 539.
— mit Stereobinokel (Stumpf) 361.
Röntgensterilisation, Brunstzyklus nach, Bestrahlung von Mäusen während Schwangerschaft und Lactation (Parkes) 671.
—, Dauer- und temporäre (Pohle) 194.
— der Frau wegen extragenitaler Erkrankungen (Holtermann) 194.
— von Kaninchenhoden ohne Hautschädigung (Ferroux u. Regaud) 279.
—, temporäre, bei Mammacarcinom, Zwillingsgeburt nach (Kaplan) 194.
Röntgenstrahlen-Absorption in Aluminium, Messung über Unstetigkeit (Gaertner) 217.
— -Absorption und biologische Wirkung von verschiedenen Strahlenqualitäten (Jacoby) 796.
—, Absorption und Brechung (Richtmyer) 726.
— -Absorption und chemische Bindung (Morehouse) 8.

Digitized by Google

Röntgenstrahlen-Absorption in verschiedenen Elementen (Jönsson) 667.
— -Absorption und mehrfache Ionisation der Atome (Alexander) 794.
— -Absorption und quantenhafte Streuung, Schwankungen bei (Kirchner) 408.
— -Absorptionsspektrum, Abhängigkeit von chemischer Bindung (Aoyama, Kimura u. Nishina) 344.
—, bactericide Wirkung (Trillat) 148.
—, Biologie (Kovács) 68.
—, biologische Indifferenz gegenüber Gewebskulturen (Karczag, v. Farkas u. Györgyi) 225, 279.
— -Brechung in Flüssigkeiten (Stewart u. Morrow) 408.
—, charakteristische, direkte und indirekte Erzeugung (Webster) 145.
—, charakteristische, Erzeugung durch Elektronenstoß (Thomas) 218.
—, Einfallsform und Richtung (Casati) 595.
— zur Einleitung des künstlichen Aborts (Wyser u. Mayer) 193.
— und Elektronen (Compton) 667.
—, Elektronen emittiert durch Richtung der (Watson u. van den Akker) 410.
—, Energiemessung an (Rump) 145.
— -Erzeugung, Transformation für, Prüfung u. Normierung (Connolly) 357.
— -Generator mit Gleichrichter (de Man) 155.
— -Gesamtintensität, Abhängigkeit von Stromstärke in der Röntgenröhre (Nasledow u. Scharawsky) 343, 409.
—, gestreute s. Streustrahlen.
— und Grenzstrahlen - Wirkung, Vergleich (Schreus) 513.
—, harte und weiche, Inaktivierung von Trypsin bei Bestrahlung mit, verglichen mit ionisierender Strahlenwirkung (Rothstein) 600.
—, langwellige, Messung mit Vakuumspektrograph (Shearer) 531.
— und Licht (Holweck) 343.
— -Linien, relative Intensität im L-Spektrum des Thoriums (Allison) 409.
—, Materialprüfung mit (Glocker) 529.
— -Messung s. Messung, Röntgenstrahlen-.
— und autonomes Nervensystem (Langer) 281.
— -Pathologie (Aiello) 840.
— -Photoelektronen als Funktion des Emissionswinkels (Watson) 532.
— -Photoelektronen, räumliche Verteilung (Watson) 531.
—, polarisierte, Richtungsverteilung der Elektronen ausgelöst von (Kirchner) 6, 795.
— -Qualität, Bestimmung mit Spektrographen (Saralegui u. Vierheller) 146.
—, Qualitätsmessung (Schreus) 512.
—, reflektierende, und Krystall, Zusammenhang (Jauncey u. Compton) 408.
— -Reflexion an feinem Pulver, Intensitätsmessung (Brentano) 216.
— -Schatten und Zahnheilkunde (Lurie) 244.
— -Schwächungskoeffizienten in verschiedenen Substanzen (Saralegui u. Vierheller) 596.
—, Schwangerschaftsunterbrechung durch (Fürst) 260.
Röntgenstrahlen - Sensibilität von Keimlingen, Änderungen während der Entwicklung (Ancel) 68, 416.
— -Sensibilität der Neuroepitheliome (Vincent u. Krebs) 129.
— -sensible pleuropulmonale Tumoren unter dem Bilde eines Pleuraexsudates (Annuille u. Tacquet) 330.
—, spektral zerlegte, Polarisation (Wagner u. Ott) 6.
— -Standardisierung (Hunt) 509.
— -Streuung in Flüssigkeiten (Raman u. Sogani) 343.
—, Totalreflexion und Brechungsindex (Edwards) 215; (Doan) 215; (Prins) 215.
— zur Untersuchung der Morphologie der Gallensteine (Loeffler) 541.
—, Voraussetzungen bei Beschäftigung mit (Losen) 424.
—, Wärmeenergie (Kegerreis) 8.
— großer Wellenlänge, Absorptionsmessung (Martin) 217.
— langer Wellenlänge an regelmäßigem Gitter (Hunt) 218.
— verschiedener Wellenlänge, biologische Wirkung (Packard) 533.
— verschiedener Wellenlänge, physikalische Wirkung, Beziehung (Glocker) 7.
— verschiedener Wellenlänge, physikalische Wirkung, Grundgesetz (Glocker) 7, 796.
Röntgensymptome der Hernia hiatus oesophagii (Bársony u. Polgár) 752.
— bei intra- und retroperitonealer Entzündung und akuten Osteomyelitis (Laurell) 542.
— der tuberkulösen Pneumonie und Bronchopneumonie (Jaquerod u. Ellman) 552.
Röntgenthalliumepilation (Stümpke) 49, 332; (Buschke u. Langer) 332.
— bei Kopfmykosen (Salzer) 257.
Röntgentherapie s. Röntgenbehandlung.
Röntgentiefenbehandlung (Hayes) 326.
— und Radiumbehandlung bei Uteruscarcinom, Vergleich (Gál) 385.
—, Spätschädigung nach (Heuser) 840.
—, Wirkung auf Blutdruck bei Tumoren (Wijoder) 475.
—, Wirkung auf Ionisation des Blutserums (Pilger u. Wijoder) 474.
Röntgentisch für Urologie (Spurr) 361.
Röntgenuntersuchung der Aorta [Entgegnung gegen Erdélyi] (Laqueur u. Kimmerle) 165.
— der Appendix (Frigyér) 631; (McGuffin) 753.
— des kindlichen Appendix (Siegl) 631.
—, Blutbild bei (Schilling) 327.
— des Bulbus (Staunig u. v. Herrenschwand) 760.
— des Canalis opticus (Goalwin) 759.
— der Entwicklung der Metamorphose bei Insekten (Heller u. Meisels) 21.
— bei Grippepneumonie (Uspensky) 683.
— des Herzens (Krebs) 548.
— des Herzens bei zu Operierenden (Salotti) 814.
— über Hungermotilität des Magens (Rogers u. Martin) 482.
— an Kautschuk (Rosbaud u. Hauser) 793.
— der Lungen (Unverricht) 94.

Digitized by Google

Röntgenuntersuchung von Lungen und Mediastinum (Aßmann) 94; (Haenisch) 95; (Dietlen) 168.
— des Magen-Darmkanals mit Wasserstoffsuperoxyd (Dinkin) 625.
— bei Magenveränderung (Dwyer u. Blackford) 444.
— der Nasennebenhöhlen (Mayer) 167, 299.
— bei akuter Otitis (Eisinger u. Mayer) 640.
— pathologischer Frakturen (Sardi) 809.
— der Pharynxtumoren (Sgalitzer) 626.
— und physikalische Beobachtung bei Kieferhöhleneiterung (Johnson) 300.
— des Processus mastoideus (Plum) 639; (Young) 639; (Merelli) 640.
— des Schädels bei Gehirntumoren (Olivecrona) 120; (Egas) 120.
— der Schulter (King jun. u. Holmes) 88.
— bei Thorax-Erkrankungen (Casellas) 817.
— der Trachea (Sgalitzer) 551.
— der Tränenwege (Coppez u. Meyers) 563; (Larsen u. Jörgensen) 760.
—, Ulcusperforation nach (Panek) 499.
— der Zahnkrone (Riha) 491.
— des zweihöhligen Magens (Krzywanek) 481.
Röntgenverfahren, Technik beim Kleinkind (Freund) 538.
Röntgenwirkung auf Agglutininbildung im Blut (Bonanno) 71.
—, allgemeine, Herabsetzung des Sympathicustonus (David) 72.
—, allgemeine [Stickstoffbestimmung in Gynäkologie] (Dellepiane u. Badino) 278.
— auf Bildung spezifischer Agglutinine (Hempel) 70.
—, biologische (Dellepiane u. Badino) 11; (Blumenthal u. Böhmer) 699.
—, biologische, und Angriffspunkte der Röntgenstrahlen (Gans) 473.
—, biologische, auf Carcinom (de Kromme) 418.
—, biologische, und Gewebeexplantationsmethode (Schubert) 471.
—, biologische, der Strahlen von 8 Ångströmeinheiten (Saidman) 731.
— auf Blut-Gerinnbarkeit, Zucker- und Calciumgehalt (Zunz u. La Barre) 10.
— auf Bluteiweißkörper (Behrens) 474.
— auf Blutzucker (Rother) 798.
— bei Carcinom (Roussy) 12.
—, chemische, kolloidale und biologische, von Strahlen verschiedener Wellenlänge und Ionisation in Luft (Fricke u. Petersen) 728.
— auf Cholesterin (Hieger) 348; (Reinhard u. Buchwald) 670.
—, direkte und indirekte, auf embryonales Hühnergewebe (Strangeways u. Fell) 225.
— kleiner Dosen bei Entzündung des Beckenbindegewebes (Recasens) 835.
— verschiedener Dosen auf Pirquetreaktion (Liebersohn u. Schimanko) 281.
— auf Drosophilalarven (Hussey, Thompson u. Calhain) 349.
— auf Eier und Larven der Kröte (Olivieri) 226.
— auf Enchondrom (Schneider) 330.
— auf endokrine Drüsen (Wintz) 648.
— auf Entwicklung und Biologie der Kulturen von Tumorgewebe (Roffo) 70.
Röntgenwirkung bei entzündlichen Erkrankungen (Freund) 190; (Solomon u. Blondeau) 190.
— auf Faradayeffekt und Drehung des Lichtes in Flüssigkeiten (Allison) 726.
— [Fern] von Röntgenstrahlen, Exacerbation von Kerato-Conjunctivitis durch (Kissin) 521.
— auf Ferrosulfatlösung als Maß für Strahlendosis (Fricke u. Morse) 761.
— auf Froschherzen (Haberlandt u. Sandera) 416.
— auf Funktion der Blutgefäße (Zazarew u. Lazarewa) 11.
— auf Gefäße (David) 800.
— auf gekeimten Samen, Zeitdauer und Intensität bei (Ancel) 670.
—, hämostatische, bei hartnäckiger Epistaxis (Popp) 51.
— auf Haut und Hoden bei fraktionierter Dosis (Regaud u. Ferroux) 149.
— auf Herz (Warthin u. Pohle) 72.
— auf Herz, Histologie bei Ratten u. Kaninchen (Warthin u. Pohle) 601.
— auf Herz bei rheumatischer Karditis (Levy u. Golden) 574.
— auf Hoden und sekundäre Geschlechtsmerkmale (Sakamoto) 416.
—, indirekte, Untersuchung mit Blutgefäßanastomose (Ferroux, Gayet u. Jolly) 280.
— auf Insulin (Vogt) 290.
— auf Isohämagglutination (Muramatsu) 800.
— auf Keimung und Wachstum von Pflanzen (Wernhart) 414.
— auf Kern- und Zellteilung bei Wurzelspitzen von Vicia faba (Pekarek) 224.
— auf Kolloide (Crowther u. Fairbrother) 348.
— auf Konsolidierung von Frakturen (Turco) 731.
— auf Langerhanssche Inseln (Cameron u. Flecker) 670.
— auf lebendes Gewebe [Explantationsversuche] (Gassul) 69, 70.
— auf Leitfähigkeit und dielektrische Hysteresis von Isolatoren (Neumann) 596.
— auf Liquorproduktion (Inaba, Sgalitzer u. Spiegler) 476.
— auf Mäusehoden (Dobrovolskaïa-Zavadskaïa) 730.
— auf Mäuseovarium (Brambell u. Parkes) 227.
— auf Malariamilz (Heymann) 52.
— auf Meerschweinchentuberkulose (Ford) 671.
— auf Milchsäurebildung der Haut (Ikebata) 352.
— auf Milzkultur in vitro (Roffo) 149, 728.
— auf Niere (Willis u. Bachem) 534, 671.
— auf Permeabilität der überlebenden Froschhautmembran (Kroetz) 797.
— auf Protozoon Colpidium colpoda (Clark) 349.
— [Reiz] bei Keimlingen (Bersa) 414.
— [Reiz] bei Pflanzen (Linsbauer) 415.
— auf Resistenz gegen Streptokokkeninfektion (Bass) 730.
— auf Roussches Hühnersarkom (Lacassagne, Levaditi u. Galloway) 149, 349.
— auf Silberbromid, Quantenausbeute bei (Eggert u. Noddack) 8, 469.
— auf Speicheldrüsen beim Meerschweinchen (Watrin u. Florentin) 729.

Digitized by Google

Röntgenwirkung auf Stärkeabbau (Schneider) 10.
— auf Tyrosinase (Hance) 413.
— und Wirkung lipoidlösender Mittel auf histologische Hautveränderung, Vergleich (Jorstad u. Lane) 72.
— und Wirkung von Zellkerngiften, Vergleich (Dustin) 10.
— auf Zelleib (Jansson) 417.
— auf Zellen (Politzer) 225; (Scholtz) 225.
— auf Zellprotoplasma (Jansson) 600.
— auf Zellteilung (Markovits) 601.
— auf Zusammensetzung von Peritonealflüssigkeit (Kroetz) 798.
Rongalit, photographische Versuche mit (Bürki) 805.
Ropiquet, Durchleuchtungs- und Aufnahmegerät (Roycourt) 804.
Rotationsunterbrecher mit Vorrichtung zur Konstanthaltung des Röhrenheizstromes (Bernard) 155.
Rotlicht-Behandlung bei schmerzhaften Unterleibsaffektionen (Antoine u. Gressard) 846.
Roussches Hühnersarkom, Röntgenwirkung auf (Lacassagne, Levaditi u. Galloway) 149, 349.
Rückenmark-Erkrankungen, Myelographie mit Jodipin (Schäfer) 123.
— -Röntgenbehandlung bei Lichen ruber (Pautrier) 517; (Neumark u. Kryński) 519; (Louste, Lévy-Franckel u. Juster) 701.
— -Tumoren, Chirurgie und Röntgenbehandlung (Schloffer) 568.
— -Tumoren, Myelographie (van Bogaert) 324; (Dubois-Trépagne) 324; (Sicard, Haguenau u. Wallich) 324.
— -Tumoren, Operation oder Bestrahlung (Peiper) 516.
Rückenmarkshäute s. Meningen.
Rückenmarkskanal, Röntgenuntersuchung s. Myelographie.
Rückenschmerzen bei Spondylolisthesis (Asbury) 238.
Rückenwirbel, obere, und untere Halswirbel, Röntgenaufnahmetechnik (Bársony u. Koppenstein) 24.
Rückgrat s. Wirbelsäule.
Rückgratverkrümmung s. Skoliose.
β-Rückstoß von Thorium B (Donat u. Philipp) 470.
Rückstreuung (Rajewsky) 44, 343.
Rücktransport im Kolon (Lossen) 501.
Ruptur, Zwerchfell-, traumatische (Shackleton) 34.

Sabouraud-Tablette, Dosierung mit, und Aluminium-Halbwertschicht (Wucherpfennig) 510, 642.
— -Tablette und Siemens-Dosimeter, Messung mit (Jacoby) 185.
Sacroiliacalgelenk, Erkrankungen (Lux) 680.
Säugling, Kavernen bei (Eckstein) 685.
—, mediastinale Pneumatocele nach Pneumonie bei (Duken) 555.
—, Osteoperiostitis praecox bei (Fonteyne) 28.
—, Syphilis congenita der langen Röhrenknochen bei (Reviglio) 676.
—, Ultraviolettlichtwirkung auf Blut-Alkalireserve bei (Leenhardt u. Chaptal) 286.
Säurebasenhaushalt und Serumeiweißgehalt bei Lichtbehandlung der Tuberkulose (Schneider) 474.
Sakralisation, Lendenwirbel- (van Assen) 742.
— des 5. Lendenwirbels (Benassi) 486.
Sakralwirbel, l., Lumbalisation des, bei Spondylolisthesis, Cenestopathie bei (Laignel-Lavastine u. Ravier) 607.
Salpingographie (Samuel) 183; (Grégoire, Béclère u. Darbois) 320, 506; (Ronvé) 320; (Béclère) 321; (Jarcho) 321; (Bakke) 505; (Chydenius) 506; (Izar) 506; (Lüttge) 754; (Mocquot u. Bureau) 754; (Zimmermann) 754.
—, Gefahren (Odenthal) 184.
— zum Nachweis des Tubensphincters (Rømcke) 235.
— bei wegen Sterilität nach Alexander-Adam-Operierten (Rosenblatt) 184.
— bei tubarer Sterilität (Douay) 506.
Samen, gekeimter, Röntgenwirkung auf, Zeitdauer und Intensität bei (Ancel) 670.
Sandsteinarbeiter, Pneumonokoniose (Thiele u. Saupe) 551.
Sanduhrgallenblase (Bársony) 556.
Sanduhrmagen, Heilung (Einhorn) 627.
Sarkoid Boeck, intratumorale Behandlung mit Thorium X Degea (Meirowsky) 266.
Sarkom-ähnlicher Tumor im Magen (Djørup u. Okkels) 663.
— -Bildung und Ostitis deformans des Humerus (Gold) 745.
—, Fibroblasten-, Radiumsensibilität (Roussy, Laborde u. François) 712.
—, Genital-, Prognose (Goldschmidt u. Koerner) 255.
—, Haut-, Röntgenbehandlung mit ungefilterten Strahlen bei (Craver) 333.
— auf Lupusnarbe infolge Röntgenschädigung der Haut (Camplani) 522.
—, multiplexes, Strahlensensibilität (Niemczik) 765.
—, Myo-, der Prostata, Radiumbehandlung (Barringer) 63.
—, Os ilium-, Röntgenbehandlung (Ledoux-Lebard u. Piot) 256.
—, osteogenes, vorgetäuscht durch Ostitis (Taylor) 810.
—, Ovarial-, und Peritonealtuberkulose (Atzerodt) 67.
—, Riesenzellen-, falsches (Roux) 432.
—, Riesenzellen-, Prognose und Behandlung (Coley) 791.
—, Röntgen- (Pförringer) 522.
—, Röntgenbehandlung (Rostock) 384, 765.
—, Rous-, Röntgenwirkung auf (Lacassagne, Levaditi u. Galloway) 149, 349.
—, Spindelzellen-, der Meningen (Gutzeit) 490.
—, Tonsillen-, Radiumbehandlung (Berven) 523.
— des Urogenitalapparates (Gottstein) 189.
Sarkomatosis cutis, Grenzstrahlenbehandlung (Bucky) 258.
— cutis, Röntgenbehandlung (Whitfield) 333.
Sauerstoff und künstliche Höhensonne, kombinierte Anwendung, blutdruckherabsetzende Wirkung (Komano) 352.

Digitized by Google

Saure Lösungen, radioaktive Atomgruppen in (Chamié) 411.
Scapula-Anatomie bei Kretin (Haumann) 25.
Schaben - Bakterioiden, Ultraviolettlichtwirkung auf (Neukomm) 75.
Schädel-Anomalie und psychische Störung (Schüller) 297.
— -Erkrankungen, Encephalographie (Sosman) 757.
— -Fixpunkte und Sella turcica, Lagebeziehungen (Appelt u. Niedermayer) 544.
—, Lokalisation mit Gyrometer am (Bertwistle) 40.
—, Mißbildungen (Tomesku) 661.
— -Pathologie, röntgenologische (Whitlock) 159.
— -Röntgenbehandlung bei Epilepsie (Bársony u. Balassa) 53.
— -Röntgenuntersuchung bei Gehirntumoren (Olivecrona) 120; (Egas) 120.
— -Sinus, Topographie mittels Füllmethode (Proetz u. Ernst) 23.
Schädelbasis-Tumoren, ausgehend von Nasenrachenraum (Coppez u. Martin) 188.
Schädelgrube, hintere, Tumoren der, Zerstörung des Türkensattels bei (Vincent) 678.
Schädelskelett-Veränderung bei Neurofibromatosis (Winkelbauer) 490.
Schädigung, Augen-, durch Licht (Thies) 777.
—, Blut-, bei Röntgenologen (Leggett) 54.
— durch elektrischen Strom (Bienfait) 337.
— [Epitheliom] bei Röntgenologen, Elektrokoagulation bei (Marquès) 55.
— durch Hochspannung, Schutzeinrichtung (Otto) 537.
— nach Jodölinjektion (Coniglio) 820.
— bei Jodölinstillation in Luftwege (Grill) 493.
—, Keim-, bei Ovarialbestrahlung (Martius) 521.
— durch Quarzlicht [Keratosis und fixes Pigment] (Colquhoun) 778.
— durch radioaktive Substanzen [Anämie], Histopathologie (Martland) 140.
—, Radium-, [Carcinom] (Wakeley) 141.
—, Radium-, [Carcinom vortäuschende Harnblasenulceration] nach Einlegen von Radium in Cervix (Kahn) 393.
—, Radium-, [Carcinomatose] (Hunter) 141.
—, Radium-, [Cystitis dissecans gangraenescens actinogenetica] (Heidler) 587.
—, Radium-, in Gynäkologie (Stacy) 141.
—, Radium-, der Harnblase (Zeiss) 198, 841.
—, Radium-, [Harnblasenulceration] nach Uterusbehandlung (Dean jr.) 586.
—, Radium-, der Haut, Lichttherapie (Reyn) 520.
—, Radium-, [Nekrose der Larynxknorpel] (Feuchtinger) 585.
—, Radium-, [Nekrose des Myokards] (Reufer) 586.
—, Radium-, [Spät] (Hofer) 141.
—, Radium-, [Vergiftung] und Kieferhöhleneiterung (Flinn) 585.
—, Röntgen-, bei Behandlung tuberkulöser Halslymphome (Markus) 454.
—, Röntgen- [Carcinom], gynäkologische (Dehler) 198.
—, Röntgen- [Carcinom] bei Mäusen (Jonkhoff) 602.
Schädigung, Röntgen- [Carcinom], Diathermiekoagulation bei (Bordier) 134.
—, Röntgen-, bei Diagnostik und Behandlung (Karlin) 132.
—, Röntgen-, der Frucht bei Bestrahlung während der Schwangerschaft (Feldweg) 842.
—, Röntgen-, gynäkologische (Hüssy) 198.
—, Röntgen-, der Harnblase (Zeiss) 198, 841.
—, Röntgen-, der Haut, Lichttherapie (Reyn) 520.
—, Röntgen-, der Haut [Sarkom auf Lupusnarbe] (Camplani) 522.
—, Röntgen-, der Haut, ferner Sterilisation von Kaninchenhoden (Ferroux u. Regaud) 279.
—, Röntgen-, des Herzens (Hartman, Bolliger, Doub u. Smith) 197.
—, Röntgen- [Neuritis und Kardiopathie] (Lassueur) 133.
—, Röntgen-, operative Behandlung (Oglobin) 55.
—, Röntgen- [Pleuropneumonitis] (Groover, Christie, Merritt u. Coe) 56.
—, Röntgen-, Prophylaxe (Holzknecht) 127, 538.
—, Röntgen- [Sarkom] (Pförringer) 522.
—, Röntgen-, Schutzmaßnahmen (Frik u. Levy-Dorn) 358; (Jaulin) 358.
—, Röntgen- [Spät], der Knochen (Grasmann) 842.
—, Röntgen- [Spätulcera] und Trauma (Barnewitz) 650.
—, Röntgen- [Ulcus] (Buschke) 197.
—, Röntgen- [Ulcus], Diathermie bei (Bordier) 520.
—, Röntgen- [Verbrennung], Harnblasen-Bauchdeckenfistel mit Os pubis-Nekrose infolge (Ottow) 650.
—, Röntgen- [Verbrennung] bei Magenuntersuchung durch Serienaufnahmen (Späth) 82.
— der Sesambeine des Fußes (Müller) 161.
—, Spät-, durch Jodipin (Bergerhoff) 615.
—, Strahlen-, in Gynäkologie (Fürst) 133.
— durch Tetrajodphenolphthalein bei Cholecystographie (Feldman) 830.
— und Unfall in Röntgenbetrieben (Lossen) 425.
Schambein s. Os pubis.
Schattengebende injizierbare Substanzen und Injektion in Carotis (Moniz) 166.
Schattenstreifen in rechter Lungenspitze (Velde) 302.
Schattentiefe von Röntgenbildern, Messung (Stumpf) 81, 480.
Scheide s. Vagina.
Schienbein s. Tibia.
Schizophrenie, Encephalographie bei (Jacobi u. Winkler) 561.
Schläfenbein s. Os temporale.
Schlaflosigkeit, nervöse, Röntgenbehandlung (Zénope) 196.
Schleierbindung durch Farbstoff (Lüppo-Cramer) 480.
Schleierkorrektion photographischer Dichten (Pritchard) 806.
Schleimhaut-Diagnostik des Magens (Baensch) 174.
—, Magen-, Röntgenbild (Bauermeister) 104.
—, Magen-, röntgenologische Reliefdarstellung (Höcker u. Trautner) 497; (Trautner u. Höker) 444.

Digitized by Google

Schleimhaut-Relief des normalen und kranken Dickdarmes (Knothe) 251.
— -Tuberkulose, künstliche Höhensonne bei (Wessely) 396, 718.
Schließmuskeln des Magen-Darmkanals (Podlaha) 22.
Schluckschmerzen bei Larynxtuberkulose, endolaryngeale Bestrahlung (Eisolt) 718.
Schlüsselbein s. Clavicula.
Schlüsselröntgenogramm zur Bestimmung des affizierten Gehirnrindenteiles bei Aphasie (Bertwistle) 322.
Schnupfen, nervöser, Röntgenbehandlung (Vallery-Radot, Gibert, Blamoutier u. Claude) 838.
Schock, elektrischer, und elektrische Verbrennung (Gaby) 725.
—, elektrischer, Wiederbelebung nach (Machlachlan) 725.
—, Strahlen- (Risler u. Foveau de Courmelles) 279.
Schrägaufnahme der Brustwirbelsäule (Savès) 606.
Schrumpfmagen, scirrhöser oder syphilitischer, Differentialdiagnose und Therapie (Bönnig) 689.
Schulkinder, Kavernen der Lungentuberkulose bei (Simon) 372.
Schulter, Gelenkmäuse in (Albee) 491.
—, Röntgenuntersuchung (King jr. u. Holmes) 88.
Schulterblatt s. Scapula.
Schutz, Augen-, gegen künstliche Lichtquellen (Raybaud) 399.
— und Immunitätsorgan, Haut als (Memmesheimer) 337.
—, Licht-, durch vorbestrahlte Eiweißlösung (Hausmann u. Spiegel-Adolf) 732.
— -Material, strahlendichtes, nicht streuendes (Pugno-Vanoni) 359.
—, Radium-, in England 359.
—, Röntgen- (Frik u. Levy-Dorn) 358; (Jaulin) 358.
—, Röntgen-, in England 359; (Kaye) 157.
— der im Röntgen- und Radiumbetrieb tätigen Personen in Frankreich, Gesetz (Foveau de Courmelles) 357.
—, Röntgen-, durch selbstschützende Röhre Metalix 156.
—, Strahlen-, Barytverputz als (Portes, Viallet u. Bérard) 538.
—, Strahlen-, bei Durchleuchtung (Scott) 362.
—, Strahlen-, Röhren, Anforderungen an (Thaller) 158; (Hausser, Bardehle u. Heisen) 159.
—, Strahlen-, Selbstschutzröhre für Diagnostik (Salvatori) 81.
—, Streustrahlen-, Vorrichtung (Lewin) 157.
Schutzeinrichtung gegen Hochspannungsschäden (Otto) 537.
Schutzkolloid, Silbernitratlösung-Reduktion durch Bestrahlung mit Quarzlampe in Gegenwart von (Voigt) 351.
Schutzmittel, Röntgen-, [neues Schwammgummikissen] (Pagenstecher) 538.
Schutztisch für Röntgenaufnahme bei Kindern (Glowacki) 82.
Schwachbestrahlung, Geschichte der (Freund) 763; (Holzknecht) 763.
Schwächungskoeffizienten der Röntgenstrahlen in verschiedenen Substanzen (Saralegui u. Vierheller) 596.
Schwärzungskurven photographischer Platten bei Zeitvariation (van der Held u. Daars) 348.
Schwammgummikissen als Röntgenschutzmittel (Pagenstecher) 538.
Schwangerschaft bei Amenorrhöe nach Ovarialbestrahlung (Holtermann) 522.
—, Behandlung des Beckencarcinoms in (de Péretti) 407.
—, Bestrahlung in der, Fruchtschädigung (Feldweg) 842.
—, Bestrahlung von Mäusen während, Brunstzyklus nach (Parkes) 671.
— und Collumcarcinom (Katz) 724.
— bei Ductus Botalli persistens (Zins) 550.
—, Extrauterin-, Appendicitis und Cholecystitis, Differentialdiagnose (Eisenklam) 319.
—, Extrauterin-, nach Röntgenbestrahlung von Uterusmyom (Neuwirth) 651.
—, Lage und Ausdehnung von Herz und Lunge in (Klaften u. Palugyay) 616.
—, Mehrlings-, placentare Zirkulation bei, Stereoradiographie (Kadjar) 484.
— -Pyelonephritis und Pyelographie (Lévy-Solal, Misrachi u. Solomon) 114.
— nach und bei mit Radium bestrahltem Uteruscarcinom (Karg) 587.
— nach Radiumbehandlung (Castaño) 202.
—, frühzeitige Röntgendiagnose (Jaubert de Beaujeu) 184.
— -Striae, photochemische Bedeutung (Mayer) 5.
—, Tuben-, Uterographie (Viallet u. Jahier) 321.
— -Unterbrechung nach Bestrahlung des graviden Uterus (Sachs) 651.
— -Unterbrechung durch Röntgenstrahlen (Fürst) 260.
—, Uterus- und Ovarialbestrahlung während (Merletti) 456.
— und Uteruscarcinom, Radiumbehandlung bei (Ducuing) 268.
Schweraufnahme, Technik (Franke) 478.
Schwingung, gradlinige ultraviolette, Analyse (Bruhat u. Pauthenier) 9.
Scirrhöser oder syphilitischer Schrumpfmagen, Differentialdiagnose und Therapie (Bönnig) 698.
Scirrhus, Magen- (van Heurek) 312.
Scleritis, tuberkulöse, Lichtbadbehandlung (Beutzen) 398.
Scrotum-Tumoren, Behandlung (Wesson) 331.
Seborrhoisches Ekzem [Handbuch] (Jadassohn) 273.
Sehnervenkanal s. Canalis opticus.
Seide, Spinnen-, Röntgenographie (Herzog u. Jancke) 531.
Sekretion, Magen-, bei Kontrastmahlzeit (Zorzi) 249.
Selbstschutzröhre für Diagnostik (Salvatori) 81.
Selenouviometer (Rio) 654.
Sella turcica-Deformation bei Sklerodermie (Armani) 297.
— turcica, Einfluß der endo- und parasellaren Tumoren auf (Balli) 812.

Digitized by Google

Sella turcica und endokrine Dystrophie, Beziehung (Kern) 197.
— turcica bei Hypophysentumor (Schédrovitsky) 322.
— turcica und Schädelfixpunkte, Lagebeziehungen (Appelt u. Niedermayer) 544.
— turcica-Syphilis, Augensymptome bei (Morelli) 294.
— turcica-Vergrößerung bei Dystrophia adiposogenitalis (Lange) 428.
— turcica, Zerstörung bei Tumoren der hinteren Schädelgrube (Vincent) 678.
Seminome, Bestrahlungstechnik (Delbet u. Béclère) 128.
—, Röntgenbehandlung (Proust) 187.
Senkungsabsceß vom 4. Lendenwirbel ausgehend (Mezzari) 431.
Senkungsgeschwindigkeit, Erythrocyten-, Thorium X-Einfluß auf (Valeeff) 13.
Sensibilisation gegen Kälte durch Röntgenbestrahlung (Solente) 213.
—, optische, mit Farbstoffen (Burgherr) 480.
—, Licht, Hauterkrankung infolge (Jausion) 778.
—, Photo- (Biancani u. Biancani) 74; (Foveau de Courmelles, Regnault, Dufrénoy, Guillaume, Brocq-Roussau u. Risler) 285.
Sensibilisierende Farbstoffe, Herzwirkung der, und Lichtstrahlen, Beziehung (Jugano) 735.
— Wirkung des Hämatoporphyrins im Ultraviolett (Hausmann u. Sonne) 17.
Sensibilität, Haut-, gegen Cantharidenpflaster nach Röntgenbestrahlung (Meyer) 535.
—, Licht-, feuchthäutiger Tiere (Merker u. Bräunig) 285.
—, Licht-, in der Spitze der Haferkoleoptile (Lange) 287.
—, Messung, Schleierkorrektion photographischer Dichten (Pritchard) 806.
—, Radium-, der Fibroblastensarkome (Roussy, Laborde u. François) 712.
—, Röntgen-, von Keimlingen, Änderung während der Entwicklung (Ancel) 68, 416.
—, Röntgen-, der Neuroepitheliome (Vincent u. Krebs) 129.
—, Röntgen-, von pleuro-pulmonalem Tumor unter dem Bilde eines Pleuraexsudates (Ameuille u. Tacquet) 330.
—, Strahlen-, des Carcinoms (Piergrossi) 417.
—, Strahlen-, und Entwicklung (Hinrichs) 418.
—, Strahlen-, von Haut und Hodenepithel, Einfluß der Ischämie auf (Ferroux u. Regaud) 535.
—, Strahlen-, von Hautcarcinom (Belot) 257; (Bérard u. Dunet) 258; (Gauducheau u. Dano) 258.
—, Strahlen-, der Linsenkörner, Temperatureinfluß auf (Ancel) 68, 416.
—, Strahlen-, von multiplexem Sarkom (Niemczik) 765.
—, Strahlen-, von Vogel- und Froscheiern, Temperatureinfluß auf (Ancel u. Vintemberger) 416.
—, Tuberkulin-, der Haut, Einfluß der Sonnenbestrahlung auf (Talon-Chauveau, Valtis u. Talon) 288.
Sepsis, Radiumemanation bei (Fischer u. Wohlers) 63.
Sequester, Knochen-, einheilender, und Osteochondritis dissecans, Ähnlichkeit (Heine) 242.
Seralbumin bei Ultraviolettbestrahlung und Hitzegerinnung, Beziehung (Spiegel-Adolf) 290.
Serien-Platten-Wechsler zur Mastoidaufnahme (Donaldson) 640.
Serienaufnahme der Duodenumbewegungen (Borcesco, Béclère u. Porcher) 499.
—, identische, in Zahnheilkunde (Herulf) 426.
— für Magenuntersuchung, Röntgenverbrennung bei (Späth) 82.
— bei Pneumonie (Dickinson) 821.
Seriograph für Serienaufnahmen (Surrel) 360.
Serum-Calciumspiegel bei Tuberkulose, Wirkung der Heliotherapie auf (Piontkovskij u. Ljubimov) 336.
— -Eiweißgehalt und Säurebasenhaushalt bei Lichtbehandlung der Tuberkulose (Schneider) 396, 474.
Serumalbumin-Absorptionsspektrum im Ultraviolettlicht (Reinhard) 352.
Serumglobulin-Absorptionsspektrum im Ultraviolettlicht (Reinhard) 352.
Serumkolloid, Ultraviolettlichtwirkung auf (Göbel) 803.
Serumreaktion, Botelhosche, bei Carcinom (Firket u. Schweitzer) 665.
Sicherheitseinrichtung bei Röntgenanlagen (Reiniger, Gebbert u. Schall) 564.
Siemens-Dosimeter und Sabouraudtabletten, Messung mit (Jacoby) 185.
Sigmaniere, Pyelographie (Gellmann) 110.
Sigmoid-Diverticulitis, Magenschmerzen infolge (Shuman) 497.
Silber, L-Absorptionssprünge (Kellström) 218.
Silberbromid, Röntgenwirkung auf, Quantenausbeute bei (Eggert u. Noddack) 8, 469.
Silberhydrosole, geschützte, Kenntnis der (Voigt) 351.
Silbernitratlösung-Reduktion durch Bestrahlung mit Quarzlampe in Gegenwart von Schutzkolloiden (Voigt) 351.
Silicosis als Gewerbekrankheit (Hague u. McBain) 748.
— bei Granitarbeitern (McFarland) 171.
—, Lungen-, Kohlenstaubwirkung bei (Cummins) 551.
Sinus nasalis-Erkrankung, Röntgendiagnose (Ullmann) 492.
—, Schädel-, Topographie mittels Füllmethode (Proetz u. Ernst) 23.
— sphenoidalis-Schatten bei Tumor der Hypophyse (Erdélyi) 812.
Sinusknoten, Radiumwirkung auf (Borman) 228.
Situs inversus der Bauchorgane (Le Goff) 751.
— inversus, Klinik (Camentron u. Eber) 94.
Skelett-freie Röntgenaufnahme des vorderen Bulbusabschnittes (Beck) 562.
— -freie Röntgenaufnahme intraokularer Fremdkörper (Camisón) 562.
—, normales [Röntgenatlas] (Haret, Dariaux u. Quénu) 425.
—, Systemerkrankungen (Fairbank) 26.
— -Veränderungen bei Erkrankungen des retikulo-endothelialen Systems (Grudziński) 745.
Skelettform des Morbus Gaucher (Pick) 489.

Digitized by Google

Skiaskop für Duodenalaufnahmen (Andrews) 35.
Skleritis, Röntgenbehandlung (Horváth) 576.
Sklerodermie und Hautsteine (Vallette) 90.
—, Röntgenbefund (Armani) 297.
— in Streifen, Kalkinfiltration, Knochengewebe vortäuschend (Lorenzo) 614.
—, Ultraviolettlicht und Jodkalium-Ionisation bei (Louste, Jusko u. David) 589.
Sklerose, knötchenförmige, der Lungen, miliarer Typ (Macaigne u. Nicaud) 686.
—, Pulmonal-, Herzbild bei (Bordet) 367.
—, Pulmonal-, knotige, mit dem Röntgenbild der Miliartuberkulose (Macaigne u. Nicaud) 821.
—, Pulmonal-, Röntgendiagnostik (Dietrich) 816.
Skoliose, ischiatische (Dainelli) 490.
— durch Mißbildung des 5. Lendenwirbels, Röntgenuntersuchung (Roudil) 362.
Skrofulöse Augenerkrankung, Quarzlicht bei (Levin u. Gedon) 399.
Sonne, Einfluß auf Milchsäurebildung der Haut (Ikebata) 352.
— -Freiluft-Behandlung nach Bier bei Knochentuberkulose (Bethe) 720.
—, ultraviolette Strahlen (Pettit) 592.
— -Ultraviolettstrahlung, biologisch aktive, Messung (Hill) 716.
— -Ultraviolettstrahlung, Durchgang durch Fensterglas (Bundesen, Lemon, Falk u. Coade) 147.
Sonnenbad-Dosierung und Messung der Sonnenenergie in Heliotherapie (Remisow) 655.
— und Quarzlampenbestrahlung, Blutzucker und Adrenalinquaddel nach (Messerle) 419.
Sonnenbehandlung s. Heliotherapie.
Sonnenbelichtete Stoffe, Radioaktivität (Maracineanu) 222.
Sonnenenergie-Messung und Dosierung der Bäder in Heliotherapie (Remisow) 655.
Sonnenlicht, bioklimatische Bedeutung (Linke) 207.
— -Wirkung auf agglutinogene Fähigkeit mit elektropen Farben behandelter Bakterien (Skrop) 803.
— -Wirkung auf Höhe der Nordlichtstrahlen (Strömer) 148.
— -Wirkung auf Infektionskrankheiten (Woringer) 674.
— -Wirkung auf Kohlehydratlösung in Gegenwart von Uransalzen (Abelous, Aloy u. Valdiguié) 287.
— -Wirkung auf Radioaktivität des Bleis (Maracineanu) 8.
— -Wirkung auf Tuberkulinempfindlichkeit der Haut (Talon - Chauveau, Valtis u. Talon) 288.
— -Wirkung auf Vitamin A und D in Kuhmilch (Chick u. Roscoe) 605.
— -Wirkung auf Wachstum und Entwicklung von Kälbern (Gullickson u. Eckles) 422.
Sonnenstrahlung und Himmelsstrahlung, bioklimatische Bedeutung (Linke) 64.
— und Himmelsstrahlung, Ultraviolettlicht (Hill) 719.
—, Messung (Gorczinski) 64.
Spätinfiltrat (Redeker) 824.
Spätschädigung durch Jodipin (Bergerhoff) 615.
Spätschädigung, Röntgen-, der Knochen (Grasmann) 842.
— nach Tiefenbehandlung (Heuser) 840.
Spalthand, unvollständige, Syndaktylie (Tomesku) 487.
Spaltunterarm (Jaroschy) 607.
Spaltunterschenkel (Jaroschy) 607.
Spannung, Abhängigkeit der Intensität weicher Röntgenspektrallinien von (Jönsson) 7.
Spannungsverdoppelung bei Diagnostikapparaten (Gebbert) 157.
Spasmus, Duodenum- (Shaine) 501.
—, Gallenblasen- (Bársony) 556.
—, Kardio-, Klinik (Careddu) 589.
—, Kardio-, oder Zwerchfellkrampf bei Oesophagusdilatation (Guns) 481.
— des Magendarmkanals (Tillier u. Tillier) 179, 250.
— des Magendarmkanals und organische Erkrankung (Bordoni) 309.
—, Oesophagus-, und schleimige Kolitis (Jacobson) 442.
—, symptomatischer oder alarmierender, des Intestinaltraktes (Bordoni) 35.
Speichel-Absorptionsspektrum im Ultraviolettlicht (Reinhard) 352.
— -Leukocyten nach Röntgenbestrahlung (Isaacs u. Danielian) 280.
Speicheldrüsen beim Meerschweinchen, Röntgenwirkung auf (Watrin u. Florentin) 729.
Speichelstein im Röntgenbild des Unterkiefers (Grauer) 545.
Speiseröhre s. Oesophagus.
Speisewege, obere, Tumoren in, Behandlung (Leegaard) 1.
Spektrallinien, Röntgen-, natürliche Breite (Coster) 596.
—, Röntgen-, weiche, Abhängigkeit der Intensität von der Spannung (Jönsson) 7.
Spektralphotometrische und photometrische Studien (Schaum u. Trautluft) 346.
Spektrograph, Vakuum-, Messung langwelliger Röntgenstrahlen mit (Shearer) 531.
Spektrographie zur Bestimmung der Röntgenstrahlen-Qualität (Saralegui u. Vierheller) 146.
—, Krystall-, bei γ-Strahlen (Frilley) 793.
Spektrophotometrie (Ditchburn) 471.
Spektroskopische Untersuchungen über Ultraviolettlicht-Absorption durch Liquor (Damianovich u. Pirosky) 15.
Spektrum, Absorptions-, physiologischer Flüssigkeiten im Ultraviolett (Reinhard) 352.
—, Absorptions-, des Corodenins im Ultraviolettlicht (Niederhoff) 533.
—, Absorptions-, von Ultrarot in Blut und Gelatine (Risler u. Foveau de Courmelles) 288.
—, Fluorescenz-, und Ultraviolettdurchlässigkeit von Öl nach Bestrahlung (Becker u. Brückersteinstuhl) 351.
—, K-Serien-, des Wolframs (Mazumder) 794.
—, Röntgen-, Einfluß der Entladungsform auf Energieverteilung (Nasledow u. Kačura) 145.
—, Röntgen-, großer Wellenlänge (Osgood) 469.
—, Röntgenstrahlenabsorptions-, Abhängigkeit von chemischer Bindung (Aoyama, Kimura u. Nishina) 344.

Digitized by Google

Spektrum, Strahlen-, allgemeiner oder kontinuierlicher Charakter der (Duane) 408.
—, Ultraviolett-, biologischer Effekt im (Peemöller u. Dannmeyer) 15.
—, Ultraviolett-, des Blutes, quantitative Messung in (Suhrmann u. Kollath) 153.
—, Ultraviolett-, Dispersionsmessung an organischen Substanzen im (Feussner) 599.
—, Ultraviolett-, Sichtbarkeit (Saidman u. Dufestal) 9.
L-Spektrum des Thoriums, relative Intensität der Röntgenstrahlenlinien im (Allison) 409.
Spezialisierung, Fortbildung und Unterricht in Röntgenkunde (Nemenov) 154.
Sphincter ileo-coecalis (Brouca) 633.
Spina bifida anterior, Röntgendiagnose (Eichler) 544.
— bifida occulta, Appendicitis vortäuschend (Turnbull) 24.
— bifida occulta der Lendenwirbelsäule (Scherf) 427.
— bifida sacralis occulta (Sedláčková u. Volicer) 237.
Spinalkanal s. Wirbelkanal.
Spindelzellen-Sarkom der Meningen (Gutzeit) 490.
Spinnseide, Röntgenographie (Herzog u. Jancke) 531.
Spitzen s. Lungenspitzen.
Splenomegale Lymphogranulomatose, Klinik (Holler u. Paschkis) 276.
Spondylitis deformans mit Achylia gastrica (Eastwood) 488.
—, Grippe (Schanz) 676.
— gummosa (Schulz) 613.
— tuberculosa (Hadda) 161.
— tuberculosa der obersten Halswirbel [Morbus suboccipitalis] (Santoro) 29.
— tuberculosa und Kümmellsche Krankheit, Differentialdiagnose (Heiligtag) 810.
Spondylitische und paravertebrale Verkalkung (Santoro) 609.
Spondylolisthesis (Picot) 238; (Albee) 292.
—, Lumbalisation des 1. Sakralwirbels und Cenestopathie bei (Laignel-Lavastine u. Ravier) 607.
—, Rückenschmerzen bei (Asbury) 238; (Picot) 238.
Spontanfraktur s. Fraktur, spontane.
Spontanhämolyse und Ultraviolettlichtwirkung (Koeppe) 736.
Spontanpneumothorax, nichttuberkulöser, Ätiologie und Pathogenese (Fischer-Wasels) 722; (Friesdorf) 723.
Sportherzvergrößerung (Kauf) 617.
Sprungbein s. Talus.
Stabilitätsgrad der radioaktiven Isotopen (Russell) 222.
Stärkeabbau, Röntgenwirkung auf (Schneider) 10.
Standardisierung von Ionisationskammern (Solomon) 509.
— in Röntgenindustrie (Codd) 155.
— in Röntgenologie (Hickey) 423; (Hunt) 509.
— von Ultraviolettlampen 716.
Star, Alters-, durch kurzwelliges Licht (Birch-Hirschfeld) 777.
Statistik über Lungencarcinom (Katz) 466.
Statistik über Mammacarcinom (Meier) 514.
— über Röntgenbehandlungsresultate (Piccinino) 195.
Staublunge und Staublungentuberkulose (Ickert) 821.
Stauungspapille nach Pneumencephalon (Nagler) 757.
Steine, den Bronchus verschließende (Vinson) 619.
—, Darm-, rezidivierende (Hellström) 753.
—, Gallen-, Untersuchung mit Röntgenstrahlen (Loeffler) 541.
—, Harn-, chemische Zusammensetzung und Röntgenbild (Peracchia) 695.
—, Harnblasen-, bei Kindern (Mikulowski) 383.
—, Haut-, und Sklerodermie (Vallette) 90.
—, Nieren-, Aufnahme (Richer) 108.
—, Nieren-, mit Magen-Darmerscheinungen (Lucri) 380.
—, Nieren-, Pyelogramm (Levy-Dorn) 380.
—, Nieren- und Ureter-, röntgenologische Irrtümer (Gottstein) 317.
—, Speichel-, im Röntgenbild des Unterkiefers (Grauer) 545.
—, Ureter- oder Harnblasen-, vorgetäuscht durch Kalkkonkremente (Papin) 698.
—, Ureter-, Nachweis nach Ziegler (Perlmann) 117.
Steinkrankheiten [Handbuch der Urologie] (v. Lichtenberg, Voelcker u. Wildbolz) 107.
Stenose der Arteria pulmonalis (Uhlenbruck) 368.
— der Arteria pulmonalis und Aneurysma der Aorta ascendens (Presser) 548.
— der Arteria pulmonalis, infolge Bronchialdrüsenerkrankung (Pedrinoni) 368.
—, Bronchus-, und Bronchialdrüsenschwellung (Reiche) 304.
—, Darm-, durch Carcinom der Baubinschen Klappe (Feissly) 450.
—, Dünndarm-, durch Tuberkulom (Ratti) 501.
—, Duodenum-, chronische (Kellogg u. Kellogg) 374; (Wolfer) 447.
—, Isthmus-, der Aorta (Roesler) 166.
—, Oesophagus-, angeborene und idiopathische Dilatation (Imperiale) 248.
—, Oesophagus-, von Aorta aus (Canalejas) 688.
—, Oesophagus-, Klinik (Careddu) 589.
—, Oesophagus-, und Verschlucken durch Larynx (Darbois u. Marchal) 308.
—, Pylorus-, röntgenologischer und klinischer Befund (Rusconi) 629.
—, Pylorus-, durch tuberkulöse Drüsen (Palmén) 689; (Wallemus) 689.
Sterblichkeit an malignen Tumoren in Italien (Fichera) 67.
Stereoaufnahmen, Gerät für (Pohlmann) 158.
— der Lungen, Beschreibung (Caulfeild u. Richards) 96.
Stereobinokel zur Röntgenstereoskopie (Stumpf) 361.
Stereogramm, Apparat zur Verkleinerung (Dioclès) 159.
—, Röntgen-, mit Potter-Buckyblende (Hahn) 361.
Stereoradiographie der Lungen, Technik (Dioclès) 169.
— bei Lungentuberkulose (Hervé u. Legourd) 301.

Digitized by Google

Stereoradiographie der placentaren Zirkulation bei Mehrlingsschwangerschaft (Kadjar) 484.
Stereoskopie der Nasennebenhöhlen (Drea) 300.
—, Röntgen- (Stumpf) 19; (d'Halluin u. Aumont) 807.
—, Röntgen-, nach Anaglyphenverfahren (Aumont) 806.
—, Röntgen-, der Pathologie des Nervus opticus im Canalis opticus (Bertolotti) 563.
—, Röntgen-, Präzisionsmethode (Kurtz u. Bridge) 539.
—, Röntgen-, mit Stereobinokel (Stumpf) 361.
Stereoskopisch aufgenommenes Pyelogramm (Heyn) 383.
Stereoskopische Durchleuchtung, Vorrichtung (Gebbert) 360.
— Filme, Messung und Lagebestimmung mittels Röntgenstrahlen (Johnson) 19.
Sterilisation, Dauer-, und temporäre und Reizdosis für Ovarien (Pohle) 194.
—, Röntgen-, Brunstzyklus nach, Bestrahlung von Mäusen während Schwangerschaft und Lactation (Parkes) 671.
—, Röntgen-, der Frau wegen extragenitaler Erkrankungen (Holtermann) 194.
—, Röntgen-, von Kaninchenhoden ohne Hautschädigung (Ferroux u. Regaud) 279.
—, Röntgen-, temporäre, bei Mammacarcinom, Zwillingsgeburt nach (Kaplan) 194.
— und Sterilität [Handbuch] (Engelmann) 658.
Sterilität nach Alexander-Adams operiert, Salpingographie bei (Rosenblatt) 184.
— infolge Infantilismus, Röntgenbehandlung (Frank) 455.
— und Sterilisation [Handbuch] (Engelmann) 658.
—, tubarer Ursprung, Salpingographie (Douay) 506.
—, uterine, Metrographie (Chatillon) 455.
Sterin, antirachitische Aktivierung der Milch gebunden an (Edelstein) 354.
—, fettgebundenes, ultraviolett bestrahltes, zur Geflügelzucht und Rachitisheilung (Schultz) 230.
Sterne, Strahlung der, Einfluß auf Menschen (Faure) 722.
Sternum-Osteitis, Ultraviolettlicht bei (Louste u. Juster) 591.
Sterry-Effekt (Lüppo-Cramer) 233.
Stickstoff-Bestimmung bei bestrahlten Individuen in Gynäkologie (Dellepiane u. Badino) 278.
Stillende Mütter, Ultraviolettlichtbestrahlung (Chisholm u. McKillop) 589.
Stirnbein s. Os frontale.
Stirnhöhlen, Röntgenologie (Richter) 619.
Stirnlappen-Tumor, Röntgenbild (Moniz) 322.
Stoffwechsel s. a. Gaswechsel.
—, Calcium- und Phosphor-, bei Erkrankung, Ultraviolettlichteinfluß auf (Firth u. Russell) 418.
—, Fett-, Einfluß von Bestrahlung auf (Kultjugin) 352.
—, Gas- und Eiweiß-, Einfluß der inneren Sekretion auf (Loewy) 273.
—, Grund-, beim Kinde, Ultraviolettlichtwirkung auf (Fries) 421.
Stoffwechsel, Grund-, und Reizdosis (Becchini) 151.
—, Kohlehydrat-, Einfluß der Leberbestrahlung auf (v. Pannewitz) 278.
— bei Schilddrüsenerkrankungen (Møller) 335.
— -Störungen [Handbuch der Urologie] (v. Lichtenberg, Voelcker u. Wildbolz) 107.
Strahlen-Dosis, Röntgenwirkung auf Ferrosulfatlösung als Maß der (Fricke u. Morse) 761.
— -Erythem und Erythemmessung (Schall) 797.
— -Hämolyse, Arsenwirkung auf (Löhner) 286.
—, kosmische und irdische, als Erreger der Krankheiten (Müller) 214.
— -Messung nördlich des Polarkreises (Kestner) 669.
— -Qualitäten, verschiedene, biologische Wirkung von, und Röntgenstrahlenabsorption (Jacoby) 796.
— -Resistenz bestrahlter Hautcarcinome (Laborde) 131; (Gauducheau u. Dano) 132; (Joly) 334.
— -Streuung von Atomen (Waller) 596.
— -undurchlässiges, nicht streuendes Schutzmaterial (Pugno-Vanoni) 359.
—, weiche, Lungenaufnahme mit (Chantraine) 682.
α-Strahlen, durch Atome einwirkende Verzögerungskräfte auf (Rosenblum) 598.
α-Strahlen-Ladung pro Gramm Radium (Jedrzejowski) 221.
α-Strahlen-Präparate, Meßinstrument (Fränz) 577.
α-Strahlen-Ursprung und Aufbau des radioaktiven Atoms (Rutherford) 220.
α-Strahlen-Verzögerung in Materie (Rosenblum) 532.
β-Strahlen, Absorption und Geschwindigkeitsverminderung (Madgwick) 598.
β-Strahlen-Absorption durch Materie (Fournier) 219.
β-Strahlen-aussendendes Präparat, in Körperflüssigkeiten unlöslich (Wreschner u. Loeb) 266.
β-Strahlen verschiedener Geschwindigkeit, Geigerscher Spitzenzähler für, und β-Strahlen von RaE und RaD (Riehl) 795.
β-Strahlen von RaE und RaD und Geigerscher Spitzenzähler für β-Strahlen verschiedener Geschwindigkeit (Riehl) 795.
β-Strahlen, schnelle, von radioaktiven Körpern (Yovanovitch u. d'Espine) 220.
β-Strahlen-Spektrum von Radium E (Madgwick) 598.
γ-Strahlen, Dosimetrie (Novák) 577.
γ-Strahlen-Dosimetrie bei Behandlung des Portiocarcinoms (Mandler) 707.
γ-Strahlen-Emission und radioaktive Umwandlung (Jacobsen) 668.
γ-Strahlen an Kaliumsalzen (Kohlhörster) 669.
γ-Strahlen, Krystallspektrographie bei (Frilley) 793.
γ-Strahlen von Radium E, Energiebetrag (Asten) 470.
γ-Strahlen-Ursprung und Polarisierbarkeit der Atomkerne (Kühn) 6.
γ-Strahlen-Wirkung auf Cholesterin (Reinhard u. Buchwald) 670.

Digitized by Google

γ-Strahlen, Wirkung auf Leitfähigkeit und dielektrische Hysteresis von Isolatoren (Neumann) 596.
γ-Strahlen-Wirkung auf Zellteilung (Canti u. Spear) 228.
H-Strahlen, photographische Wirkung (Blau) 598.
Strahlenbehandlung des Auges (Zuckermannová-Zichová) 327.
— bei Carcinom der weiblichen Geschlechtsorgane, Dauerresultate (Gál) 645.
— bei Carcinom, Grundlagen (Lammers) 68.
— bei Cervixcarcinom, Endresultate (Kimbrough jr. u. Norris) 646.
— bei Collumcarcinom (Fürst) 48.
— des Collumcarcinoms an Charité Frauenklinik (Wille) 645.
— in Dermatologie (Stevens) 332.
— in Etappen bei Carcinom (Altschul) 187.
— bei Gehirntumoren (Hyslop u. Lenz) 568.
—, Grundlage (Lazarus) 577.
— bei Harnblasencarcinom (Werner) 189.
— bei Hautkrankheit (Blumenthal) 516.
—, Histologie der Cervixepitheliome während (Roussy, Lerroux u. Wickham) 515.
—, [Höhensonne], Grundsätzliches (Gerber) 208; (Bach) 408.
— der Hypophyse bei endokriner Dystrophie (Kern) 197.
— der Hypophyse bei gynäkologischer Erkrankungen (Sahler) 836.
— bei inoperablem Rectumcarcinom (Gaudu-cheau) 516.
— des ganzen Körpers bei Blutkrankheiten (Teschendorf) 195.
— bei Larynxpapillom (Fairén Gallán) 769.
— der Lungeninfiltrationen im Kindesalter nach Grippe (Gambara) 335.
— maligner Tumoren, Gefäßpermeabilität bei (Peter) 764.
— maligner Tumoren, intravenöse Zuckerinjektion bei (Pfahler u. Widmann) 764.
— der Milz bei Metrorrhagie der Pubertät (Merletti) 836.
— der Nebennieren bei Blutdruckerhöhung (Laubey) 196.
— und Onkologie (Fichera) 328.
— und Operation bei Uteruscarcinom (Muller) 255; (Heyman) 710.
— und Operation bei Uterustumoren (Miller) 457.
— des Portiocarcinom-Rezidivs und der Harnblasenscheidenfistel (Schugt) 646.
—, präoperative, bei Collumcarcinom (Seidler, Lenartowski u. Grabowski) 834.
— bei Rectumcarcinom (Bowing) 712.
—, [Sonnen- und Ultraviolettlicht] Indikationen (Grober) 203.
— bei Thyreoideatumoren (Portmann) 514.
—, thyreotoxische Erscheinungen bei Basedow durch (Cignolini) 521.
— mit Traubenzuckerinjektion, kombiniert (Mühlmann) 644.
— der tuberkulösen Halslymphome (Markus) 454.
— bei Tuberkulose der weiblichen Geschlechtsorgane (Zweifel) 569.
Strahlenbehandlung bei Tumoren, Gefäßpermeabilität bei (Peter) 475.
— von Tumoren in Gynäkologie (v. Mikulicz-Radecki) 330.
— bei Uteruscarcinom (Döderlein) 834.
— bei Uterusmyom, Bedeutung der Fehldiagnose (Werner) 193.
— bei Uterusmyom und hämorrhagischer Metropathie (Gauss) 647, 768.
— bei Uterusmyom, Indikationen (Werner) 835.
Strahlenbiologie und -therapie der Nebennieren (Zimmern) 704.
Strahlende Energie durch Elektronenstoß angeregten Gases, Absolutmessung (Bricout) 727.
Strahlenempfindlichkeit s. Strahlensensibilität.
Strahlenenergie, Wirkung auf Eiweißmolekül (Miščenko) 413.
Strahlenhärten, verschiedene, bei Röntgenoberflächenbehandlung (Kuhn) 45, 327.
Strahlenheilkunde, Handbuch (Lazarus) 401.
Strahlenkunde und Elektrologie, medizinische, Handbuch (Riddell) 3.
Strahlenmenge, absorbierte, und Erythemdosen in R-Einheiten, Messung (Miramond de Laroquette) 126.
Strahlenpilzerkrankung s. Aktinomykose.
Strahlenqualität, verschiedene, Erythemwirkung (Determann) 350; (Determann, Jacobi u. Holthusen) 511.
Strahlenschädigung s. Schädigung, Strahlen-.
Strahlenschock (Risler u. Foveau de Courmelles) 279.
Strahlenschutz bei Durchleuchtung (Scott) 362.
— -Röhren, Forderungen an (Thaller) 158; (Hausser, Bardehle u. Heisen) 159.
Strahlensensibilität des Carcinoms (Piergrossi) 417.
— und Entwicklung (Hinrichs) 418.
— der Haut, Prüfung (Grann u. Holzknecht) 45; (Freund) 45.
— bei Hautcarcinom (Belot) 257; (Bérard u. Dunet) 258; (Gauducheau u. Dano) 258.
— von Haut und Hodenepithel, Einfluß der Ischämie auf (Ferroux u. Regaud) 535.
— der Linsenkörner, Temperatureinfluß auf (Ancel) 68, 416.
— von multiplexem Sarkom (Niemczik) 765.
— von Vogel- und Froscheiern, Temperatureinfluß auf (Ancel u. Vintemberger) 416.
Strahlensensibler Typ der Mundtumoren: Übergangszellencarcinom der Haut (Quick u. Cutler) 251.
Strahlenspektrum, allgemeines oder kontinuierliches, Charakter des (Duane) 408.
Strahlenwirkung, Biochemie (Kroetz) 797, 798.
— auf Blutleukocyten (Lacassagne u. Gricouroff) 601.
— auf Entzündung (Wätjen) 570.
— auf Fermentbildung in pathogenen Hautpilzen (v. Mallinckrodt u. Klövekorn) 472.
—, Hauterythemdosis als biologisches Maß der (Hausser u. Schlechter) 762.
—, lokale oder allgemeine (Beck u. Engel) 729.
Strahlung und Atomstruktur (Thomson) 792.
— der Sterne, Einfluß auf Menschen (Faure) 722.
—, Wirkung auf menschlichen Organismus (Armani) 721.

Digitized by Google

Streifenbildung in Metaphyse und Rolle der Vitamine bei Wachstum der langen Röhrenknochen bei Kindern (Harris) 86.
Streptokokken-Infektion, Röntgenwirkung auf Resistenz gegen (Bass) 730.
Streustrahlen, azimutale Intensitätsverteilung (Friedrich u. Goldhaber) 216.
—, Feststellung durch Filme (Landauer) 157.
— -Messung in Röntgenkliniken (Fricke u. Beasley) 537; (Jacobson) 538.
—, Schutzvorrichtung (Lewin) 157.
Streuung, quantenhafte, der Röntgenstrahlen, Schwankungen bei (Kirchner) 408.
—, Röntgenstrahlen- in Flüssigkeiten (Raman u. Sogani) 343.
— von Strahlung an Atomen (Waller) 596.
— von αTeilchen durch Helium (Rutherford u. Chadwick) 221.
Striae gravidarum, photochemische Bedeutung (Mayer) 5.
Stromstärke in der Röntgenröhre, Abhängigkeit der Gesamtintensität der Röntgenstrahlung von (Nasledow u. Scharawsky) 343, 409.
Strophulus [Handbuch] (Jadassohn) 273.
Struktur des kindlichen Thorax (Scammon) 21.
Struma maligna, Behandlung (Levinson) 142.
—, Mesothoriumbehandlung (Gudzent u. Kussat) 200.
—, Röntgenbehandlung (Grier) 837.
Suboccipitalpunktion, diagnostische, Vorteile und Gefahren (Kindler) 665.
Subphrenische Gasansammlung bei Kolonfistel (Cobet u. Imhäuser) 690.
Subpleurales Emphysem, Lungen-Ringschatten bei (Arnell) 100.
Sudecksche Knochen-Atrophie (Legre) 611.
Sumpffieber s. Malaria.
Superinfektion und Erstinfektion der Lungentuberkulose, Röntgenuntersuchung (Soper, Sampson u. Haskins) 170.
Suprakondyläre Humusfraktur bei Kindern nicht reponiert, späteres Röntgenbild (Jesu) 88.
Sympathektomie am Ureter, Hydronephrose durch (Blatt) 484.
Sympathicus-Bestrahlung bei Menstruationsstörungen (Gouin u. Bienvenue) 261.
Sympathicustonus-Herabsetzung durch Röntgenstrahlen (David) 72.
Sympathische Ganglien, Röntgenbehandlung bei Lichen ruber (Neumark u. Kryński) 519.
Syndaktylie und Polydaktylie (Schöller) 160.
— und Polytaktylie, Vererbung, Eigentümlichkeiten bei (Thomsen) 721.
—, Synektrodaktylie [unvollständige Spalthand] (Tomesku) 487.
Synostose, radio-ulnare kongenitale (Schmidt) 742.
Synoviome (Smith) 766.
Syphilis, Aorten-, Klinik und Therapie (Schlesinger) 787.
— der Atmungsorgane bei Kindern (Navarro u. Beretervide) 827.
— congenita, gummöse Epiphysitis tibiae bei (Trendtel) 294.
— congenita bei Kindern, Aortensymptome (Martagão Gesteira) 815.
Syphilis congenita-Merkmale an Knochen, Parrotsche Sammlung (Péhu u. Chassard) 612.
— congenita, Osteomyelitis der langen Röhrenknochen beim Kinde infolge (Thomson) 28.
— congenita, Pleonosteose bei (Laroche, Guy u. Barthes) 432.
— congenita der langen Röhrenknochen des Säuglings (Reviglio) 676.
— congenita, Veränderung der Vorderarmknochen bei (Maccone) 161.
— und fibröse Röhrenknochendystrophie, Differentialdiagnose (Pick) 811.
—, Gelenk- (Zahradnický) 293.
— [Handbuch der Urologie] (v. Lichtenberg, Voelcker u. Wildbolz) 107.
— und innere Medizin (Schlesinger) 659.
—, Knochen-, Röntgendiagnose (Satanowsky) 294; (Lawrence) 674.
—, Knochenveränderungen im Kindesalter (Péhu, Chassard u. Enselme) 28.
—, Lungen- (Tarsis) 99; (Berblinger) 496; (Douglas) 624.
—, Lungen-, gummöse, und Cava superior-Thrombose (Berblinger) 686.
—, Lungen-, kavernöse (Lossen) 552.
—, Lungen-, verkappte, Formen (Letulle u. Dalsace) 275.
—, Magen- (Herman) 175, 176; (Smith) 310.
— des Magen-Darmkanals (Büttner) 449.
—, Ostitis (Zampa) 365; (Jansen) 743.
—, peritracheobronchiale Adenopathie bei Kindern (Tropea-Mandalari) 466.
— der Pleura parietalis (Gaté u. Gardère). 687.
— der Sella turcica, Augensymptome bei (Morelli) 294.
—, Spät-, der Knochen u. Gelenke (Steinbrinck) 676.
— III, Lokalisation in Endokard und Lunge (Castelli) 814.
— und Unterkiefertumor (Richard) 243.
—, Visceral-, Röntgensymptome (Groedel) 309.
—, Wirbelsäulen- (Russi) 613.
Syphilitische Mediastinitis (García Triviño) 554.
— Spondylitis (Schulz) 613.
Syphilitischer oder scirrhöser Schrumpfmagen, Differentialdiagnose und Therapie (Bönnig u. Anton) 689.
Syringomyelie, Arthropathie bei (Esau) 433.
—, Ekzem bei, Röntgentiefenbehandlung (Salganik u. Černi) 575.
—, Endomyelographie (Sirásek) 324.
Systematisierung des Röntgenarchivs nach Dezimalsystem (Kramarenko) 530.
Systemerkrankungen des Skeletts (Fairbank) 26.

Tabes, Spontanfraktur des Unterkiefers bei (Richard) 243.
— der Wirbelsäule [Charcotsche Erkrankung] (Herndon) 432.
Tägliche Periode der Höhenstrahlung (Kolhörster u. v. Salis) 223.
Tageslicht, antirachitische Wirkung (Tisdall) 18.
Talipomanus (Martmer) 675.
Talushals, Knochenerweichung im [Köhlersche Erkrankung] (Vogel) 293.

Digitized by Google

Tarsalgie durch überzählige Knochen (Reviglio) 427.
Tarsalknochen, Entwicklung (Wilhelm) 427.
Technische Assistentin, Ausbildung an medizinischen Instituten (Goldstein) 424.
Teer-Carcinom, Radiumwirkung auf (Bonne u. Stoel) 672.
— -Tumoren beim Kaninchen, Spontanheilung (Leroux) 1.
α-Teilchen in Bromsilber-Gelatineschicht der photographischen Platten (Myssowsky u. Tschishow) 345.
α-Teilchen-Streuung durch Helium (Rutherford u. Chadwick) 221.
Telecuriethérapie (Bruzau u. Ferroux) 61.
—, biologische Radiumwirkung auf Collumcarcinom bei (Dustin) 526, 672.
—, Technik (Coliez) 265, 706.
Teleröntgenographie bei Lungentuberkulose (Chuiton u. Kergrohen) 31.
Temperatur-Einfluß auf Strahlenempfindlichkeit der Linsenkörner (Ancel) 68, 416.
— -Einfluß auf Strahlenempfindlichkeit von Vogel- und Froscheiern (Ancel u. Vintemberger) 416.
— -Empfindlichkeit der Haut, Ultraviolettlichtwirkung auf (Inberg u. Rosendahl) 537.
Temporäre und Dauerröntgensterilisation, Reizdosis für Ovarien (Pohle) 194.
— Röntgenkastration und Anaemia autotoxica perniciosiformis (Bajoński) 703.
— Röntgensterilisation bei Mammacarcinom, Zwillingsgeburt nach (Kaplan) 194.
Teratom oder Dermoid des Perikards (Presser) 548.
—, Lungen- (Slaughter u. Stephens) 33.
Tetanie, Magen- (Du Pasquier) 467.
Tetanus, Wirbelkörperkompression durch (Pusch) 429.
Tetragenus-Osteoarthritis (Anglesio) 432.
Tetrajodphenolphthalein zur Cholecystographie, Gefahren bei (Feldman) 830.
— zur Darstellung der Choledochusstase (Guy-Laroche u. Huet) 314.
— -Gelatinekapseln, Herstellung (Mooney) 181.
— -Natrium [Jodtetragnost] Vergiftung durch (Beyreis) 316.
—, Wirkung (Palma) 543.
Thalliumepilation s. Epilation, Thallium-.
Therapie s. a. Behandlung.
—, Strahlen-, Handbuch (Lazarus) 401.
Thorax-Diagnose, Jodöl bei (Singer u. Moore) 30.
— -Erkrankungen, Röntgenuntersuchungen bei (Casellas) 817.
—, kindlicher, Wachstum und Struktur (Scammon) 21.
— -Projektion, cranio-dorso-ventrale (Correra) 247.
Thoraxbau, Einfluß auf Lage und Funktion des Herzens (Steinert) 65.
Thoraxwand, Übergreifen tuberkulöser Prozesse von Lunge auf (Simon) 98.
Thorium B, Ausbruch beim β-Rückstoß (Donat u. Philipp) 470.
— -L-Spektrum, relative Intensität der Röntgenstrahlenlinien im (Allison) 409.
Thorium X-Degea, intratumorale Behandlung des Sarkoid Boeck mit (Meirowsky) 266.
— X, Einfluß auf Erythrocytensenkungsgeschwindigkeit (Valeeff) 13.
— -X-Stäbchen, inkorporierte, biologische Wirkung auf Hoden (Takeda) 73.
— -X, Wirkung auf Emulsin (Maubert) 672.
Thrombose, Cava superior-, und gummöse Lungensyphilis (Berblinger) 686.
Thymogener Basedow (Vočenflek) 465.
Thymome (Dwyer) 703; (Jugenburg) 765.
Thymus-Bestrahlung bei Psoriasis (Uchida) 205.
— -Hypertrophie, Röntgenbehandlung (MacRae) 262.
— bei Kindern, Röntgendiagnostik und Therapie (Remer u. Belden) 262.
— -Röntgenbehandlung bei Psoriasis (Fischmann) 519.
— -Röntgenbestrahlung beim Kleinkind, Entwicklungshemmung nach (Hess) 840.
— -Tumoren, maligne (Jugenburg) 765.
Thymustod, plötzlicher, negativer Röntgenbefund (Berney) 274.
Thyreoide und parathyreoide Knochentumoren (Alessandri) 243.
Thyreoidea-Carcinom (Haas) 764.
— -Erkrankungen, Stoffwechsel bei (Møller) 335.
— -Metastase nach Knochenendotheliom, Röntgenbehandlung (Craver) 128.
— und Parathyreoideasubstanz- und Ultravioletlichtwirkung auf künstliches Plasma (Vines) 477.
— -Tumoren, Behandlung (Bowing) 142.
— -Tumoren, Knochenmetastasen bei, Radiumbehandlung (Ginsburg) 299.
— -Tumoren, Strahlenbehandlung (Portmann) 514.
Thyreotoxikosen, Mesothoriumbehandlung (Gudzent u. Kussat) 200.
Thyreotoxische Erscheinungen bei Basedow durch Strahlenbehandlung (Cignolini) 521.
Tibia-Defekt, angeborener (Schwartz) 608.
— -Epiphysenlösung, traumatische (Scarlini) 364.
— -Epiphysitis, gummöse, bei Syphilis congenita (Trendtel) 294.
Tiefendosis-Verteilung und Röntgenapparat, Beziehung (Nasledow u. Kaćura) 644.
Tiere, feuchthäutige, Lichtsensibilität (Merker u. Bräunig) 285.
— und Pflanzen-Tumoren, Analogie (Vasiliu) 1.
Tierheilkunde s. Veterinärmedizin.
Tierischer Organismus, Wirkung röntgenbestrahlter Nahrung auf (Deputović u. Screberjannyi) 79.
Tintenschrift, junge, Nachweis durch Quarzlicht (van Ledden Hulsebosch) 270.
Tod durch elektrischen Strom, Ursache (Simonin) 213; (Asada u. Fujita) 214, 786.
—, wirklicher, Röntgendiagnose (Palmieri) 814.
Tonsillen-Sarkom, Radiumbehandlung (Bewen) 523.
— -Tumoren, Radiumbehandlung (Vorhes) 267.
Topographie des Aneurysma der Aorta ascendens (Presser) 548.
— des Schädelsinus mittels Füllmethode (Proetz u. Ernst) 23.

Digitized by Google

Topographie des Ureters bei Tumoren der weiblichen Geschlechtsorgane (Pavoli) 697.
Toricerin, radioaktives, Elektrolyse des, bei Uterus- und Adnexerkrankungen (Iribarne u. Sardi) 713.
Trachea, Fremdkörper (Ferretti) 369.
—, Röntgenuntersuchung (Sgalitzer) 551.
— -Verziehung infolge künstlichem Pneumothorax (Rist u. Hirschberg) 171.
Tracheobronchiale, Peri-, syphilitische Adenopathie bei Kindern (Tropea-Mandalari) 466.
Trachom, Heliotherapie (Carmi) 590.
—, Röntgenbehandlung (Bychovskij) 54.
Trachompannus, Röntgenbehandlung (Horváth) 575.
Tränensack-Eiterung, Röntgenbehandlung (Horváth) 575.
Tränenwege-Röntgenuntersuchung (Coppez u. Meyers) 563; (Larsen u. Jörgensen) 760.
Traktionspulsionsdivertikel des Oesophagus (Mühlmann) 102.
Transformatoren für Röntgenstrahlenerzeugung, Prüfung und Normierung (Connolly) 357.
Traubenwein, Fluorescenzerscheinung im Woodlicht (Litterscheid) 653.
Traubenzucker-Injektion und Röntgenbehandlung kombiniert bei Lippencarcinom (Schoenhof) 50.
— -Injektion und Strahlenbehandlung, kombiniert (Mühlmann) 644, 830.
— -Röntgenbehandlung maligner Tumoren (Wetterer) 47; (Hirsch) 127; (Widmann u. Pfahler) 127.
Trauma, multiple Myelome nach (Wegelin) 162.
— und Röntgenspätulcera (Barnewitz) 650.
Traumatische Pleurocele spuria (Mainoldi) 34.
— Tibiaepiphysenlösung (Scarlini) 364.
— umschriebene Meningitis serosa, Röntgenaufnahme (Eeg-Olofsson) 490.
— Zwerchfellruptur (Shackleton) 34.
Trichophytie-Haare, Fluorescenzerscheinungen im Woodlicht (Roxburgh) 652.
Trigeminusneuralgie, Röntgenbehandlung (Walter) 263.
Tripper s. Gonorrhöe.
Triquetrum-Fraktur, Mechanik (Latten) 488.
Trochanter major, Tuberkulose (Kofman) 210; (Boss) 454.
Trockenmilch, bestrahlte, antirachitische Eigenschaften (Supplee u. Dow) 740.
—, bestrahlte, zur Ernährung bei Frühgeburten (Bernheim-Karrer) 79.
Tropenkrankheiten [Handbuch der Urologie] (v. Lichtenberg, Voelcker u. Wildbolz) 107.
Trypsin, Inaktivierung bei Bestrahlung mit harten und weichen Röntgenstrahlen, verglichen mit ionisierender Wirkung der Strahlen (Rothstein) 600.
Tuben, Röntgenuntersuchung s. Salpingographie.
Tubenabschnitt, interstitieller, bei Feten und Kindern, Röntgenbild (Hoehne) 755.
Tubenschwangerschaft, Uterographie (Viallet u. Jahier) 321.
Tubensphincter, Anatomie (Rømcke) 235.
Tuber calcanei, ossifizierende Periostitis (Braizew) 29.
Tuberkelbacillen, Ultraviolettlichtwirkung auf (de Nobele u. de Petter) 536.
Tuberkulin, belichtetes, klinische Anwendung (Hausmann, Neumann u. Schuberth) 231.
— -Empfindlichkeit der Haut, Einfluß der Sonnenbestrahlung auf (Talon-Chauveau, Valtis u. Palm) 288.
—, Ultraviolettlichtwirkung auf (de Nobele u. de Petter) 536.
Tuberkulöse Chorioiditis, Röntgenbehandlung (Braun u. Herrnheiser) 453.
— Conjunctivitis, Röntgenbehandlung (Horváth) 575.
— Drüsen, Pylorusstenose durch (Palmén) 689; (Wallenius) 689.
—, epi-, transsudative Lungeninfiltration (Caussade u. Tardieu) 684.
— Halslymphdrüsen, Röntgenbehandlung (Hanford) 454.
— Halslymphome, Strahlenbehandlung (Markus) 454.
— infraclaviculäre Infiltrate (Aßmann) 495, 623.
— Kavernen (Schmincke) 97; (Giraud) 371.
— Kavernen, Ableitungsbronchus (Raabe) 439; (Wolf) 439, 495.
— Peritonitis, Heliotherapie (Brody) 208.
— Peritonitis, Ultraviolettlicht bei (Nobécourt u. Dragolioub) 206.
— Pneumonie und Bronchopneumonie, Röntgensymptom (Jaquerod u. Ellman) 552.
— Prozesse, Übergreifen von Lunge auf Thoraxwand (Simon) 98.
— Spondylitis (Hadda) 161.
— Spondylitis der obersten Halswirbel [Morbus suboccipitalis] (Santero) 29.
— Spondylitis und Kümmellsche Krankheit in Unfallbegutachtung (Heiligtag) 810.
Tuberkulom, Dünndarmstenose durch (Ratti) 501.
Tuberkulose, Abdominal-, Pneumoperitoneum bei (Rupprecht) 107.
—, Adnex-, und Peritoneal-, Höhensonne bei (Martinico) 206.
—, Adnex- und Peritoneal-, Röntgenbehandlung (Keller) 130.
—, Adnex-, Röntgenbehandlung (Baer) 455.
—, Bronchialdrüsen-, der Kinder, Röntgenbild (Wahncau) 818.
— und Carcinom, gleichzeitig, im Magendarmkanal (Harbitz) 663.
—, chirurgische, Heliotherapie (Deutsch) 454; (Rollier) 592.
—, chirurgische, Lichtbehandlung (Gauvain) 206.
—, chirurgische, verkalkte Primärkomplexe bei (van Dorp u. Andreae) 170.
—, Cöcal-, Magenschmerzen infolge (Shuman) 497.
—, Darm-, Röntgendiagnose (Hammer) 633.
—, Drüsen-, Radiumbehandlung (Robinson) 64, 201.
—, Gaumen-, Röntgentiefenbehandlung (Kato) 570.
— der weiblichen Geschlechtsorgane, Strahlenbehandlung (Zweifel) 569.
— bei Granitarbeitern (McFarland) 171.
—, Halslymphdrüsen-, Radiumbehandlung (Robinson) 64, 201.

Digitized by Google

Tuberkulose [Handbuch der Urologie] (v. Lichtenberg, Voelcker u. Wildbolz) 107.
— der Harn- und Geschlechtsorgane, Cystographie (Blaustein) 118.
—, Haut-, Lichtbehandlung (Bremener) 589.
—, Haut-, Ultraviolettlichtwirkung auf erythropoetische Funktion des Knochenmarks bei (Ljudvinovskij) 803.
—, Heliotherapie (Watson) 336.
—, Hilus-, beim Kinde, Röntgendiagnose (Detré) 304.
—, Hilus-, und Pulmonalzirkulation-Veränderung, röntgenologische Differentialdiagnose (Baum u. Mebel) 621.
—, intrathorakale, Röntgenbehandlung und -diagnose (Melville, Lynham, Young, Guy, Hayes, Crocket, Berry, Fothergill, Dickinson, Trail u. Watson) 169.
—, Knochen- und Gelenk-, im Kindesalter, Differentialdiagnose (Simon) 612.
—, Knochen-, Gelenke- und Lungen-, Fehldiagnosen bei (Maendl u. Waltuch) 826.
—, Knochen-, Röntgenbild (Lawrence) 674.
—, Knochen-, Sonnen-Freiluftbehandlung nach Bier (Bethe) 720.
—, Larynx-, Lichtbäder bei (Plum) 846.
—, Larynx-, Lichtbehandlung (Strandberg) 397.
—, Larynx-, Röntgendosierung bei (Glogauer) 129, 130.
—, Larynx-, Schluckschmerzen bei, endolaryngeale Bestrahlung (Eisolt) 718.
—, Lichtbehandlung (Mayer) 395.
— -Lichtbehandlung, Serumeiweißgehalt bei (Schneider) 396, 474.
—, Lungen- s. Lungentuberkulose.
— und Lymphogranulomatose (Silvestrini) 276.
—, Meerschweinchen-, Röntgenwirkung auf (Ford) 671.
— des Mittelohrs, Heliotherapie (Chapman) 336.
— des Mundes, Behandlung mit künstlicher Höhensonne (Wessely) 396, 718.
—, Nieren-, Heliotherapie bei (Armand-Delille u. Rouèche) 208.
—, Nieren-, Pyelographie (Perlmann) 317, 696; (Kearns) 696.
—, Ohr-, Röntgendiagnose und -behandlung (Boschan) 641.
—, Ohr-, Sonnenlicht, Ultraviolettlicht und Radium bei (Retrouvey) 272.
—, Otitis media bei, Ultraviolettlichtbestrahlung (Lussmann u. Bendore) 717.
—, Peritoneum-, und Ovarialsarkom (Atzerodt) 67.
—, Peritoneum-, Röntgen-, Quarzlicht- und Sonnenbehandlung (Zweifel) 569.
—, primäre, exacerbierende, und Frühinfiltrat (Dietl) 339.
—, Schleimhaut-, künstliche Höhensonne bei (Wessely) 396, 718.
—, Serumcalciumspiegel bei, Wirkung der Heliotherapie auf (Piontkovskij u. Ljubimov) 336.
— und Staublunge (Ickert) 821.
— des Trochanter major (Kofman) 211; (Boss) 454.
—, vorgetäuscht durch Aortenaneurysma (Génévrier u. Descomps) 368.
Tuberkulose, vorgetäuscht durch nichttuberkulöse Lungenerkrankung (Winner) 339.
—, Zungen-, künstliches Sonnenlicht bei (Wessely) 206.
Tuberkuloseformen der 2. Allergieperiode und Lungentuberkulose (Krause) 623.
Türkensattel s. Sella turcica.
Tumorbrei, bestrahlter, zur Vorbehandlung von Tieren, Implantation von Adenocarcinom nach (Segale) 473.
Tumoren, Adnex-, Röntgenbehandlung (Molnár) 649.
—, Bauch-, Differentialdiagnose (Brakemann) 541.
— -Behandlung, Indikationen (Kienböck) 186, 566.
—, Bronchial-, primäre gestielte (Heine) 723.
—, endo- und parasellare, Einfluß auf Sella turcica (Balli) 812.
— bei Epileptiker, Röntgenbild (Egas) 120.
—, Gehirn-, arterielle Encephalographie bei (Moniz) 759.
—, Gehirn-, chirurgische und Röntgenbehandlung (Olivecrona) 120.
—, Gehirn-, Differentialdiagnose (Locke) 560.
—, Gehirn-, Röntgenbehandlung (Attilj) 47; (Baruk) 765.
—, Gehirn-, Röntgenbild (Battain) 119.
—, Gehirn-, Strahlenbehandlung (Pancoast) 128; (Hyslop u. Lenz) 568.
— der weiblichen Geschlechtsorgane, Uretertopographie bei (Paroli) 697.
— -Gewebe, Röntgenwirkung auf Entwicklung und Biologie der Kulturen von (Roffo) 70.
—, gynäkologische, Strahlenbehandlung (v. Mikulicz-Radecki) 330, 515.
—, Harnblasen-, Behandlungsmethoden (Scott u. McKay) 711.
—, Harnblasen-, Strahlenbehandlung (Williams u. Currin) 143.
—, Hoden-, Röntgenbehandlung (Piot) 256; (Zeitlin) 647.
—, Hoden- und Scrotum-, Behandlung (Wesson) 331.
—, Hypophysen-, Entwicklung gegen Sella turcica (Schédrovitsky) 322.
—, Hypophysen-, kongenitaler (Kerley) 366.
—, Hypophysen-, Schatten des Sinus sphenoidalis bei (Erdélyi) 812.
— -Immunität, Untersuchungen (Flörcken) 723.
— nach Injektion unlöslicher Salze, Röntgenbehandlung (Belot) 576.
—, intrathorakale, Röntgenbehandlung (Chandler u. Potter) 831.
—, intrathorakale, Röntgenuntersuchung (Lynham) 174; (Price) 174; (Melville) 301, 306, 440.
—, Kiefer-, bösartige, Klinik und Statistik (Risak) 277.
—, Knochen-, Differentialdiagnose (Meyerding) 298.
—, Knochen-, Histologie (Frankenberger) 340.
—, Knochen-, Röntgendiagnose der (Jenkinson) 677.
—, Knochen-, thyreoide und parathyreoide (Alessandri) 243.

Digitized by Google

Tumoren, Leber-, in verkalkter Kapsel (Fellows, Stillman u. Howard) 502.
— der oberen Luftwege (Jessen) 831.
— der oberen Luftwege, Radiumbehandlung (Robinson) 267.
— der oberen Luft- und Speisewege, Behandlung (Lelgaard) 1.
—, Lungen-, durch gewerbliche Schädigung (Nussbaum u. Benedek) 790.
—, Magen-, gutartige (Gutiérrez) 105; (Moore) 175.
— der großen Magenkurvatur, Röntgenbehandlung (Guinet) 515.
—, maligne, lokale Eosinophilie bei (Battaglia) 665.
—, maligne, intravenöse Zuckerinjektion während Strahlenbehandlung (Pfahler u. Widmann) 764.
—, maligne, Radiumemanationsbehandlung (Nemenov u. Grossman) 458.
—, maligne, Sterblichkeit in Italien an (Fichera) 67.
—, maligne, Strahlenbehandlung, Gefäßpermeabilität bei (Peter) 764.
—, maligne, Traubenzucker-Röntgenbehandlung bei (Wetterer) 47; (Widmann u. Pfahler) 127; (Hirsch) 127.
—, maligne, Vorbestrahlung und Operabilität, Beziehung (Walthard) 190.
— -Metastasen oder chronische Osteomyelitis (Feci) 242.
—, Mund-, radiosensibler Typ: Übergangszellencarcinom der Haut (Quick u. Cutler) 251.
— der Mundhöhle, Radiumbehandlung (Berven) 389.
—, myeloplastischer, am Ellenbogengelenk, Röntgenbehandlung (Taparelli) 516.
—, Nieren- und Nierenbecken-, Pyelographie und Pyeloskopie (Motz) 113, 696.
—, Nieren-, Pyelographie (Hjort) 696; (Jacobs) 696.
—, Oberkiefer-, maligne, Diagnose, Behandlung, Prognose (Holmgren) 299.
—, Ovarial-, mit Uterusmyomen verwechselt, Röntgenbehandlung (Brocq) 261.
—, Pflanzen- und Tier-, Analogie (Vasiliu) 1.
—, Pharynx-, Röntgenuntersuchung (Sgalitzer) 626.
—, pleuropulmonale röntgenempfindliche, unter dem Bilde eines Pleuraergusses (Ameuille u. Tacquet) 330.
—, polypoide, Magendarmkanalblutung infolge (Marcus) 689.
—, pulmomediastinaler (Kindberg Grandelaude u. Cattan) 687.
—, Rhino-pharynx-, Radiumbehandlung (Moscariello) 583.
—, Röntgen-Radiumbehandlung, Gefäßdurchlässigkeit bei (Peter) 602.
—, Röntgendiagnose und -behandlung (Carando) 644.
—, Röntgentiefenbehandlung (Hayes) 329.
—, Rückenmark-, Myelographie (van Bogaert) 324; (Dubois-Trépagne) 324; (Sicard, Haguenau u. Wallich) 324.
Tumoren, Rückenmark-, Operation und Röntgenbehandlung (Peiper) 516; (Schloffer) 568.
—, sarkomähnliche, im Magen (Djørup u. Okkels) 663.
— der Schädelbasis vom Nasenrachenraum ausgehend (Coppez u. Martin) 188.
— der hinteren Schädelgrube, Zerstörung des Türkensattels bei (Vincent) 678.
—, Stirnlappen-, Röntgenbild (Moniz) 322.
— -Strahlenbehandlung, Gefäßpermeabilität bei (Peter) 475.
—, Teer-, beim Kaninchen, Spontanheilung (Leroux) 1.
—, Thymus-, maligne (Jugenburg) 765.
—, Thyreoidea-, Behandlung (Bowing) 142.
—, Thyreoidea-, Knochenmetastasen bei, Radiumbehandlung (Ginsburg) 299.
—, Thyreoidea-, Strahlenbehandlung (Portmann) 514.
—, Tonsillen-, Radiumbehandlung (Vorhees) 267.
—, Unterkiefer-, und Syphilis (Richard) 243.
—, Uterus-, Chirurgie und Strahlenbehandlung (Miller) 457.
— -Wachstum in mit Röntgenstrahlen und Radium behandelten Geweben (Russ u. Scott) 12.
—, Wirkung der Röntgentiefenbehandlung auf Blutdruck bei (Wigoder) 475.
Tumorzellen, Fixation der radiumkolloidalen Substanzen durch (Kotzareff u. Weyl) 802.
— der Ratte, Wirkung von Radonseeds auf (Russ u. Scott) 284.
Typhöse Knocheninfektion (Elliott) 293.
— Ostitis (Garr) 546.
Typhus, symmetrische Verknöcherung in der Gegend der Hüfte nach (Cottenot) 87.
Tyrosinase, Röntgenwirkung auf (Hance) 413.

Übergangszellencarcinom der Haut: radiosensibler Typ der Mundtumoren (Quick u. Cutler) 251.
Überlebenskurve einzelner Zellen unter Bestrahlung (Mottram) 282.
Ulceration, Harnblasen-, nach Radiumbehandlung des Uterus (Dean jr.) 586.
Ulcus, chronisches, und Carcinoma ventriculi (McCarty) 35.
—, Dehnungs-, der Magenwand und Magenvolvulus (Läwen) 753.
— duodeni und ventriculi, Cholecystographie (Orator) 556.
— duodeni und ventriculi-Durchbruch nach Riedermahlzeit (Pizzoglio) 628.
— duodeni und ventriculi, Röntgenbehandlung (Lenk) 838.
— jejuni, postoperatives, Röntgensymptomatologie (Abbati) 36.
— -Nische, Röntgenuntersuchung (Durand) 445.
— -Perforation nach Röntgenuntersuchung (Panek) 499.
— pylori, Diagnose (Novotný) 311.
—, Röntgen- (Buschke) 197.
—, Röntgen-, Diathermie bei (Bordier) 520.
—, Spät-, Röntgen-, und Trauma (Barnewitz) 650.
—, Ultraviolettlicht bei (Krohn) 272.
—, variköses, und Varicen (Deutsch) 396.
— ventriculi, benignes, Röntgenbild (Moore) 447.

Digitized by Google

Ulcus ventriculi unter dem Bilde eines Divertikels (Freedman) 105.
— ventriculi und duodeni, Cholecystographie (Orator) 556.
— ventriculi und duodeni-Durchbruch nach Riedermahlzeit (Pizzoglio) 628.
— ventriculi und duodeni, Röntgenbehandlung (Lenk) 838.
— ventriculi, dynamische Röntgenzeichen (Fränkel) 628.
— ventriculi, Heilung, Röntgenuntersuchung (Nicholas u. Moncrieff) 446.
— ventriculi, klinische und Röntgendiagnose (Porta) 310; (Pescatori) 311.
— ventriculi der großen Kurvatur (David) 498; (Šimon) 628.
— ventriculi, Strahlenbehandlung (Kolta u. Dömel) 387.
— ventriculi, wechselnde Röntgenbefunde bei (Means) 374.
Ulna- und Radius-Veränderungen bei Syphilis congenita (Maccone) 161.
Ultrarot-Absorptionsspektren in Blut und Gelatine (Risler u. Foveau de Courmelles) 288.
Ultrasonne, Landekersche, vaginale Heliotherapie mit (Stieböck) 847.
— in Gynäkologie (Neufeld) 847.
Ultratubin, klinische Anwendung (Hausmann, Neumann u. Schuberth) 231.
Ultraviolett bestrahlte Cholesterinlösungen, Dielektrizitätskonstante von, und antirachitische Wirksamkeit, Beziehung (Ellinger) 289.
Ultraviolette geradlinige Schwingung, Analyse (Bruhat u. Pauthenier) 9.
Ultraviolettbrenner von großer Stärke (Risler u. Foveau de Courmelles) 528.
Ultraviolettlampe, Normierung 716.
—, Wahl der, in Allgemeinpraxis (Russell) 203.
Ultraviolettlicht s. a. Höhensonne, künstliche, und Quarzlicht.
— absorbierende Gläser (Kögel) 147.
— -Absorption durch Blut, Plasma und Lipoide (Suhrmann u. Kollath) 153.
— -Absorption von Cornea und Linse (Hoffmann) 420.
— -Absorption von Krystallen (Hilsch) 223.
— -Absorption durch Liquor, spektroskopische Untersuchungen (Damianovich u. Pirosky) 15.
—, Absorption von Zuckerlösung bei, und Konstitution des Zuckers (Niederhoff) 351.
—, Absorptionsspektrum des Corodenin in (Niederhoff) 533.
—, Absorptionsspektrum physiologischer Flüssigkeiten in (Reinhard) 352.
—, Abtötung eines intrabulbären Cysticercus mit (Addario la Ferla) 590.
—, Aktivierung von Cholesterinfraktionen durch (Hess u. Anderson) 737.
— bei Asthma (Saidman) 397, 588.
— bei asthmakranken Kindern (Duprez u. Fonteyne) 206.
— bei Augenkrankheiten (Spiro) 206.
— -Behandlung in Allgemeinpraxis (Howell) 587.
Ultraviolettlicht-Behandlung, Nutzen und Grenzen (Dore, Oddy, Eidinow, Gauvain, Sequeira, Gamgee, Roxburgh u. Cargill) 717.
— -Behandlung in Theorie und Praxis (Baly) 719.
— -Bestrahlung von Cholesterin, Isolierung der antirachitischen Fraktion aus (Nitzescu, Popoviciu u. Denes-Gatz) 81.
— -Bestrahlung von Eigelb für Rachitis (Rohr u. Schultz) 740.
— -Bestrahlung, Einfluß sensibler Nerven auf Hauterythem nach (Rothe) 734.
— -Bestrahlung der Haut, Einfluß auf sensible Nerven (Achelis u. Rothe) 734.
— -Bestrahlung von Kühen und Rachitisprophylaxe der Milch (Pirquet, Bruck u. Wagner) 80.
— -Bestrahlung von Milch, antirachitische Wirkung nach (Gillern u. Hussa) 739.
— -Bestrahlung von Milch, Verbesserung durch (Bach) 80.
— -Bestrahlung von Milchfett bei Rattenrachitis (Schultz u. Maurmann) 80.
— -Bestrahlung, monochromatische und regionäre, antirachitische Wirkung (Hess u. Weinstock) 18.
— -Bestrahlung glatter Muskulatur und Calcium, Beziehung (Vacek) 353.
— -Bestrahlung von Öl und Knochenregeneration (Allodi) 354.
— -Bestrahlung von Öl, Photoaktivität nach (Avellar de Loureiro) 351; (Csabay u. Bayer) 735.
— -Bestrahlung mehrerer Personen (Duhem) 587.
— -Bestrahlung, Polarisationsmessung an der Haut nach (Keller) 604.
— -Bestrahlung von Seralbumin und Hitzegerinnung, Beziehung (Spiegel-Adolf) 290.
— -Bestrahlung von fettgebundenem Sterin zur Geflügelzucht und Rachitisheilung (Schultz) 230.
— -Bestrahlung stillender Mütter (Chisholm u. McKillop) 589.
—, biologische Wirkung (Rancken) 604.
— bei Chorea minor (Ratigan) 272.
— in Dermatologie (Done) 204.
— -Dispersion durch flüssige organische Substanzen (Voellmy) 147.
—, Dosierung (Blumenthal u. Böhmer) 654.
— -durchlässiges Glas, Glühlampe mit (Dannmeyer) 204.
— -Durchlässigkeit und Fluorescenzspektrum von Öl nach Bestrahlung (Becker u. Brückersteinkuhl) 351.
— -Durchlässigkeit ungefärbter Gläser (Takagi) 214.
— bei Encephalitis lethargica mit Parkinsonismus (Fawcitt) 590.
— und endokrine Drüsen (Zalewsky u. Trifonoff) 656.
— als Erkennungsmittel (Gerngroß) 652.
— bei chronischem rezidivierenden Erysipel (Böhmer) 656.
—, Fensterglaspermeabilität für, Einfluß von Verstaubung und Verschmutzung auf (Hausmann u. Krumpel) 796.

Digitized by Google

Ultraviolettlicht bei Furunkulose des Kindes (Blatt) 589.
— in Gynäkologie (Palisse) 590.
— bei nächtlichen Harninkontinenzen (Pueyrredon) 848.
— bei Herpes (Weinbren) 589.
— und Hühnerembryonen (Hinrichs) 418.
—, industrielle Anwendung (Trillat) 465.
— und Jodkalium-Ionisation bei Sklerodermie (Louste, Juster u. David) 589.
—, Ionisierungswirkung in Cäsiumdampf (Little) 146.
— und Kalk bei normalen und pathologischen Zuständen (Kinne) 844.
— und Kohlenbogen (Griffith, Taylor u. Jack) 146.
— bei verschiedenen Krankheiten, Indikationen und Kontraindikationen (Fanton) 844.
—, Luminescenz-Erscheinung des Milchschmutzes in (Litterscheid) 271.
— bei Magen-Darmkanalstörungen (Forsyth) 588.
— -Messung, Methodik (Feinberg) 715.
— und Mitogenese 231.
—, mittleres, Messung mit photoelektrischer Zelle (Mallet u. Cliquet) 653.
—, monochromatisches, und abgegrenzte Ultraviolettlichtbezirke, antirachitische Wirkung (Hess u. Anderson jun.) 738.
— bei Mundhöhlenerkrankung (Lake) 588.
— bei Nervenschmerzen nach Herpes zoster (Louste u. Juster) 206, 848.
— bei Neuralgie nach Herpes zoster (Louste u. Juster) 206, 848.
—, Nomenklatur der Strahlen (Goodman) 669.
— bei Ohrtuberkulose (Retrouvey) 272.
—, Olivenöl-Permeabilität für (Rousseau) 14.
— bei Otitis media Tuberkulöser (Lussmann u. Bendove) 717.
—, Ozonerzeugung in Luft durch (Dadlez) 528.
— bei Parapsoriasis (Michael) 398.
—, Pflanzensubstanz, leuchtend im (Petri) 74.
— und polarisiertes Licht, Wirkung auf Mercurochrom (Macht u. Hill) 78.
—, Porphyrine-Absorption im (Hausmann u. Krumpel) 351.
— bei Psoriasis (Bizard u. Marceron) 848.
—, Quellen und Eigenschaften (Coblentz) 471.
— und reticuloendotheliales System (Cazzamali) 350.
— und Röntgenbehandlung bei adenoiden Wucherungen (Denmann) 774.
—, sensibilisierende Wirkung des Hämotoporphyrins im (Hausmann u. Sonne) 17.
— der Sonne (Pettit) 592.
— der Sonne, biologisch aktives, Messung (Hill) 716.
— des Sonnen- und Lampenlichts, Durchgang durch Fensterglas (Bundesen, Lemon, Falk u. Coade) 147.
— der Sonnenstrahlung und Himmelsstrahlung (Hill) 719.
—, starkes, Demonstration (Plotnikow) 9.
— bei Sternum-Osteitis (Louste u. Juster) 591.
— -Strahlung auf Island (Dannmeyer) 667.
—, Thyreoidea- und Parathyreoidea-Substanzen, Wirkung auf künstliches Plasma (Vines) 477.
Ultraviolettlicht bei tuberkulöser Peritonitis (Nobécourt u. Dragolioub) 206.
— bei Ulcus (Krohn) 272.
— in Veterinärmedizin (Perry) 400.
— bei Zahnabscessen und Alveolarpyorrhöe (Folstein) 207.
Ultraviolettlichtwirkung (Kinne) 421.
— auf Alkalireserve des Blutes bei Kindern (Leenhardt u. Chaptal) 352.
— auf Bactericide der Schaben (Neukomm) 75.
—, biologische, auf Bienen (Stitz u. Beyer) 732.
— auf Blut-Alkalireserve beim Säugling und Kind (Leenhardt u. Chaptal) 286.
— auf Blutkörperchen von Kaninchen (Hardy) 733.
— auf Calcium- und Phosphorstoffwechsel bei Erkrankung (Firth u. Russell) 418.
— auf erythropoetische Funktion des Knochenmarks bei Hauttuberkulose (Ljudvinovskij) 803.
— auf Grundumsatz beim Kinde (Fries) 421.
— auf Hautreaktion gegen Pockenvirus (Woringer u. Brussek) 803.
— auf Hemeralopie und Keratomalacie (Fuchs) 399.
— auf Kohlehydratlösung (Abelous, Aloy u. Valdiguié) 287.
— auf Lösungen (Bush, Jakson u. Bell) 673.
— auf Menotoxin und Toxin der perniciösen Anämie (Macht) 76.
—, Messung (Koeppe) 736.
— auf Milch (Schultz) 354.
— auf Öl (Koeppe) 736.
— auf Pflanzen (Delf) 229.
— auf die Pocken-Eruption (Bénard, Camus, Carnot u. Teissier) 205.
— bei rachitischem Negerkind (Levinsohn) 844.
— auf Serumkolloide (Göbel) 803.
— auf Temperaturempfindlichkeit der Haut (Inberg u. Rosendahl) 537.
— auf Tuberkelbacillen und Tuberkulin (de Nobele u. de Petter) 536.
— auf Vitamin C-Gehalt der Milch (Hottinger) 230.
— auf Wachstum von Hühnern (Walther, Walther u. Sommer) 673.
— auf Wachstum von Ratten (Leigh-Clare) 605.
— auf Wachstum von Tieren (Suzuki u. Hatano) 733.
— auf Widerstandsfähigkeit gegen Infektion (Hilt u. Clark) 76.
Ultraviolettspektrum, biologischer Effekt im (Peemöller u. Dannmeyer) 15.
— des Blutes, quantitative Messung im (Suhrmann u. Kollath) 153.
—, Dispersionsmessung an organischen Substanzen im (Feussner) 599.
—, Sichtbarkeit (Saidman u. Dufestel) 9.
Unfall, elektrischer (Fog) 402; (v. Holstein-Rathlou) 402; (Harrison) 467; (Küttner) 468; (Palmén) 666.
—, elektrischer, in Industrie (Naville u. de Morsier) 214.
— und Schädigung in Röntgenbetrieben (Lossen) 425.
Unfallheilkunde, Lehrbuch (Jottkowitz) 786.

Digitized by Google

Universalröntgenuntersuchungsgerät (Bourgeois) 805.
Universaltisch für bronchoskopische Entfernung von Fremdkörpern und Fraktureinrenkung unter Durchleuchtungskontrolle (Pendergrass) 233.
Unterkiefer, Ankylosis (König) 812.
— -Röntgenbild, Speichelstein im (Grauer) 545.
— -Tumor und Spontanfraktur bei Syphilis (Richard) 243.
Unterleib-Affektionen, schmerzhafte, Behandlung mit Rotlicht (Antoine u. Gressard) 846.
Unterlippe-Lymphangiom, Radiumbehandlung (Dieulafé) 389.
Unterricht, Fortbildung und Spezialisierung in Röntgenkunde (Nemenov) 154.
— in medizinischer Radiologie an italienischen Universitäten (Balli, Busi, Maragiano, Perussia, Igobbo u. Bertolotti) 423.
Untersuchungstechnik von Lunge und Mediastinum (Haenisch) 95.
Uransalz, Sonnenlichtwirkung auf Kohlehydratlösung in Gegenwart von (Abelous, Aloy u. Valdiguié) 287.
Ureter-Carcinom, primäres, Röntgendiagnose (Scheele) 560.
— -Dilatation bei der Frau (Carson) 339.
— -Divertikel (Gottlieb) 383.
— duplex (Levy-Dorn) 380.
— fissus (Levy-Dorn) 380.
— oder Harnblasenstein, vorgetäuscht durch Ovarium-Kalkkonkremente (Papin) 698.
— -Katheter, schattengebender, Röntgenaufnahme mit (Millul) 117.
—; Megalo-, und Doppelniere (White) 110.
— und Nierenbecken, Verdoppelung (Kalris) 695.
— -Steine, Nachweis nach Ziegler (Perlmann) 117.
— -Steine und Nierensteine, röntgenologische Irrtümer (Gottstein) 317.
— -Sympathektomie, Hydronephrose durch (Blatt) 484.
— -Topographie bei Tumoren der weiblichen Geschlechtsorgane (Paroli) 697.
— -Verdoppelung ohne Überkreuzung (Boeckel u. Frank) 695.
Ureteropyelogramm (Casper) 381.
Ureteropyelographie (Braasch u. Hager) 116; (O'Conor u. Remmert) 693.
Urethra-Divertikel (Nicholson) 698.
— -Füllung, Technik und Wert (Levy-Dorn) 380.
—, männliche, Röntgenologie (Miyata u. Kajikawa) 383.
Urogenitalorgane, Sarkome (Gottstein) 189.
Urologie, Handbuch (v. Lichtenberg, Voelcker u. Wildbolz) 107.
— und Röntgenologie, Beziehung (Nichols) 108.
—, Röntgentisch für (Spurr) 361.
Urologische Diagnostik und Therapie (Boeminghaus) 557.
— Erkrankungen, Pyelographie bei (Garry u. Druckmann) 113.
Urologischer Tisch und Buckytisch kombiniert (Lysholm) 158.
Uroporphyrin, Lichtwirkung auf (Squires) 153.
Ursprungsreiz im Herzen, Bestrahlungsschwelle (Zwaardemaker) 14.
Uterographie s. Metrographie.
Uterus s. a. Collum.
— -Erkrankung, Elektrolyse des radioaktiven Fango und Toricarins bei (Iribarne u. Sardi) 713.
— -Erkrankung, gutartige, Radiumemanationsbehandlung (Muir) 713.
— -Fibromyom, Röntgenbehandlung (Gilbert) 457.
—, gravider, Bestrahlung des, Schwangerschaftsunterbrechung nach (Sachs) 651.
—, Kaninchen- und Katzen-, Physiologie und Pharmakologie (Teschendorf) 484.
— Kontractilität, abnorme, nach Lipiodolinjektion (van der Elst) 754.
— -Radiumbehandlung, Harnblasenulceration nach (Dean jr.) 586.
— -Röntgenbestrahlung während Schwangerschaft (Merletti) 456.
—, Röntgendiagnostik fetaler Mißbildungen in (Schössler) 184.
—, Röntgenuntersuchung s. Metrographie.
— -Tumoren, Chirurgie und Strahlenbehandlung (Miller) 457.
— -Zylinderzellenepitheliom, Radiumbehandlung (Cahen u. Delporte) 136.
Uterusblutung s. a. Metrorrhagie.
Uteruscarcinom (Pavlovsky u. Widakovich) 710.
—, Aceton- und Radiumbehandlung (Gellhorn) 710.
—, Behandlung (Fraenkel) 48; (Acconci) 834.
—, bestrahltes, Harnblasenveränderung bei (Heimann) 189.
—, bestrahltes, Prognose aus mikroskopischer Untersuchung (Lahm) 254.
—, histologisch kontrollierte Heilung (Dyroff) 646.
— und Infektion, Radiumbehandlung (DenHoed) 583.
—, intraperitoneale Bestrahlung (Daels u. de Backer) 137.
—, mit Radium bestrahltes, Schwangerschaft nach und bei (Karg) 587.
—, Radiumbehandlung (Pardo Correa u. González) 774.
—, Radiumbehandlung, Einfluß auf Leukocyten (Patti) 229.
—, Radiumbehandlung, Gefahren (Devèze) 138.
—, Röntgentiefen- und Radiumbehandlung, Vergleich (Gál) 385.
— und Schwangerschaft, Radiumbehandlung bei (Ducuing) 268.
—, Strahlenbehandlung (Döderlein) 832.
—, Strahlenbehandlung oder Operation bei (Heyman) 710.
—, Ursache (Burrows) 405.
Uterusmyom, Behandlung (Traugott) 192; (Burger) 766; (Hartmann) 767.
— und Uteruscarcinom, Behandlung (Mangiagalli) 135.
— und hämorrhagische Metropathie, Strahlenbehandlung (Gauß) 647, 768.
—, Röntgenbehandlung, Extrauterinschwangerschaft (Neuwirth) 651.

Digitized by Google

Uterusmyom, Röntgentiefenbehandlung (Wiegels) 767.
—, Strahlenbehandlung (Werner) 835.
—, Strahlenbehandlung, Bedeutung der Fehldiagnose (Werner) 193.
Uviometer, Seleno- (Rio) 654.

Vagina-Harnblasen-Fistel und Portiocarcinom-Rezidiv, Strahlenbehandlung (Schugt) 646.
—, Zylinderzellencarcinom, Radiumbehandlung (Patti) 268.
Vaginale Heliotherapie nach Landeker-Steinberg (Stieböck) 847.
Vaginales Rezidiv nach 22 Jahren (Delagenière) 213.
Vagotomie, Megagaster durch (Lauwers) 543.
Vakuumspektrograph, Messung langwelliger Röntgenstrahlen mit (Shearer) 531.
Valonia macrophysa, Eindringen von 2,-6,-dibromophenol-indophenol in, Einfluß von Licht verschiedener Wellenlänge bei (Brooks) 224.
Varicen und variköse Geschwüre (Deutsch) 396.
Vegetatives Nervensystem s. Nervensystem, vegetatives.
Vena acygos im Lungenspitzenbild (Velde) 302.
Venöser Kreislauf, Fremdkörper in (Warthen jr.) 787.
Ventrikel-Encephalographie bei Kindern (Eckstein) 561.
Ventrikulographie und Encephalographie (Heidrich) 122.
Verbrennung, elektrische, und elektrischer Shock (Gaby) 725.
—, Röntgen-, Harnblasen-Bauchdeckenfistel mit Os pubis-Nekrose infolge (Ottow) 650.
—, Röntgen-, bei Magenuntersuchung durch Serienaufnahmen (Späth) 82.
Verdauung, Mechanik, Röntgenuntersuchung am herbivoren und omnivoren Nager (Krzywanek) 83, 84, 481.
Verdoppelung von Nierenbecken und Ureter (Kaĭris) 695.
—, Ureter-, ohne Überkreuzung (Boeckel u. Frank) 695.
Verengerung s. Stenose.
Vererbung, Lehre von der (Goldschmidt) 658.
— bei Poly- und Syndaktylie, Eigentümlichkeit bei (Thomsen) 721.
Verfärbung und Luminescenz durch Becquerelstrahlen (Przibram) 222.
Vergiftung, Radium-, und Kieferhöhleneiterung (Flinn) 585.
— mit Tetrajodphenolphthalein-Natrium [Jodtetragnost] (Beyreis) 316.
Vergrößerung, Herz-, bei Kindern (Sperling) 548.
Verkalktes Fibrom der Hand (Mather) 90.
Verkalkung von Blutergüssen in Geweben (Seeliger) 615.
—, Harnblasen-, infolge von Bilharzia (Häggström) 119.
—, Nieren- (Pugh) 111, 664.
—, paravertebrale und spondylitische (Santoro) 609.
Verkalkung des Perikards (Le Goff) 816.
— der Syncytien eines Chorionepithelioms nach Radiumbestrahlung (Oberndorfer) 523.
— der Zwischenwirbelscheiben (Lusskin) 609.
Verkalkungszonen von Knochen nach Verabreichung von Phosphorlebertran bei Kindern (Brandes) 364.
—, metaphysäre, wachsender Knochen, nach Verabreichung von Phosphorlebertran (Fromme) 740.
Verknöcherung s. Ossifikation.
Verkrümmung des Kleinfingerendgliedes (Kirner) 608.
Verlagerung, Herz-, bei Pneumonie der Kinder (Griffith) 92, 682.
Verletzung, Carpal- (Straus) 162.
— und traumatische Erkrankung der Handwurzelknochen (Weil) 404.
—, Meniscus-, Röntgenbild (Cornet) 430.
—, Wirbelsäulen-, indirekte (Altschul) 744.
Verrenkung s. Luxation.
Verschmutzung, Einfluß auf Fensterglaspermeabilität für Ultraviolettlicht (Hausmann u. Krumpel) 796.
Verstärkung des latenten Bildes (Lüppo-Cramer) 806.
Verstaubung, Einfluß auf Fensterglaspermeabilität (Hausmann u. Krumpel) 796.
Vertebra plana (Panna) 808.
Verzettelte ... s. Fraktionierte ...
Verzögerung der α-Strahlen in Materie (Rosenblum) 532.
Verzögerungskräfte durch Atome einwirkend auf α-Strahlen (Rosenblum) 598.
Veterinärmedizin, Röntgenbehandlung in [Handbuch] (Weiser) 125.
—, Ultraviolettlicht in (Perry) 400.
Vicia faba-Wurzelspitzen, Röntgenwirkung auf Kern- und Zellteilung bei (Pekarek) 224.
Vigantol und Leberdiät bei perniziöser Anämie (Rosenow) 231.
— bei Rachitis der Kinder (Lasch u. Behrens) 739; (Falkenheim) 739; (Prinke) 739.
Visceralorgane, Syphilis, Röntgensymptome (Groedel) 309.
Vitamin, antirachitisches (Holtz) 289.
— -Nachweis, optischer (Pohl) 230.
— und Wachstum der langen Röhrenknochen bei Kindern (Harris) 86.
— A in Kuhmilch, Wirkung von Nahrung und Sonnenlicht auf (Chick u. Roscoe) 605.
— C in Milch, Ultraviolettlichtwirkung auf (Hottinger) 230.
— D in Kuhmilch, Wirkung von Nahrung und Sonnenlicht auf (Chick u. Roscoe) 605.
— D bei Wachstum der langen Röhrenknochen in der Kindheit (Harris) 86.
Vogeleier, Temperatureinfluß auf Strahlenempfindlichkeit (Ancel u. Vintemberger) 416.
Voltmeter, Hochspannungs- (Klemperer) 537.
Volvulus, Magen- (Choisy u. Babaiantz) 628.
—, Magen-, mit Dehnungsgeschwür der Magenwand (Läwen) 753.
Vorbestrahlung und Operabilität maligner Tumoren, Beziehung (Walthard) 190.
Vorderarmknochen, Mißbildung (Tomesku) 544.

Digitized by Google

Vorhof-Aneurysma (Mahaim) 366.
—, aneurysmatische Erweiterung (Bramwell u. Duguid) 814.
— -Dilatation (Bedford) 815.
Vorhofseptum-Defekt (Müller jun.) 164.

Wabenlunge, angeborene (Hückel) 466.
Wachstum von Hühnern, Ultraviolettlichtwirkung auf (Walther, Walther u. Sommer) 673.
— von Kälbern, Sonnenlichtwirkung auf (Gullickson u. Eckles) 422.
— und Keimung von Pflanzen, Röntgenwirkung auf (Wernhart) 414.
— bei phototropischer Krümmung vorbelichteter Avenakeimlinge (Beyer) 536.
—, Ratten-, Einfluß von Ultraviolettlicht auf (Leigh u. Clare) 605.
— -Reaktion durch Licht von Avena (van Dillewijn) 734.
— der langen Röhrenknochen (Gatewood u. Mullen) 543.
— der langen Röhrenknochen bei Kindern, Streifenbildung der Metaphyse und Rolle der Vitamine bei (Harris) 86.
— des kindlichen Thorax (Scammon) 21.
— von Tieren, Ultraviolettlichtwirkung auf (Suzuki u. Hatano) 733.
Wachstumsalter, Epiphysitis im (Lance) 810.
Wärme-Energie der Röntgenstrahlen (Kegerreis) 8.
Wahrscheinlichkeitsgesetz für radioaktive Strahlung von Polonium (Kutzner) 221.
Wanderniere [Handbuch der Urologie] (v. Lichtenberg, Voelcker u. Wildbolz) 107.
Warzen, Infrarotstrahlen bei (Laquerrière) 591.
Warzenfortsatz s. Processus mastoideus.
Wasser-Hämolyse, Arsenwirkung auf (Löhner) 286.
Wasserstoffsuperoxyd zur Röntgenuntersuchung des Magen-Darmkanals (Dinkin) 625.
Wein, Trauben- und Obst-, Fluorescenzerscheinungen im Woodlicht (Litterscheid) 653.
Weisheitszahn, Cyste (Le Goff) 744.
Wellenlänge, in Dermatologie verwendet, Bestimmung der Halbwertschicht für (Ritter) 512.
—, große, von Röntgenstrahlen, Absorptionsmessung (Martin) 217.
— von Infrarot bis Gammastrahlen (Plank) 413.
—, lange, Röntgenstrahlen mit, an regelmäßigem Gitter (Hunt) 218.
—, verschiedene, von Licht, Einfluß auf Eindringen von 2,-6,-dibromo-phenol-indophenol in Valonia (Brooks) 224.
—, verschiedene, von Licht, Einfluß auf Pflanzenwachstum (Topp) 75.
—, verschiedene, von Röntgenstrahlen, biologische Wirkung (Packard) 533.
—, verschiedene, von Röntgenstrahlen, chemische, kolloidale und biologische Wirkung, und Ionisation in Luft (Fricke u. Petersen) 728.
—, verschiedene, von Röntgenstrahlen, Grundgesetz der, physikalische Wirkung (Glocker) 7, 796.
—, verschiedene, Röntgenstrahlen mit, physikalische Wirkung und biologischer Effekt, Beziehung (Glocker) 7.
Wiederbelebung nach elektrischem Shock (Maclachlan) 725.
Wirbel-Angiom, -Lipom und -Osteom (Makrycostas) 488.
— -Arthritis, Ischias infolge (Valls) 490.
—, eingebrochener (Baron u. Bársony) 488.
—, Elfenbein-, bei Lymphogranulomatose (Hultén) 365.
— -Erkrankung, Röntgendiagnose (Scheuermann) 291.
—, erster s. Atlas.
—, Flach- (Mauclaire) 808.
—, Hals-, untere, und Rücken-, obere, Röntgenaufnahmetechnik (Bársony u. Koppenstein) 24.
—, Lenden-, Anomalie (Fraikin u. Burill) 290.
—, Lenden-, Querfortsatz-Fraktur (Pečirka) 162.
—, Sakral-, l., Lumbalisation des, bei Spondylolisthesis, Cenestopathie bei (Laignel-Lavastine u. Ravier) 607.
Wirbelkanal, Fremdkörperlokalisation im (Zimmer) 364.
—, Geschoßwanderung im (Bell) 430.
Wirbelkörper, Entwicklung (Sereghy) 160.
— -Entzündung, zentrale, und Pottsche Krankheit (Calvé u. Galland) 612.
—, Knorpelinseln in (Putschar) 486, 606.
— -Kompression durch Tetanus (Pusch) 429.
— -Veränderung, familiäre (Nilsonne) 808.
—, zentral eingedellte (Baron u. Bársony) 161.
Wirbelsäule, Aktinomykose (Simpson u. McIntosh) 27.
—, Anatomie, Physiologie und Anomalien (Carey) 236.
—, Echinokokkus (Castex, Camauër u. Battro) 546; (van Woerden) 744.
— -Fraktur (Aschan) 239.
— -Herzreflex (Gentile) 618.
—, Kompressionsbrüche (Hämäläinen) 675.
—, Lenden-, Spina bifida occulta (Scherf) 427.
—, lokalisierte und generalisierte Platspondylie (Lance) 237.
— -Lumbosakralabschnitt, Haltungsvariationen (Skinner) 607.
—, Mißbildung (Aigrot) 427; (Tomesku) 661.
—, Osteochondritis (Boorstein) 431.
—, pathologische Anatomie (Schmorl) 209.
— -Rheumatismus, chronischer (Zeno) 743.
—, Röntgenographie (Brailsford) 238.
— -Schädigung, posttraumatische, Differentialdiagnose (Sorrel) 429.
— -Syphilis (Russi) 613.
— -Tabes [Charcotsche Erkrankung] (Herndon) 432.
— -Verkrümmung s. Skoliose.
— -Verletzung, indirekte (Altschul) 744.
Wismut-Einlauf bei Darminvagination (Pouliquen u. de la Marnierre) 179.
— -Schatten bei Röntgendiagnostik (Levy-Dorn) 380.
— als schattengebende Substanz auf Becken-Röntgenbild (Köhler) 616.
Wismutsubkarbonat und Lipiodol in Lungenfüllungsbild (Lasher) 436.
Wochenbett, Lage und Ausdehnung von Herz und Lunge in (Klaften u. Palugyay) 616.

Digitized by Google

Wolfram, K-Serienspektrum (Mazumder) 794.
—, sekundäre Kathodenstrahlung durch Elektronen ausgelöst an, kritische Geschwindigkeit (Krefft) 597.
Woodlicht, Bestrahlung des Ganglion sphenopalatinum bei Asthma und Heufieber (Meyersburg) 398.
— als Erkennungsmittel (Gerngroß) 652.
—, Fluorescenzerscheinungen an inneren Organen im (Bommer) 652.
—, Fluorescenzerscheinungen von Trauben- und Obstweinen in (Litterscheid) 653.
—, Fluorescenzerscheinungen der Trichophytiehaare im (Roxburgh) 652.
—, medizinische Anwendung (Meyer u. Saidman) 271.
Wundvernarbung, reticuloendotheliales System bei (Cazzamali) 350.
Wurmfortsatz s. Appendix.
Wurzelhautentzündung s. Periodontitis.
Wurzelspitzen von Kohlenteer und Röntgenstrahlen behandelten Pflanzen, cytologische Veränderungen in (Komuro) 416.
— von Vicia faba, Röntgenwirkung auf Kern- und Zellteilung bei (Pekarek) 224.

Zahn-Abceß, Ultraviolettlicht bei (Folstein) 207.
— -Affektionen und Nasennebenhöhlenaffektionen, Beziehung (Lickteig) 545.
—, invertierter und retinierter, Röntgenbild (Róna) 89.
— -Krankheiten, Röntgenologie (Clark) 89.
Zahnärztliche Bestrahlungsapparate (Leix) 845; (Münzesheimer) 845.
Zahnfollikel-Cysten (Lartschneider) 811.
Zahnheilkunde, identische Serienaufnahmen in (Herulf) 426.
—, Röntgenbehandlung in [Handbuch] (Schmidhuber) 125.
— und Röntgenstrahlenschatten (Lurie) 244.
Zahnkrone, Röntgenuntersuchung (Riha) 491.
Zangengeburt, Röntgenbild (Lüttge) 756.
Zehe, große, Ostitis, des Os sesamoideum mediale bipartitum (Ory) 242.
Zehengrundgelenk, Arthritis deformans (Kuh) 433.
Zeitdauer und Intensität bei Röntgenwirkung auf gekeimten Samen (Ancel) 670.
Zelleib, Röntgenwirkung auf (Jansson) 417.
Zellen, einzelne, Überlebenskurve unter Bestrahlung (Mottram) 282.
—, lebende, Permeabilität (Brooks) 224.
—, neoplastische und jugendliche, Fixation der radiumkolloidalen Substanzen durch (Kotzareff u. Weyl) 802.
—, photoelektrische, zur Messung des mittleren Ultraviolettlichts (Mallet u. Cliquet) 653.
—, Röntgenwirkung auf (Politzer) 225; (Scholtz) 225.
—, Tumor- und Leber-, der Ratte, Wirkung von Radon„seeds" auf (Russ u. Scott) 284.
Zellkerngift-Wirkung und Röntgenwirkung, Vergleich (Dustin) 10.
Zellprotoplasma, Röntgenwirkung auf (Jansson) 600.
Zellteilung, Einfluß der γ-Bestrahlung auf (Conti u. Spear) 228.
—, Röntgen- und Radiumwirkung auf (Markovits) 601.
— bei Wurzelspitzen von Vicia faba, Einfluß der Röntgenstrahlen auf (Pekarek) 224.
Zelltypus und Behandlung von Cervix-Carcinom, Beziehung (Pemberton) 213.
Ziegler, Uretersteinnachweis nach (Perlmann) 117.
Zielvorrichtung, orthodiagraphische (Głowacki) 91.
Zirbeldrüse, Kalkablagerung in (Cignolini) 561.
Zirkulation s. Kreislauf.
Zisternen, Röntgendarstellung (Sgalitzer) 757.
Zisternenpunktion s. Suboccipitalpunktion.
Zucker-Injektion, intravenöse, während Strahlenbehandlung maligner Tumoren (Pfahler u. Widmann) 764.
— -Konstitution und Absorption von Zuckerlösung bei Ultraviolettlicht (Niederhoff) 351.
Zuckergehalt des Blutes, Röntgenwirkung auf (Zunz u. La Barre) 10.
Zungen-Carcinom, Behandlung (Réchou, Jeanneney u. Mathey-Cornat) 139; (Fitzwilliams) 773.
— -Carcinom, Lymphdrüsen bei (Regaud, Lacassagne, Roux-Berger, Coutard, Monod, Pierquin u. Richard) 252.
— -Carcinom, Radium- und Röntgenbehandlung (Schreiner u. Brown) 142.
— -Carcinom, Radiumbehandlung (Guisez) 139. (Evans u. Cade) 140; (Monod) 523.
— -Tuberkulose, künstliches Sonnenlicht bei (Wessely) 206.
Zungenbein s. Os hyoideum.
Zweihöhliger Magen, Röntgenuntersuchung (Krzywanek) 481.
Zwerchfell s. a. Diaphragma.
— -Bewegung, paradoxe (Frigyér) 497.
—, gesundes und krankes (Hitzenberger) 307.
— -Hernie s. Hernia diaphragmatica.
— -Hochstand (Darbois u. Huet) 441.
— -Hypotonie beim künstlichen Pneumothorax (Bonorino Udaondo u. Vadone) 404.
— -Krampf oder Kardiospasmus bei Oesophagusdilatation (Guns) 481.
— und Leber, Interposition von Organen zwischen (Podkáminsky) 181.
— -Ruptur, traumatische (Shackleton) 34.
Zwerchfellstand, Einfluß auf Lage und Funktion des Herzens (Steinert) 65.
Zwergwuchs, infantiler, Klinik und Pathophysiologie (Bachmann) 274.
— und Neurofibromatose [Recklinghausen] (Laignel-Lavastine u. Ravier) 678.
Zwillingsgeburt nach temporärer Röntgensterilisation bei Mammacarcinom (Kaplan) 194.
Zwischenwirbelscheiben der Halswirbelsäule, Chondritis dissecans (Gutzeit) 487.
—, Verkalkung (Lusskin) 609.
Zwölffingerdarm s. Duodenum.
Zylinderzellen-Epitheliom des Uterus, Radiumbehandlung (Cahen u. Delporte) 136.

Digitized by Google

Digitized by Google

THIS BOOK IS DUE ON THE LAST DATE STAMPED BELOW

AN INITIAL FINE OF 25 CENTS

WILL BE ASSESSED FOR FAILURE TO RETURN THIS BOOK ON THE DATE DUE. THE PENALTY WILL INCREASE TO 50 CENTS ON THE FOURTH DAY AND TO $1.00 ON THE SEVENTH DAY OVERDUE.

Biology Library

LD 21–100m-7,'40 (6936s)

Digitized by Google

M140767
Z45
v.4
Biology
Library
Zentralblatt für die gesamte radiologie
APR 20 1942
M140767
RM831
Z45
v.4
BIOLOGY
LIBRARY
THE UNIVERSITY OF CALIFORNIA LIBRARY
Digitized by Google